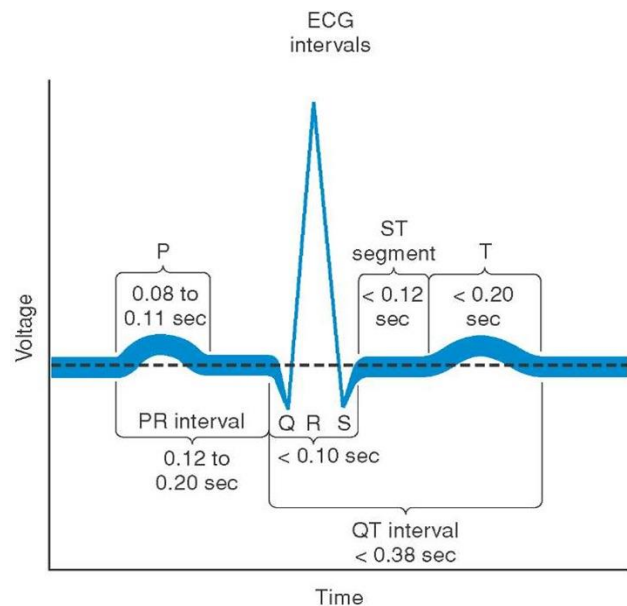


3. Akutní stavy na EKG

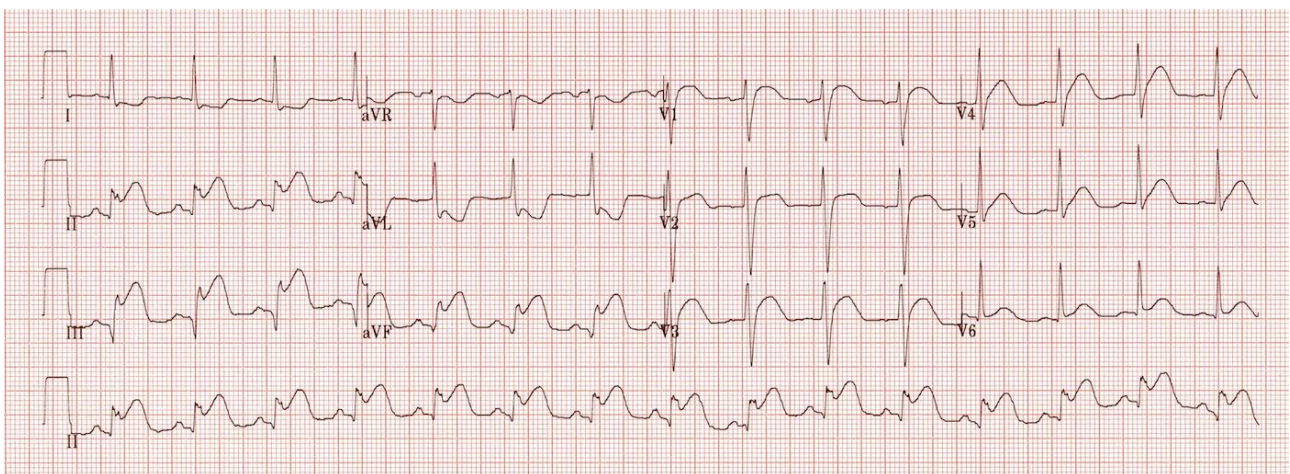
Témata

1. Infark myokardu
2. Angina pectoris
3. Akutní perikarditida
4. Iontové dysbalance
5. Plicní embolie
6. Syndrom dlouhého QT



Kazuistika č.1

40-letý muž, palpitace, bolest na hrudi vystřelující do levého ramene a dolní čelisti.



<https://lifeinthefastlane.com/ecg-library/basics/inferior-stemi/>

Rytmus:

Akce:

Frekvence:

Elektrická osa srdeční:

Zóna přechodu:

Vlna P:

Interval PQ (PR):

QRS komplex:

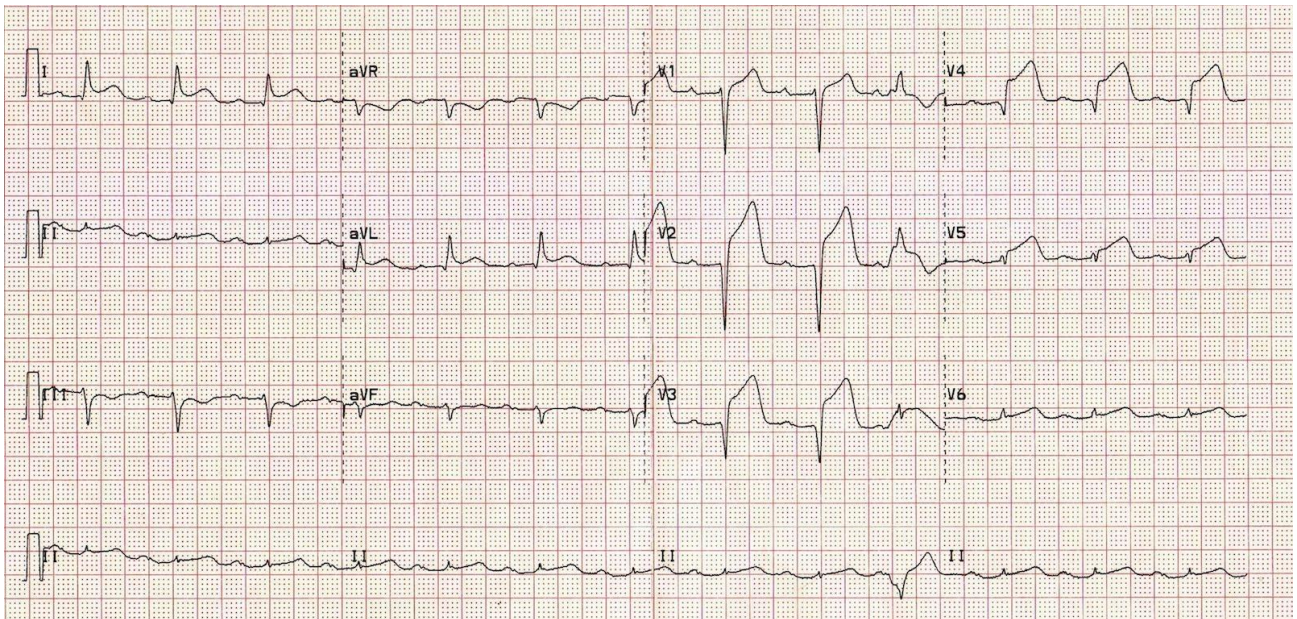
ST segment:

Vlna T:

Interval QT:

ZÁVĚR:

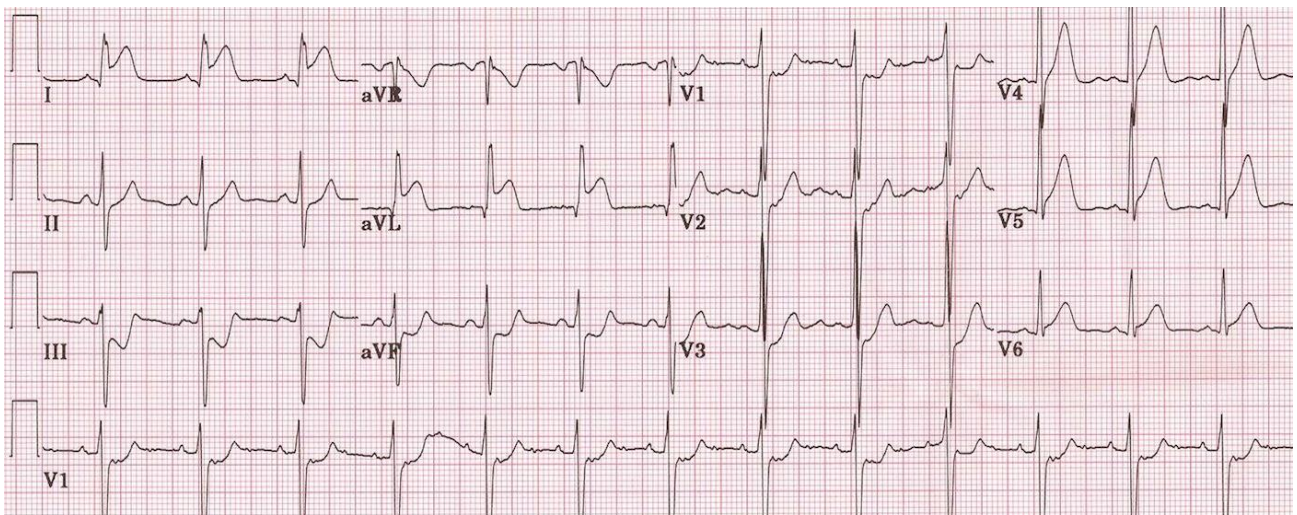
Vidíš na EKG nějakou patologii? Jakou? Ve které části srdce se nachází?



<https://lifeinthefastlane.com/ecg-library/anterior-stemi/>

ZÁVĚR:

Vidíš na EKG nějakou patologii? Jakou? Ve které části srdce se nachází?

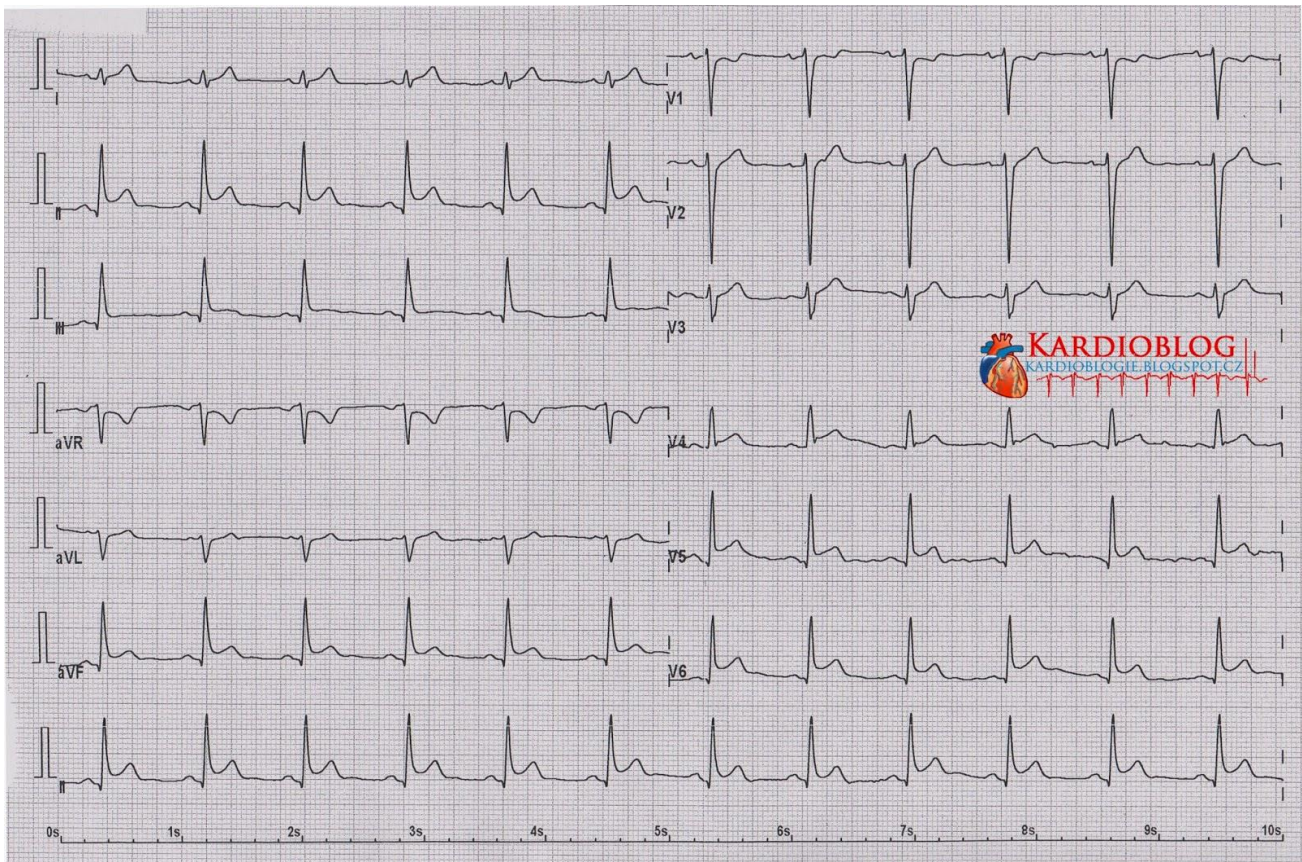


<https://lifeinthefastlane.com/ecg-library/lateral-stemi/>

ZÁVĚR:

Kazuistika č.2

Muž, 25 let, kuřák, intermitentní bolest pod sternem.



<https://kardioblog.cz/pokrocili-perikarditida-versus-stemi/>

Rytmus:

Akce:

Frekvence:

Elektrická osa srdeční:

Zóna přechodu:

Vlna P:

Interval PQ (PR):

QRS komplex:

ST segment:

Vlna T:

Interval QT:

ZÁVĚR:

Kazuistika č.3

Muž, 50 let, s dušností v klidu.

Bodavá bolest pod levou lopatkou, která vystřeluje podél žeber.

Bolest se zhoršuje při nádechu a při poloze v leže.

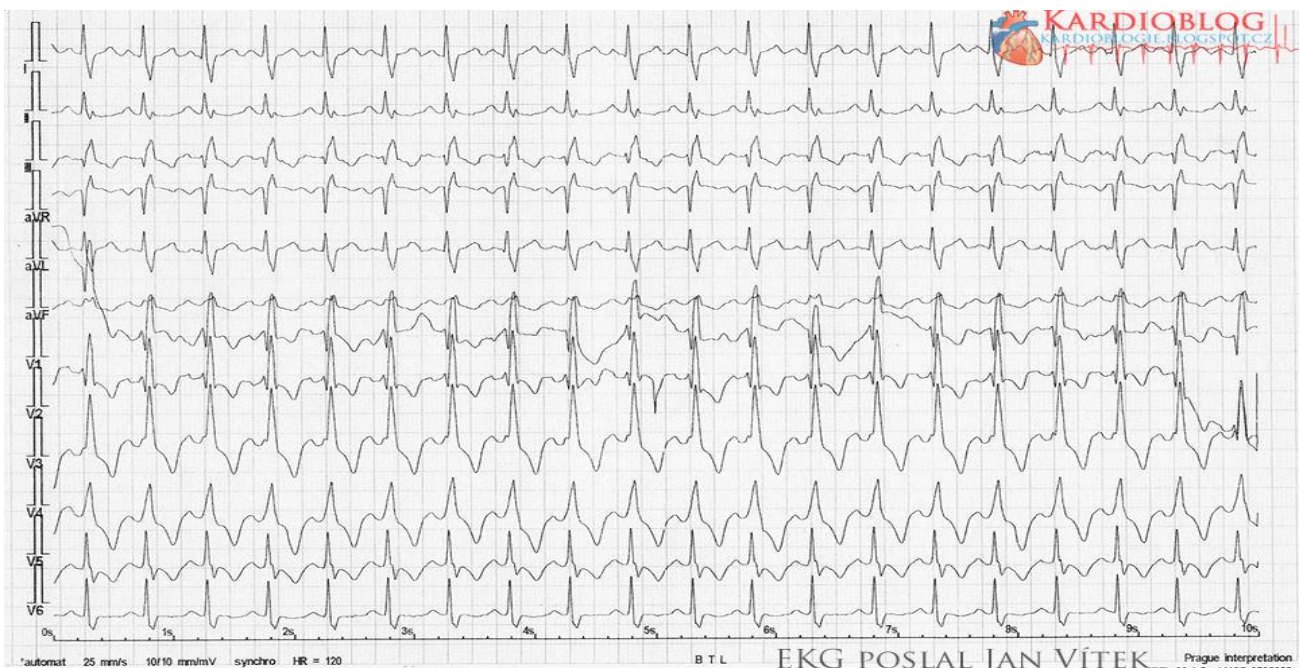Fyzikální vyšetření: tachypnoe, chronický bilateralní edém na kotnících.

V minulosti trpěl hlubokou žilní trombózou a vyskytla se u něj plicní embolie.

Léčen na GERD (gastroesophageal reflux disease).

Bere warfarin a omeprazol.

SpO₂ 93 %, srdeční frekvence 131/min, TK 130/90.



(KAZUISTIKA) Warfarinizovaný dušný pacient - Kardioblog. Kardioblog - Kardiologie srozumitelnou formou [online]. Copyright © Kardioblog.cz [cit. 22.10.2017]. Dostupné z: <https://kardioblog.cz/kazuistika-warfarinizovany-dusny-pacient/>

Rytmus:

Akce:

Frekvence:

Elektrická osa srdeční:

Zóna přechodu:

Vlna P:

Interval PQ (PR):

QRS komplex:

ST segment:

Vlna T:

Interval QT:

ZÁVĚR: