

Zlomeniny - typy, klasifikace, hojení, vyšetření, léčba, praxe - anamnéza + vyšetření

Klinika úrazové chirurgie FN Brno

VLLP0532c

Zlomeniny

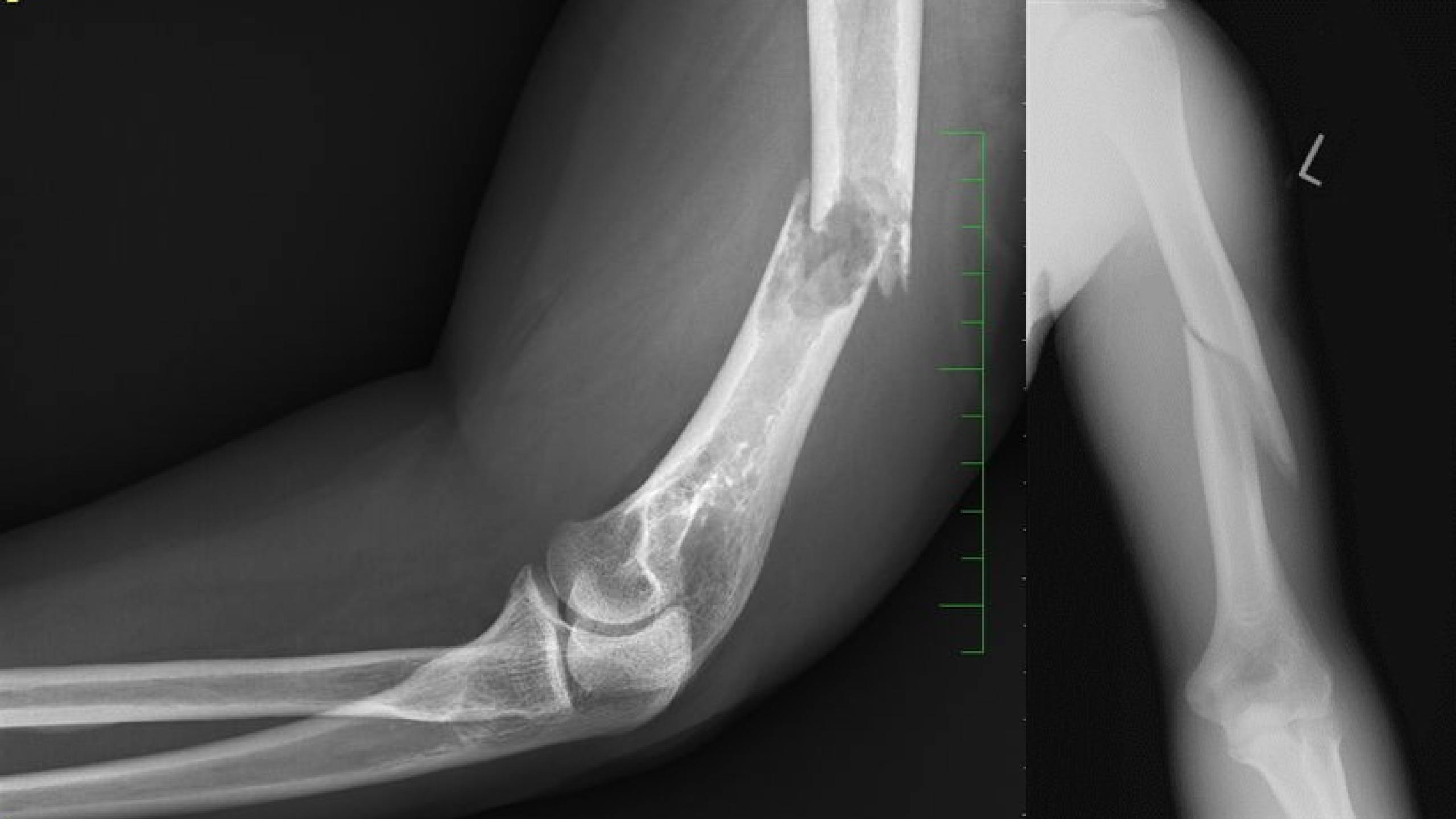Zlomenina je porucha kontinuity kosti. Je způsobena překonáním elastických schopností tkáně tlakem, tahem nebo posunem.

- mechanismus **přímý** nebo **nepřímý**

Dle okolností vzniku je dělíme na **úrazové**, **únavové** a **patologické**.

Obvykle je doprovázena poškozením měkkých tkání v okolí.

- dle poškození kožního krytu je dělíme na **otevřené** a **zavřené**



Klasifikace zlomenin

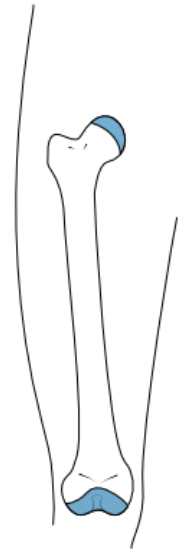Podle mechanismu vzniku:

- kompresivní
- impresivní
- tahové
- ohybové

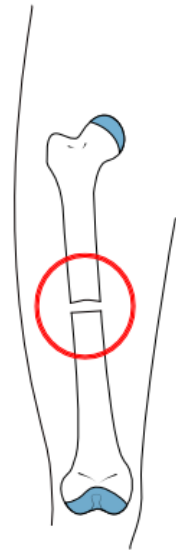
Podle charakteru lomné linie:

- příčná
- šikmá
- spirální
- tříštivá

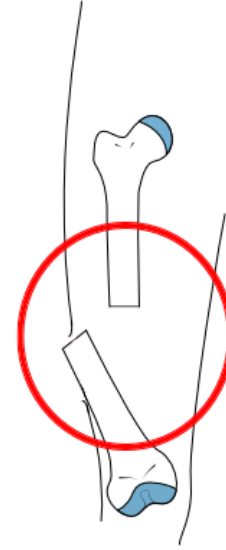
Typy zlomenin



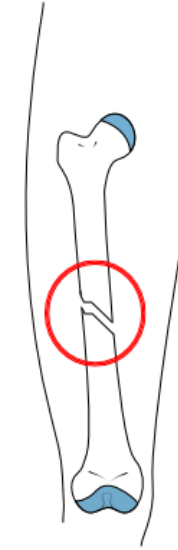
Normální



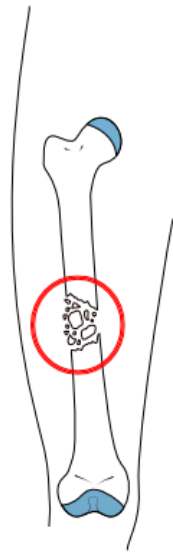
Příčná



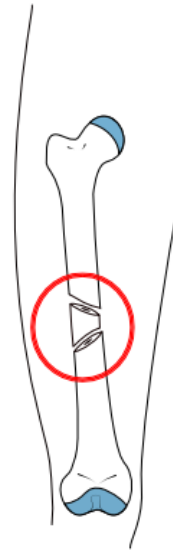
Otevřená



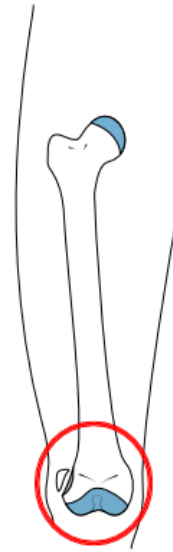Šikmá



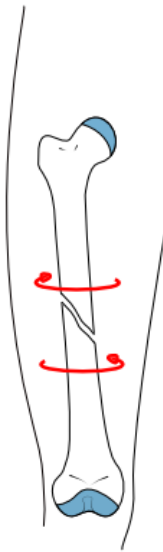Tříštvá



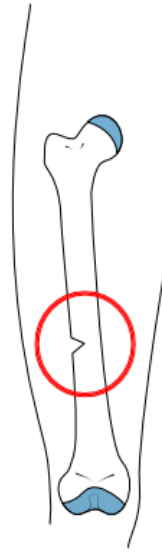
Etážová



Avulsní



Spirální



"Vrbový proutek"

Klasifikace zlomenin

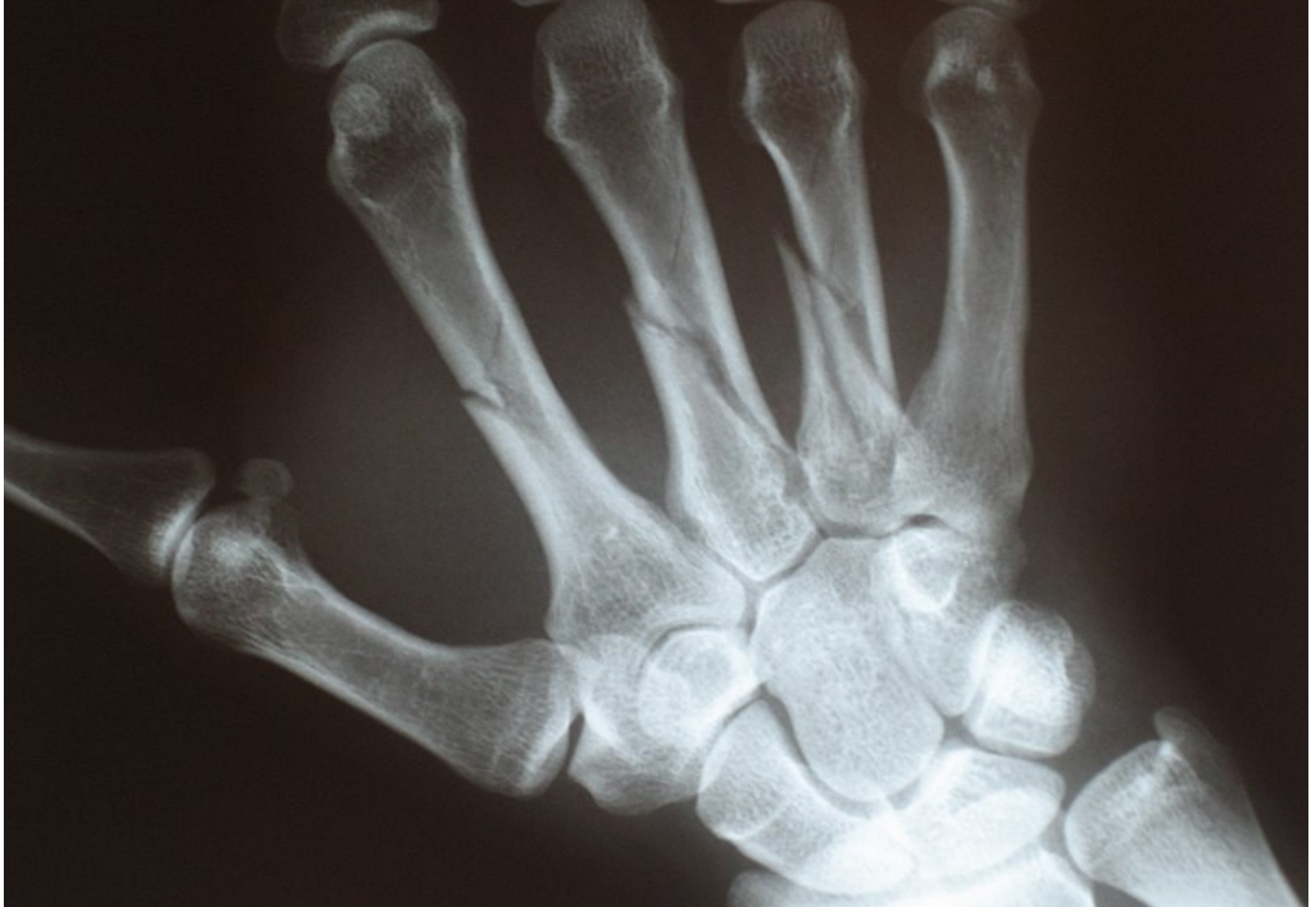Podle vzájemného postavení úlomků

- ad **latus**
- ad **axim**
- ad **peripheriam**
- ad **longitudinem**

Podle charakteru lomu – úplné, infrakce, vrbového proutku

Podle počtu úlomků

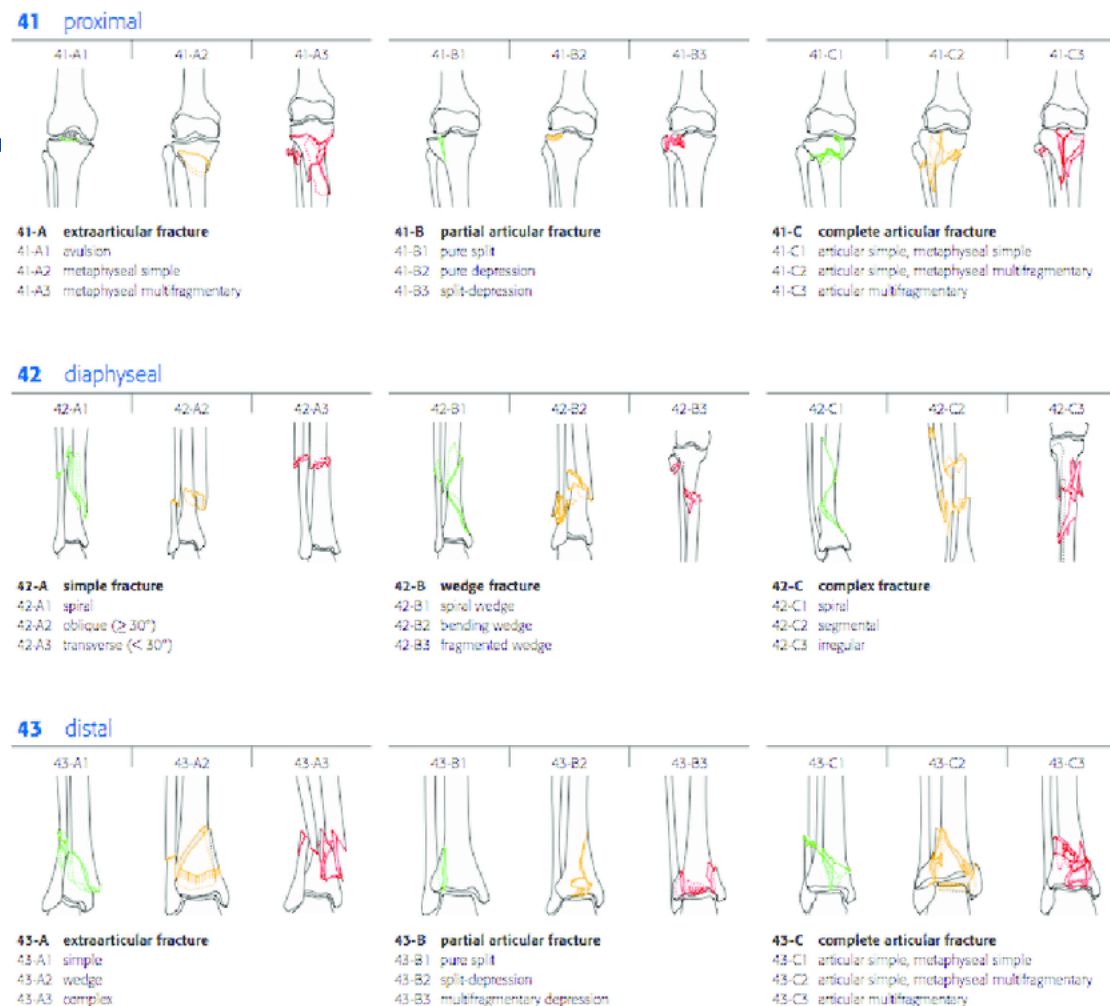
Podle lokalizace – epifýza, metafýza, diafýza



Klasifikace zlomenin

AO klasifikace:

- Anatomická oblast 1-9
- Segment kosti 1-3
- Povaha zlomeniny A, B, C



Arbeitsgemeinschaft für Osteosynthesefragen

- 1958 Švýcarsko

Hojení zlomenin

je nutná dobrá vaskularizace a odpovídající imobilizace

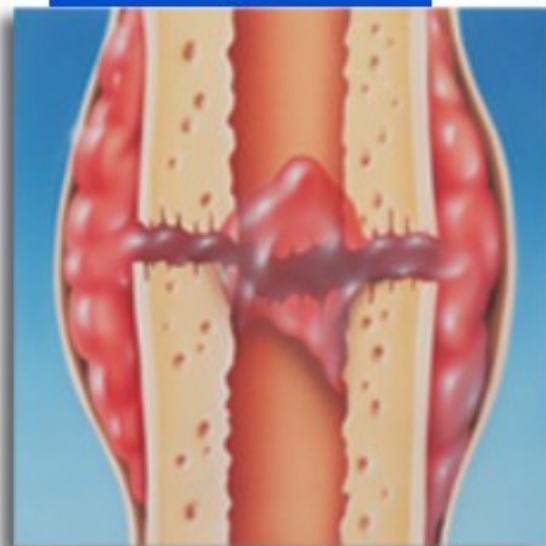Primární hojení (angiogenní)

- přímé prorůstání kostních buněk mezi úlomky

Sekundární hojení (chondrodesmální)

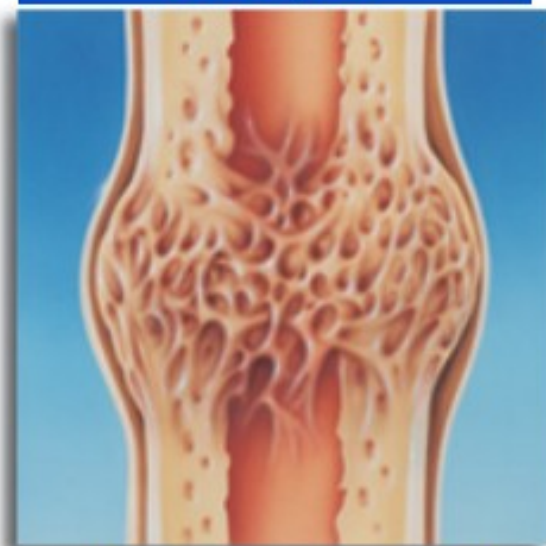
- tvorba **svalku** z vaziva nebo hyalinní chrupavky

1. týden



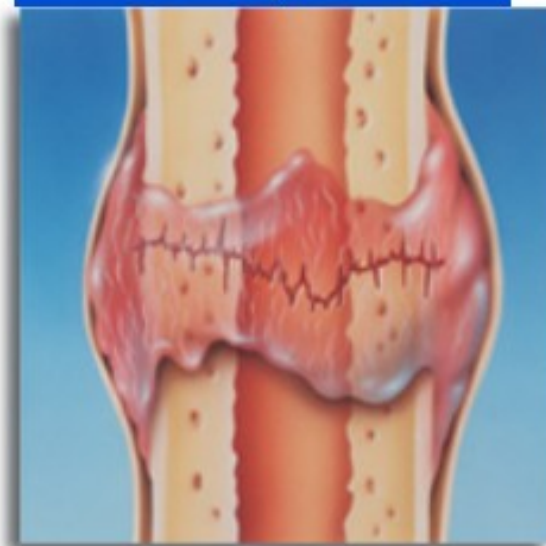Hematom (nebo zánět)

4.-16. týden



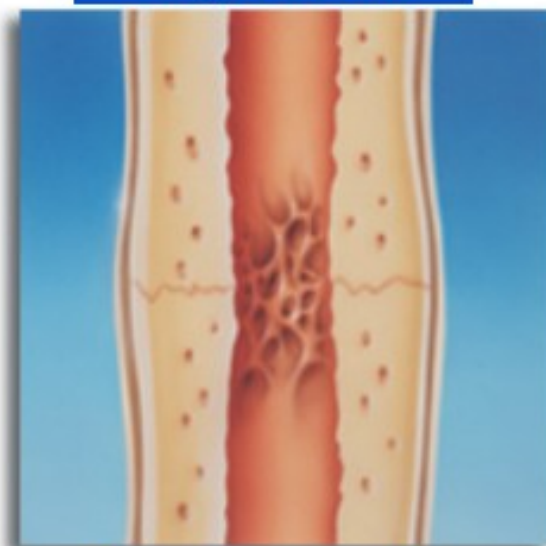Tvrdý svalek

2.-3. týden



Měkký svalek

17. týden a dále



Remodelace

Poruchy hojení zlomenin

- nesprávná repozice, nedosažení imobilizace
- anémie, hypoproteinémie, poruchy výživy
- infikovaný pakloub

Pakloub (pseudoarthrosis)

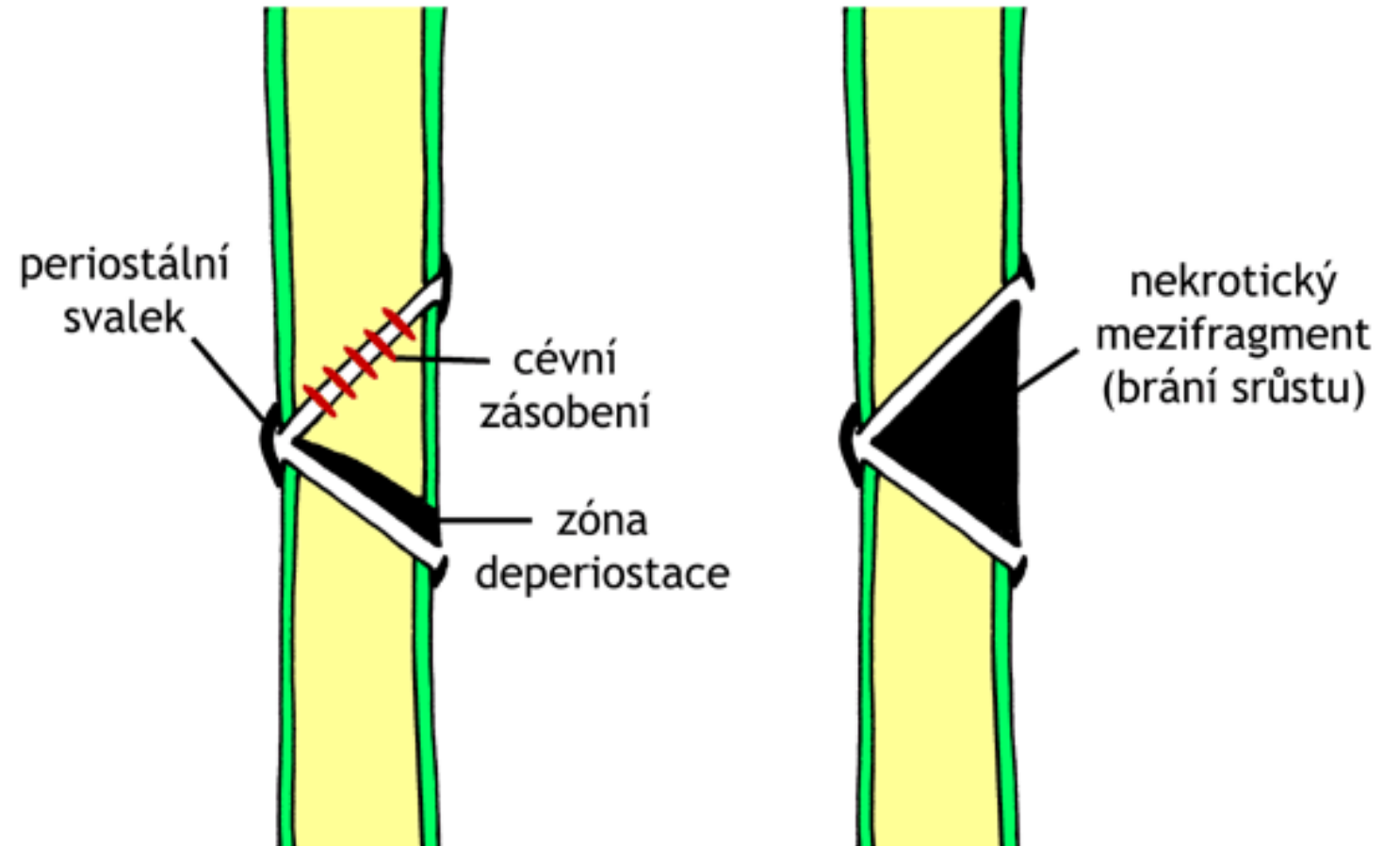
- vitální paklouby
 - hypertrofický, oligotrofický
- avitální paklouby
 - dystrofický, nekrotický, defektní, atrofický

PAKLOUB

hypertrofický

atrofický

nekrotický

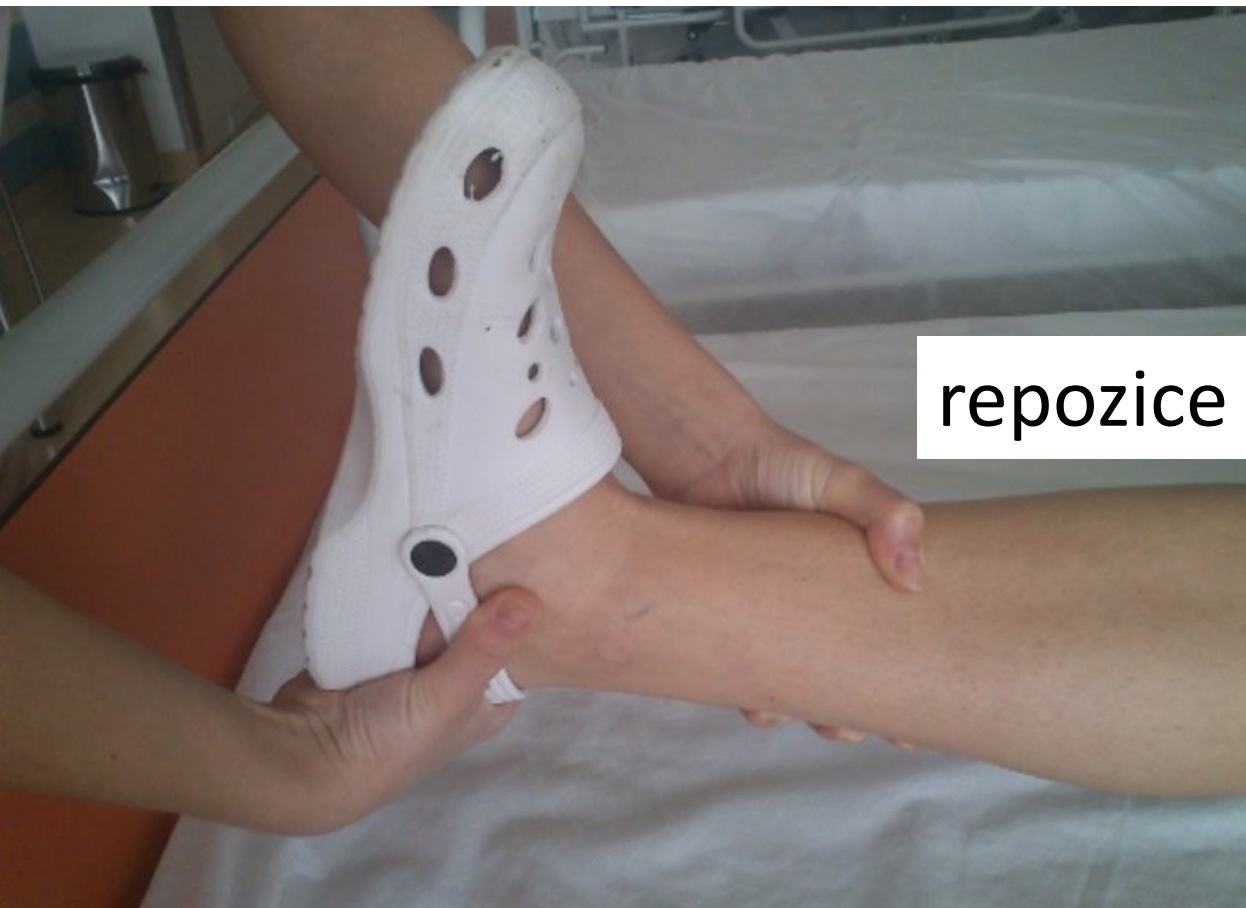

Konzervativní léčba, sádrování, extenze 33

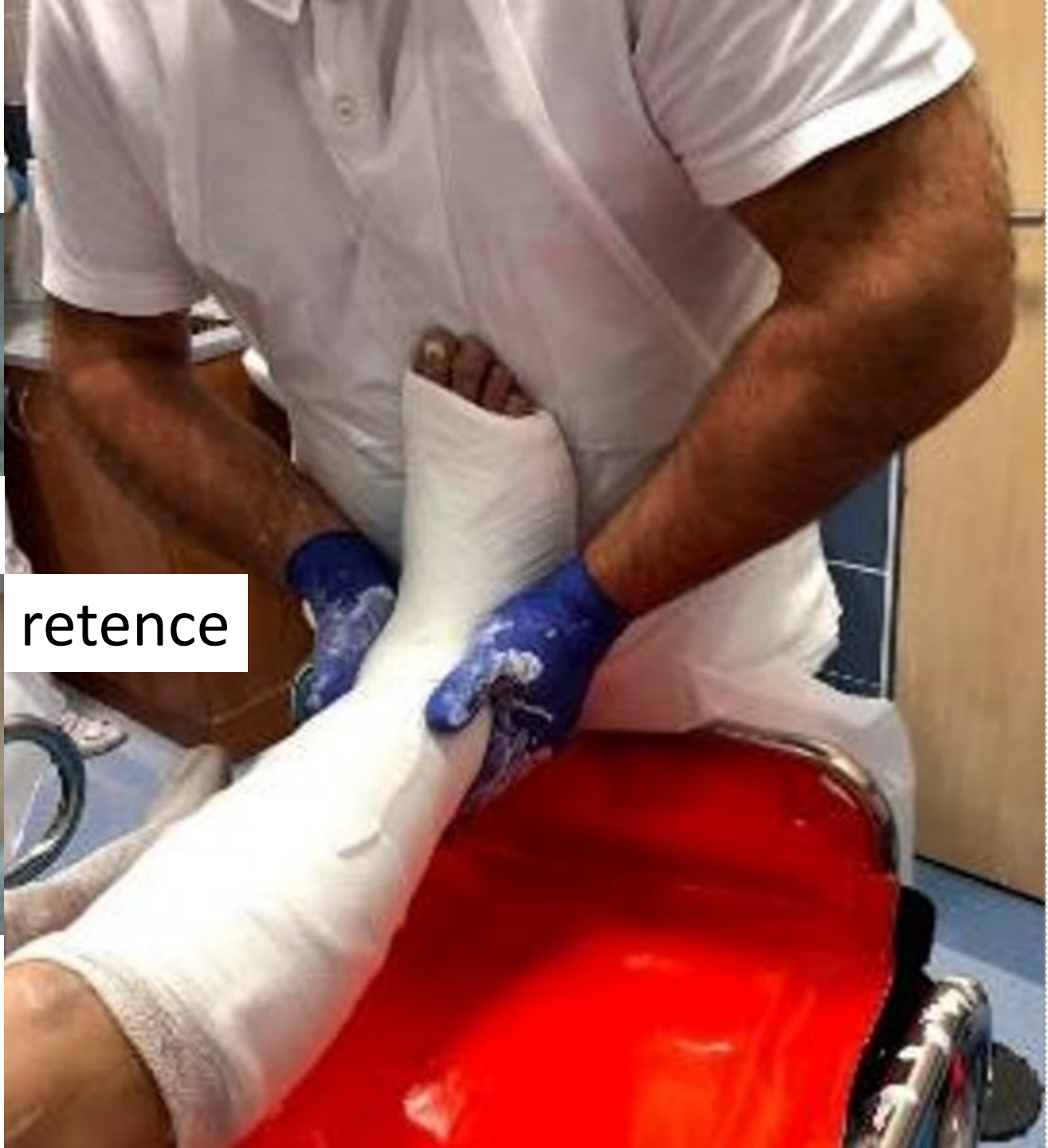- **3R:** snaha o dokonalou **R**epozici, **R**etenci a **R**ehabilitaci
- kostní tkáň se neustále Remodeluje
- "zlomeninová nemoc" až *Sudeckova algodystrofie*

- **nedislokované** zlomeniny je třeba co nejdříve znehybnit sádrovým obvazem a to po dostatečně dlouhou dobu

- u **dislokovaných** zlomenin je provedena manuální repozice nejčastěji tahem za lokální anestezie a také provedena fixace



repozice



retence

Sádrové obvazy

- slouží většinou ke konzervativnímu řešení zlomenin
- k dočasné fixaci před nebo i po operaci
- po sutuře šlach na jejich ochranu při hojení
- při flegmóně končetin k omezení šíření infekce
- analgeticky při těžkých distorzích

- korekce deformit; tvorba odlitků



Sádrové obvazy

- vždy se musí znehybnit **kloub nad a kloub pod**
 - vypodložení v celé ploše **vatou**
 - musí se nechat dobře **vyschnout**
 - první týden musí být sádra **střižená**
-
- alternativou jsou fixace z plastů (skelná vlákna a epoxidová pryskyřice)
 - případně z termoplastů, které stačí nahřát



Zásady ošetření poraněného pacienta

Správná a časná imobilizace zlomenin

Trauma protokol

- Celkové zhodnocení, stručná anamnéza
- **A**irway (krční límec), **B**reathing (hrudní drén), **C**irculation (krvácení)
- **D**isability – neurologický stav (vědomí, reakce, zornice, končetiny)
- **E**xposure – úplné obnažení, kontrola zad pacienta

Známky zlomenin

Nejisté

- Hematom
- Bolest
- Functio laesa

Jisté

- Deformita, dislokace
- Patologický pohyb
- Krepitace

RTG – dvě kolmé projekce, oba sousední klouby

CT – k samotnému průkazu nebo pro druhotné upřesnění

První pomoc u zlomenin

Zavřené

- Imobilizace po 2 sousední klouby
 - Repozice nejčastěji tahem
 - Naložení pánevního pásu
 - Pevný krční límec
-
- Někdy nutná vakuová matrace
 - Transport na vyšší pracoviště

Otevřené

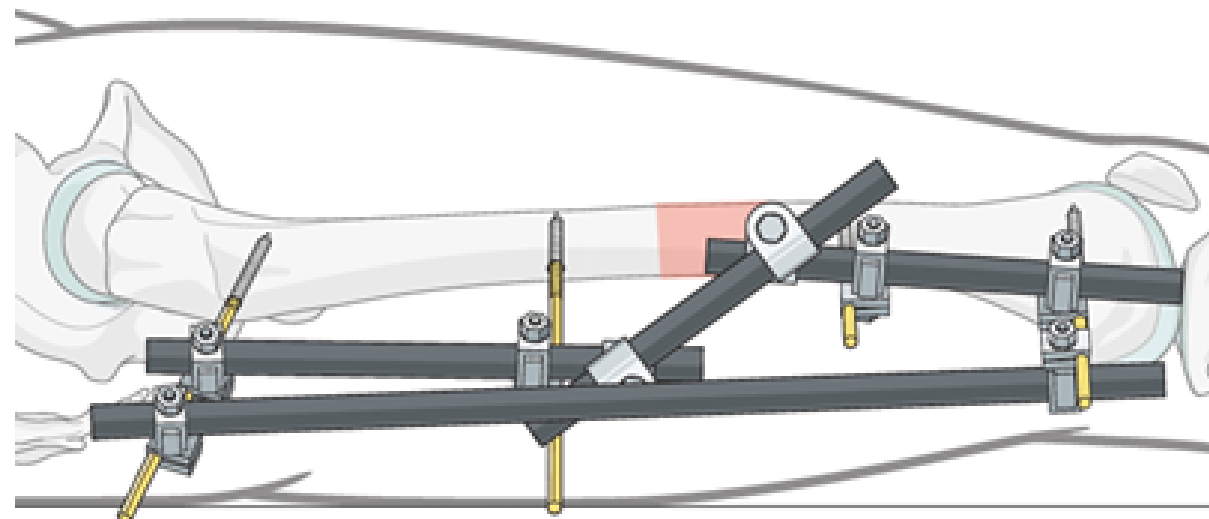
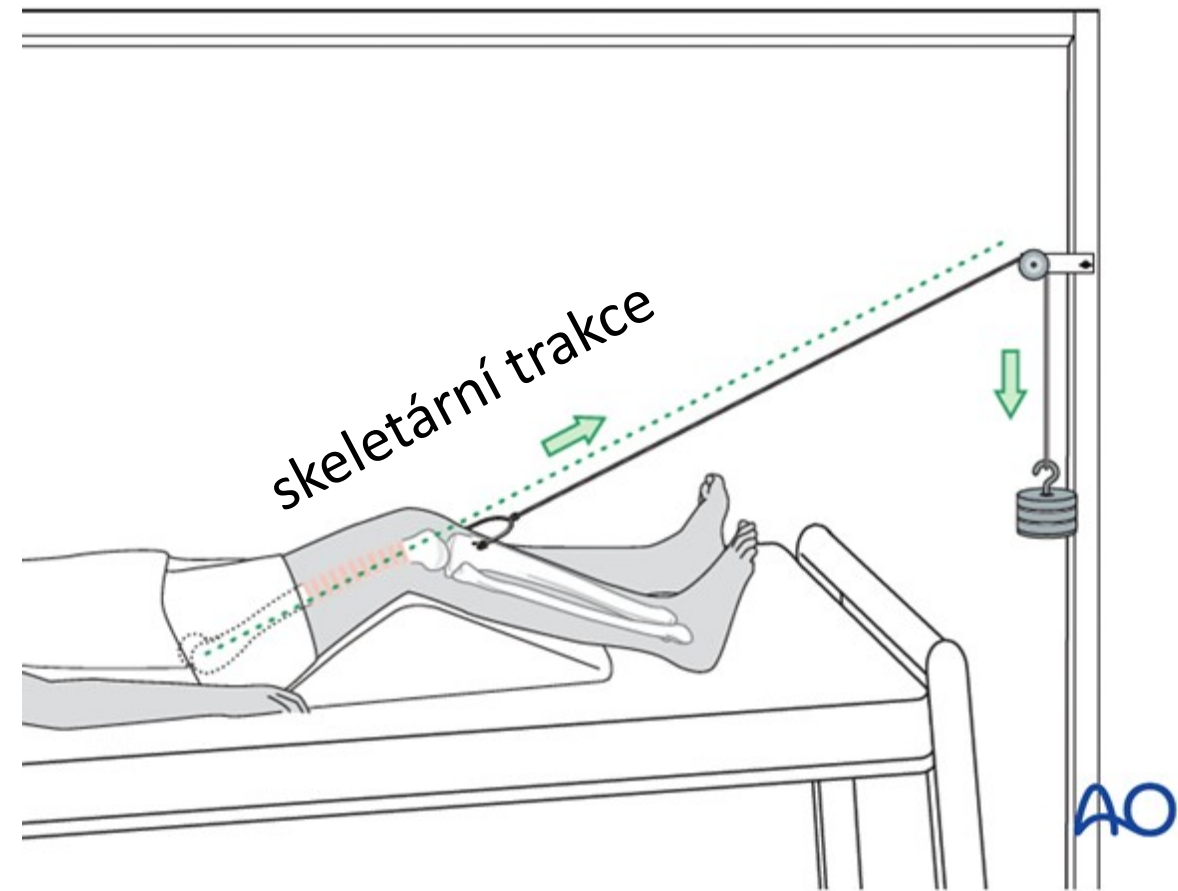
- Přibližná repozice tahem
 - Nezasouvat čnějící úlomky
 - Sterilní krytí, dezinfekce
 - Vakuová dlaha na končetinu
-
- Definitivní očištění až na sále
 - Naložení zevního fixátoru



trakční dlaha

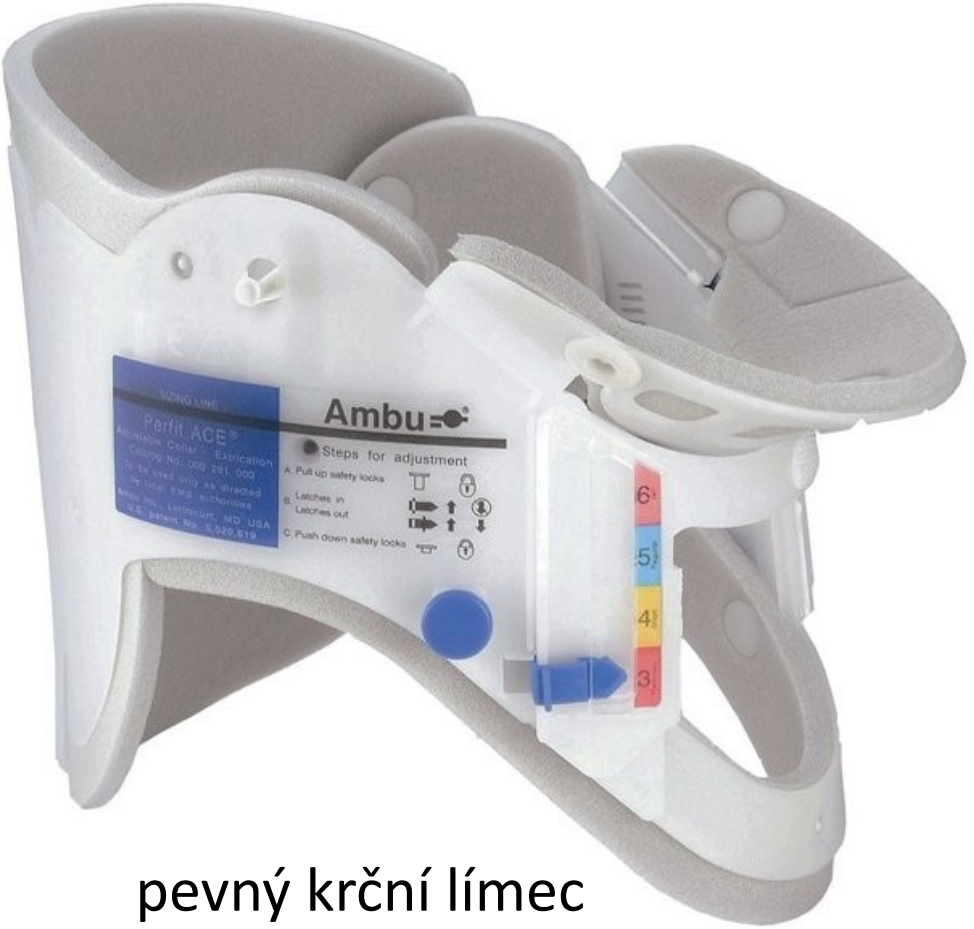
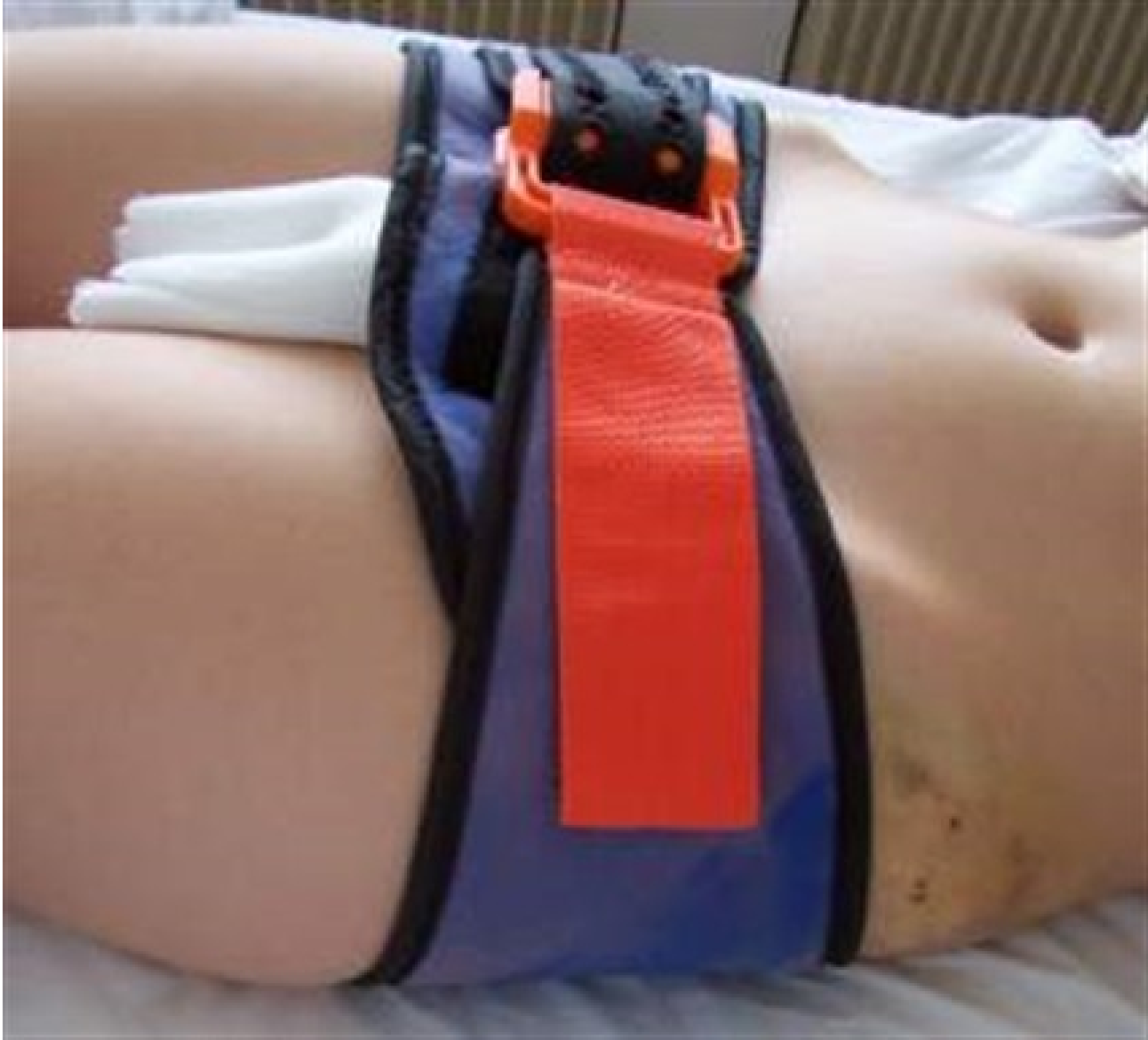
vakuová dlaha



zevní fixatér

pánevní pás



pevný krční límec

Operační řešení zlomenin

- umožňuje stabilní fixaci zlomenin
- časnou rehabilitaci
- snižuje riziko „zlomeninové nemoci“
- zvyšuje se riziko infekce
- doba hojení kosti je o něco delší, protože začíná od operace

- je nutná šetrná operační technika, exaktní repozice, stabilní fixace
- drenáž, časná mobilizace, pozdní zatěžování

Osteosyntéza

- snaha o stabilní spojení, které odolá přiměřenému zatížení
- přísná asepse
- časná za 6-8 h od traumatu
- odloženě za 4-14 dnů po odeznění otoku

Indikace:

- otevřené II-III.st., nitrokloubní zlomeniny s dislokací, primárně nestabilní, s interpozicí měkkých tkání, mnohočetné, u starých pacientů, se současným postižením cév a nervů

Dle uložení OS materiálu

Intraoseální

- hřeb, Enderovy pruty, Kirschnerovy dráty

Extraoseální

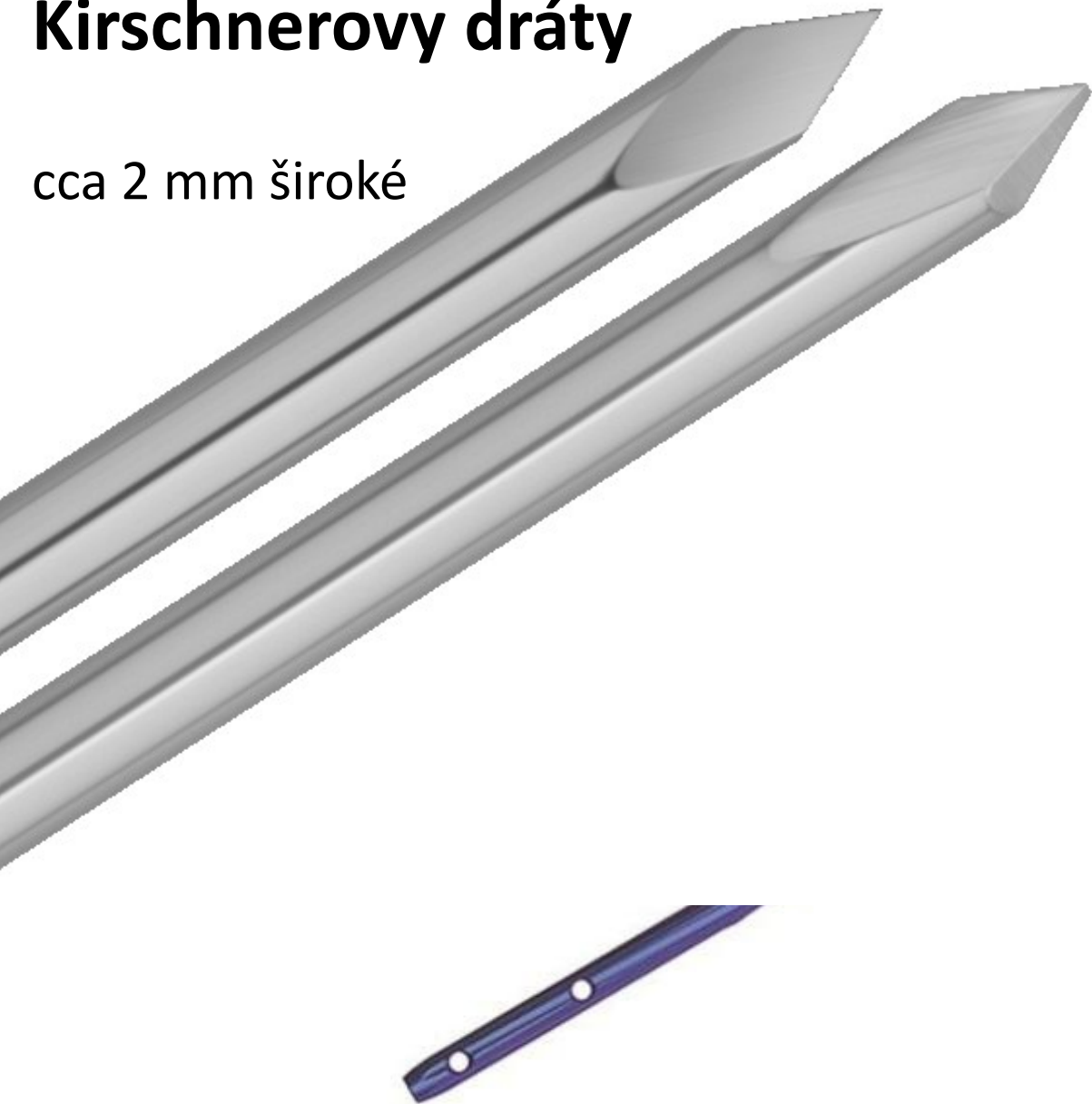
- dlahy, samostatné šrouby, tahová cerkláž

Zevní fixátor

- jednorovinný, vícerovinný, kruhový

Kirschnerovy dráty

cca 2 mm široké



intramedulární hřeb

dlouhý femorální
cca 10 mm



samostatný šroub

kanylovaný, headless, 3,5 mm



přímá LCP dlahá

locking compression plate



preformovaná dlahá

mediálně na distální tibií




VA LCP

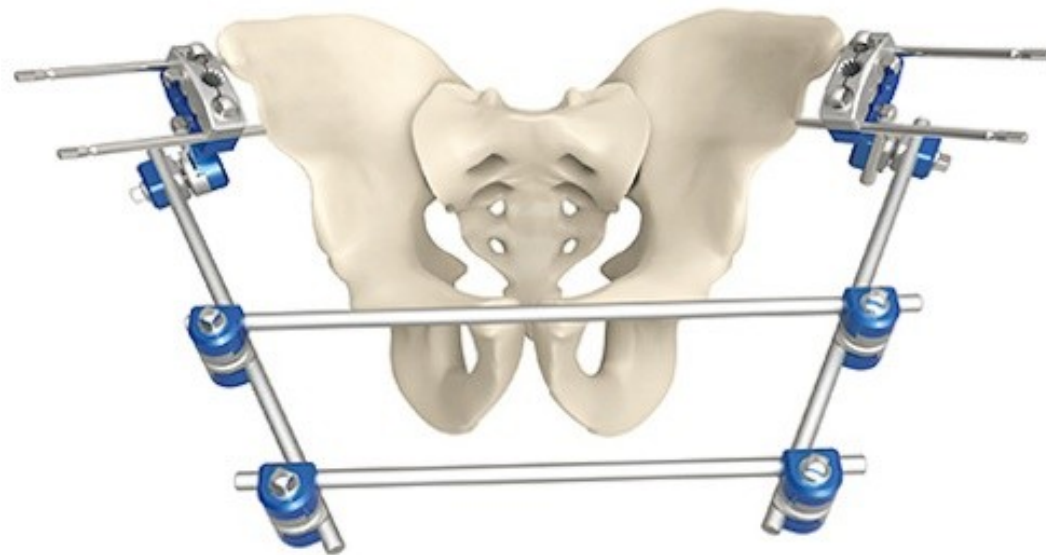
volárně na distální radius
variable angle

Schanzův šroub

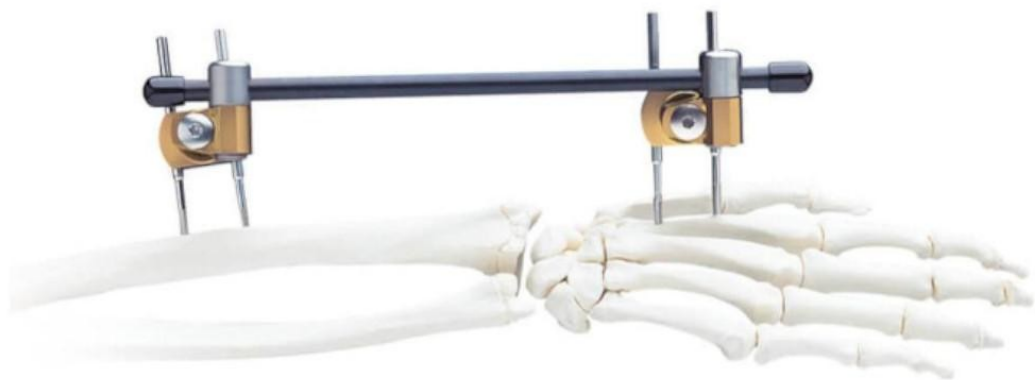

Steinmannův hřeb





vícerovinný



jednorovinný



kruhový

Dle výsledné stability osteosyntézy

Absolutní stabilita

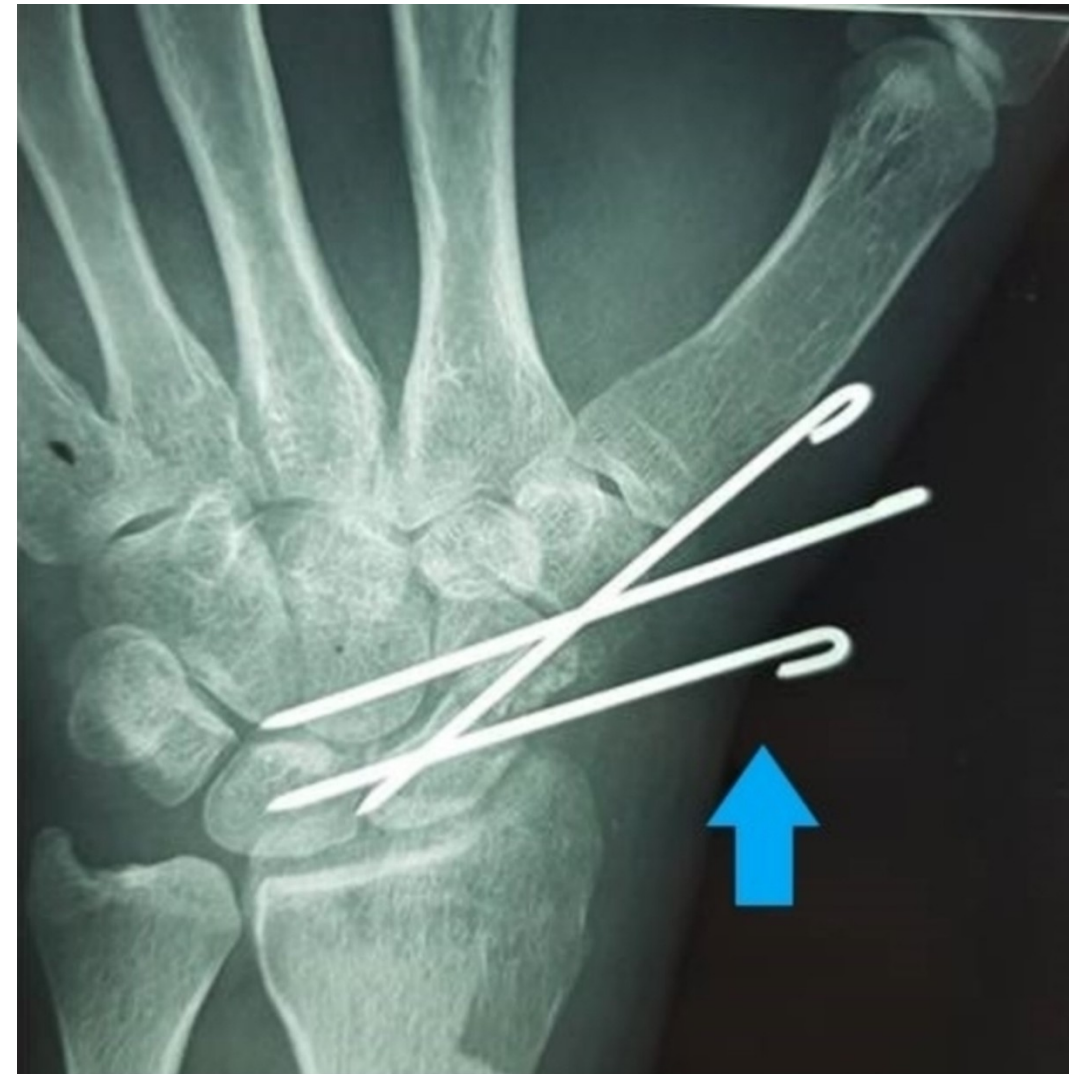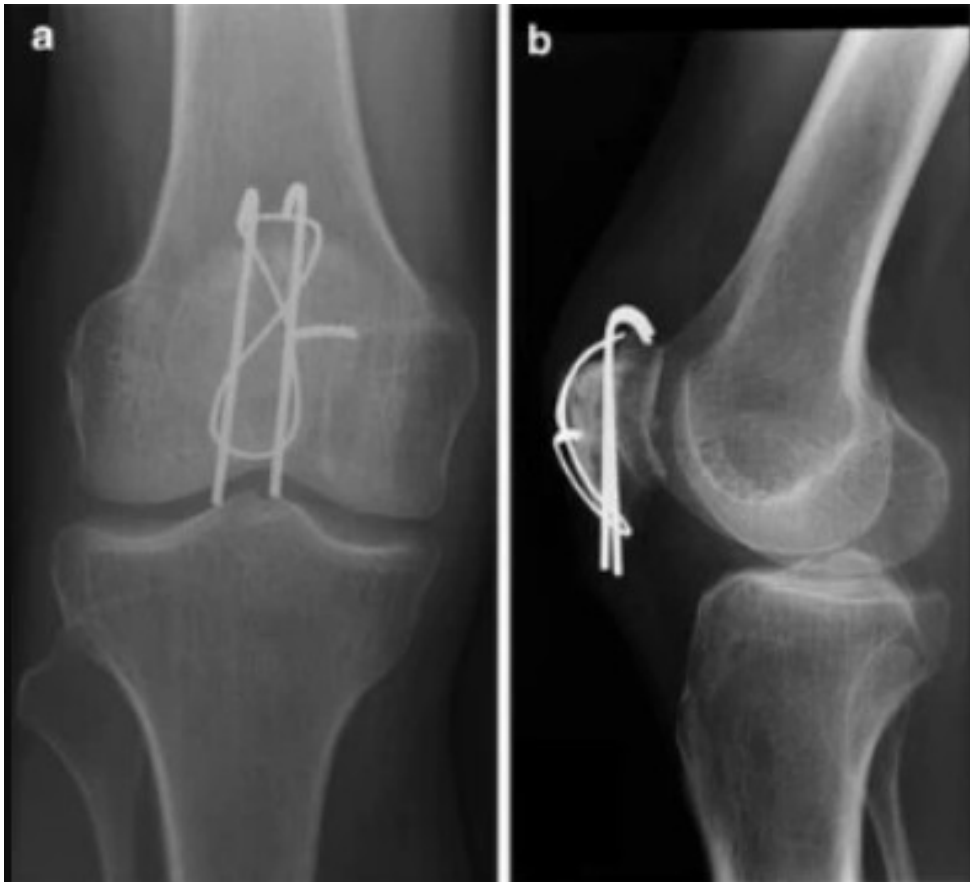
- šrouby
- dlahy
- nejčastěji u ORIF
- bez svalku

Relativní stabilita

- K-dráty
- Hřeby
- minimální pohyb
- potencuje tvorbu svalku

Kirschnerovy dráty (K-dráty)

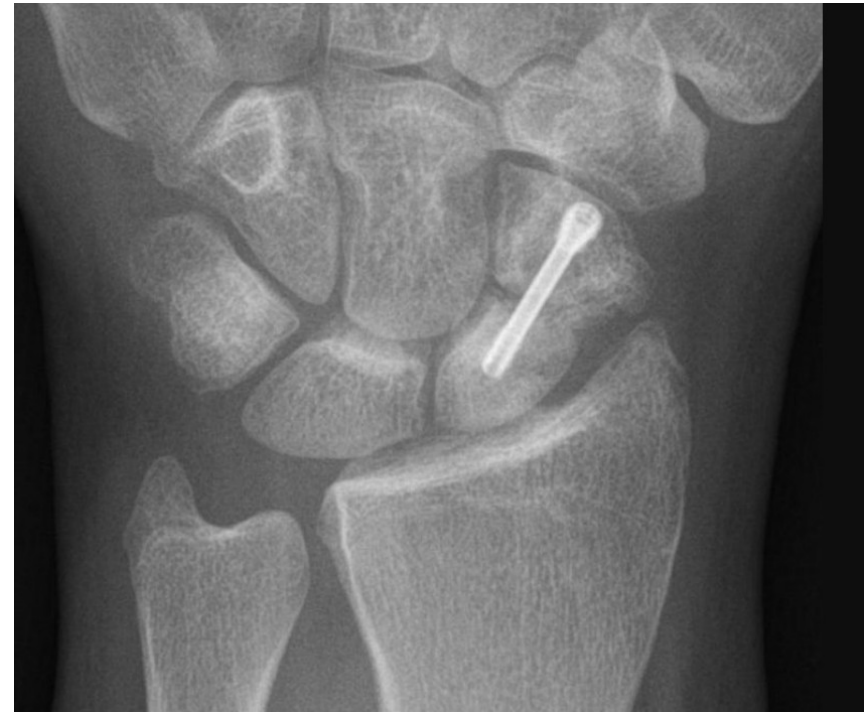riziko migrace drátů



Šrouby

interfragmentární komprese

- solidní
- kanylované
- spongiózní
- kortikální
- úhlově stabilní šrouby



Dlahy

kompresivní

- DCP



- LCP



úhlově stabilní



neutralizační



rekonstrukční



preformované



Hřeby

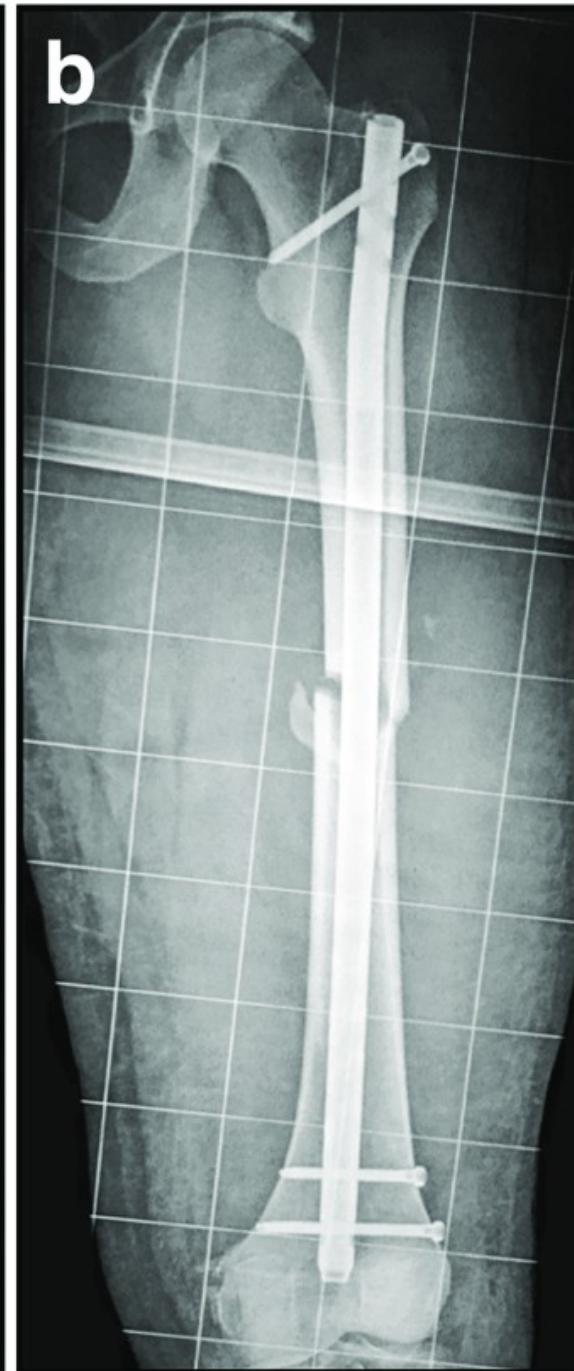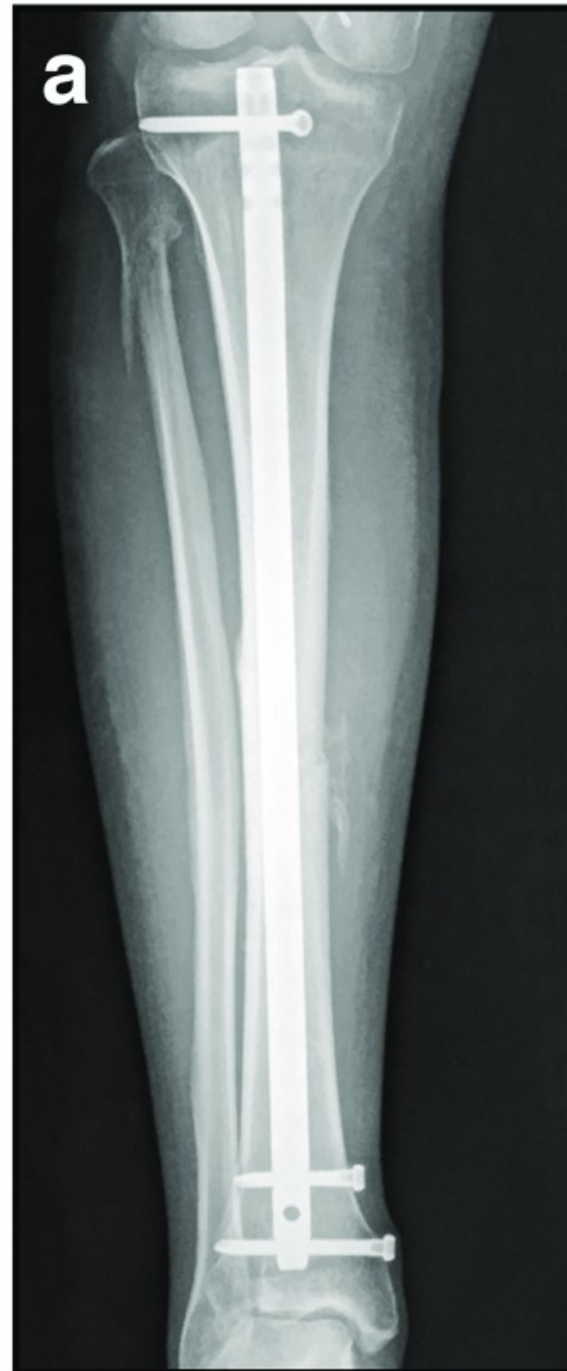- antegrádně x retrográdně
- neomezují cévní zásobení kosti
- předvrtané x nepředvrtané
- musí se vždy zajistit

rychlé, jednoduché

péče o měkké tkáně

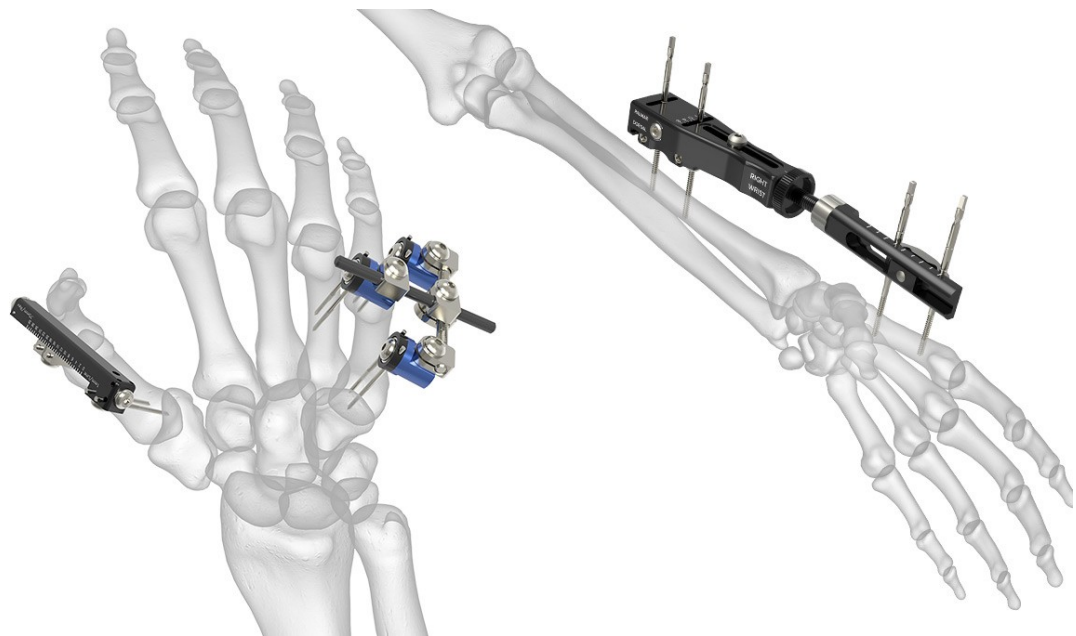
menší stabilita než dlaha

zlomení hřebu, šroubů



Zevní fixace

- vnější konstrukce, zavedení minimálního množství kovu do tkání
- Schanzovy šrouby, Steinmannovy hřeby
- otevřené, infikované, polytraumata – do doby definitivní osteosyntézy



Otevřené zlomeniny

zlomenina komunikuje s vnějším prostředím

klasifikace dle **Tscherneho**:

- I. malá rána s kontuzí kůže, probodnutí kostním úlomkem
- II. rána (cca 2cm) s ohraničeným zhmožděním kůže a tkání, malá kontaminace
- III. silně kontaminovaná rána, rozsáhlé pohmoždění tkání, nervové a cévní léze
- IV. totální nebo subtotální amputace

Otevřené zlomeniny

klasifikace dle **Gustilo-Andersona**

1. do 5 cm kostním fragmentem, malá kontaminace
2. více než 5 cm zevním násilím, zhmoždění svalovina
3. rozsáhlé postižení kůže a svalstva, nervů, cév, ischémie
 - a) kožní kryt lze rekonstruovat
 - b) nelze rekonstruovat, kost obnažená
 - c) porušeno arteriální zásobení, riziko amputace

Otevřené zlomeniny

- nutné ošetření do 6ti hodin od úrazu
- dokonalé vyčištění rány, provedení debridement
- imobilizace a stabilizace zlomeniny

- rekonstrukce kožního krytu
- definitivní osteosyntéza po zhojení měkkých tkání

- ATB profykalticky, komplikací jsou infekce, prodloužené hojení

Komplikace léčení zlomenin

Časné komplikace:

- poranění svalů, cév, nervů, tělních dutin a orgánů
- **Kompartment syndrom**

Pozdní komplikace:

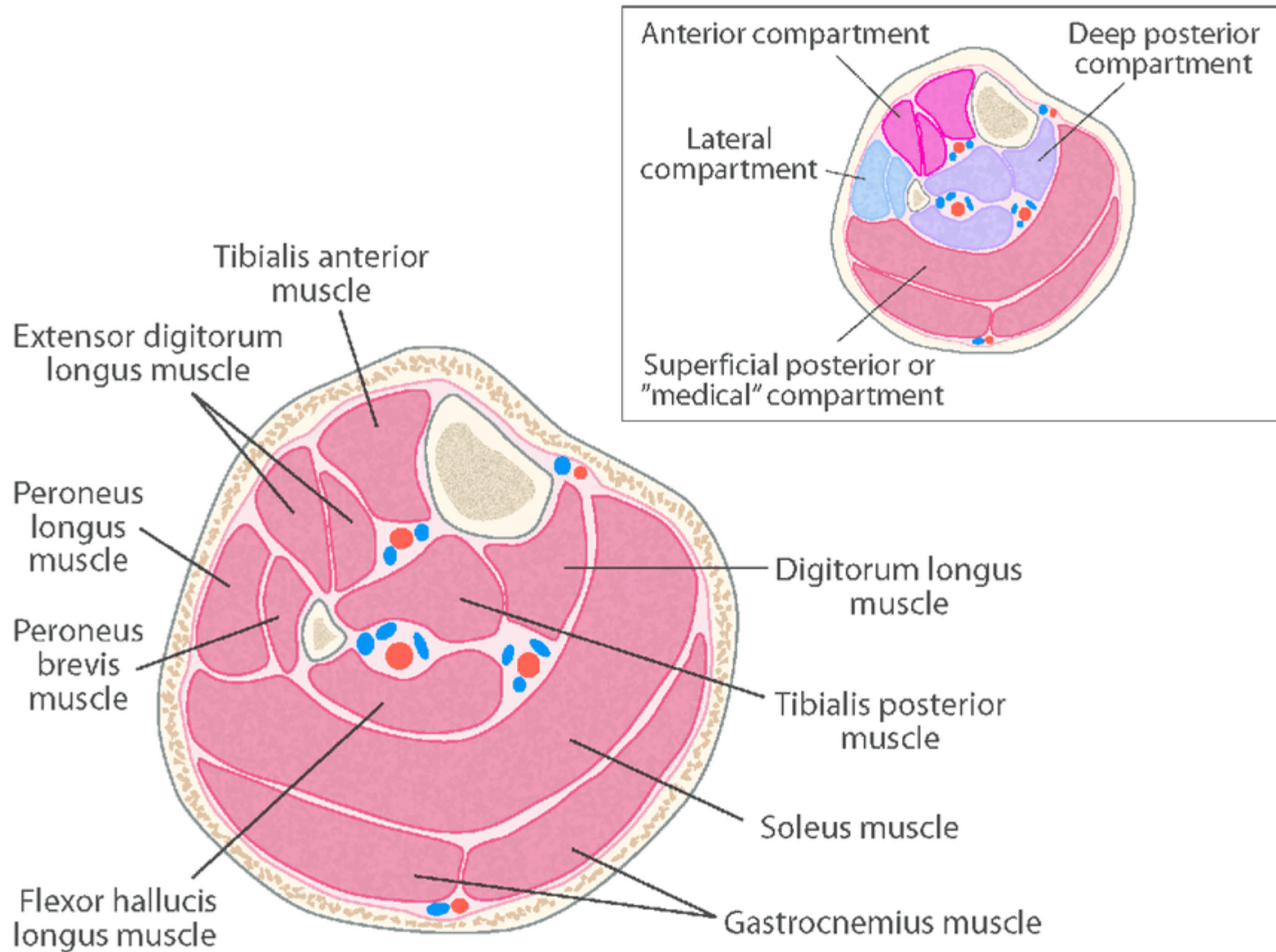
- **Sudeckův algodystrofický syndrom**

Kompartment syndrom

- soubor příznaků ze zvýšení tlaku v uzavřeném anatomickém prostoru
- vede k vaskulárním okluzím a působí lokální ischemii

kompartment

= prostor vymezený skeletem a fascií nebo mezisvalovými septy



pokud překročí intrafasciální tlak 30-40 mmHg

- zvyšování odporu, který musí krev překonat
- kolabují stěny žil
- klesá arterio-venozní gradient kyslíku a živin
- horší výživa tkání vede k poruše jejich funkce až k nekróze
- krevní stázou dochází k přestupu tekutiny do intersticia

tlak se nadále zvyšuje → **circulus vitiosus**

Klinické příznaky

- **bolesti** v postižení oblasti nereagující na analgetika
- poruchy **cítivosti** - parestezie, dysestezie až anestezie
- **edém** periferie, později edém celé končetiny
- porucha **motoriky**; mohou vyústit ve svalové kontraktury

- rozvoj **celkových příznaků** z ischemie svalů: myoglobinurie, selhávání ledvin veducí až ke smrti
- **pulzace** na periferii může být zachovaná i v pokročilém stadiu!
(systolický tlak krve překoná intrafasciální tlak)

Lokalizace kompartment syndromu

- končetiny, nejčastěji **bérec**
- břicho
- pánev
- hrudník
- určitou analogií je i konus syndrom při intrakraniálním zvýšení tlaku

Etiologie kompartment syndromu

- zvýšený tlak uvnitř kompartmentu (zlomeniny, záněty, krvácení)
- útlak zvenčí (nevhodná sádrová fixace, zjizvení kůže popáleninami)
- zmenšení objemu prostoru (přílišný tah za končetinu)
- chronický kompartment syndrom u aktivních sportovců

přední tibiální syndrom (n. peroneus prof.)

zadní tibiální syndrom (n. tibialis)

Diagnostika kompartment syndromu

- neustálé povědomí o závažnosti vzniku této komplikace
- anamnesticky přítomnost rizikových faktorů, mechanismů úrazu
- **klinické příznaky**
- pomocná vyšetření a invazivní monitoring intrafasciálních tlaků jsou možná, ale ne častá; je spíše nutné vzniku předejít než jej objevit

„Agieren, nicht reagieren.“

v momentě, kdy vás kompartment syndrom napadne, už je třeba jednat

Terapie kompartment syndromu

- cílem snížení intrafasciálního tlaku před vznikem ireverzibilních změn
- odstranění všech vyvolávajících příčin, uvolnění sádry, obvazu

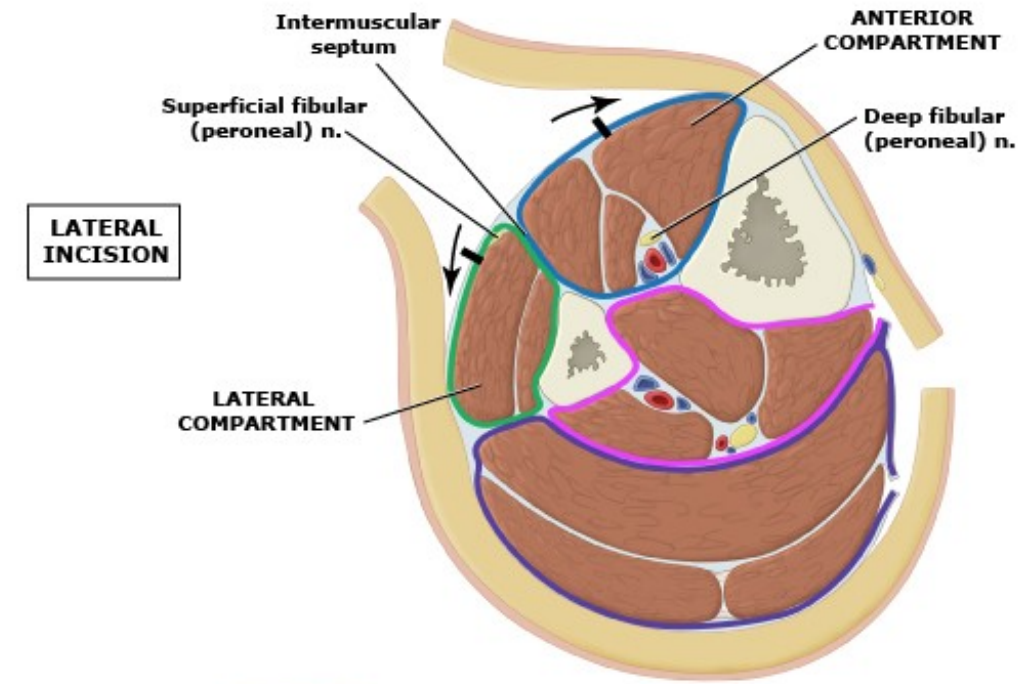
konzervativně:

- ledování, elevace, antiedematózní terapie, antiflogistika

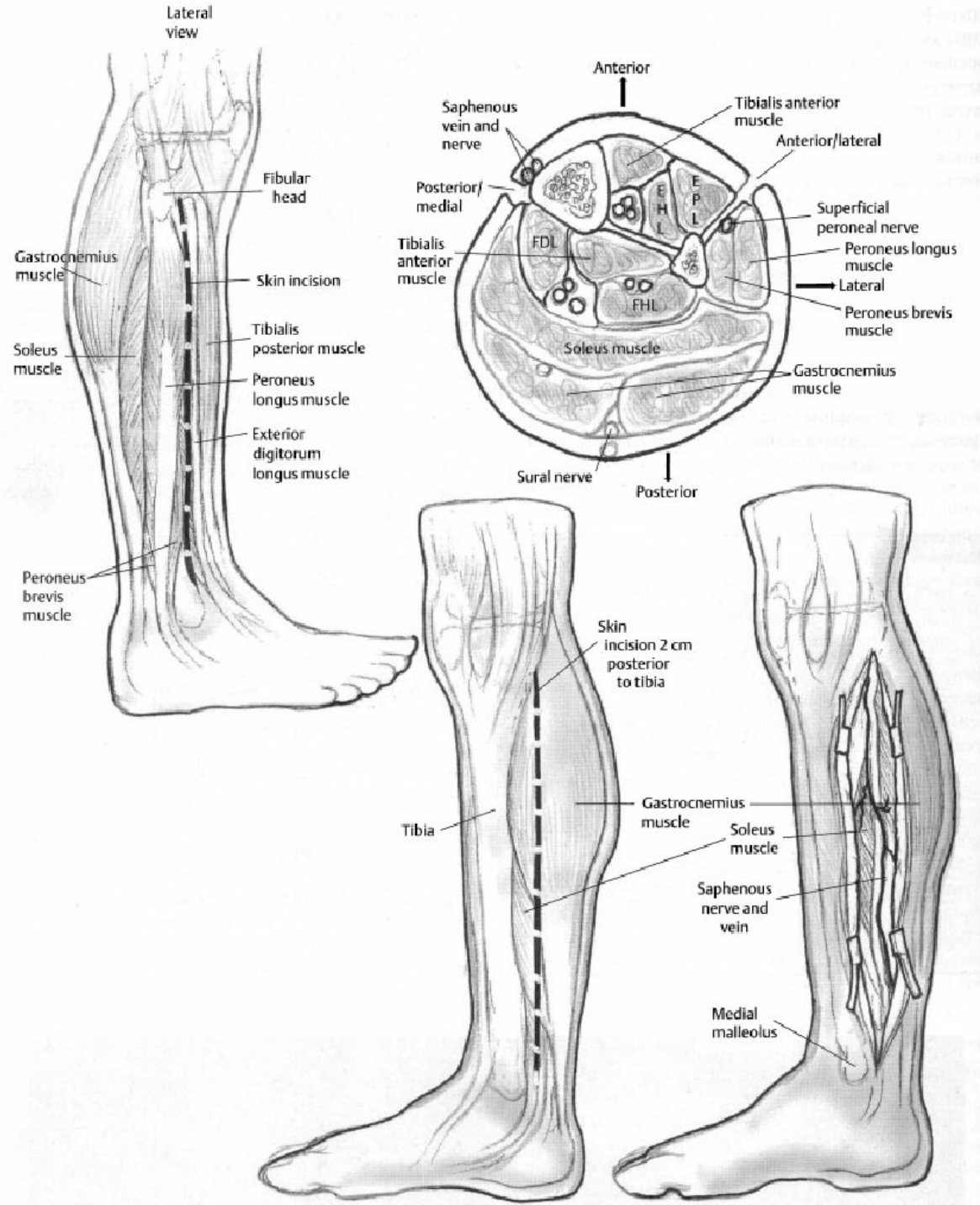
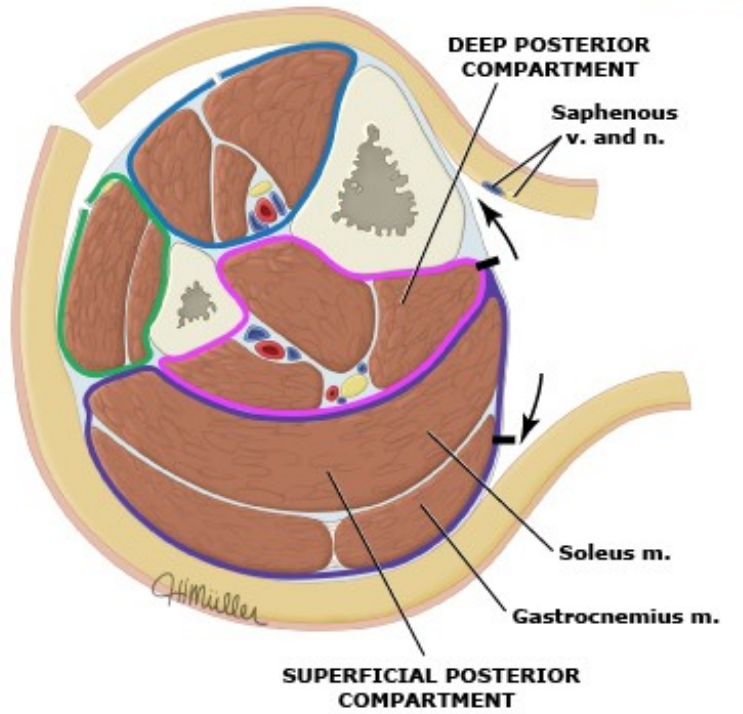
chirurgicky:

- včasné provedení **fasciotomie**, protěti všech svalových sept

LATERAL INCISION



MEDIAL INCISION



Sudeckův algodystrofický syndrom

- neurocirkulační onemocnění, zejména na končetinách
- po úrazech, zlomeninách, zánětlivých procesech
- nepřiměřená bolest, otok a ztuhlost

- místní **bolest**, změna **barvy** kůže, **teploty**, nadměrná **potivost**, **otok**
- nejčastěji po zlomenině zápěstí, hlezna
- **alodyn**ie (bolí i obvykle nebolestivé podněty), **hyperalgézie**
- někdy pomáhá morký obklad, vyhnout se tření o oblečení

Sudeckova algodystrofie

akutní stadium – hyperemie, otok, teplá lesklá kůže, 2-8 týdnů

- zánět, venostáza, na RTG prořídnutí skeletu

dystrofie – ústup otoku, snížení bolesti, kůže lesklá, cyanotická

- cyanóza, ztráta ochlupení, chladná kůže, atrofie svalů, skvrny na RTG

- **atrofie** – svalová atrofie, difuzní osteoporóza na RTG

ireverzibilní atrofie s těžkým funkčním deficitem, fibróza, nebolestivá

Prevence a léčba algodystrofie

- aktivní cvičení všech neimobilizovaných kloubů
- je nutná exaktní repozice a správná fixace zlomeniny

- úprava imobilizace, rehabilitace
- vegetativní blokády, anxiolytika, sedativa, kortikosteroidy
- úprava kontraktur, blokáda sympatiku

Přidružené jevy

nervová dystrofie – způsobena poraněním nervů, projevuje se u ochrnutých končetin, často sympatikus, vyvíjí se s něj Sudeckův sy

kauzalgie – bolesti při neúplném poranění nervů, vyvolané dotykem, změnou teploty, osvětlení, hlukem; neurotičtí pac.; tp. sympatektomie

poúrazové hyperpatie – bodavé bolesti celé končetiny, ruší spánek

infekce

prodloužené hojení – prodloužení konz. tp., operace, spongioplastika

malunion – zhojení v nesprávném postavení, indikuje se operace

Anamnéza

- VVV pohybového systému, familiární výskyt onemocnění
- přidružená onemocnění, užívané léky, operace, úrazy v minulosti
- **NO**: aktuální potíže, jejich lokalizace, charakter (začátek, délka, trvání)

bolest:

- délka trvání, frekvence výskytu, akutní x chronická, charakter
- kožní x hluboká x viscerální, místní, přenesená, kořenová, fantomová
- vyvolávající podnět, úlevový mechanismus, teplo x chlad
- hodnocení dle VAS stupnice (Visual Analog Scale 1-10)

Objektivní vyšetření

5P – pohled:

- celkové vyšetření pacienta: hlava, krk (C páteř), hrudník, břicho, páteř, HKK, DKK, pánev a *status presens localis* (detaily poraněné lokality)
- somatotyp, stav výživy, charakter a trofika kůže; případné deformity
- držení postižené krajiny
- otok: lokální, generalizovaný, decollement (tekutina nad fascií)
- tekutina v kloubu: serózní, sanguinolentní, purulentní

Objektivní vyšetření

- Poslech: plíce (PNO, fluidothorax), peristaltika; i distančně
- Poklep: (hrudník, břicho), na trnové výběžky obratlů
- Pohmat: povrchní, hluboká
- Per rectum: součást celkového chirurgického vyšetření; při poranění kostrče, pánve a výtoku krve z konečníku

Funkční vyšetření

- rozsah pohybu – S, F, T, R
 - stabilita – stabilní, subluxe, luxace
 - laxita, hypermobilita, ztuhlost
 - svalová kontraktura
 - hodnocení svalstva
-
- postoj, chůze
 - síla končetin, zvedne x nezvedne

Zobrazovací metody

- **RTG** – vždy minimálně ve dvou rovinách
- **CT** – upřesnění u nitrokloubních, tříštivých, zlomenin páteře
- **MRI** – určení diskoligamentózního poranění u zlomenin páteře
- **PET** – nádory skeletu; osteomyelitida

Rehabilitace

- léčba pohybem – zlepšení svalové síly a rozsahu pohybu
- fyzikální terapie – analgezie, hojení, příprava ke cvičení
 - masáže
 - elektroléčba
 - magnetoterapie
 - ultrazvuk
 - laser

Zdroje

- [https://www.wikiskripta.eu/w/Typy zlomenin a jejich dislokace](https://www.wikiskripta.eu/w/Typy_zlomenin_a_jejich_dislokace)
- <https://www.wikiskripta.eu/w/Pakloub>
- <https://www.jnjmedtech.com/en-US/companies/depuy-synthes>
- <https://www.ortimplant.com/ortimplant/plate-screws-small-fragment/>
- [https://www.wikiskripta.eu/w/Sudeck%C5%AFv algodystrofick%C3%BD syndrom](https://www.wikiskripta.eu/w/Sudeck%C5%AFv_algodystrofick%C3%BD_syndrom)