

PATOLOGIE TĚLA DĚLOŽNÍHO

MUDr. V. Žampachová
I. ÚP LF MU

PATOLOGIE TĚLA DĚLOŽNÍHO

- Vrozené vady
- Záněty
- Funkční změny endometria vč. transformací epitelu
- Polypy
- Adenomyóza, endometrióza
- Hyperplazie, prekancerózní změny/endometrální intraepitelové neoplazie
- Tumory endometria a myometria

Klinické známky

- Poruchy puberty (praecox, tarda)
- Sterilita a infertilita (vč. opak. abortů)
- Poruchy klimakteria

- **Abnormální krvácení**
- Bolest (lokalizace, typ)
- Abdominální distenze
- Celkové příznaky

Klinické známky

Abnormální krvácení:

- **Amenorrhea:** žádné krvácení
- **Oligomenorrhea:** cyklus > 35 dní
- **Polymenorrhea:** cyklus < 21 dní
- **Hypomenorrhea:** cyklus prav., ↓ krvácení
- **Menorrhagia:** cyklus prav., ↑ krvácení
- **Metrorrhagia:** neprav. krvácení mimo cyklus, vč. prepubertálního a postmenopauzálního
- **Menometrorrhagia**

Příčiny abnormál. krvácení dle věku

- **Po narození:** estrogen mateřského původu
- **Dětství:** tu vaginy, tu ovaria (funkční), zánět, trauma (vč. zneužití!!)
- **Adolescence:** anovulační cykly, nedostat. luteální sekrece, psychogenní a nutriční problémy
- **Fertilní věk:** viz adolescence; + organické léze (záněty, hyperplazie, polypy, adenomyóza, tumory); patol. gravidita; funkční poruchy; exogenní vlivy aj.
- **Perimenopauza:** organické léze, anovulační cykly
- **Menopauza:** organické léze, atrofie endometria

Vrozené vady

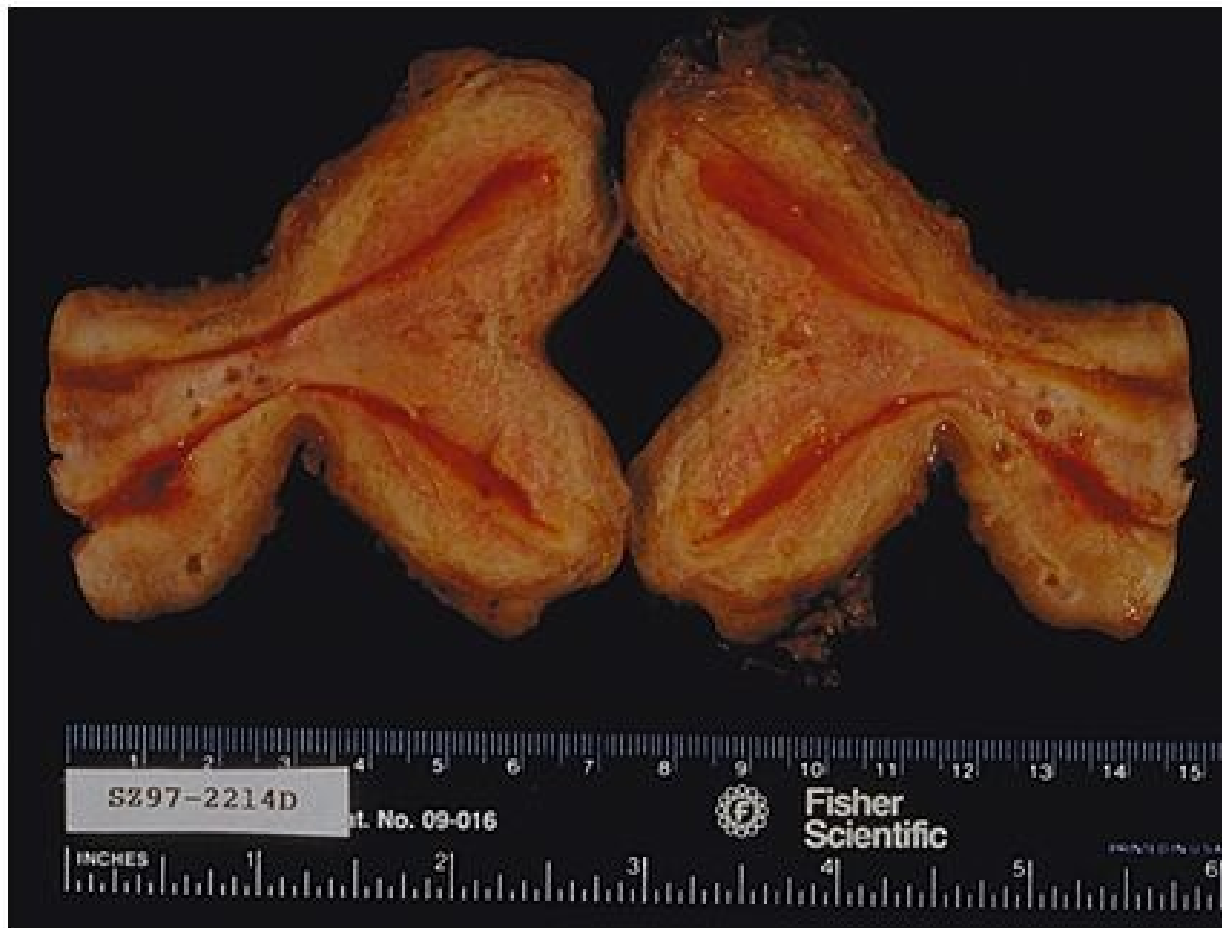- Složitá embryogeneze, vznik z několika základů:
 - mesoderm → gonády
 - paramesonefrické – mülleriánské dukty → tuby, uterus, horní část vaginy
 - urogenitální sinus → dolní část vaginy, vestibulum
 - mesotel → povrch ovaria, výstelka vejcovodů, endometrium
- Četné možnosti strukturálních vrozených vad, residua mesonefrických duktů → cysty aj.

Vrozené vady

- Spojení mülleriánských duktů → dočasné septum v děložním kanále. Při persistenci úplné nebo inkompletní septace → **uterus didelphys**, **uterus bicornis**. Riziko opakovaných abortů.

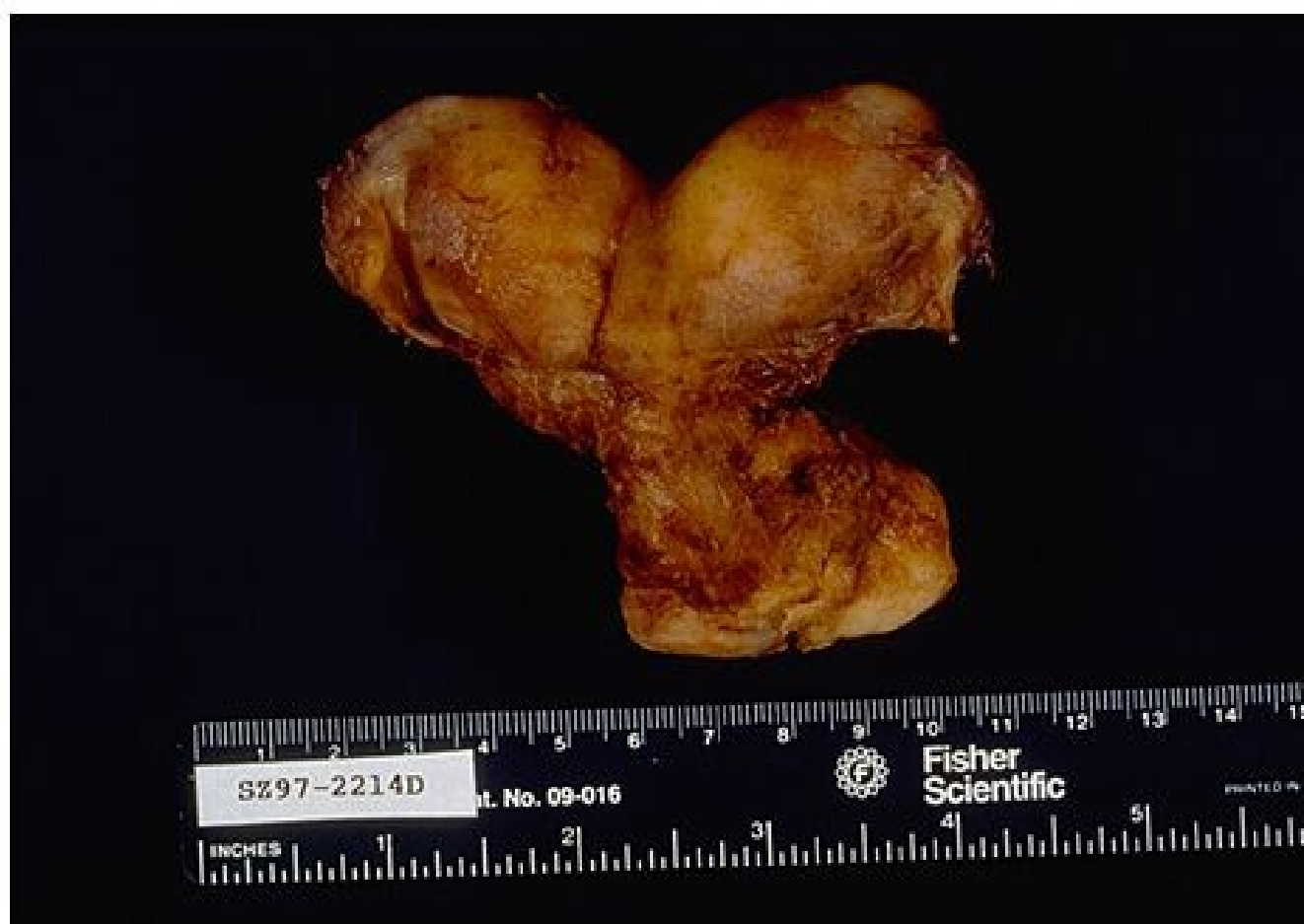- Atresie mülleriánských duktů → kompletní: aplasie tuby, dělohy a části vaginy, často vč. vad moč. systému.

Inkompletní – jednostranná → **rudimentární roh děložní**



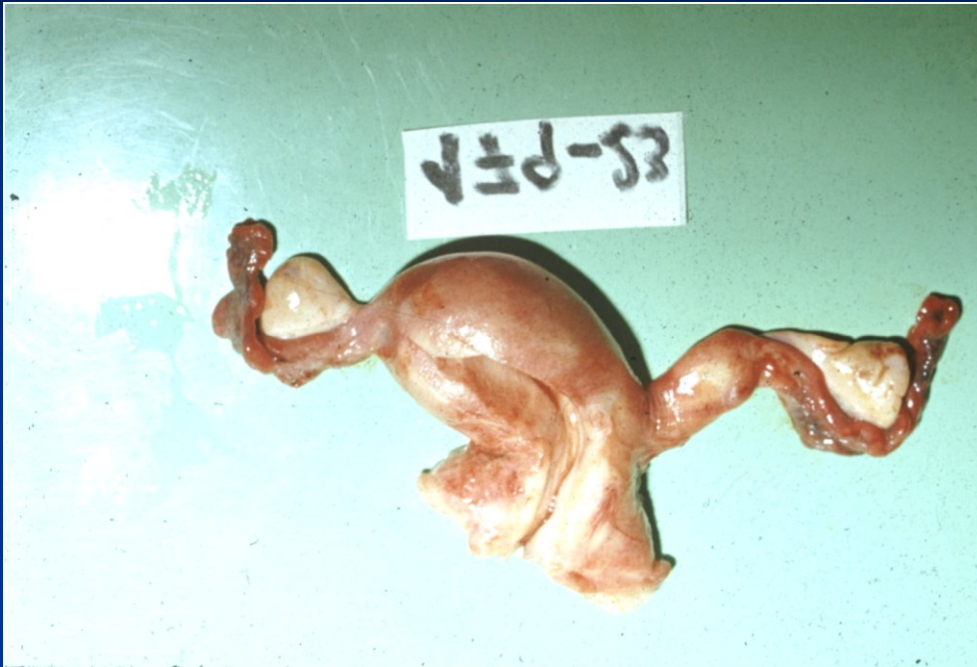Copyright © 2002, Elsevier Science (USA). All rights reserved.

Uterus didelphys

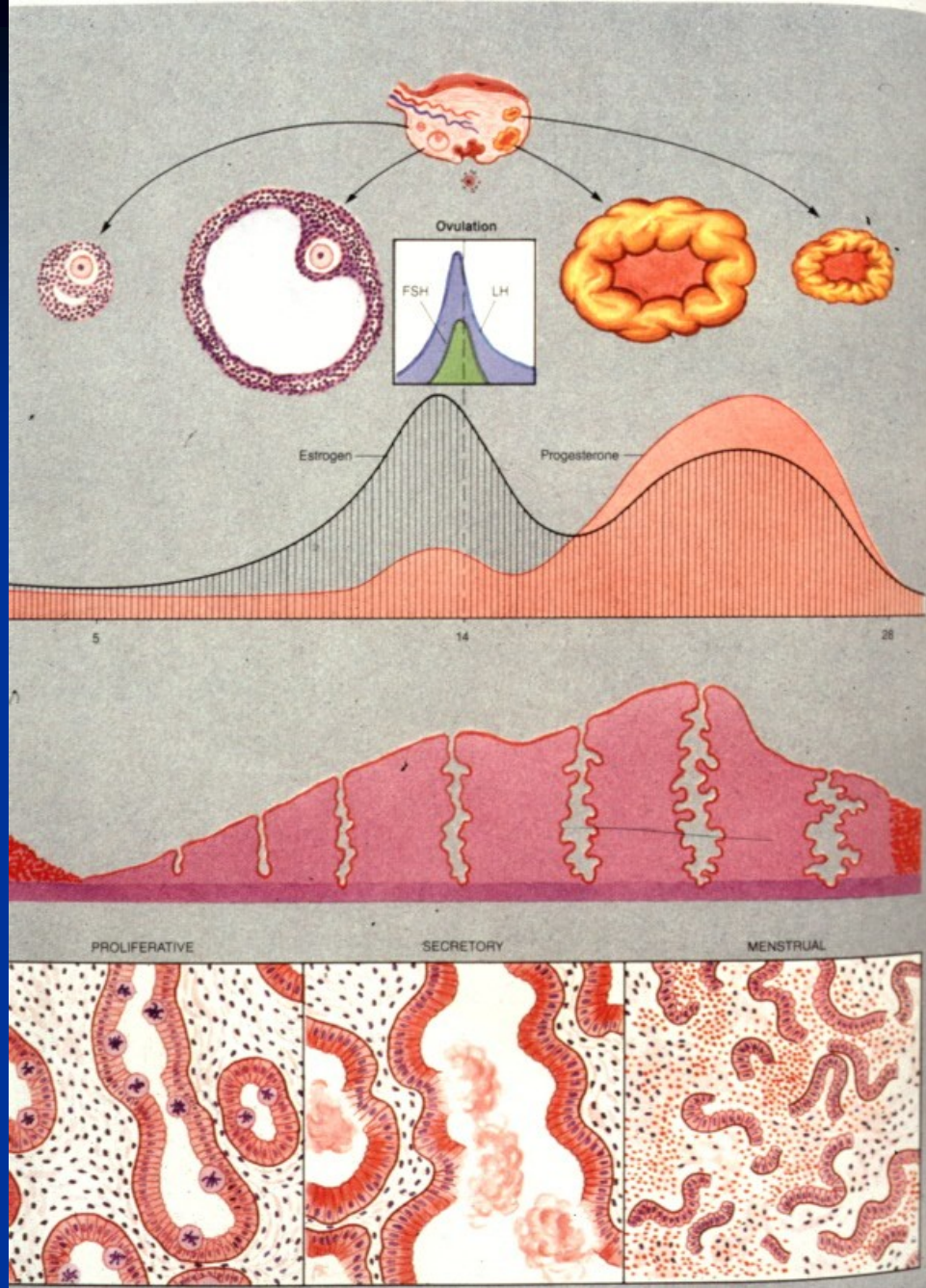


Copyright © 2002, Elsevier Science (USA). All rights reserved.

Uterus bicornis



Uterus unicornis, rudimentární roh děložní



Infekce genitálního traktu

- Systém otevřený do zevního prostředí, nutné bariéry proti prostupu infekce
- **Bariérové funkce** - vaginální flóra, endocervikální hlen
- **Rizikové faktory** – neexistující bariéra (věk), defekt bariéry (ztráta protektivní vaginální flóry, menstruace, instrumentální zákroky a mikrotraumata sliznice, systémové choroby, léky,...)

Infekce genitálního traktu

- **Vzestupné infekce nejčastější** (pohlavně přenosné, G-fekální bakterie – E. coli, Proteus,...)
- Dolní genitál (**pohlavní** – HSV, molluscum contagiosum, HPV, Trichomonas, granuloma inguinale, aj.; **endogenní** – Candida)
- Celý genitál (**pohlavní** – gonorrhoea, Chlamydia, Mycoplasma, syphilis; **endogenní** – fekální bakterie), riziko vzniku pánevní zánětlivé choroby

Sexuálně přenosné infekce

- Přenos vaginálním, análním nebo orálním stykem
- Ženy ohroženy více
- 2/3 případů ve věku < 25 let
- Běžná současná infekce různými agens (↑ riziko)
- Plod nebo novorozenec – vertikální transplacentární nebo perinatální přenos infekce → abortus, vrozené vady, neonatální infekce.
- Nutná včasná diagnóza + léčení!!

Záněty těla děložního

- endometrium součástí otevřeného traktu, nespecif. infekce přev. ascendentní
- lokálně porušená bariéra (menses, abortus, porod + residua, instrumentální zákroky, dlouhodobé IUD - aktinomycety; léky,) : ↑ riziko akutní infekce
- endometritidy neasociované s graviditou – i neinfekční, vč. IUD, ↑ riziko následné infekce
- endometritidy asociované s graviditou
 - při retenci reziduí možné mírné záněty i aseptické/reaktivní
 - absence hygieny – riziko závažné puerperální sepse

Akutní nespecif. endometritis

- smíšená pyogenní flóra přev. endogenního původu (str., stfl., koliformní b., proteus), Clostridium welchii; STD – Neisseria gonorrhoeae, Chlamydia trachomatis, mykoplasmata – často do chronicity
- **klinika** - fluor (poševní výtok), metrorrhagie, lokální bolestivost, celkové příznaky, lze až sepse (puerperální)
- **makro** – překrvení, petechie, ulcerace endometria; gangréna
- **mikro** – smíšený zánětlivý infiltrát v intersticiu i žlázkách, abscesy, nekróza, trombóza, hemoragie

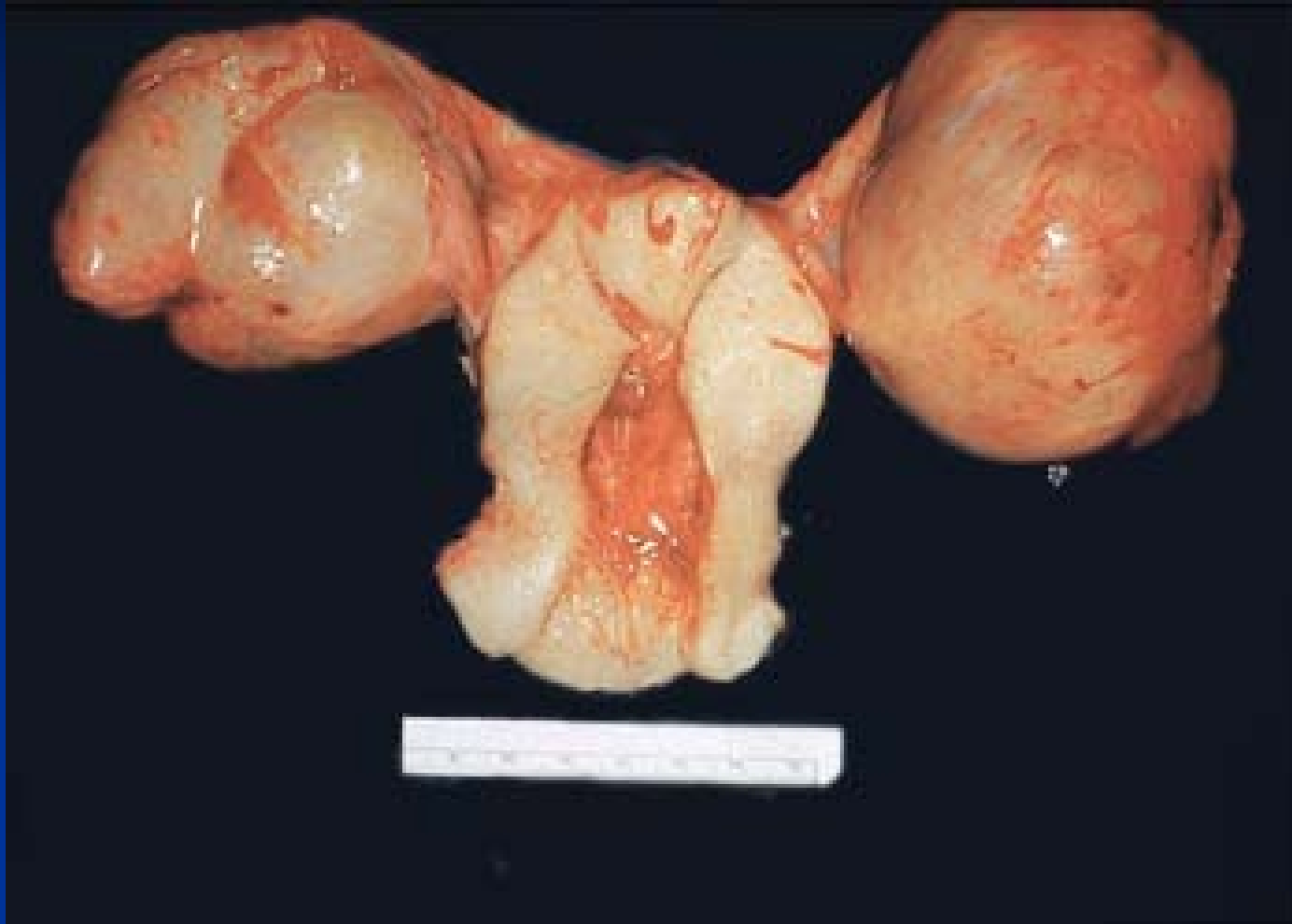Akutní nespecif. endometritis

- **ak. komplikace:** ak. myometritis, parametritis (→ trombóza pelvických vén), salpingitis (→ peritonitis), sepse
- **chron. komplikace:** chron. endometritis (→ nepravidelné krvácení, infertilita, opakovaný abort)
stenózy tuby a adheze (→ infertilita, GEU); pánevní zánětlivá choroba (lokální i celkové symptomy)

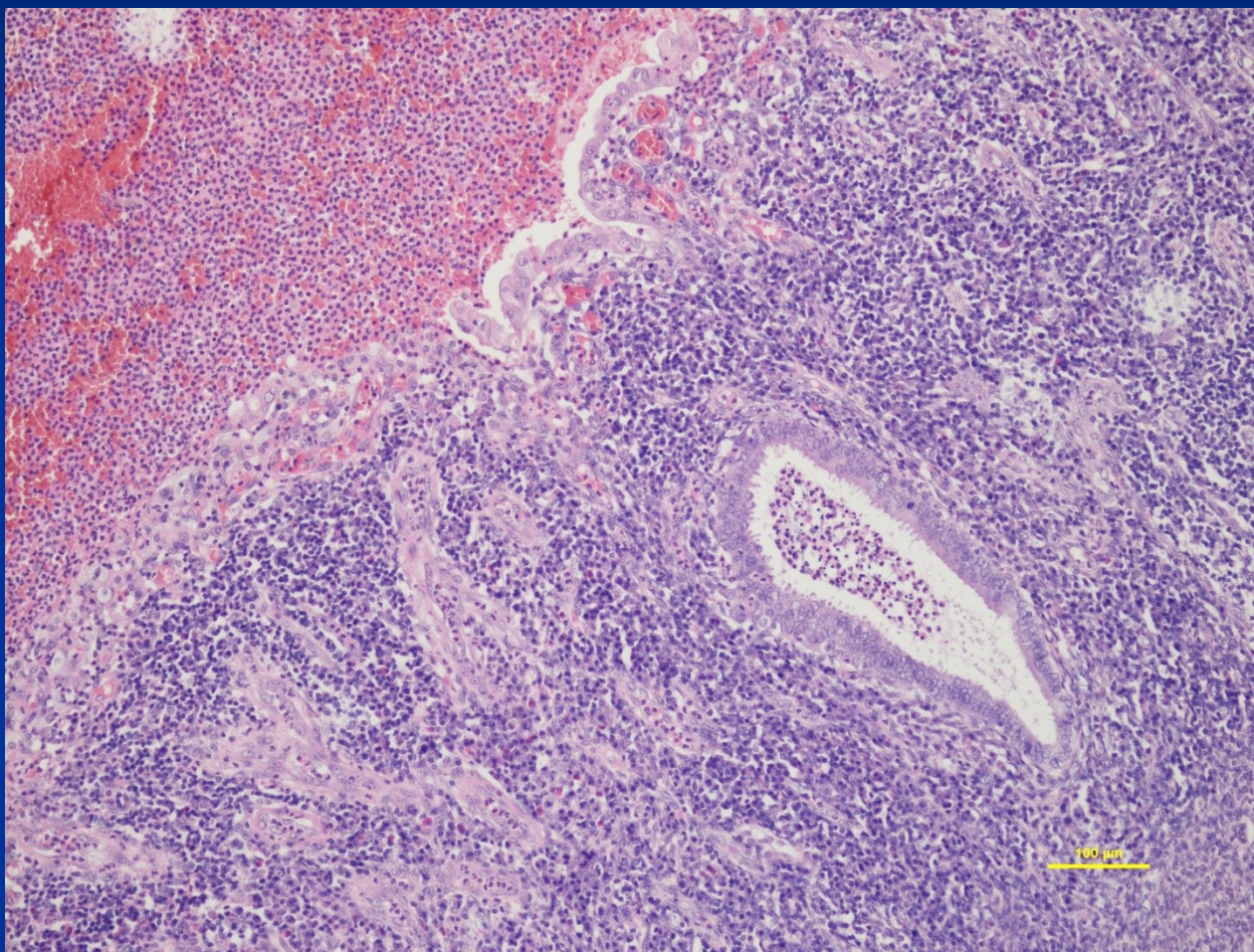
Chlamydiová infekce

- v dolním genitálu u žen často asymptomatická
- možná dysurie, časté nucení, výtok
- riziko přechodu na uterus/tuby až do obrazu pánevní zánětlivé nemoci
- důležitá příčina neplodnosti, GEU
- možná příčina abortů, odúmrťí plodu in utero

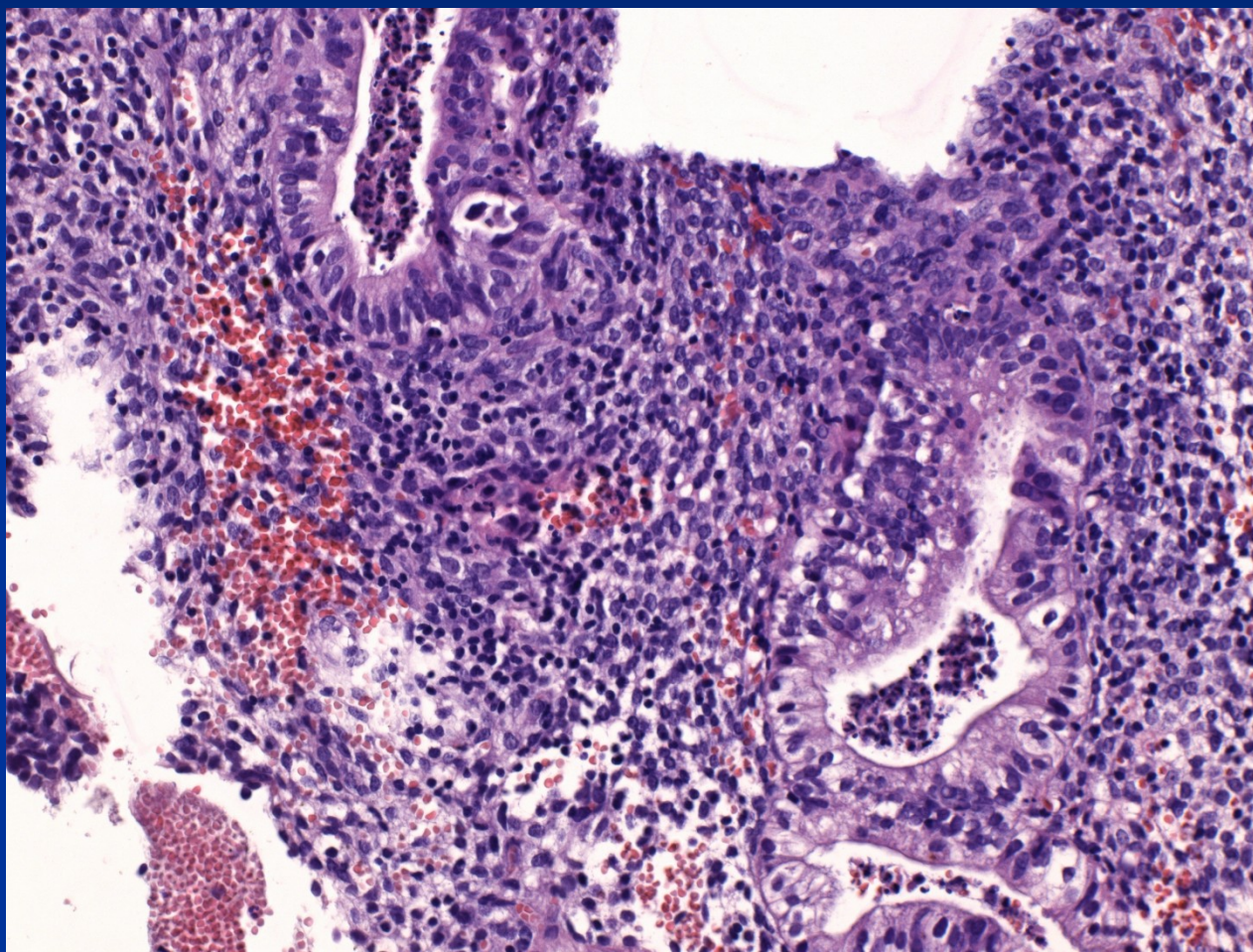
Akutní endometritis a salpingoophoritis



Akutní nespecif. endometritis



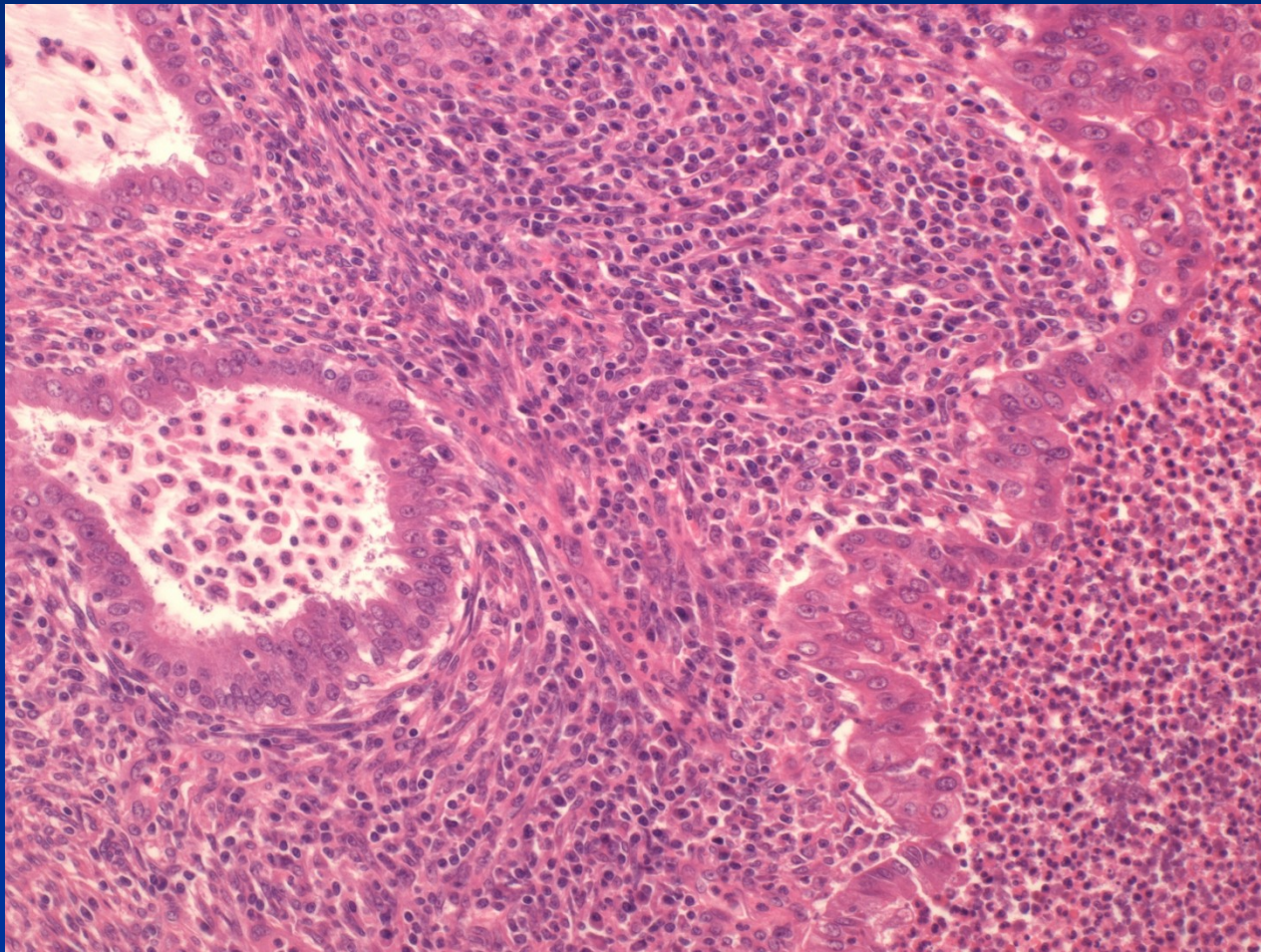
Akutní nespecif. endometritis



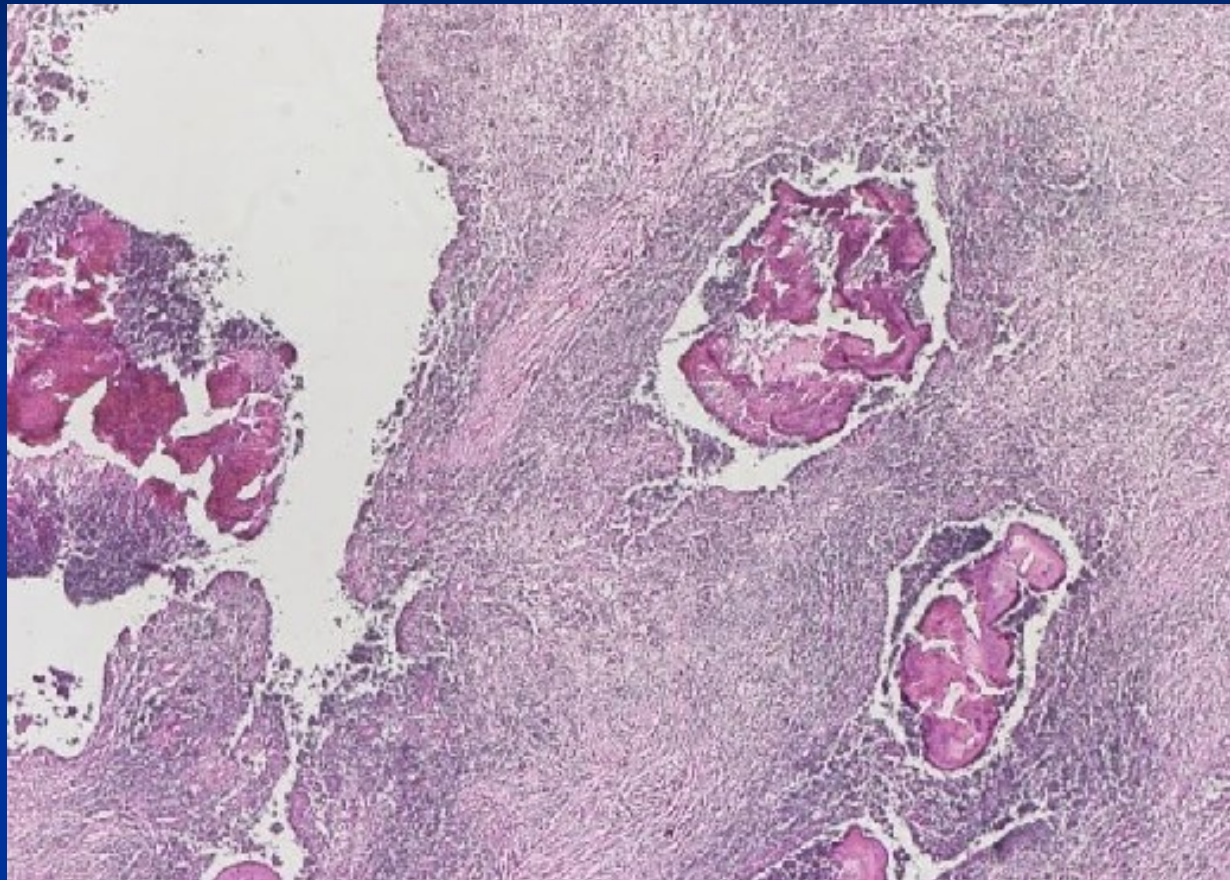
Chronická endometritis

- Fokální až difuzní
- Chronické pyogenní infekce (kapavka)
- Nespecifická smíšená flóra po potratu/porodu
- Aktinomykóza u dlouhodobého IUD
- Specifické záněty (tbc – teď spíše raritní)
- Makro: může být spojena s polypy, nádory
- Mikro: přítomnost plasmocytů, iregulární endometrium, metaplazie epitelu
- Nepravidelné krvácení

Chronická aktivní endometritis



Aktinomykóza – kolonie



Specifické záněty

- **TBC** – sekundární, často přestup z tbc salpingitidy (infertilita), může být i miliární. Tbc granulomy v supf. endometriu. Odběr nutný v pozdní sekr. fázi, barv. Ziehl-Neelsen, kultivace. Dif. dg. – granulomy mykotické, parazitární (Schistosoma), sarkoidóza, neinfekční (granulomy okolo cizích těles u IUD, oj. u tumorů)

Poruchy menstruačního cyklu

- Psychogenní – sek. amenorea, psychická sterilita
- Hypothalamické
- Hypofyzární – idiopatické, sek. (inf., tumory,...)
- Gonadální
- Uterinní
- Metabolické – endokrinní (thyr., nadl.), jaterní
- Nutriční

Funkční změny endometria

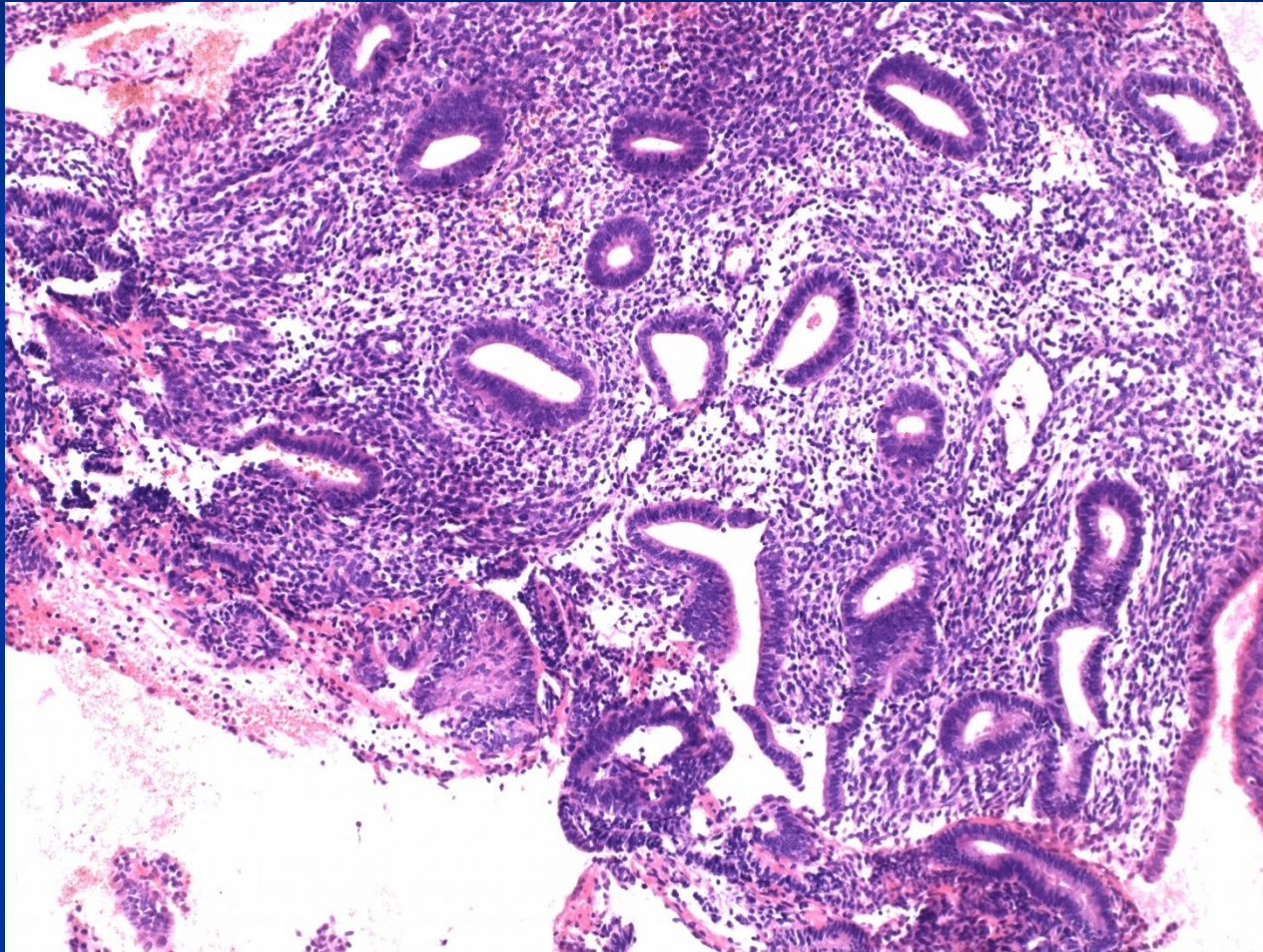
Projevy – dysfunkční krvácení, tj. abnormální krvácení v době fertilního věku, nepodmíněné organickými lézemi (endometritis, polypy, hyperplazie, neoplazie) nebo exogenními hormony

- vzhled endometria neodpovídá obrazu typickému pro určený den cyklu (klinické údaje!)
- často přítomen fokální stromální a glandulární rozpad (heterogenní obraz x menstruačnímu endometriu)

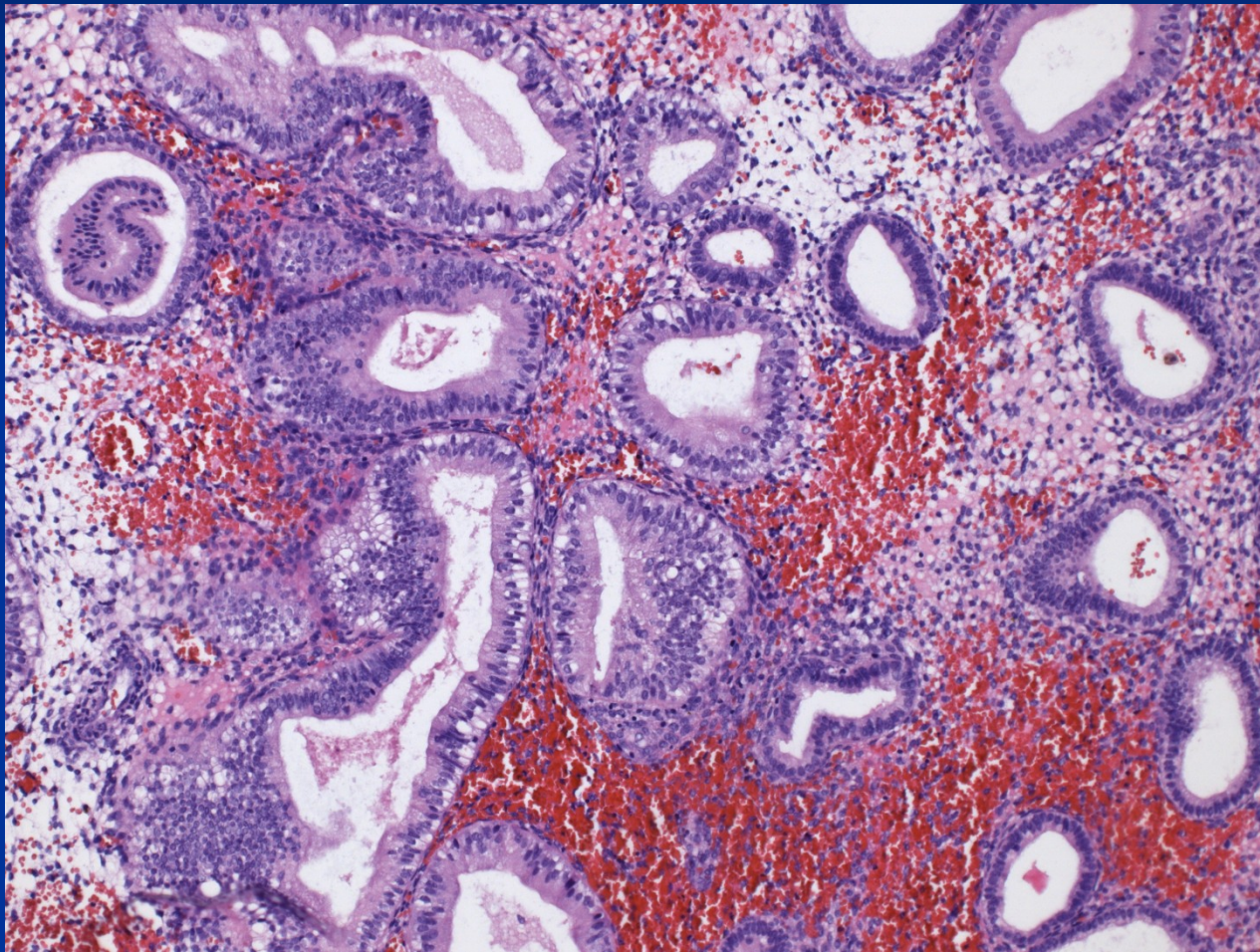
Estrogenně asociované

- **iregulární proliferace** – perzistující proliferační endometrium, často při perzistujícím foliklu
- **anovulační cyklus** – estrogenní stimulace bez vlivu gestagenů, iregulární proliferace, dilatace žlázek + stromální rozpad; častěji v menarche, klimakteriu (folikly zrají, k ovulaci nedojde), může přejít v prostou hyperplazii – kontinuum změn
- **ovulační krvácení (špinění)** – pokles hladiny hormonů uprostřed cyklu, stromální edém + rozpad + fokální hemoragie

Iregulární proliferace



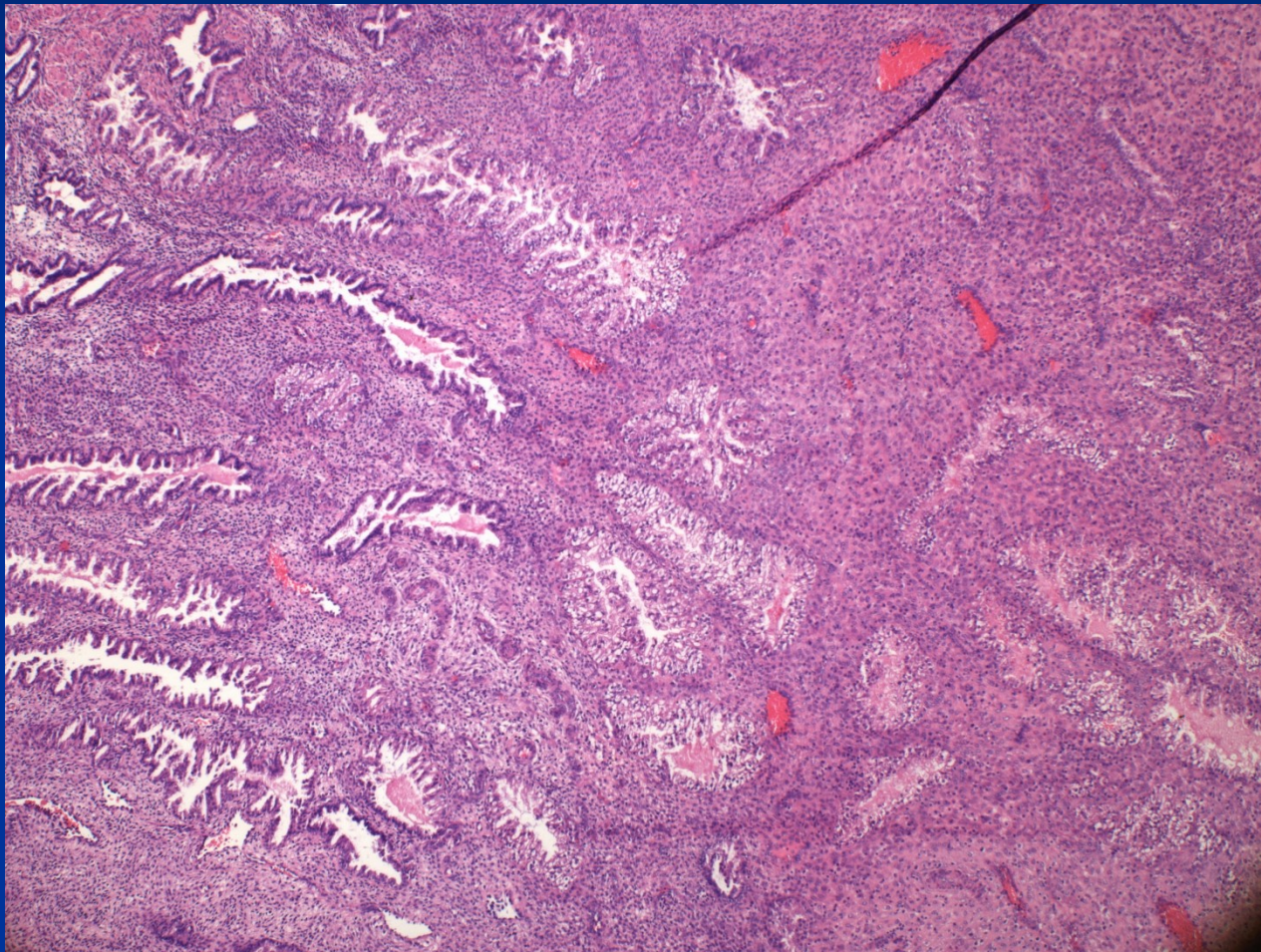
Ovulační endometrium



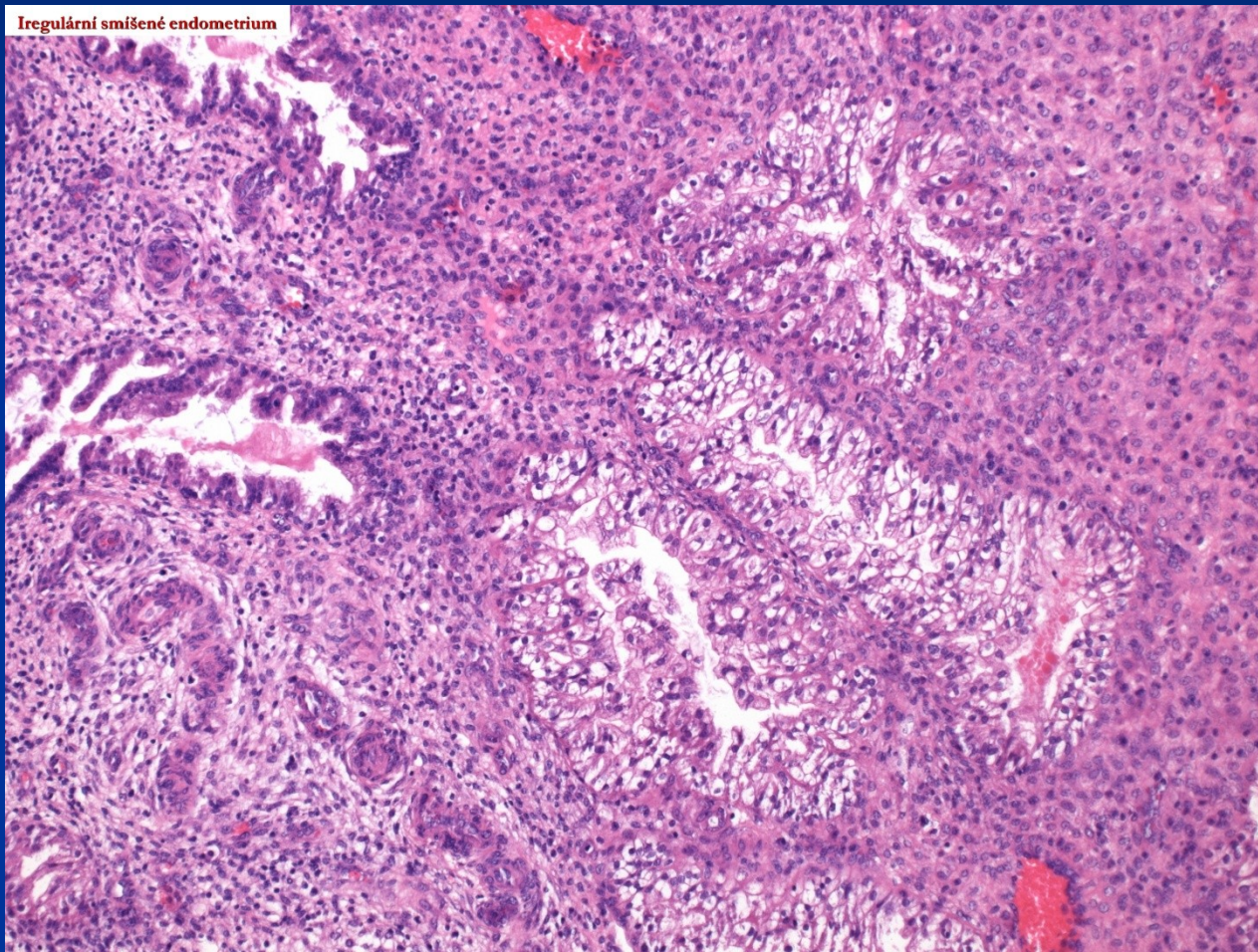
Asociované s progesteronem

- **luteální insuficience** – nedostatečná sekreční transformace, iregulární sekrece; nepravidelné menses, infertilita
- **nepravidelné odlučování** – odpověď na ireg. pokles hladiny hormonů (perzistující corpus luteum), nepravidelné krvácení. V abradátu směs fragmentů se sekrečními, menstruačními i proliferačními změnami.
- **hypersekrece, Arias-Stella fenomén** – výr. gestagenní stimulace; světlé bb., reaktivní atypie žlazových epitelů (až vzhled klarocelulárního ca), může být známkou GEU

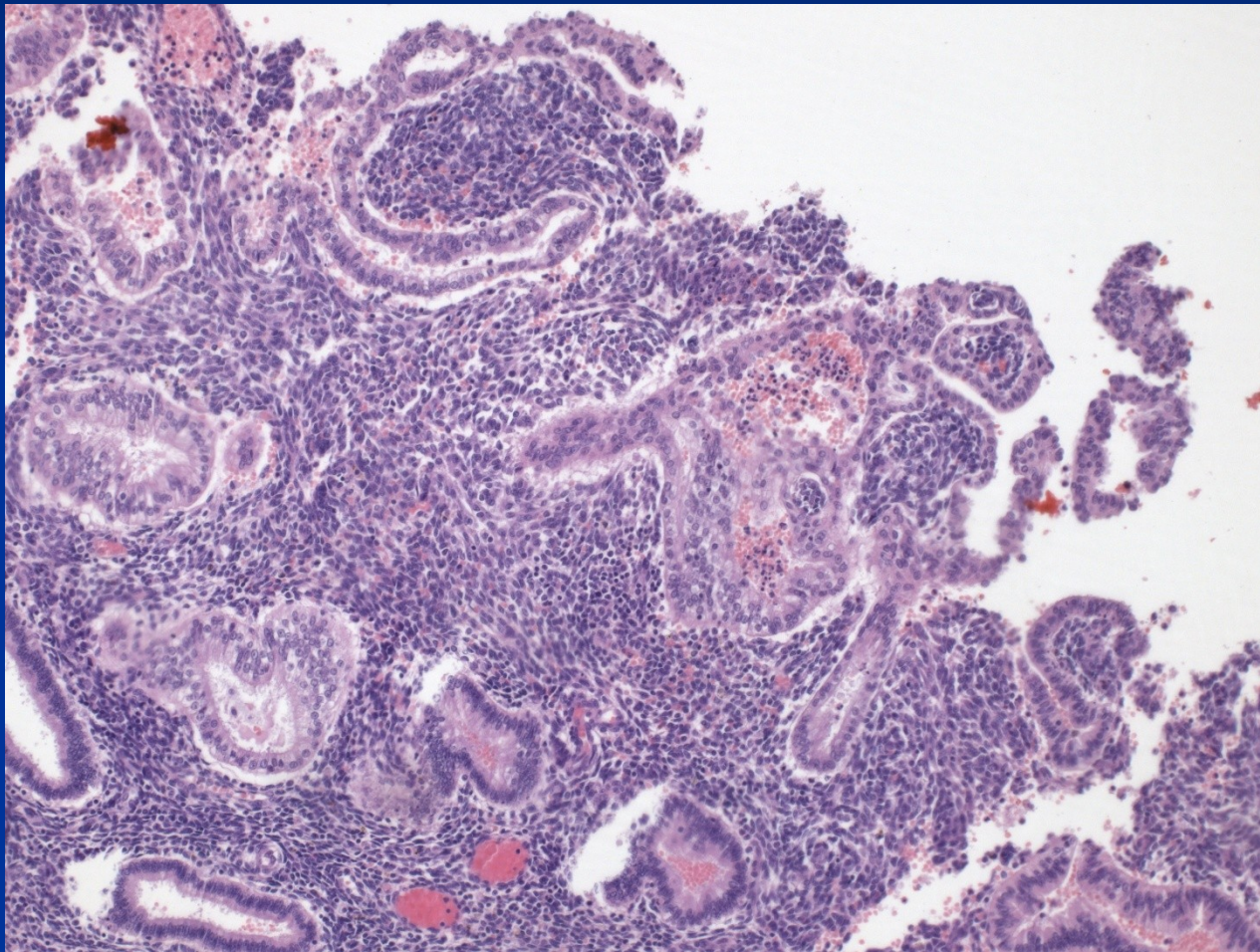
Iregulární sekreční endometrium



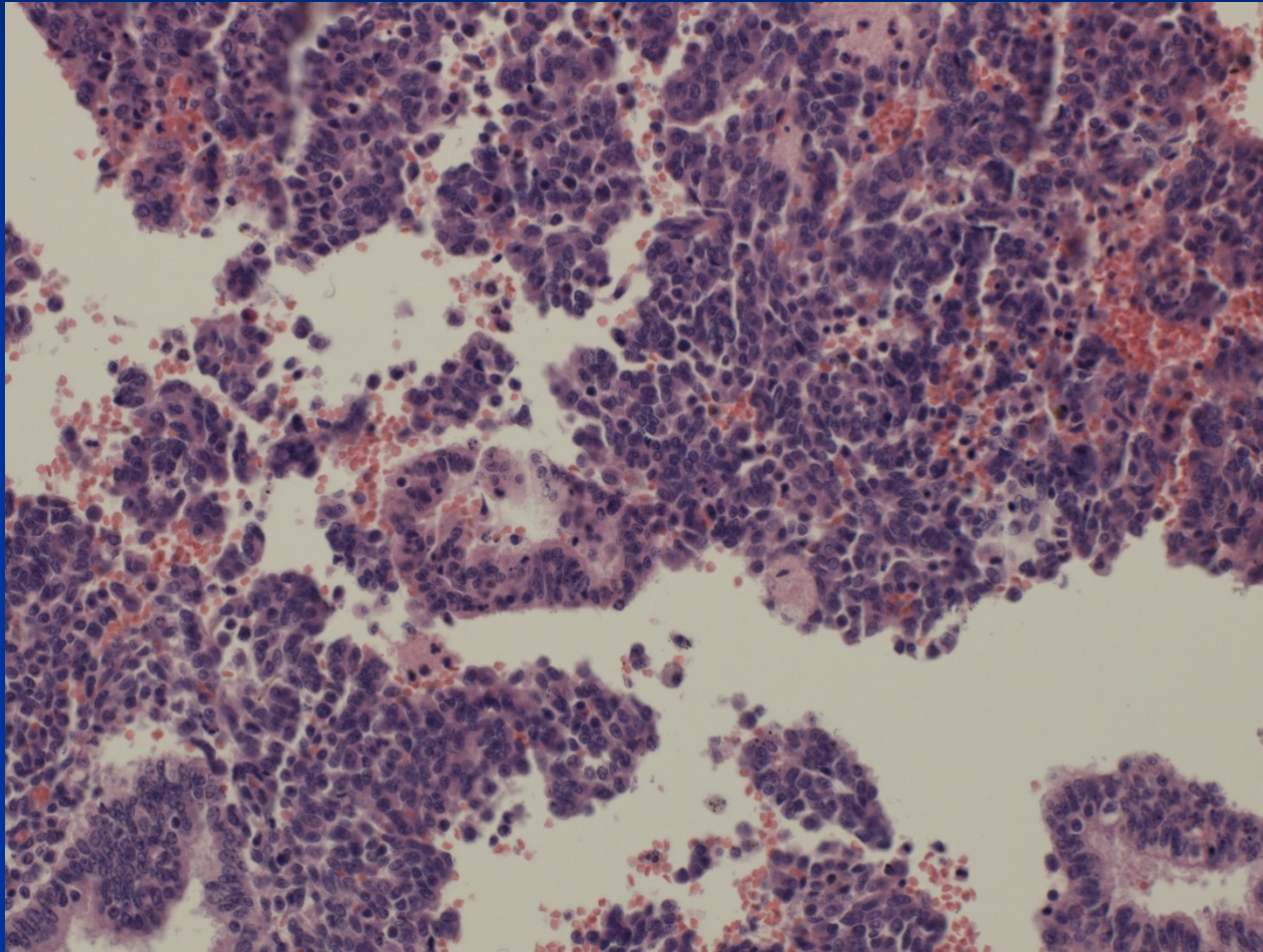
Iregulární sekreční endometrium



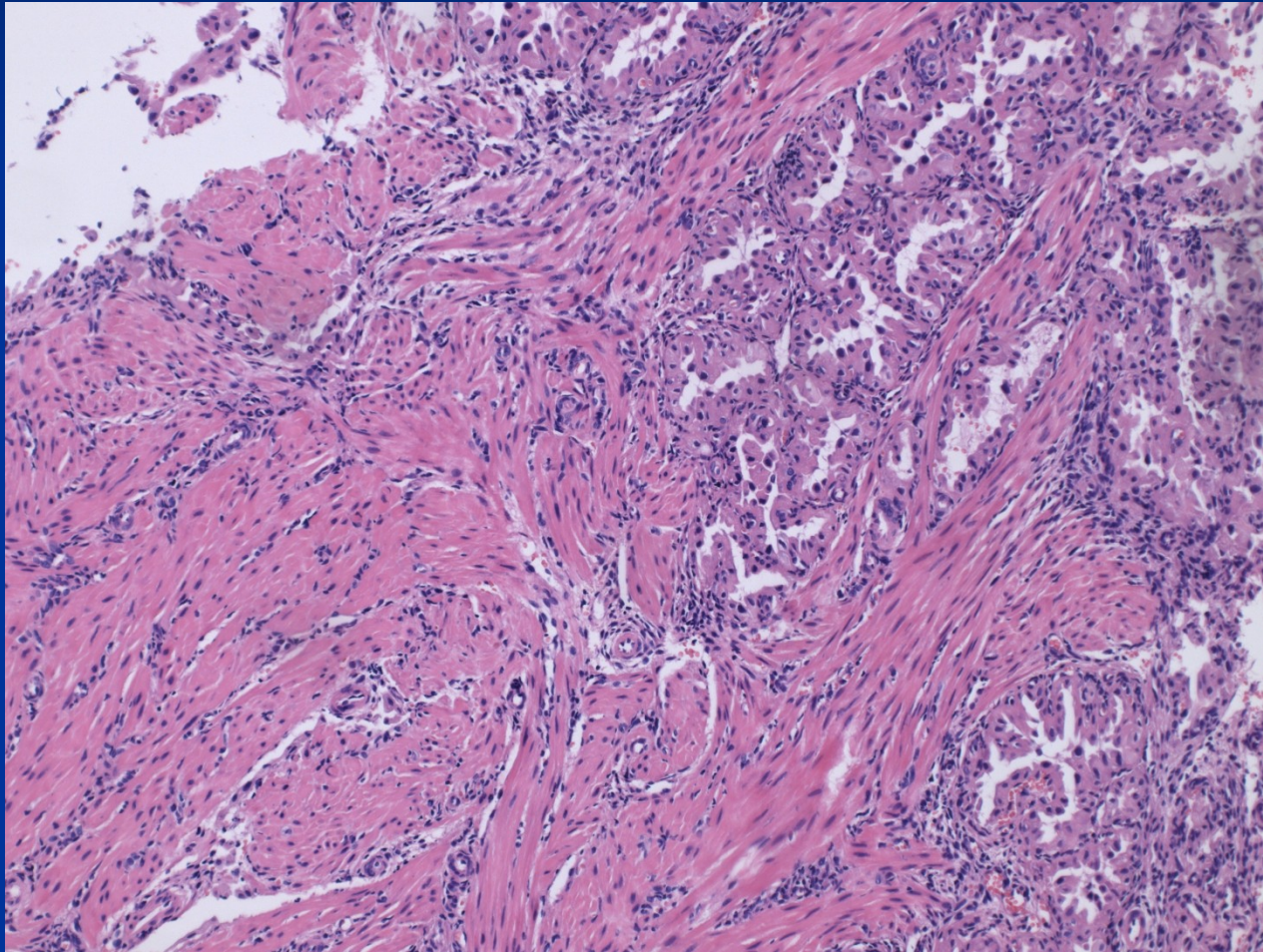
Iregulární smíšené endometrium



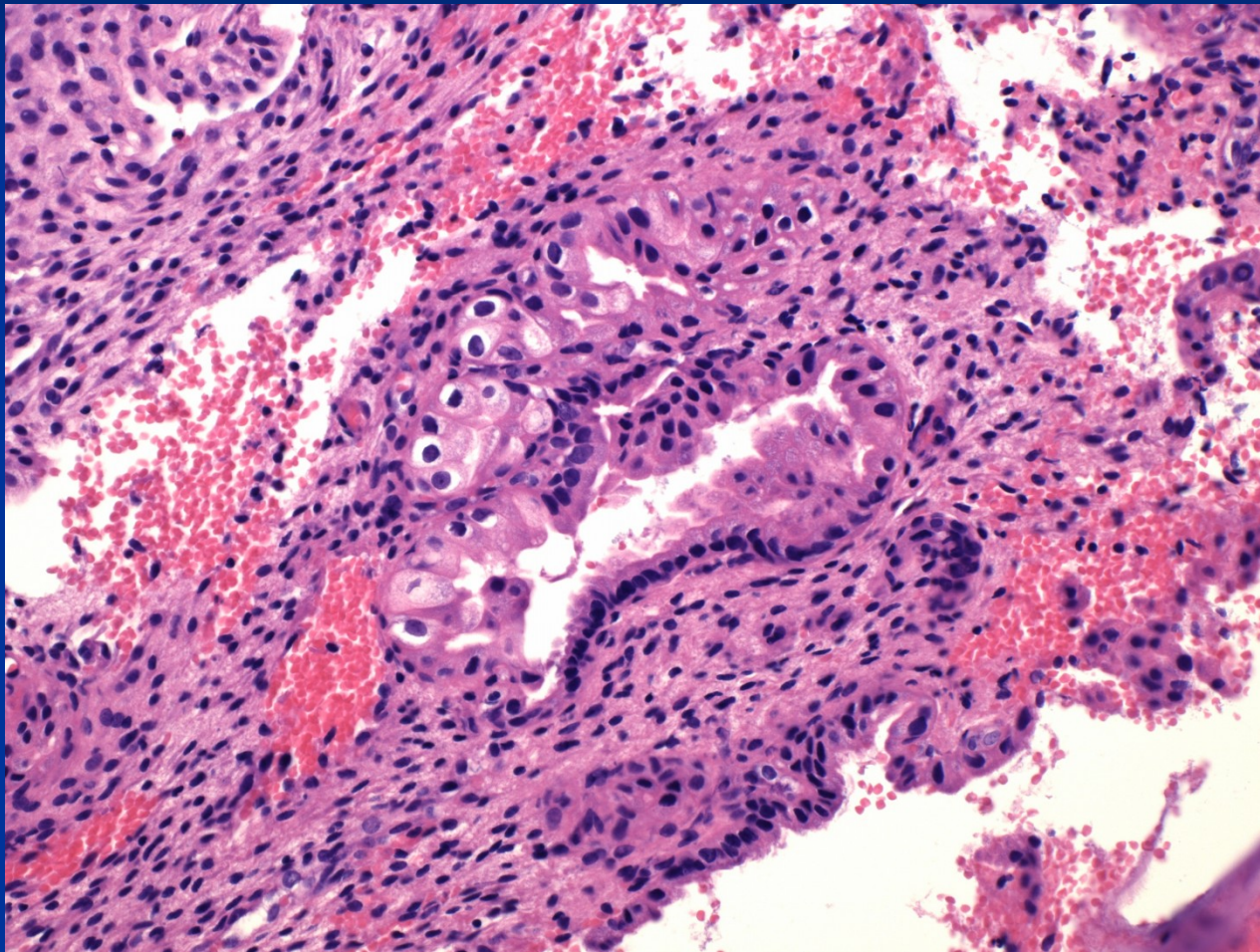
Nepravidelné odlučování: stromální i glandulární rozpad



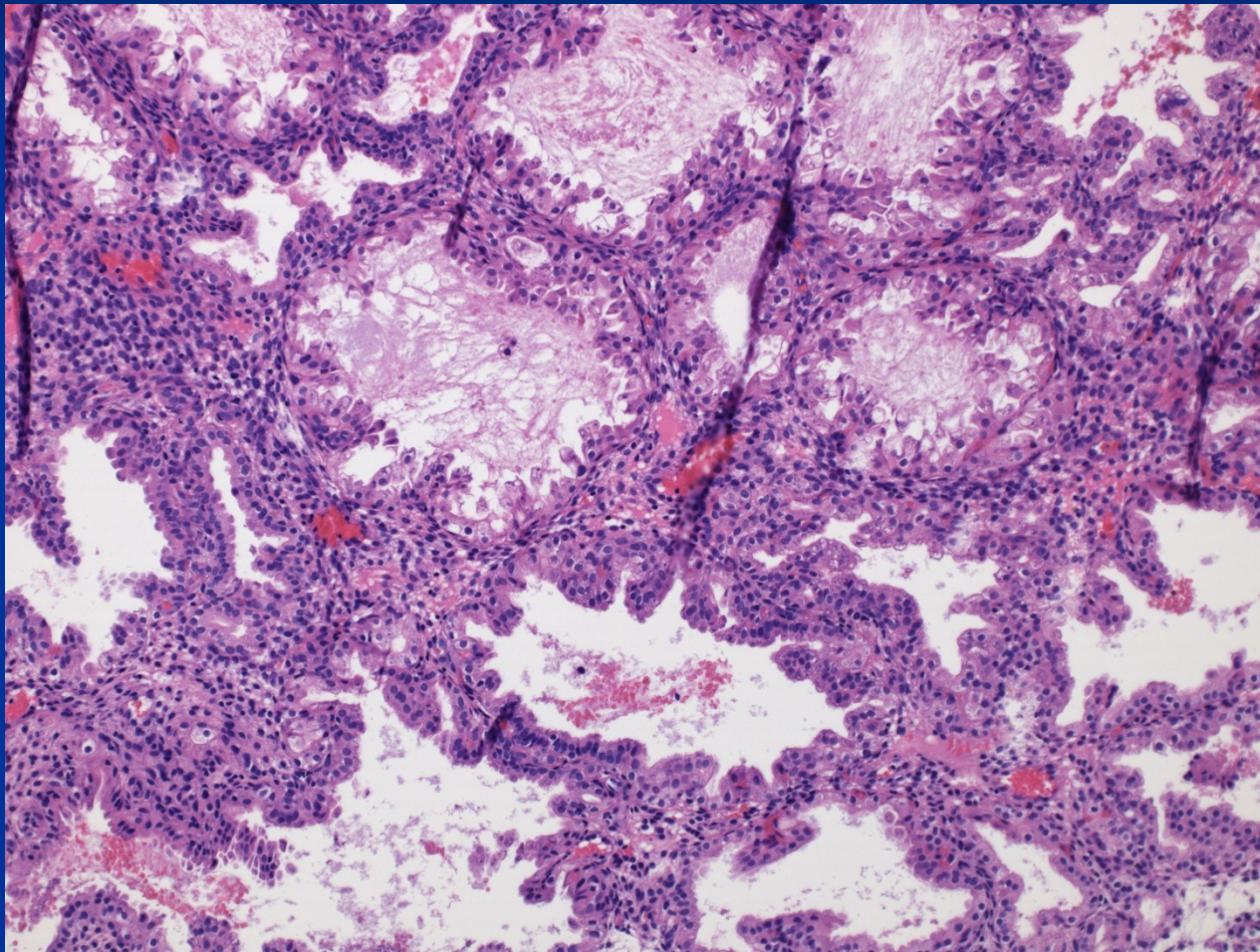
Gravidita – aktivace+proliferace žlázek



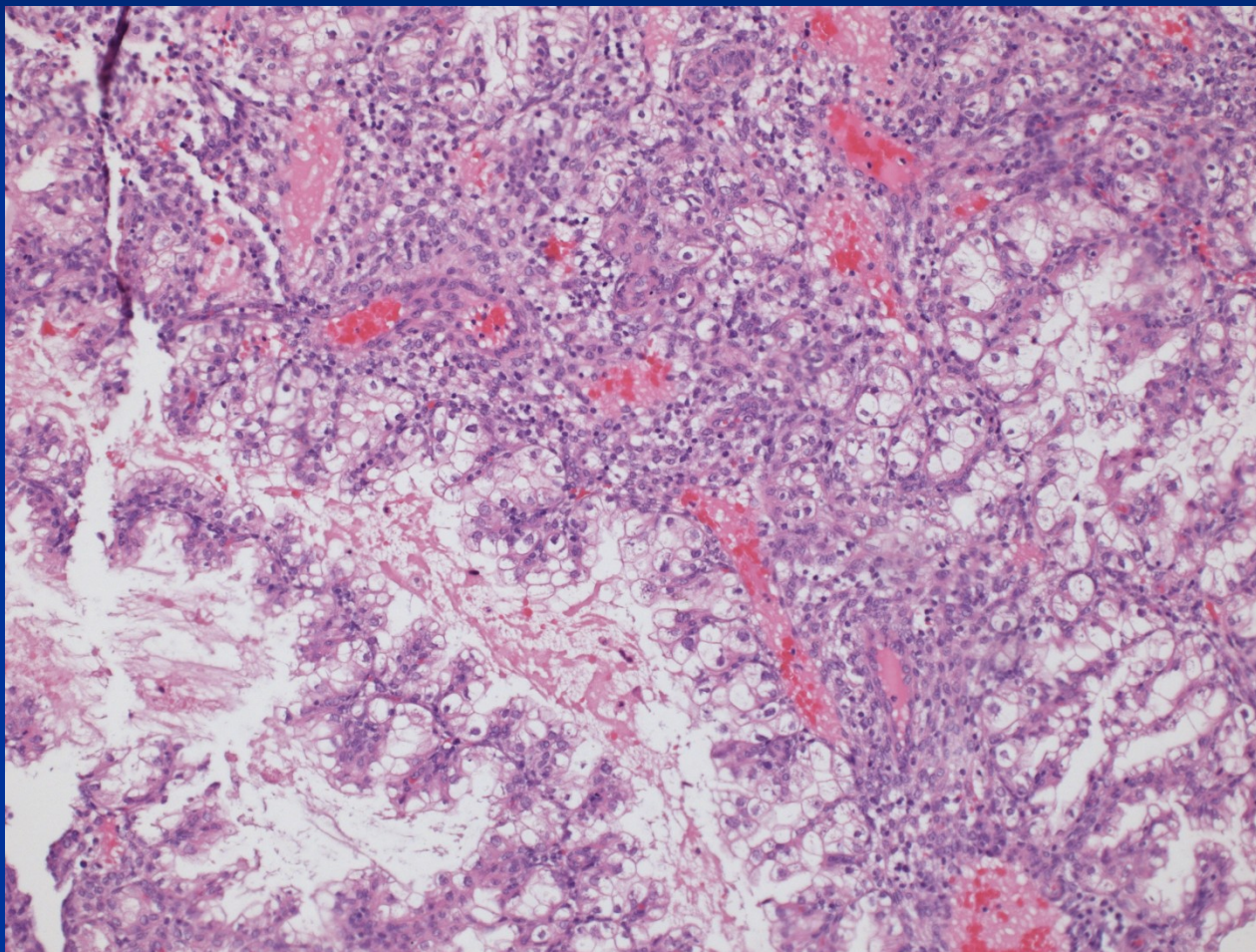
Endometrium iregulární - GEU



Endometrium iregulární – GEU obraz Arias-Stella



Endometrium hypersekreční – obraz AS

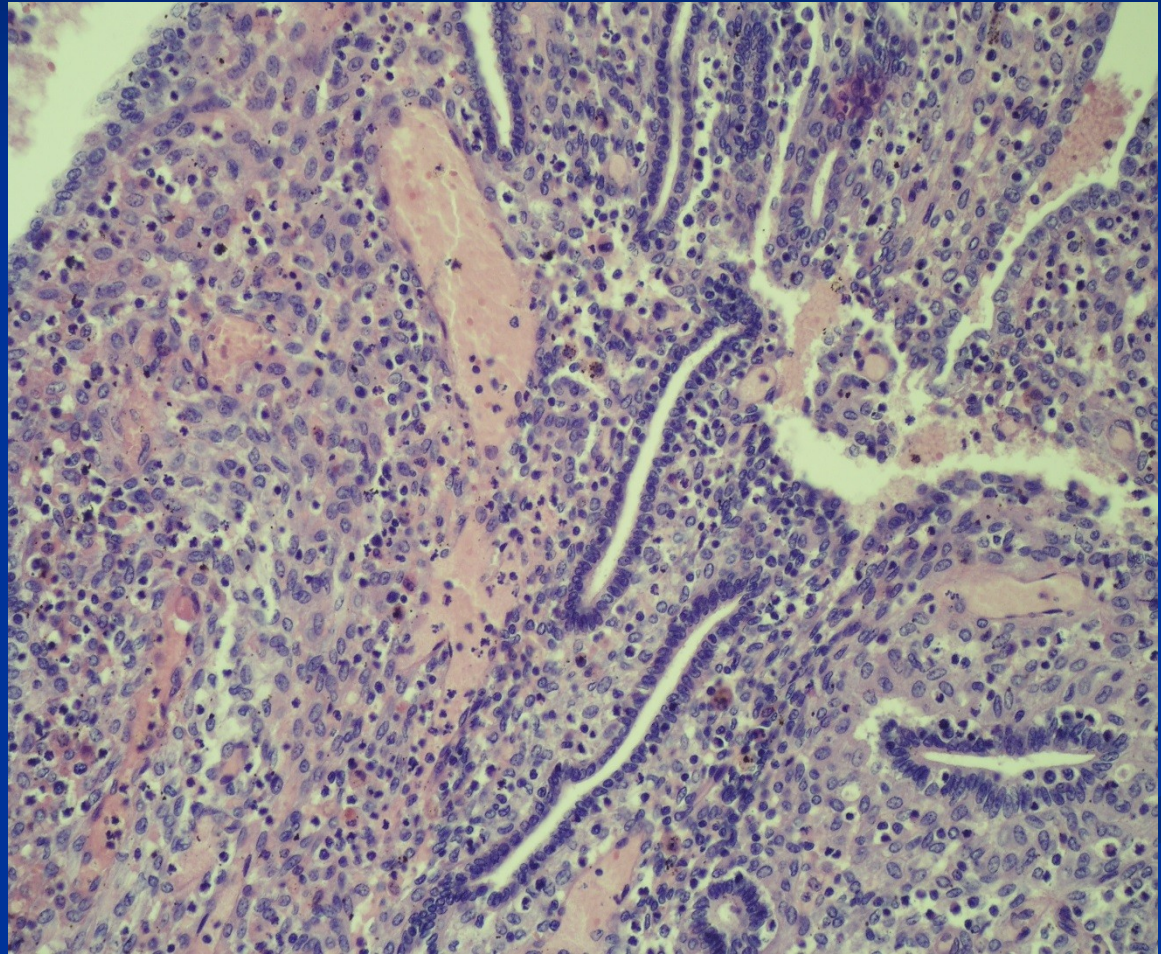


Iatrogenní změny endometria

- **exogenní hormony – kontraceptiva:** různý vzhled dle složení, kombinované → inaktivní až atrof. endometrium (malé žlazky v málo vyvinutém stromatu), gestageny → stromoglandulární disociace (žlazky inaktivní až atrofické, pseudodecidualizace stromatu s většími buňkami)
- **hormonální substituční terapie:** není-li pac. po hysterektomii, nutné kombinované prep. (riziko hyperplazie, ca). Jinak možná čistě estrogení terapie (ale !! možná ložiska endometriózy mimo uterus).

Stromoglandulární disociace

Gestagenní efekt –
žlázky v poč. sekreci
až
regresi,
stroma
decidualizované.
Typické pro exogenní
gestageny.



Iatrogenní změny endometria

- **IUD**: celkově velmi účinné a bezpečné, komplikace vzácné, spíše až po velmi dlouhé době.

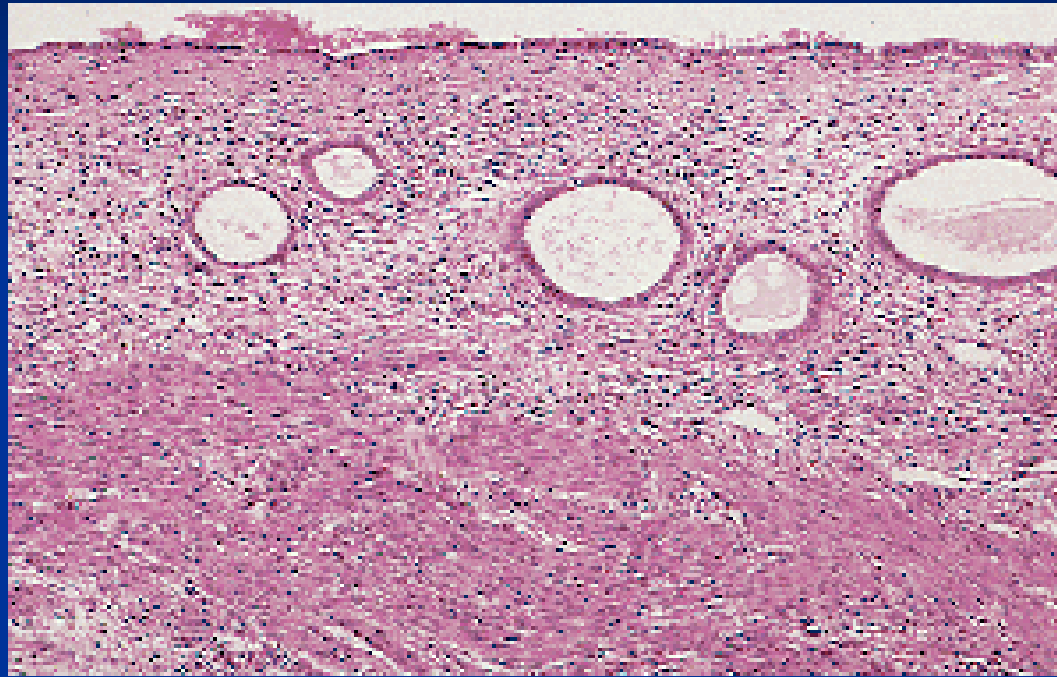
Záněty (fokální akutní – superficiální reakce, chron. – aktinomycety), ulcerace, irreg. endometrium, metaplazie, trombóza

- **tamoxifen**: endom. polypy, hyperplazie, ca
- **chirurgické zákroky, radioterapie** – možné srůsty (event. infertilita), atrofie; pozdní ↑ riziko malignit po ozařování

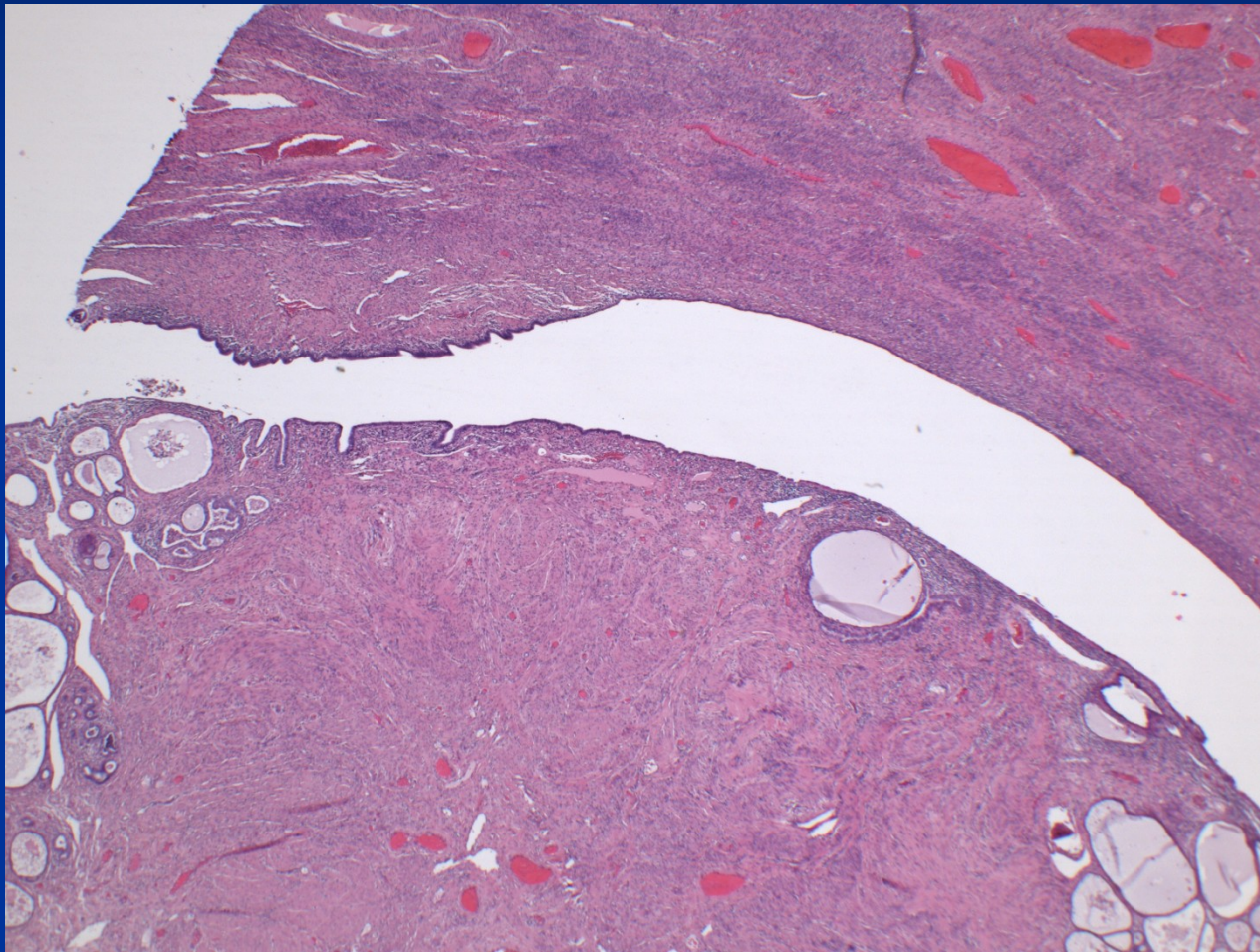
Atrofie

- věk
- poruchy hypothalamo-hypofyzární osy
- ovariální patologie vč. ovariectomie
- lokální změny, útlak
- exogenní

Postmenopauzální atrofie



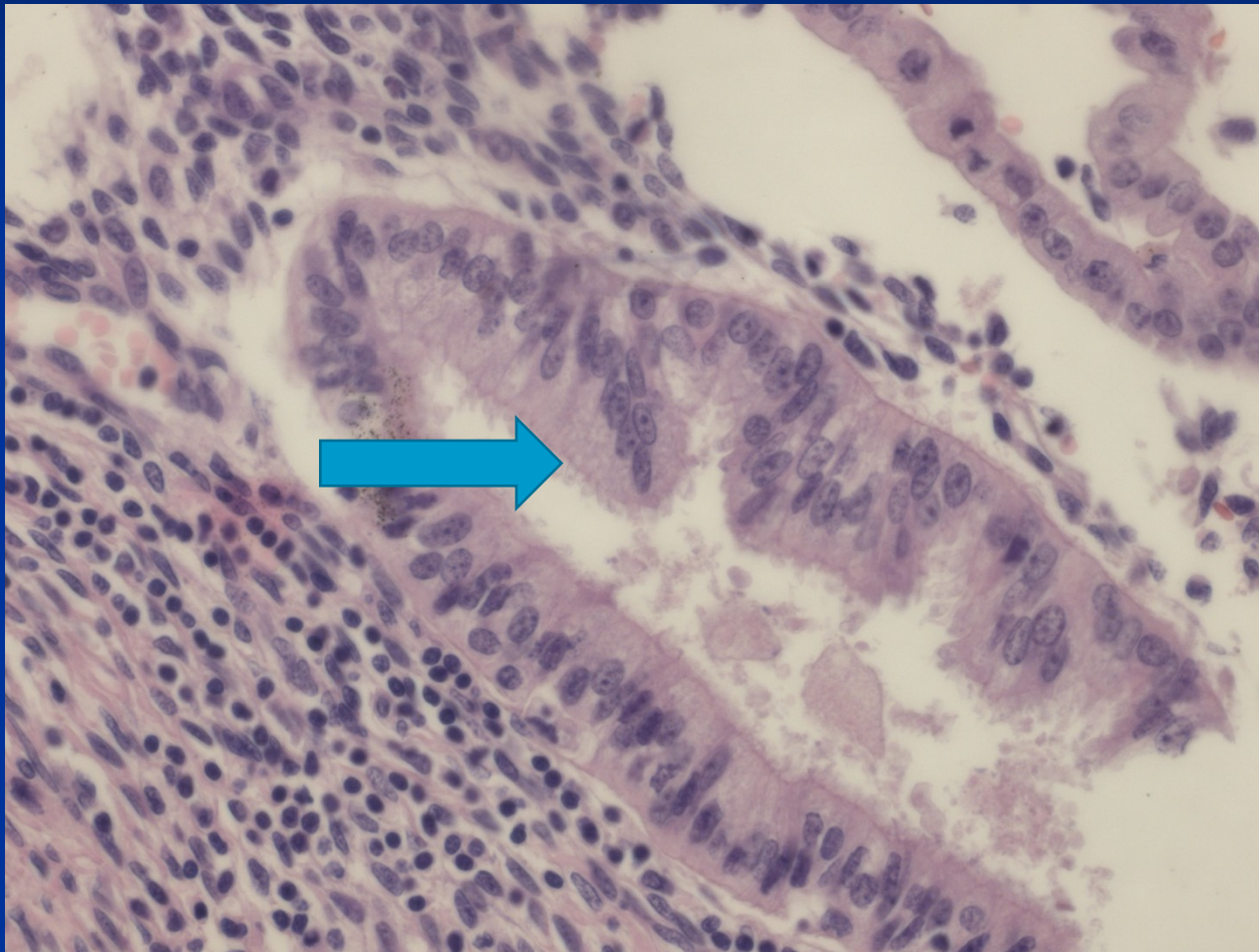
Atrofie nad leiomyomem



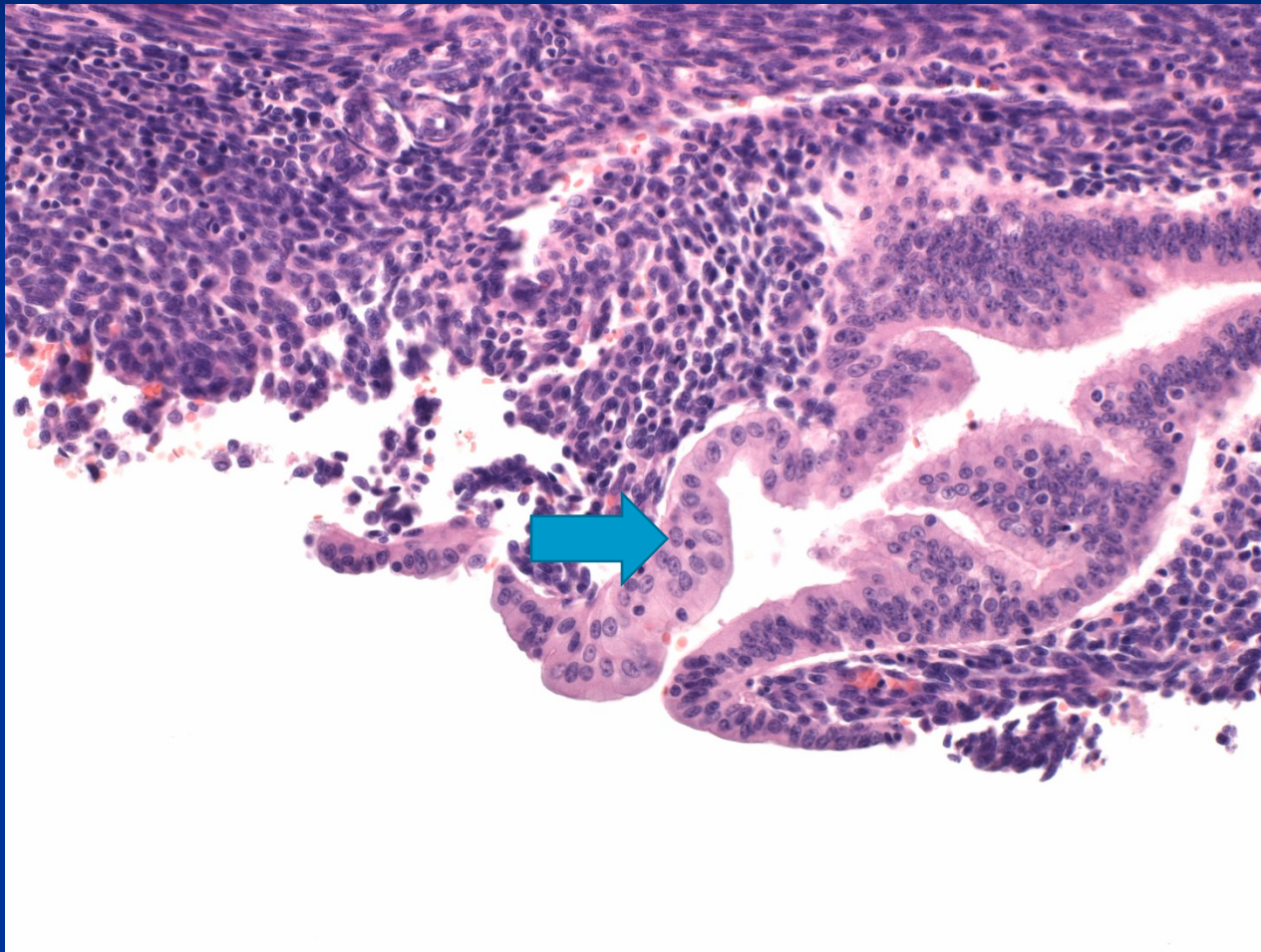
Epitelové změny - metaplazie

- časté
- reaktivní změny
- transformace na jiné typy epitelu, přev. vzhledu jiných částí vnitřního genitálu
 - tubární
 - endocervikální
 - dlaždicobuněčná
 - eozinofilní
- diff. dg. x neoplastické změny

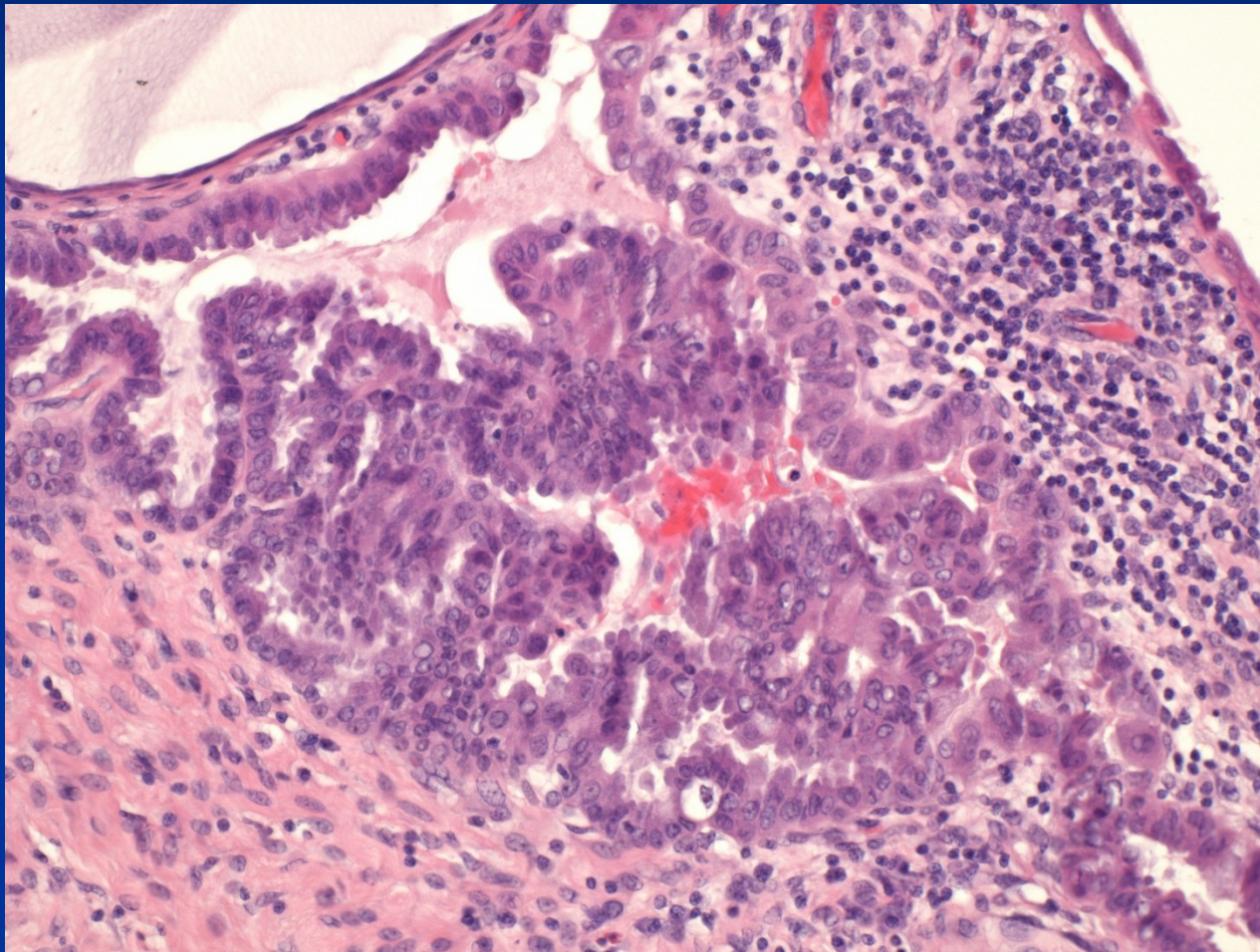
Epitelové změny – metaplazie tubární



Epitelové změny – metaplazie eozinofilní



Metaplazie eozinofilní



Korporální polypy

- Endometriální polyp
- Polypózní hyperplazie
- Hyperplazie a polypy při ter. tamoxifenem
- Polypózní nádory – adenomyom, karcinom, submukosní leiomyom, stromální tumory aj.
- Léze z obl. patologie gravidity (trofoblastické, části deciduy aj.)
- Pseudotumory – akumulace patol. materiálu aj.

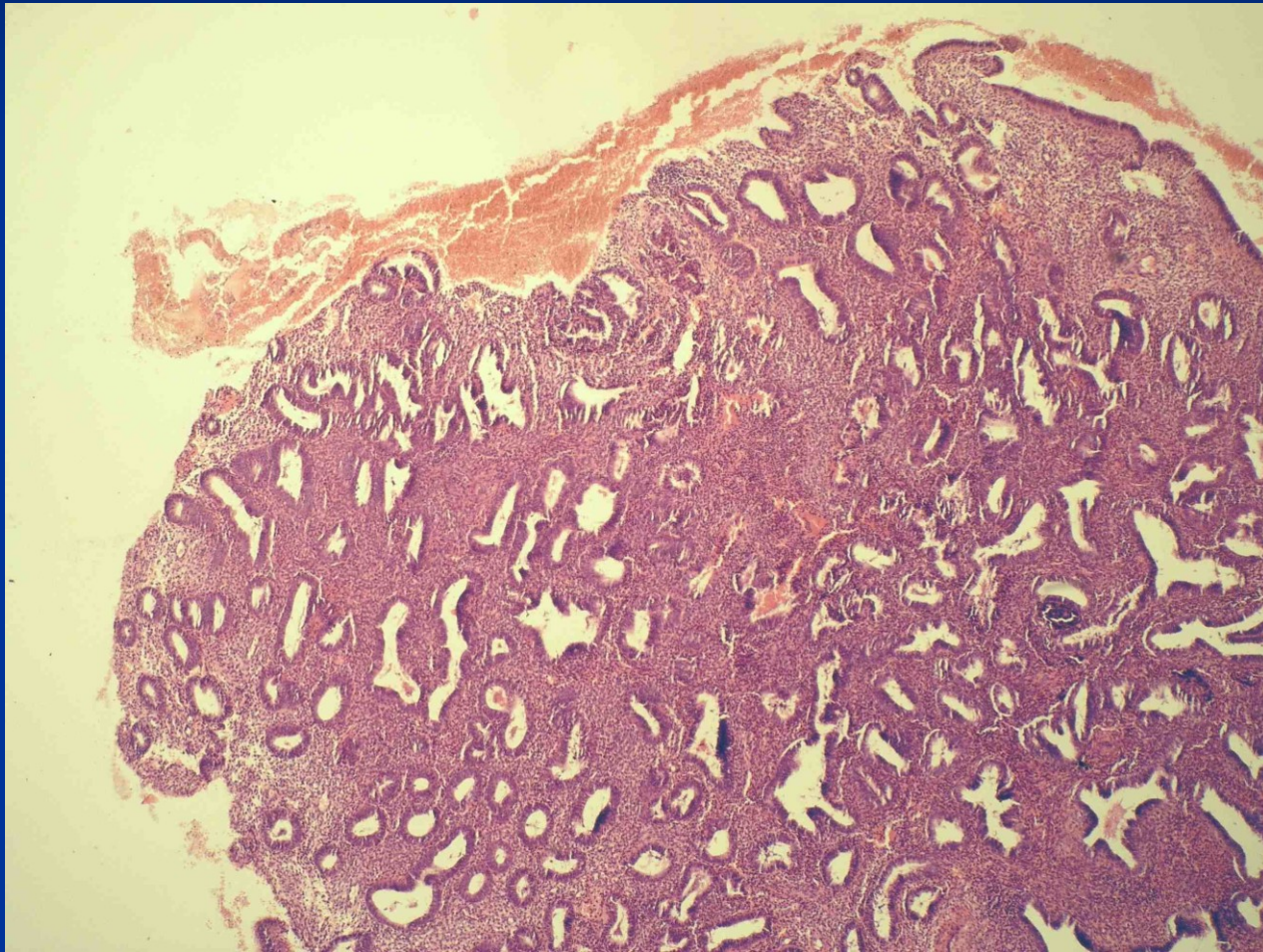
Korporální polypy

- **Endometriální polyp** – benigní, fok. proliferace sliznice, patol. reakce na estrogenní stimulaci – na pomezí čistě reakt. léze a benign. tumoru
- měkký růžový stopkatý nebo přisedlý polyp
- může být mnohočetný (20%)
- možné regresivní změny, zvláště prokrvácení, chron. zánět
- žlazky (odp. fázi, hyperplastické, atrof., cystické) + stroma (se silnostěnnými cévami, hyperplastické, fibrotizované)

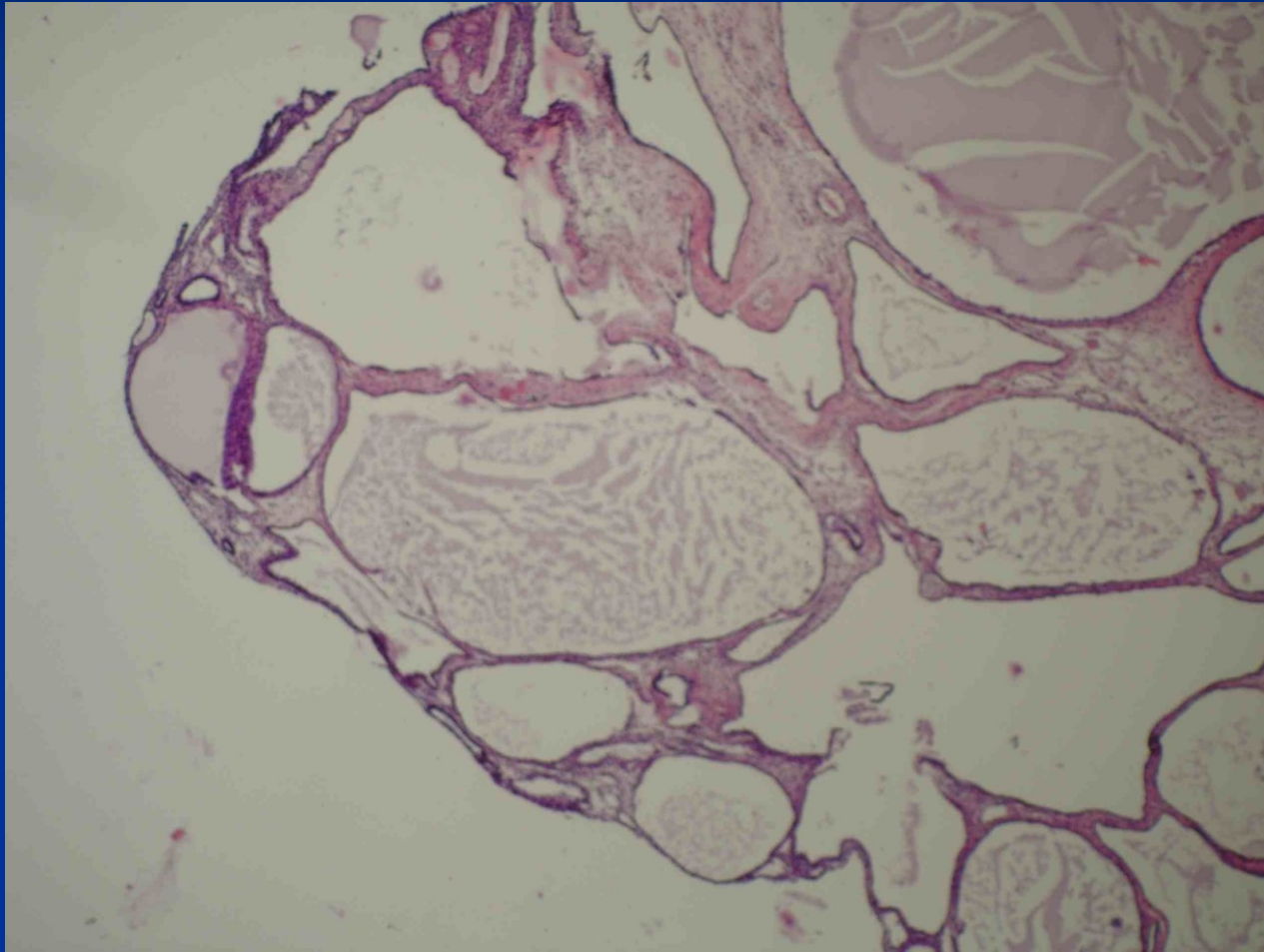
Endometriální polyp

- možný iatrogenní původ (ter. ca mammy tamoxifenem, atyp. stromál. bb.)
- během života se vyskytnou až u čtvrtiny žen
- zvláště časté v období pre-klimakteria
- působí dysfunkční krvácení (menometroragie nebo intermenstruační krvácení u mladších žen, postmenopauzální u starších, zde ↑ riziko už přítomného ca)
- někdy příčina neplodnosti
- mohou zde vzniknout všechny typy nádorů endometria

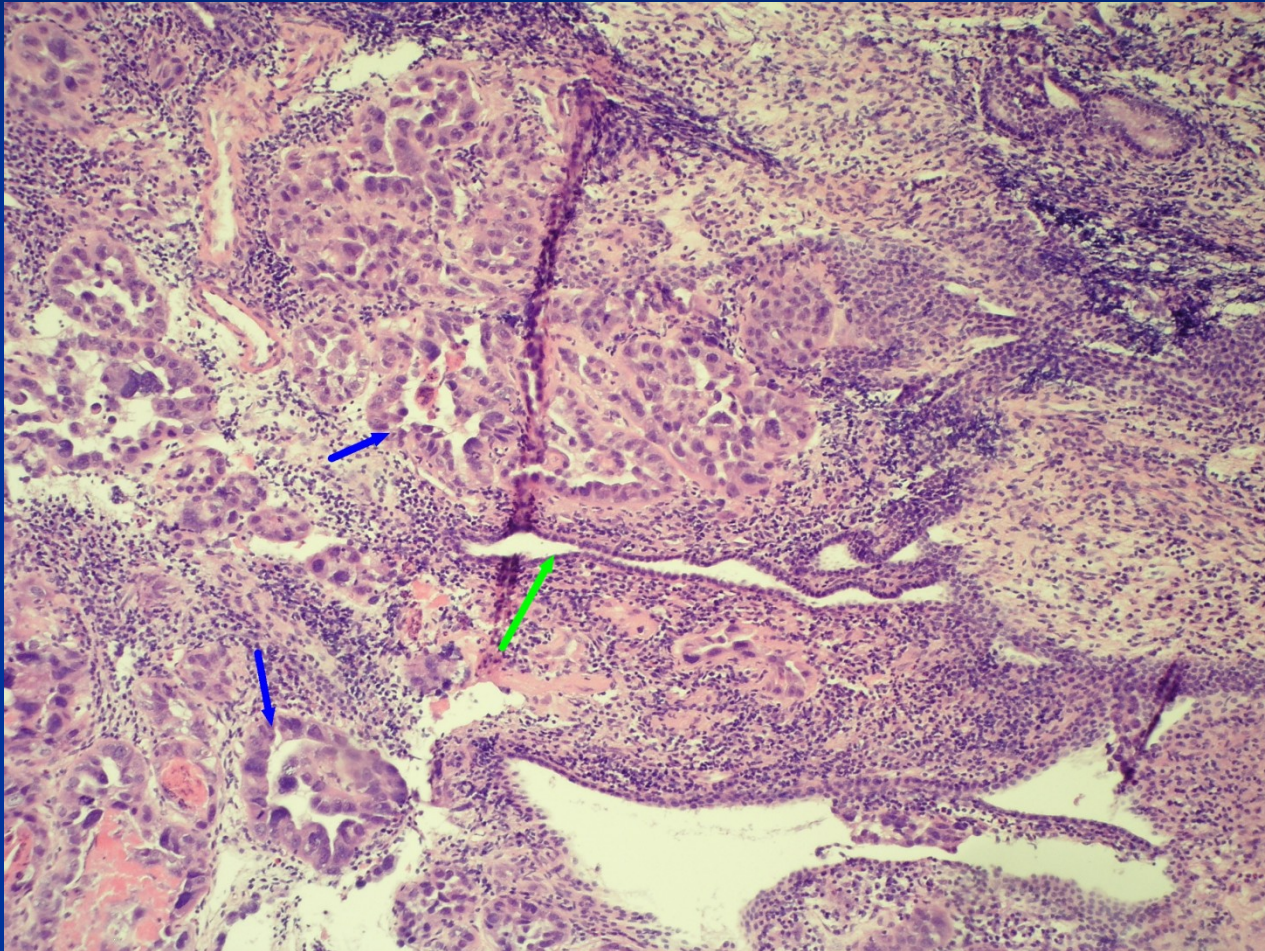
Endometriální polyp hyperplastický



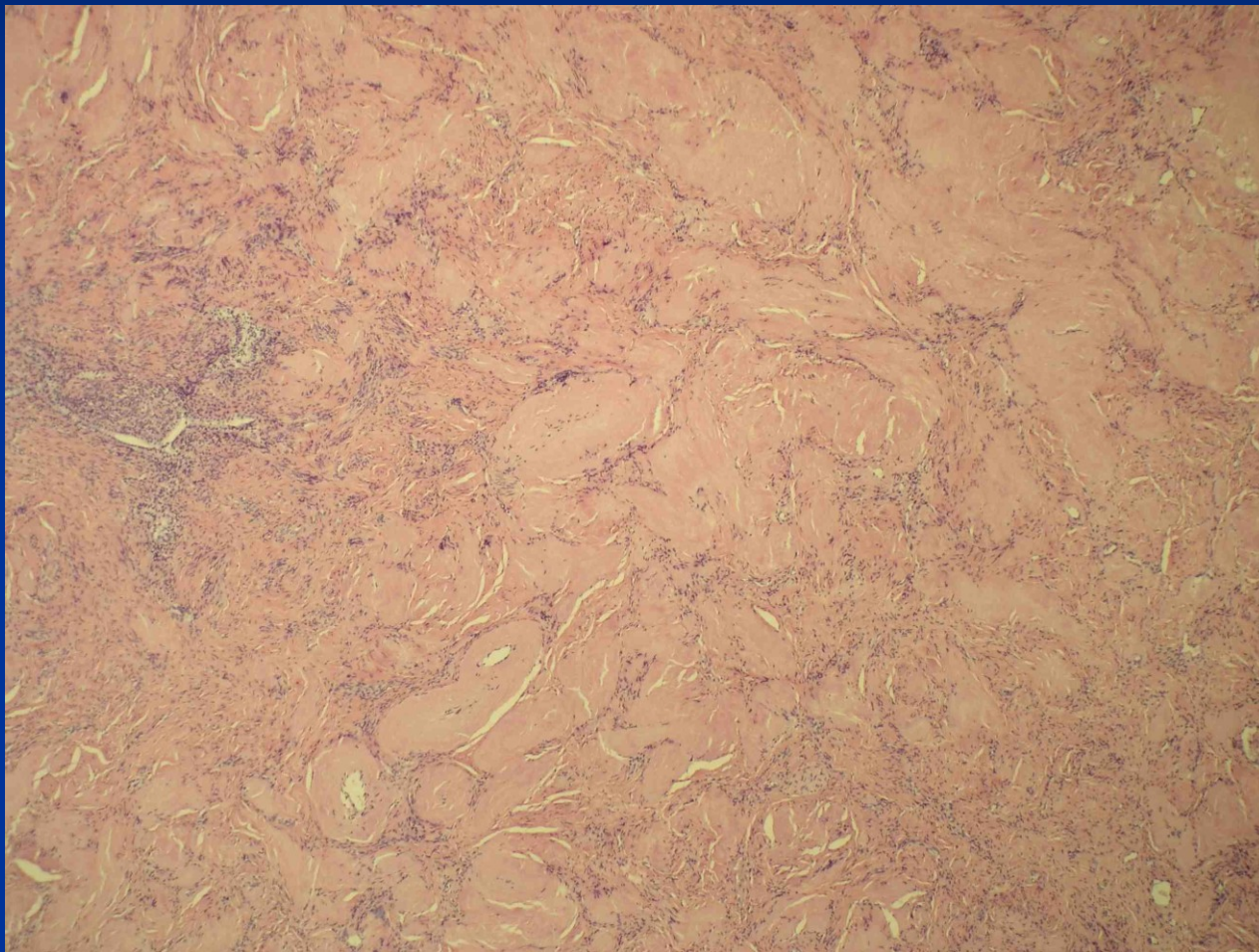
Endometriální polyp atrofický



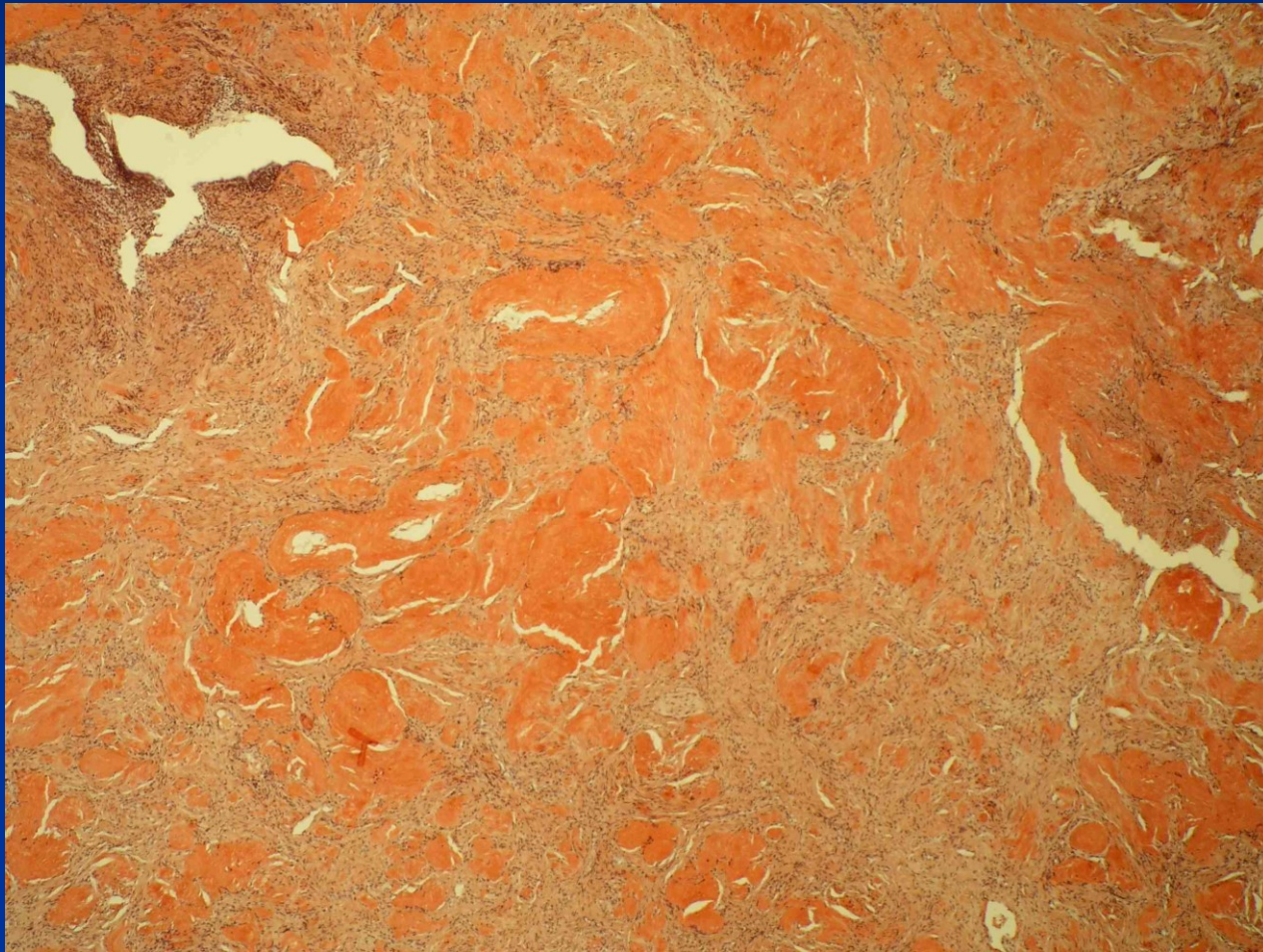
Karcinom v polypu



Pseudotumor - amyloidóza v uteru



Amyloidóza v uteru barv. Kongo červení

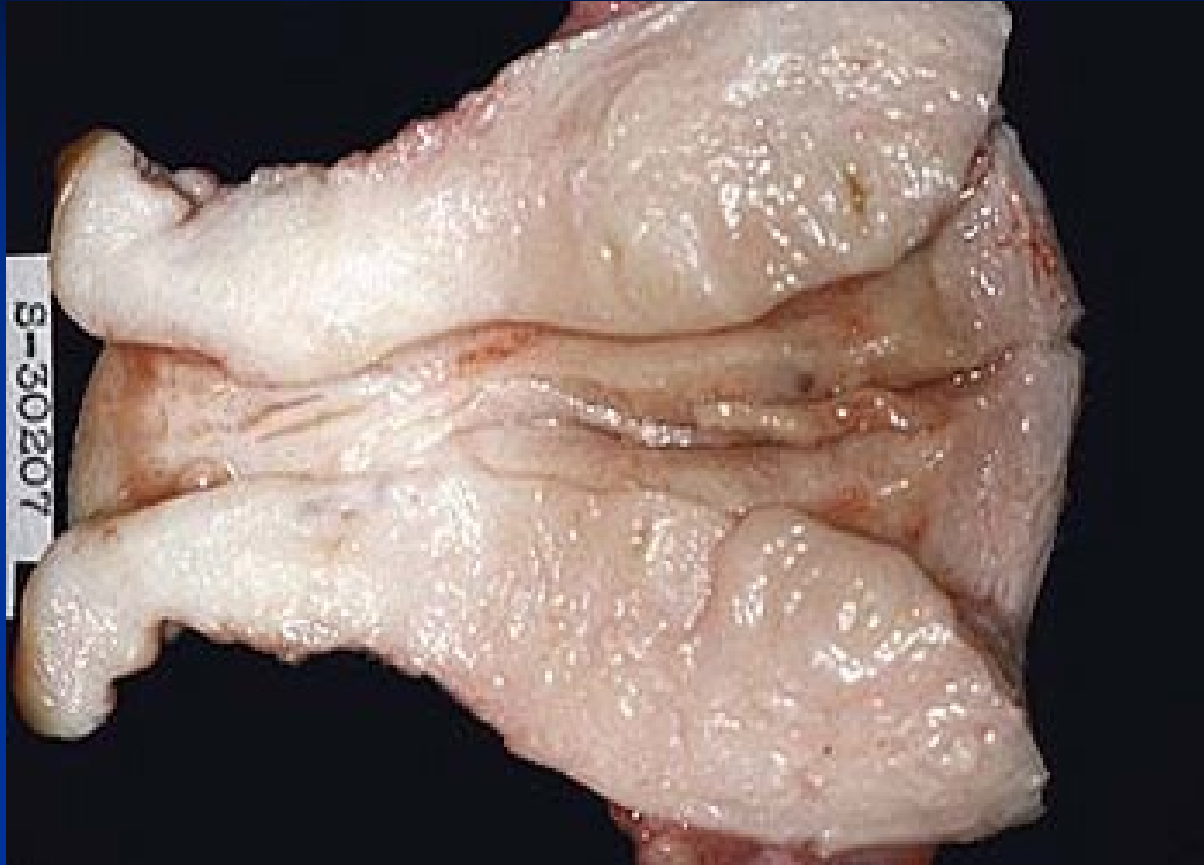

Adenomyóza

- nepravidelné krvácení, dysmenorea, pelvialgie
- zvláště častá u perimenopauzálních žen po opakovaných porodech („divertikulóza“)
- může přispívat k prolapsu dělohy do vaginy
- vyvolává reakci okolního myometria vč. hyperplazie
- možné origo endometriálních nádorů v myometriu (! x invaze ca do myometria)

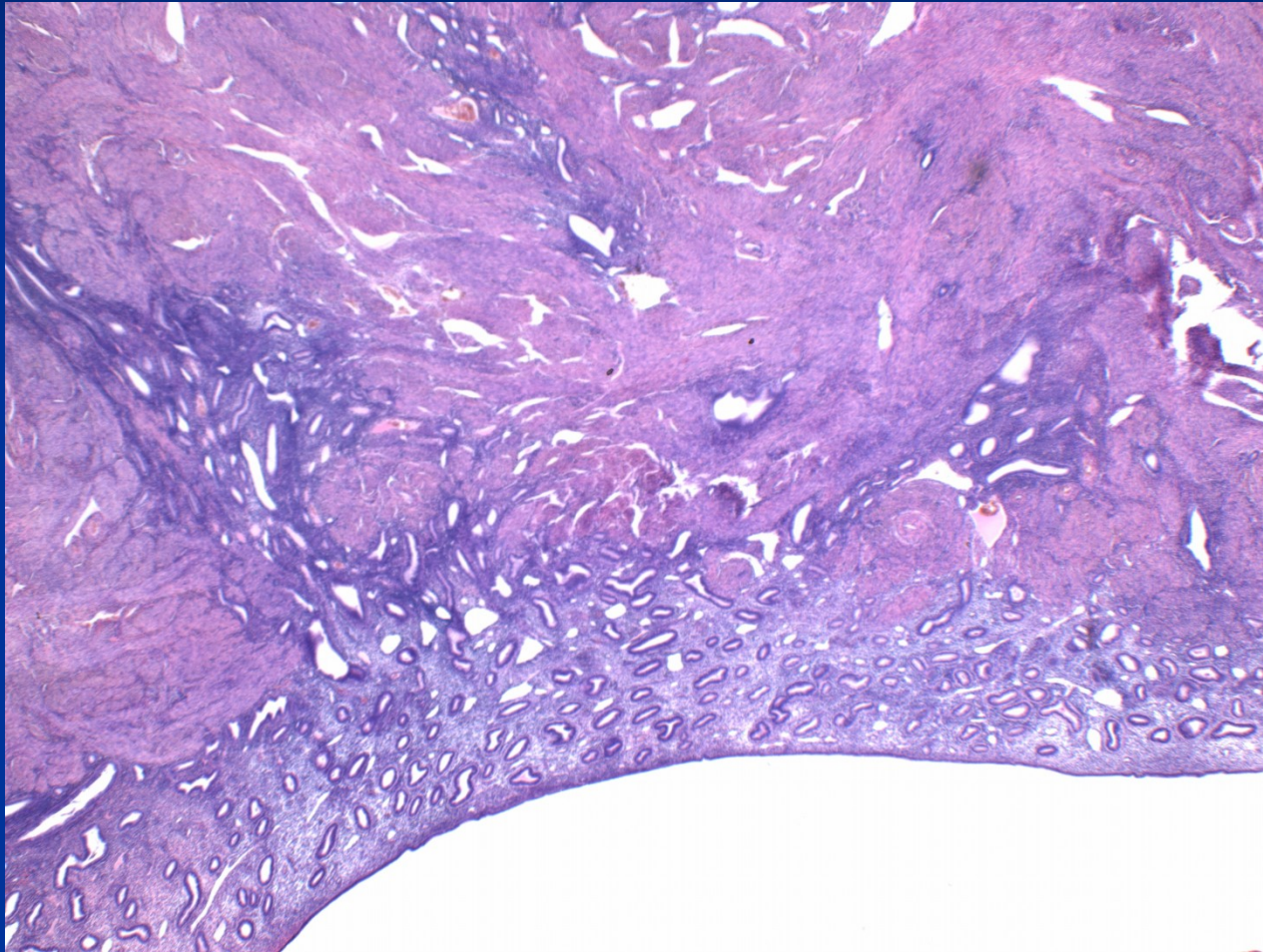
Adenomyóza

- **Makro:** zvětšení dělohy, zesílení zvl. zadní stěny
někdy špatně ohraničená hemor. lož., drobné cysty;
- **Mikro:** lož. endometriálního stromatu a žlázek hluboko
v myometriu - 2,5 mm od dolního okraje endometria; odp.
basalis, někdy prolif., sekreční transformace minimální
možné patol. změny podobné povrchové sliznici
(metaplazie, hyperplazie, karcinom apod.)
někdy čistě stromální úseky

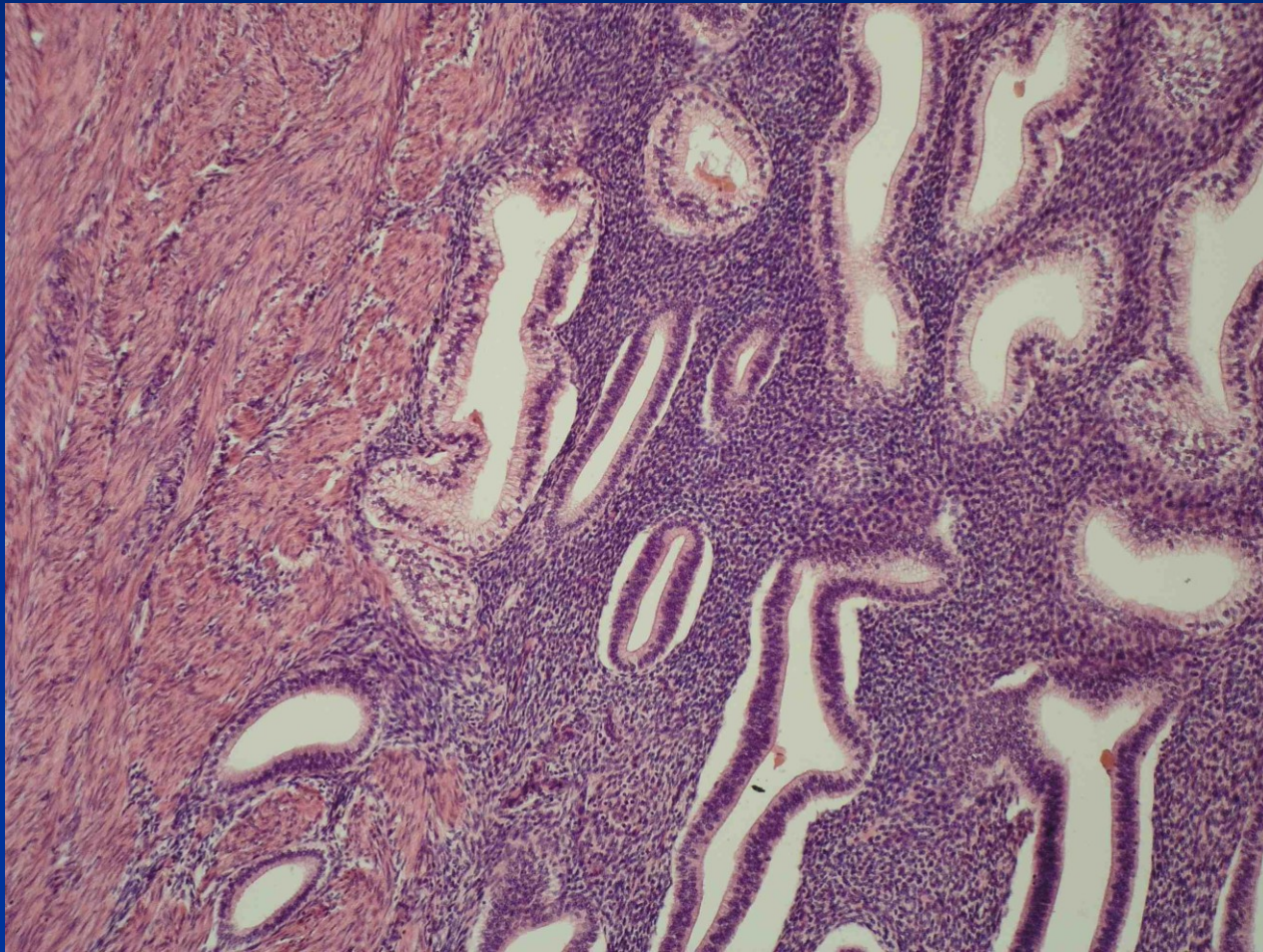


Adenomyóza

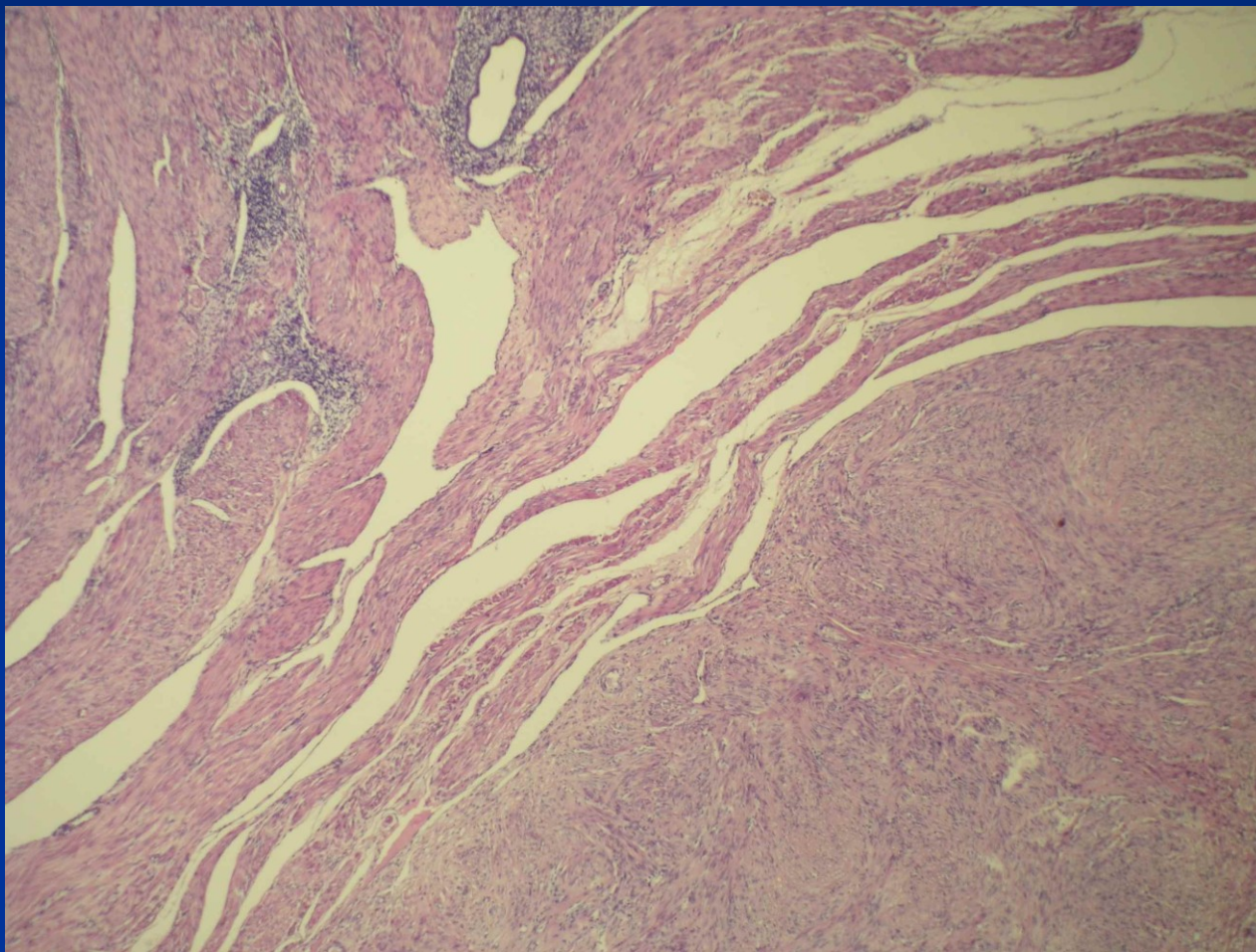
Adenomyóza



Adenomyóza



Adenomyóza + leiomyom



Endometrióza

- Ektopická ložiska funkčního endometria mimo tělo děložní
- Lokální v malé pánvi (ovarium, tuba, parametria, peritoneum cavum Douglasi, cervix, ...)
- Vzdálené – peritoneum, kůže, LU, plíce ...
- Vznik – regurgitace a implantace?; metaplasie z pluripotentního mülleríánského epitelu?

Endometrióza

- **Klinické příznaky:** dysmenorrhea, bolesti v oblasti lumbální, pánevní; dyspareunie; nepravidelné krvácení; infertilita – až u 30% pac. s endometriózou (léze ovaria, tuby, imunologické – protilátky proti endometriu, peritoneální inflamatorní změny aj.)

Endometrióza

Makro:

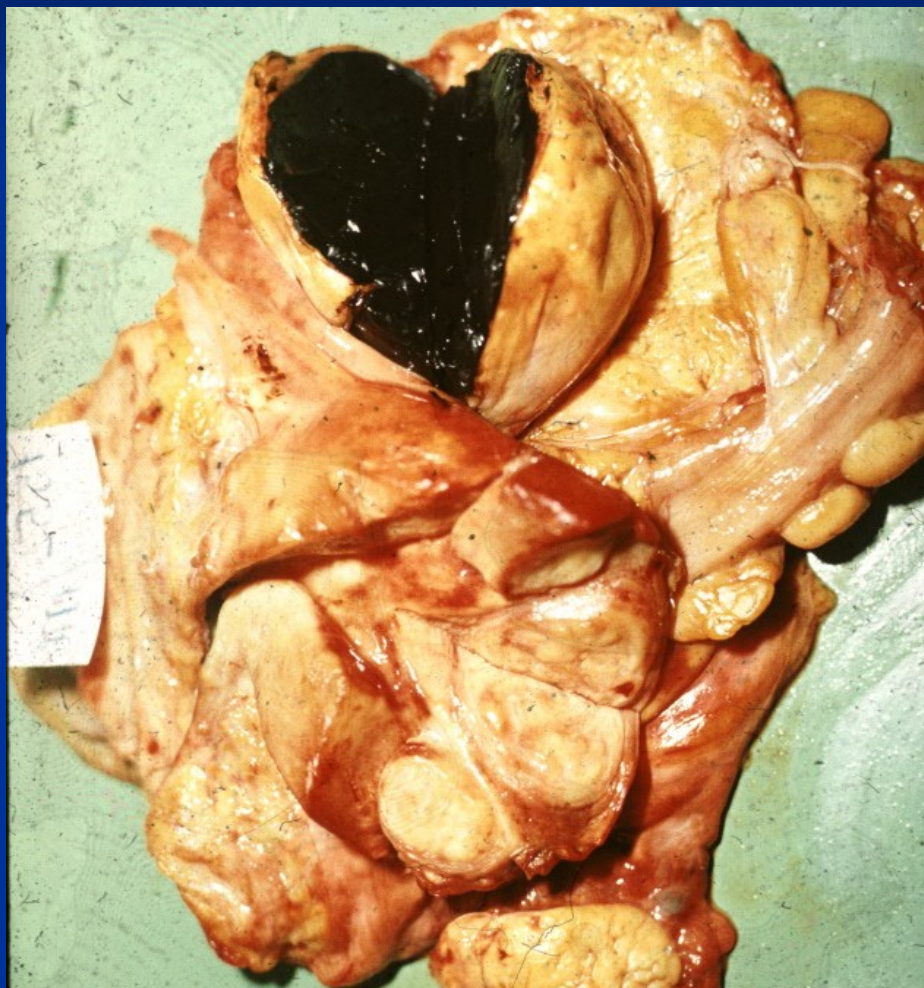- cysty s nepravidelně zesílenou stěnou, hnědočerveným až černým mazlavým obsahem („čokoládové“), zvl. ovariální
- nepravidelná hemoragická ložiska, srůsty
- polypózní formace (i na střevní sliznici)
- rozsáhlá dif. dg., vč. tumorů

Endometrióza

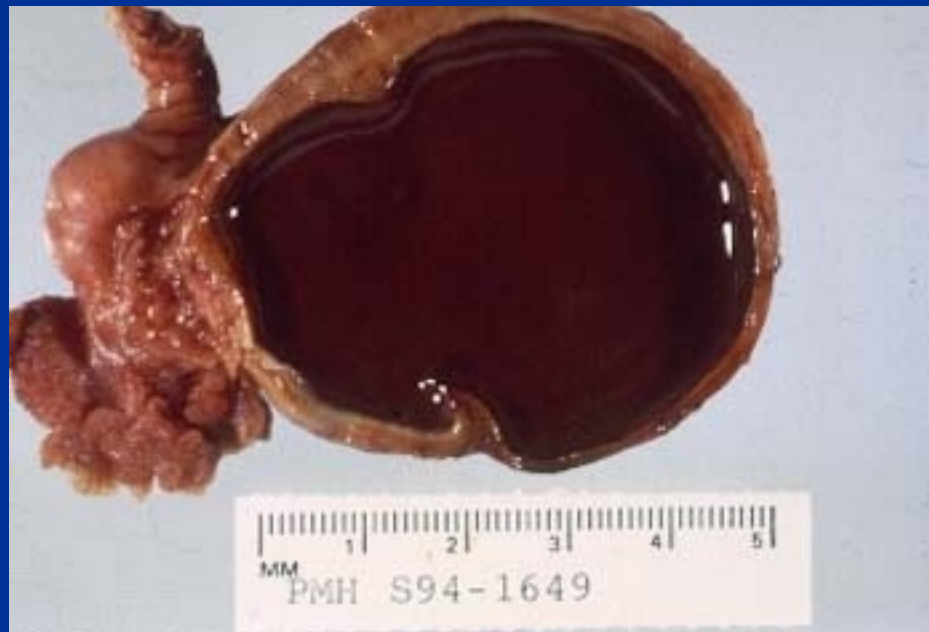Mikro:

- nepravidelné okrsky endometria se žlazkami a stromatem v různé fázi cyklu
- zánětlivá a fibroproduktivní reakce se siderofágy
- možné metaplasické, hyperplastické i neoplastické transformace

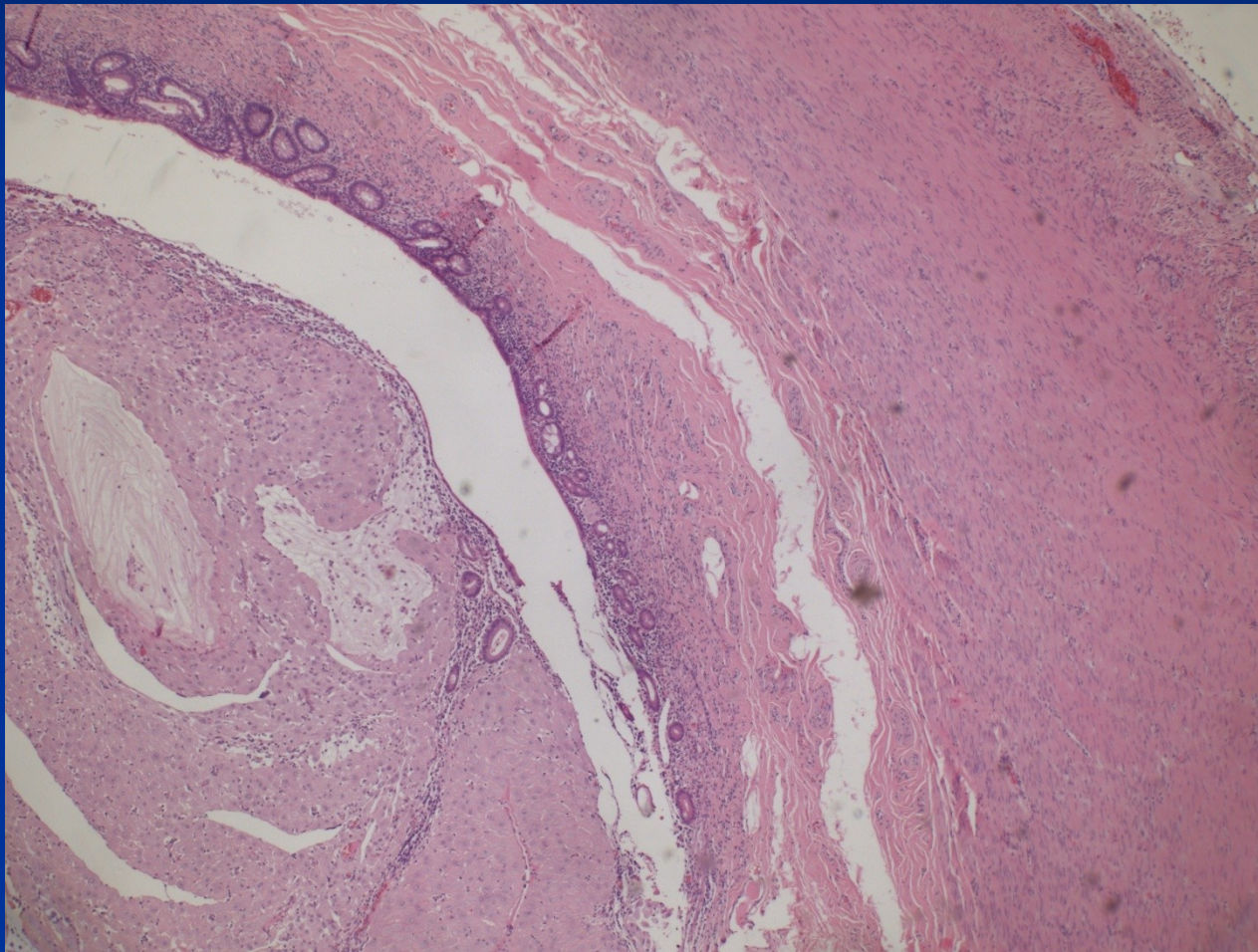
Endometrióza



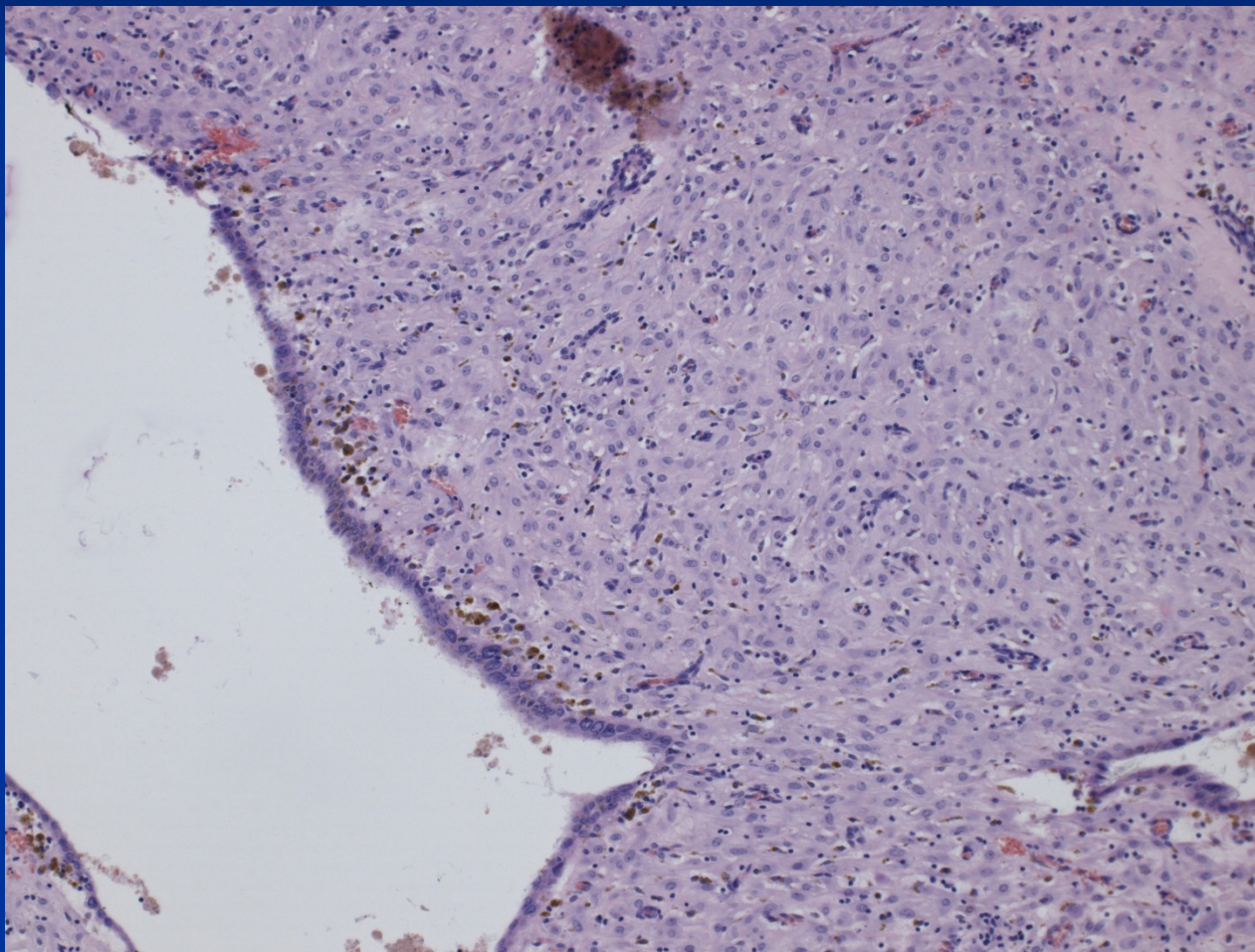
Endometrióza



Endometrióza s decidualizací v appendixu



Endometrióza s decidualizací



Hyperplazie, intraepitelové neoplazie

- Nefyziologická neinvazivní proliferace endometria, spektrum od benigní léze (reaktivní) po premalignitu (monoklonální)
- **Hormonální dysbalance** - setrvalá estrog. stimulace bez sekreční transformace, vč. relativní (nedostatek gestagenů). Viz endometroidní karcinom typ 1.
- **endogenní**: chybná regulace ovaríí, polycystická ovaria, nádory + další hormon. aktivní procesy, obezita s hyperestrinismem apod.
- **exogenní**: hormon. terapie, zvl. čistě estrogení substituce, starší typy hormon. antikoncepce

Hyperplazie

- **Klinika:** dysfunkční krvácení, častější v období menarché a preklimakteria (anovulační cykly)
- **Makro:** až 2x vyšší než norma (= 6 mm), občas polypózní, někdy lze dg. sonograficky
- **Mikro:** histol. klasif. dle architektiky a cytol.

Klasifikace hyperplazií endometria

- dle cytol. charakteristik: bez atypií

atypická /EIN

- dříve i dle architektiky: **prostá**: zvýšený podíl žlazové komponenty vůči stromatu, různá velikost žlazek

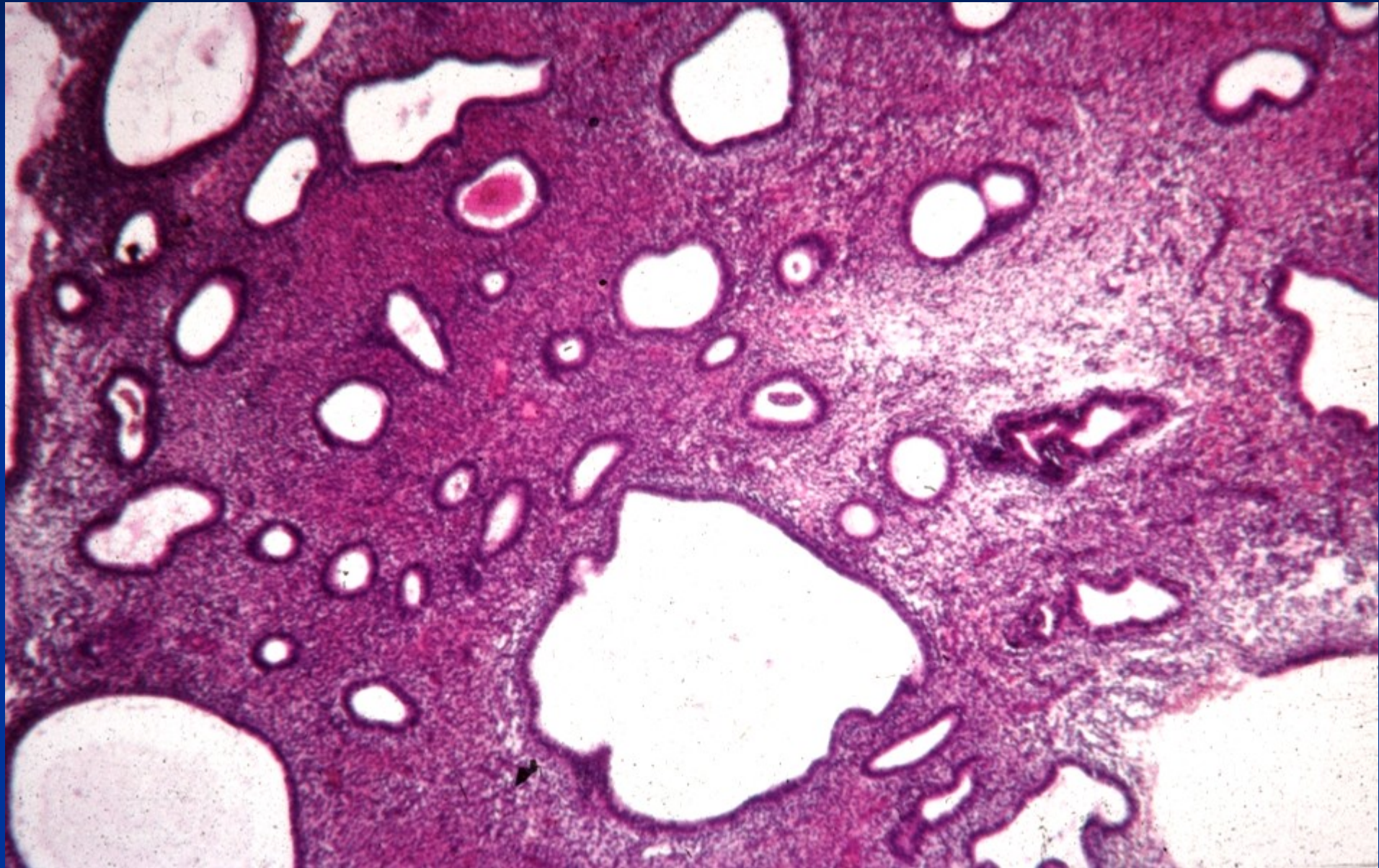
komplexní: žlazky s proliferací epitelu, minimem stromatu („back-to-back“)

Prognosticky důležitá hlavně přítomnost atypií!!

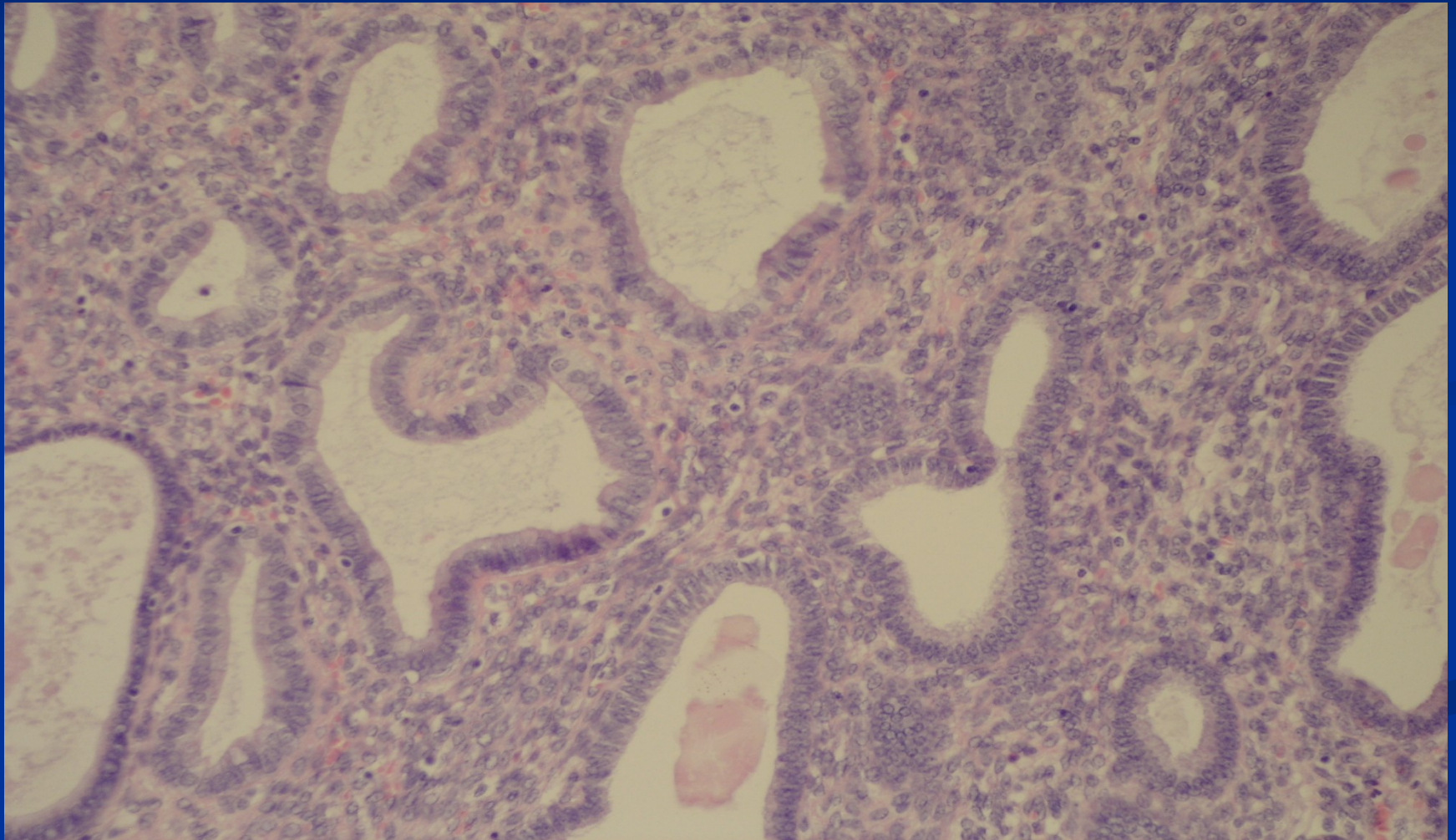
Intraepitelové neoplazie dle WHO

- **Atypická hyperplazie/endometroidní intraepitelová neoplazie (EIN)** - fokus lišící se od okolí, prekursor invazivního endometroidního karcinomu (typ 1)
- **Serozní endometrální intraepitelový karcinom** prekursor high grade karcinomů (typ 2), na povrchu atrofického endometria či polypů, i bez viditelné invaze může metastazovat deskvamací!!

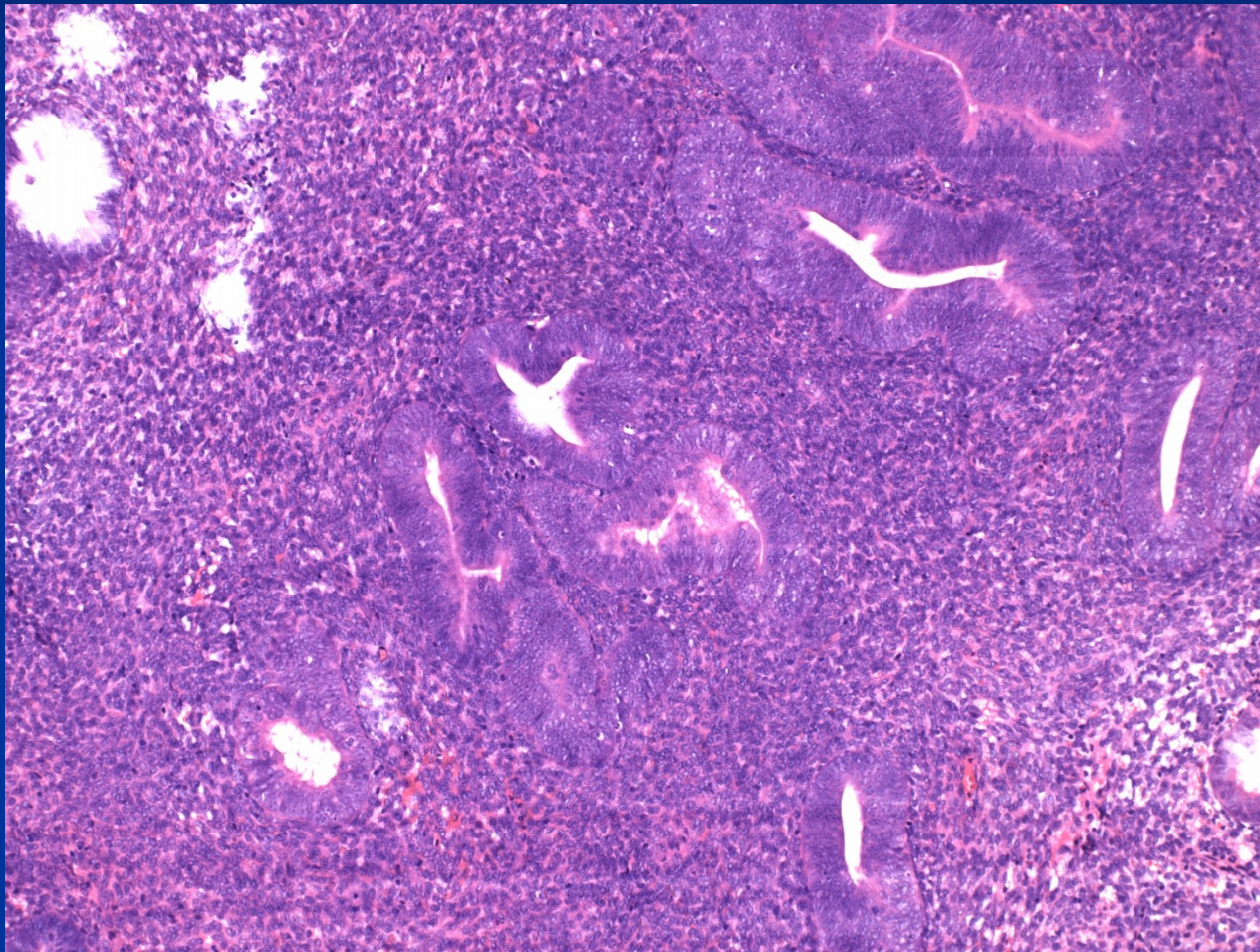
Prostá hyperplazie („cystická transformace“)



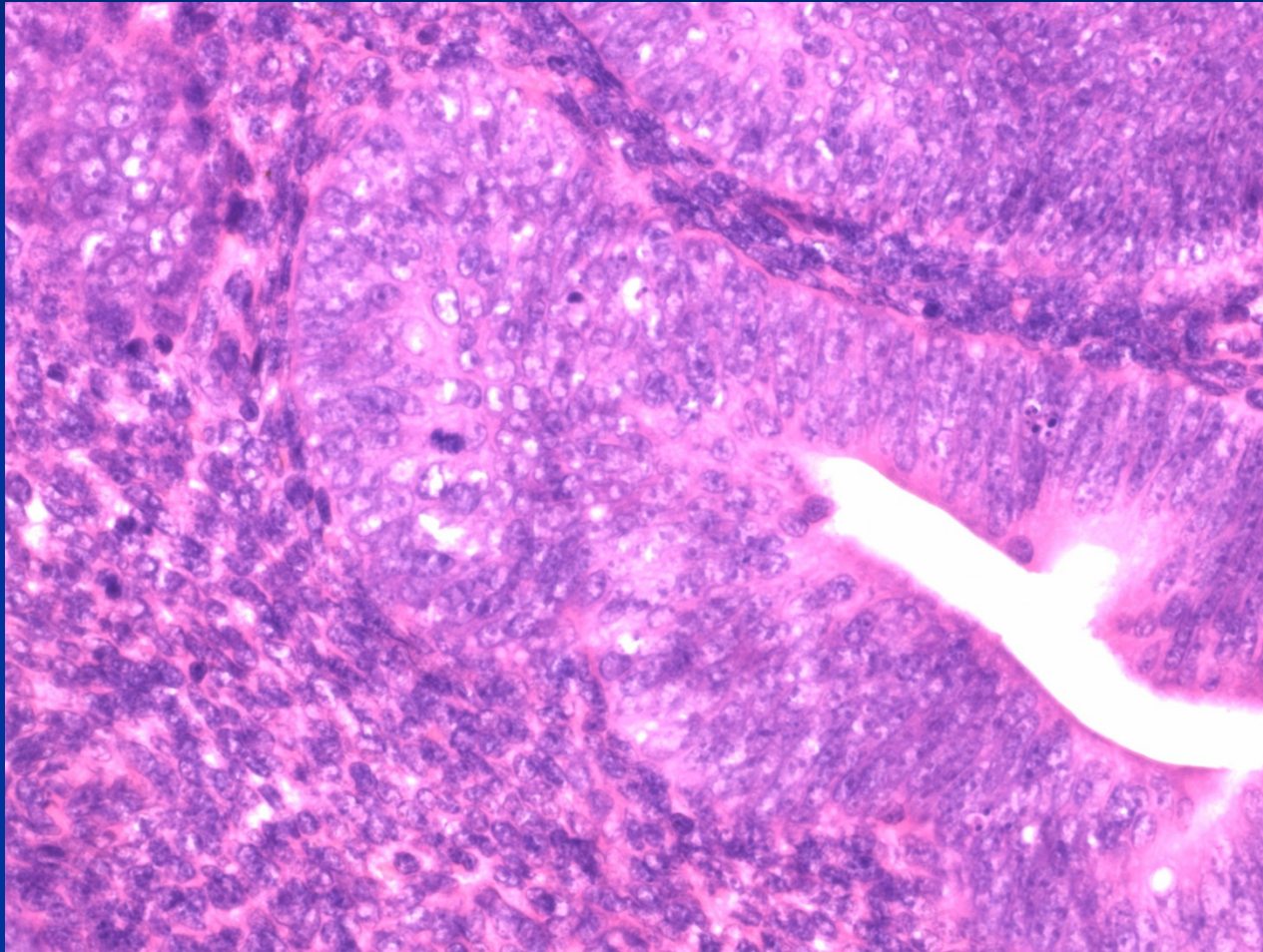
Prostá hyperplazie bez atypií



Atypická hyperplazie/EIN



Atypická hyperplazie/EIN



Nádory těla děložního – WHO

klasifikace

■ Epitelové nádory a příbuzné léze:

Karcinom endometria –

■ endometroidní NOS

■ klasifikace dle typu genetických alterací

- *POLE*-ultramutovaný endometroidní karcinom, excelentní prognóza
- mismatch repair deficientní, střední riziko
- p53 mutovaný, velmi špatná prognóza
- nspecifický molekulární profil, střední riziko

■ serozní (vč. intraepitelového);

■ klarocelulární,

■ dlaždicobuněčný,

■ metaplastický (karcinosarkom = maligní smíšený mülleríánský tumor),

■ jiné

Nádory těla děložního – WHO klasifikace

Prekurzorové léze – atypická hyperplazie/endometroidní
intraepitelová neoplazie (EIN)

polypy endometria

léze spojené s terapií tamoxifenem

Nádory těla děložního – WHO

klasifikace

■ Mezenchymové nádory:

endometrální stromální léze:

- endom. stromální nodule (benigní),
- low grade endom. stromální sarkom,
- high grade endom. stromální sarkom

nádory z hladké svaloviny:

- leiomyom (+ varianty),
- hladkosvalový tu s nejistým maligním potenciálem,
- leiomyosarkom (+ varianty)

nádory z perivaskulárních epiteloïdních buněk (PECom)

další mezenchymové nádory

Nádory těla děložního – WHO klasifikace

- **Smíšené epitelové a mezenchymové nádory:**
adenomyom, adenofibrom, adenosarkom aj.
- **Gestační trofoblastická nemoc** (viz patologie gravidity)
- **Jiné nádory:** adenomatoidní tumor (mezoteliální), ...
- **Sekundární nádory**

Karcinom endometria

- společně s ca čípku nejčastější malignita ženského genitálu,
 - 6. nejčastější malignita u žen
 - **typ 1** – cca 80%, estrogen dependentní, často v terénu komplexní atyp. hyperplazie, přev. endometroidní typ, dobře až středně dif., nejčastěji 55-65 let, lepší prognóza
- rizikové faktory** – **zvýšená estrogenní stimulace** (obezita, diabetes, hypertenze, neplodnost vč. nuliparity, dlouhý fertilní věk, horm. aktivní tu, horm. substituce); genetika (syndrom Lynch - 60 % celoživotní riziko, ! i mladší ženy; další sy)

Karcinom endometria

- **typ 2** – cca 15-20%, není přímo spojen s trvalou estrogenní stimulací, v pozdější postmenopauze, v terénu plošné intraepitelové neoplazie endometria, serozní a klarocelulární typ, špatně difer., mutace p53, agresivní s horší prognózou, lze i asociace s genetikou – BRCA,
- **Staging** – dle rozsahu invaze do stěny děložní, cervixu, okolních struktur

Karcinom endometroidní

- dle nové klasifikace (WHO 2020) – rozdílné genomické charakteristiky
 - 4 skupiny, lišící se prognosticky
 - tč. problematická implementace do praxe
 - v ideálním případě integrace mikroskopického vzhledu, stage (hloubka a rozsah invaze, přítomnost lymfovaskulární invaze) a molekulárních charakteristik (typické mutace, mikrosatelitní instabilita, aj.)
 - zařazení do skupiny s rizikem nízkým – intermediárním – vysokým
 - dle algoritmů různé typy a kombinace terapeutických metod

Karcinom endometria

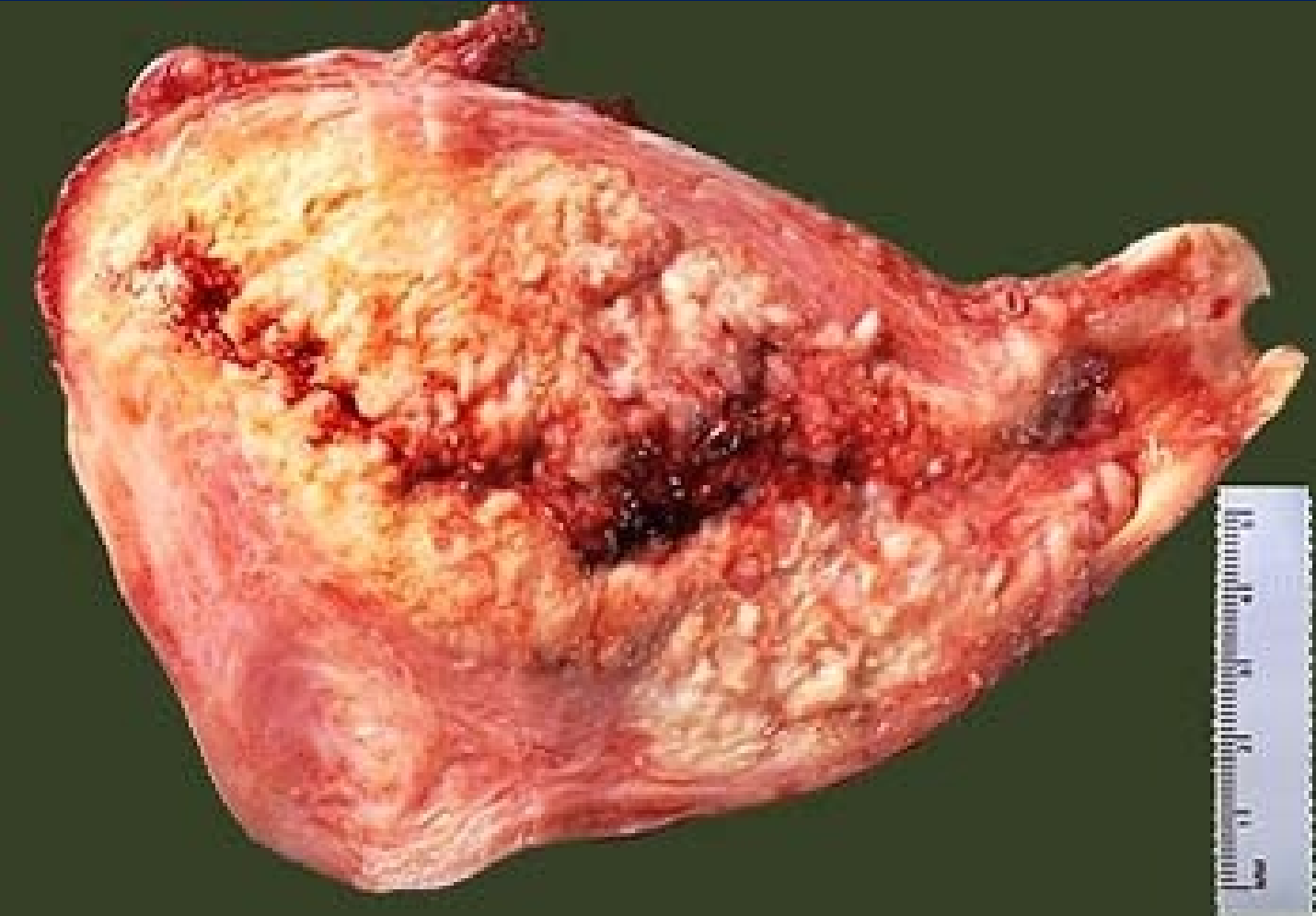
- **Klinika: abnormální krvácení** –

- menometroragie v pre- a perimenopauze,
- metroragie v postmenopauze;

méně často náhodný nález (gynekol. vyš. zvl. cervixu, UZV obl. pánve)

vzácně až zn. lokálního prorůstání a generalizace

- **Makro:** většinou exofytický, povrchově ulcerovaný, bělavý, s různým stupněm infiltrace myometria, cervixu, okolí

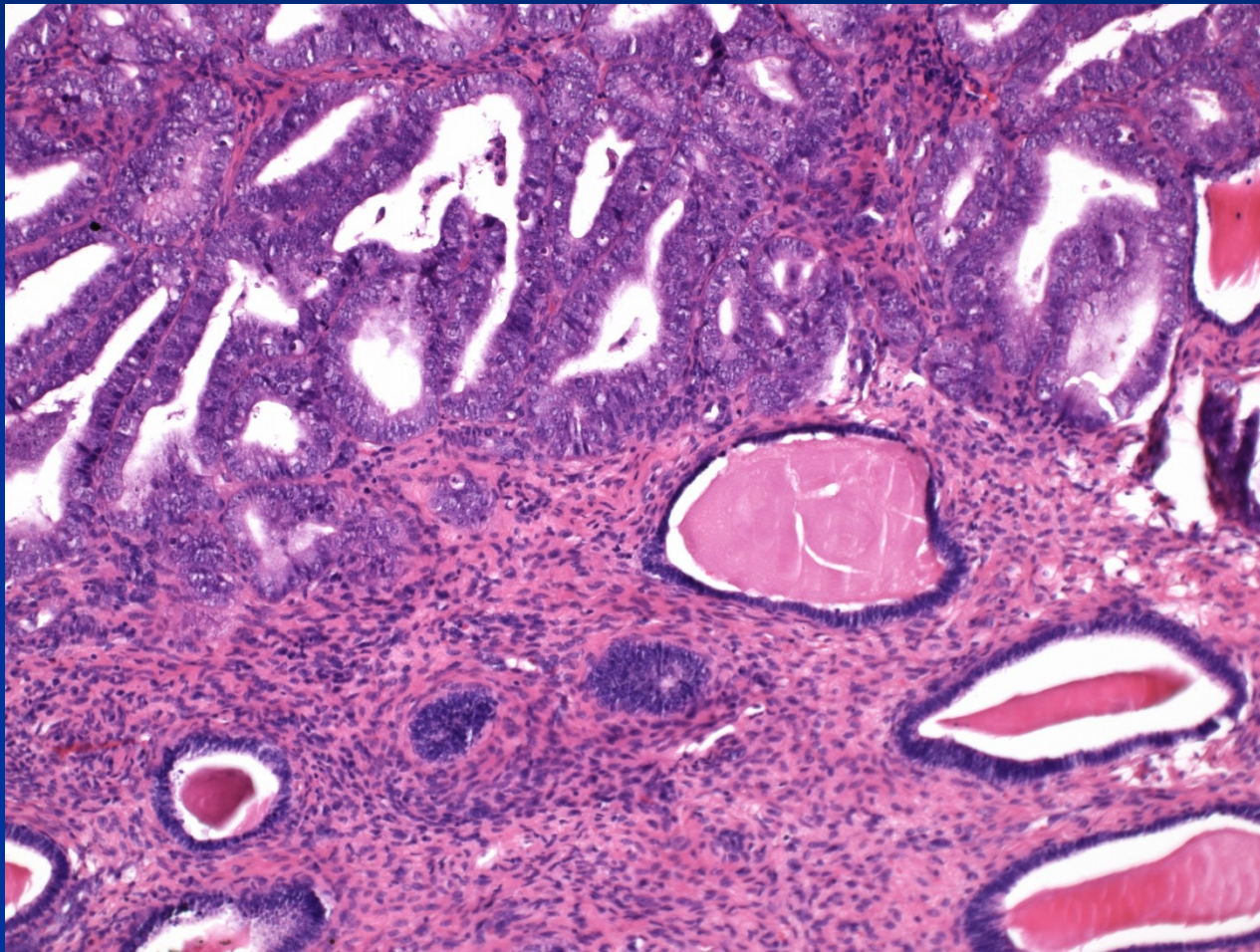


Karcinom endometria

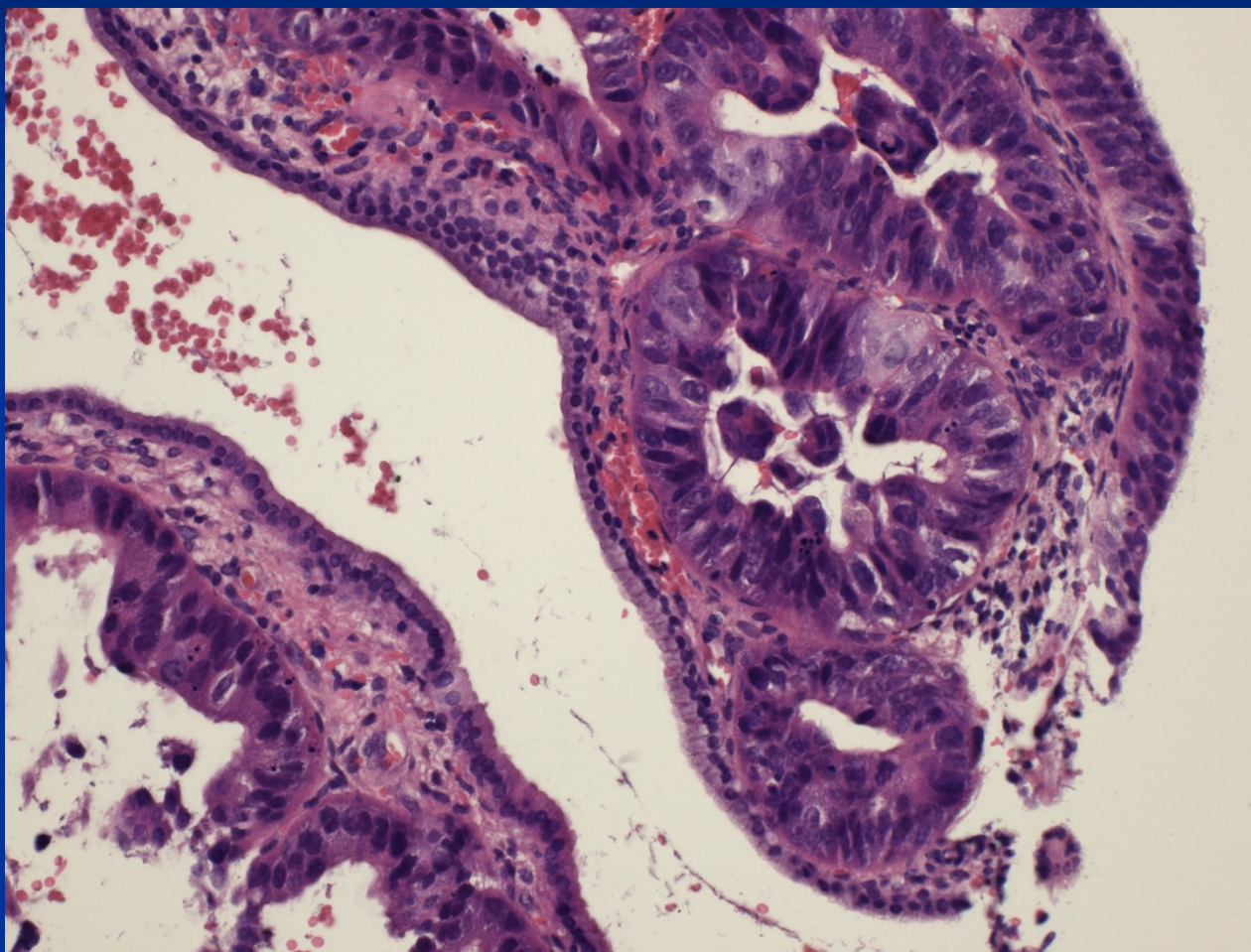
Mikro:

- **endometroidní adenokarcinom** – glandulární až solidní struktura, dle struktury a cytol. atypií grade 1-3, možný podíl jiných epiteliálních diferenciací-metaplazií (dlaždicobuněčná, mucinózní, řasinková, aj.), vilózní struktura
- **serozní adenokarcinom** – přev. papilární struktura, špatně difer., prekursor: serozní endometrál. CIS
- **světlobuněčný (klarocelulární) adenokarcinom** – světlé n. cvočkovité bb., solidní, cystopapilární
- **dlaždicobuněčný ca** (není asociace s HPV)
- **další typy ca** (mezonefrický, neuroendokrinní, aj.)

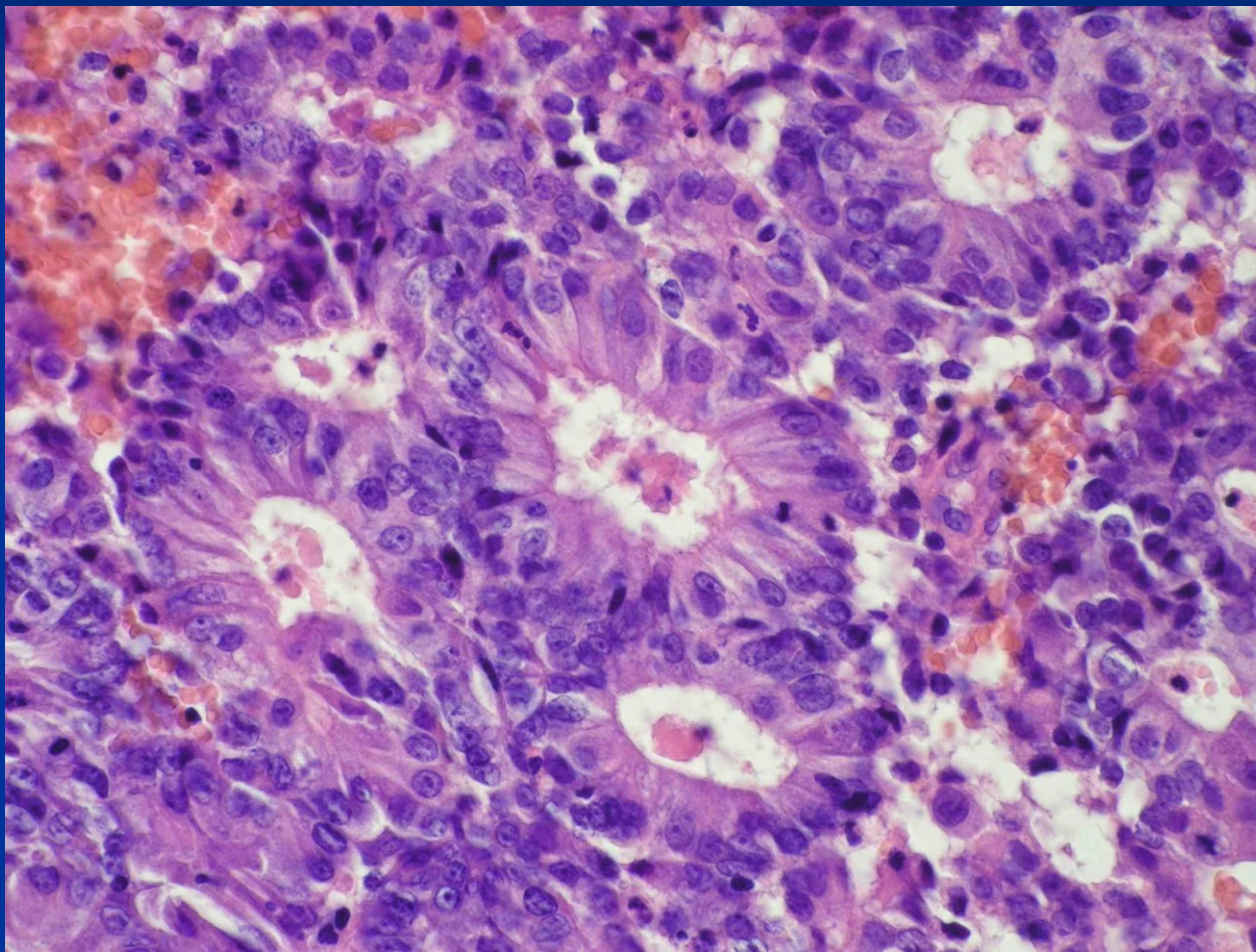
Karcinom endometroidní



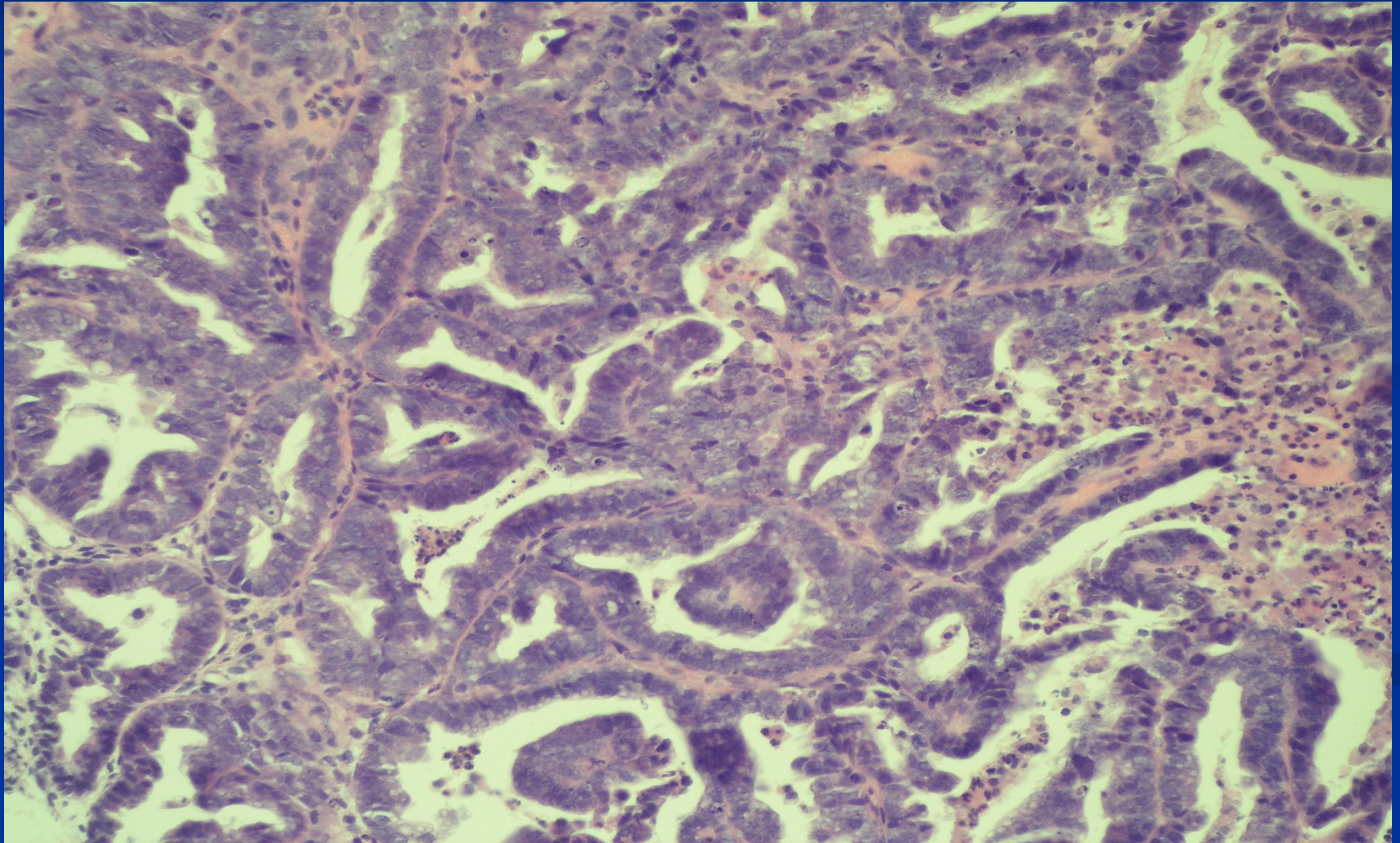
Karcinom endometroidní



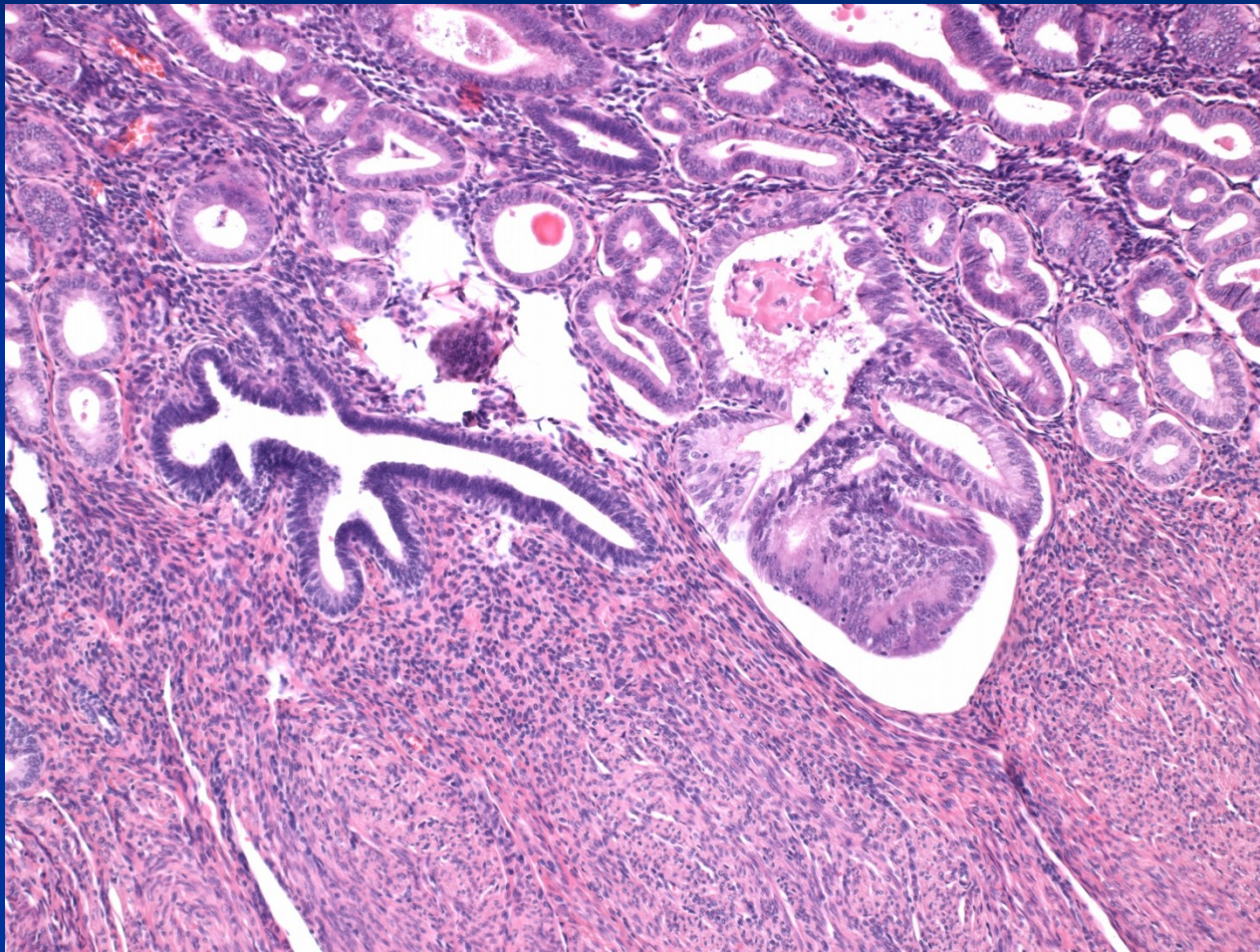
Karcinom endometroidní



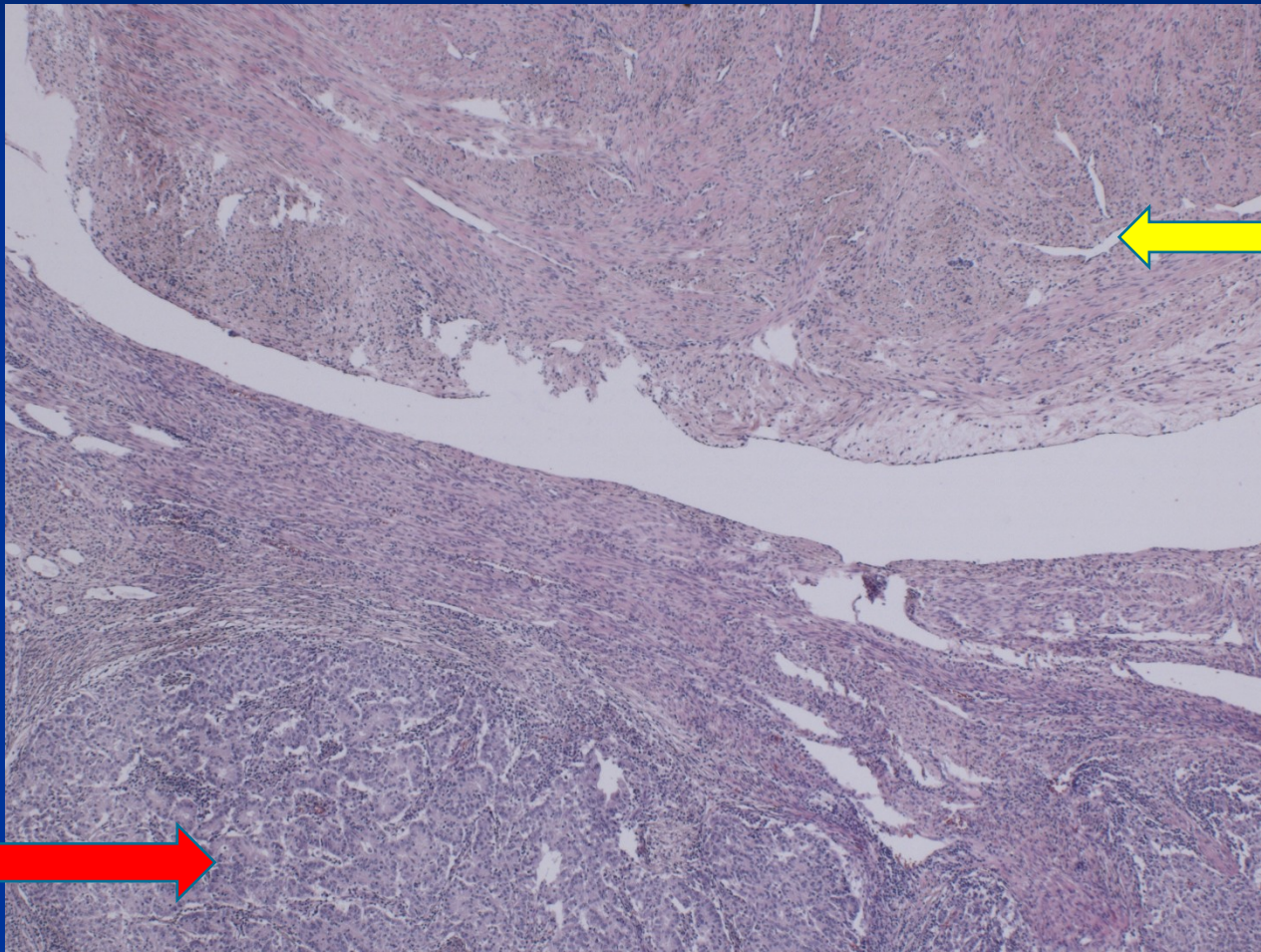
Karcinom endometroidní



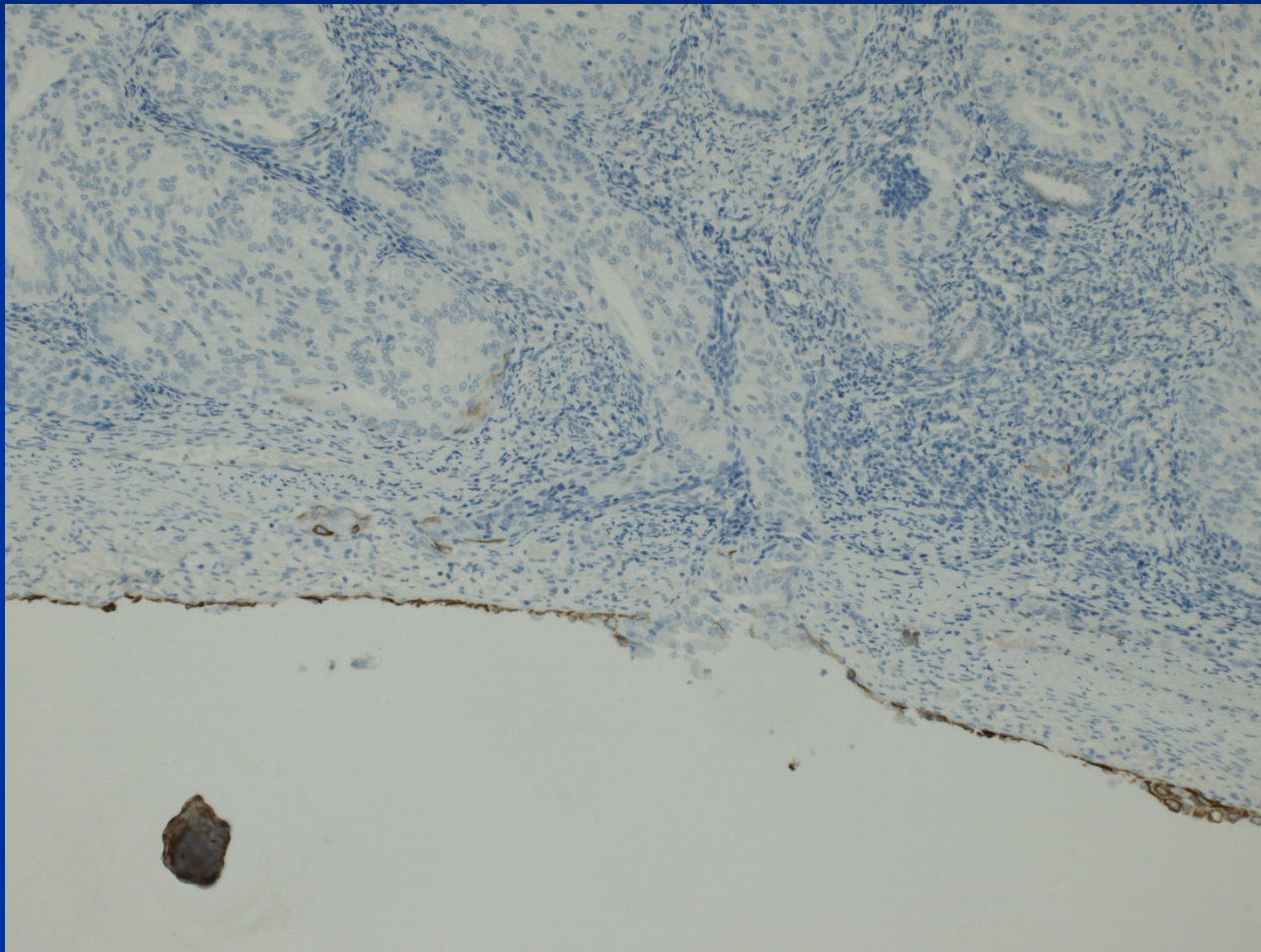
Endometroidní ca + adenomyóza



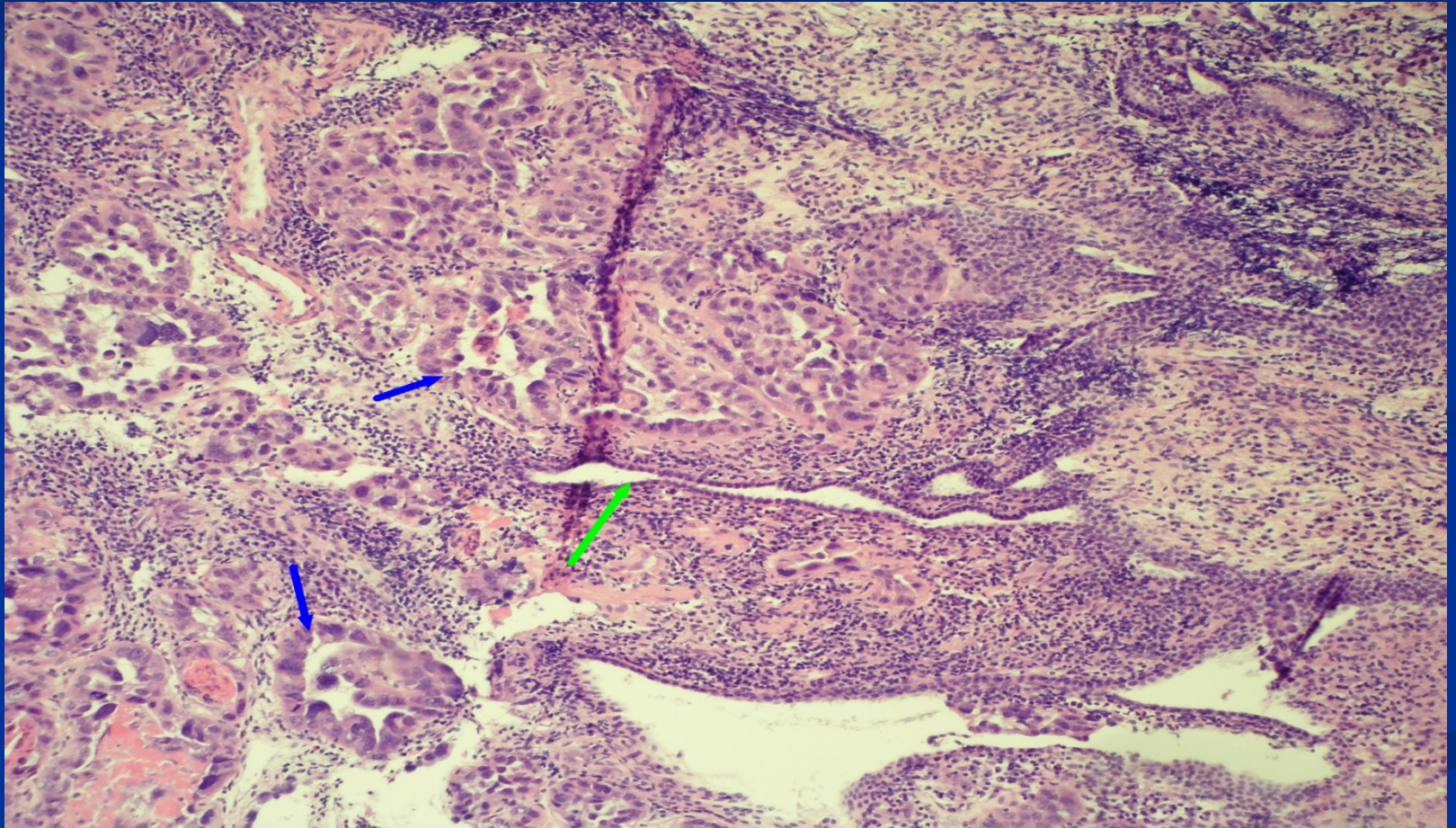
Endometroidní ca + leiomyom



Endometroidní karcinom – invaze na peritoneum (IHC CK5)

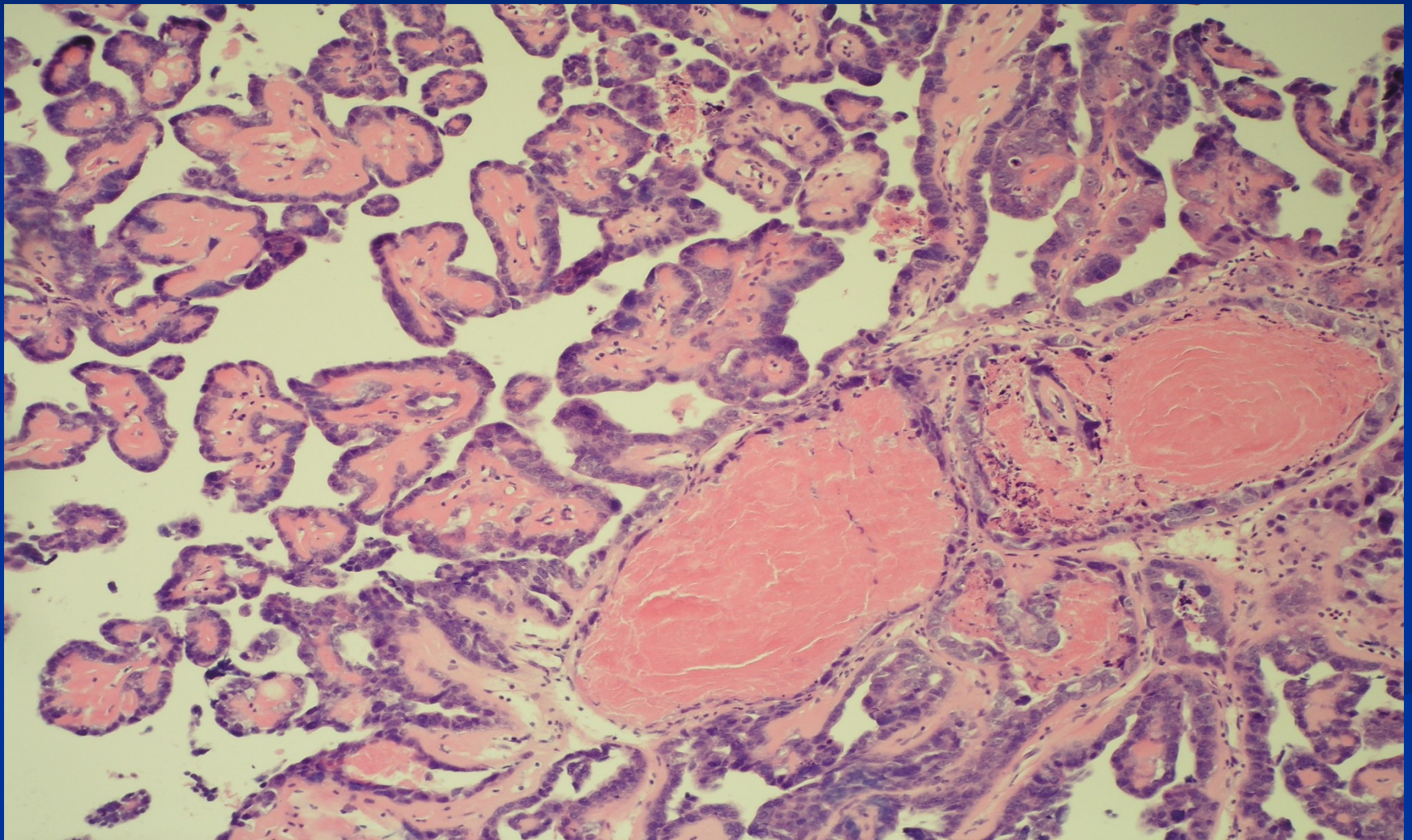


Serozní adenoca

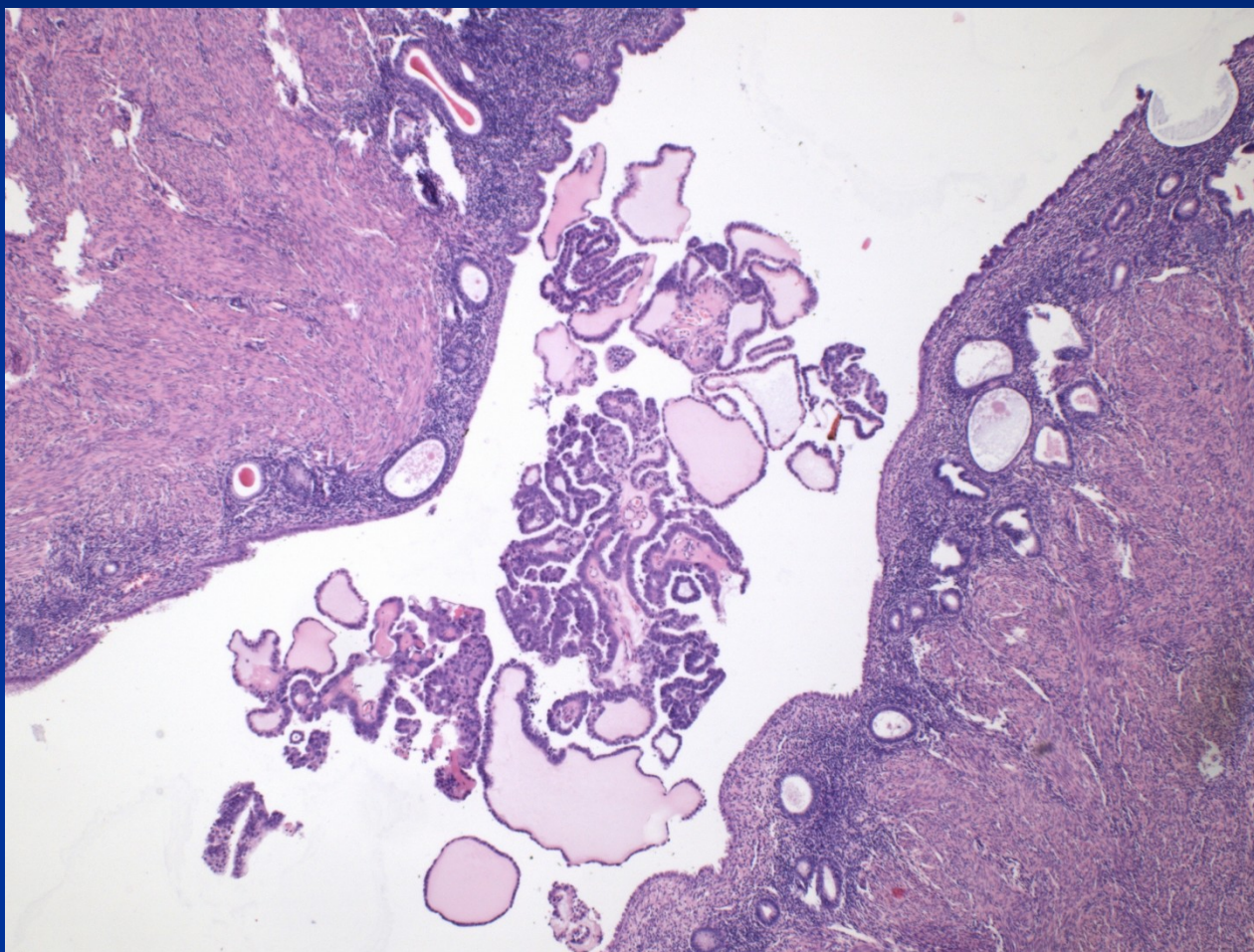


Zelená šipka – residuální atrofický epitel; modrá – struktury karcinomu

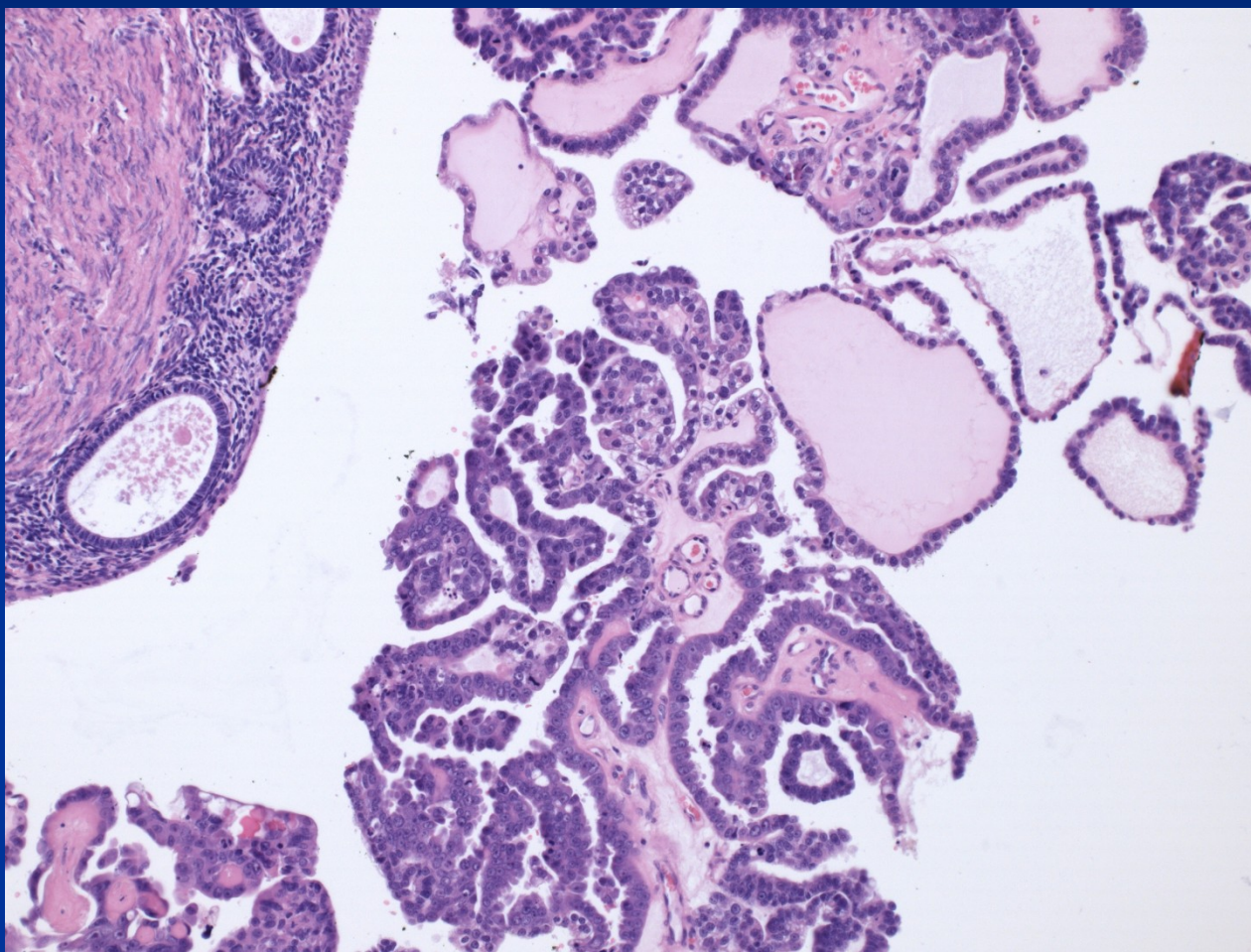
Serozní adenokarcinom - papilární



Serozní adenokarcinom v děložní dutině

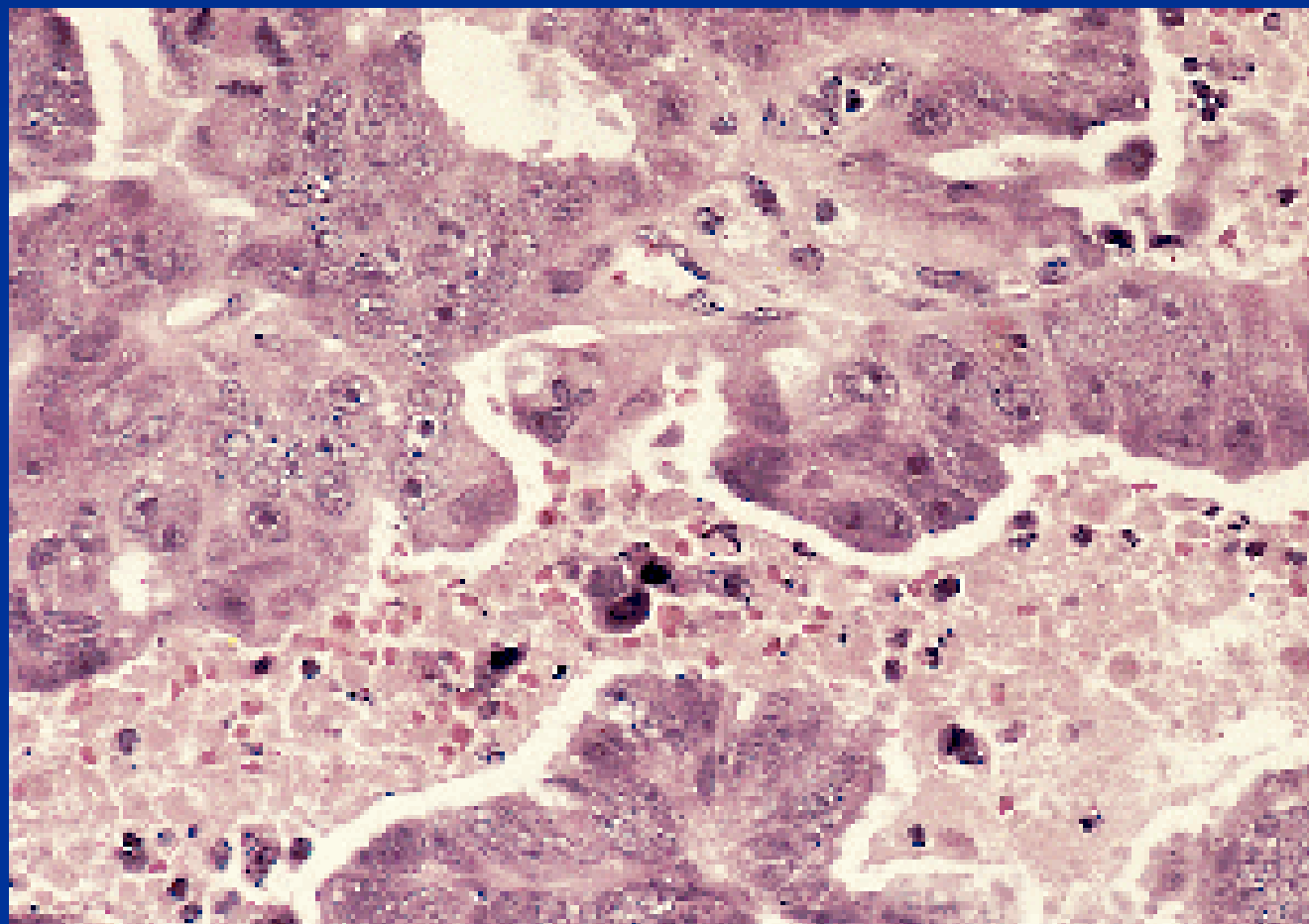


Serozní adenokarcinom v děložní dutině



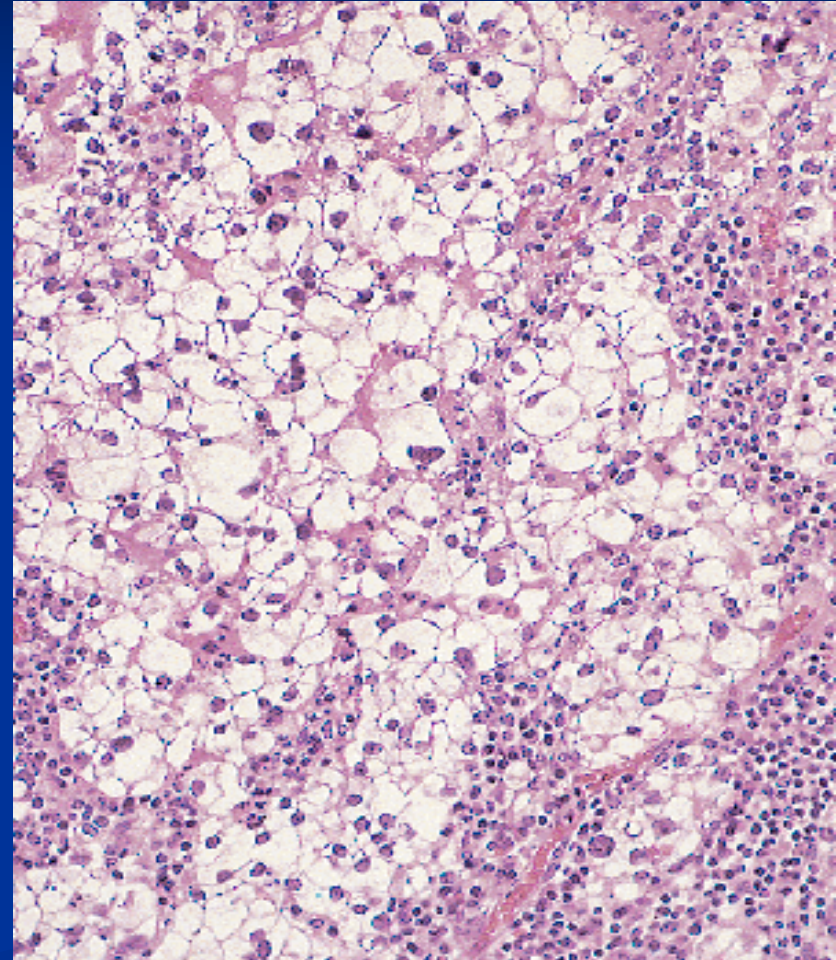
Serozní adenokarcinom

výrazně atypické elementy, nápadná jadérka

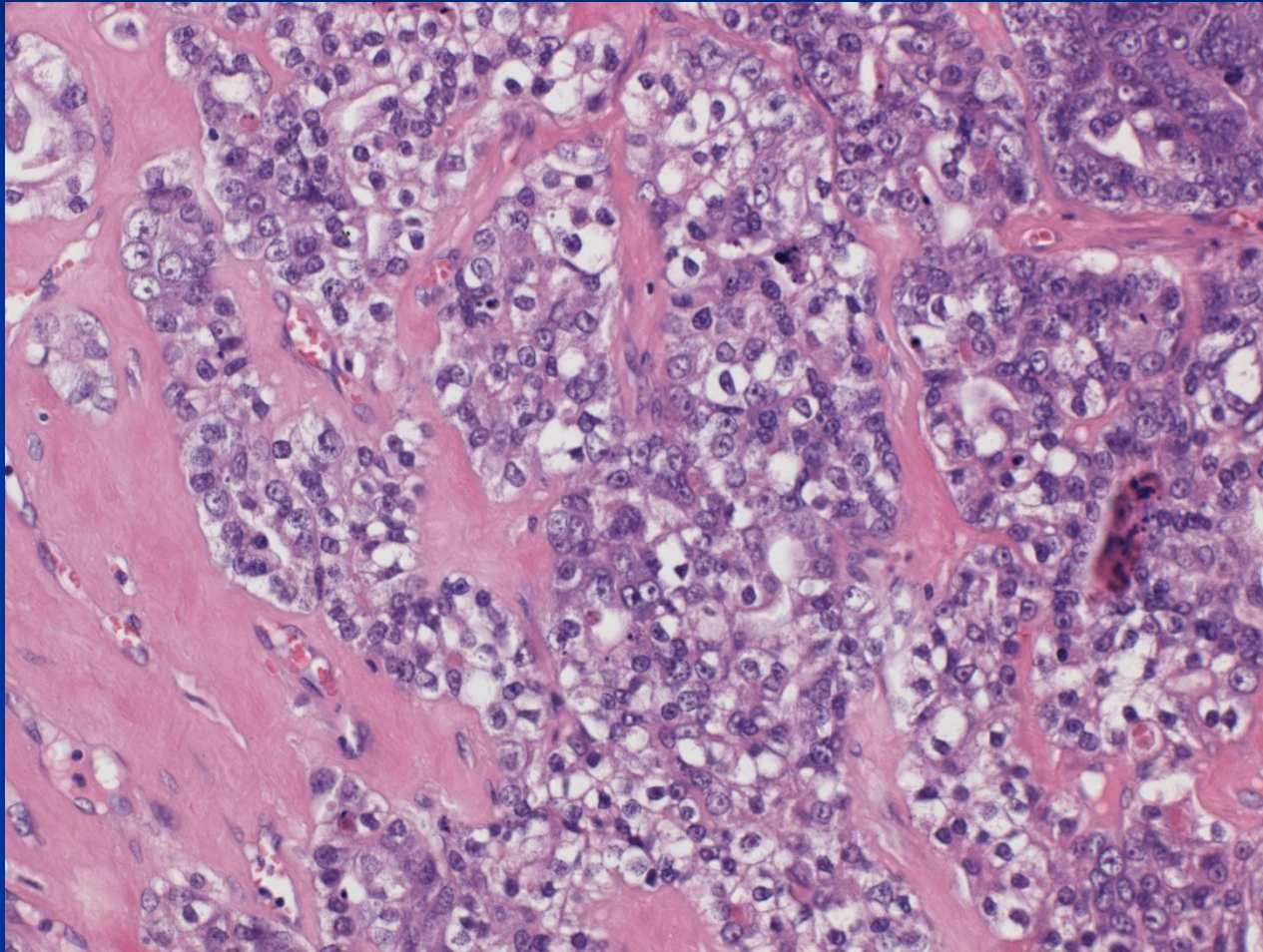


Světlobuněčný adenokarcinom

- Dif. dg. x klarocelulární ca z renálních buněk, infiltrace vaginálním klarocelulárním karcinomem.
- Výrazně atypické elementy, multinukleární, světlá nebo eosinofilní plasma
- Obdobný histologický vzhled jako klarocelulární karcinom ovaria



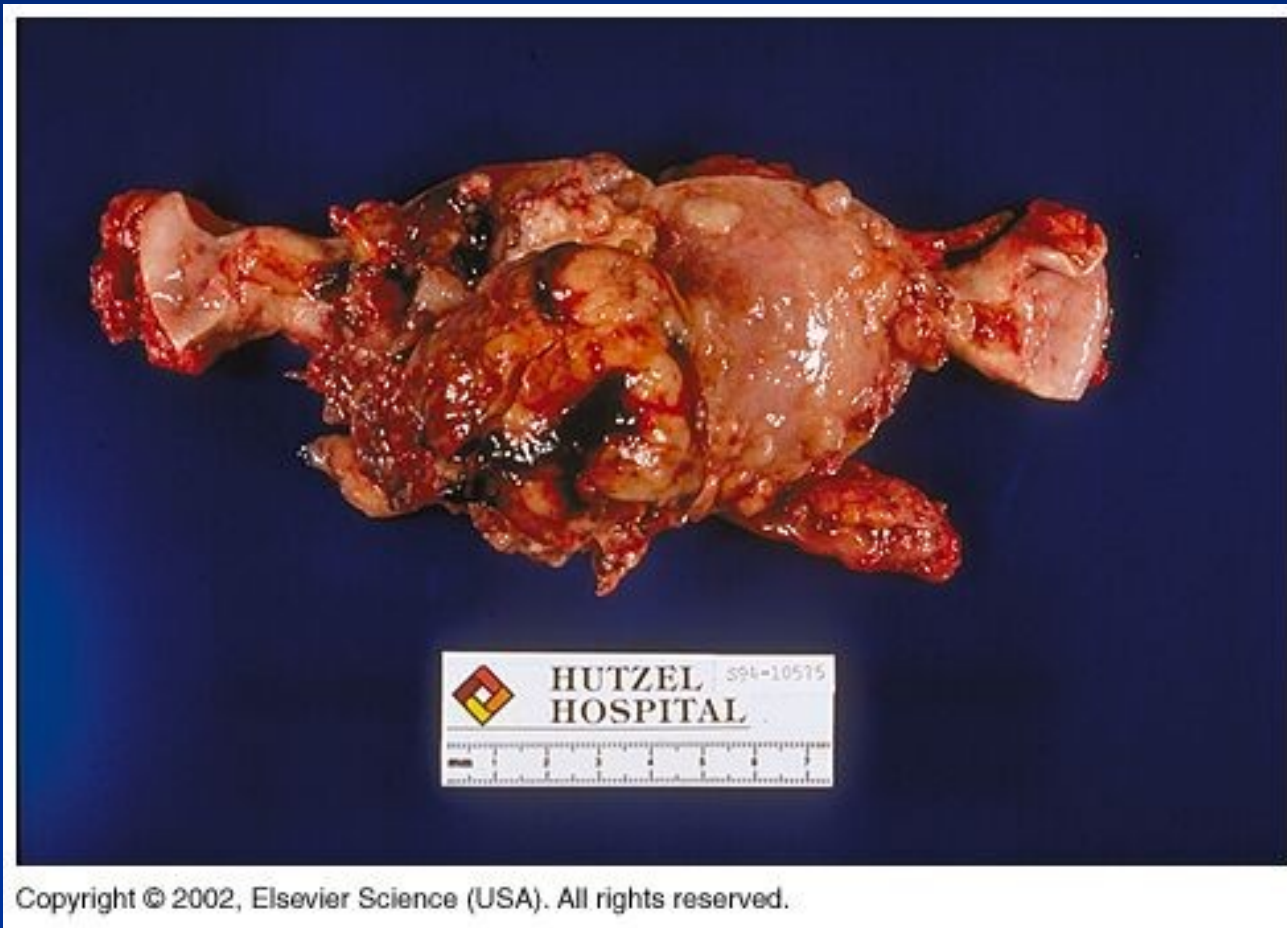
Světlobuněčný adenokarcinom



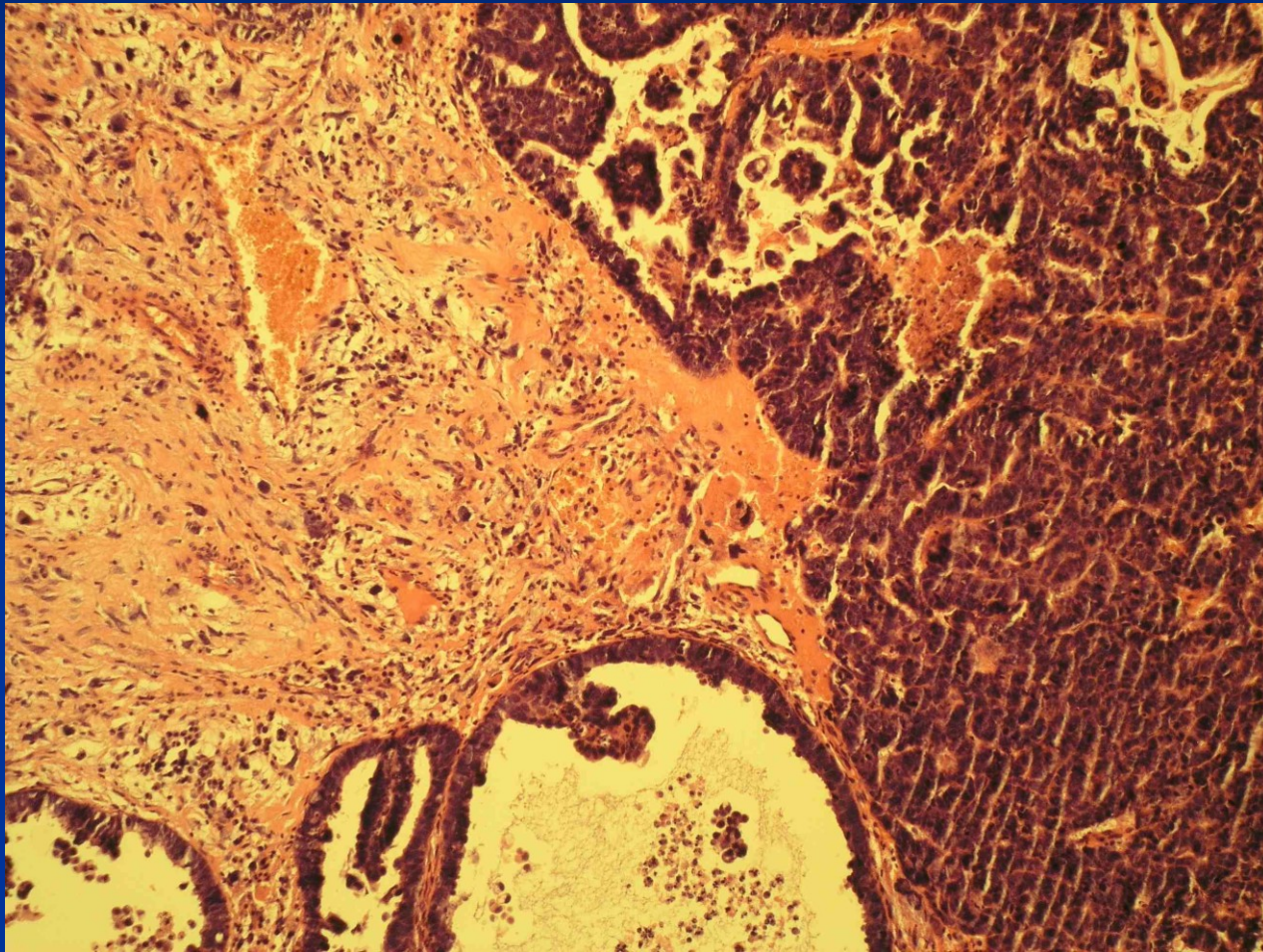
Karcinom endometria

- **Metaplastický karcinom:** „karcinosarkom, maligní smíšený mülleríánský tumor“
 - Epiteliálně-mezenchymální tranzice
 - homologní – karcinomové struktury + endometrál. stromál. sarkom, leiomyosarkom, nedif. sarkom
 - heterologní – ca + „cizí“ struktury – chondrosarkom, rhabdomyosarkom, osteosarkom
- velmi agresivní, hluboká invaze, extrauterinní šíření, meta
v LU

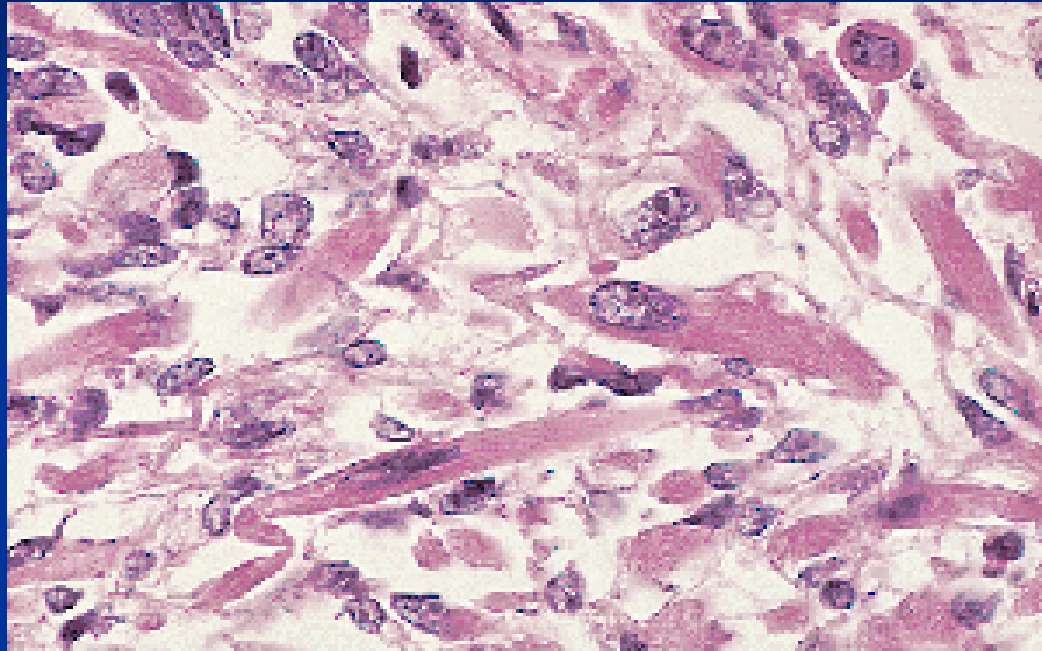
Metaplastický karcinom



Metaplastický karcinom



Metaplastický karcinom



rabdomyosarkomatoidní elementy

Staging endometrální ca TNM 8ed.

- pT1 – nádor omezen na tělo dělohy
- pT2 – nádor postihuje cervikální stroma, nešíří se mimo dělohu
- pT3 – lokální nebo regionální šíření (seróza, adnexa, pochva)
- pT4 – nádor postihuje sliznici močového měchýře/střeva

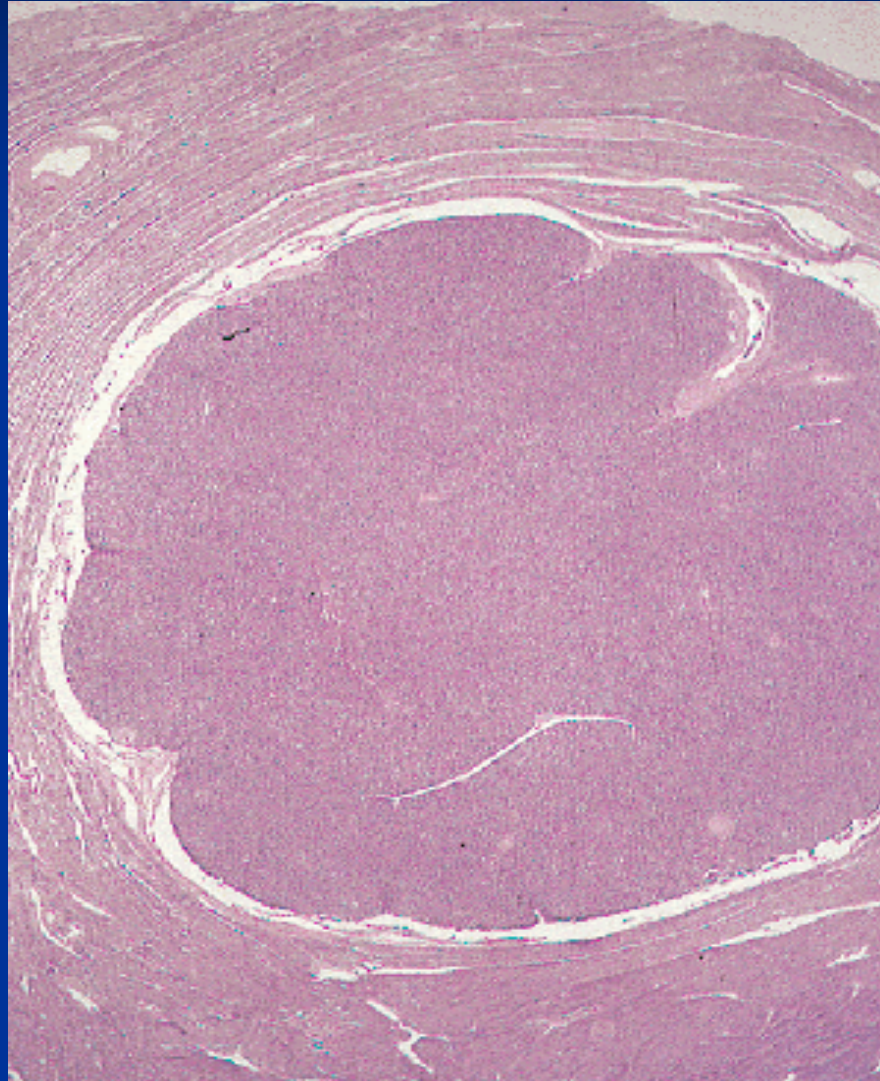
Nádory mezenchymové

endometrální stromální léze: z buněk

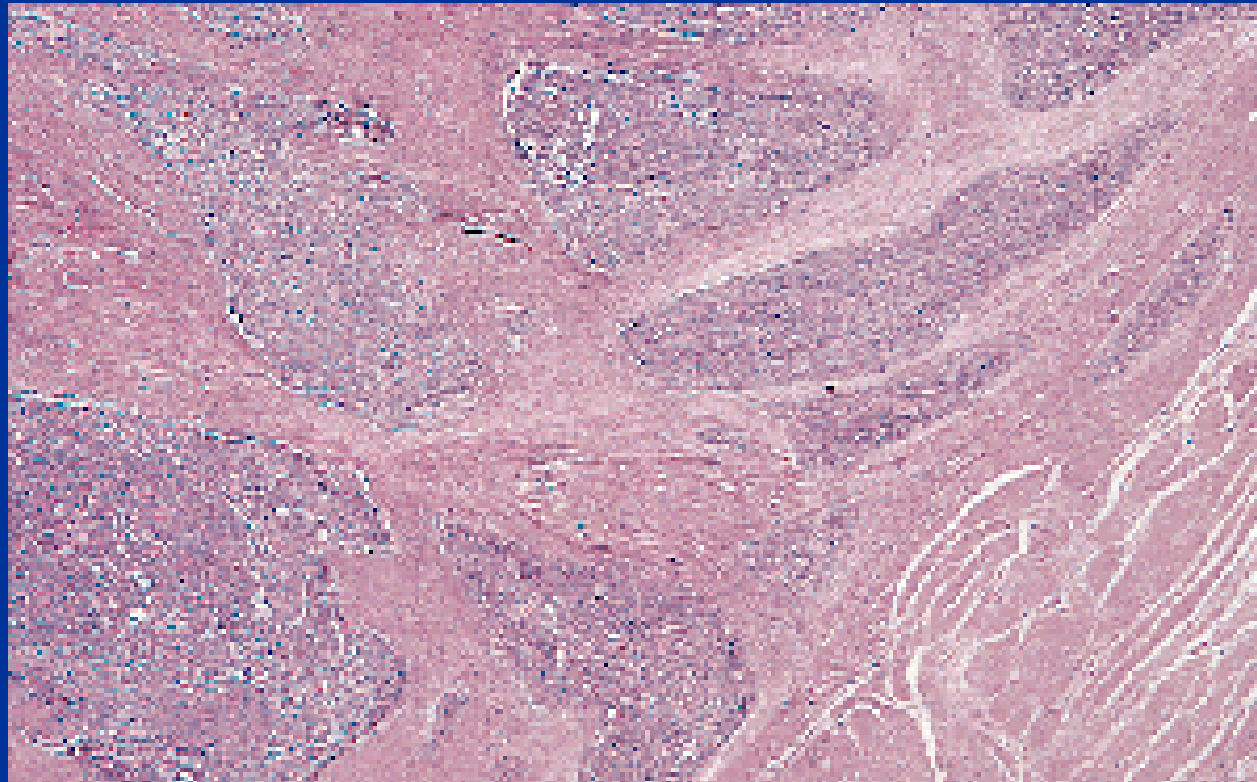
připomínajících stroma prolif. endometria

- endom. stromální nodule: ohraničený, benigní
- low grade endom. stromální sarkom (LG ESS): dobře difer., invaze do okolního myometria a cév, pomalý růst, přev. dobrá prognóza
- high grade endom. stromální sarkom (HG ESS): agresivní s diseminací, výrazné atypie, vysoký MI

Stromální nodulus



LG ESS



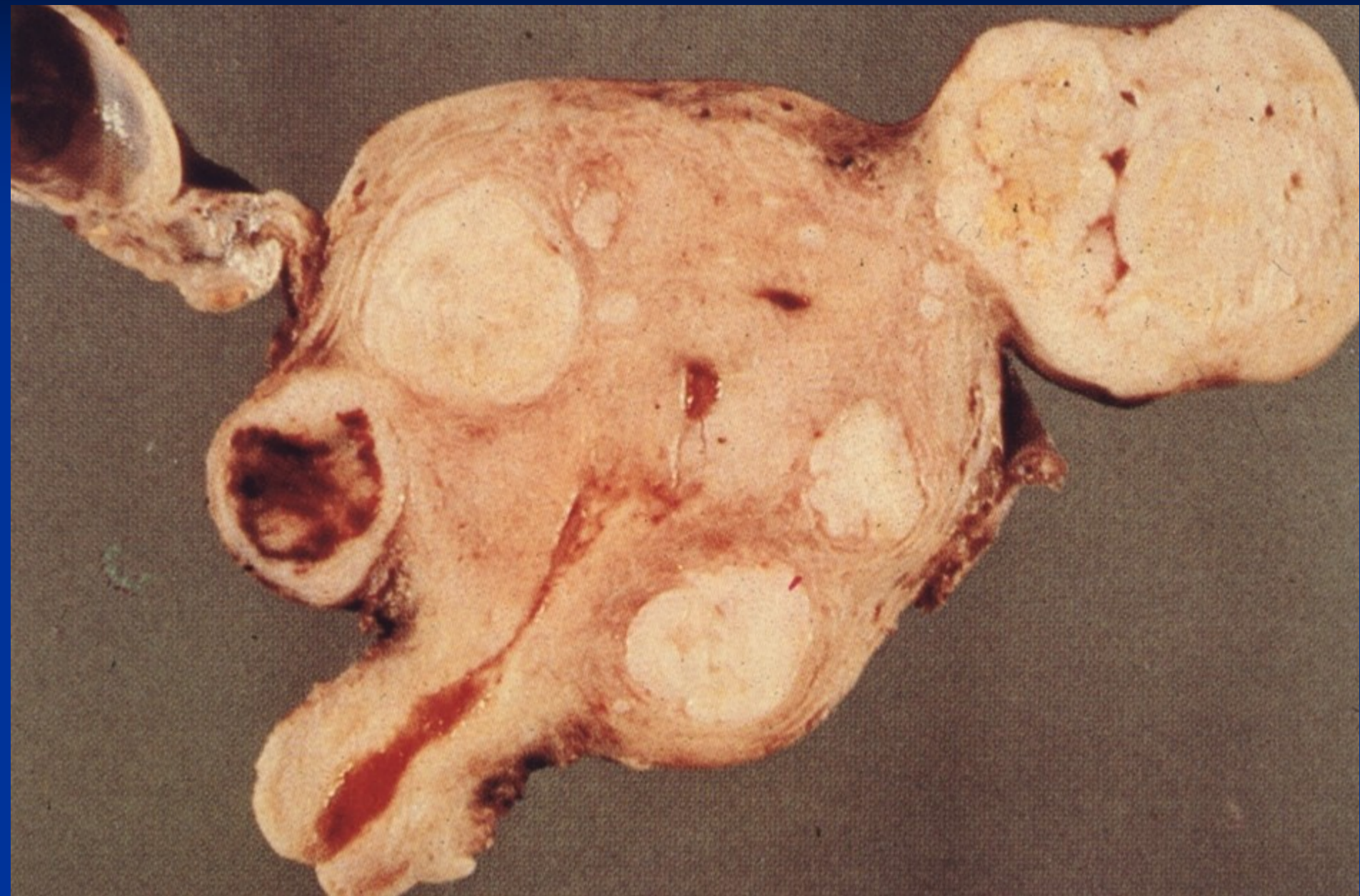Nádory z hladké svaloviny

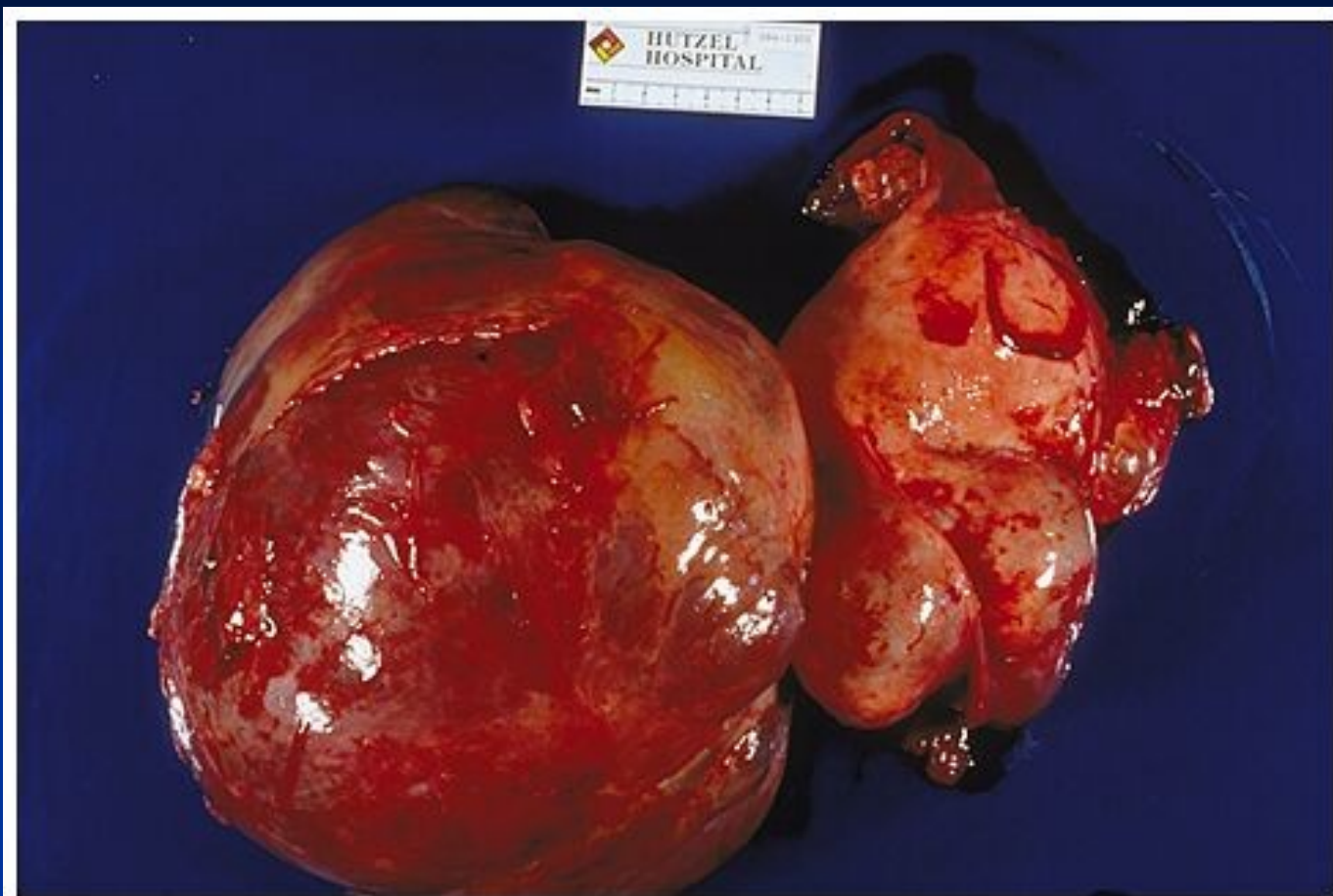
- **leiomyom**: nejčastější nádor u žen (cca u 50% v reprod. věku), mnohočetné (myomatóza), vel. mm – 20 cm, okrouhlé, ohraničené (enukleace), subserózní – intramurální – submukózní
- makro** – bělavý, tuhý, fascikulární (x regresivní změny – hemoragie, edém – v graviditě, HT)
- mikro** – propletené svazky hladké svaloviny, častá fibróza až hyalinizace („fibroid“), nízký MI, min. atypie (atypie + vyšší MI + koagulační nekróza = leiomyosarkom)

Leiomyom

- zvětšující se ložisko v pánevní oblasti
- bolest, pocit tlaku, nepravidelné krvácení
- možná infertilita
- útlak okolních orgánů (uretery, močový měchýř)
- v graviditě zvýšené riziko potratu, může bránit fyziologickému porodu

Leiomyomy těla děložního

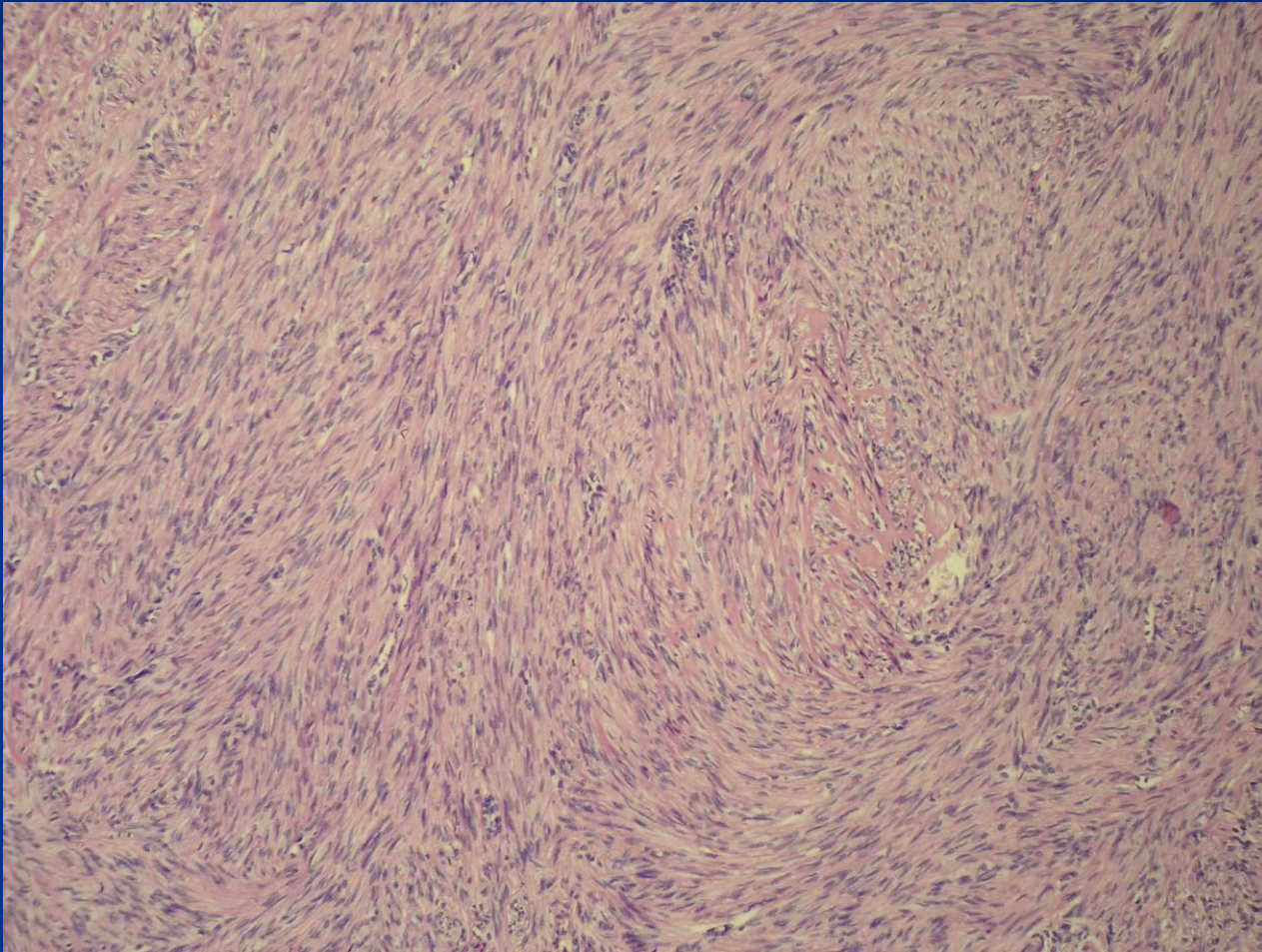




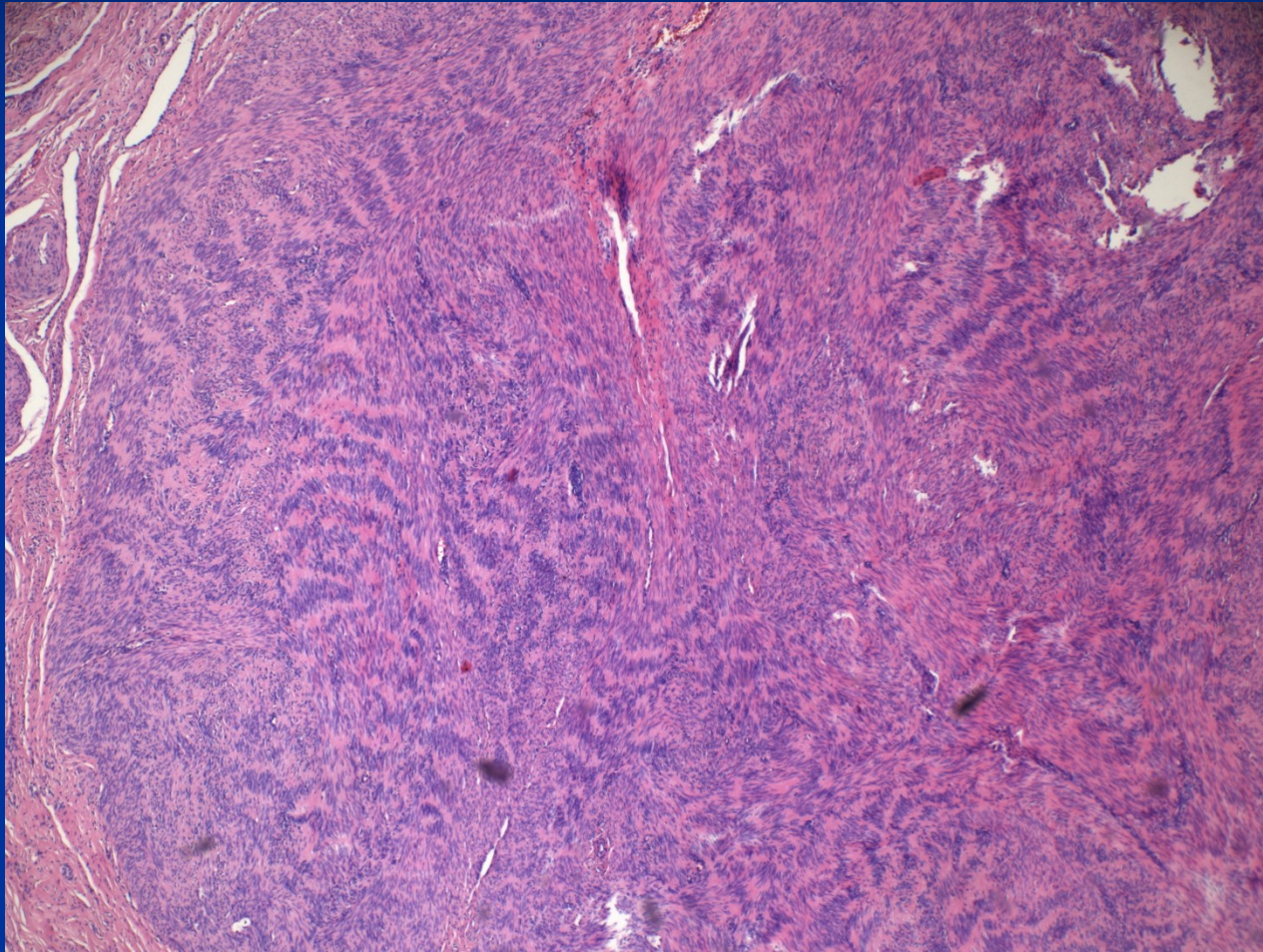
Copyright © 2002, Elsevier Science (USA). All rights reserved.

Torze a hemorag. infarzace leiomyomu

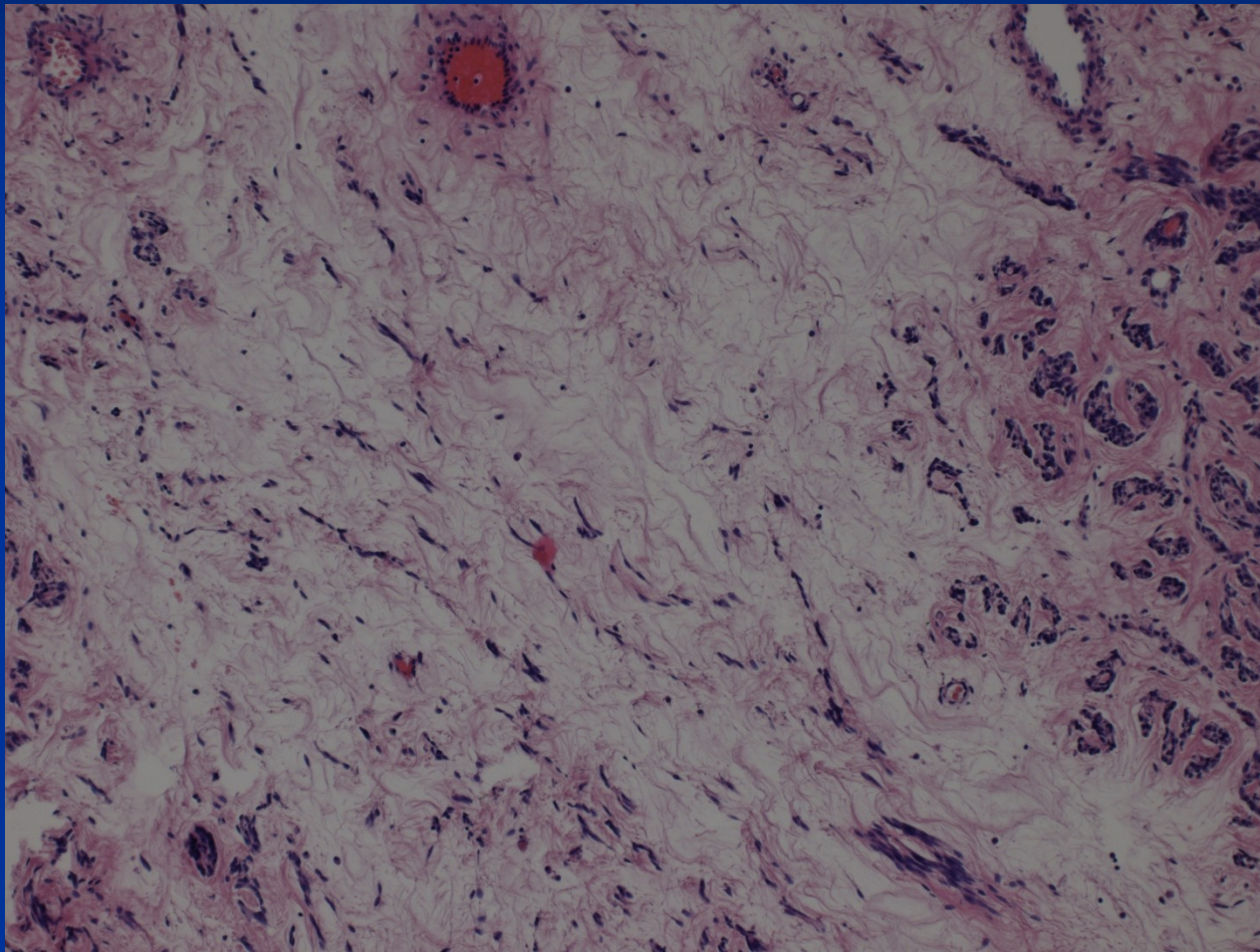
Leiomyom



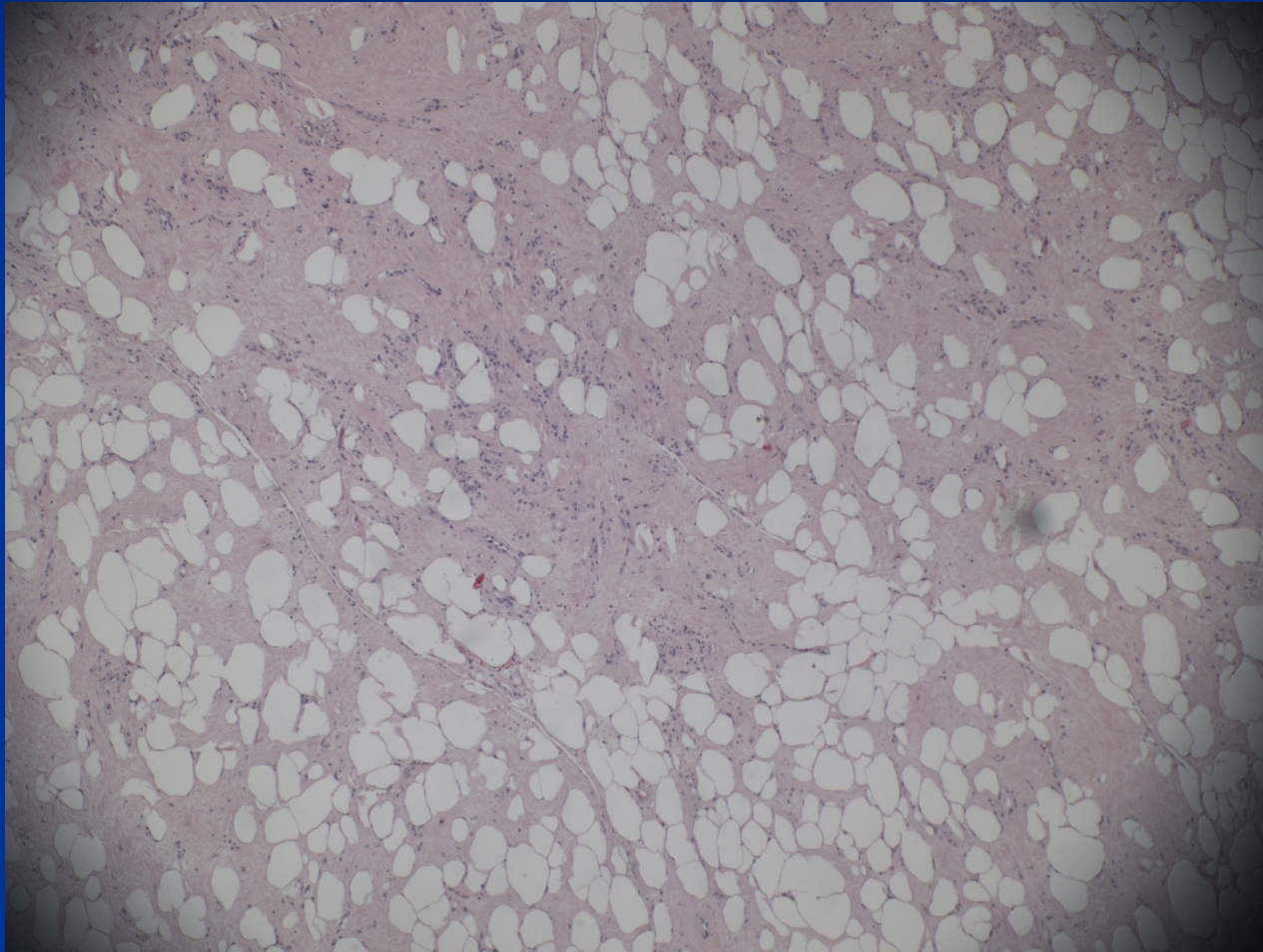
Leiomyom (v endocervixu) sešikování jader



Leiomyom s edémem

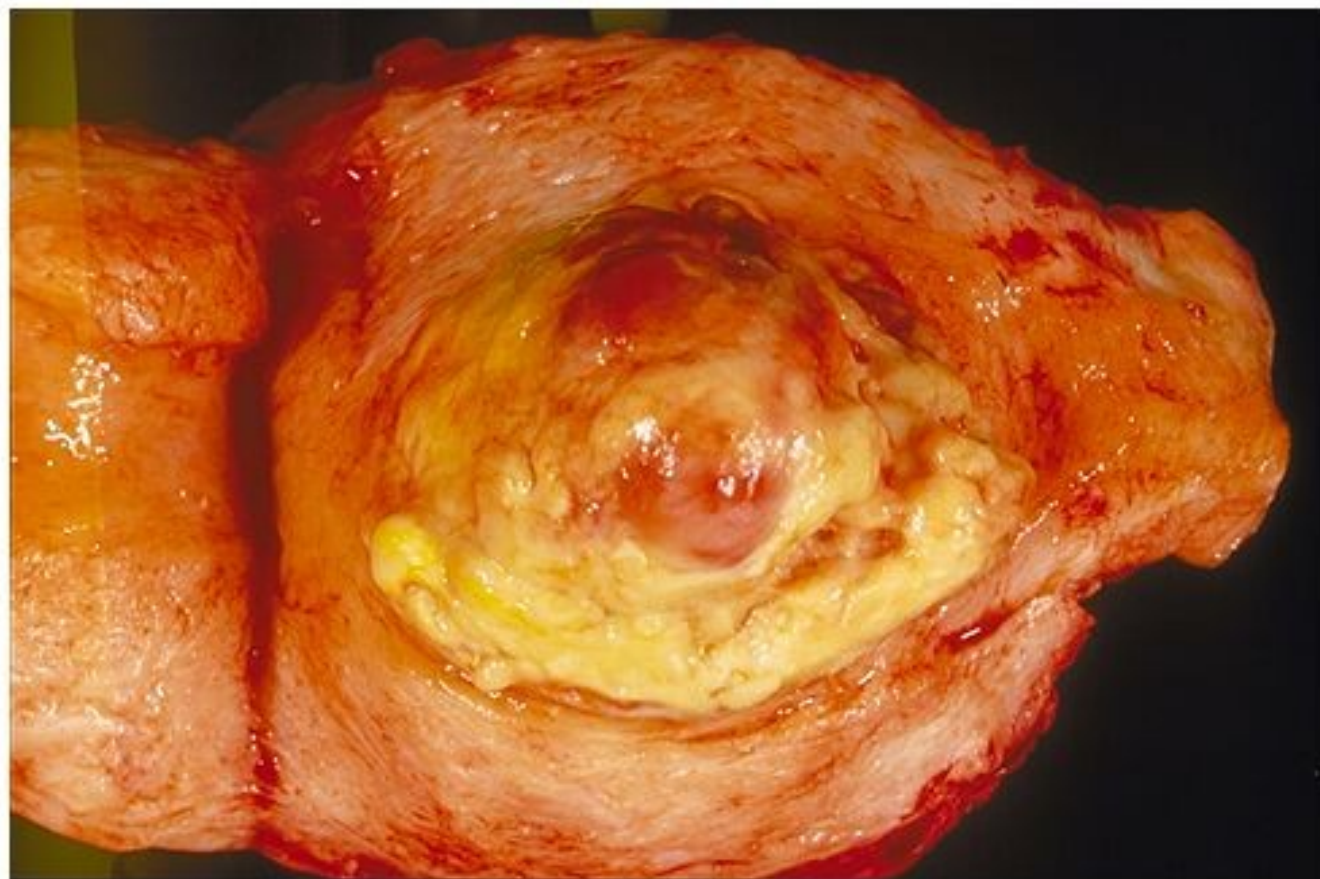


Angiolipoleiomyom



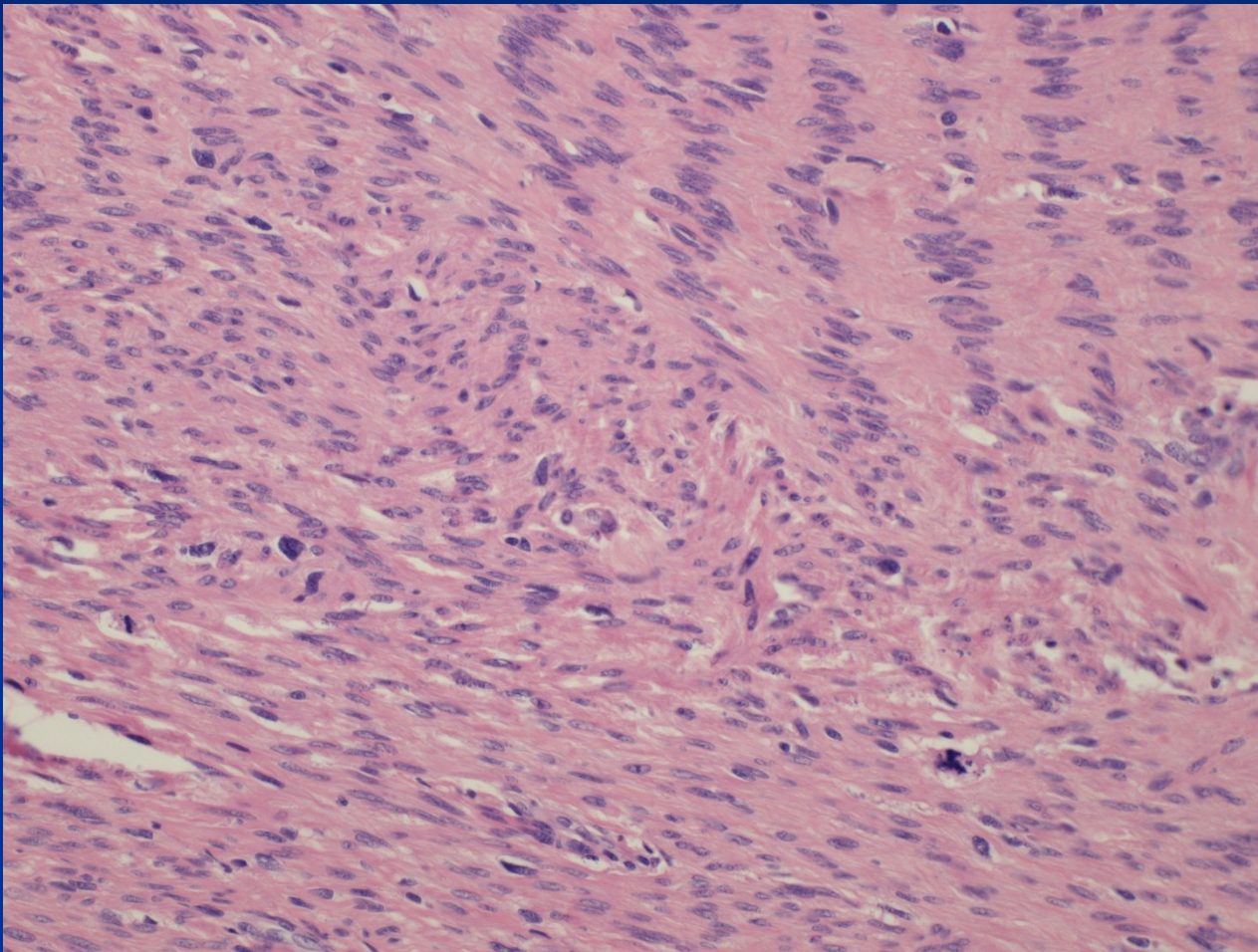
Leiomyosarkom

- vzácný (1-2 % malignit uteru), častěji vzniká de novo z myometria
- přev. 40-60 let
- rizikové faktory – obezita, předchozí ozařování, tamoxifen
- časté rekurence, hematogenní meta (plíce, kosti, mozek), diseminace v břišní dutině
- většinou solitární, šedorůžový, měkký, hemoragie, nekrózy
- mikro různě diferencovaný



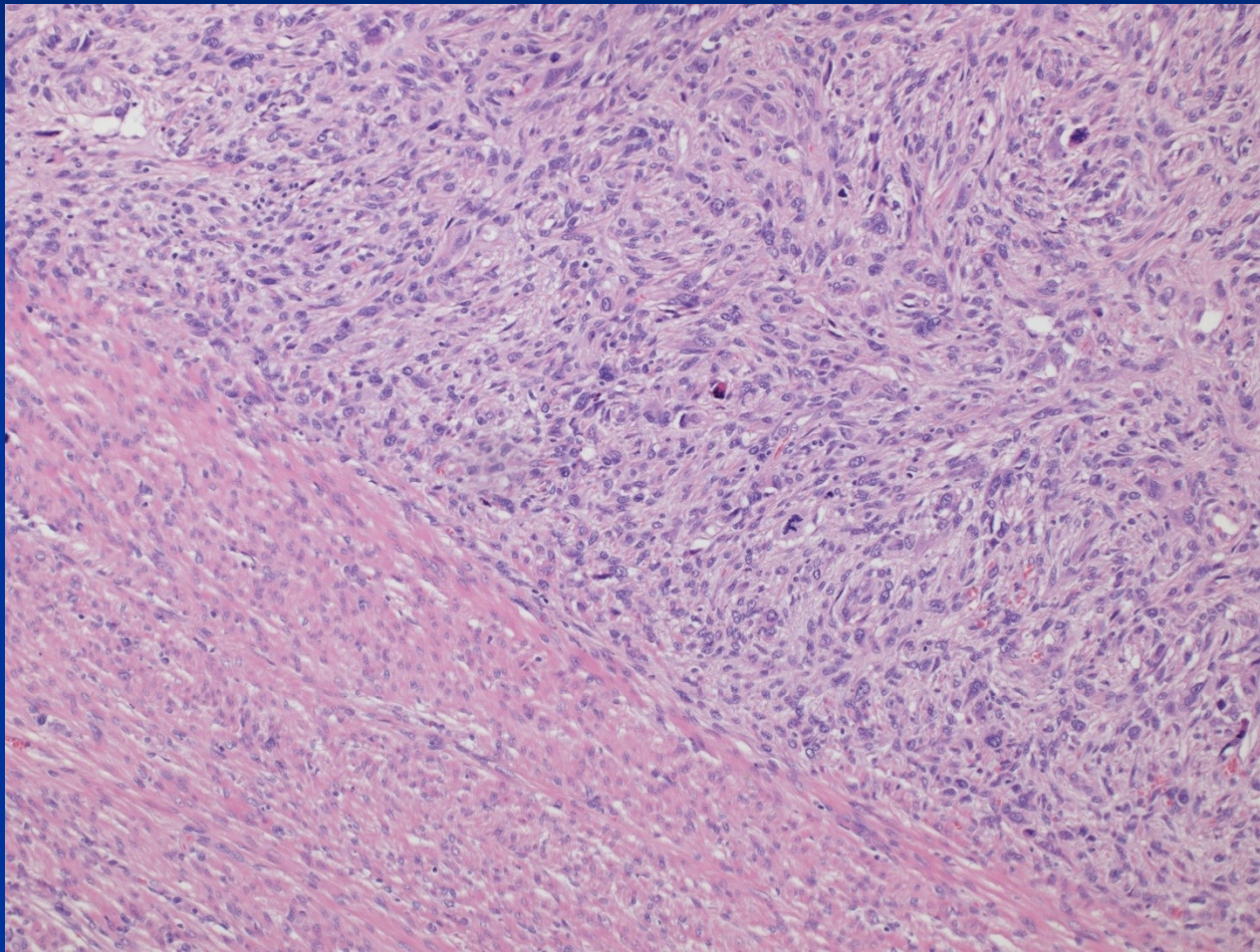
Copyright © 2002, Elsevier Science (USA). All rights reserved.

Leiomyosarkom

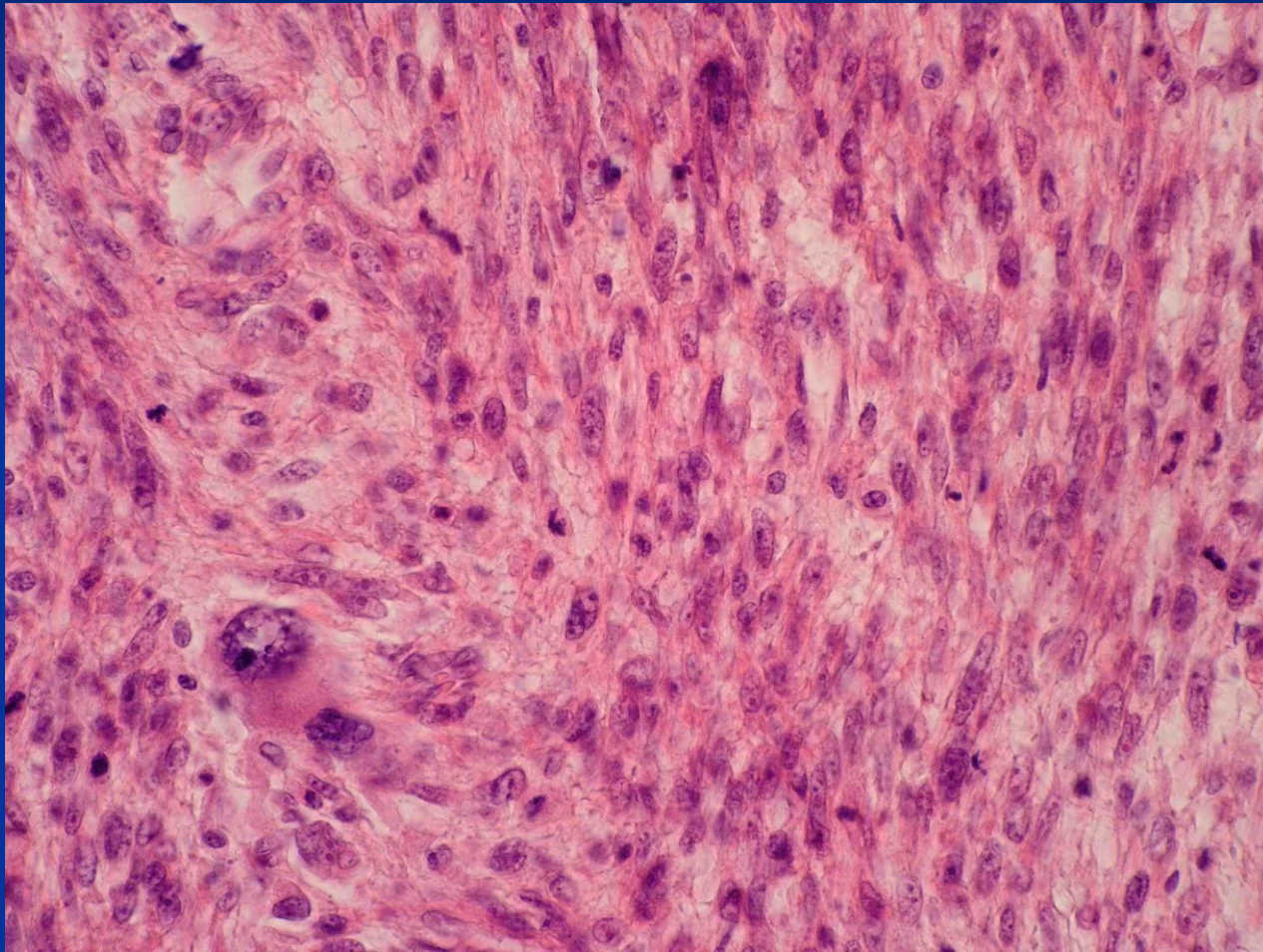


Leiomyosarkom

heterogenita tumoru



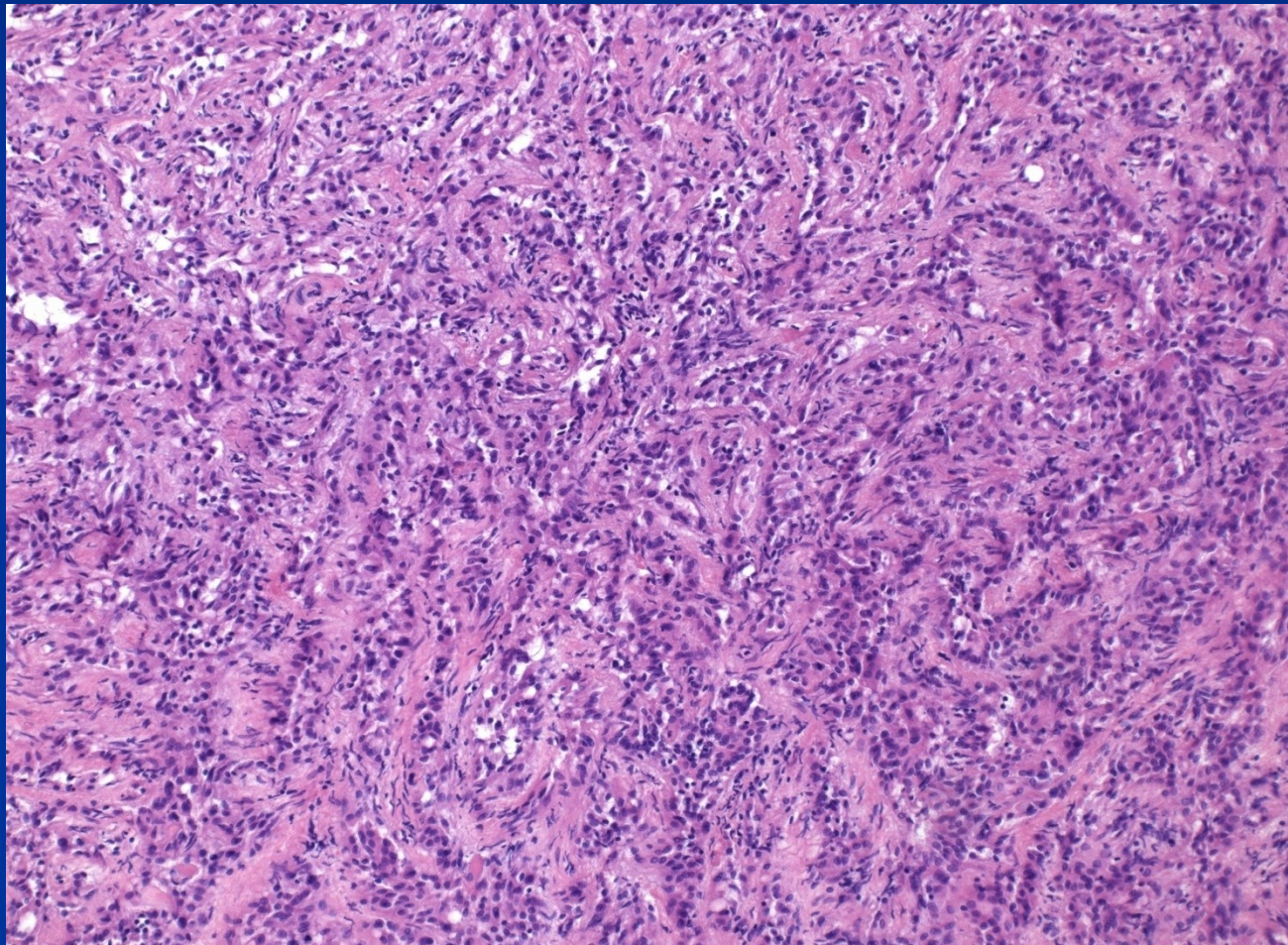
Leiomyosarkom



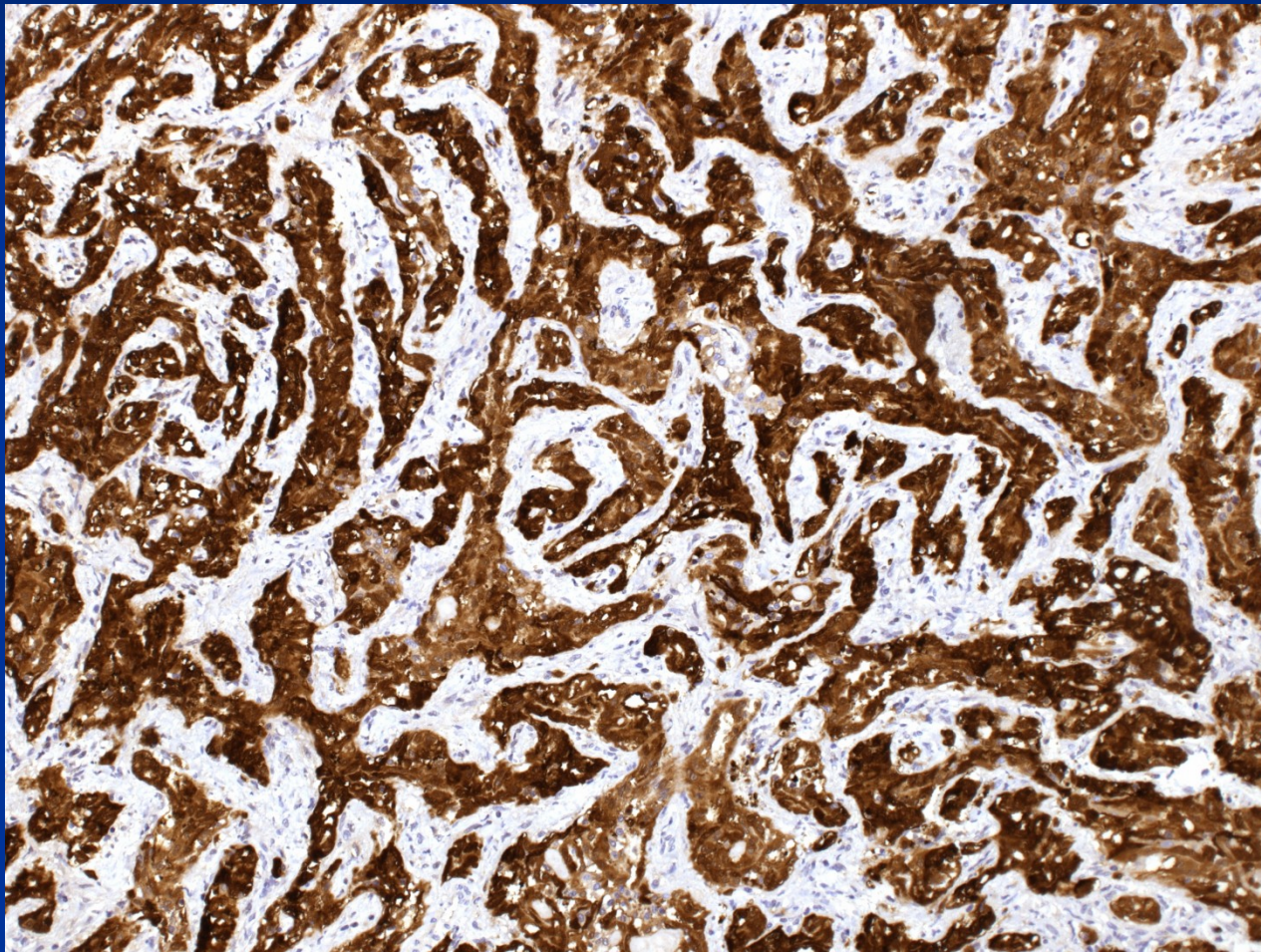
Adenomatoidní tumor

- v uteru, vejcovodu, vaječníku (ale i jinde)
- v uteru většinou klinicky němý, náhodný nález v materiálu po hysterektomii (cca 1%)
- **Makro:** subserózně v rozích děložních, okrouhlé, malé (většinou do 1 cm), šedavé, mohou připomínat leiomyom, někdy houbovitá struktura
- **Mikro:** tubuly a pruhy kubických až oploštělých buněk, jednovrstevná výstelka, pravidelná kulatá jádra, občas vakuolizovaná cytoplazma (!dif.dg. oproti metastáze adenokarcinomu), imunofenotyp mezotelu (mj. CK+, vimentin +)
stroma z kolagenního vaziva, často se snopci hladké svaloviny

Adenomatoidní tumor



Adenomatoidní tumor - IHC



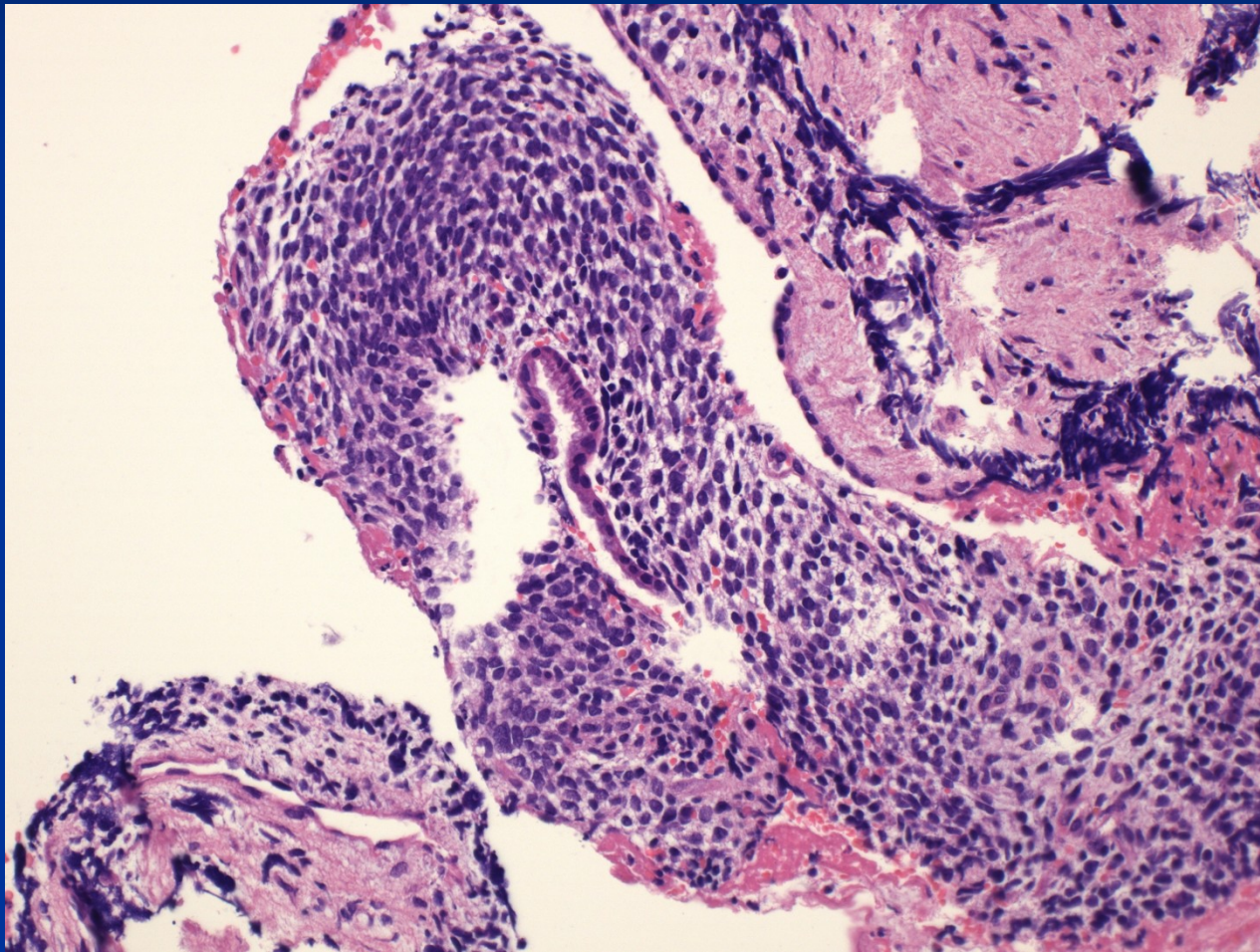
Smíšené epitelové a mezenchymové nádory

- adenomyom (atypický polypoidní)
- adenosarkom

Adenosarkom

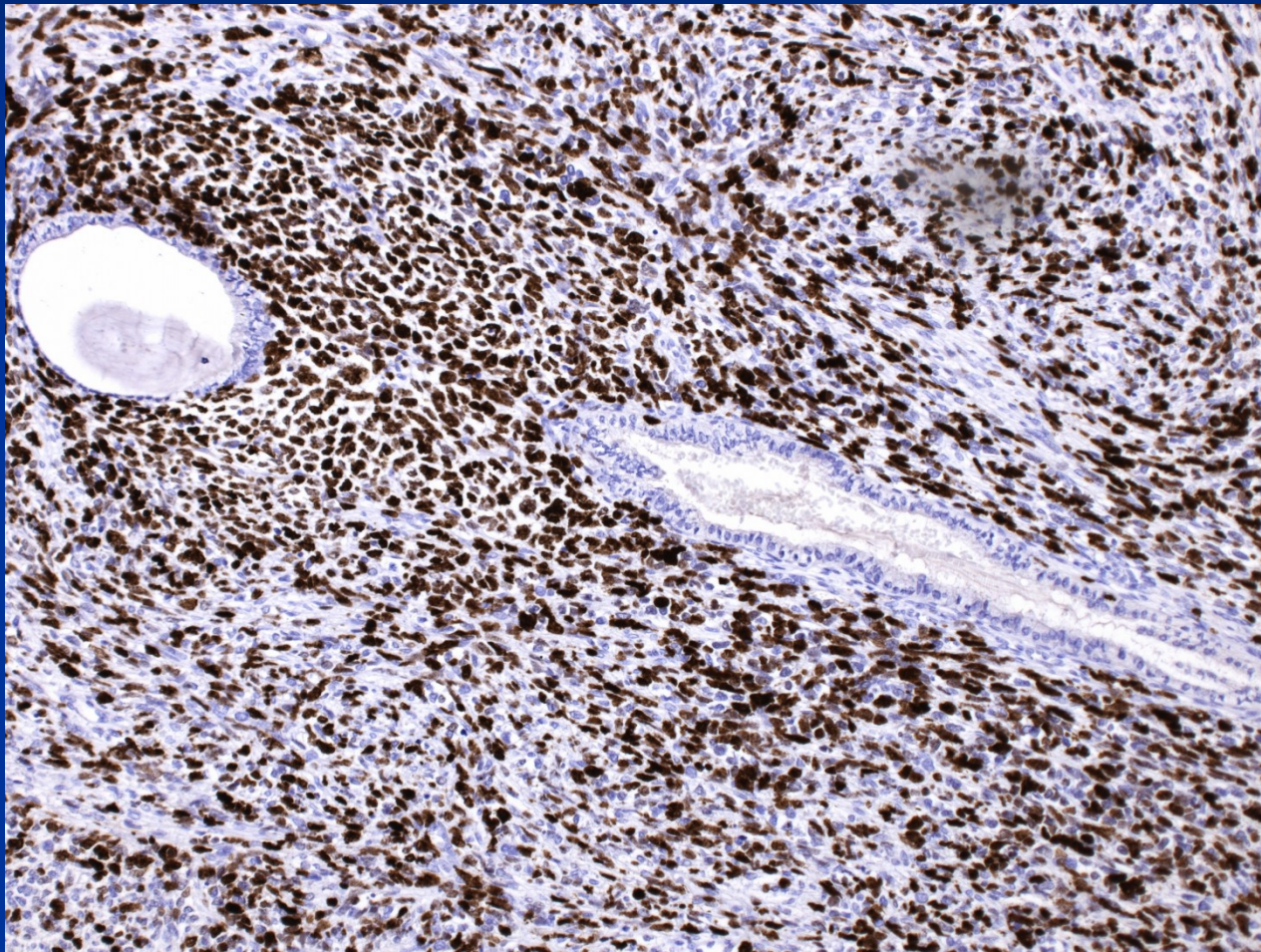
- benigní epitelová (glandulární) komponenta
- maligní mezenchymová komponenta
- obdoba smíšeného fibroepitelového - fyloidního tumoru mammy
- vzácný, většinou nejprve ve formě polypu

Adenosarkom



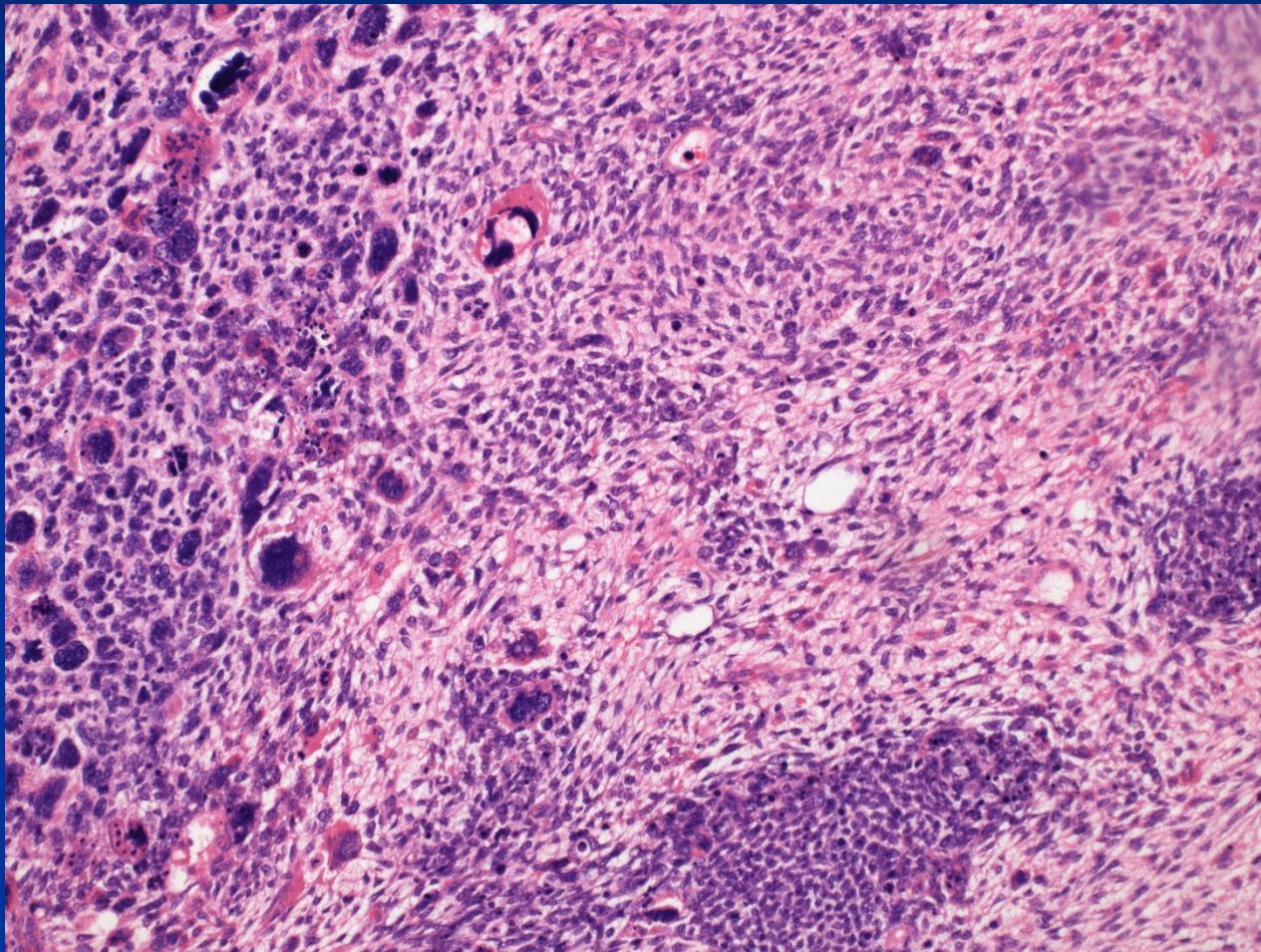
Adenosarkom

proliferativní aktivita (IHC Ki-67) mezenchymální komponenty



Adenosarkom

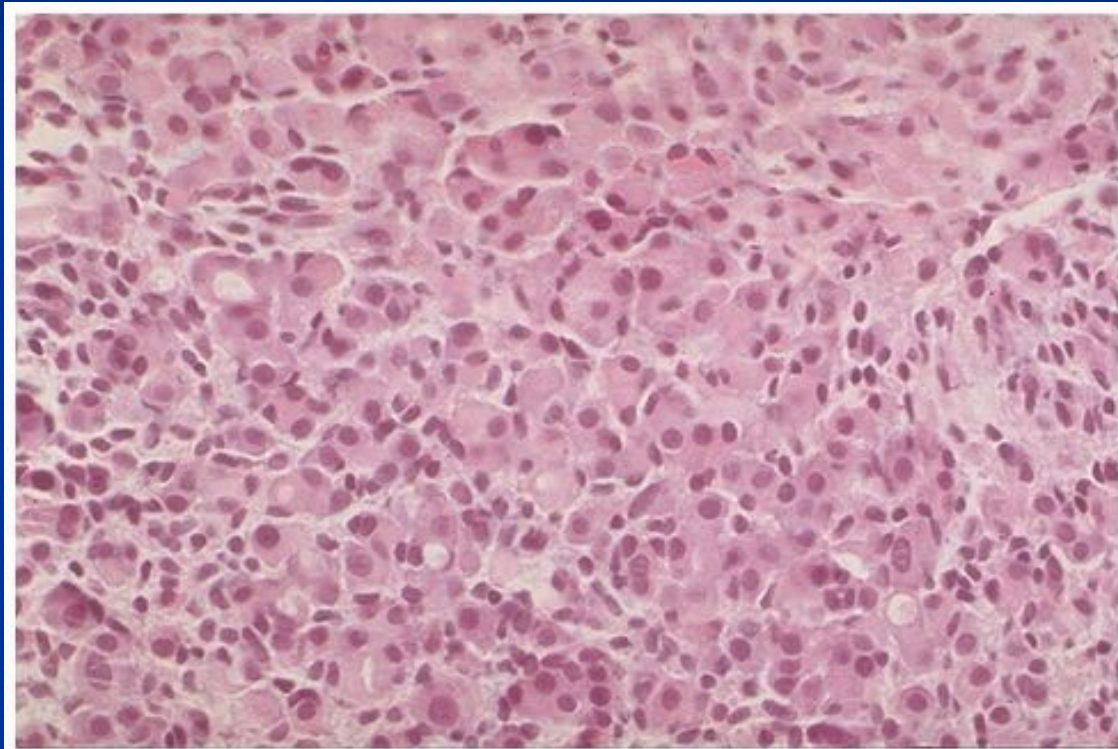
HG sarkomová transformace



Sekundární tumory

- prorůstání z okolí (cervix, ovarium; v extrémních případech močový měchýř, rektum, aj.)
- metastázy vč. prim. tumorů vnitřního genitálu (zvl. ovarium)
 - ložisko stejného tumoru v děloze i ovariu –
 - 2 souběžné tumory, nižší stadium
 - 1 primární tumor a 1 metastáza – vyšší stadium, ale který je primární??
- nejčastější z ca mammy (zvl. lobulár.), kolorektál., žaludek, pankreatobiliární, plíce, melanom

Metastáza ca mammy



Copyright © 2002, Elsevier Science (USA). All rights reserved.

