

# EKG – Elektrokardiografie

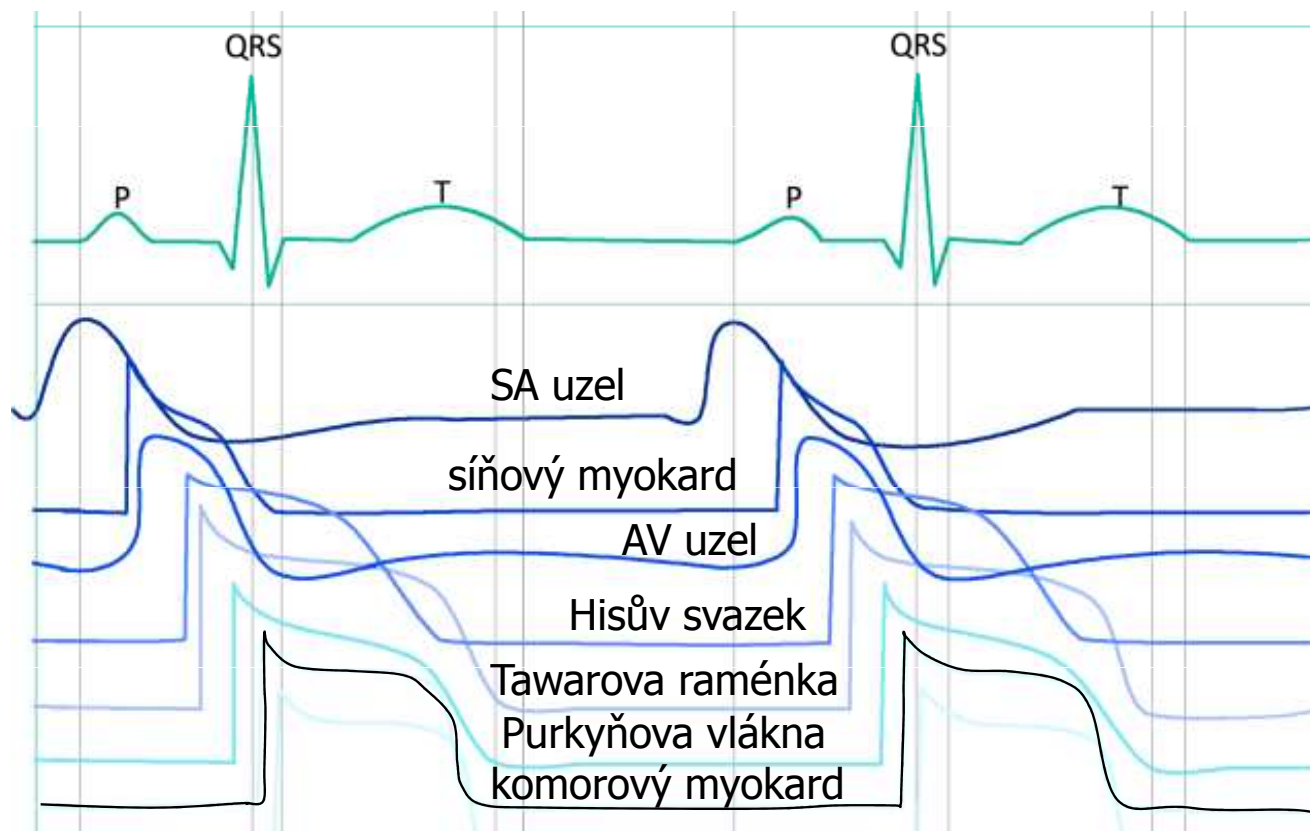
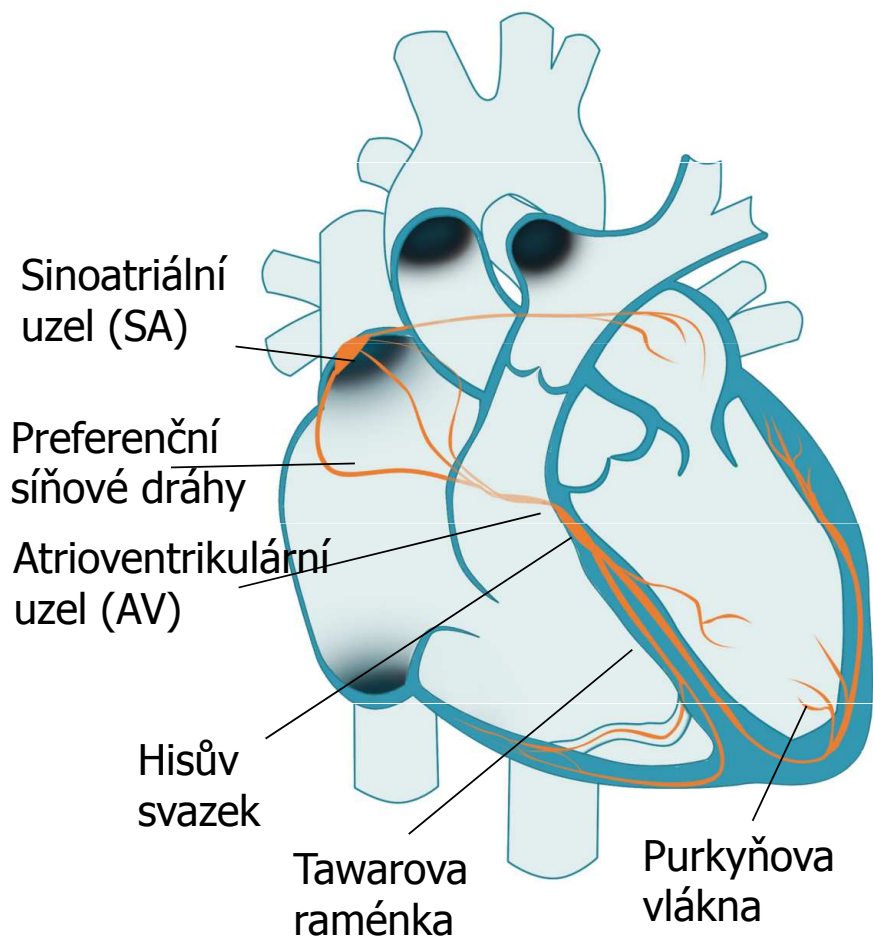
Praktické cvičení z fyziologie (jarní semestr: 4. – 6. týden)

Studijní materiály byly vytvořeny za podpory projektu MUNI/FR/1474/2018

# Elektrokardiografie

- Definice: záznam elektrické aktivity srdce z povrchu těla (záznam el. aktivity srdce se dá pořádit i z jícnových svodů nebo samotného povrchu srdce, ale pro tyto metody jsou používána jiná pojmenování)
- Pojmy
  - převodní systém srdce
  - potřeby pro záznam EKG
  - končetinové a hrudní svody
  - unipolární a bipolární svody
  - srdeční vektor, elektrická osa srdce

# Převodní systém srdeční

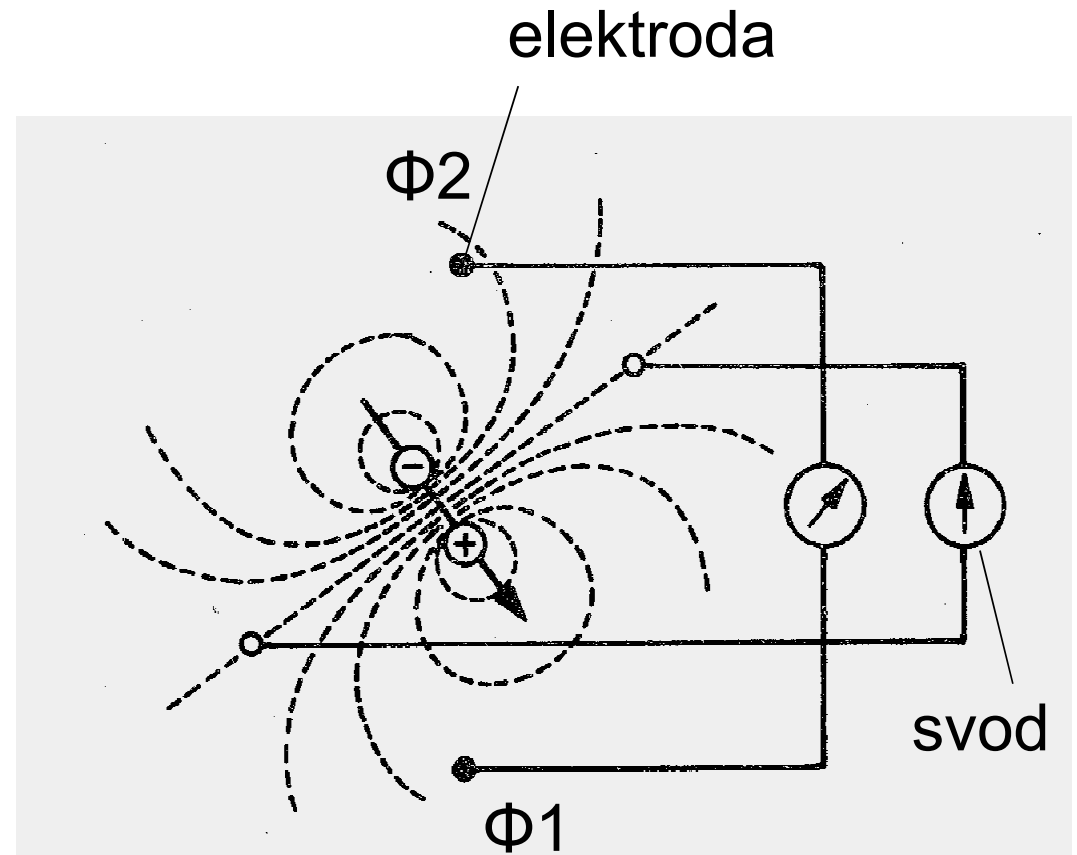


# Převodní systém srdeční

- Funkce: Rytmičké vytváření AP a preferenční vedení vzruchu
  - Síň jsou od komor oddělené nevodivou vazivovou přepážkou – jediná cesta přes AV
    - Sinoatriální uzel (SA) – vlastní frekvence 100 tepů/min (většinou pod tlumivým vlivem parasymptiku), rychlost vedení 0,05 m/s
    - Preferenční internodální síňové spoje – rychlost vedení vzruchu 0,8 – 1 m/s
    - Atrioventrikulární uzel – jediný vodivý spoj mezi síněmi a komorami, vlastní frekvence 40 – 55 tepů/min, rychlost vedení jen 0,05 m/s (nodální zdržení)
    - Hisův svazek – rychlost vedení 1 – 1,5 m/s
    - Tawarova raménka – rychlost vedení 1 – 1,5 m/s
    - Purkyňova vlákna – rychlost vedení 3 – 3,5 m/s
- } vlastní frekvence 20 – 40 bpm, mají pomalou spontánní depolarizaci, která je tak pomalá, že na obrázcích v učebnicích není moc patrná
- Sinusový rytmus – vzruch začíná v SA uzlu
  - Junkční rytmus – vzruch se tvoří v AV uzlu nebo Hisově svazku
  - Terciální (komorový) rytmus – vzruch je tvořen od Hisova svazku dále
  - Aktivace komorového myokardu – z vnitřní strany k vnější, výrazně synchronizovaná, určená příchodem vzruchu
  - Repolarizace komorového myokardu – opačným směrem, méně ostrá, repolarizační ostrůvky, určená buňkami samotnými
  - Pozn: vlastní frekvence je frekvence vzniku AP neovlivněná nervovým a hormonálním řízením

# Elektrický dipól

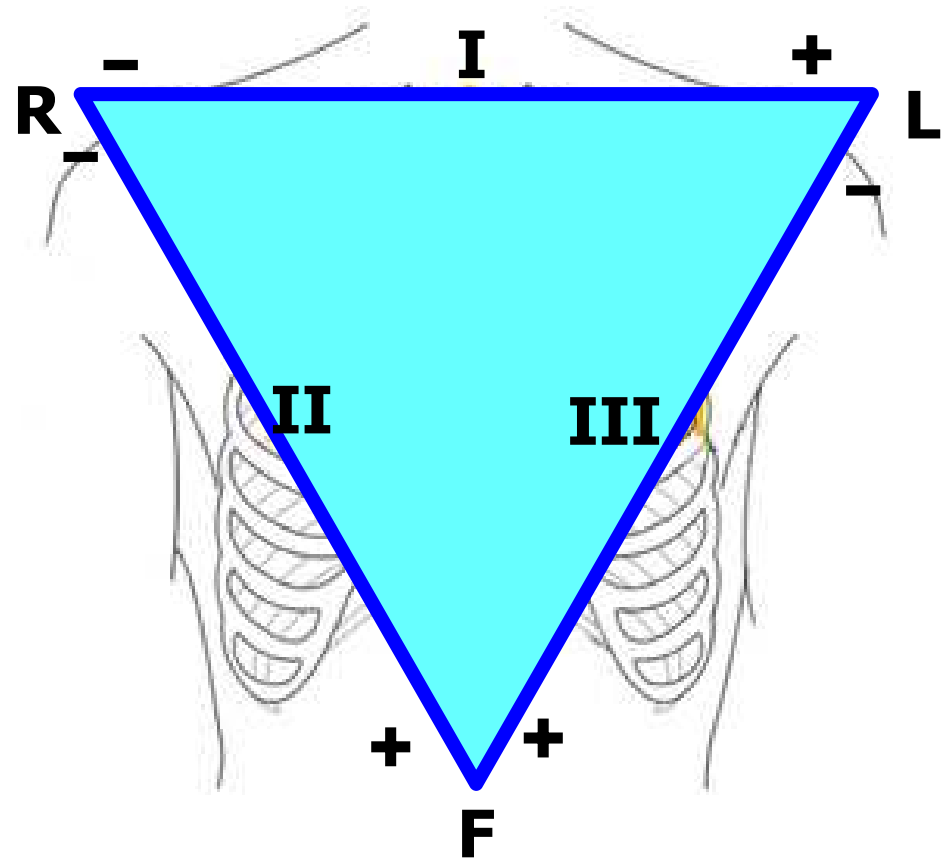
- Elektroda: snímá elektrický potenciál ( $\Phi$ )
- Elektrický svod: spojení dvou elektrod
- Snímá napětí mezi elektrodami
- Napětí = rozdíl el. potenciálů ( $V = \Phi_1 - \Phi_2$ )



# Einthovenův trojúhelník

(standardní, končetinové, bipolární svody)

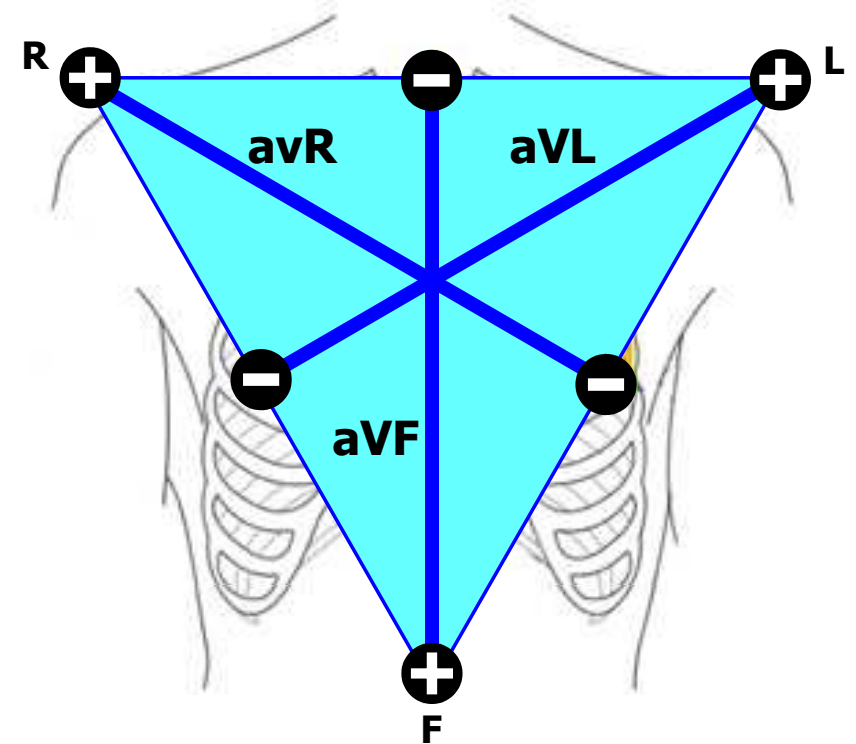
- Bipolární svody:  
obě elektrody jsou aktivní  
(obě mají proměnný el. potenciál)
- Barvy elektrod:  
R: červená, L: žlutá, F: zelená



# Goldbergerovy svody

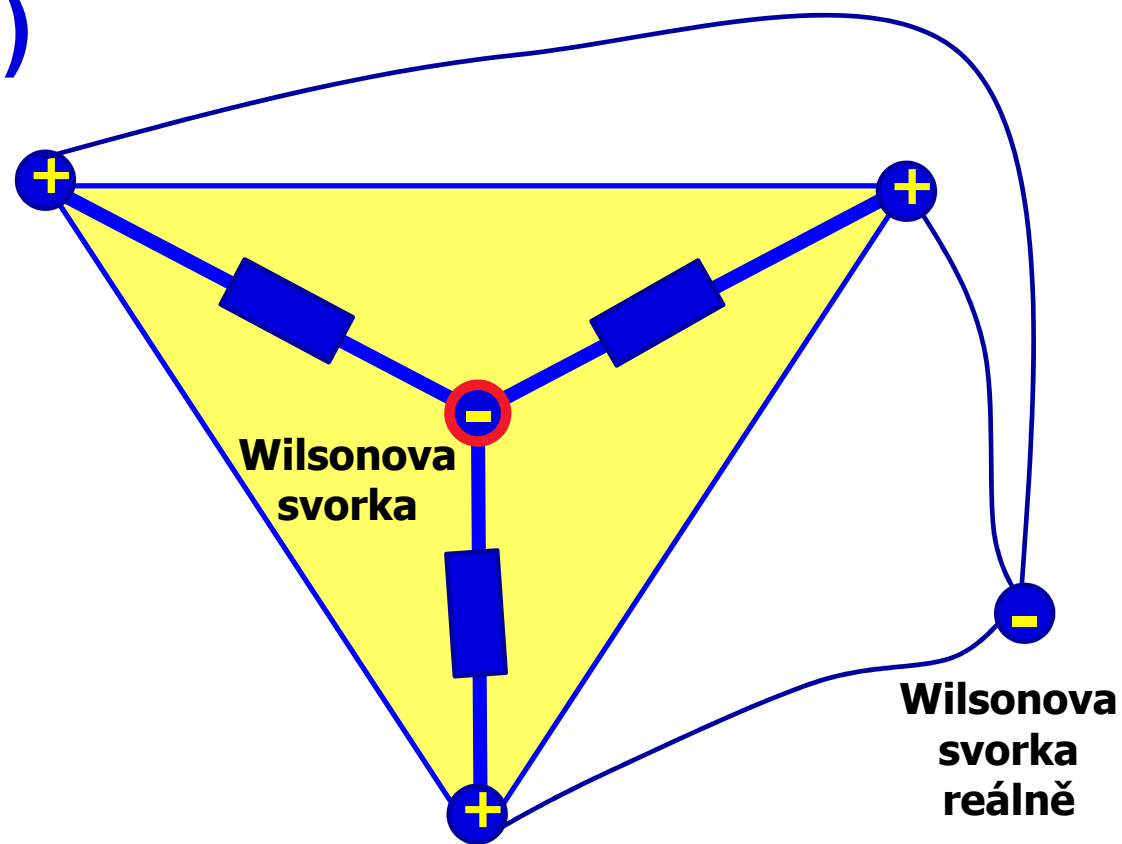
(augmentované, končetinové, unipolární svody)

- Unipolární svody:  
jedna elektroda je aktivní (proměnný el. potenciál) a druhá je neaktivní (konstantní el. potenciál, obvykle 0 mV)
- Aktivní elektroda je vždy kladná



# Wilsonova svorka (W)

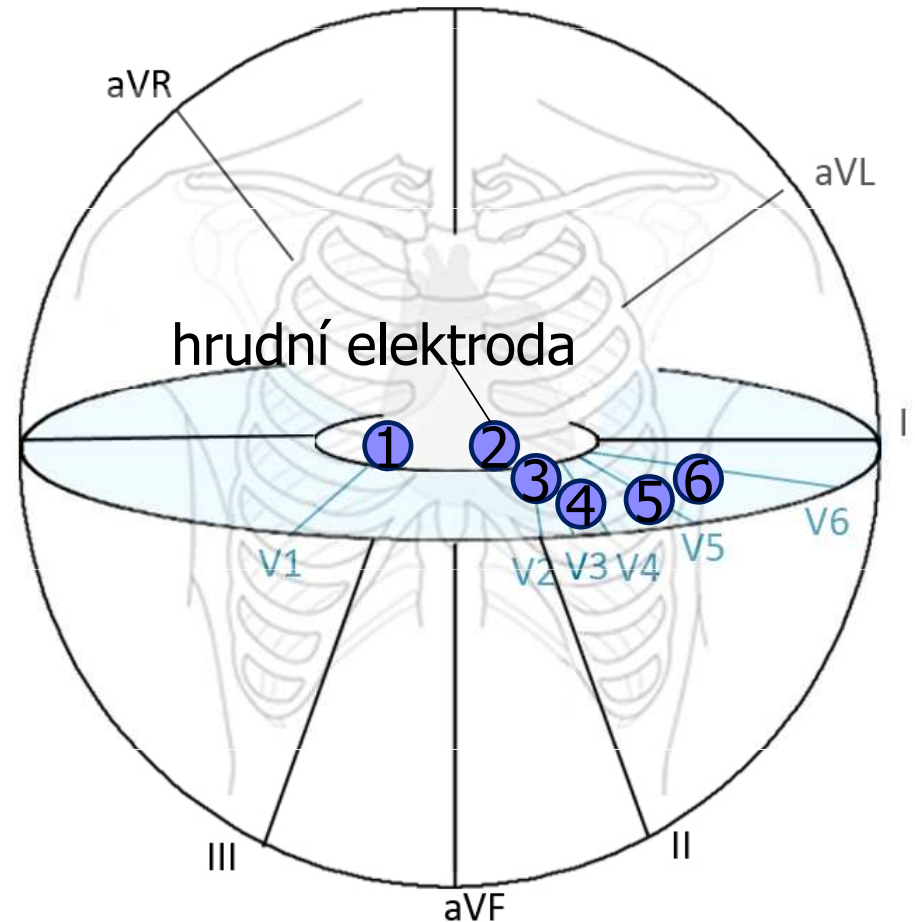
- Vzniká spojením končetinových elektrod přes odpory
- elektricky představuje střed srdce (reálně je vyvedena stranou nebo dopočítána)
- Neaktivní elektroda (konstantní potenciál)



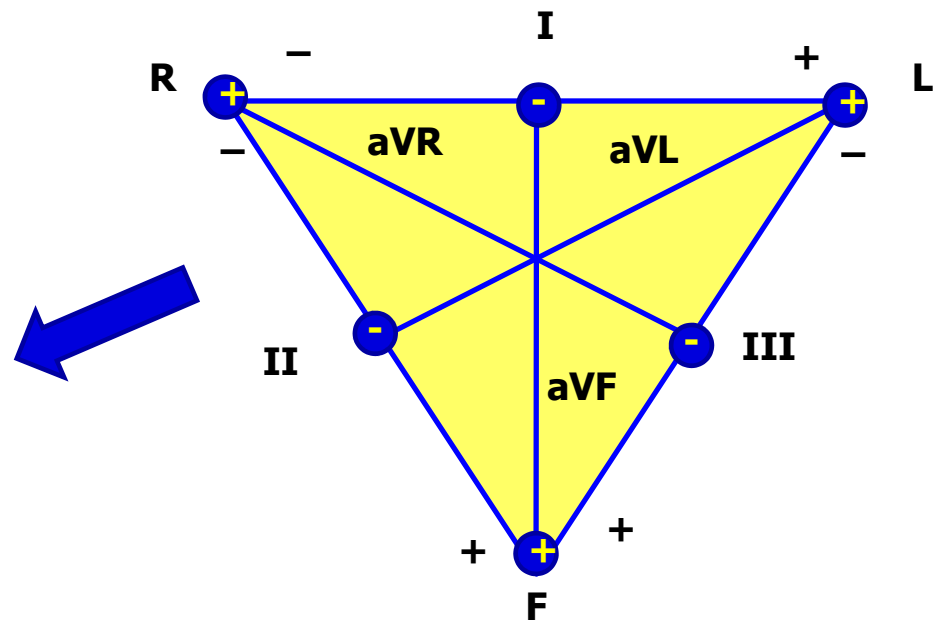
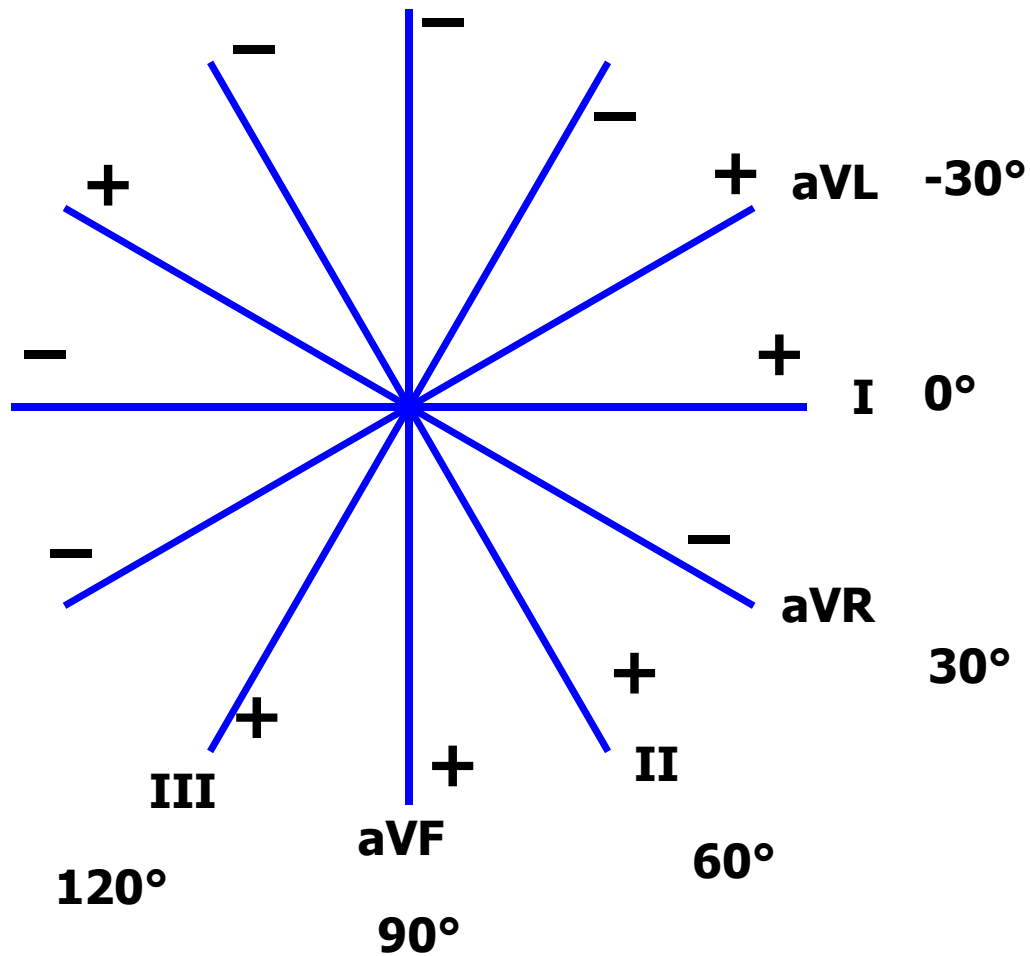


# Hrudní svody

- Hrudní svod: spojení hrudní elektrody a Wilsonovy svorky
- Unipolární svody: aktivní je hrudní elektroda (kladná) a neaktivní je Wilsonova svorka (el. potenciál 0 mV)

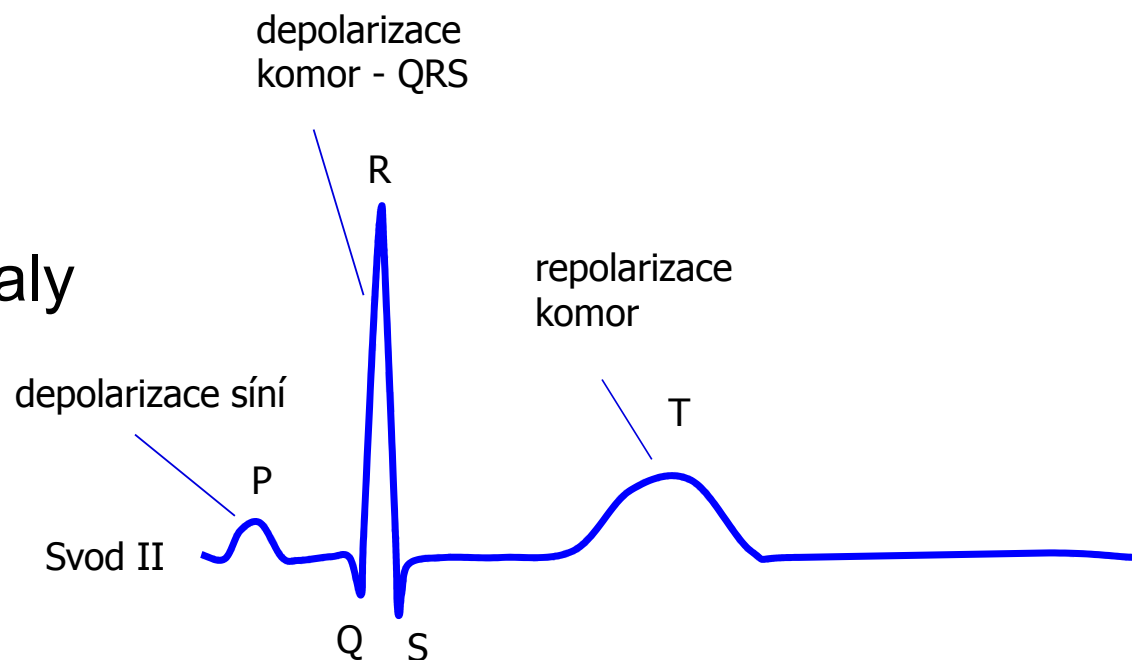


# Svody podle Cabrery



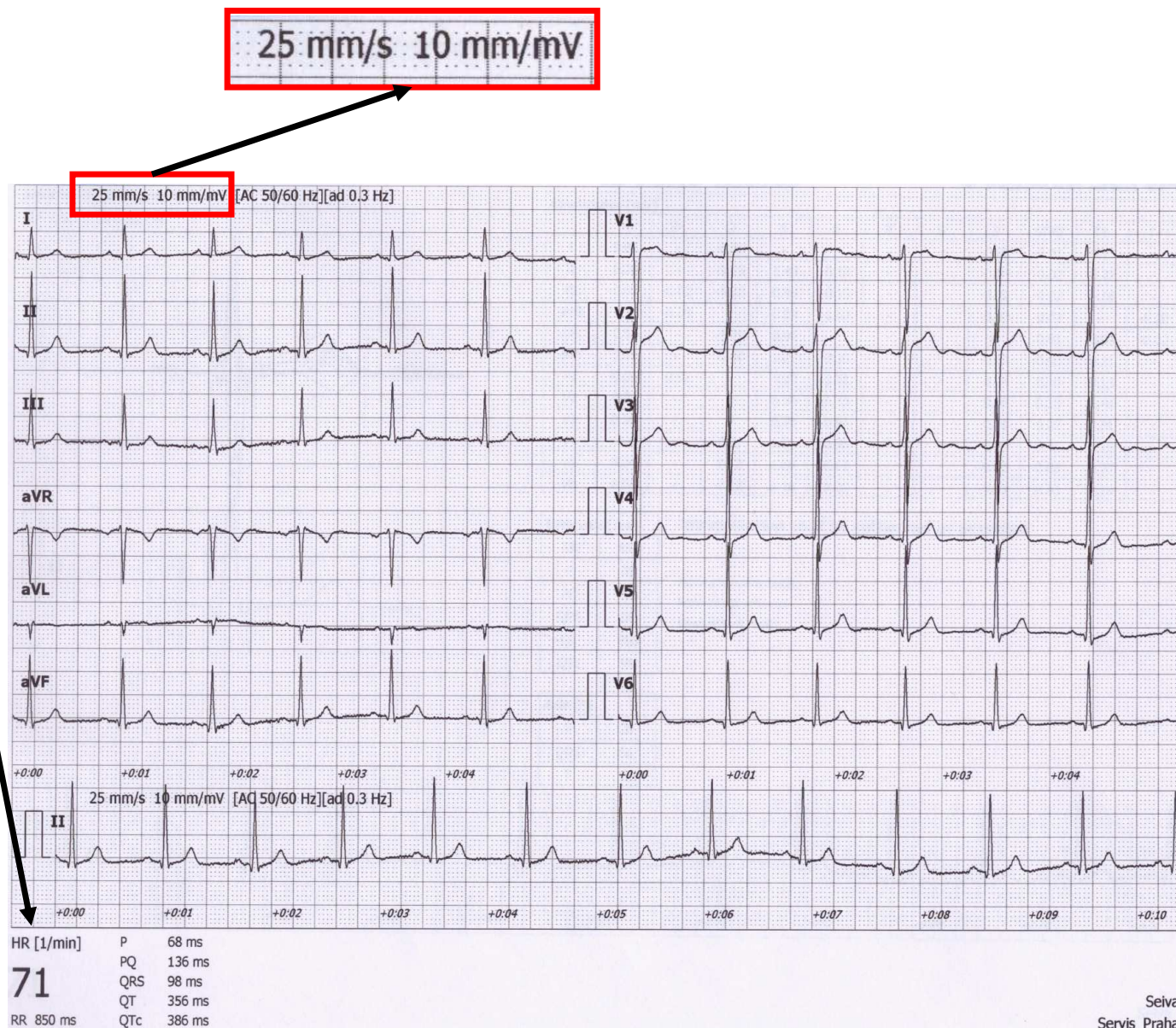
# Rozměření EKG

1. Srdeční akce
2. Srdeční rytmus
3. Srdeční frekvence
4. Vlny, kmity, úseky a intervaly
  - P vlna
  - PQ interval
  - QRS komplex
  - ST úsek
  - T vlna
  - QT interval
5. Elektrická osa srdeční



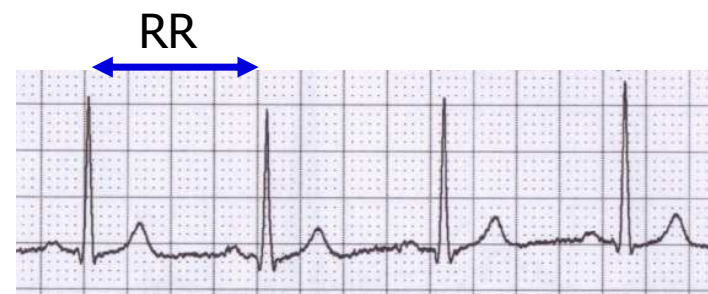# Rozměření EKG

- Milimetrový papír pomůže v rychlém rozměření
  - Podívejte se, jaká je rychlost posunu papíru (zde 25 mm/s)
  - Kontrolní otázka: kolik ms je jeden mm?
  - Hodí se vědět, i kolik mV je jeden mm
- Samozřejmě, počítač dnes již dokáže vyplivnout výsledky, aniž byste nad tím museli přemýšlet. Ale nikdy bezhlavě nevěřte počítači. Výpočet je závislý na kvalitě signálu. Pokud nedoléhají elektrody, hýbe se vám pacient atd., vzniklé artefakty v signálu snadno počítač zmatou. Ale Vás to zmást nemá 😊



# 1) Srdeční akce

- Pravidelnost vzdáleností mezi QRS komplexy – RR intervaly
- Spočítejte rozdíl: RR – průměrné RR  
(stačí, když si vyberete nejkratší a nejdelší RR v záznamu)
- Pravidelná akce: rozdíl  $< 0,16$  s
- Nepravidelná akce: rozdíl  $> 0,16$  s
  - Obvykle patologická
  - Pozor na významnou sinusovou respirační arytmií – ta je naopak velmi fyziologická. Pokud si nejste jistí, poproste pacienta, ať zadrží dech.
- Pozn: je-li přítomná jedna extrasystola, ale jinak je srdeční akce pravidelná, tak ji za pravidelnou označujeme





## 2) Srdeční rytmus

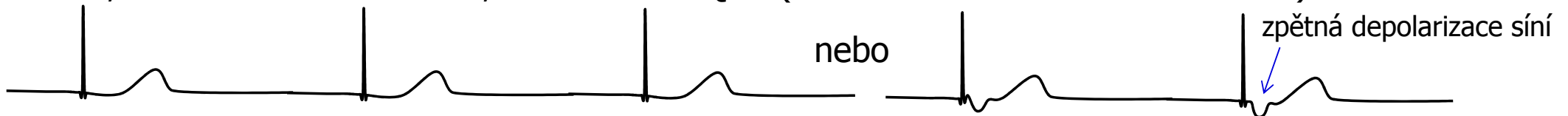
- Srdeční rytmus se určuje podle zdroje akčních potenciálů, které vedou k **depolarizaci komor**  
depolarizace komor je klíčová, protože ta určuje srdeční výdej
- **Sinusový rytmus**
  - Vzruch začíná v sinoatriální uzlu
  - Na EKG: přítomná vlna P (depolarizace síní), která předchází QRS
- **Junkční rytmus**
  - Vzruch vzniká v atrioventrikulárním uzlu nebo Hisově svazku, frekvence obvykle 40 – 60/min  
Před QRS není přítomná vlna P, QRS má normální tvar (je úzký)
  - Srdeční frekvence je nízká
  - Depolarizace síní se může na EKG projevit, pokud se vzruch z komor převede na síně  
- vlna je po QRS a má opačnou polaritu, protože probíhá opačným směrem (takže např. ve svodu II bude dolů)
- **Terciální rytmus**
  - Vzruch vzniká v dalších částech převodního systému, frekvence 30-40/min
  - QRS má divný tvar, je širší, protože se v komorách šíří nestandardním směrem

## 2) Srdeční rytmus

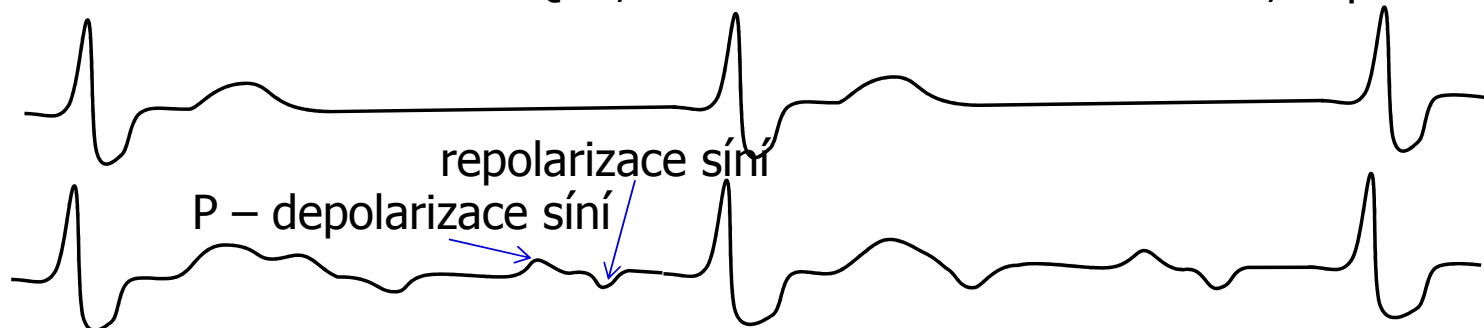
**Sinusový rytmus** – před každým QRS je přítomna vlna P – vzruch začíná v SA uzlu, je na něj navázaná depolarizace komor



**Junkční rytmus** – nejsou přítomné normální vlny P před QRS – vzruch začíná v AV uzlu nebo Hisově svazku, nízká srdeční frekvence, ale normální QRS (v komoře se vzruch šíří normálně)



**Terciální (komorový) rytmus** – nejsou přítomné vlny P vázané na QRS, vzruch začíná někde v komorách – deformované QRS, hodně nízká srdeční frekvence, například AV blok III. stupně



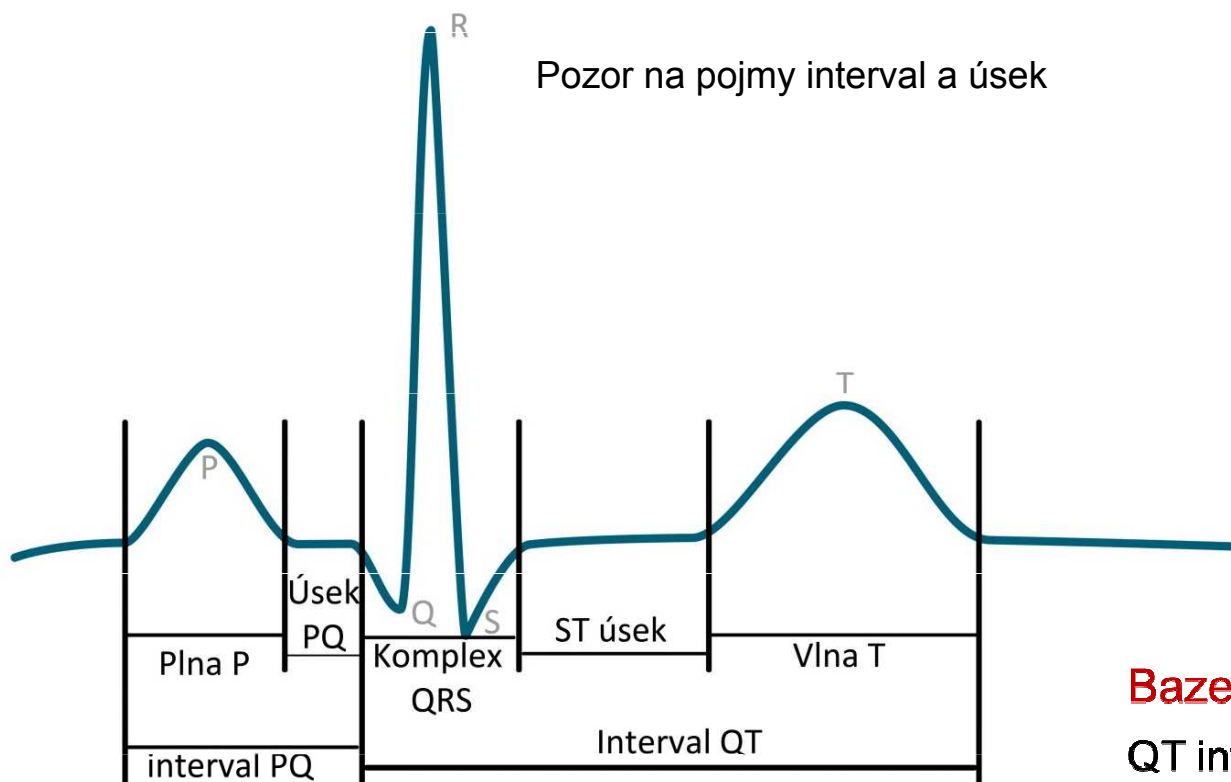
AV blok III. stupně – komory si jedou terciální rytmus, síně si jednou svůj rychlejší rytmus určený SA uzlem, který se ale nepřevádí do komor

### 3) Srdeční frekvence

- Frekvence stahu komor (protože ta určuje srdeční výdej)  
na EKG – frekvence depolarizací komor
- Nejčastěji označovaná z anglického heart rate jako  $HR = 1 / RR$   
(jednotky: počet úderů za minutu)
- Fyziologická: 60 – 90/min v klidu
  
- Tachykardie:  $> 90/\text{min}$  v klidu
  - Může být sinusová (vyšší aktivita sympatiku, léky, ...)
  - Tachyarytmie: rytmus není sinusový
  - Pokud je  $> \text{cca } 180$ , rytmus s největší pravděpodobností sinusový nebude
- Bradykardie:  $< 60/\text{min}$ 
  - Může být sinusová (vyšší aktivita parasimpatiku, sportovní bradykardie - fyziologická)
  - Pokud je  $< 50/\text{min}$ , rytmus pravděpodobně sinusový nebude (junkční, komorový)



## 4) Vlny, kmity, úseky, intervaly



Název	Norma
Vlna P	80 ms
Interval PQ (PR)	120-200 ms
Úsek PQ (PR)	50-120 ms
Kmit Q	-
Komplex QRS	80-100ms
Kmit R	-
Kmit S	-
Úsek ST	80-120 ms
Interval QT	< 420ms
Vlna T	160 ms

**Bazettova rovnice:**  $QTc = \frac{QT}{\sqrt{RR}}$

QT interval závisí na délce RR intervalu  
– pro standardizaci je nezbytná korekce  
QT intervalu na RR interval

## 4) Vlny, kmity, úseky, intervaly

Název	Umístění a popis	Fyziologické pozadí	Norma
<b>Vlna P</b>	První kulovitá vlna (Negativní i pozitivní)	Depolarizace síní	80 ms
<b>Interval PQ (PR)</b>	Interval od počátku vlny P po počátek kmitu Q (nebo i R pokud není přítomna Q )	Doba od aktivace SA uzlu po aktivaci Purkyňových vláken	120-200 ms
<b>Úsek PQ (PR)</b>	Konec vlny P do začátku Q (nebo R nebo pokud není Q kmit přítomen)	Kompletní depolarizace síní, převod z AV uzlu na komory	50-120 ms
<b>Kmit Q</b>	První odklon od osy dolů	Depolarizaci septa a papilárních svalů.	-
<b>Komplex QRS</b>	Začátek kmitu R ,kmit R až konec kmitu S	Depolarizaci komor	80-100ms
<b>Kmit R</b>	Výchylka směrem nahoru bez ohledu nato, zda jí předchází či nepředchází kmit Q	Depolarizace komor	-
<b>Kmit S</b>	Odklon od izolinie směrem dolů následující vlnu R (po vlně R), nezávisle na tom, zda vlně R předchází nebo nepředchází vlna Q.	Šíření vzruchu na komory	-
<b>Úsek ST</b>	Interval izoelektrické linie mezi koncem QRS komplexu a začátkem vlny T	Kompletní depolarizace komor	80-120 ms
<b>Interval QT</b>	Začíná kmitem Q ( nebo R pokud Q není přítomno) a končí koncem vlny T	Elektrická systola	< 420ms


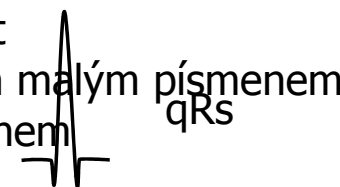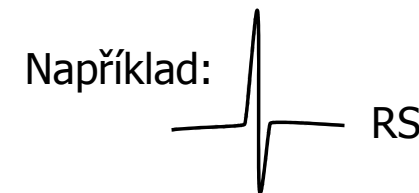
# 4) Vlny, kmity

## Vlna P:

- Je přítomná?
- Je pozitivní/negativní (nahoru/dolu), jednovrcholová/vícevrcholová, silná(>0,25mV)/normální/slabá?

## QRS:

- Q: první negativní kmit
- R: první pozitivní kmit
- S: negativní kmit, kterému předchází pozitivní kmit
- Malý kmit (pod 0,5 mV=4 a méně mm) je označován malým písmenem
- Velký kmit (5 a více mm) je označován velkým písmenem
- Druhý takový kmit je s čárkou (')



## Vlna T:

- Je pozitivní/negativní/bipolární?
- Má stejnou polaritu jako nejsilnější výchylka QRS?
  - Ano: konkordantní (fyziologie), Ne: dyskordantní (patologie)
- **Bipolární T:**
  - Preterminálně negativní (-/+)
  - Terminálně negativní (+/-)

depolarizace  
komor - QRS

repolarizace  
komor

depolarizace síní

Svod II

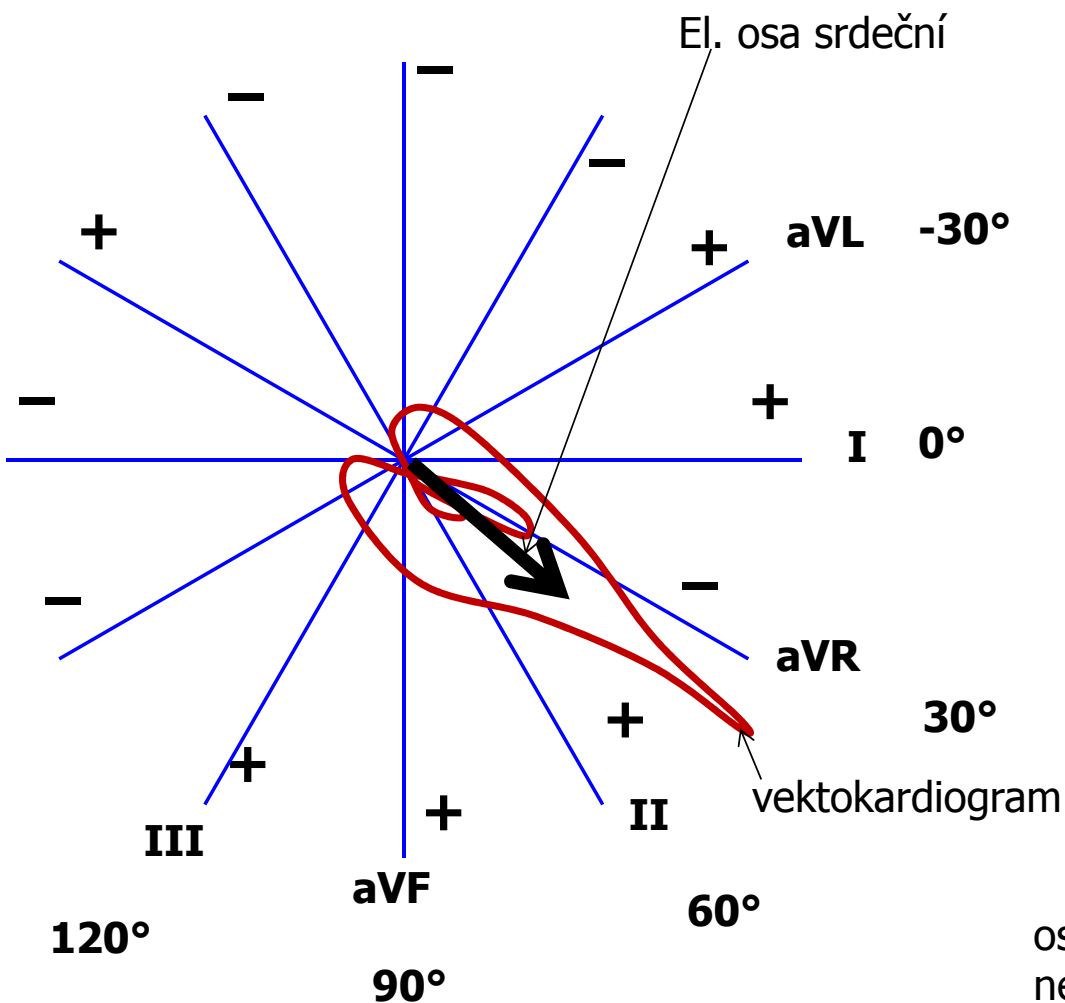
R

P

T

Q S

## 5) Elektrická osa srdeční



### Elektrická osa srdeční: průměrný směr elektrického vektoru srdečního v průběhu depolarizace komor : QRS komplexu

(Ize určit i pro depolarizaci síní: P, nebo repolarizaci komor: T, ale v praktiku budeme řešit jen depolarizaci komor)

Srdeční osa fyziologicky směřuje dolů, doleva, dozadu – odkazuje na reálné uložení srdce v hrudníku

- Zde řešíme pouze frontální rovinu (končetinové svody)
- Osu k sobě „táhne“ největší hmota depolarizující se svaloviny, tedy hlavně levá část srdce. Jakékoliv hypertrofie osu odklání k sobě.

### Rozmezí fyziologické:

Střední typ 0° až 90°

Levý typ -30° až 0°

Pravý typ 90° až 110°

### Rozmezí nefyziologické:

Deviace doprava: > 120° (např. hypertrofie PK, dextrokardie)

Deviace doleva: < -30° (např. hypertrofie LK, těhotenství, obezita)

osa je změněna i při blokádě Tawar. ramének  
nebo po infarktu myokardu, chybí el. aktivita části  
komor

# Elektrická osa srdeční - výpočet

- Protože se el. osa týká depolarizace komor ve frontální rovině, k výpočtu použijeme QRS komplexy končetinových svodů: I, II, III
- Spočítáme součet kmitů QRS v těchto svodech. Když je kmit dolů, je záporný. Když je kmit nahoru, je kladný. Využije milimetrového papíru. Velikost kmitu bude v mm.

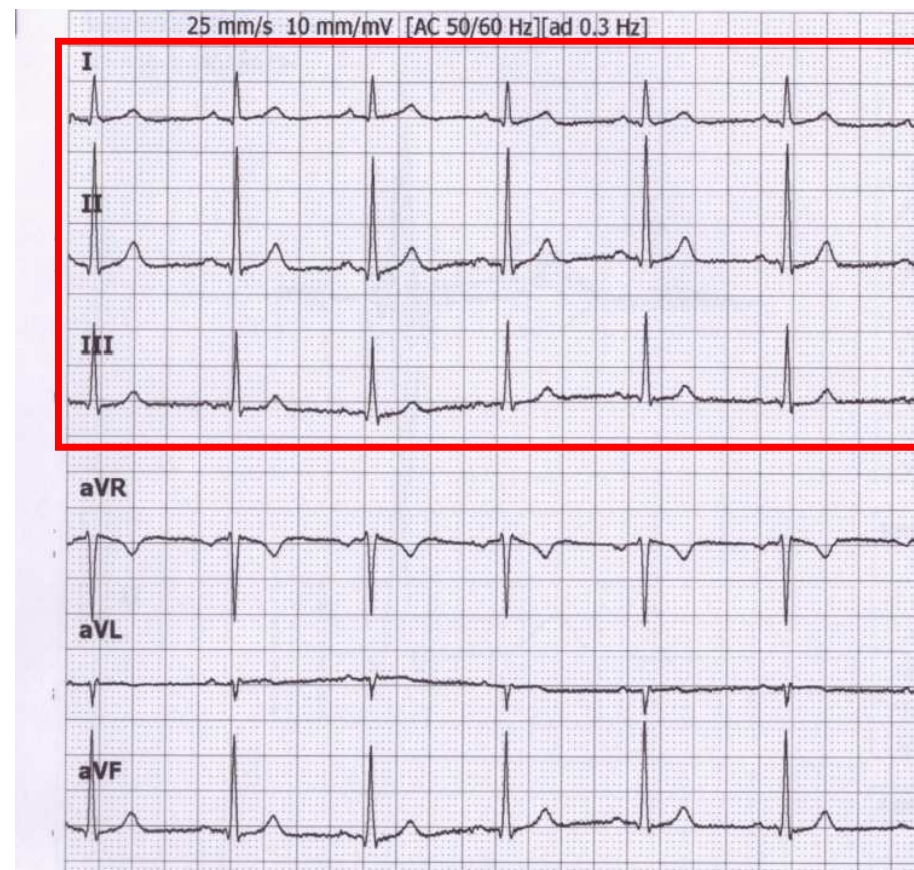
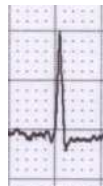- Svod I:  $Q_I = -1$ ;  $R_I = 6$ ;  $S_I = 0$ ;  
 $QRS_I = 5$



- Svod II:  $Q_{II} = -1$ ;  $R_{II} = 17$ ;  $S_{II} = -1$ ;  
 $QRS_{II} = 15$

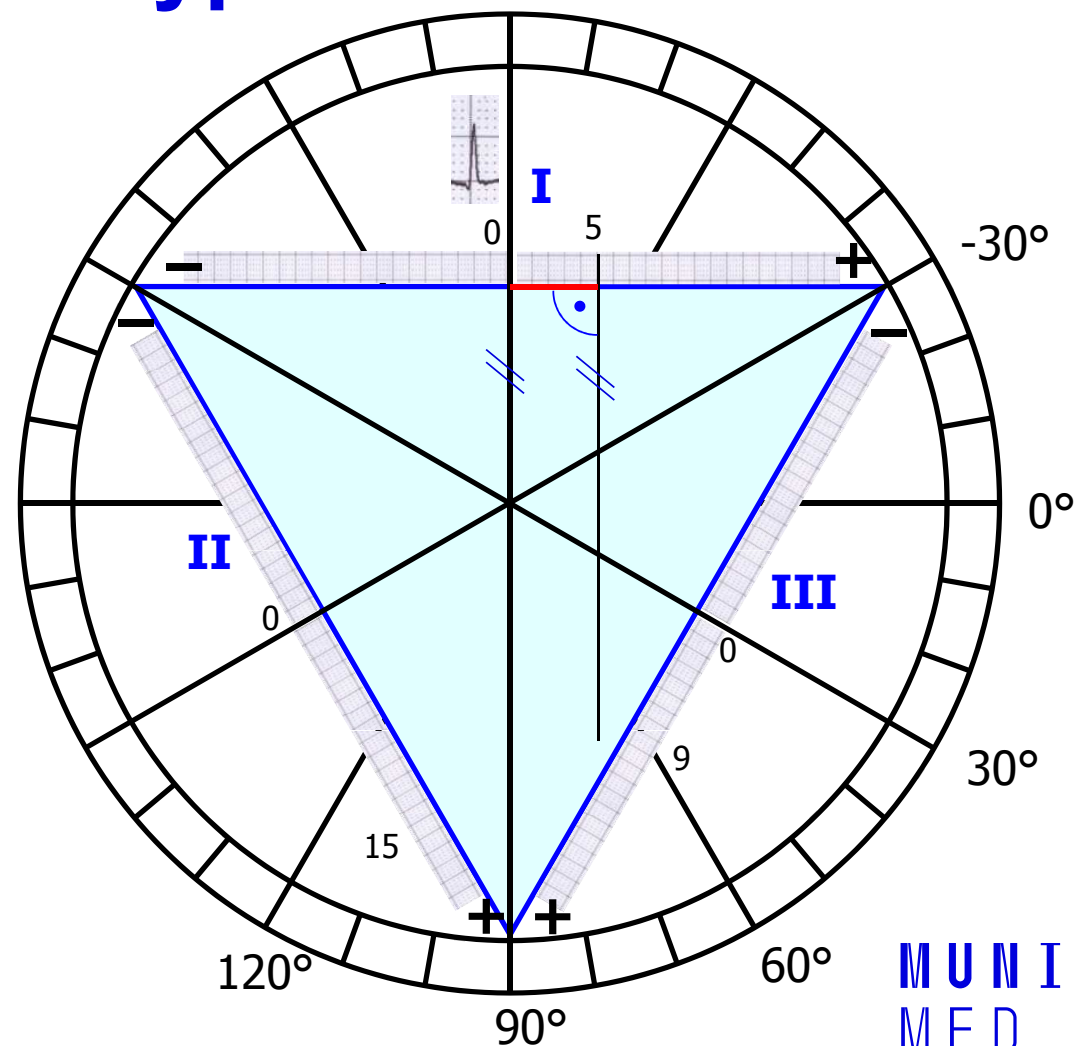


- Svod III:  $Q_{III} = 0$ ;  $R_{III} = 10$ ;  $S_{III} = -1$ ;  
 $QRS_{III} = 9$



# Elektrická osa srdeční - výpočet

- Nakreslete si Einthovenův trojúhelník i s Goldbergerovými svody (těžnicemi)
- Kolem trojúhelníku si vyznačte úhly
- Zakreslení Svodu I:
  - 0 na svodu I je ve středu svodu
  - $QRS_I = 5$ , takže od 0 si odměřte 5 mm směrem ke kladné elektrodě, udělejte si značku (nebo použijte jakékoli jiné jednotky, důležité jsou poměry)
  - Pokud by byl součet QRS záporný, tak půjdete směrem k záporné elektrodě
  - Od značky veďte přímkou kolmou na I svod (rovnoběžnou se svodem aVF)



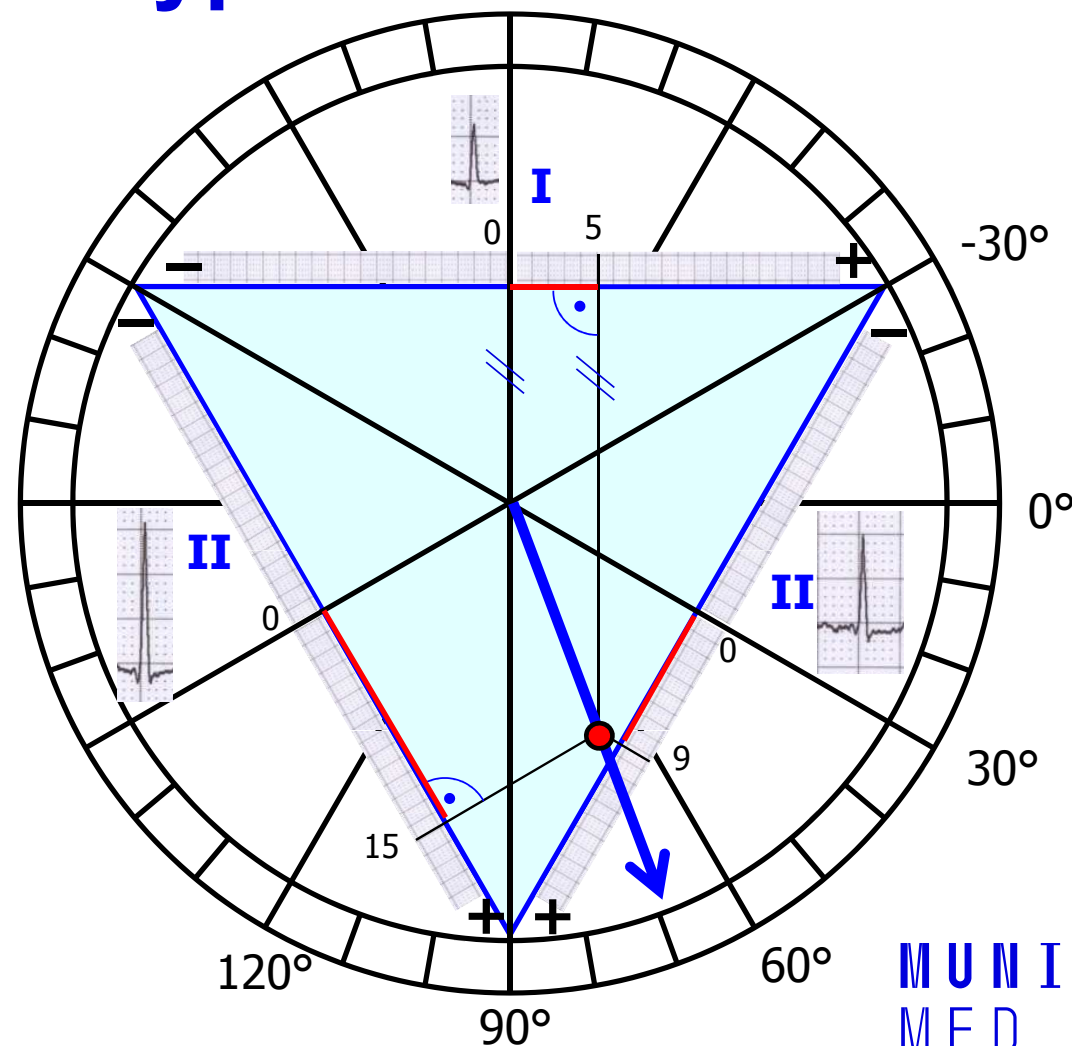




# Elektrická osa srdeční - výpočet

- Zakreslení Svodu III:
  - Analogicky pro  $QRS_{III}=9$  zakreslíme přímku
- Nakreslete šipku, která začíná ve středu trojúhelníku a prochází spojnicí zakreslených přímek
- Tato šipka ukazuje směr elektrické osy srdeční ve frontální rovině
- Pozn. Pro výpočet el. osy stačí logicky jen přímky ze dvou svodů

Elektrická osa srdeční pro depolarizaci komor ve frontální rovině je  $70^\circ$

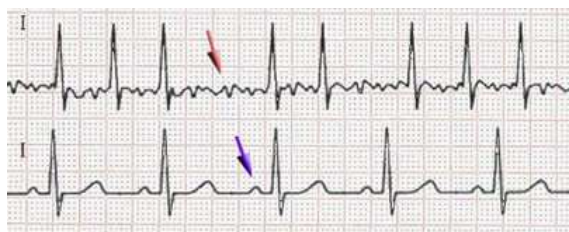




# Diagnostické využití EKG

**Arytmie:** porucha vzniku nebo vedení el. vzruchu srdcem

Fibrilace: nesynchronizovaná aktivita kardiomyocytů

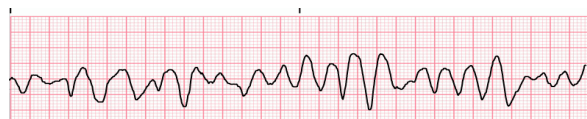

fibrilace

fyziologie

síňová fibrilace

(chybí P, „zubatá“ izolinie, RR nepravidelné, frekvence 80 – 180/min)

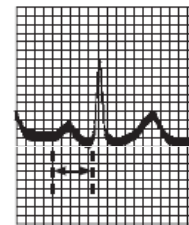


komorová fibrilace

(srdce nefunguje jako pumpa, poškození mozku po 3 – 5 minutách fibrilace)

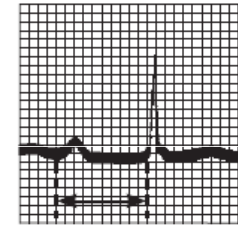
25

Atrioventrikulární blokáda: porucha převodu vzruchu ze síní na komory



PR = 0.16 s

Normal complex

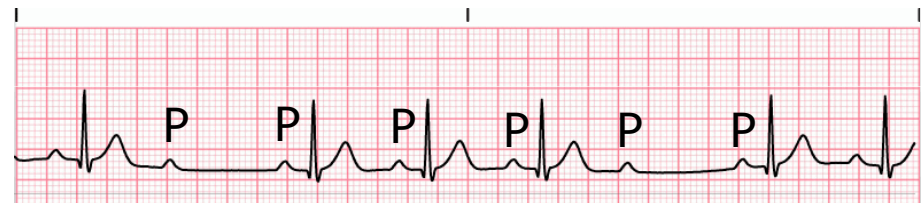

PR = 0.38 s

AV blok I. stupně

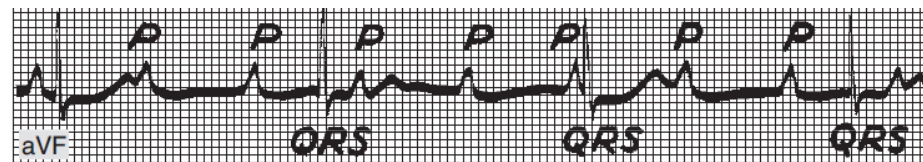
(prodloužení převodu vzruchu ze síně na komory, prodloužený PQ int.)

AV blok II. stupně



(některé vzruchy se nepřevedou: výskyt P, po kterých nenásleduje QRS)

AV blok III. stupně



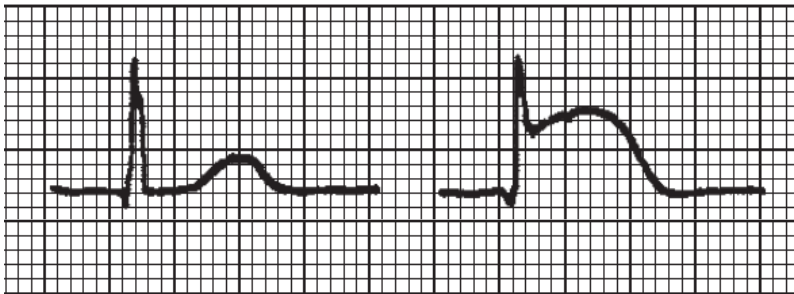
Kompletní blokáda převodu vzruchů ze síní na komory, P a QRS se objevují nesynchronizovaně

# Diagnostické využití EKG

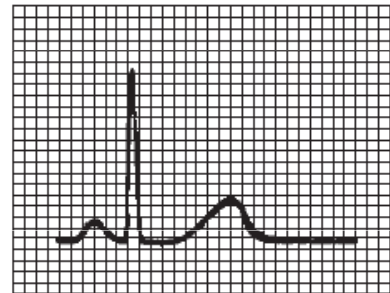
ischemie srdce, infarkt myokardu

A

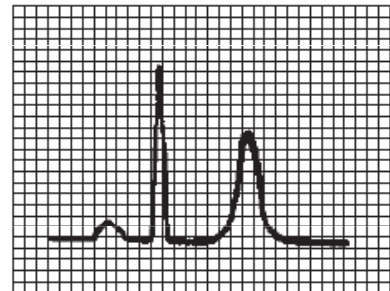
B (elevace ST)



elektrolytová nerovnováha - hyperkalémie



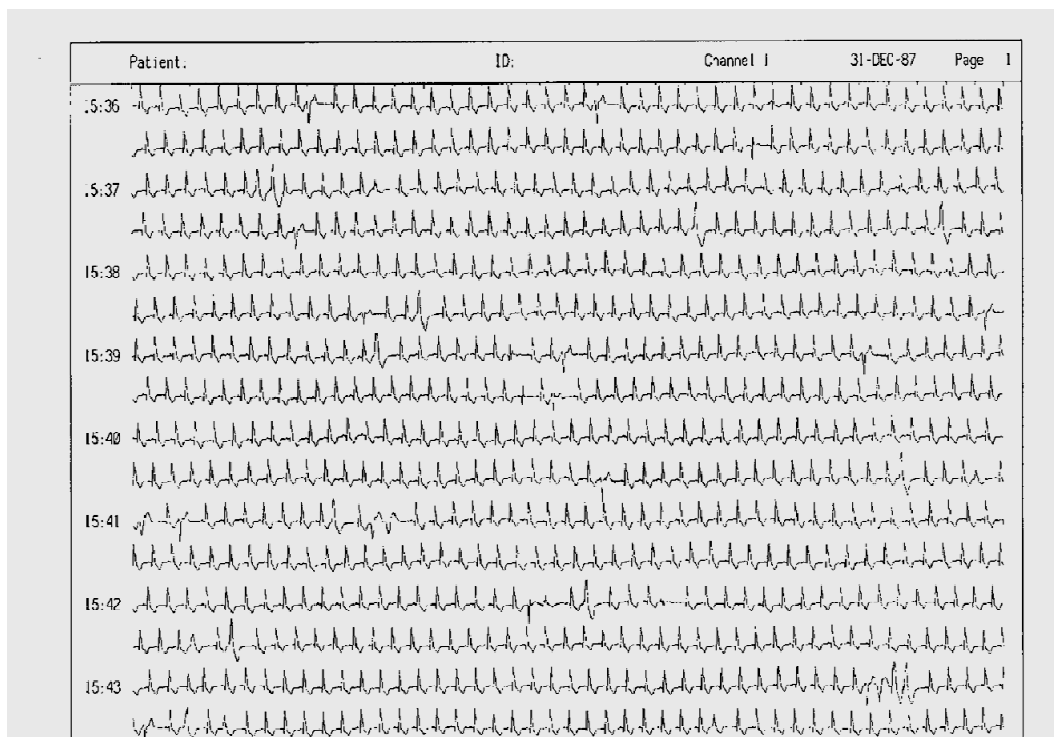
Normal tracing (plasma  $K^+$  4–5.5 meq/L).



Hyperkalemia (plasma  $K^+$   $\pm$ 7.0 meq/L).

# Diagnostické využití EKG

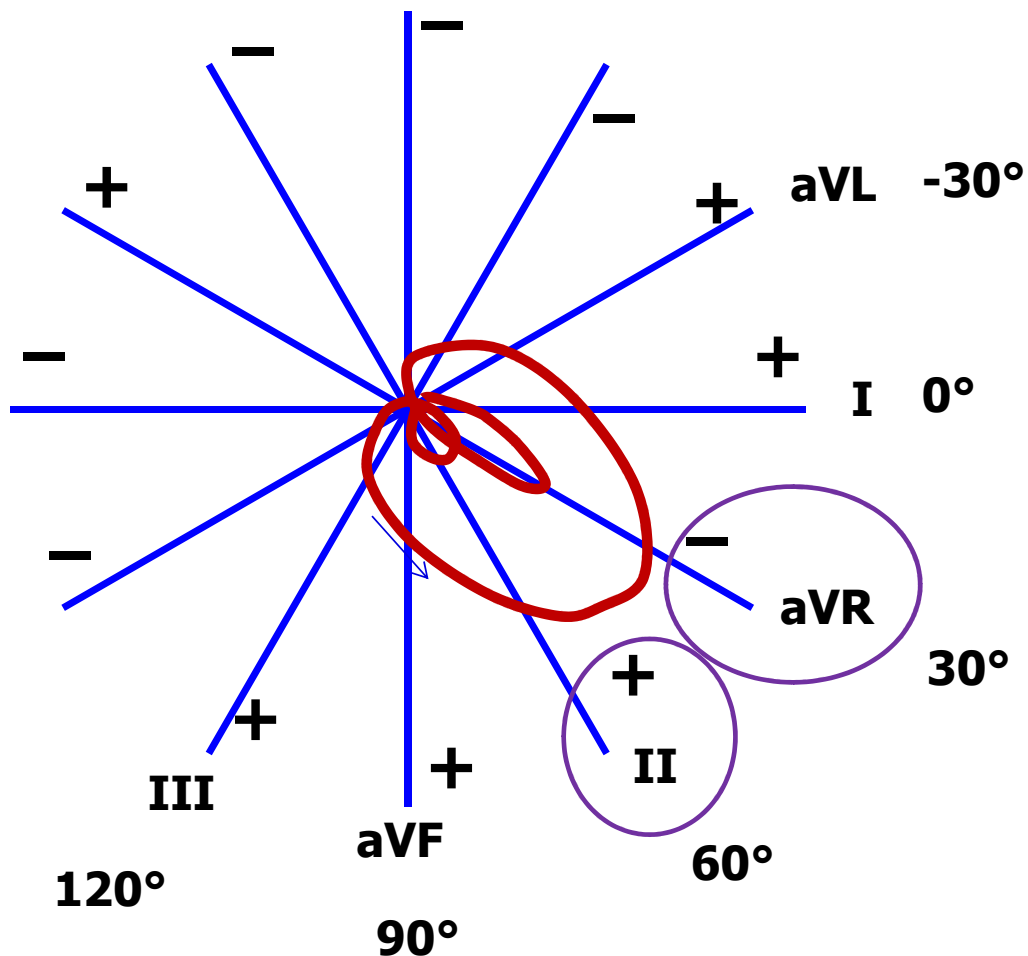
## 24-hodinové monitorování EKG (Holter)



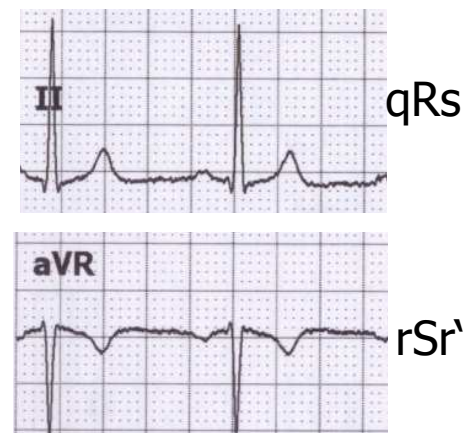
**MUNI  
MED**

# **Dodatek k EKG**

# Svod II a aVR



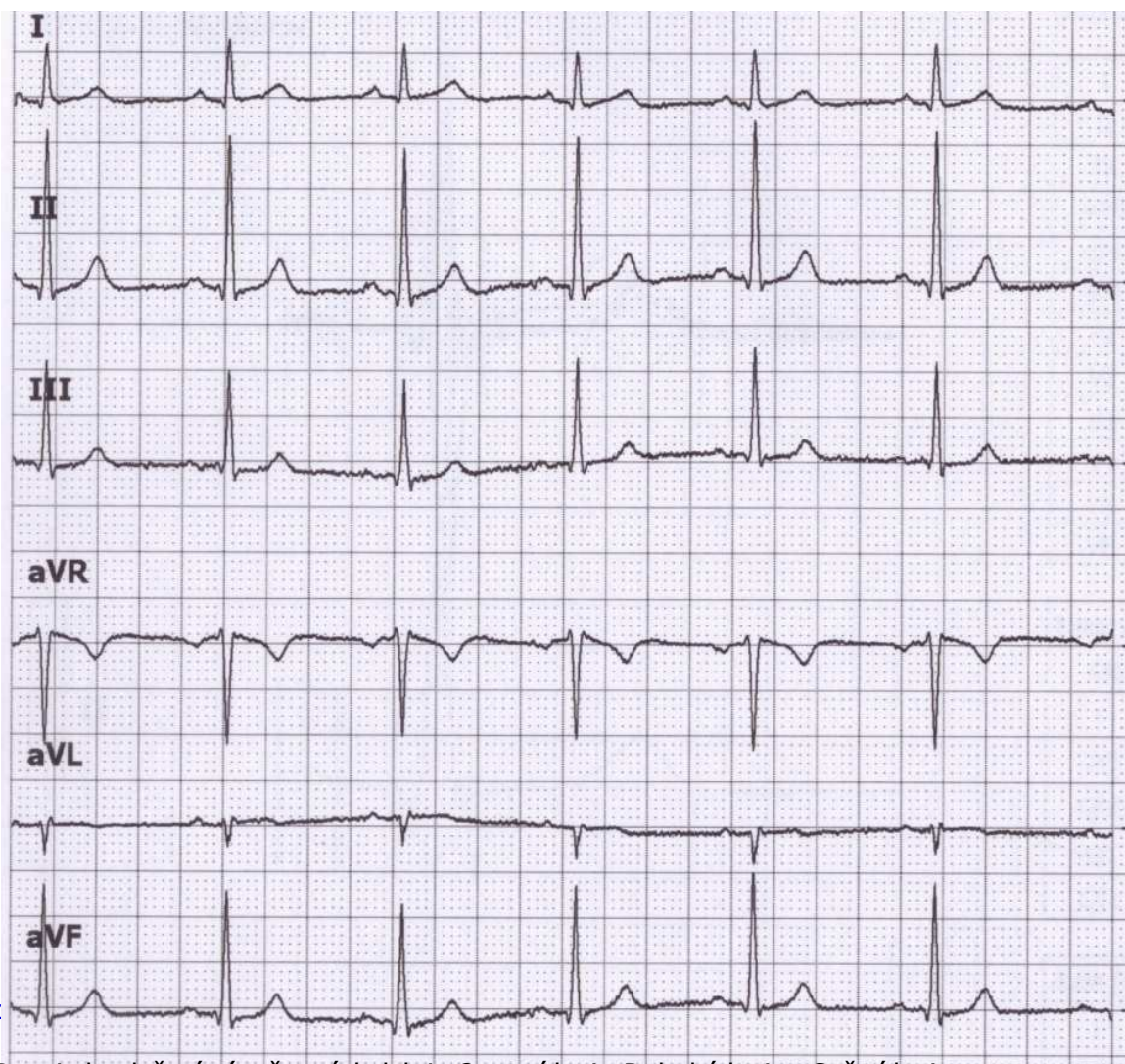
Všimněte si vzhledu EKG ve svodu II a aVR. Oba svody se dívají na elektrickou srdeční aktivitu z podobného úhlu (odchylna jen 30°), ale aVR má opačnou polaritu (dívá se na srdce vzhůru nohama v porovnání s II). Proto jsou svody II a aVR podobné, jen vůči sobě zrcadlově obrácené.



aVR má obvykle negativní T a P



# QRS ve svodech a el. osa



výchylky QRS	součet výchylek QRS	Zápis QRS
Q = -1 R = 6 S = 0	QRS = 5	qR
Q = -1 R = 17 S = -1	QRS = 15	qRs
Q = 0 R = 10 S = -1	QRS = 9	qRs
Q = 1 R = -11 S = 0	QRS = -10	rSr
Q = 0 R = -3 S = 0	QRS = -3	qr
Q = -1 R = 13 S = -1	QRS = 11	qRs

Pro zjednodušení výpočtu výchylek je Q první kmit, R druhý kmit a S třetí kmit

výchytky součet QRS  
QRS

I  
Q = -1  
R = 6 QRS = 5  
S = 0

II  
Q = -1  
R = 17 QRS = 15  
S = -1

III  
Q = 0  
R = 10 QRS = 9  
S = -1

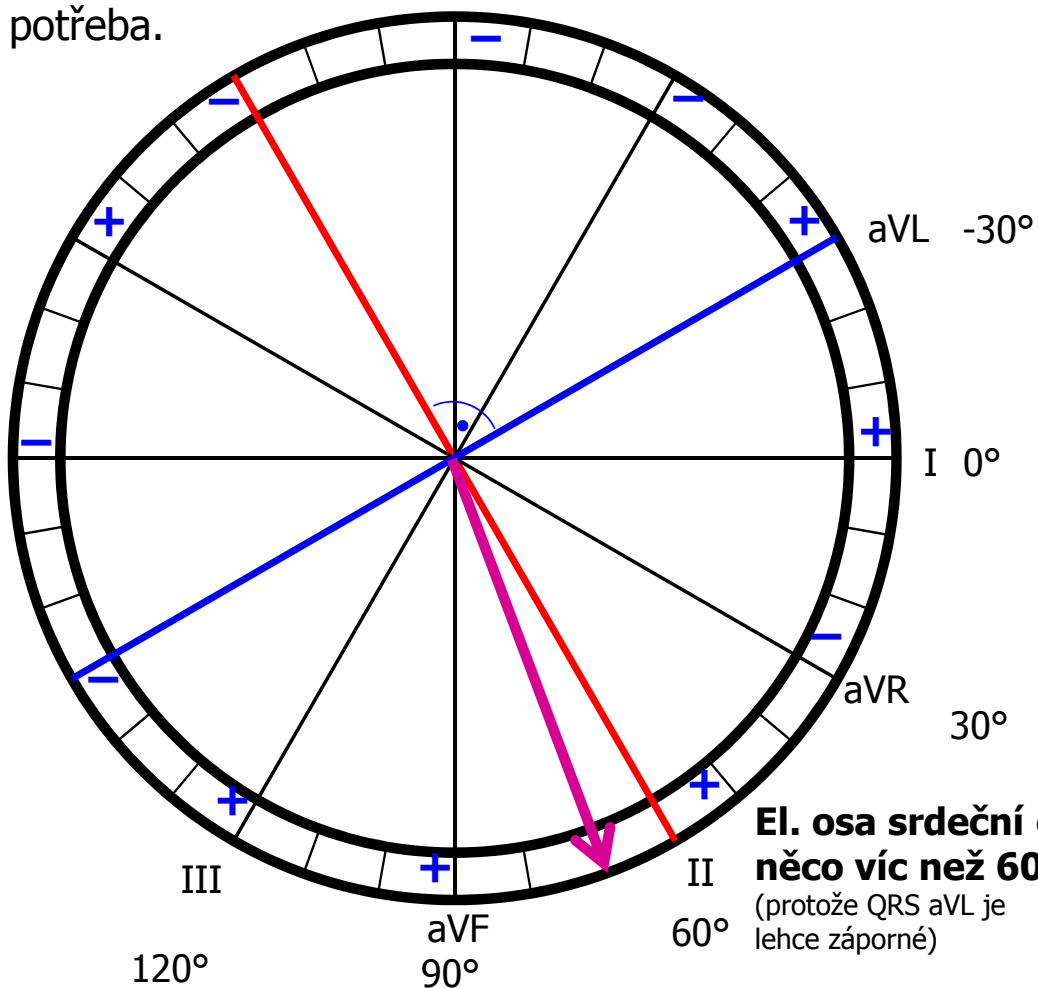
aVR  
Q = 1  
R = -11 QRS = -10  
S = 0

aVL  
Q = 0  
R = -3 QRS = -3  
S = 0

aVF  
Q = -1  
R = 13 QRS = 11  
S = -1

## Elektrická osa jinak

Najděte svod s největším a nejmenším součtem výchytek (jen tak od oka) – tyto svody budou na sebe kolmé. Úhel svodu s největším součtem QRS bude určovat přibližně el. osu srdeční. Nebude to dokonale přesné, ale to v praxi ani není potřeba.

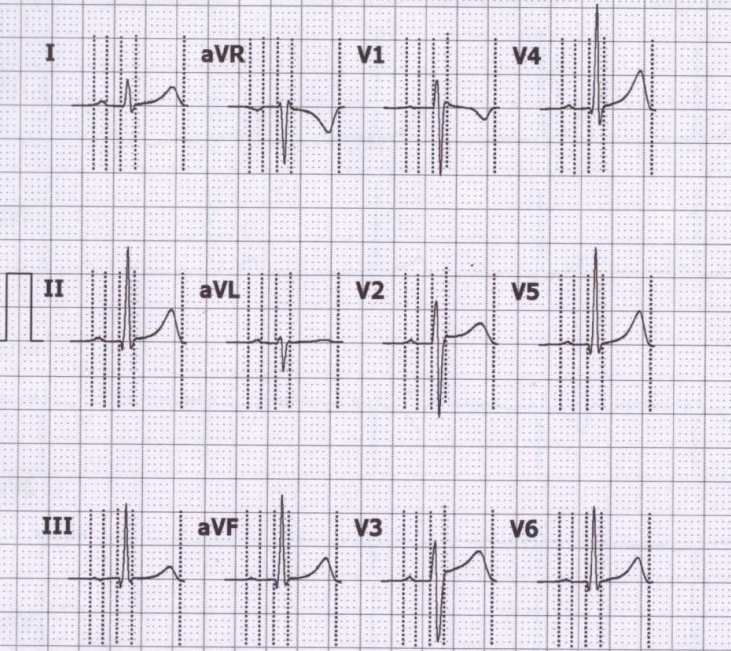


**El. osa srdeční o něco víc než 60°**  
(protože QRS aVL je lehce záporné)



# Určení elektrické osy srdeční – jak to dopadlo podle počítače?

Averaged QRS complex  
25 mm/s 10 mm/mV



Amplitudes [mV]											
	P+	P-	Q	R	S	R'	S'	J	ST40	T+	T-
I	0.06	-	-	0.40	-0.09	-	-	0.03	0.03	0.28	-
II	0.05	-	-0.14	1.40	-0.12	-	-	0.03	0.05	0.48	-
III	0.02	-0.03	-0.16	1.10	-0.07	-	-	0.01	0.02	0.21	-
aVR	-	-0.05	-	0.07	-0.85	0.09	-	-0.03	-0.04	-	-0.37
aVL	0.04	-	-	0.11	-0.40	0.05	-	0.01	0	0.04	-
aVF	0.03	-	-0.15	1.25	-0.09	-	-	0.02	0.03	0.34	-
V1	0.02	-0.02	-	0.41	-1.02	0.09	-	0.08	0.03	-	-0.18
V2	0.05	-	-	0.63	-1.10	-	-	0.11	0.11	0.30	-
V3	0.06	-	-	0.59	-0.92	-	-	0.09	0.15	0.42	-
V4	0.05	-	-0.09	1.55	-0.26	-	-	0.04	0.07	0.58	-
V5	0.04	-	-0.16	1.43	-0.14	-	-	0.02	0.05	0.51	-
V6	0.04	-	-0.15	1.12	-0.13	-	-	0.01	0.04	0.37	-

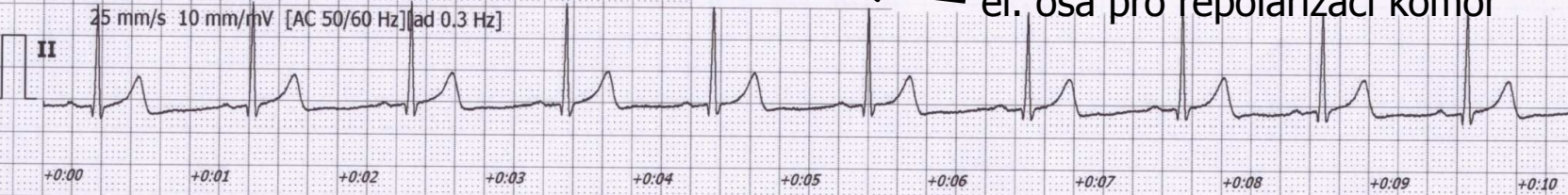
Intervals [ms]	
RR	1031
P	81
PQ	173
QRS	93
QT	401
QTc	395

Interpretation must be authorized by physician

Automatic marker setting  
Patient's age unknown  
Bradycardia

Axis [°]	
P	15
QRS	72
T	49

el. osa pro depolarizaci síní  
72° el. osa pro depolarizaci komor  
 el. osa pro repolarizaci komor

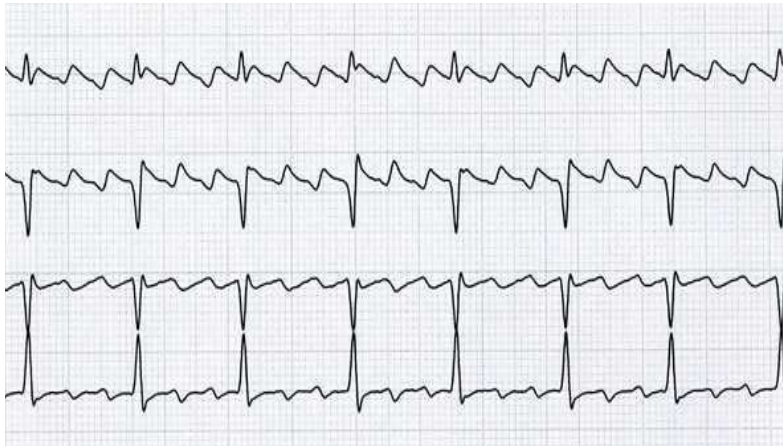


HR [1/min]

58



# Flutter síní

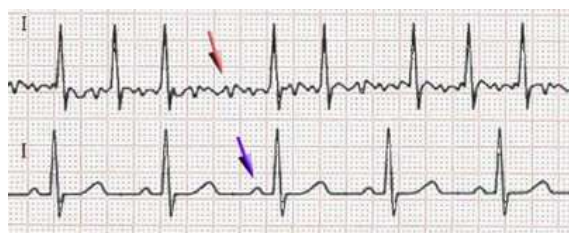


- Pravidelné pilovité zuby mezi QRS. Pravidelné RR, tachykardie.
- Podkladem je krouživý vzruch (re-entry) v síních.
- Pravidelnost je dána počtem „otoček“ vzruchu na převedení na komory (na obrázku: 3 otočky na 1 převedení na komory).
- Pokud flutter nevymizí, mění se ve fibrilaci síní.

# Fibrilace

Fibrilace: nesynchronizovaná aktivita kardiomyocytů

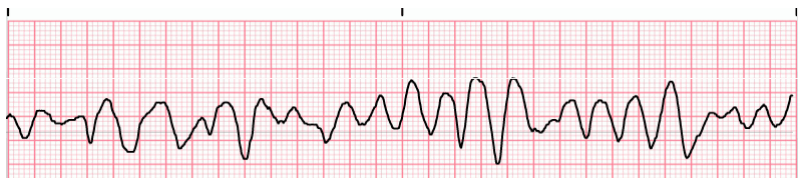
**Síňová** – chybí P, slabě nepravidelně „zubatá“ izolínie, RR nepravidelné, frekvence 80 – 180/min, není život ohrožující, ale vyčerpává srdce



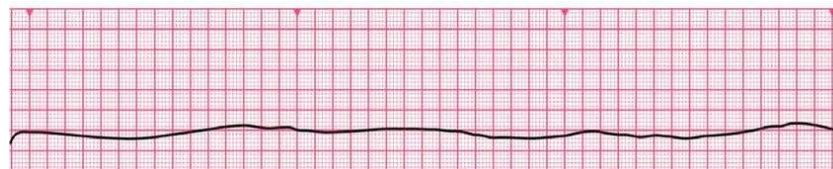
fibrilace

fyziologie

**Komorová** – srdce nefunguje jako pumpa, nulový srdeční výdej, poškození mozku po 3 – 5 minutách fibrilace, bez včasné defibrilace se kardiomyocyty vyčerpají a přechází v asystolii

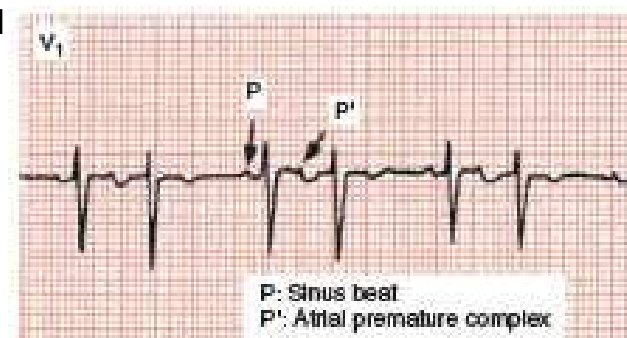
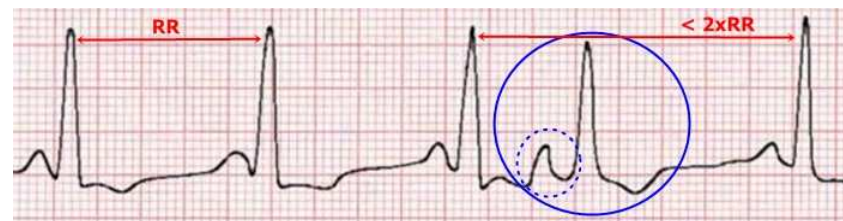


**Asystolie** – není přítomná elektrická aktivita, nedá se řešit defibrilací

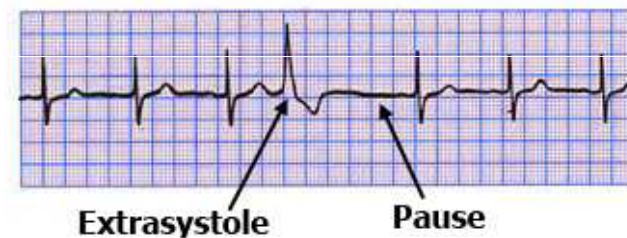

# Extrasystoly

- Supraventrikulární – ektopický vzruch vzniká v síni nebo v převodním systému AV
  - QRS komplex extrasystoly má normální tvar (vzruch se komorou šíří normálně),
  - vlna P nemá normální tvar (může být záporná či zakrytá QRS),
  - může být s postextrasystolickou pauzou (pokud se vzruch šíří zpětně síněmi a vybije SA)
- Ventrikulární – ektopický vzruch vzniká v komoře
  - QRS komplex nemá normální tvar („obluda“)
  - při pomalé srdeční frekvenci je bez kompenzační pauzy (extrasystola je vmezeřená mezi normální QRS) o sinusovém rytmu,
  - nebo obsahuje kompenzační pauzu, pokud další vzruch pocházející z SA uzlu přijde v čase, kdy je komora ještě refrakterní



Ventricular Extrasystole



# Ischemie srdce

elevace ST  
(Pardeho vlna)

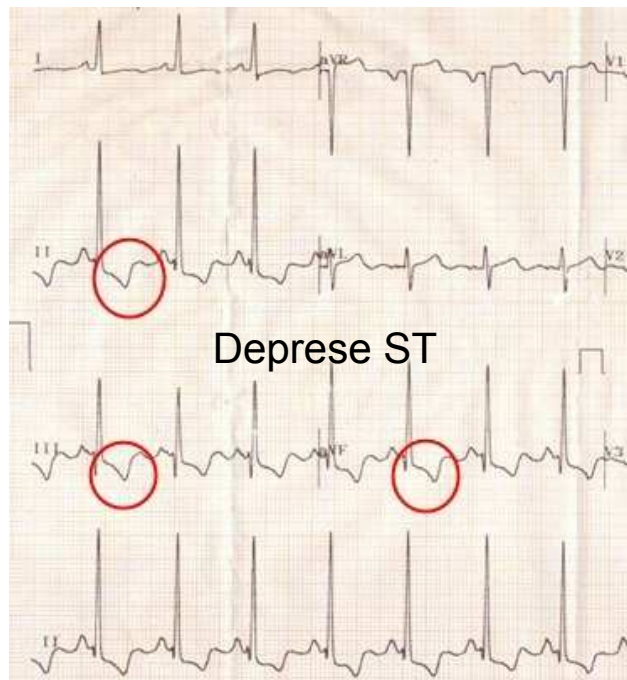
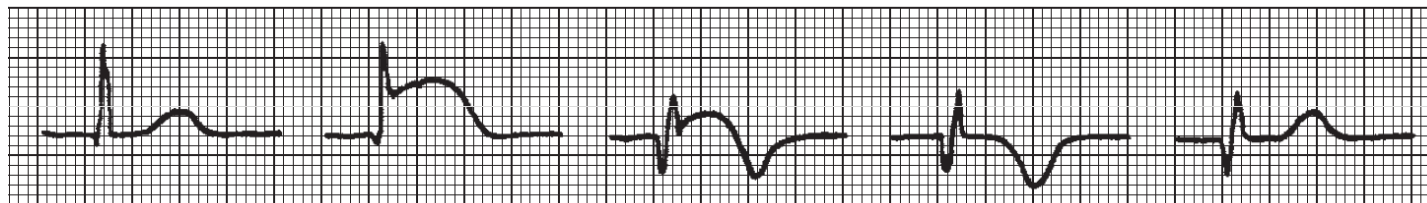
A

B

C

D

E



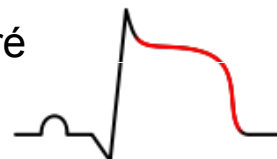
Transmurální infarkt

Patologické Q

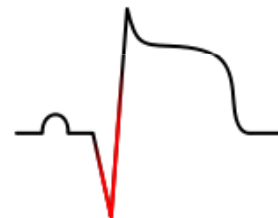
Negativní T (obrácený směr repolarizace)



Elevace ST – některé části tkáně se depolarizují se zpožděním




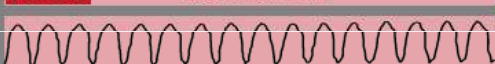






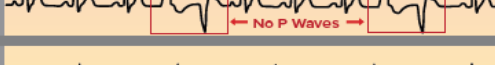


Patologické Q





# 11 Rhythms Nurses Need to Know

## Basic EKG/ECG Rhythms

Common & Formal Rhythm Names	6 Second Rhythm Strip	Identifiers
<b>S H O C K A B L E</b>	<b>V-Fib</b> Ventricular Fibrillation	 <b>NO PULSE</b> Rate: Unmeasurable Irregular, No P Wave, No QRS
	<b>V-Tach</b> Ventricular Tachycardia	 <b>NO PULSE</b> Wide QRS      Rate: Fast (100-250 bpm) Regular, No P Wave, Wide QRS
	<b>Torsade de Pointes</b> Type Of Ventricular Tachycardia	 <b>NO PULSE</b> Rate: Very Fast (200-250 bpm)      Tall and Short Waves Irregular, No P Wave, Wide QRS
*Synchronized Cardioversion possible for SVT if medication ineffective.		
<b>SVT*</b> Supraventricular Tachycardia	 Rate: Very Fast (150-250 bpm) Regular, P Wave Hidden, Normal QRS	
<b>STEMI</b> ST Elevation Myocardial Infarction	 ST Elevation Reg or Irreg, P Wave, ST Elevated	
<b>A-Fib</b> Atrial Fibrillation	 Erratic Waves      * QRS normally narrow but not always Irregular, No P Wave, Normal QRS*	
<b>A-Flutter</b> Atrial Flutter	 "Sawtooth" Pattern Reg or Irreg, No P Wave, Normal QRS	
<b>PVC</b> Premature Ventricular Contraction	 PVC      PVC No P Waves Irregular, No P Wave, Wide QRS	
<b>Sinus Brady</b> Sinus Bradycardia	 Rate: Slow (<60 bpm) Regular, P Wave, Normal QRS	
<b>Sinus Tach</b> Sinus Tachycardia	 Rate: Fast (> 100 bpm) Regular, P Wave, Normal QRS	
<b>NSR</b> Normal Sinus Rhythm	 Rate: Normal (60-100 bpm) Regular, P Wave, Normal QRS	