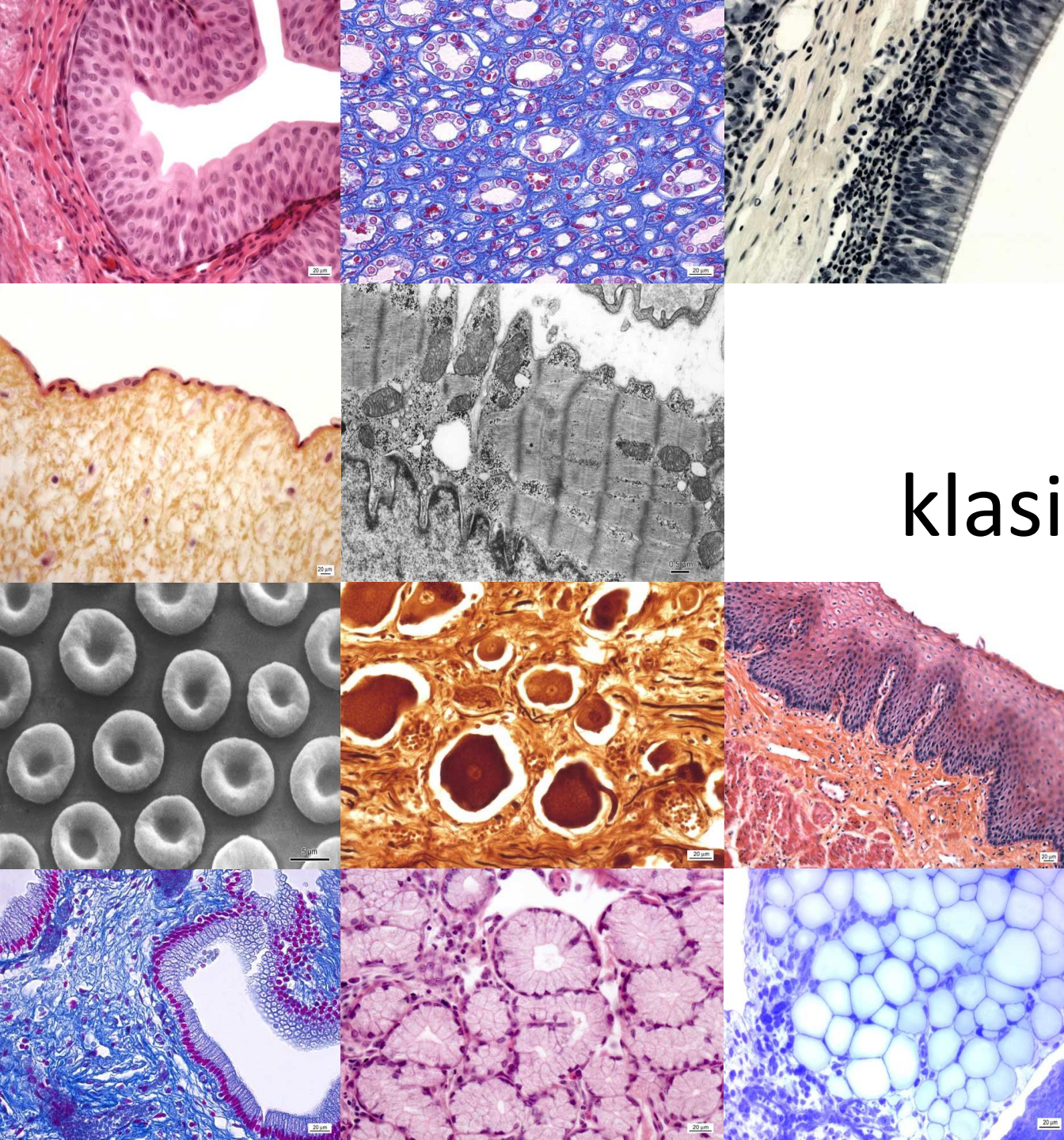


# Koncept a klasifikace tkání

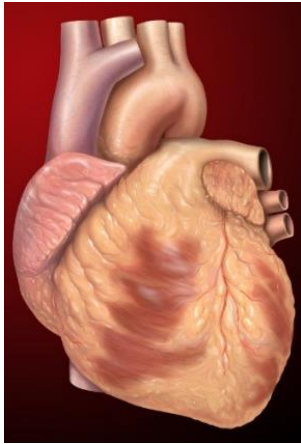
Petr Vaňhara





# TKÁŇĚ A ORGÁNY

- $6 \times 10^{13}$  buněk více než 200 různých typů
- Tkáně: funkční, trojrozměrné, organizované seskupení morfologicky podobných buněk a jejich produktů a derivátů
- Orgány: strukturní a funkční uspořádání tkání



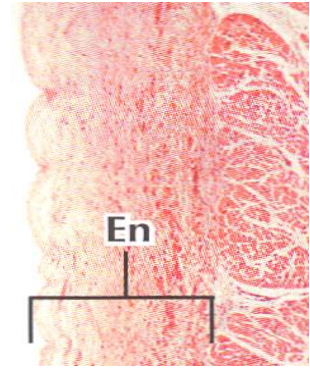
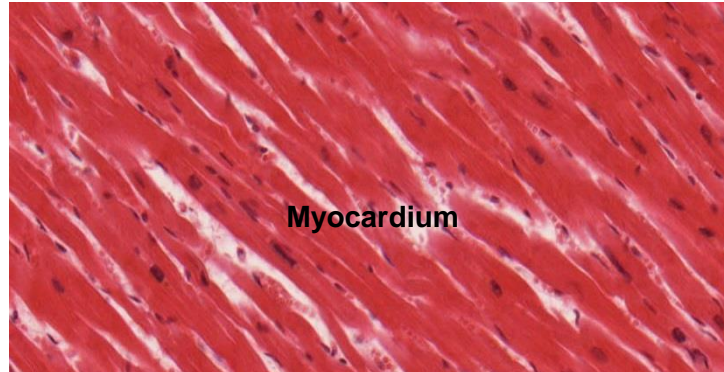
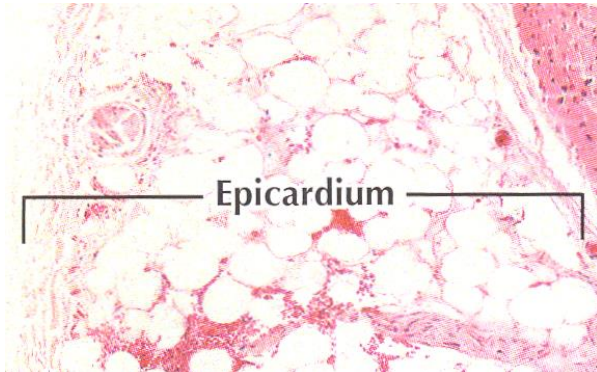
Orgán

Tkáně

Epikard - vazivo

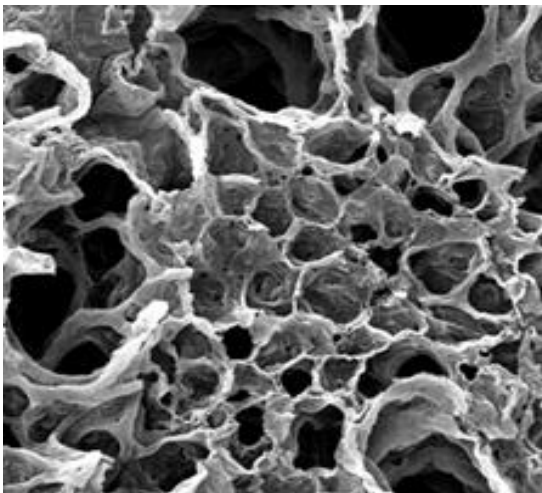
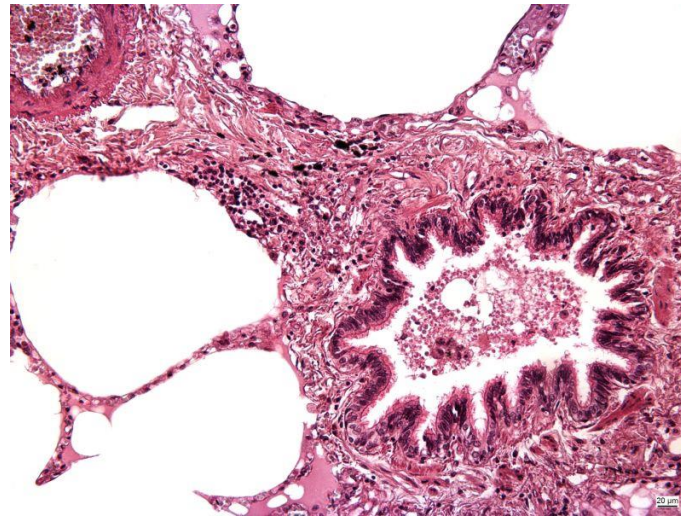
Myokard - svalová tkáň

Endokard - epitel  
a vazivo




# CO JE VLASTNĚ TKÁŇ

Tkáň =




ECM



+

Buňky

+



Signální molekuly



Parenchym: vlastní funkční tkáň konkrétního orgánu  
(jaterní, plicní, pankreatický, ledvinový parenchym)

Stroma: okolní podpůrná, intersticiální tkáň

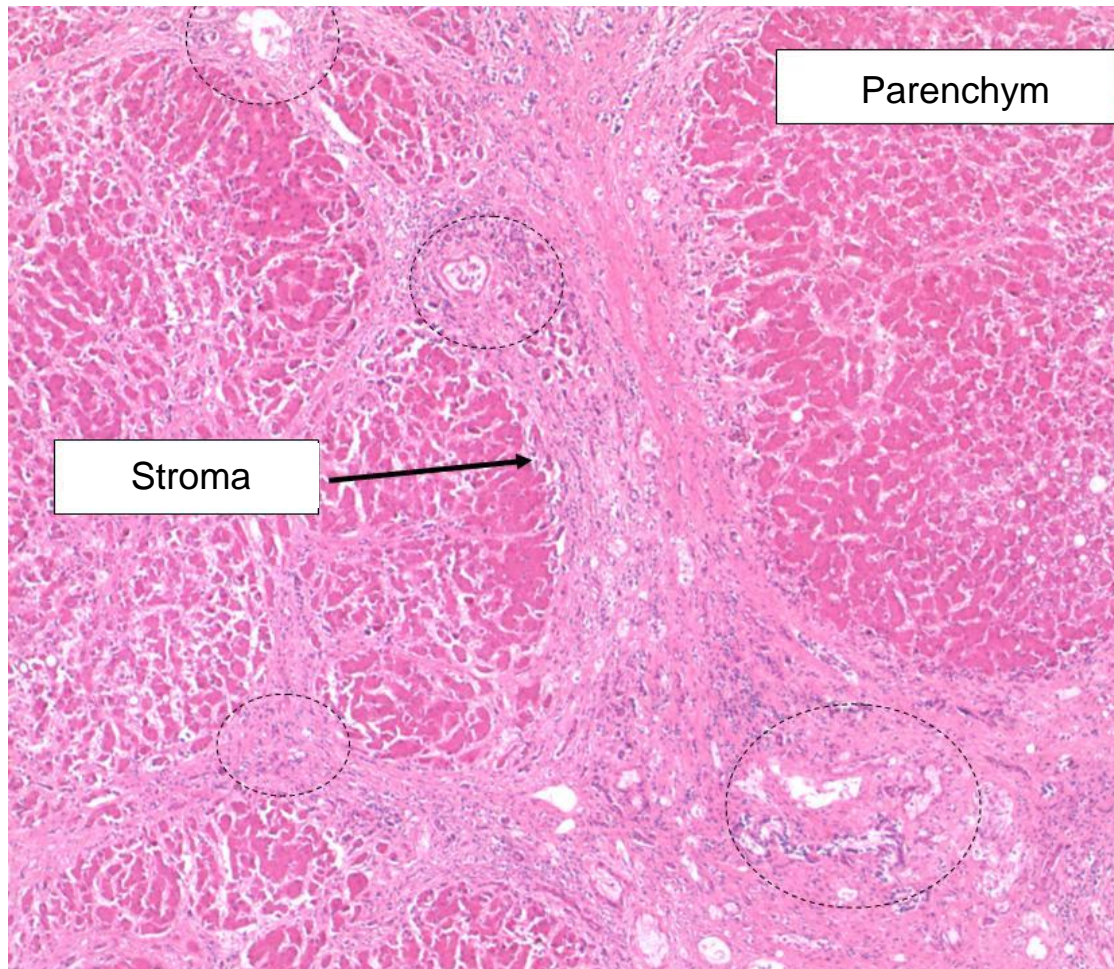
**Příklad: jaterní tkáň**

Parenchym:  
*Funkční komponenta*

- Hepatocyty
- Sinusoidy a přidružené struktury

Stroma:  
*Podpůrná komponenta*

- Vazivo a s ním spojené struktury
- Cévy
- Nervy
- Žlučovody

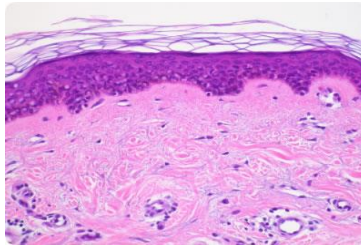




# SOUČASNÁ KLASIFIKACE ZÁKLADNÍCH TYPŮ TKÁNÍ

Na základě morfologických a funkčních znaků


## Epitelová



Kontinuální, avaskulární vrstvy buněk s různou funkcí, orientovaných do volného prostoru, se specifickými mezibuněčnými spoji a minimem mezibuněčného prostoru a ECM

Deriváty všech tří zárodečných listů

## Svalová

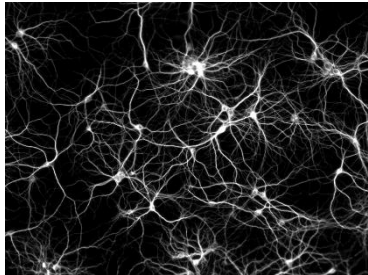


Obsahují myofibrily → schopnost kontrakce

Derivát mezodermu - KS, myokard, mezenchymu - HS

Výjimečně ektoderm (např. m. sphincter a m. dilatator pupillae)

## Nervová

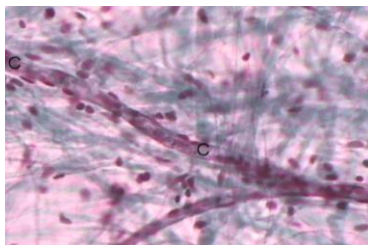


Neurony a neuroglie

Příjem a přenos elektrického vzruchu

Derivát ektodermu, výjimečně mezenchymu (mikroglie)

## Pojivová



Dominantní přítomnost extracelulární matrix

Vazivo, chrupavka, kost, tuková tkáň

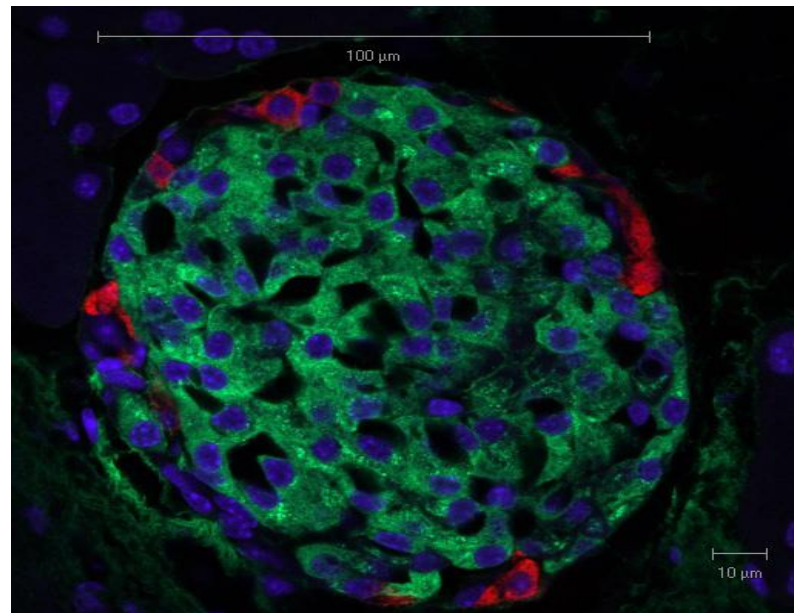
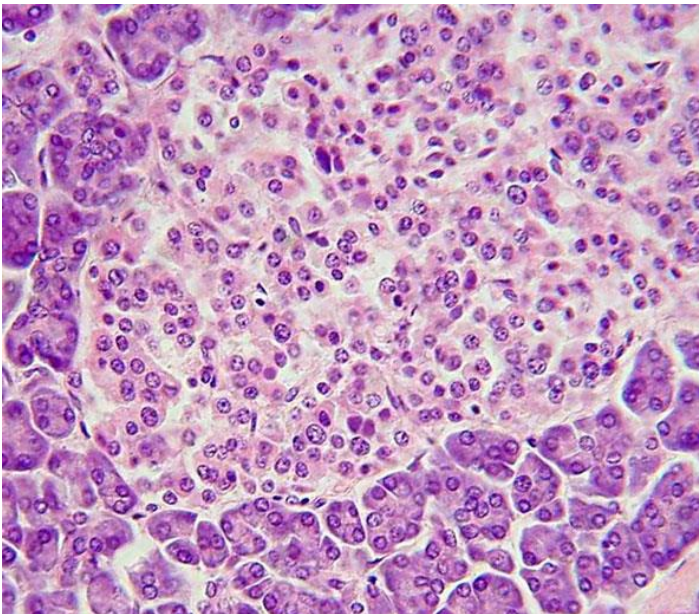
Derivát zejména mezenchymu

# TKÁŇ A JEJÍ DEFINICE

Funkční, trojrozměrné, organizované seskupení **morfoloicky podobných** buněk a jejich produktů a derivátů



klasická histologická definice tkání je založena na  
mikroskopické vizualizaci





# ZÁKLADNÍ PRINCIPY HISTOGENEZE

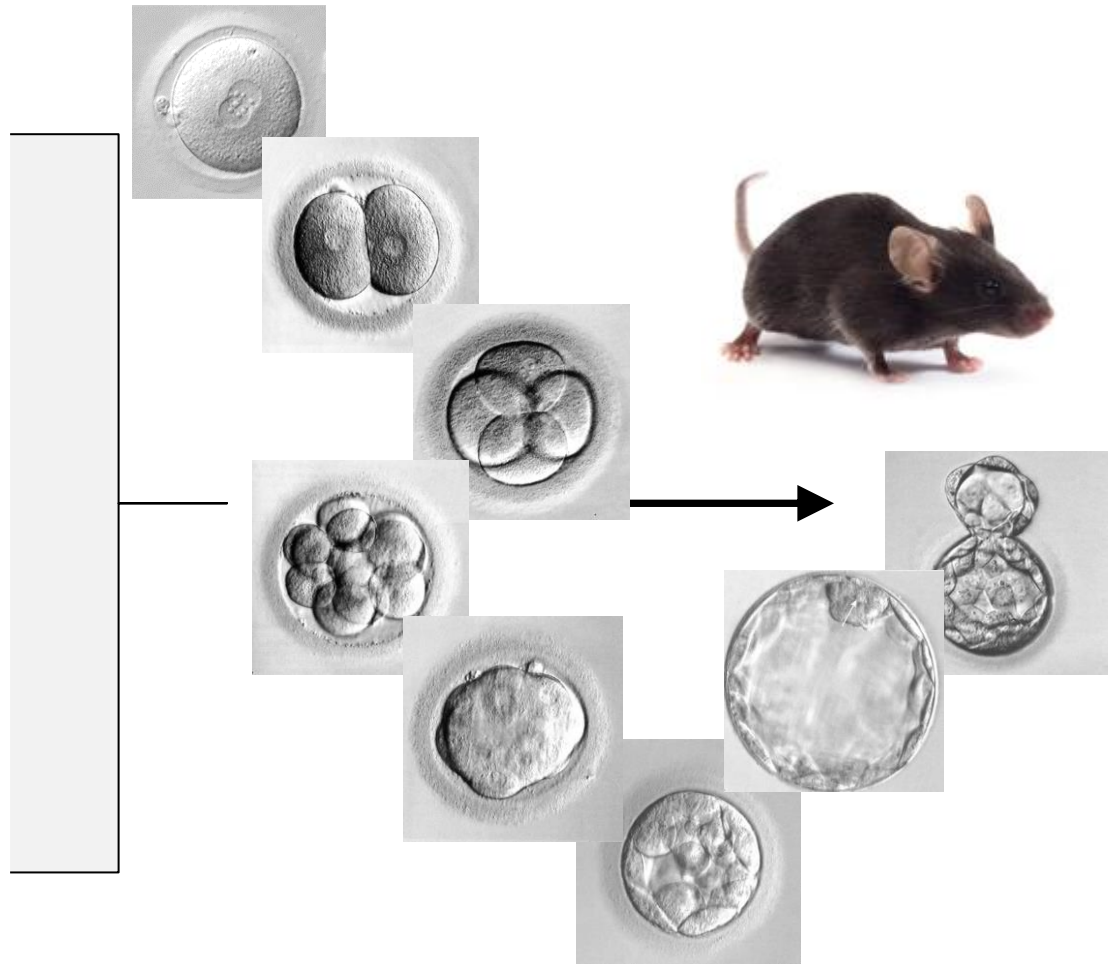
Proliferace

Diferenciace

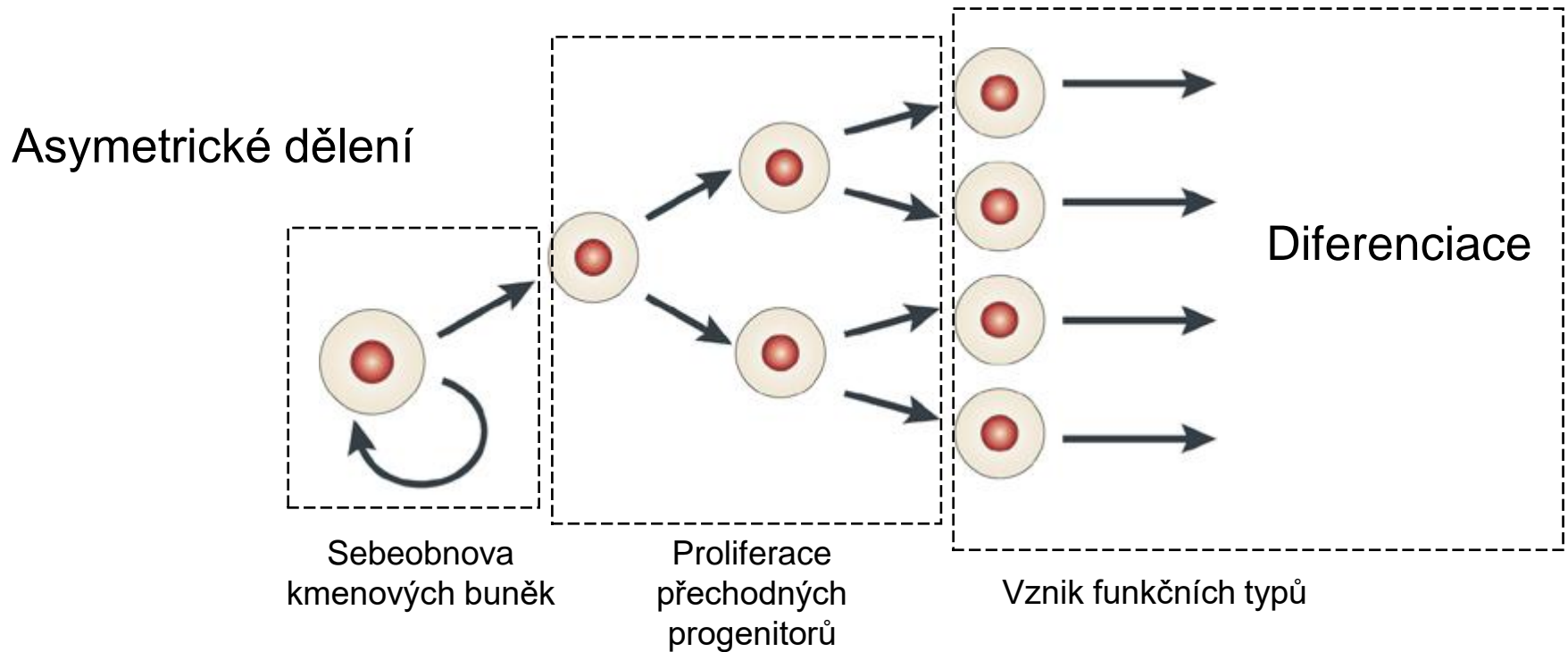
Migrace

Apoptóza

Definice  
tkáňových vzorů



Funkční buňky tkání diferencují z kmenových buněk

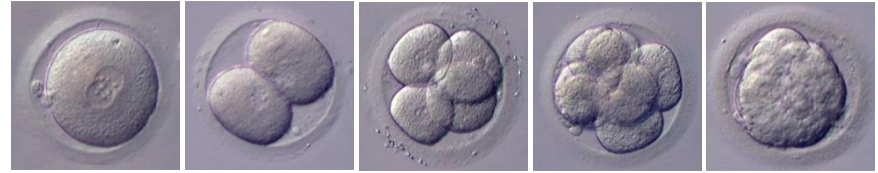



# KMENOVÉ BUŇKY SE LIŠÍ V DIFERENCIAČNÍ KAPACITĚ

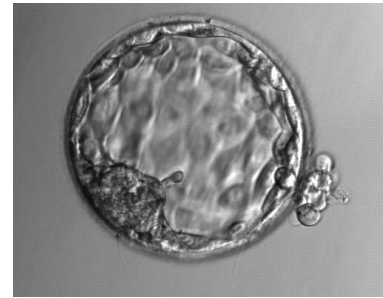
## Totipotence

- Všechny buňky těla včetně extraembryonálních tkání
- Zygota, blastomery a raná stádia embryogeneze



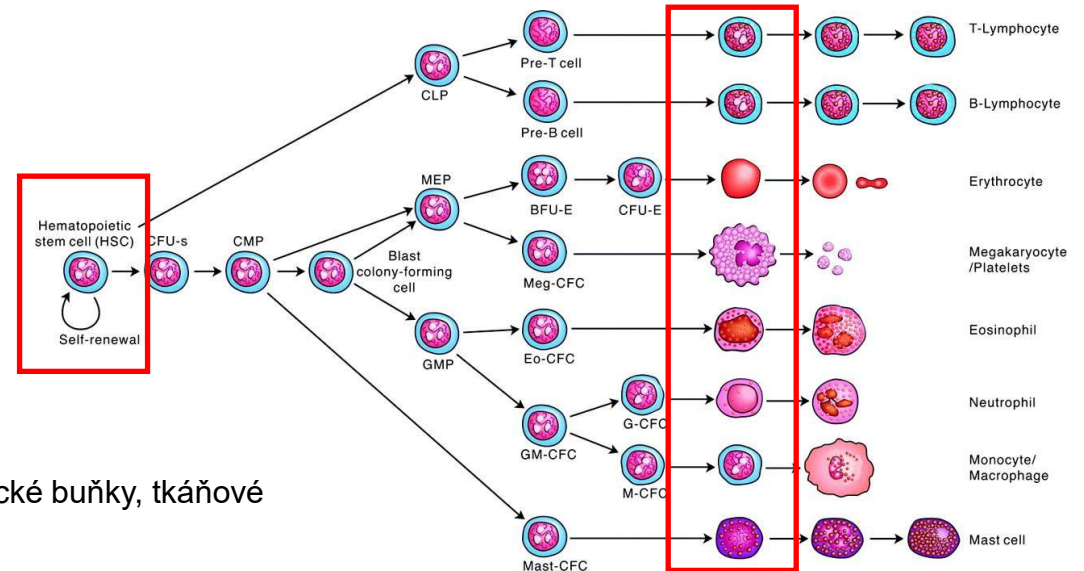
## Pluripotence

- Všechny buňky těla s výjimkou trofoblastu
- Blastocysta – *Inner cell mass* - ICM (embryoblast)



## Multipotence

- Různé buněčné typy v rámci tkáně
- Mesenchymální SC, hematopoietické SC




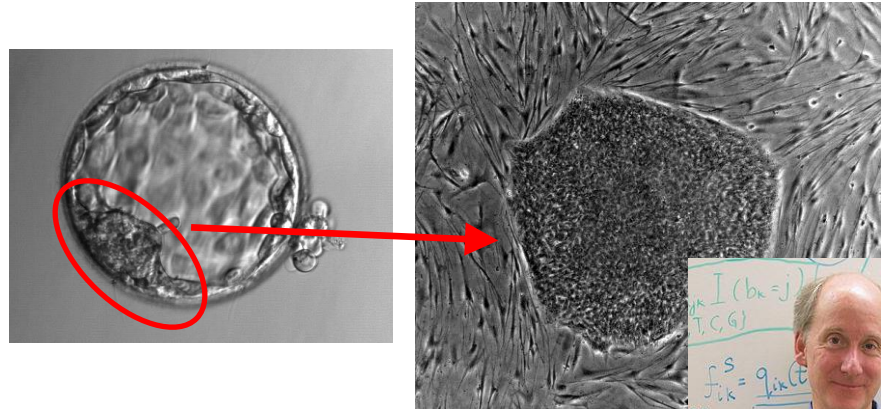
## Oligo- a unipotence

- Jeden nebo několik buněčných typů – hematopoietické buňky, tkáňové prekurzory (obnova epitelů apod.)

# KMENOVÉ BUŇKY V ORGANISMU

## Embryonální kmenové buňky (ESCs)

- odvozeny z embryoblastu (ICM) blastocysty
- pluripotentní
- model rané embryogeneze a histogeneze, význam pro regenerativní medicínu

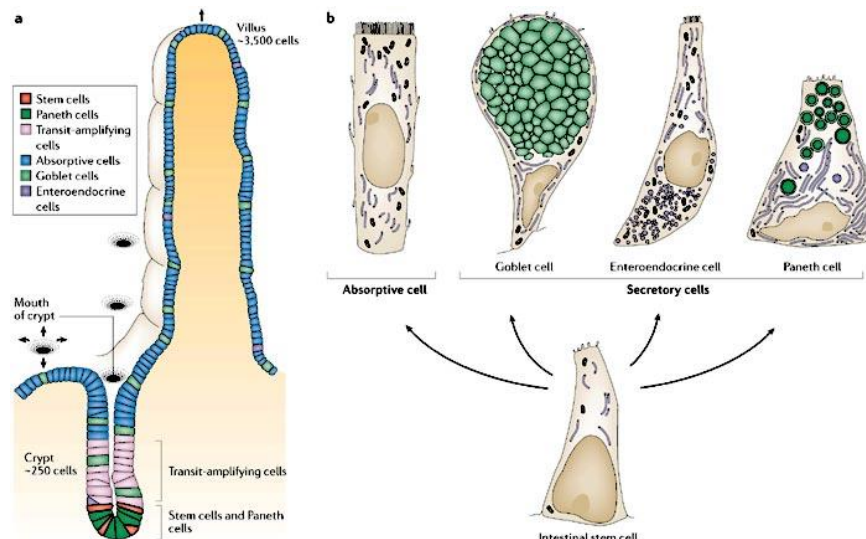


J. Thompson

## Tkáňové (adultní) kmenové buňky

- regenerace a obnova tkání
- GIT, CNS, mesenchym
- regenerativní medicína, nádorová biologie

H. Clevers







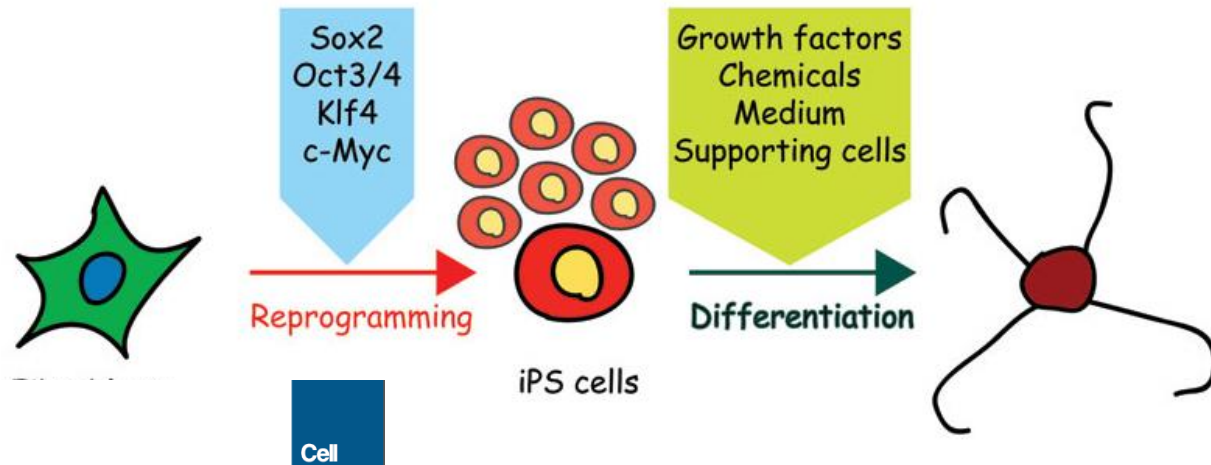
Nobel prize 2012

## Indukované pluripotentní kmenové buňky (IPSc)

- dospělá diferencovaná buňka (fibroblast) je dediferencovaná do pluripotentního stavu (reprogramována)
- diferenciace do žádaného buněčného typu
- regenerativní medicína, buněčná a genová terapie



S. Yamanaka

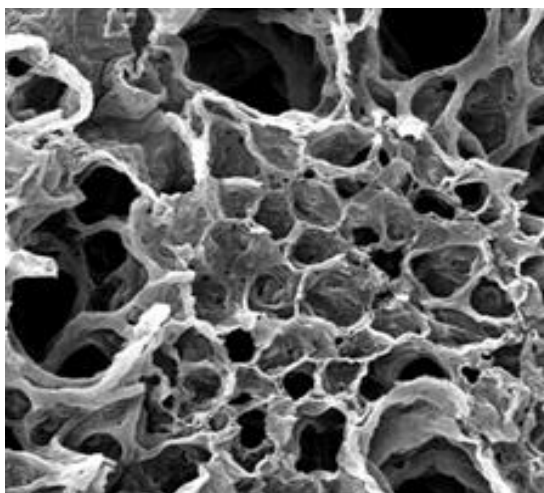
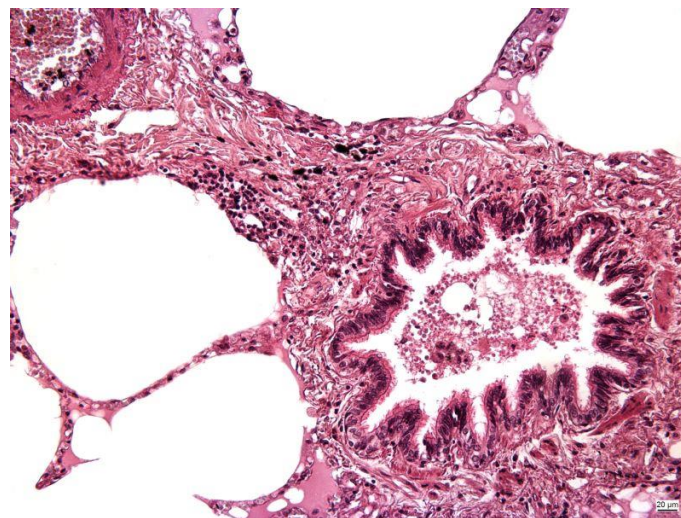


### Induction of Pluripotent Stem Cells from Mouse Embryonic and Adult Fibroblast Cultures by Defined Factors


Kazutoshi Takahashi<sup>1</sup> and Shinya Yamanaka<sup>1,2,\*</sup>  
<sup>1</sup>Department of Stem Cell Biology, Institute for Frontier Medical Sciences, Kyoto University, Kyoto 606-8507, Japan  
<sup>2</sup>CREST, Japan Science and Technology Agency, Kawaguchi 332-0012, Japan  
\*Contact: yamanaka@frontier.kyoto-u.ac.jp  
DOI 10.1016/j.cell.2006.07.024

# CO JE VLASTNĚ TKÁŇ


Tkáň =



ECM



Buňky



Signální molekuly

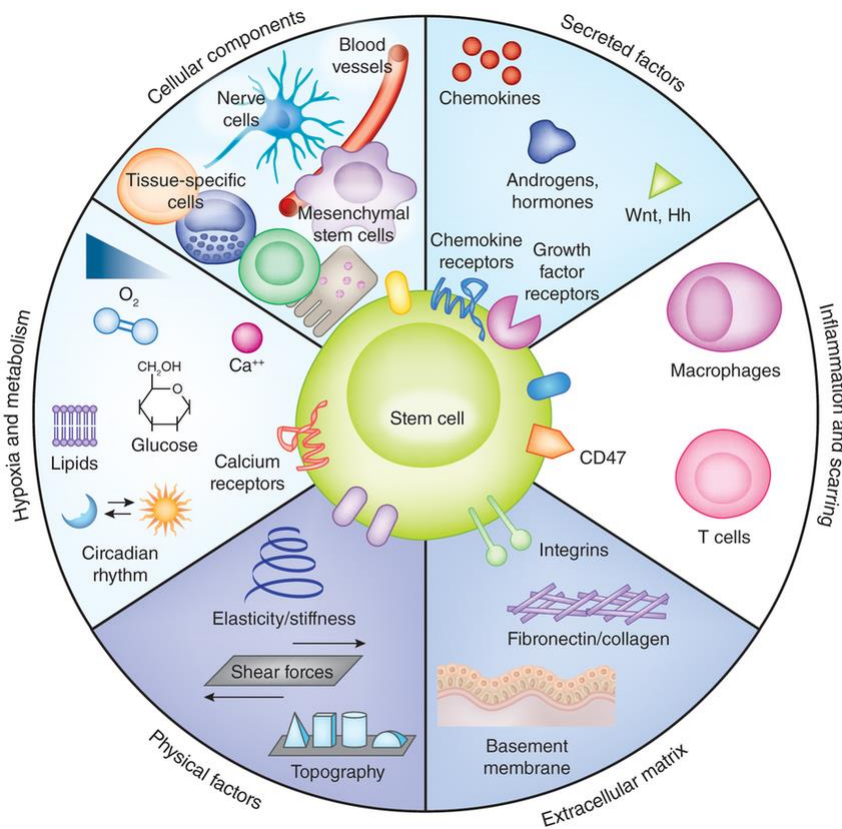
+

+

# MIKROPROSTŘEDÍ URČUJE VLASTNOSTI I STAVBU TKÁNÍ

Do vlastní mikroskopické stavby tkání se promítá velké množství **biologických a fyzikálně-chemických** parametrů

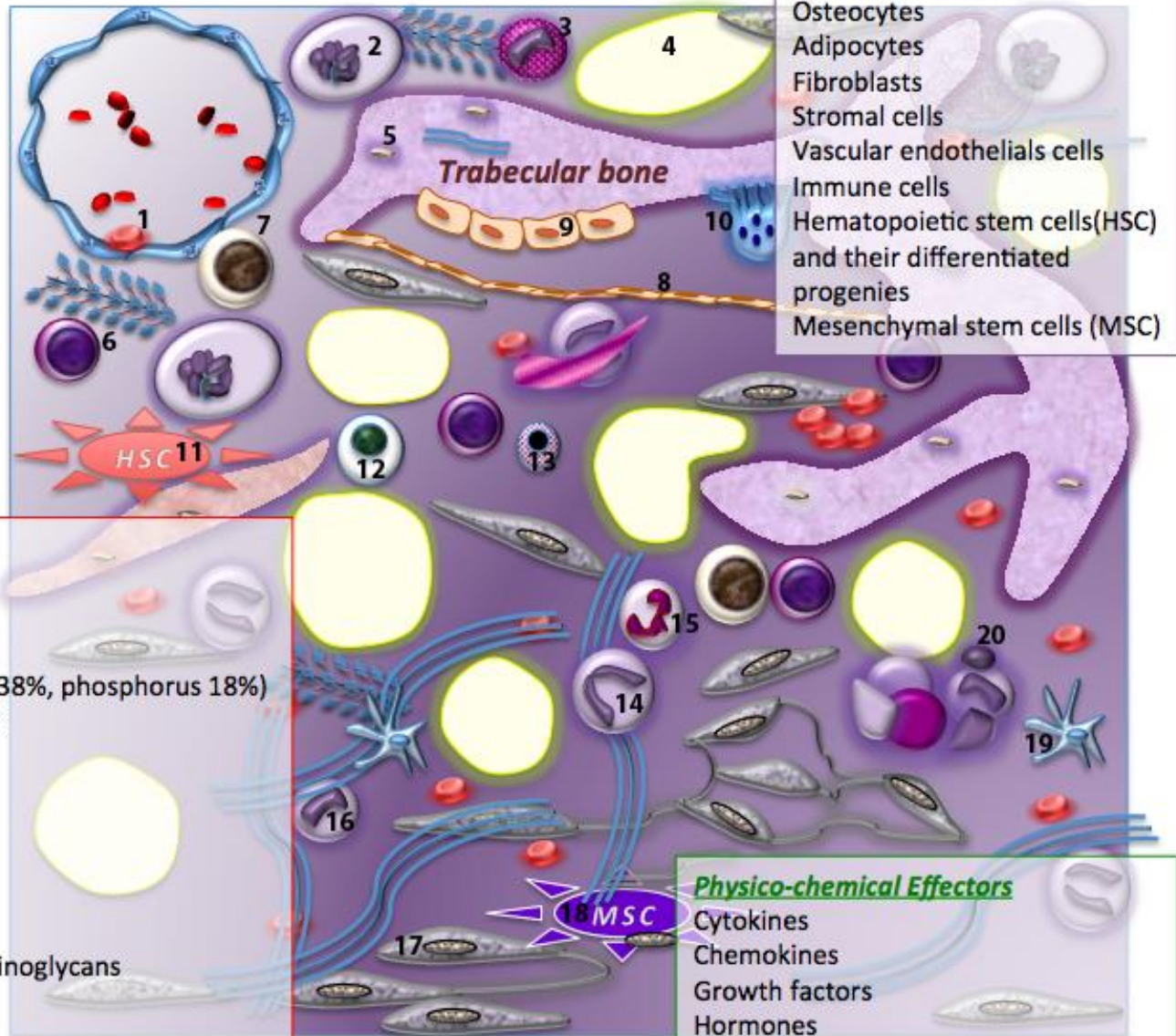
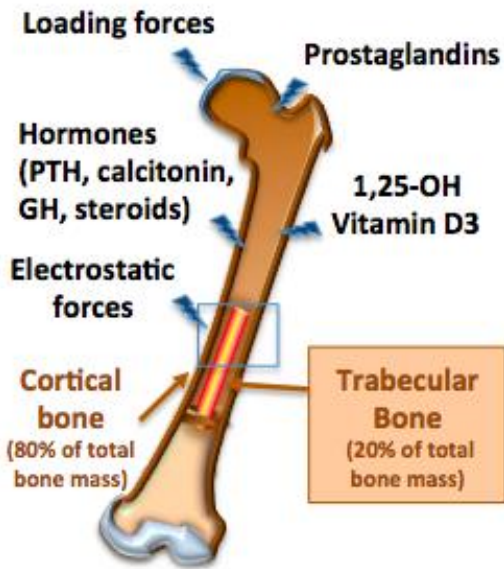
## Stem cell niche



- Procesy embryonálního vývoje
- Mezibuněčné interakce
- Prostorové uspořádání (dimenzionalita)
- Gradienty morfogenů
- Epigenetický profil
- Dynamika genové exprese
- Parciální tlaky plynů
- Složení ECM
- Mechanická stimulace
- Perfuze a intersticiální toky
- Lokální imunitní odpověď
- Metabolity
- ...



# MIKROPROSTŘEDÍ URČUJE VLASTNOSTI I STAVBU TKÁNÍ



- Osteoclasts
- Osteocytes
- Adipocytes
- Fibroblasts
- Stromal cells
- Vascular endothelial cells
- Immune cells
- Hematopoietic stem cells (HSC) and their differentiated progenies
- Mesenchymal stem cells (MSC)

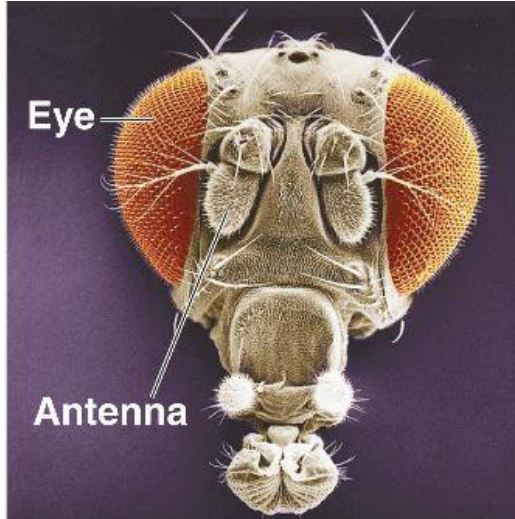

## ECM components

- Fibronectin
- Laminin
- Collagens
- Apatite crystals (calcium 38%, phosphorus 18%)
- Bone promoting proteins
- Bone sialoproteins
- Osteonectin
- Osteoprotegerin
- Osteocalcin
- Integrins
- Alcaline Phosphatase
- Proteoglycans, Glycosaminoglycans
- Osteopontin
- MMPs & TIMPs
- Receptors
- Adhesion molecules

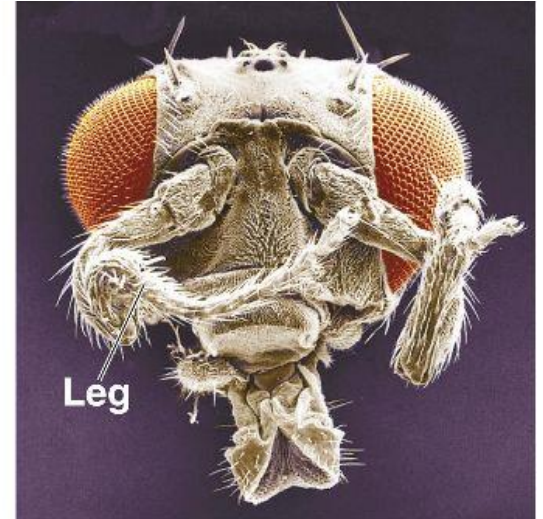## Physico-chemical Effectors

- Cytokines
- Chemokines
- Growth factors
- Hormones
- Physico-mechanical forces
- Biochemical regulators (pH, oxygen concentration, nutrients...)

# MOLEKULÁRNÍ PRINCIPY HISTOGENEZE



**Wild type**



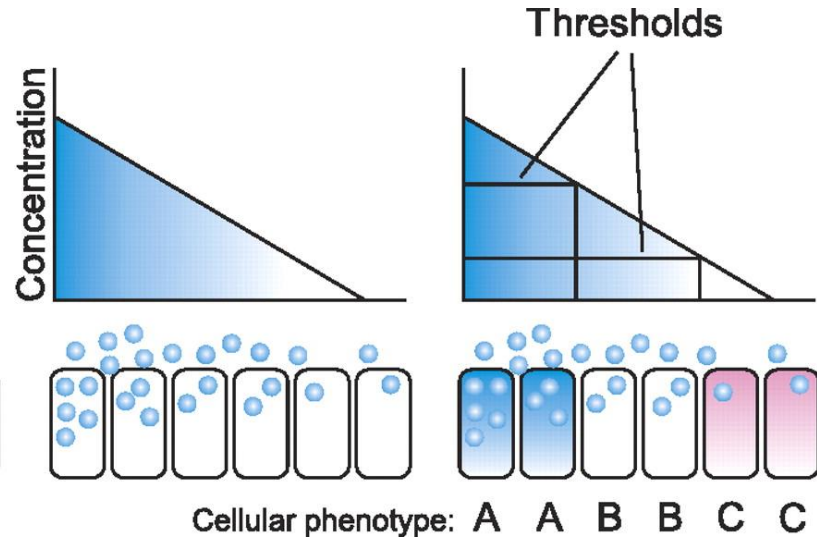
**Mutant**



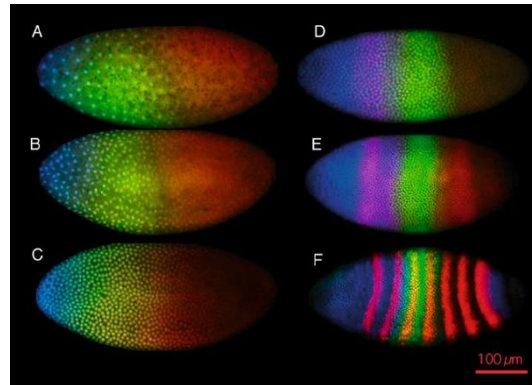
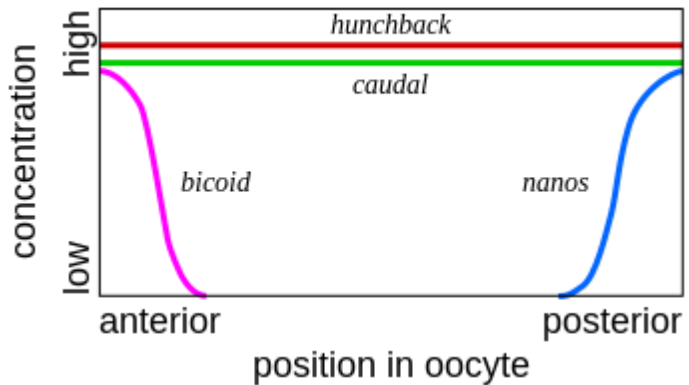




„Genetic control of pattern formation“



mRNA Molecules

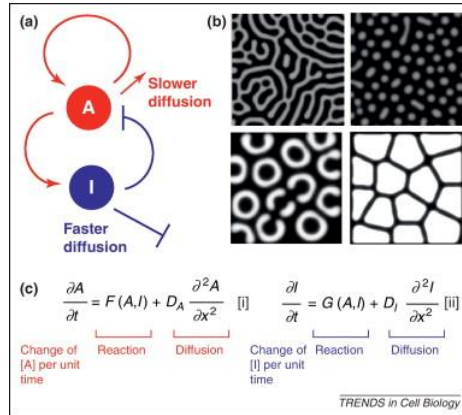

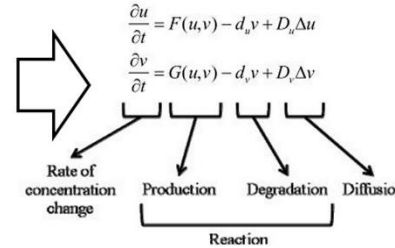



Expression patterns of gap and pair-rule genes in *Drosophila* embryos.  
DOI: 10.1007/s10577-006-1068-z



# PROČ MAJÍ TYGŘI PRUHY?

## Reakčně-difúzní systém



### THE CHEMICAL BASIS OF MORPHOGENESIS

By A. M. TURING, F.R.S. *University of Manchester*

(Received 9 November 1951—Revised 15 March 1952)



It is suggested that a system of chemical substances, called morphogens, reacting together and diffusing through a tissue, is adequate to account for the main phenomena of morphogenesis. Such a system, although it may originally be quite homogeneous, may later develop a pattern or structure due to an instability of the homogeneous equilibrium, which is triggered off by random disturbances. Such reaction-diffusion systems are considered in some detail in the case of an isolated ring of cells, a mathematically convenient, though biologically unusual system. The investigation is chiefly concerned with the onset of instability. It is found that there are six essentially different forms which this may take. In the most interesting form stationary waves appear on the ring. It is suggested that this might account, for instance, for the tentacle patterns on *Hydra* and for whorled leaves. A system of reactions and diffusion on a sphere is also considered. Such a system appears to account for gastrulation. Another reaction system in two dimensions gives rise to patterns reminiscent of dappling. It is also suggested that stationary waves in two dimensions could account for the phenomena of phyllotaxis.

The purpose of this paper is to discuss a possible mechanism by which the genes of a zygote may determine the anatomical structure of the resulting organism. The theory does not make any new hypotheses; it merely suggests that certain well-known physical laws are sufficient to account for many of the facts. The full understanding of the paper requires a good knowledge of mathematics, some biology, and some elementary chemistry. Since readers cannot be expected to be experts in all of these subjects, a number of elementary facts are explained, which can be found in text-books, but whose omission would make the paper difficult reading.



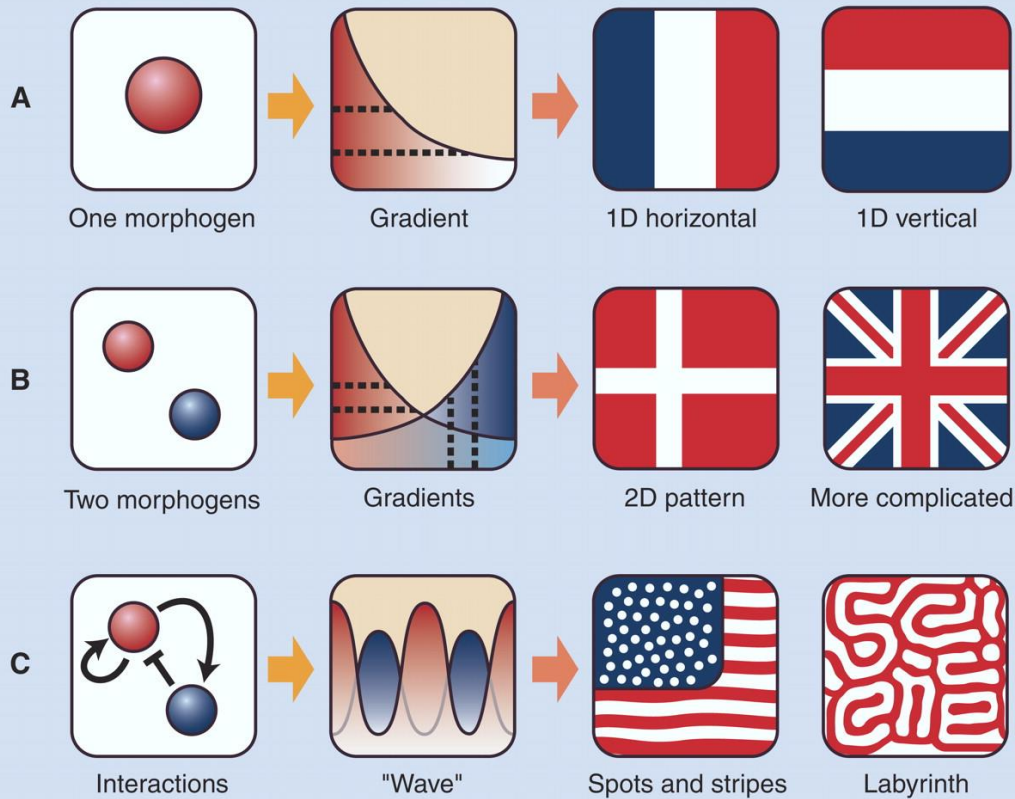
#### 1. A MODEL OF THE EMBRYO. MORPHOGENS

In this section a mathematical model of the growing embryo will be described. This model will be a simplification and an idealization, and consequently a falsification. It is to be hoped that the features retained for discussion are those of greatest importance in the present state of knowledge.

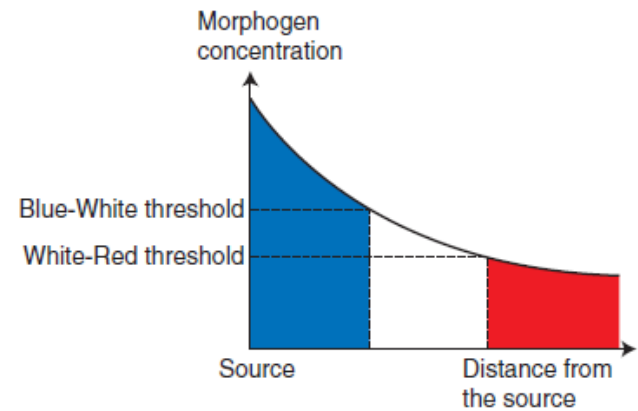
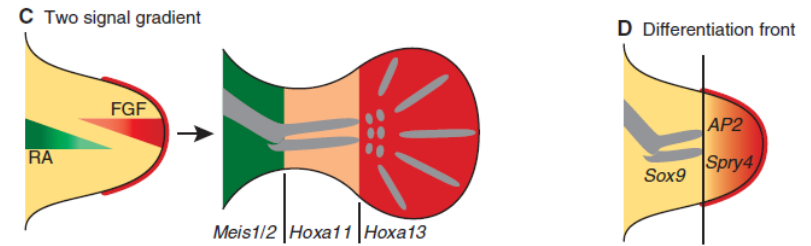

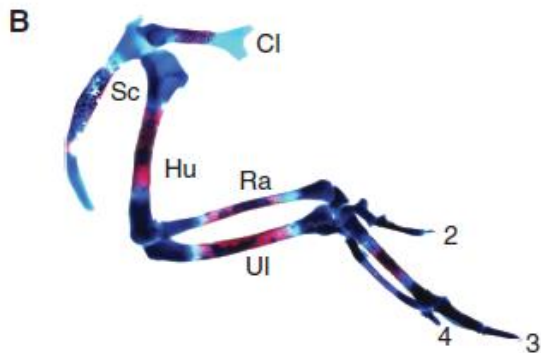
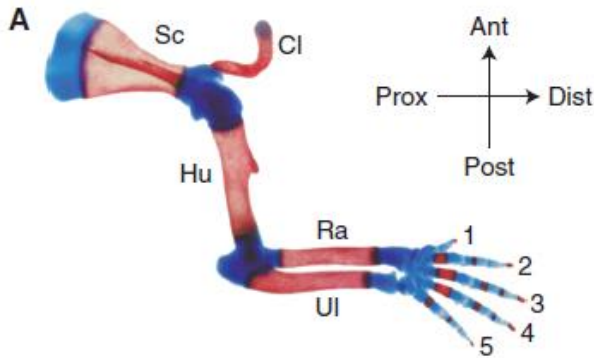
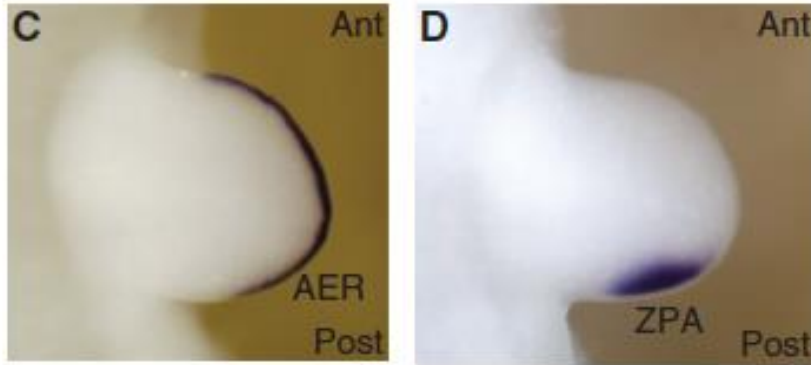
The model takes two slightly different forms. In one of them the cell theory is recognized but the cells are idealized into geometrical points. In the other the matter of the organism is imagined as continuously distributed. The cells are not, however, completely ignored, for various physical and physico-chemical characteristics of the matter as a whole are assumed to have values appropriate to the cellular matter.



# ODPOVĚĎ NA MORFOGENY URČUJE TKÁŇOVÉ VZORY

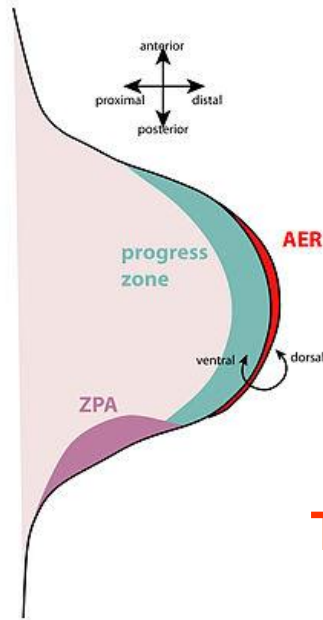
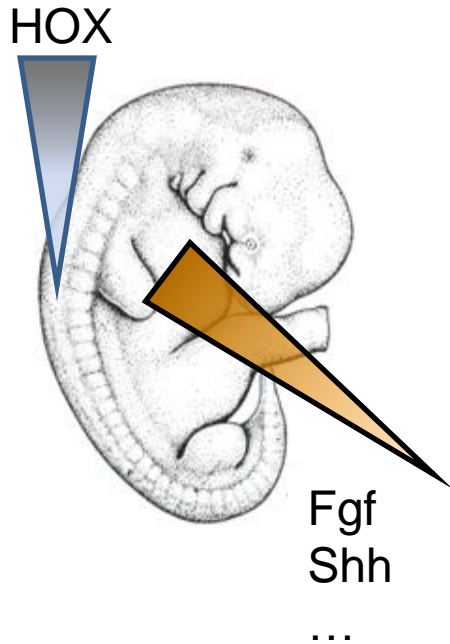


# TEMPORO-SPACIÁLNÍ EXPRESE RŮZNÝCH REGULÁTORŮ URČUJE FINÁLNÍ LOKALIZACI, ORIENTACI A MORFOLOGII TKÁNÍ A ORGÁNŮ





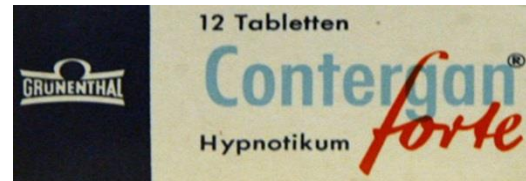
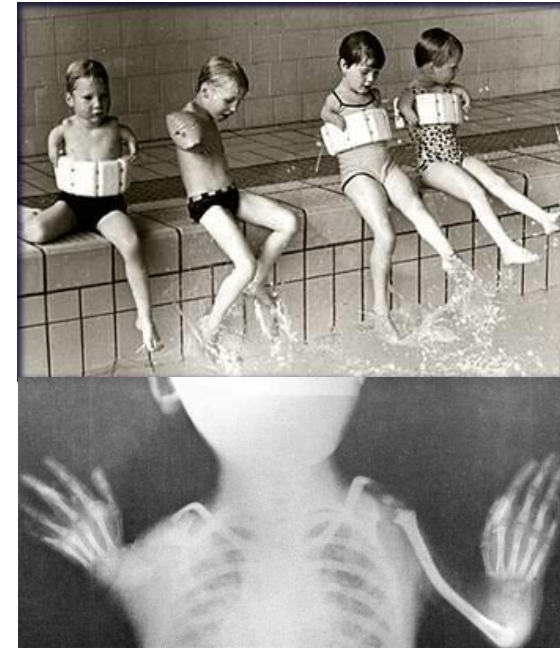
# THALIDOMID



Proliferace


Vaskularizace

Thalidomid

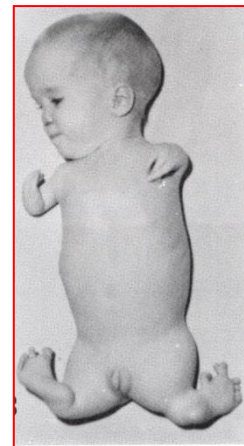


## Thalidomidová embryopatie

- fokomelie
- amelie
- anocie/mikrocie
- anoftalmie/mikroftalmie
- poškození ledvin, srdce, GIT, genitálu

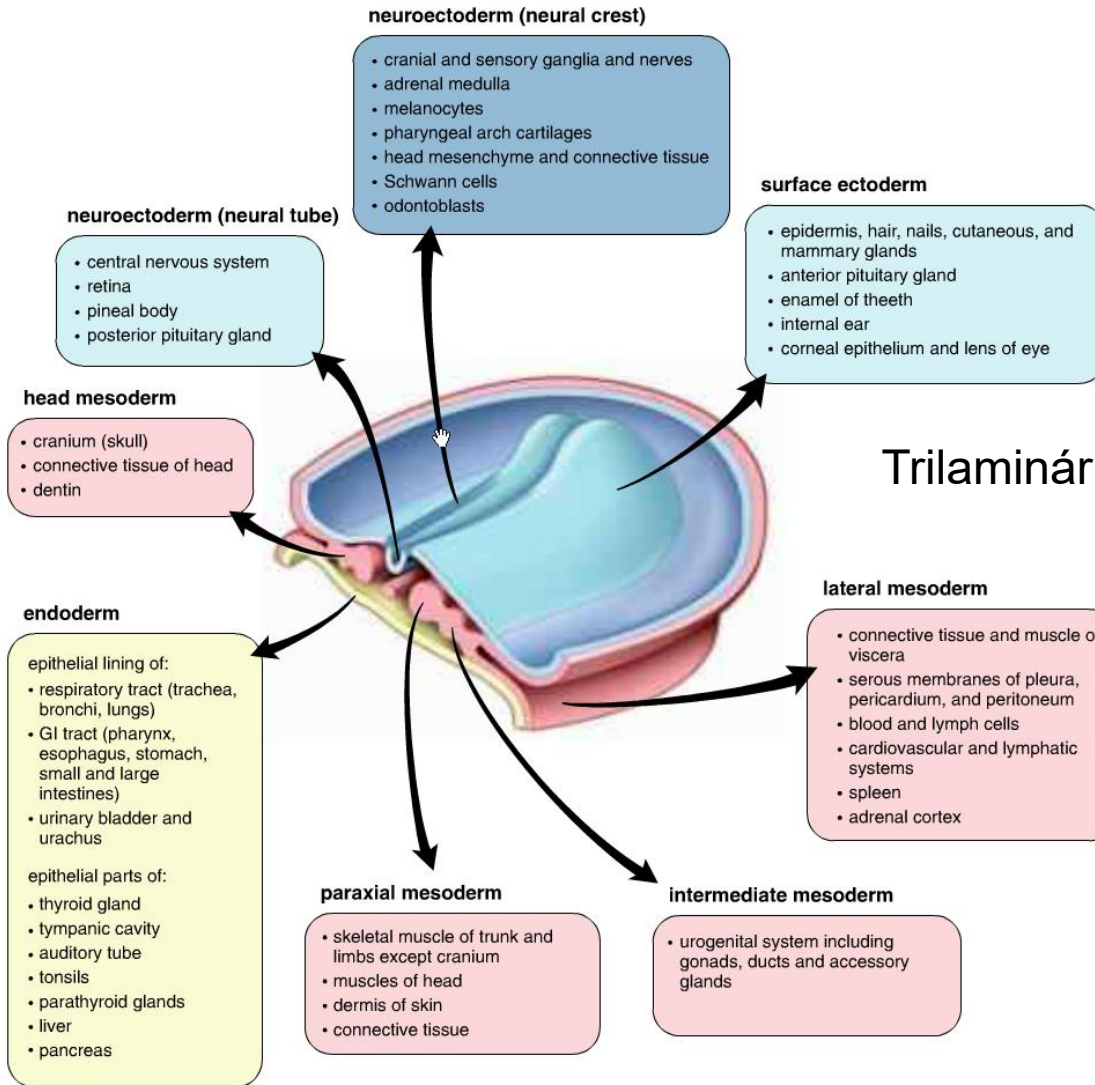


Frances Oldham Kelsey, FDA  
USA



# VÝVOJ OSTATNÍCH TKÁNÍ SE ŘÍDÍ PODOBNÝMI INTERAKCEMI

Ektoderm



Trilaminární zárodečný disk  
(3. týden)

Entoderm

Mesoderm

# VÝVOJ OSTATNÍCH TKÁNÍ SE ŘÍDÍ PODOBNÝMI INTERAKCEMI

## Ektoderm

Povrchový ektoderm

- Epidermis a její deriváty
- Rohovka a epitel čočky
- Zubní sklovina
- Vnitřní ucho
- Adenohypofýza
- Epitel ústní dutiny a části análního kanálu

Neuroektoderm

- **Neurální trubice** a její deriváty:
  - CNS
  - Retina
  - Neurohypofýza
  - Epifýza
- **Neurální lišta** a její deriváty:
  - Kraniální, spinální, autonomní ganglia, PNS
  - Schwanovy buňky, gliální buňky,
  - Chromafinní buňky nadledviny
  - Enteroendokrinní buňky
  - Melanoblasty
  - Mesenchym hlavy a jeho deriváty – faryngeální oblouky
  - Odontoblasty

## Mesoderm

Hlavový

- Pojivová tkáň hlavy, lebka, dentin

Paraxiální

- Kosterní svalovina hlavy, trupu a končetin
- Dermis
- Pojivová tkáň

Intermediální

- Urogenitální systém + vývody a přídatné žlázy

Laterální

- Viscerální pojivová tkáň
- Serózní membrány pleury, peritonea a perikardia
- Krevní buňky, leukocyty
- Kardiovaskulární a lymfatický systém
- Slezina
- Adrenální kortex

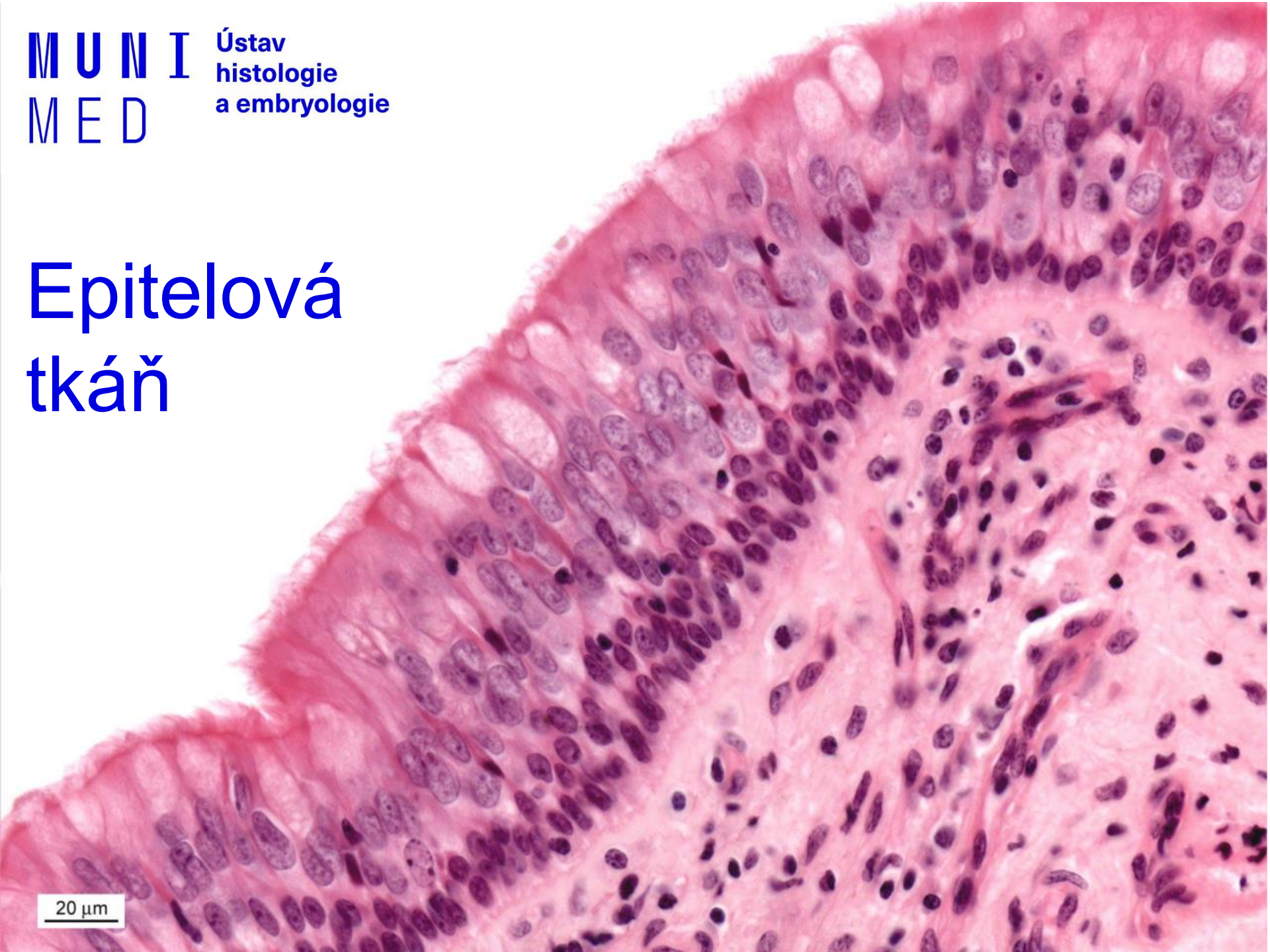
## Entoderm

- Epitel GIT s výjimkou ústní dutiny a části análního kanálu

- Extramurální žlázy GIT
- Epitel močového měchýře a trubice
- Epitel respiračního systému
- Thyroidea, parathyreoidní tělíska, thymus
- Parenchym tonsil kromě lymfatické tkáně
- Epitel cavum tympani a Eustachovy trubice



# Epitelová tkáň

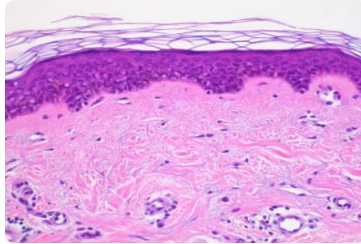


20  $\mu$ m

# KLASIFIKACE TKÁNÍ

Na základě morfologických a funkčních znaků


## Epitelová



Kontinuální, avaskulární vrstvy buněk s různou funkcí, orientovaných do volného prostoru, se specifickými mezibuněčnými spoji a minimem mezibuněčného prostoru a ECM

Deriváty všech tří zárodečných listů

## Svalová

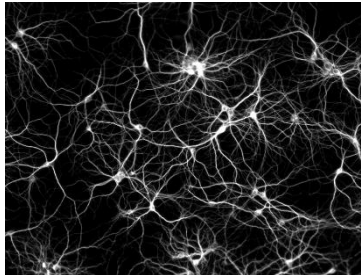


Obsahují myofibrily → schopnost kontrakce

Derivát mezodermu - KS, myokard, mezenchymu - HS

Výjimečně ektoderm (např. m. sphincter a m. dilatator pupillae)

## Nervová

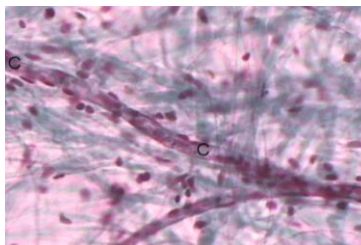


Neurony a neuroglie

Příjem a přenos elektrického vzruchu

Derivát ektodermu, výjimečně mezenchymu (mikroglie)

## Pojivová



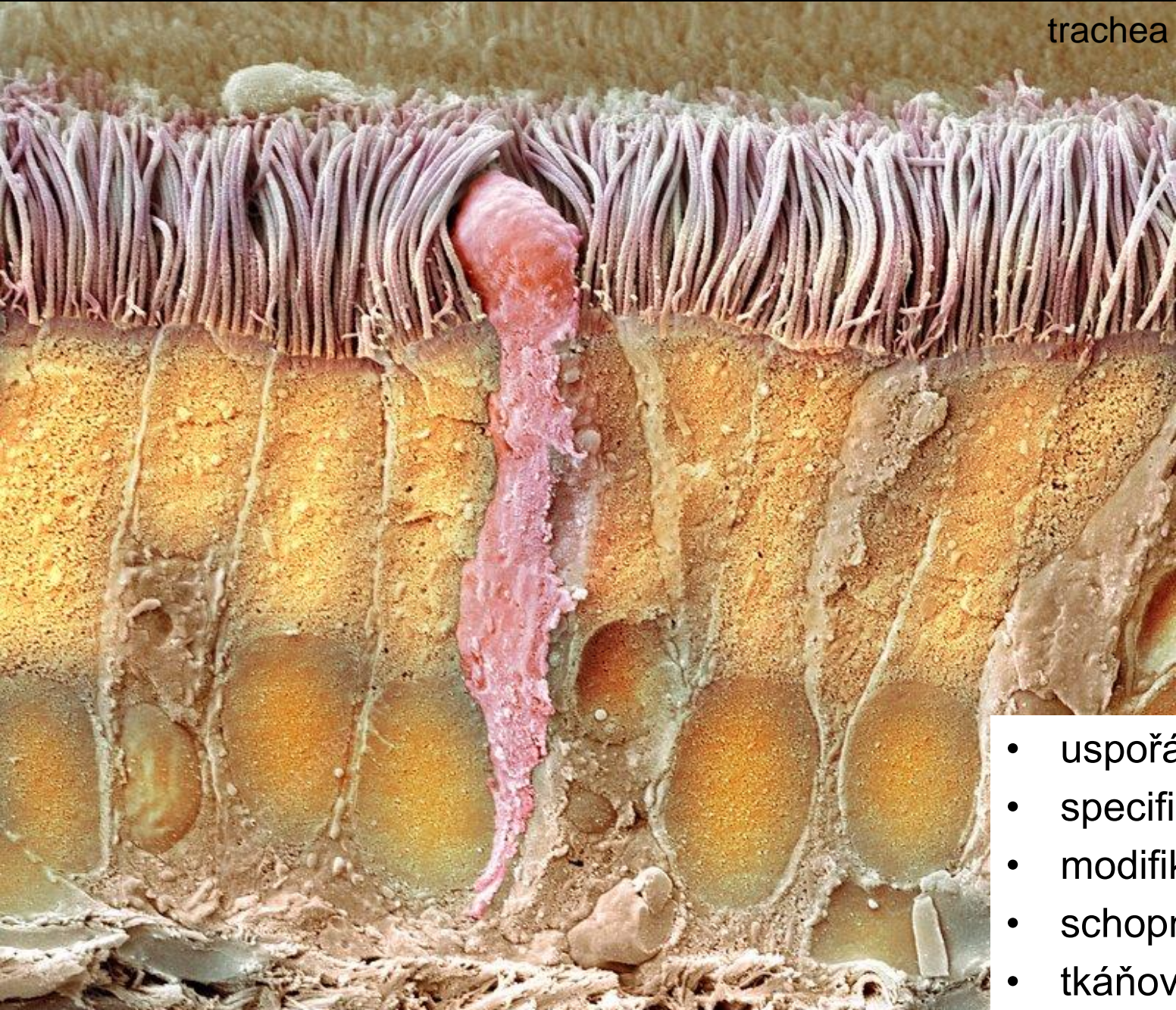
Dominantní přítomnost extracelulární matrix

Vazivo, chrupavka, kost, tuková tkáň

Derivát zejména mezenchymu



# EPITELOVÁ TKÁŇ

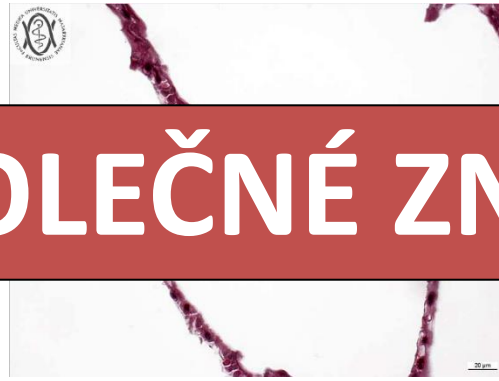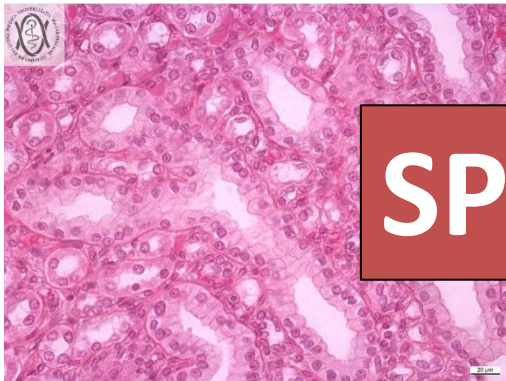
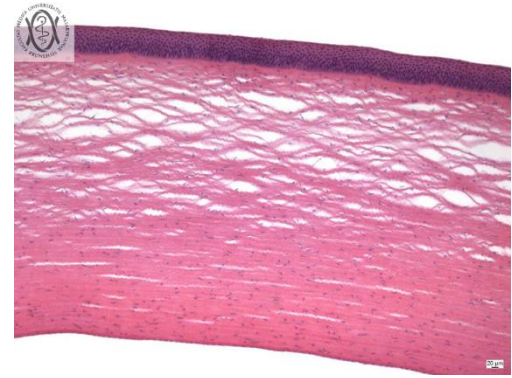
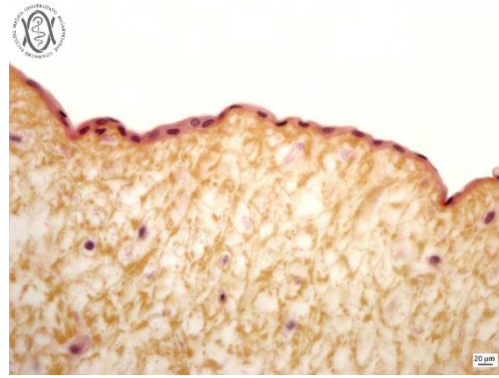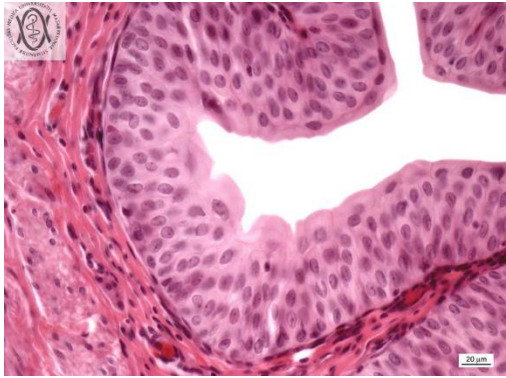


trachea

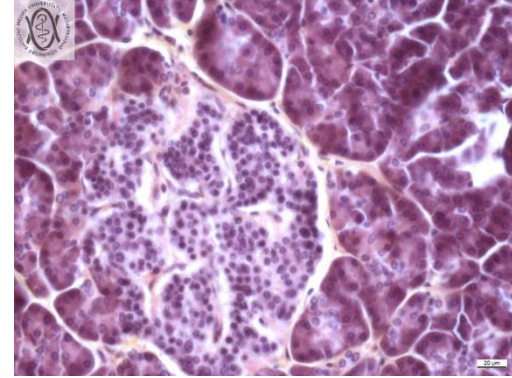
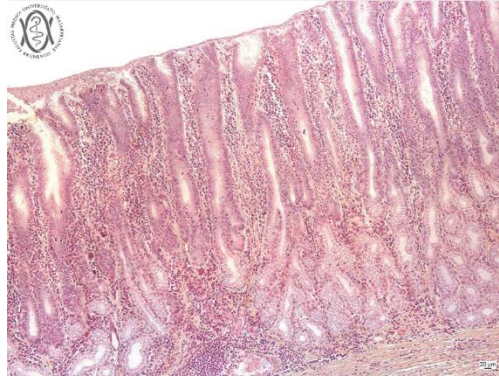
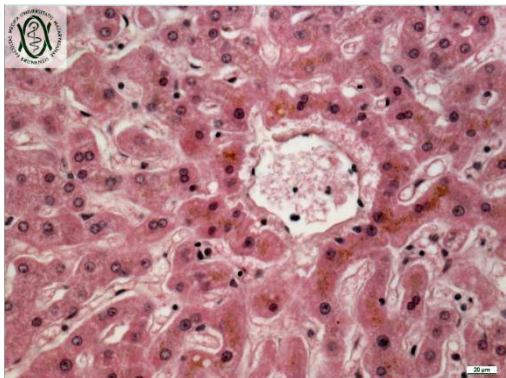
- uspořádání buněk
- specifická morfolgie
- modifikace povrchů
- schopnost adheze
- tkáňové rozhraní



# VARIABILITA EPITELOVÉ TKÁNĚ

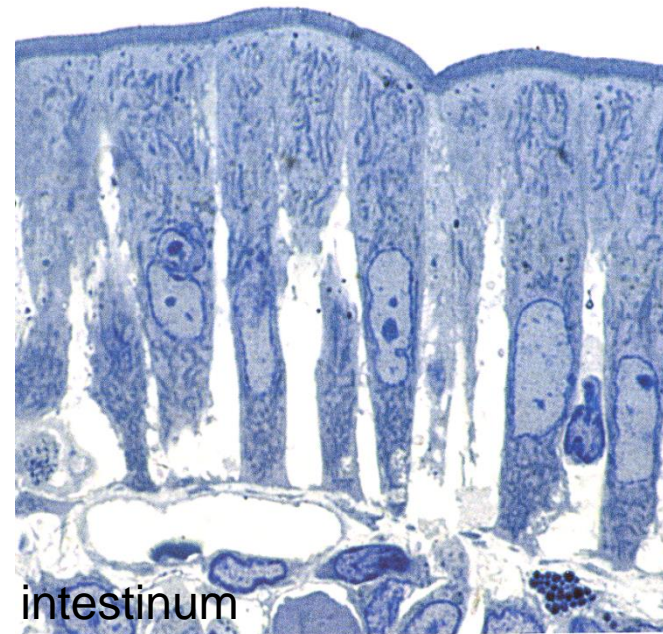
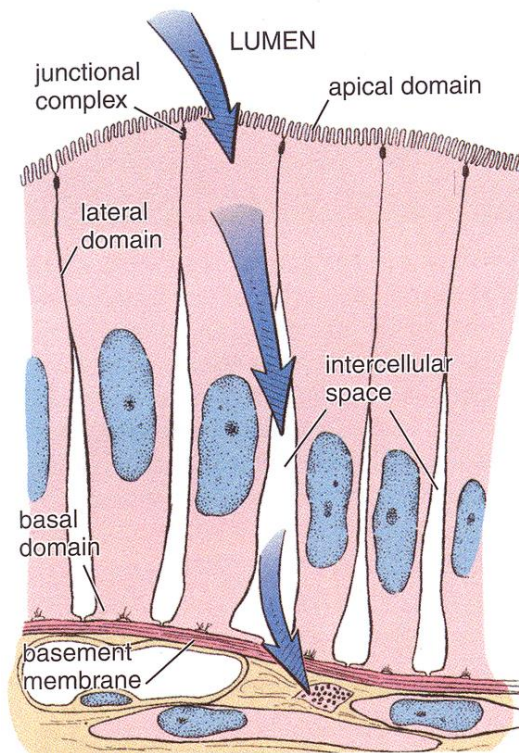


**SPOLEČNÉ ZNAKY**



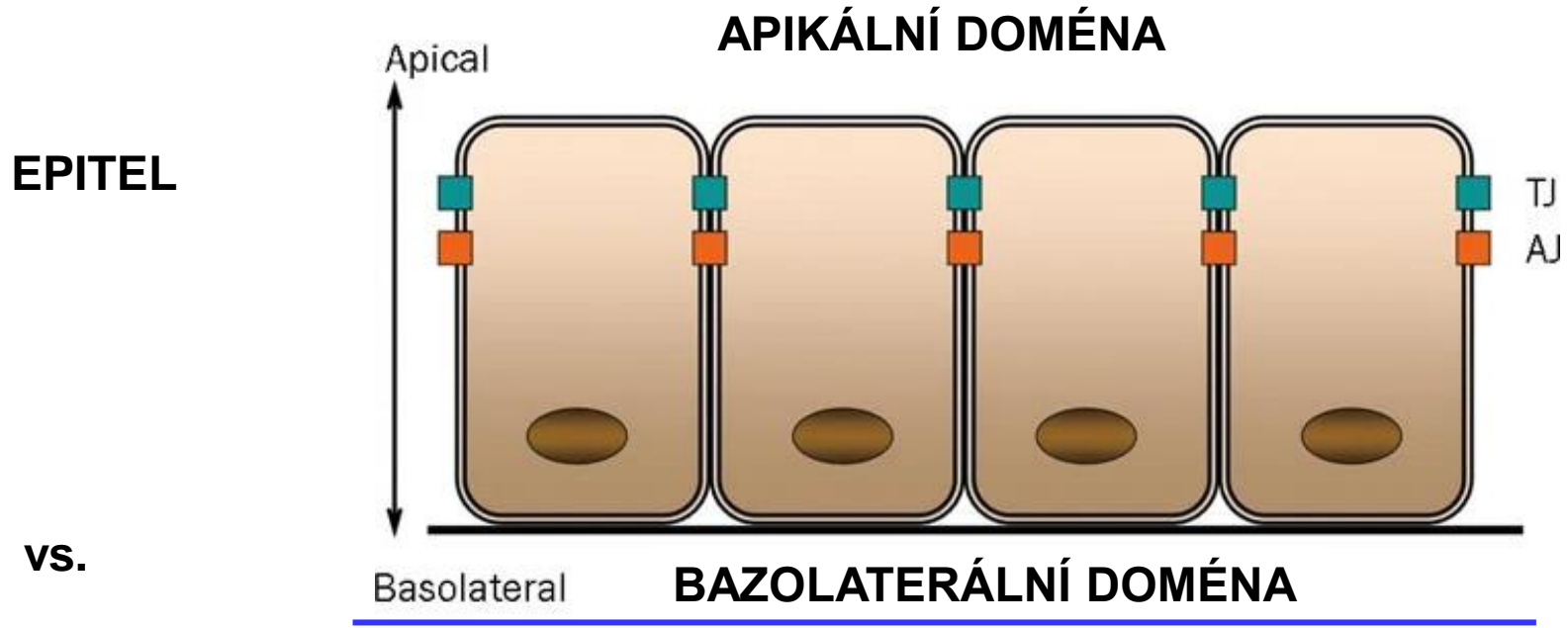
# OBEČNÁ CHARAKTERISTIKA (KRYCÍ) EPITELOVÉ TKÁNĚ

- Avaskulární (bez přímého cévního zásobení) – výživa z pojivové tkáně (*lamina propria*)
- Apikobazální polarizace
- Minimum mezibuněčné hmoty
- Ukotvení do bazální membrány
- Typická morfologie a mezibuněčné spoje (těsné, adhezní, komunikační)





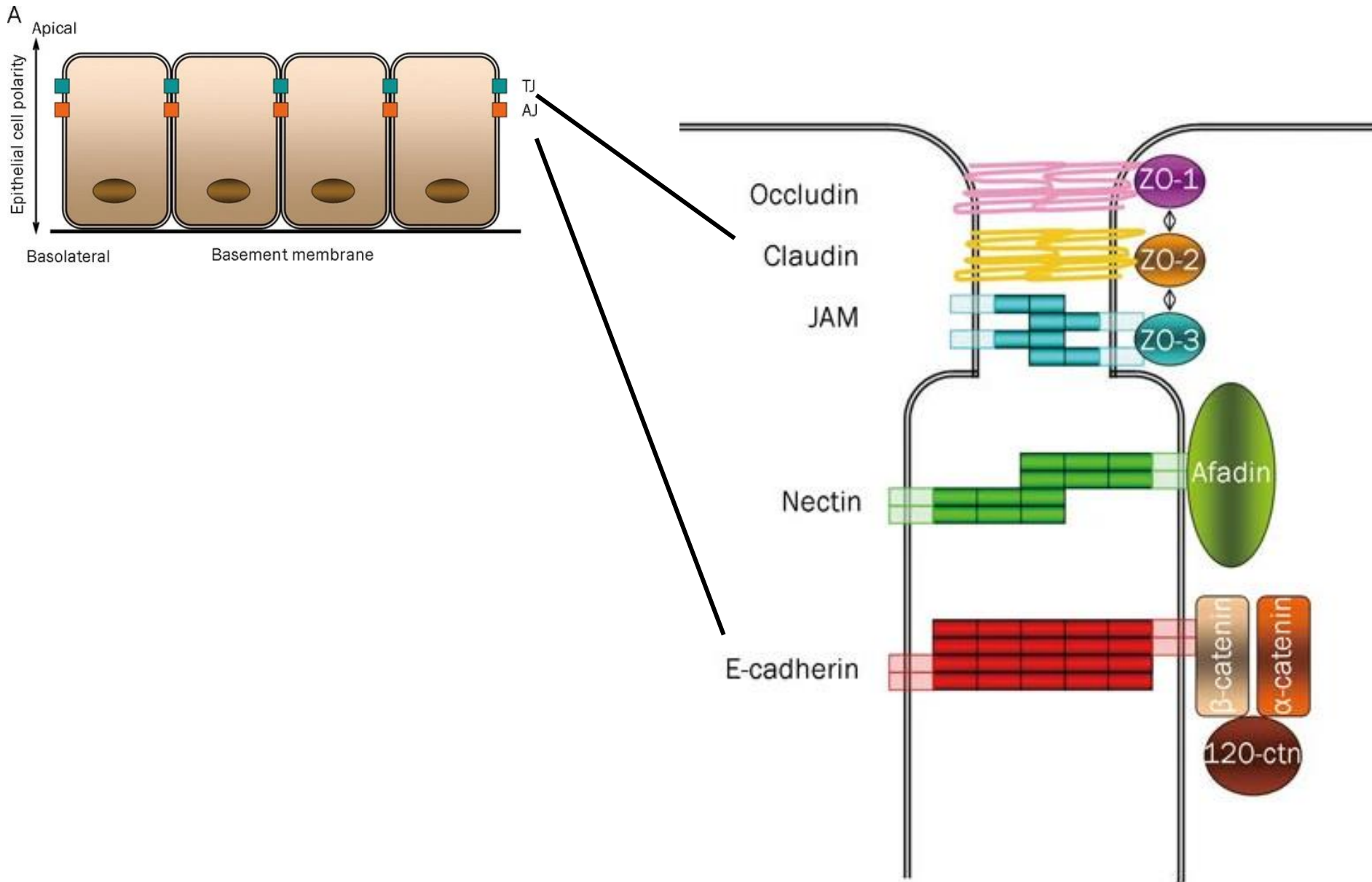
# POLARITA EPITELOVÝCH BUNĚK



MEZENCHYM

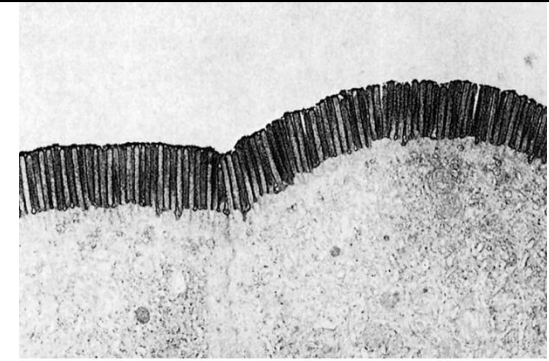


# POLARITA BUNĚK

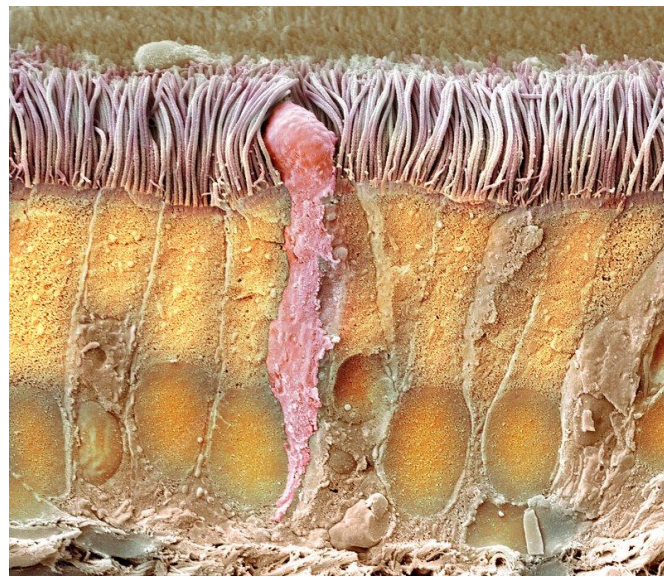


# STAVBA TYPICKÉ EPITELOVÉ BUŇKY

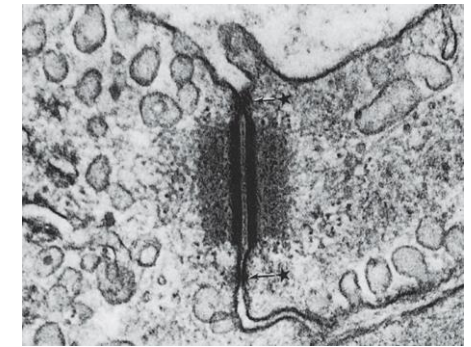
## Apikální povrch



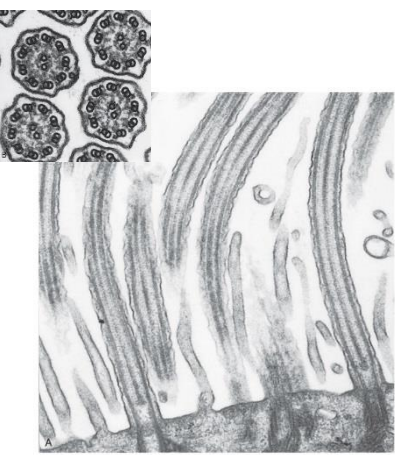
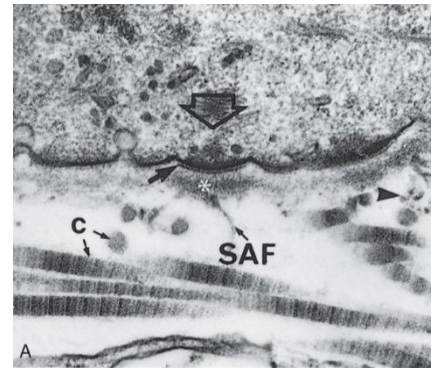
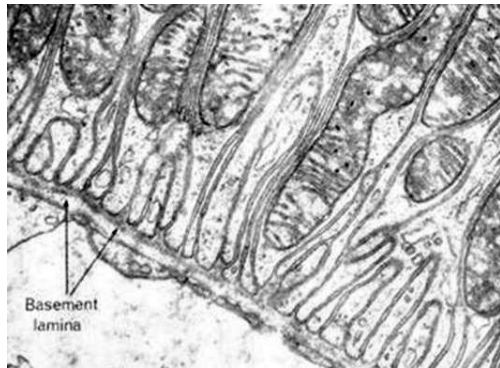
## Laterální povrch



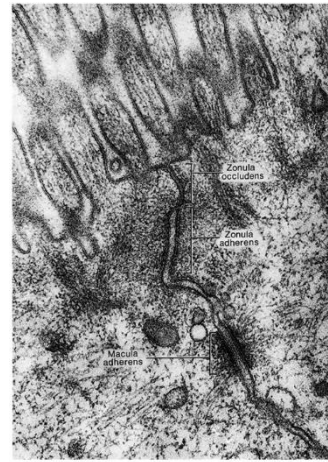
## Laterální povrch



## Bazální povrch



From Lesson 13, Lesson 01, Papanicolaou, Atlas of Histology, Philadelphia, WB Saunders, 1988.




# MODIFIKACE BUNĚČNÉHO POVRCHU

Apikální povrch	Laterální povrch	Bazální povrch
mikroklky nepravidelné kartáčový lem žíhaná kutikula řasinky stereocilie	zonula adherens macula adherens (desmosom) zonula occludens nexus interdigitace	Hemidesmosomy Bazální labyrint

Viz cytologické přednášky



# BAZÁLNÍ MEMBRÁNA



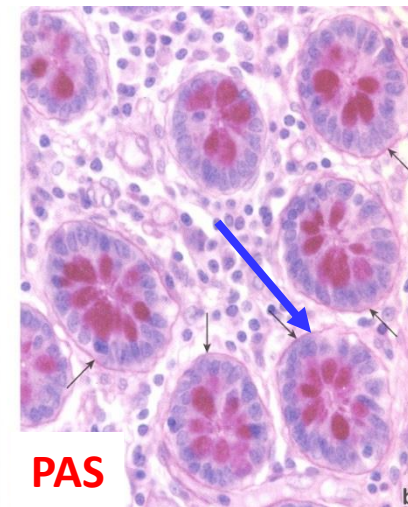
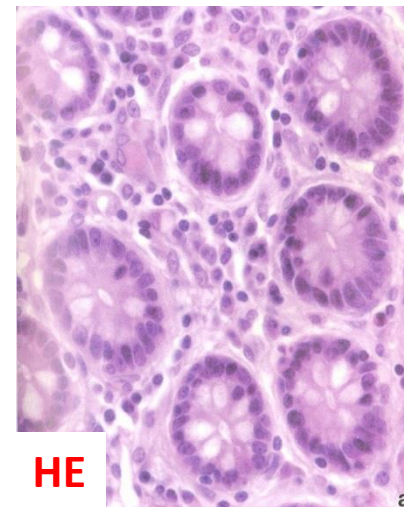
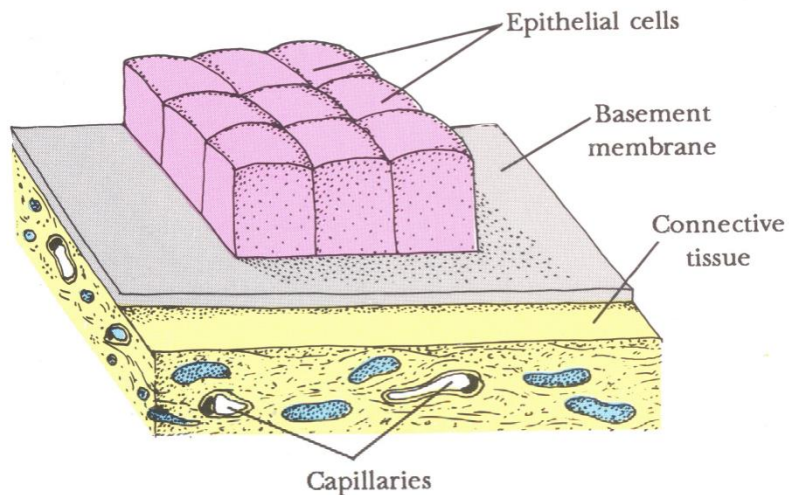
# BAZÁLNÍ MEMBRÁNA

## Bazální membrána je pojem světelné mikroskopie

- Vrstva **ECM**, která připojuje epitelové buňky k pojivovým tkáním
- V mikroskopu je nezřetelná, ale lze histochemicky zviditelnit některé její složky (PAS)
- Společný produkt epitelů i fibroblastů
- Selektivní bariéra - transport
- Tkáňová integrita - soudržnost epitelu

PAS reakce (Periodic Acid Schiff)  
Průkaz polysacharidů

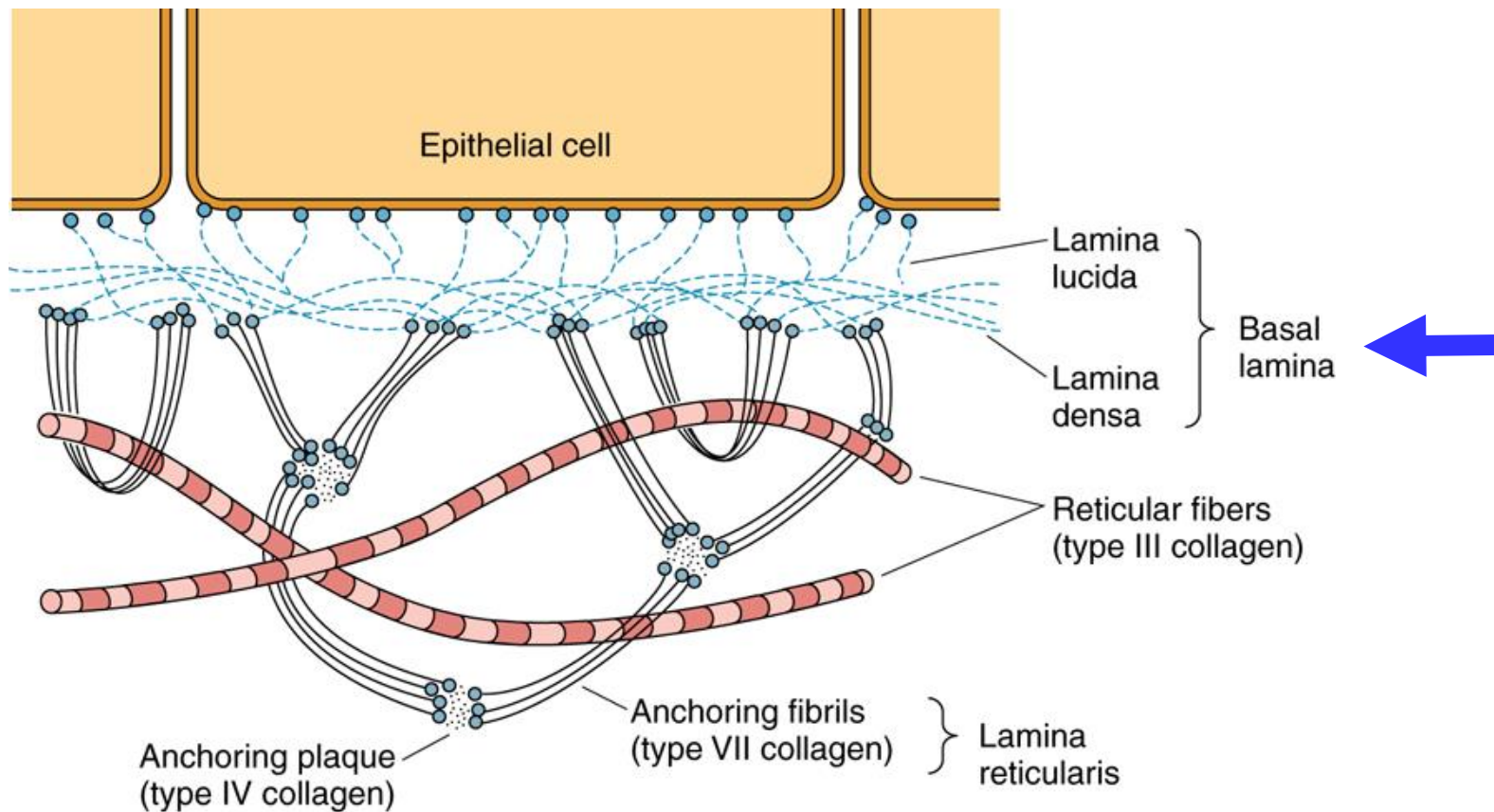
Bazální membrána = lamina basalis + lamina fibroreticularis



# BAZÁLNÍ MEMBRÁNA vs. BAZÁLNÍ LAMINA

## Bazální lamina (lamina basalis)

- pojem **elektronové mikroskopie**
- dvě vrstvy: lamina densa a lamina rara
  - lamina rara (lucida) - GAGs (zviditelní se PAS reakcí) - připojení hemidesmosomů, světlá
  - lamina densa - zejména netypické kolageny (IV), tmavá
- produkt epitelových buněk
- 50-100nm

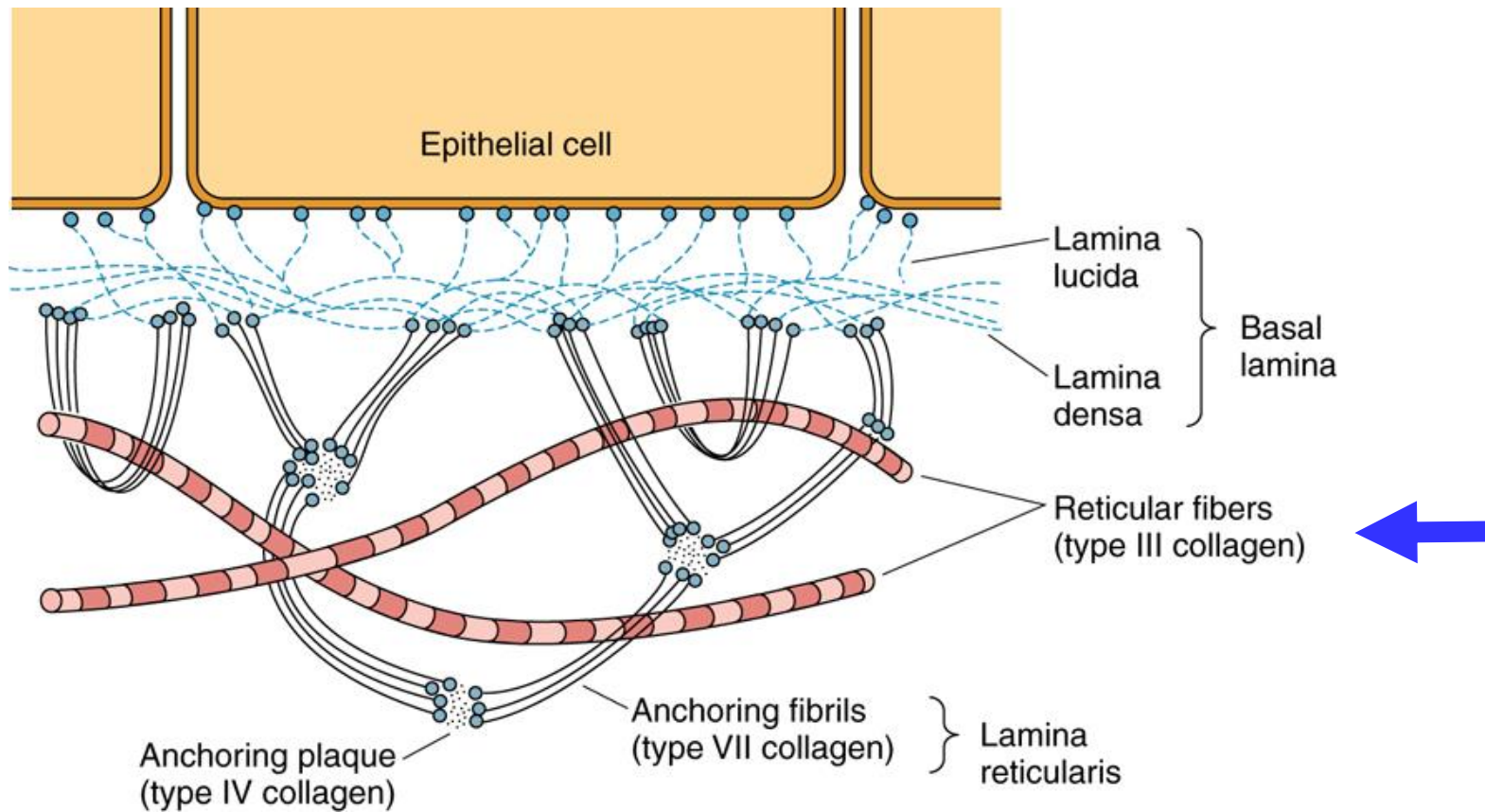




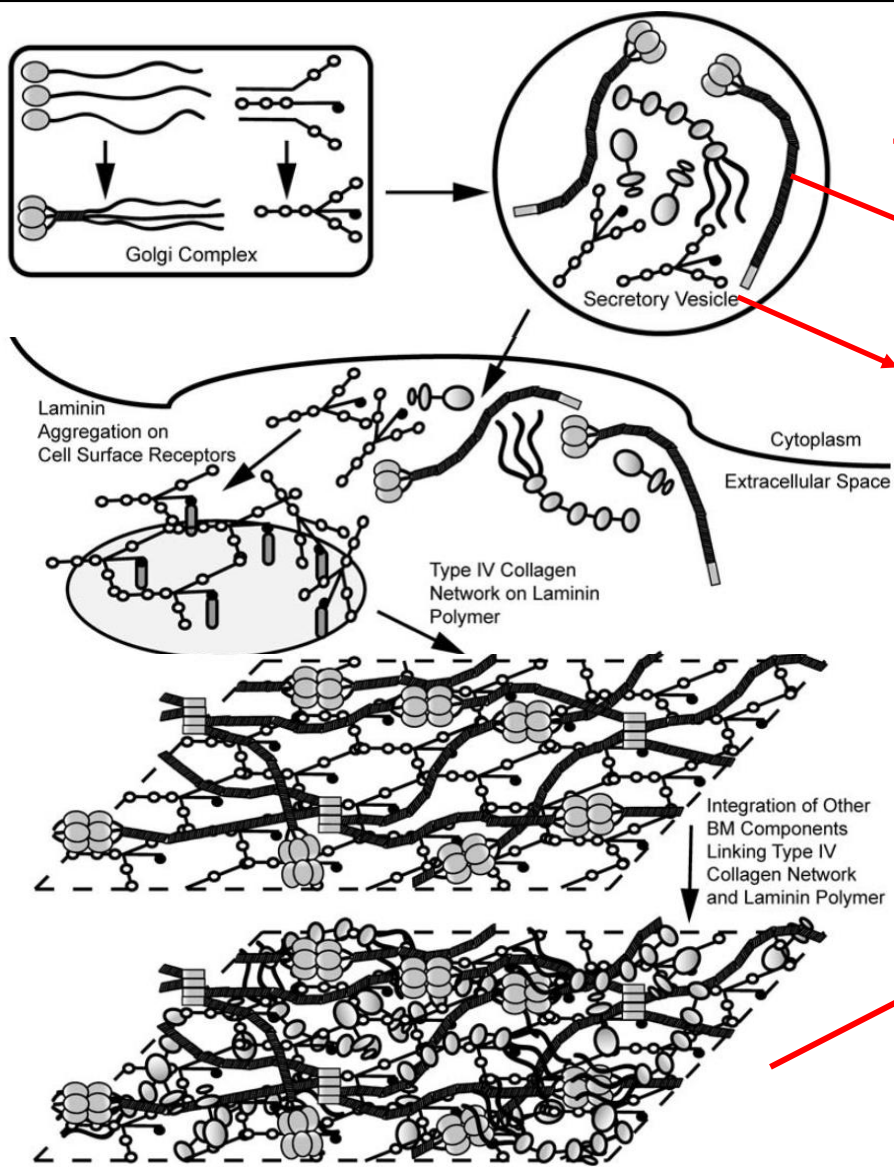
# BAZÁLNÍ MEMBRÁNA vs. BAZÁLNÍ LAMINA

## Lamina fibroreticularis

- pojem elektronové mikroskopie
- kolagen III a další netypické kolageny (IV, VI)
- fibrilin
- produkt vazivových buněk, navazuje na ECM vaziva



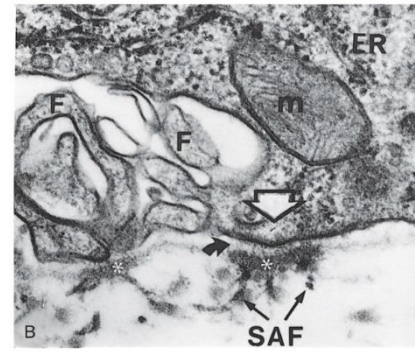
# BAZÁLNÍ MEMBRÁNA JE NEOBYČEJNĚ SLOŽITÁ STRUKTURA



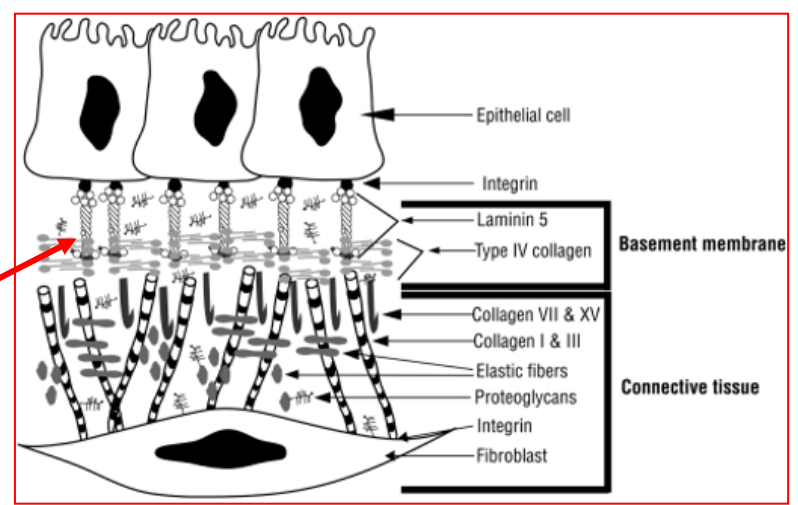
→ Kolagen IV

→ Perlecan, Nidogen/Entactin

→ Laminin

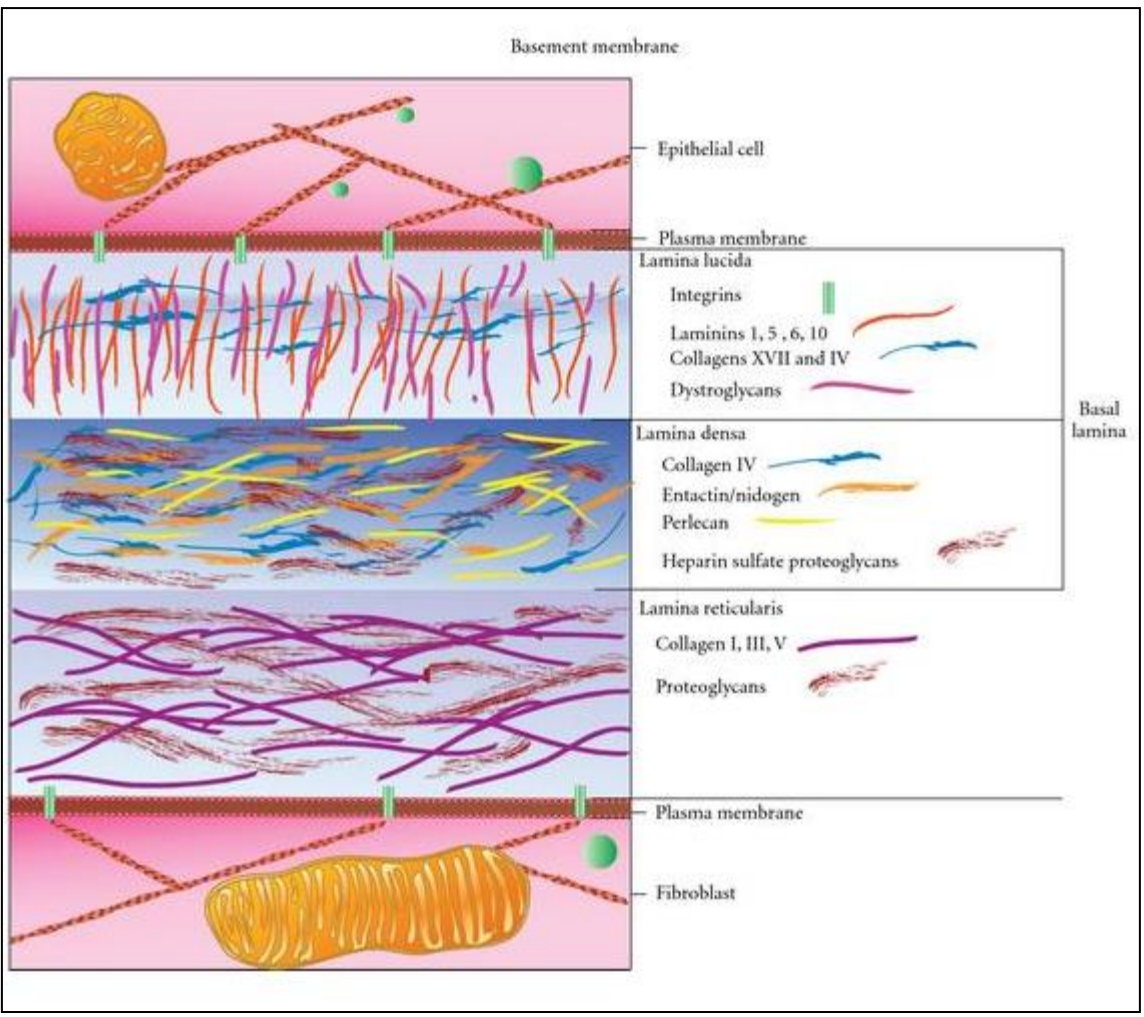
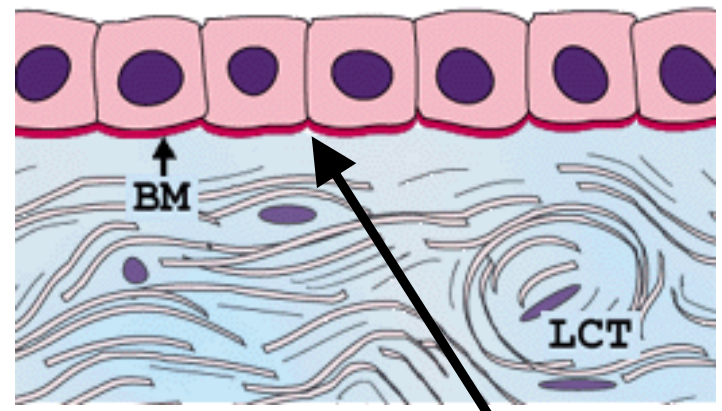


*Epidermolysis bullosa congenita – junkční typ (laminin 5)*



Dunsmore SE, Chambers RC, Laurent GJ. 2003. Matrix Proteins. Figure 2.1.2. In: Respiratory Medicine, 3rd ed. London. Saunders, p. 83; Dunsmore SE, Laurent GJ. 2007. Lung Connective Tissue. Figure 40.1. In: Chronic Obstructive Pulmonary Disease: A Practical Guide to Management, 1st ed. Oxford. Wiley-Blackwell, p. 467.

## Epitelová buňka



Lamina basalis

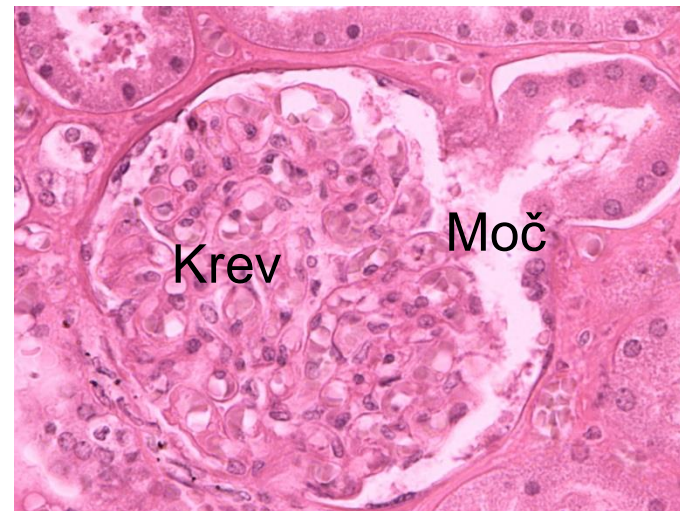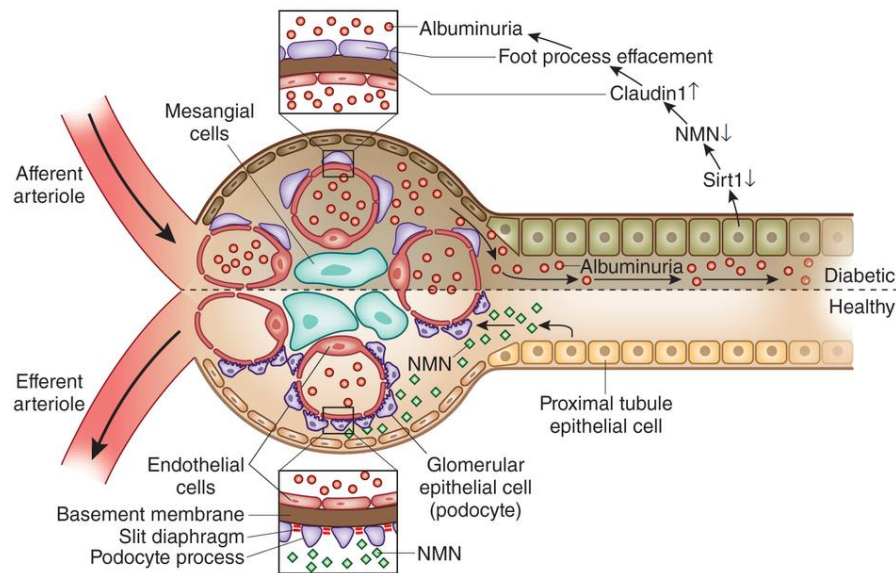
Lamina (fibro)reticularis

Bazální membrána

## Fibroblast

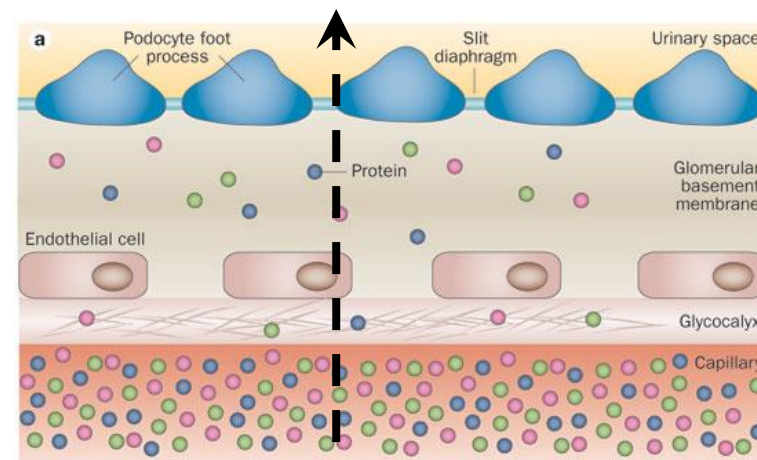


# BAZÁLNÍ MEMBRÁNA V CORPUSCULUM RENIS



**Bazální membrána v ledvinných těliscích je důležitou součástí filtrační bariéry**

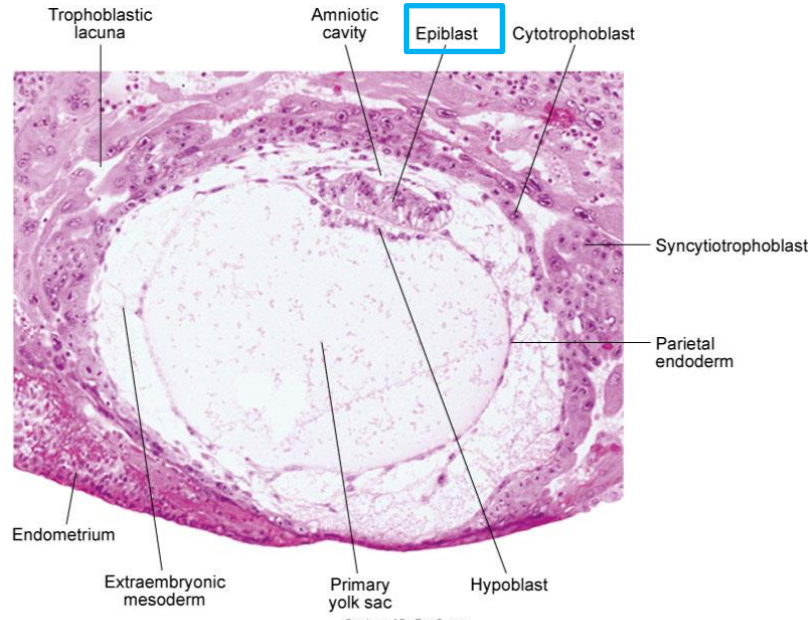
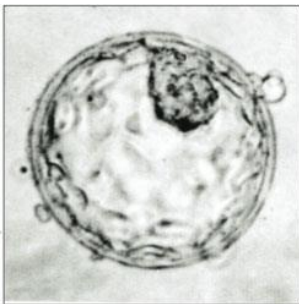
Moč



Krev

# EMBRYONÁLNÍ PŮVOD EPITELOVÝCH TKÁNÍ

Buňky s epiteliálním fenotypem vznikají ze všech tří zárodečných listů



Courtesy of Dr. Ray Gasser.

Fig. 5-3. Digital photomicrograph of a 12-day human embryo (Carnegie No. 7700) taken just as implantation within the endometrium is completed.

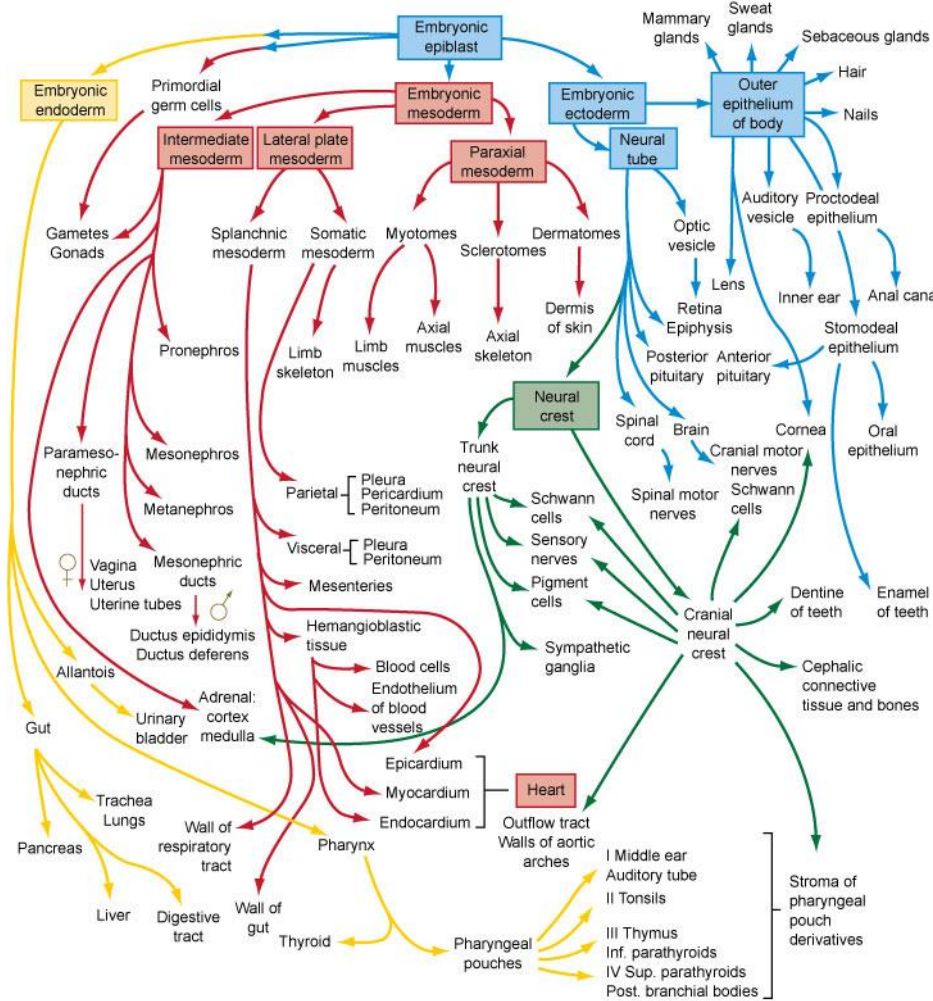


Fig. 6-27. Flow chart showing the formation of the organs and tissues of the embryo from the fundamental germ layers. The arrows are color-coded according to the germ layer of origin of the structure (see Fig. 4-1 for color code).

# EMBRYONÁLNÍ PŮVOD EPITELOVÝCH TKÁNÍ

**Buňky s epiteliálním fenotypem vznikají ze všech tří zárodečných listů**

Zárodečný list	Epitelové deriváty
<b>Ektoderm</b>	<ol style="list-style-type: none"><li>1. Pokožka (vícevrstevný dlaždicový rohovějící)</li><li>2. Potní žlázy a jejich vývody (jednovrstevný a vícevrstevný kubický)</li><li>3. Výstelka ústní dutiny, pochvy a análního kanálu (vícevrstevný dlaždicový nerohovějící)</li><li>4. Neuroektoderm</li></ol>
<b>Mezoderm</b>	<ol style="list-style-type: none"><li>1. Endotel vystylající krevní cévy (jednovrstevný dlaždicový)</li><li>2. Mezotel vystylající tělní dutiny (jednovrstevný dlaždicový)</li><li>3. Výstelky pohlavních a močových cest (přechodný, víceřadý cylindrický, jednovrstevný kubický, jednovrstevný cylindrický) – kromě derivátů kloaky</li></ol>
<b>Entoderm</b>	<ol style="list-style-type: none"><li>1. Výstelka jícnu (vícevrstevný dlaždicový nerohovějící)</li><li>2. Výstelka GIT (jednovrstevný cylindrický)</li><li>3. Výstelka žlučníku (jednovrstevný cylindrický)</li><li>4. GIT žlázy (játra, pankreas)</li><li>5. Výstelka dýchacího traktu (víceřadý cylindrický s řasinkami, jednovrstevný cylindrický s řasinkami, kubický, dlaždicový)</li><li>6. Výstelka pohlavních a močových cest odvozená z kloaky</li></ol>



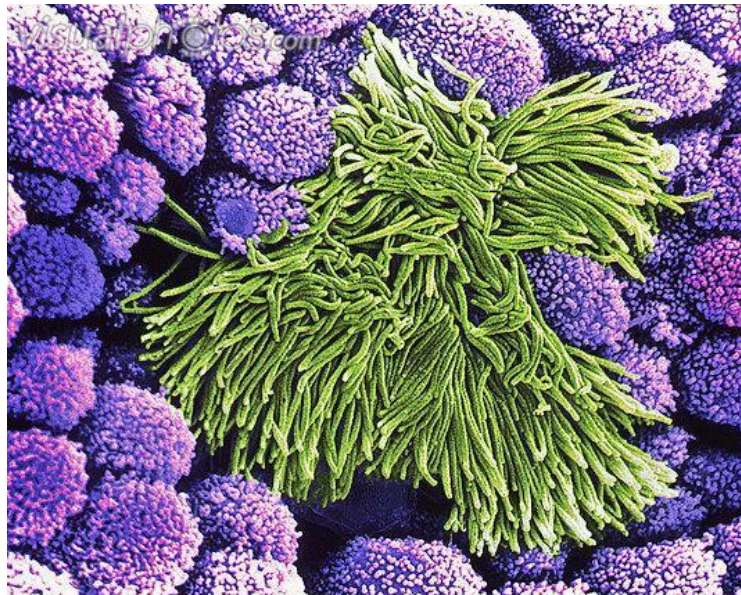
**KLASIFIKACE**

**MORFOLOGIE**

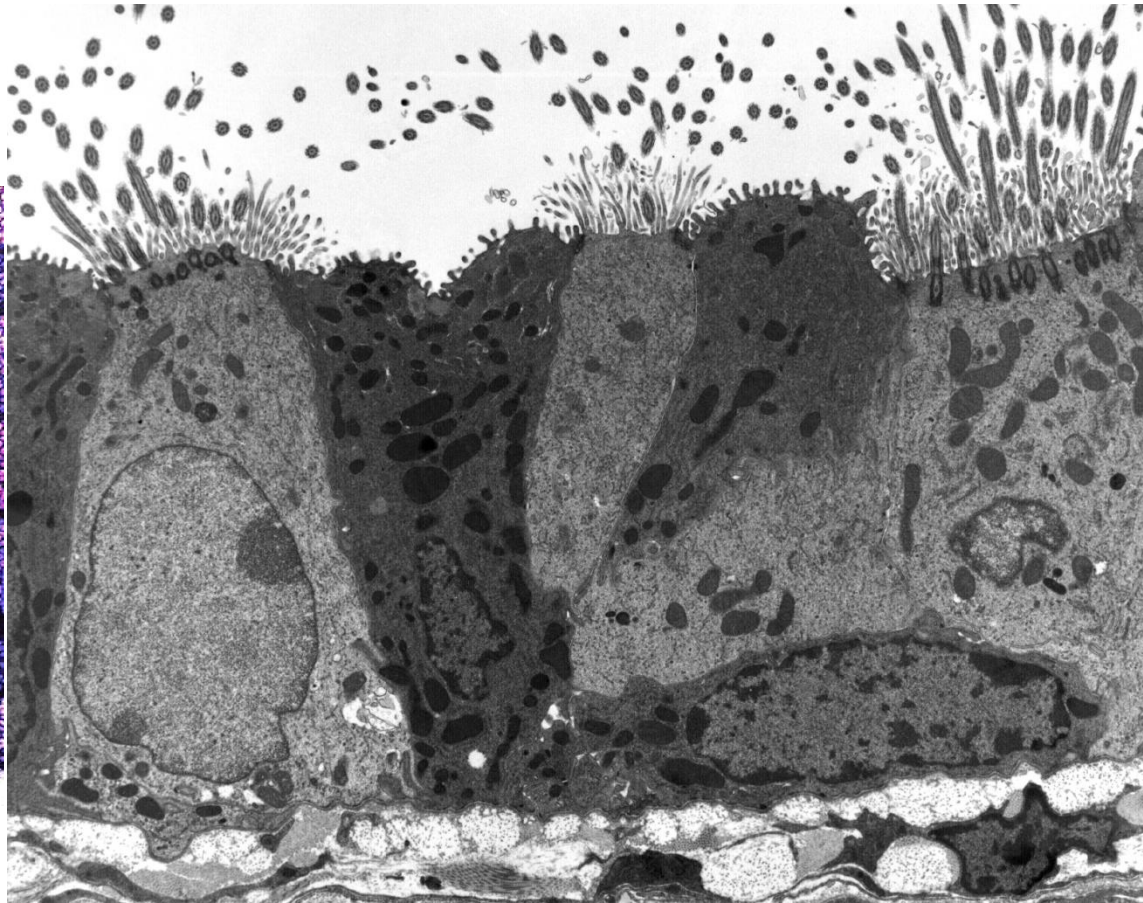
**FUNKCE**

# KLASIFIKACE EPITELOVÝCH TKÁNÍ

- na základě **morfologie**: krycí, trabekulární, retikulární
- na základě **funkce**: žláznový, resorpční, smyslový, respirační atd.



p580102 [RM] © www.visualphotos.com



3 µm

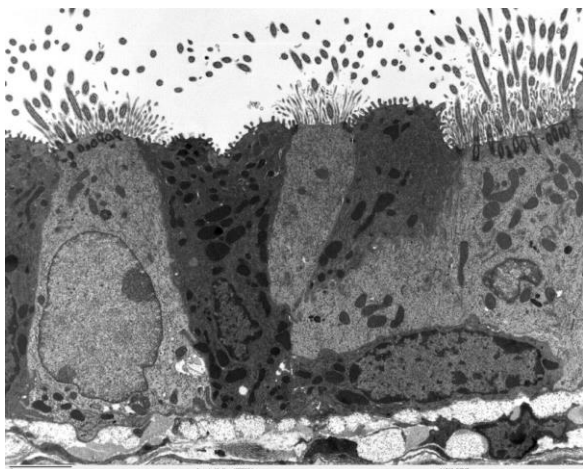
Lung/epithelium#8004-26

1/7/0 REMF

## Klasifikace podle

### 1) morfologie

1. krycí (plošné)
2. trabekulární
3. retikulární



### 2) funkce

- krycí
- žlázné
- resorpční
- smyslové
- respirační cesty
- alveolární
- zárodečný
- ...



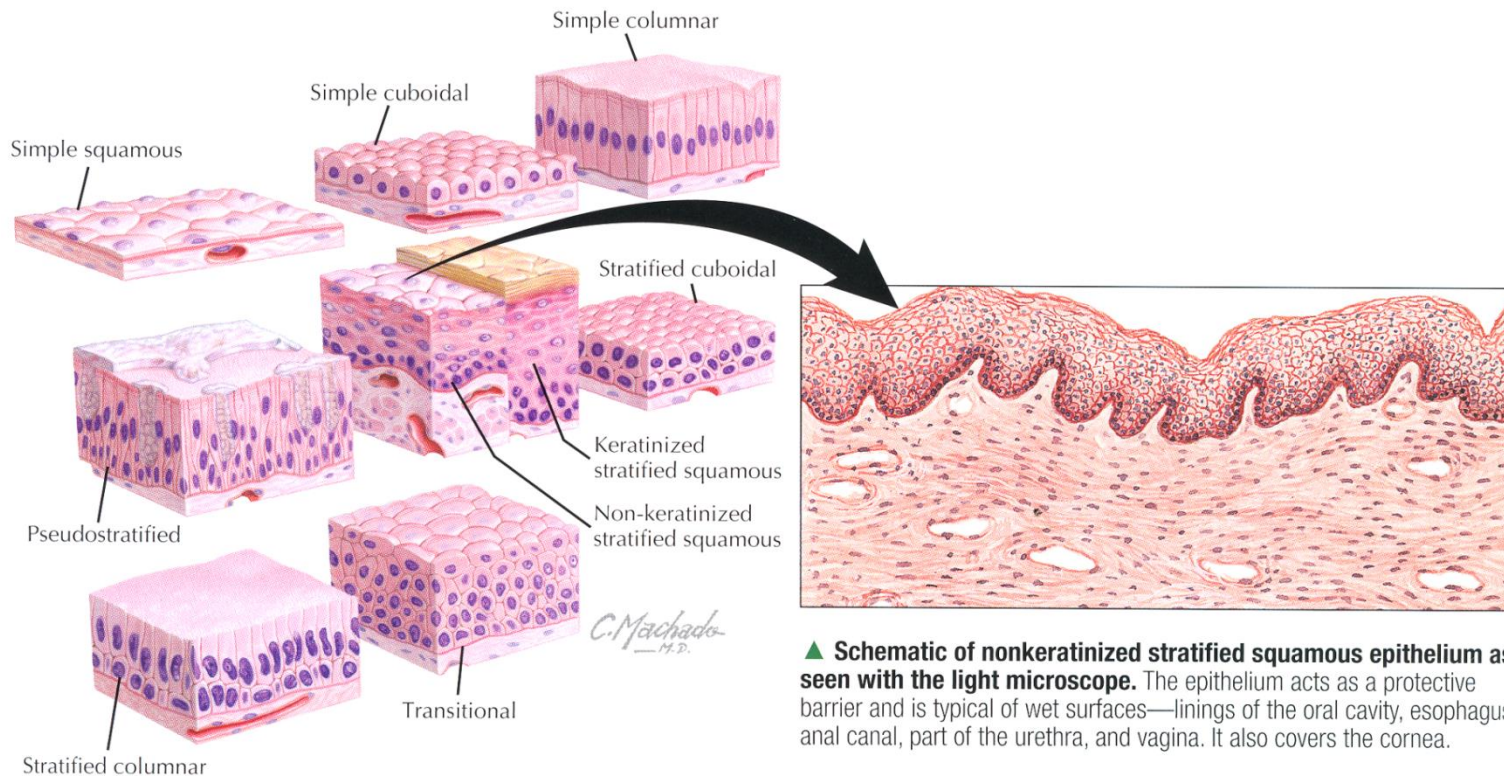
## Morfologie

- Tvar a uspořádání buněk
- Počet vrstev

- 1. Epitely krycí (plošné)**
2. Trabekulární epitel
3. Retikulární epitel

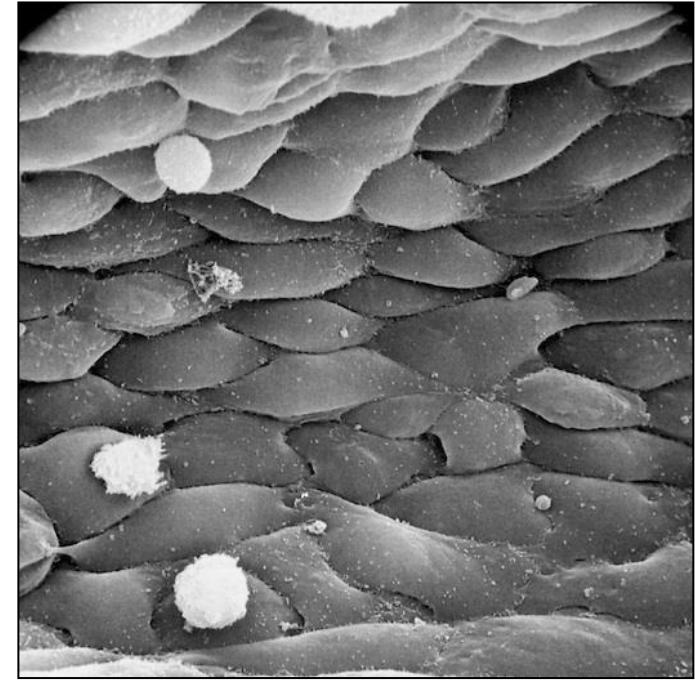
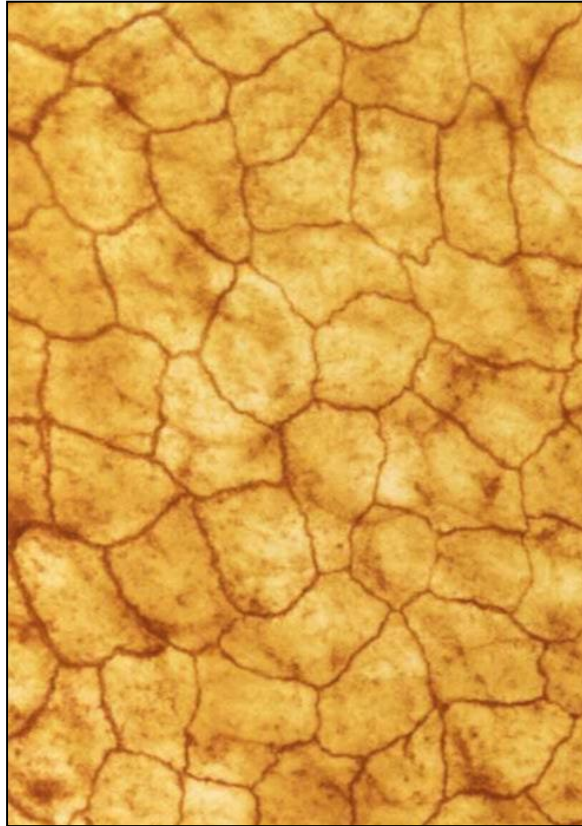
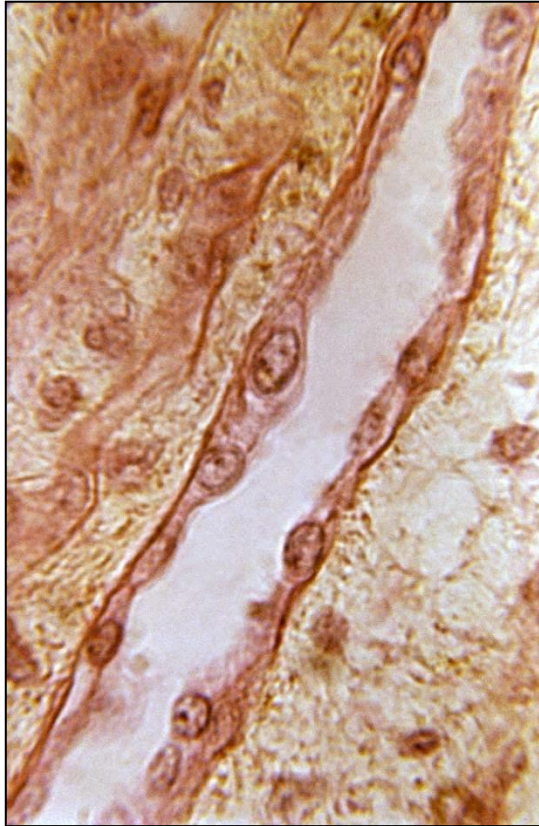
# KRYCÍ EPITELY

Kritérium	Termín	Rozlišení
Počet vrstev buněk	Jednovrstevný Vícevrstevný Víceřadý	Jedna vrstva buněk Více vrstev buněk Více vrstev jader, ale všechny buňky v kontaktu s bazální laminou
Tvar povrchových buněk	Dlaždicový Kubický Cylindrický	Ploché dlaždicové buňky, šířka >> výška Polygonální buňky, šířka = výška Polygonální buňky, šířka < výška



▲ **Schematic of nonkeratinized stratified squamous epithelium as seen with the light microscope.** The epithelium acts as a protective barrier and is typical of wet surfaces—linings of the oral cavity, esophagus, anal canal, part of the urethra, and vagina. It also covers the cornea.

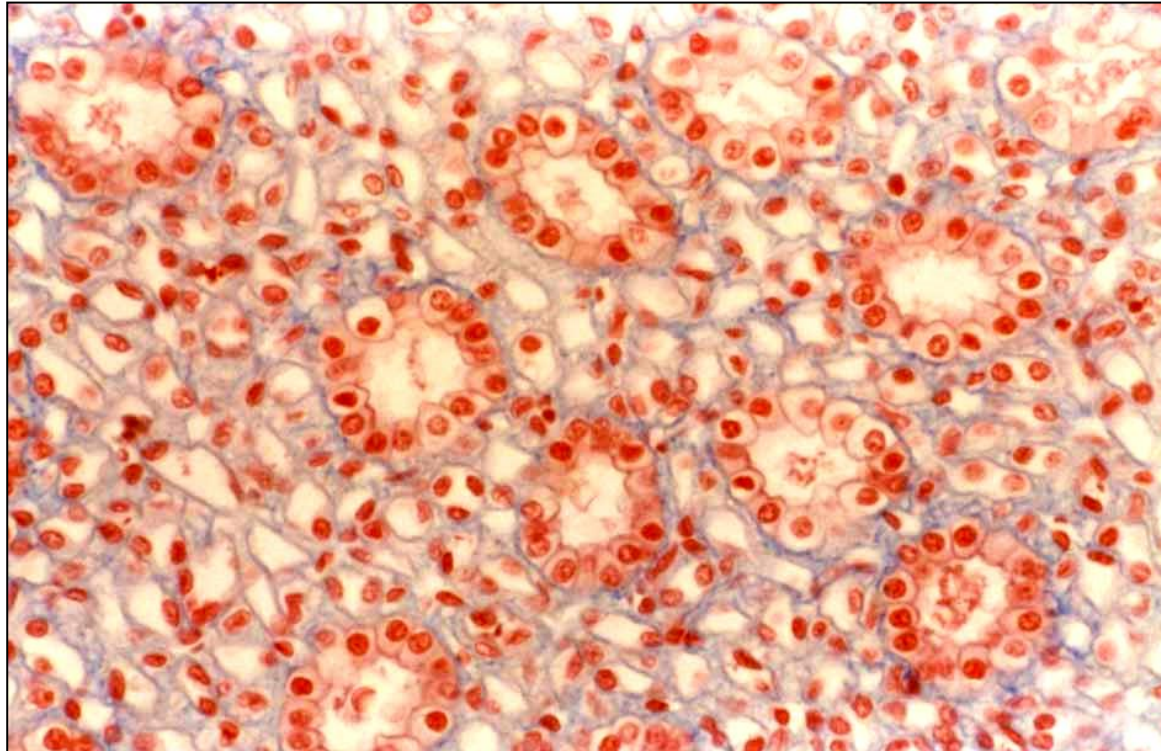
- **Jednovrstevný dlaždicový epitel**



- Semipermeabilní bariéra
- Endotel cév
- Parietální list Bowmanova pouzdra (corpusculum renis)

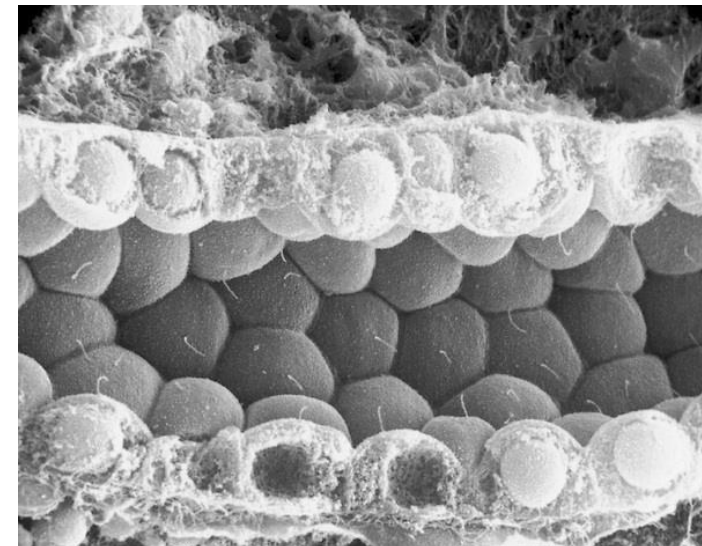


## ▪ Jednovrstevný kubický epitel



- Tubuly ledvin
- Vsunuté a interlobulární vývody žláz
- Povrch ovaria
- Vnitřní povrch pouzdra čočky


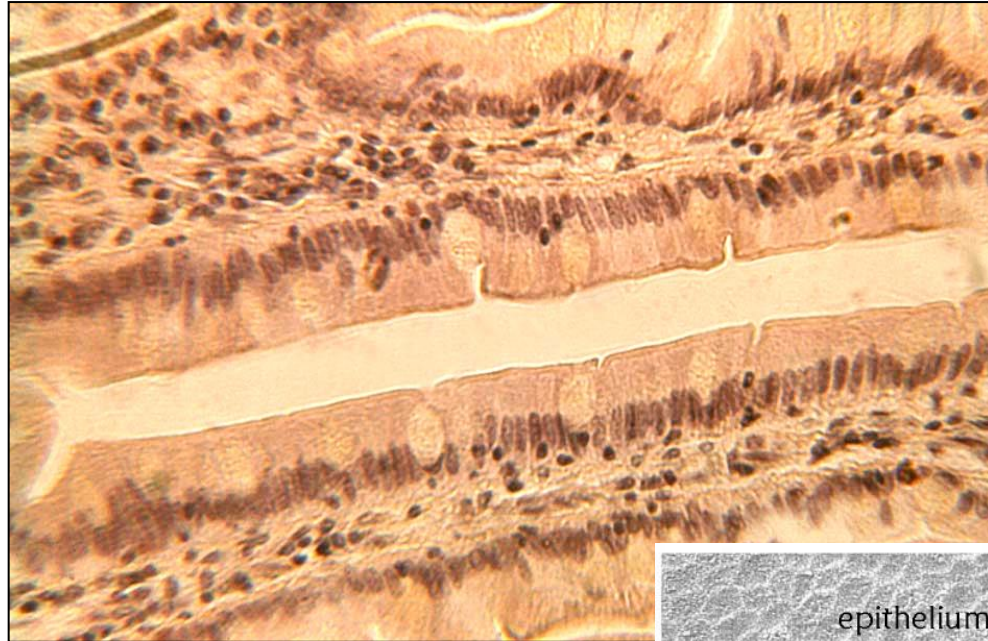
- Sekreční a exkreční kanálky
- Úprava koncentrací iontů a vody



## ▪ Jednovrstevný cylindrický epitel

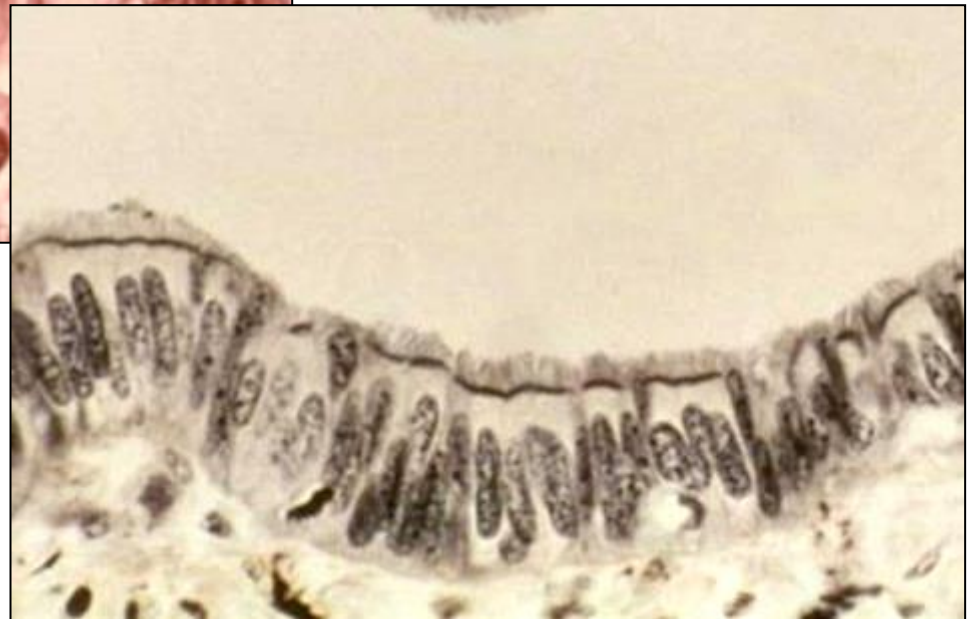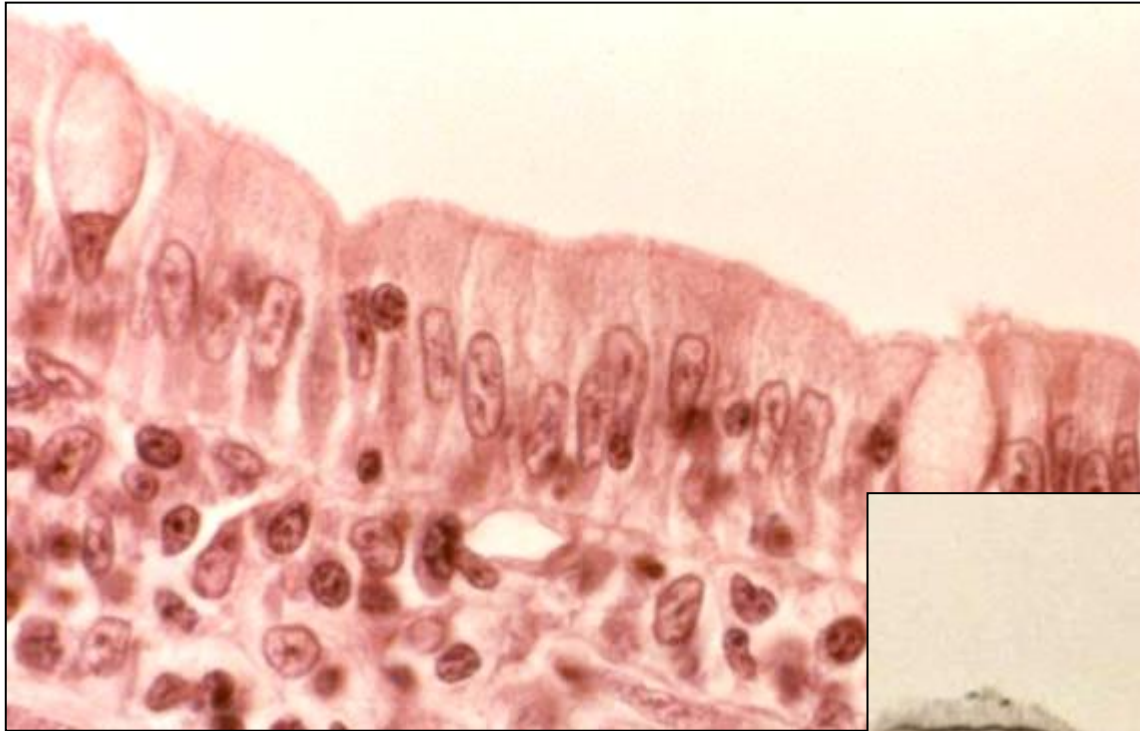
- Sekrece a absorpce
- Apikální povrch může být modifikovaný
- Ochranná bariéra

- Žaludek
- Střevo
- Žlučník
- Rectum
- Uterus
- Vejcovody
- Vývody větších žláz
- Ductus papillares ledvin





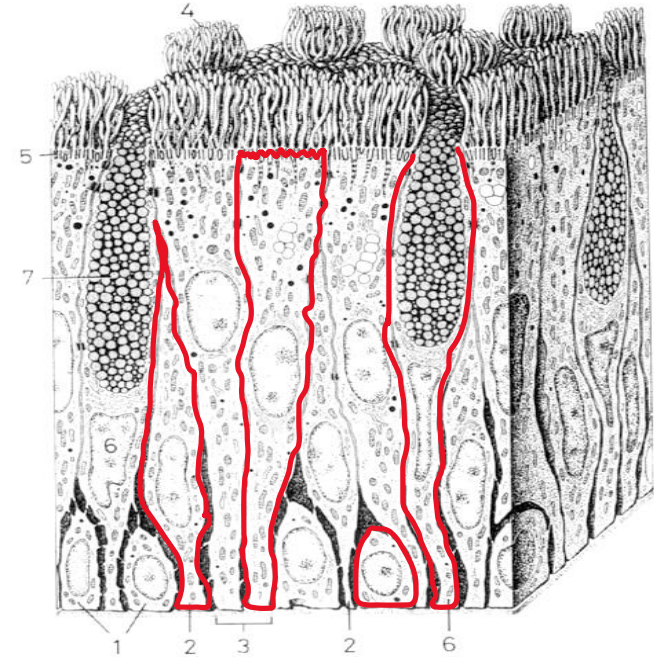
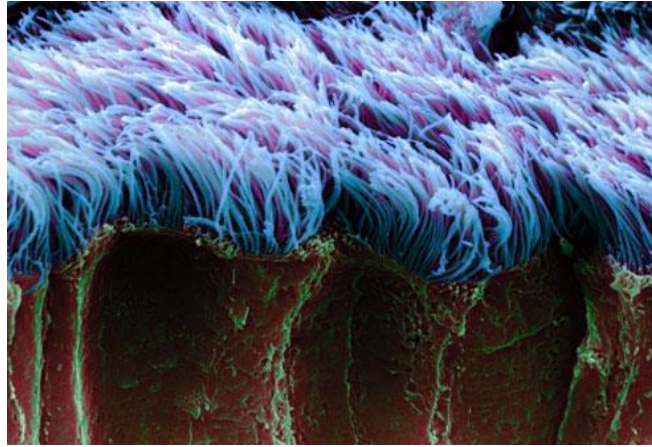
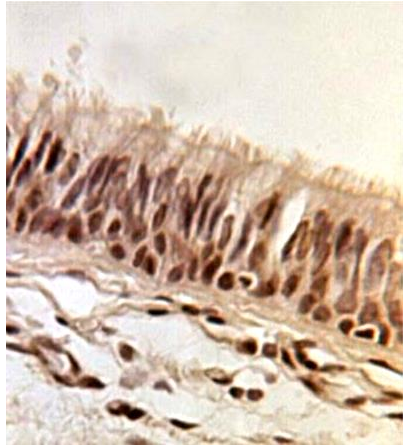
- **Jednovrstevný cylindrický epitel**





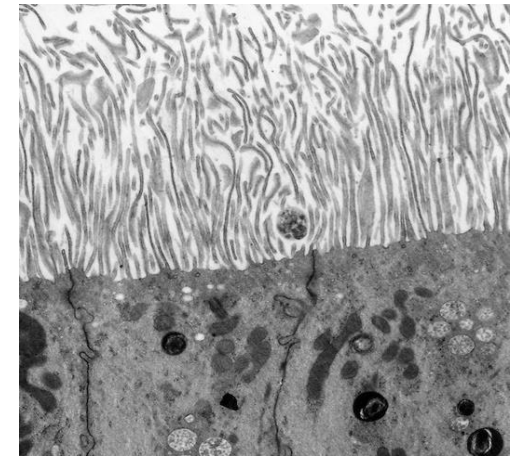
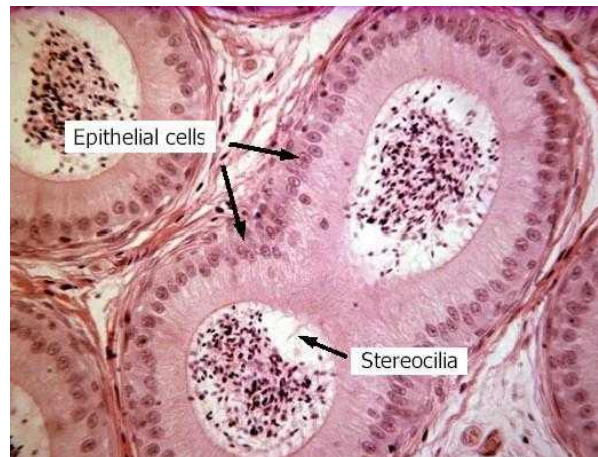
## Víceřadý cylindrický epitel s řasinkami a pohárkovými buňkami

- Dýchací cesty



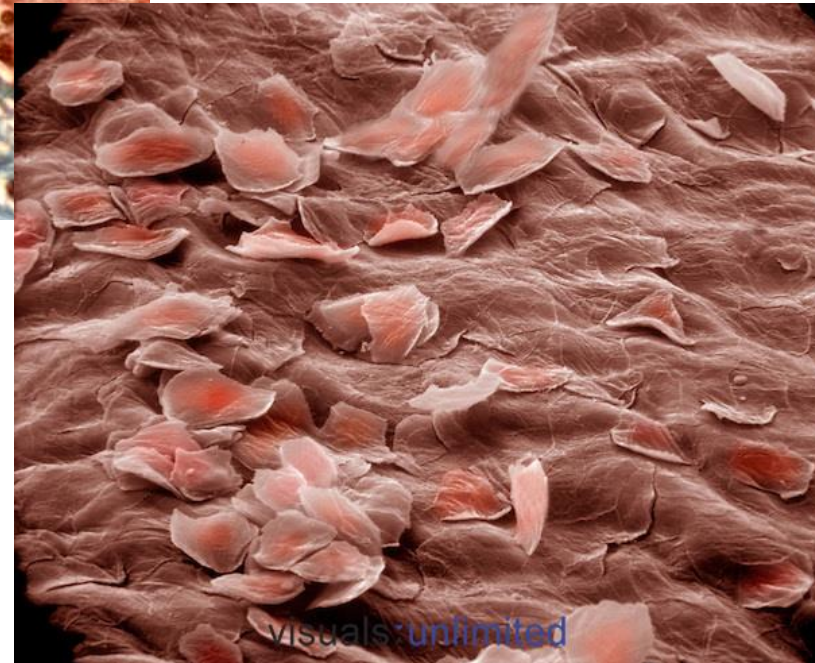
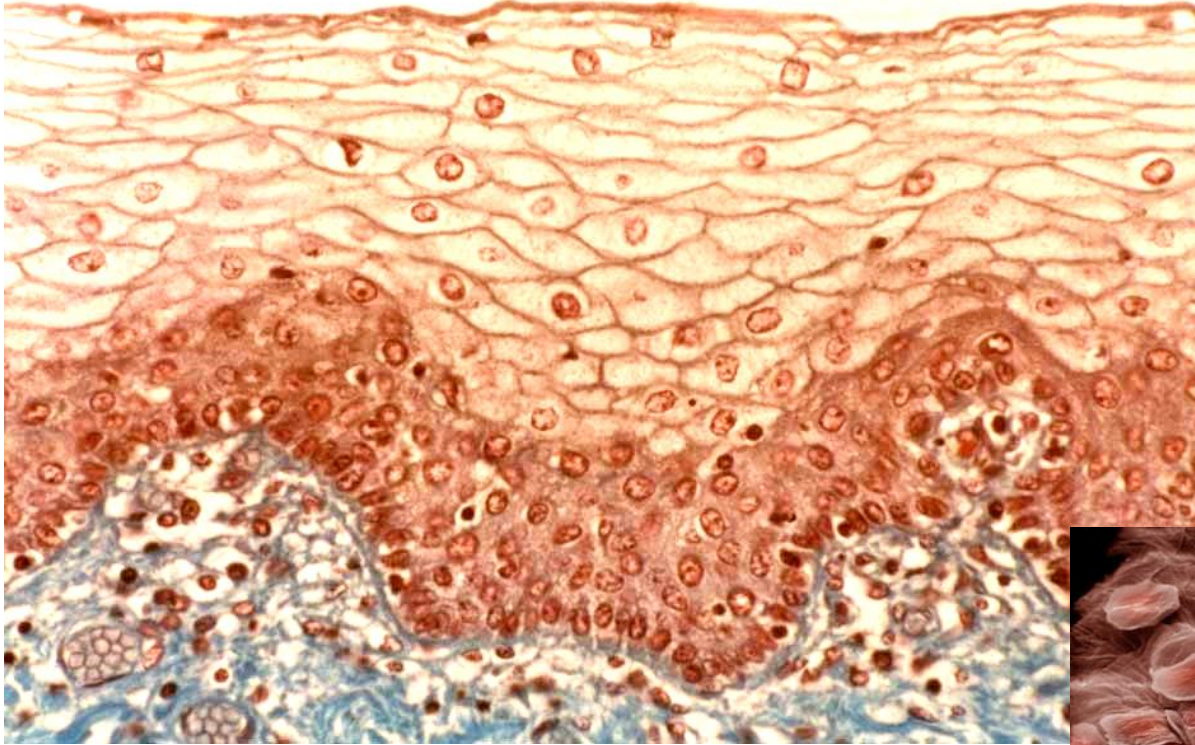
## Víceřadý cylindrický epitel se stereociliemi

- Mužský reprodukční systém (epididymis)







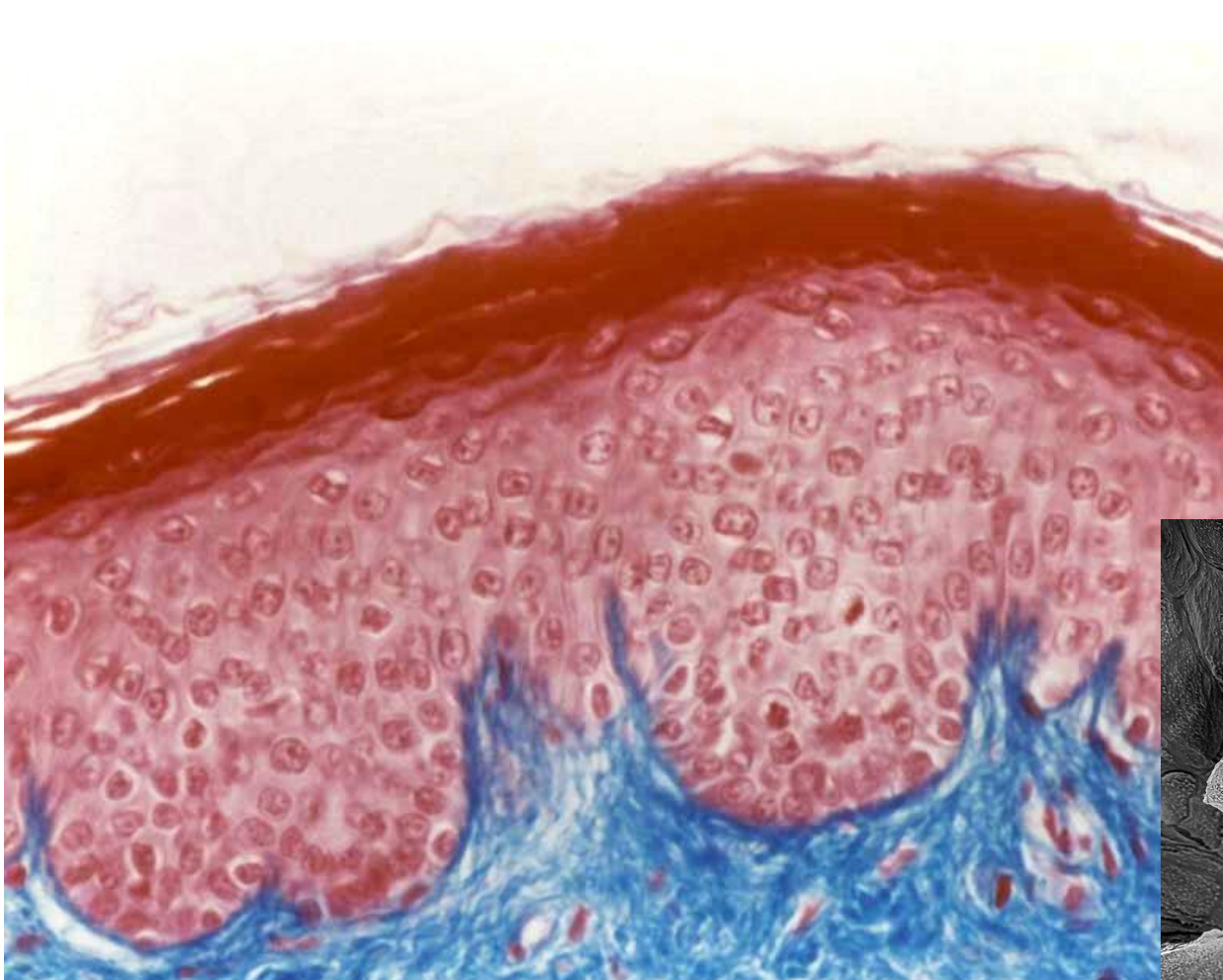
## ▪ Vrstevnatý dlaždicový epitel nerohovějící



- Ústní dutina
- Jícen
- Pochva
- Anální kanál
- Hlasové valy

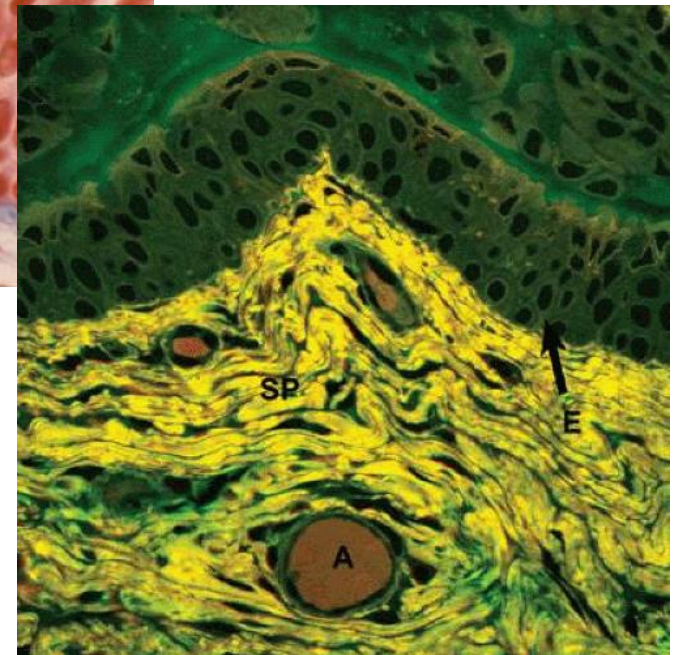
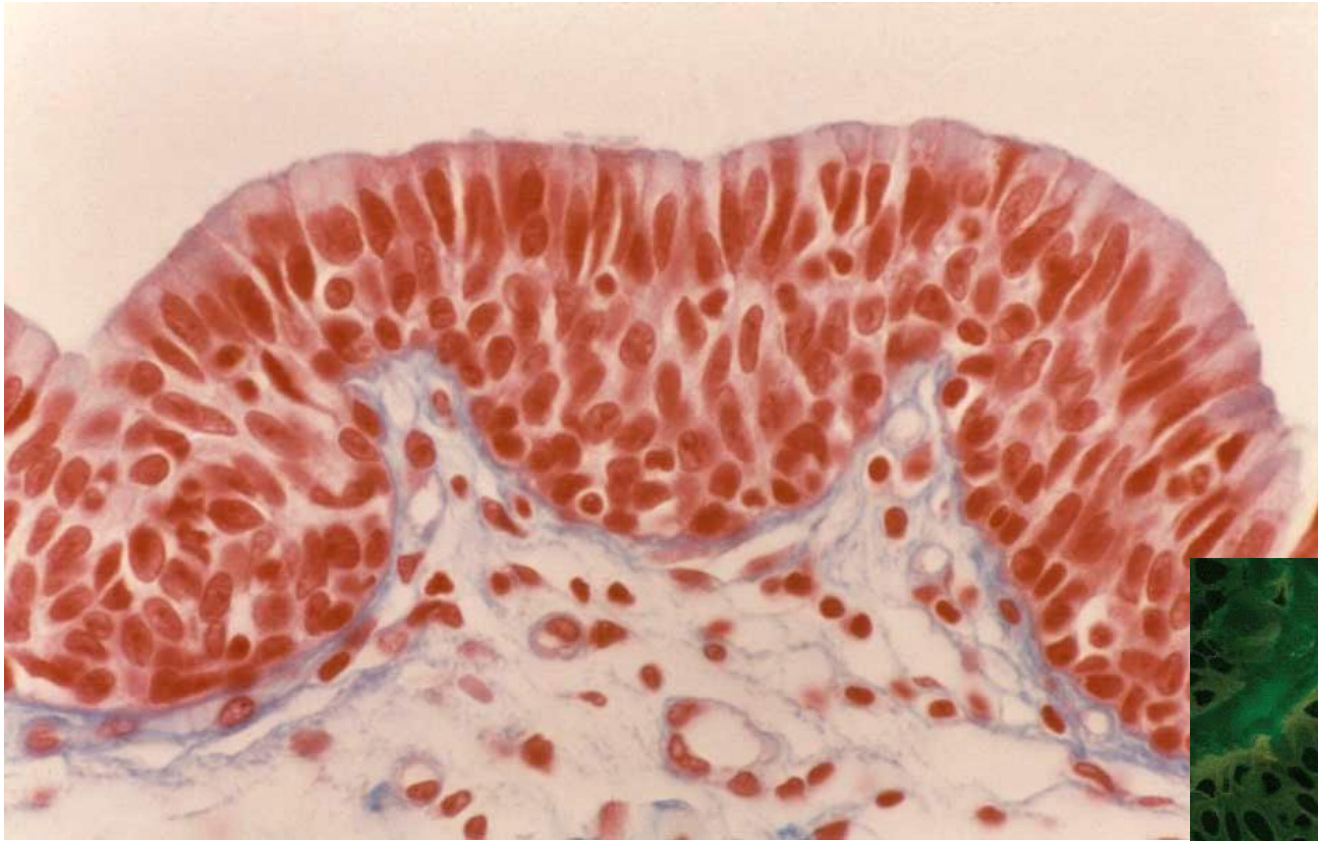

- **Vrstevnatý dlaždicový epitel rohovějící**
  - Epidermis



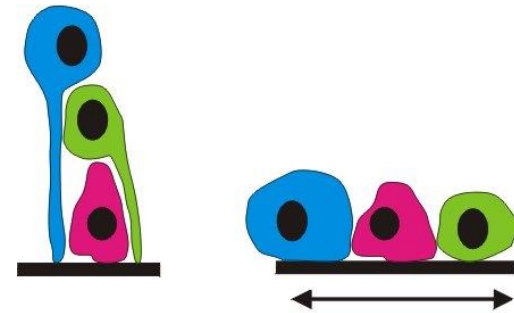
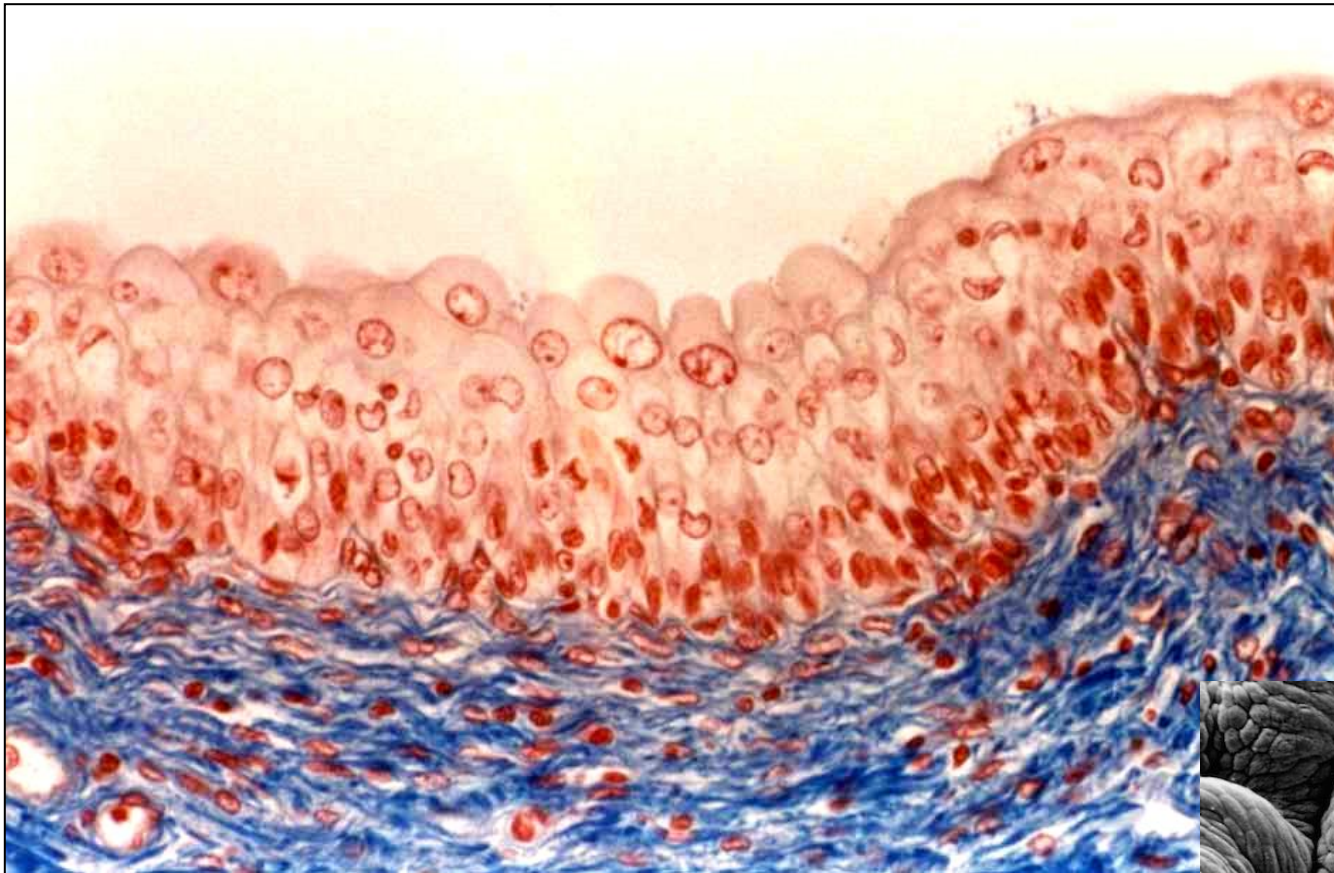


- Vrstevnatý kubický → cylindrický epitel

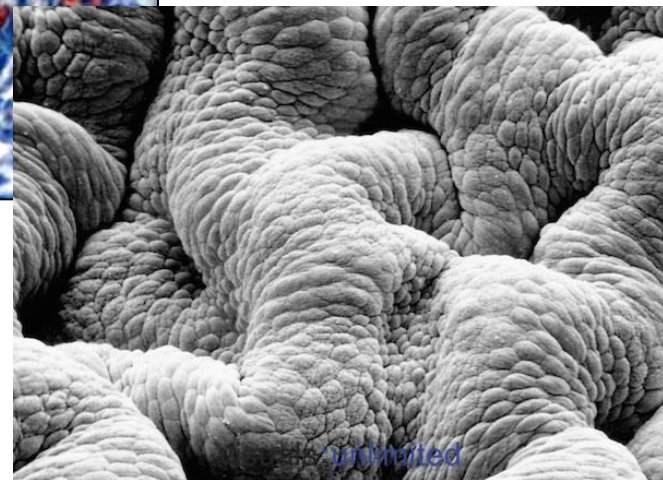

- Velké vývody žláz
- Spojivka

## Přechodný epitel



- Ledvinná pánvička a calyx
- Ureter
- Močový měchýř



## Morfologie

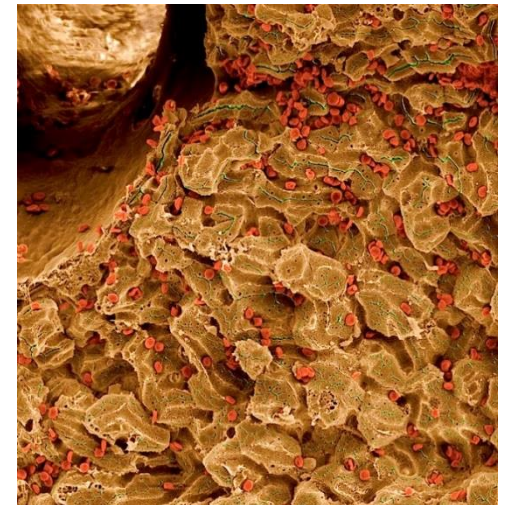
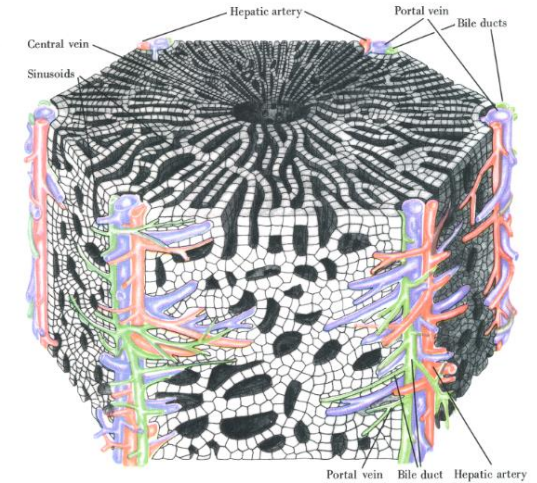
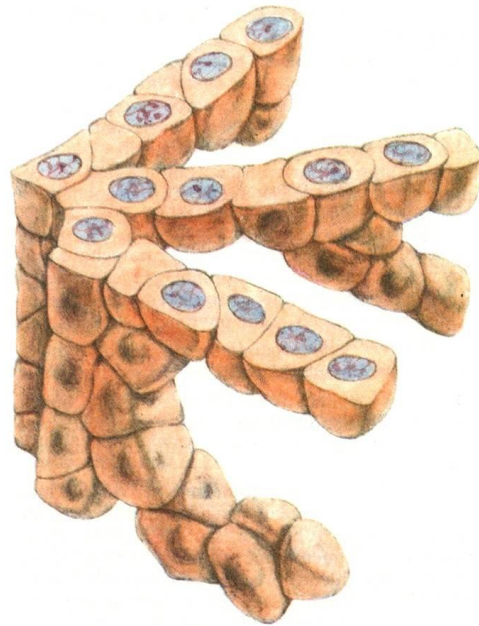- Tvar a uspořádání buněk
- Počet vrstev

1. Epitely krycí (plošné)
- 2. Trabekulární epitel**
3. Retikulární epitel



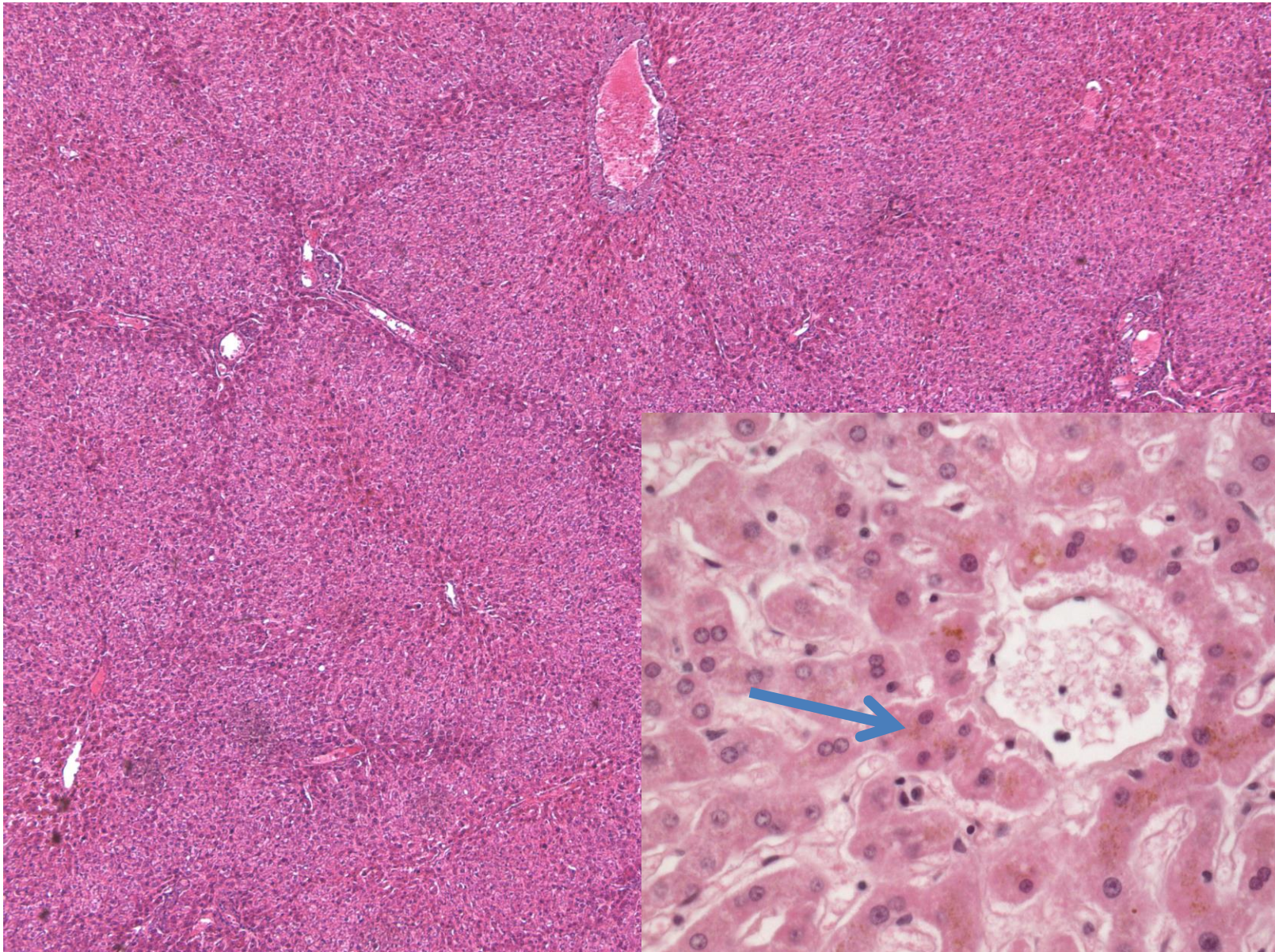
# TRABEKULÁRNÍ EPITEL

- Buňky uspořádané do trámců, mezi kterými probíhají kapiláry (sinusoidy)
- Adaptace ke zvýšení efektivního povrchu orientovaného k cévám
- Jaterní parenchym
- Endokrinní žlázy



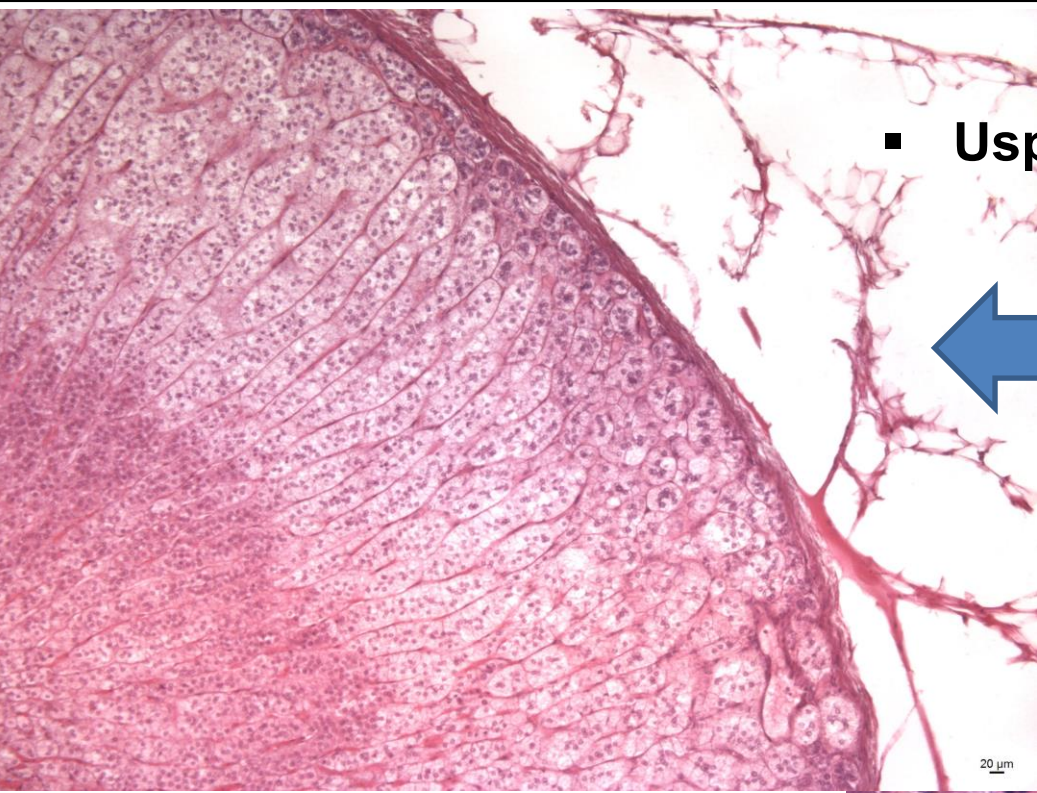


- Uspořádání jaterních hepatocytů





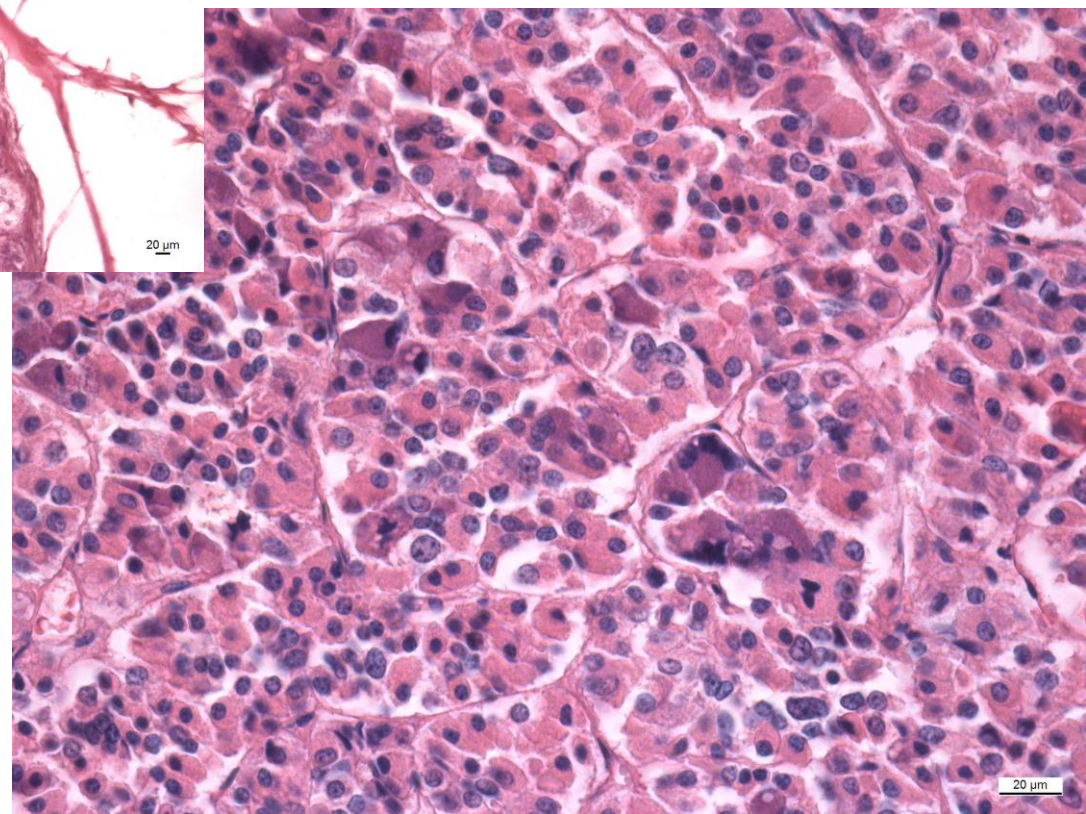
# TRABEKULÁRNÍ EPITEL



- Uspořádání buněk endokrinních žláz



Nadledvina



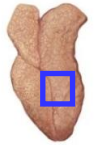
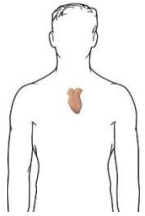


## Morfologie

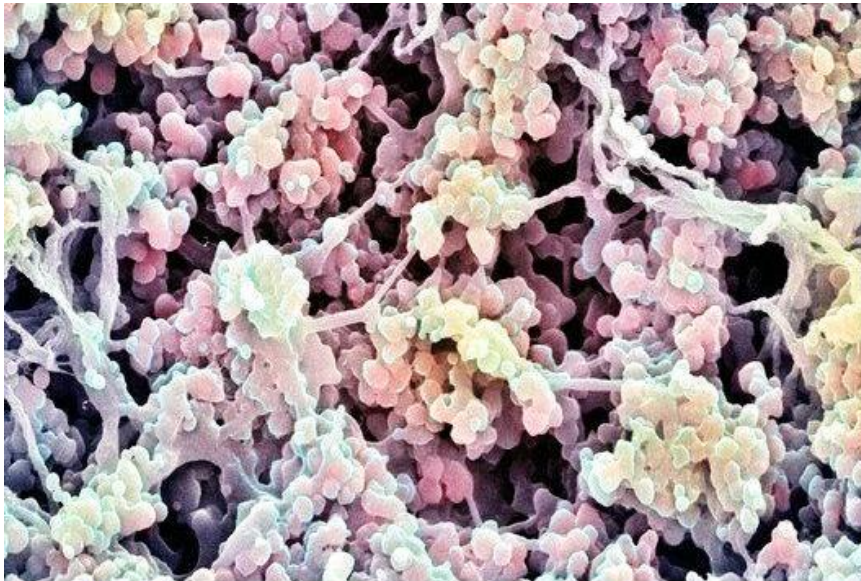
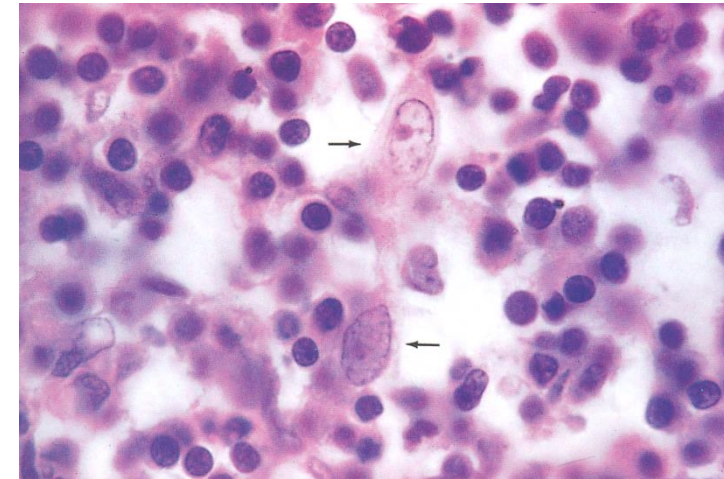
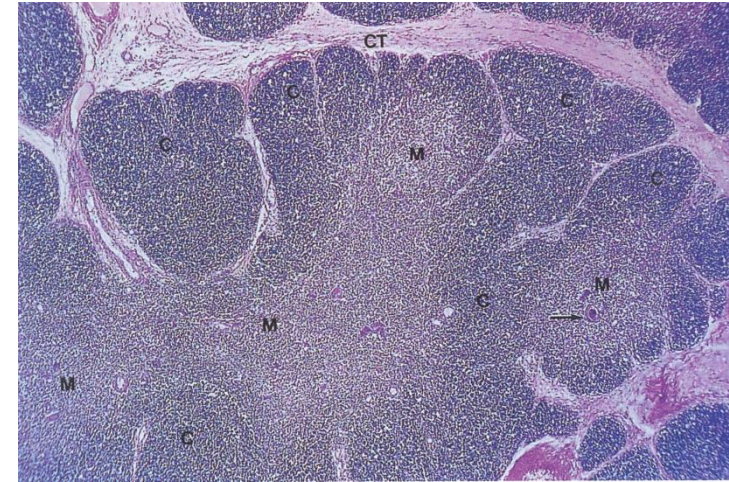
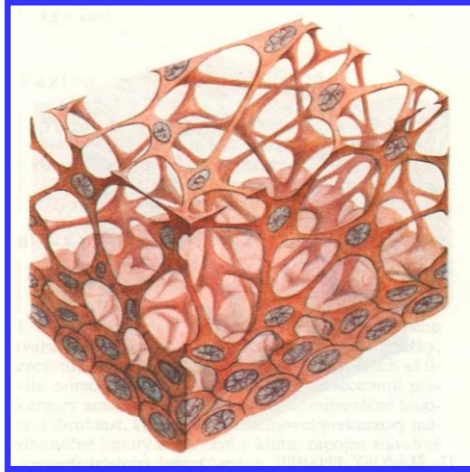
- Tvar a uspořádání buněk
- Počet vrstev

1. Epitely krycí (plošné)
2. Trabekulární epitel
3. **Retikulární epitel**

## Thymus - cytoretikulum



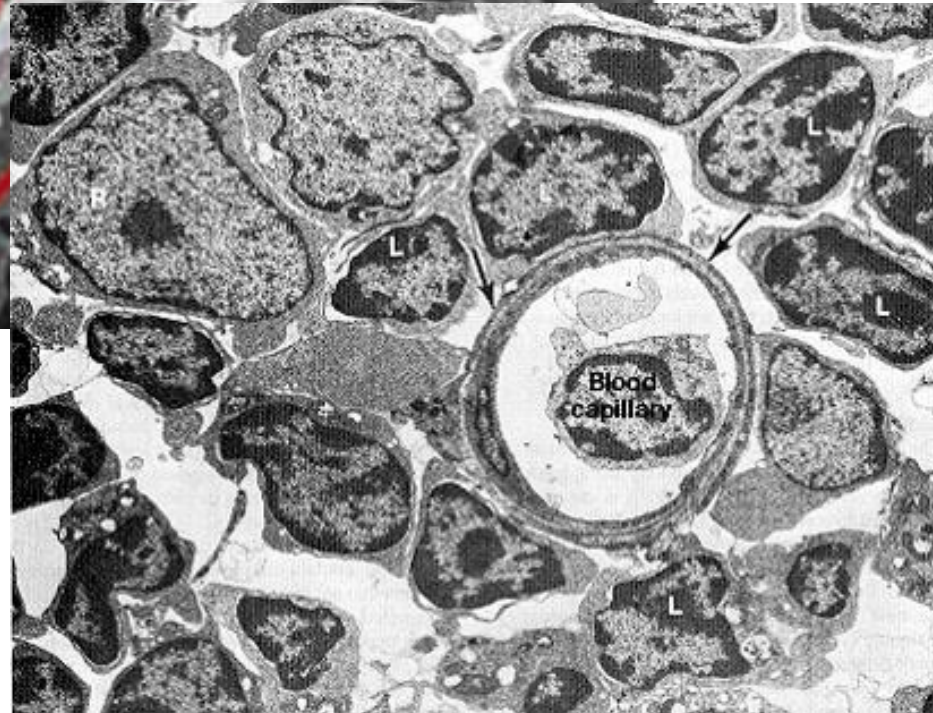

Thymus gland



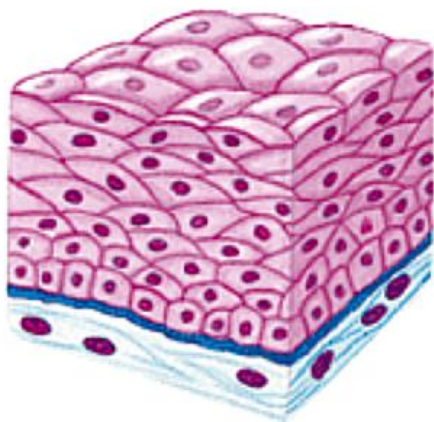
- Kompartmentalizace
- Mikroprostředí pro vývoj T-lymfocytů



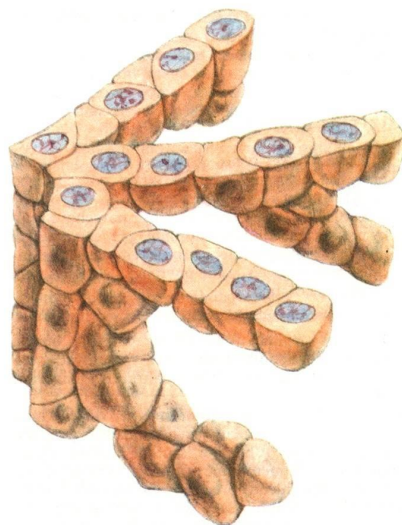
# RETIKULÁRNÍ EPITEL



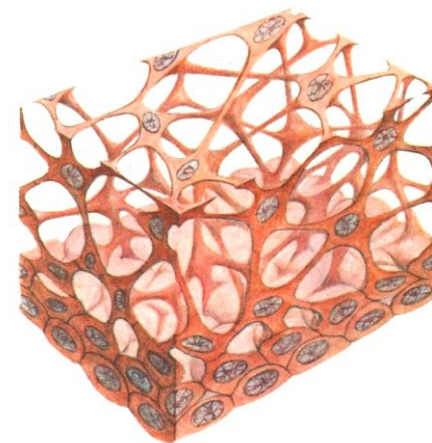
**Epiteliální retikulární buňky:**  
strukturní a funkční podpora vyvíjejícím se T-lymfocytům



Epitel krycí



Epitel  
trabekulární



Epitel  
retikulární



## FUNKCE

- **Tvorba bariér a ochrana tkání**
- **Transport a resorpce**
- **Sekrece - žlázy**
- **Příjem smyslových podnětů**

**FUNKCE**

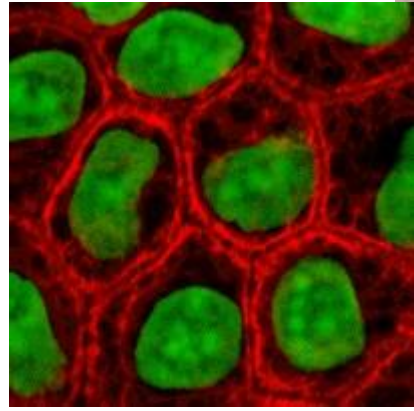
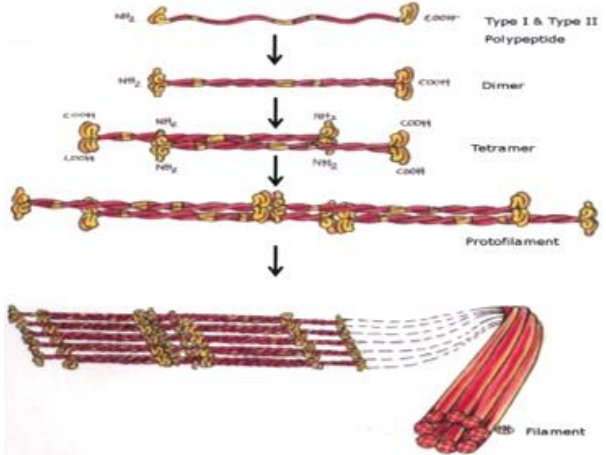
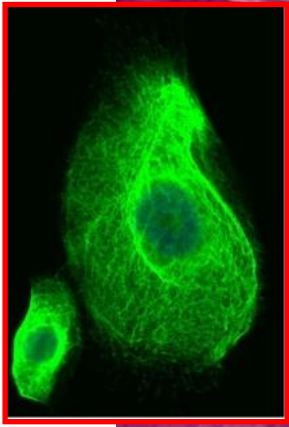
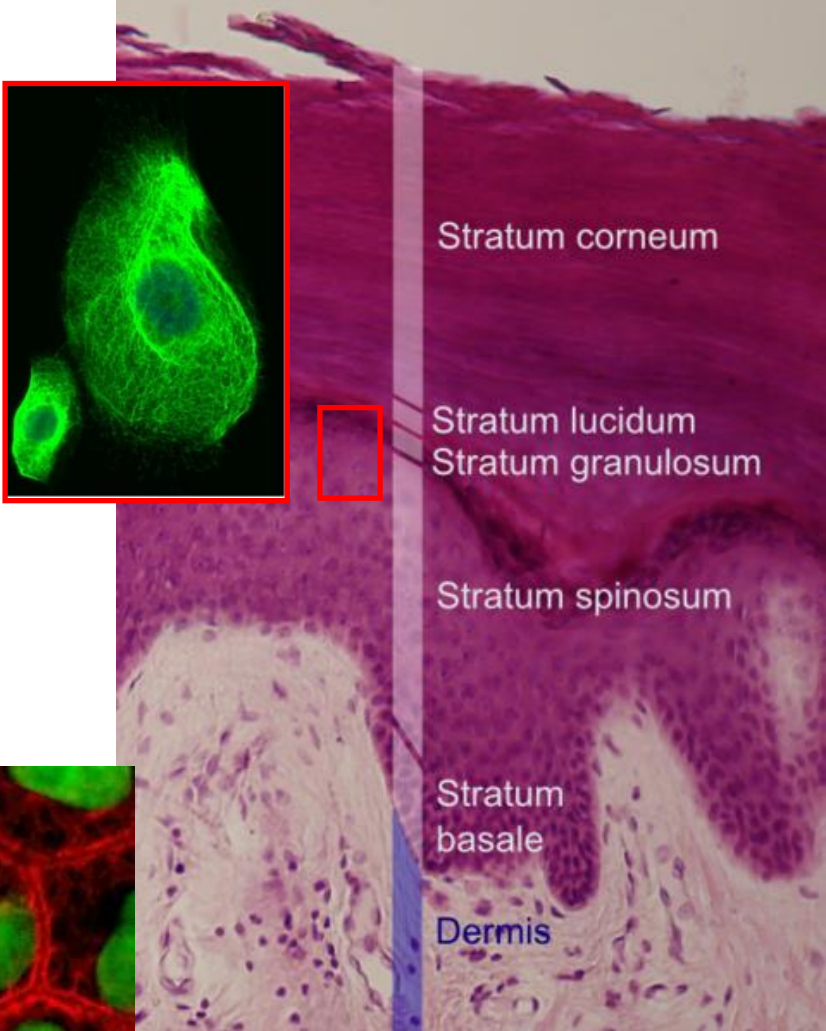
**Bariéry**



## Příklad: Vrstevnatý dlaždicový epitel rohovějící

### Mechanická odolnost epidermis

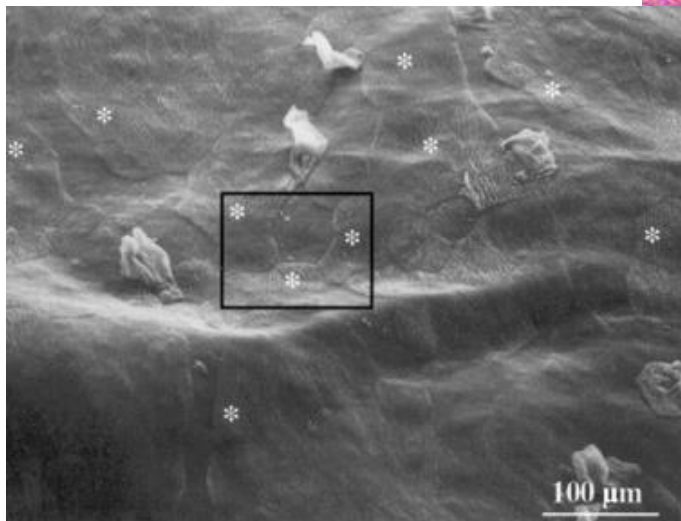
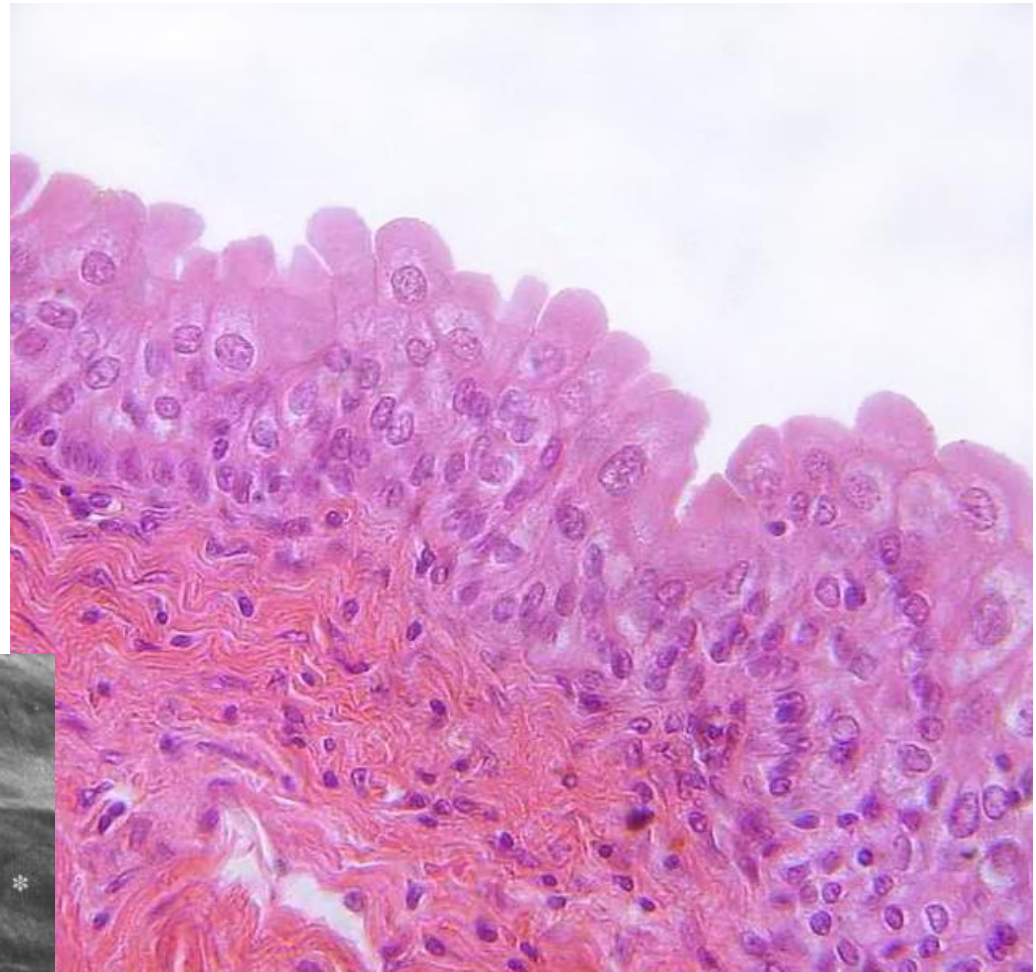
- Konstantní abraze  
→ neustálá sebeobnova
- Keratin
  - základní strukturní protein epitelů, polymer
  - cytoskelet – intermediární filamenta
  - 54 genů pro keratiny
  - specifické pro různé tkáně
  - diagnostika
  - onemocnění (epidermolysis bullosa simplex)



## Příklad: Přejchodný epitel - urotel

### Chemická odolnost Strukturální flexibilita

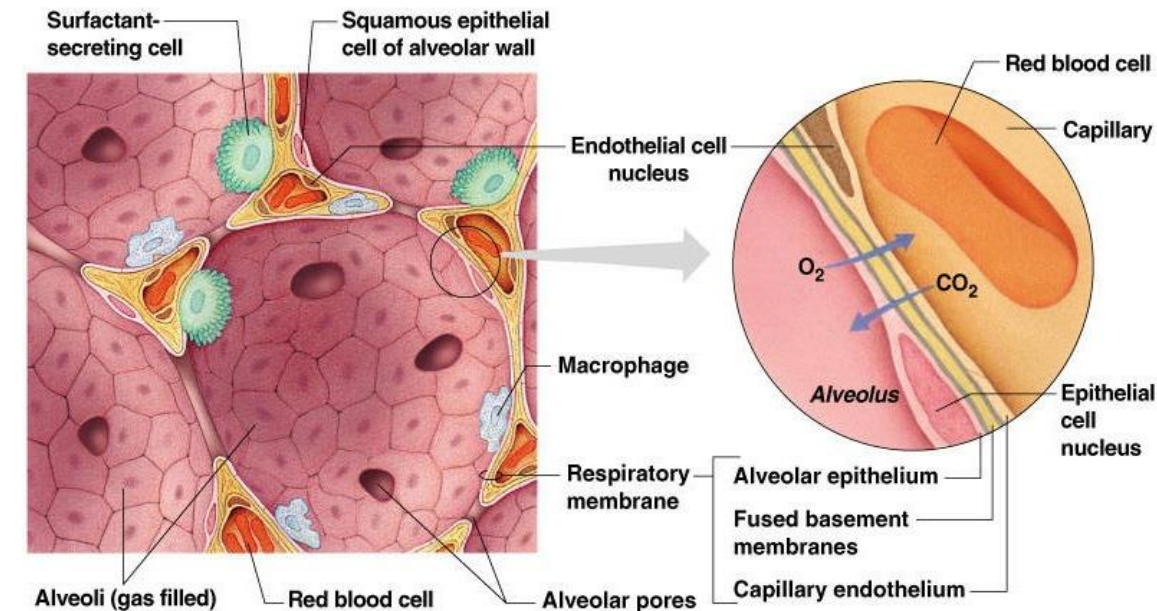
- Buňky vytvářejí osmotickou bariéru
- Apikální membrána
  - Uroplakiny, lipidy
- Těsné spoje
- Subapikální vezikuly



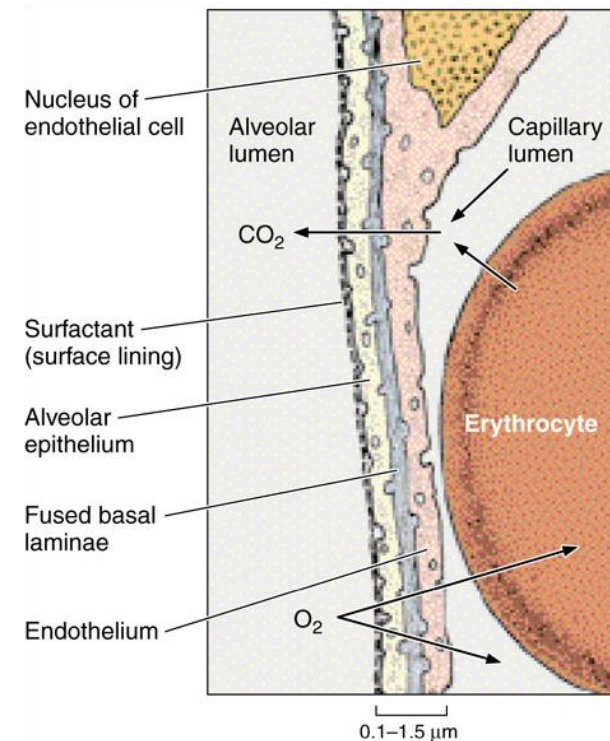


# VÝMĚNA PLYNŮ

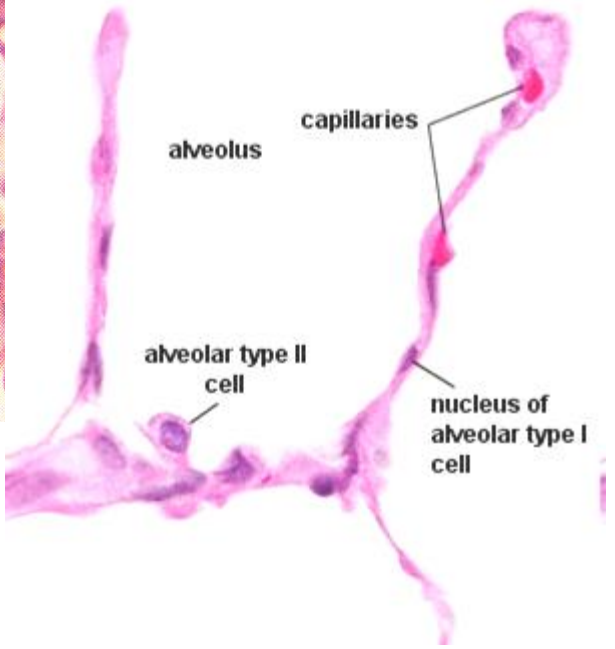
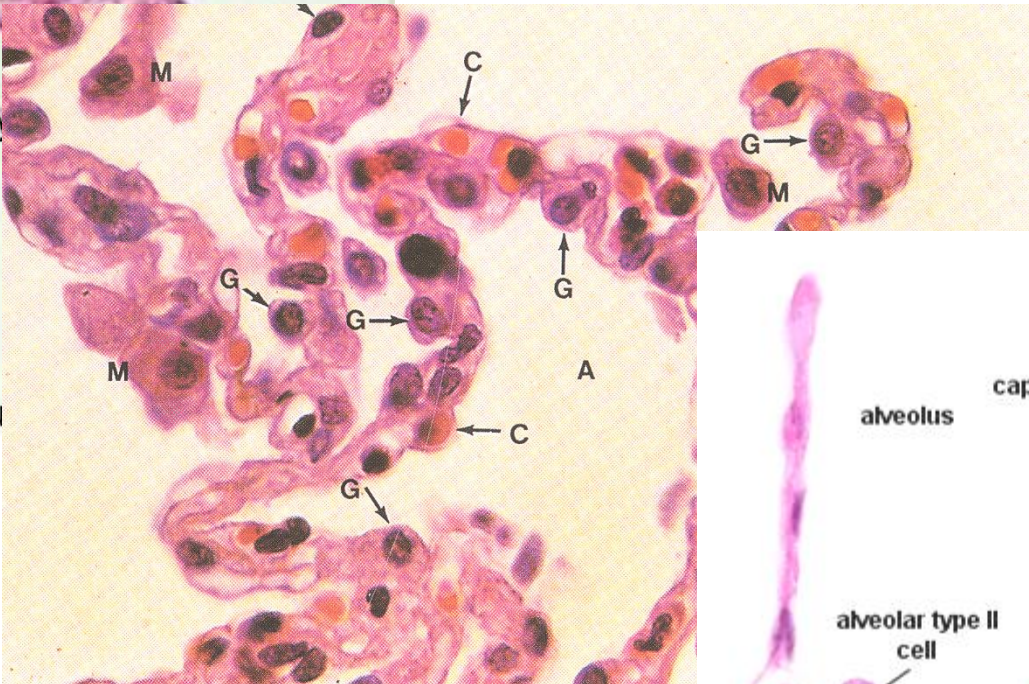
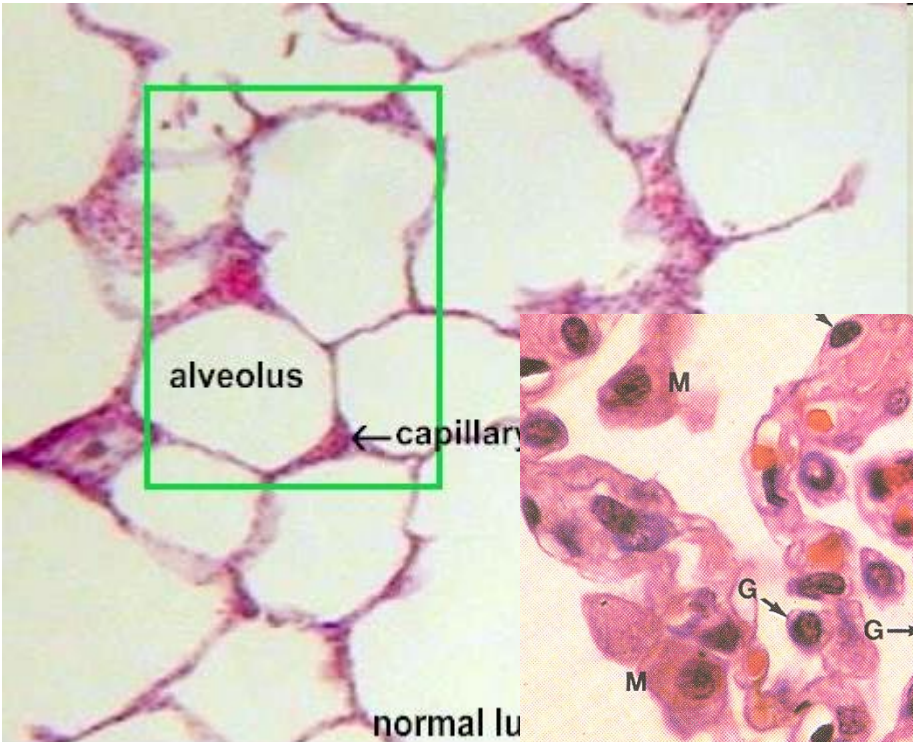
- **Výměna plynů** mezi krví a atmosférickým vzduchem ( $O_2$ ,  $CO_2$ ) – koncentrační gradient
- Bariéra – krev-vzduch
- Surfaktant
- Respirační oddíl plic – plicní sklípky respiračních bronchiolů, alveolárních chodbiček a váčků
- Granulární (typ I) a membranózní (typ II) pneumocyty (97%)



Copyright © 2003 Pearson Education, Inc., publishing as Benjamin Cummings.

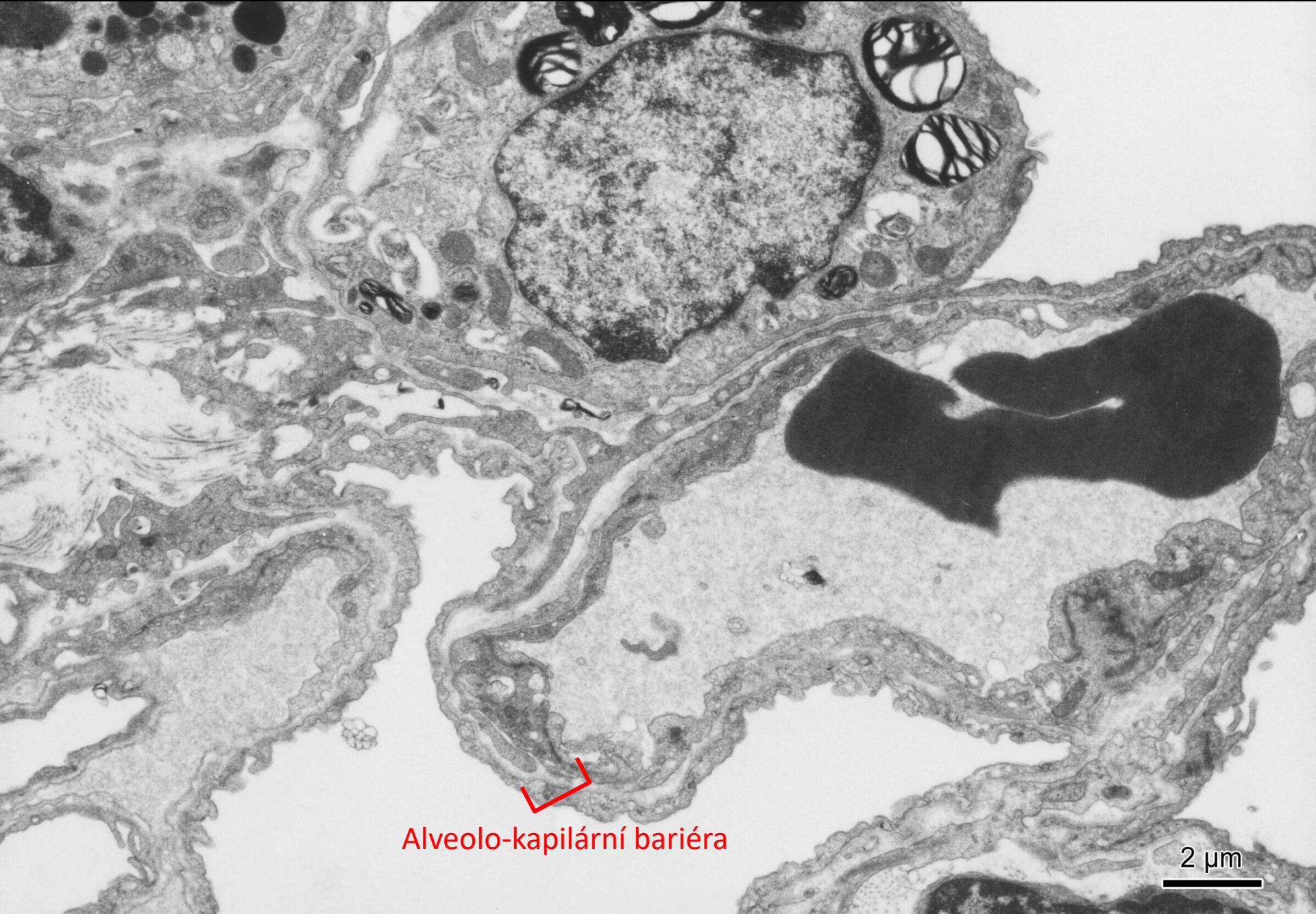


# ALVEOLÁRNÍ EPITEL





# ALVEOLÁRNÍ EPITEL



Alveolo-kapilární bariéra

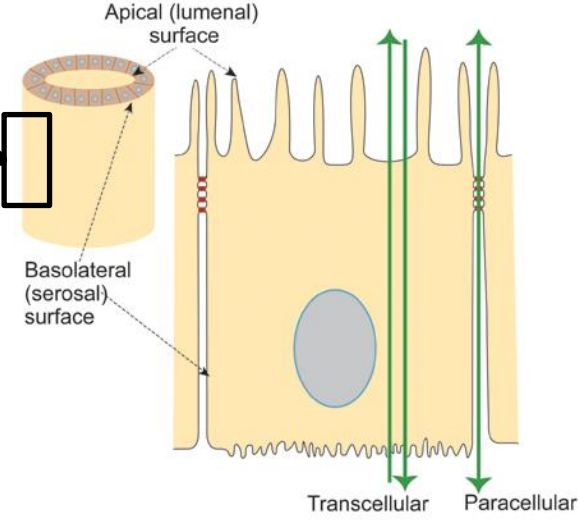
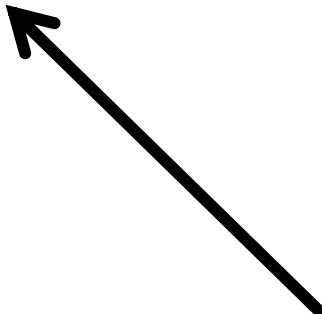
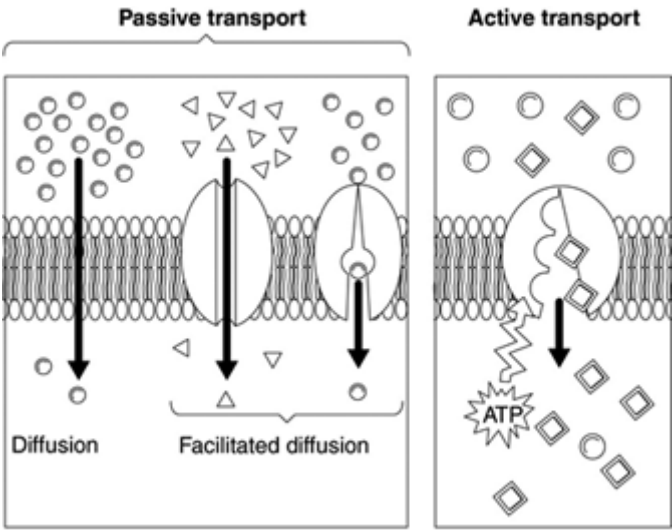
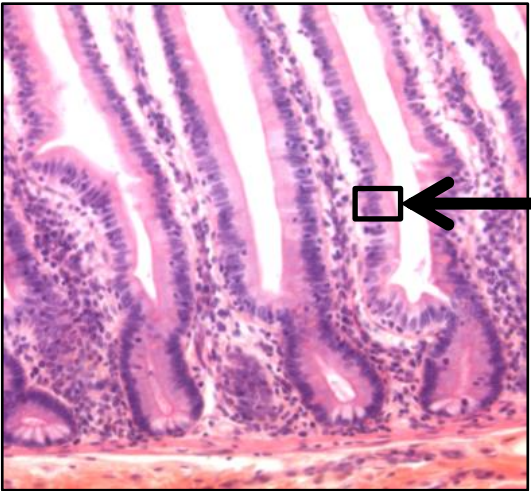2  $\mu\text{m}$

**FUNKCE**

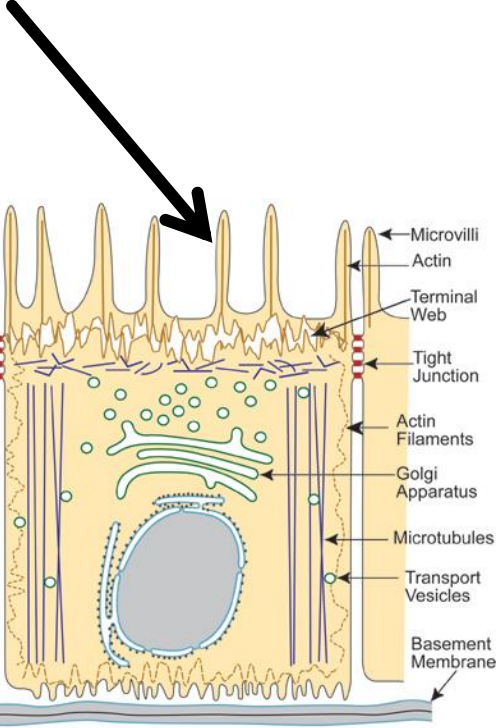
**Resorpce**



# RESORPCE



a



b

**FUNKCE**

**Smyslový epitel**



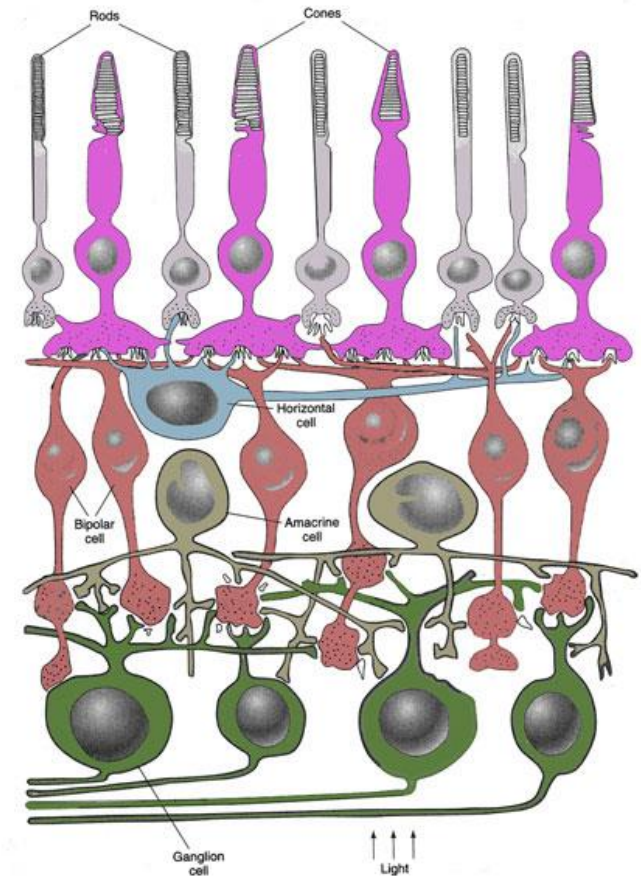
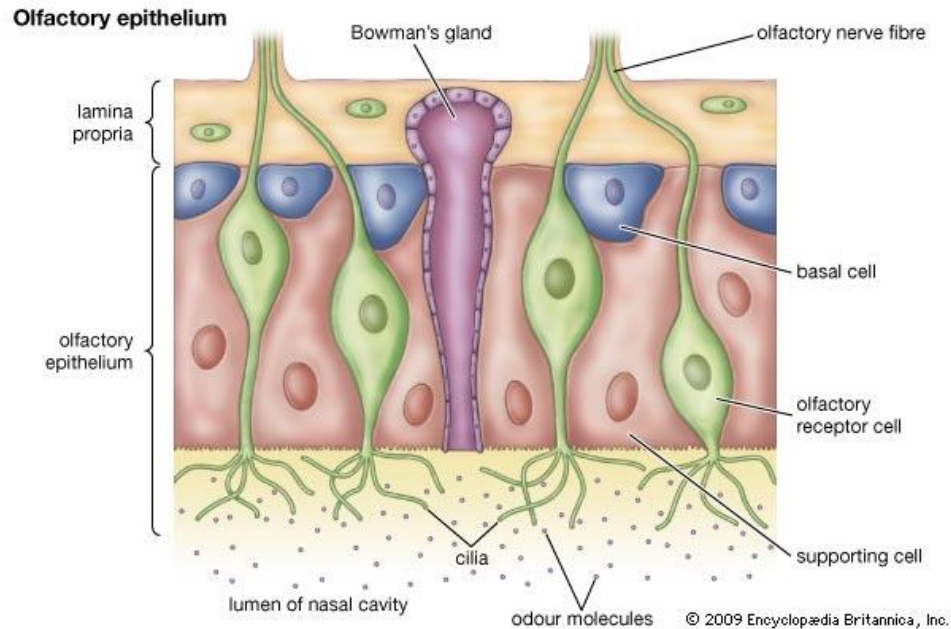
# SMYSLOVÝ EPITEL A SMYSLOVÉ VNÍMÁNÍ

## Podpůrné a vlastní smyslové buňky

- smyslové buňky konvertují signály z vnějšího prostředí na formu přístupnou pro CNS

- **primární smyslové buňky** (neurosmyslové)

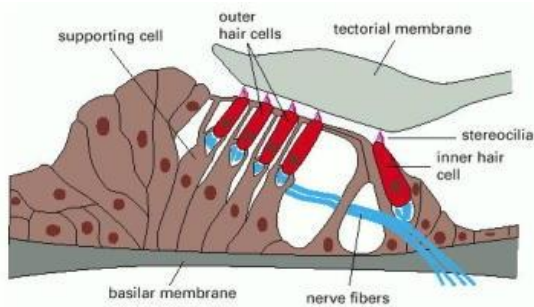
- modifikované unipolární neurony
- generují přímo nervový vzruch
- čichový epitel, retina



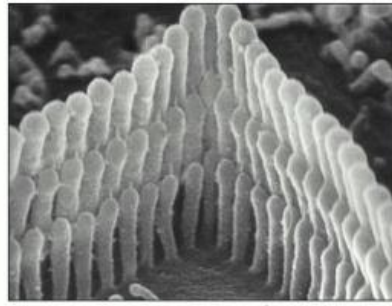
# SMYSLOVÝ EPITEL A SMYSLOVÉ VNÍMÁNÍ

## - sekundární smyslové buňky

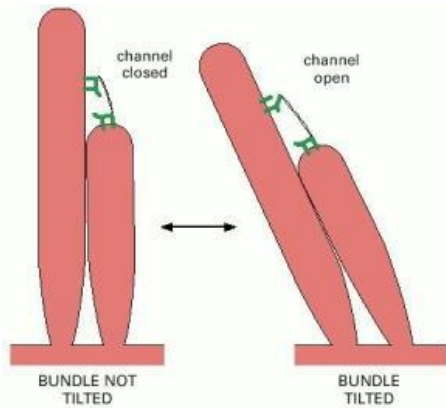
- epitelie tvoří recepční úsek
- v kontaktu s terminálními zakončeními dendritů, které generují nervový vzruch
- vláskové buňky vnitřního ucha, buňky chuťových pohárků



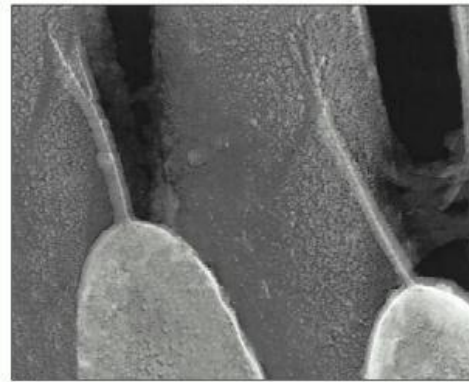
(A)



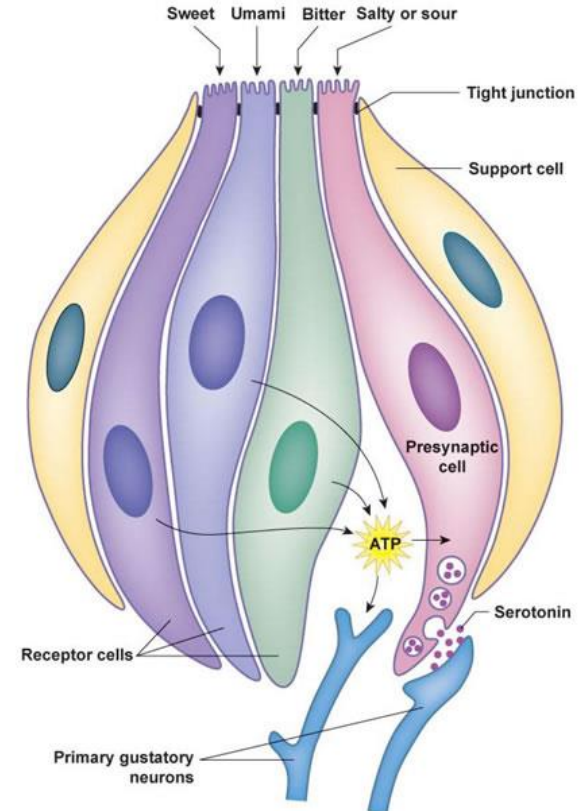
(B)



(A)



(B)



**FUNKCE**

**Žlázový epitel**



# Charakter žlázy

## Jednobuněčné žlázy

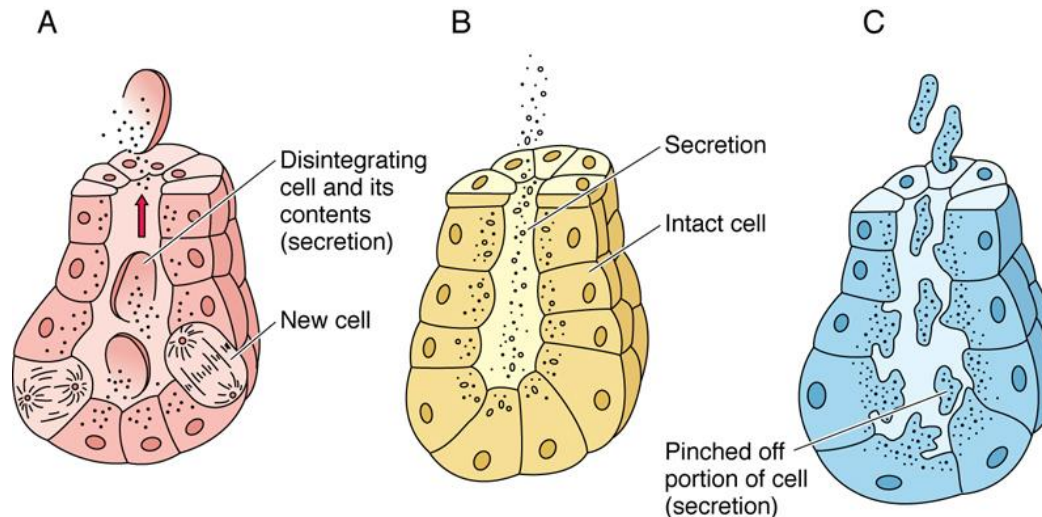
- Pohárkové buňky
- Enteroendokrinní buňky

## Mnohobuněčné žlázy

- Endokrinní
- Exokrinní
  - Endoepitelové
  - Exoepitelové

# Charakter sekrece

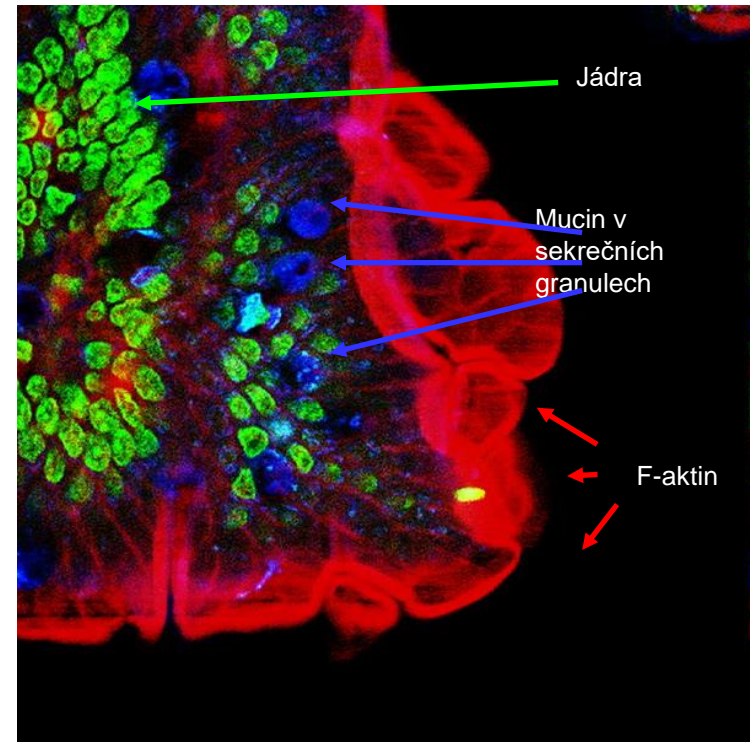
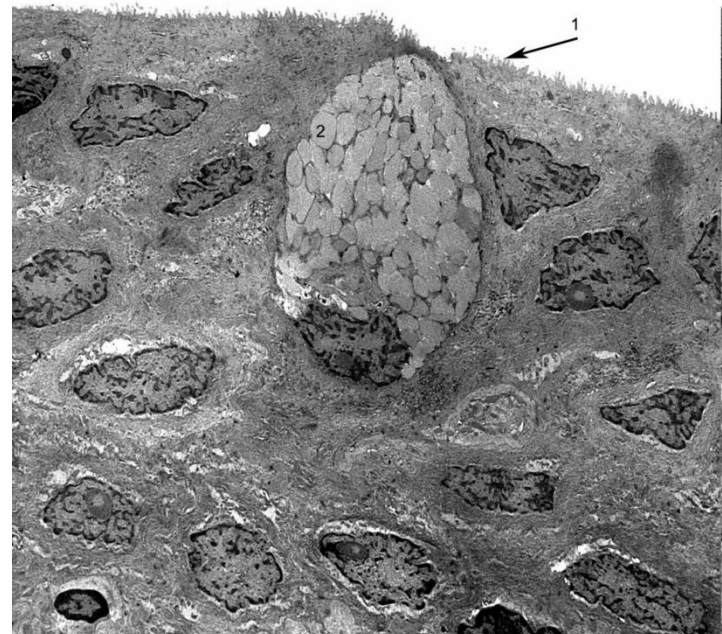
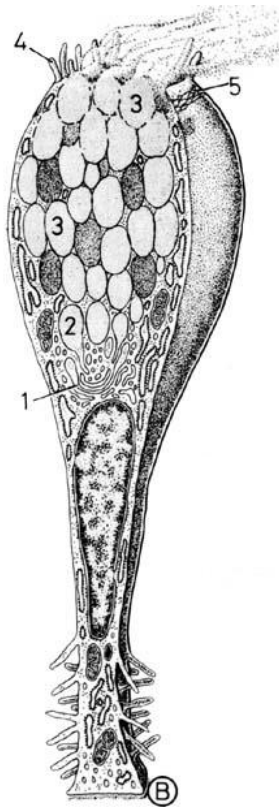
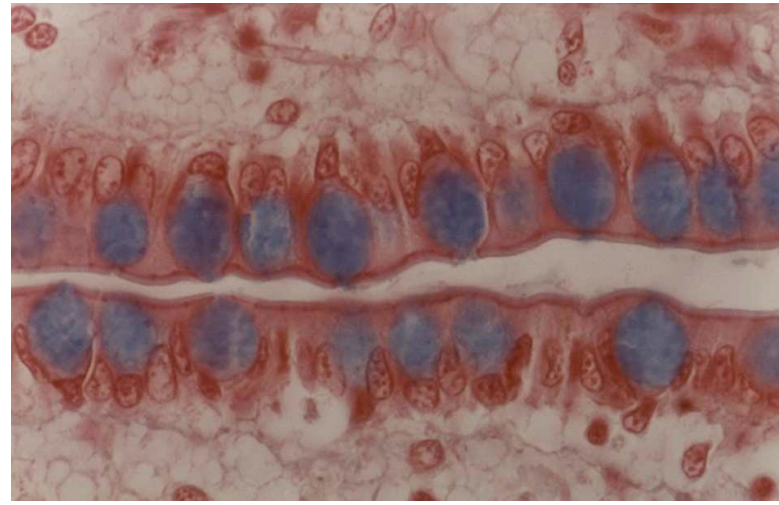
## Holokrinní × Merokrinní × Apokrinní



# EXOKRINNÍ SEKRECE – JEDNOBUNĚČNÉ ŽLÁZY

## ■ Pohárkové buňky

- Cylindrické žlázové epiteliální buňky
- Apikální povrch - apokrinní/merokrinní sekrece mucinu
- Bazální část – RER, GA, jádro, mitochondrie
- Mucinogenní zrna – barvení mucinokarmínem





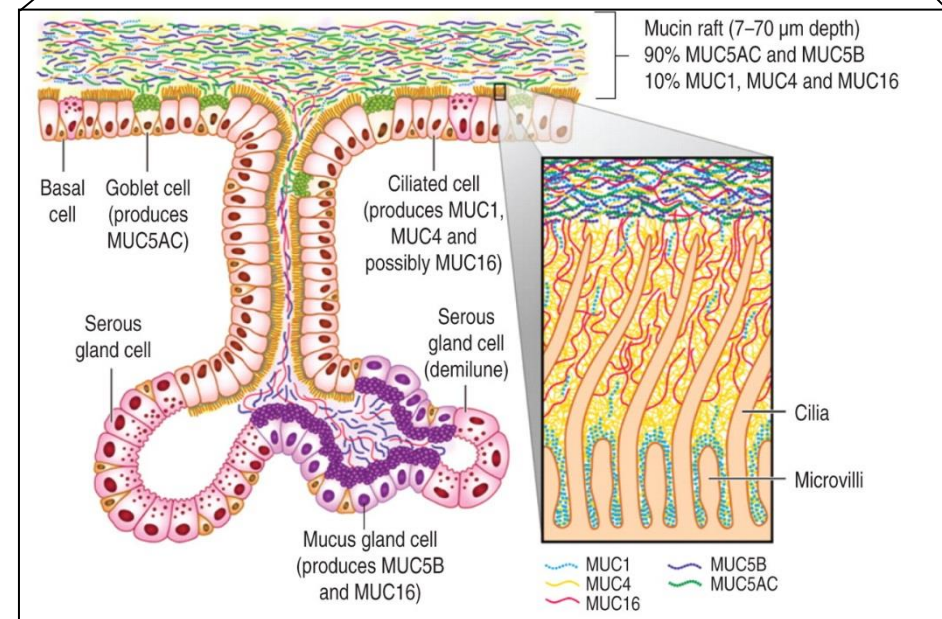
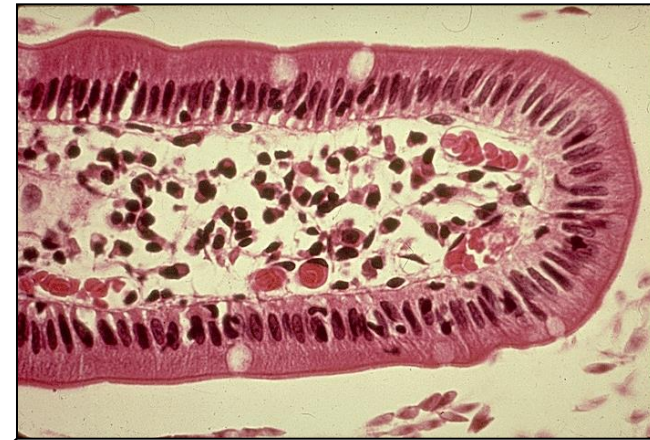
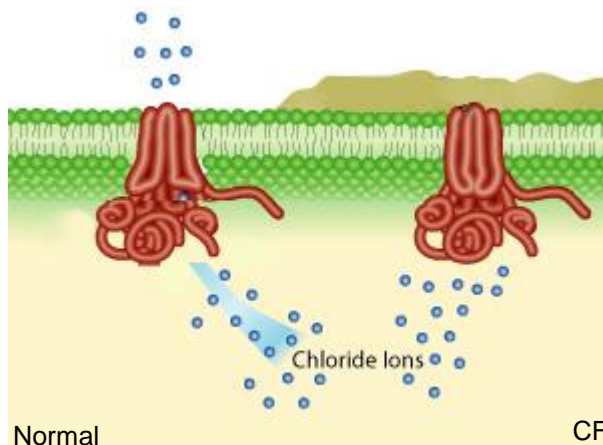
# EXOKRINNÍ SEKRECE – JEDNOBUNĚČNÉ ŽLÁZY

## ■ Pohárkové buňky

- Zejména respirační a GI trakt
- Produkují **hlen** (mukus) = viskózní tekutina složená z elektrolytů a vysoce glykosylovaných proteinů (muciny)
- Chrání proti mechanickému i chemickému poškození
- Zachycení a eliminace pevných částic
- Sekrece konstitutivní nebo po stimulaci (kouř, prach, bakterie)
- Mukus po sekreci expanduje 500× během 20ms

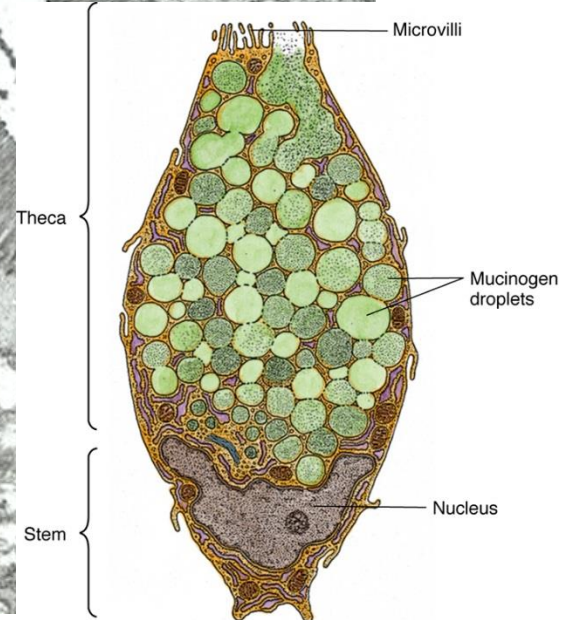
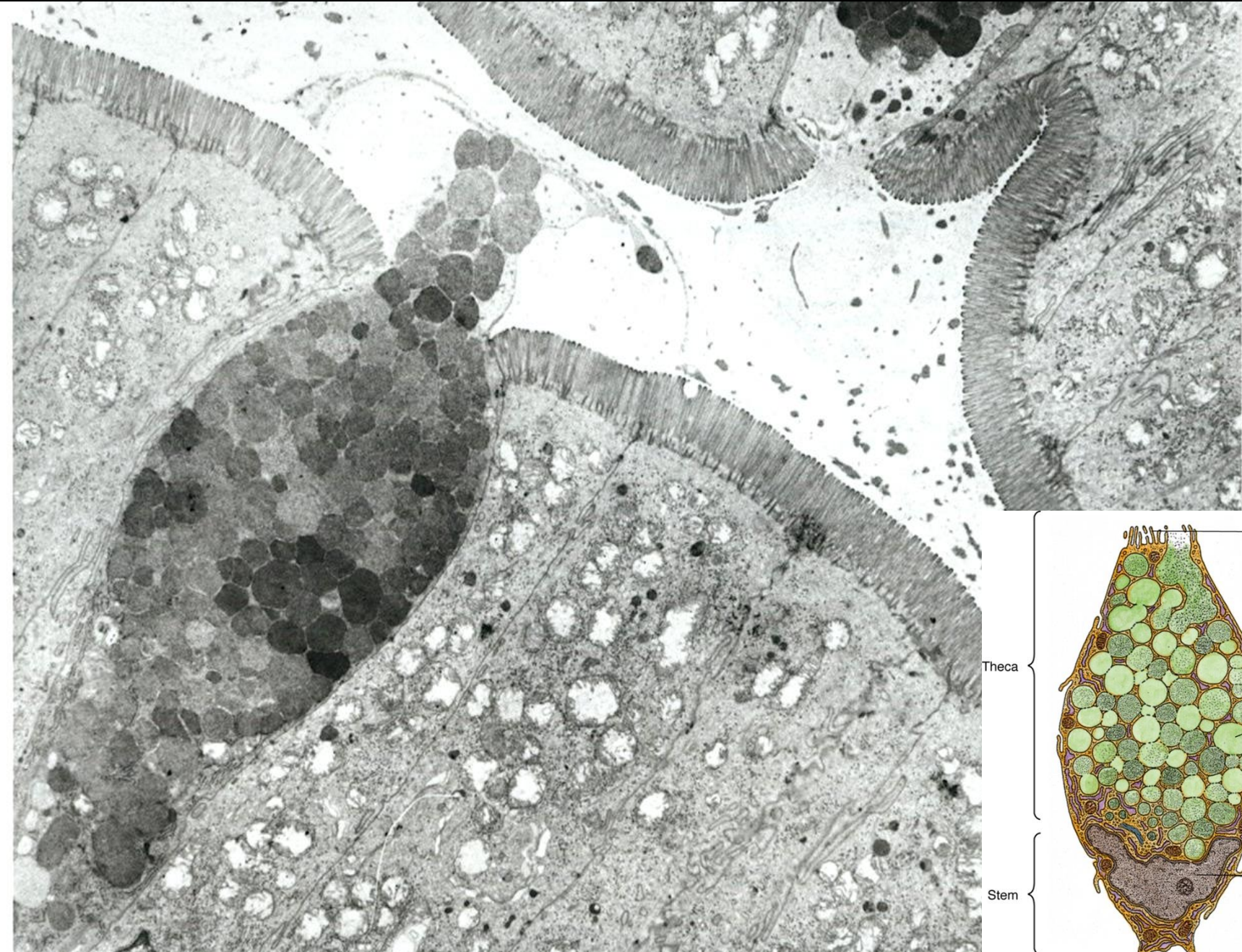
### • Klinické korelace:

- změny ve složení nebo množství hlenu
- **chronická bronchitida / cystická fibróza**





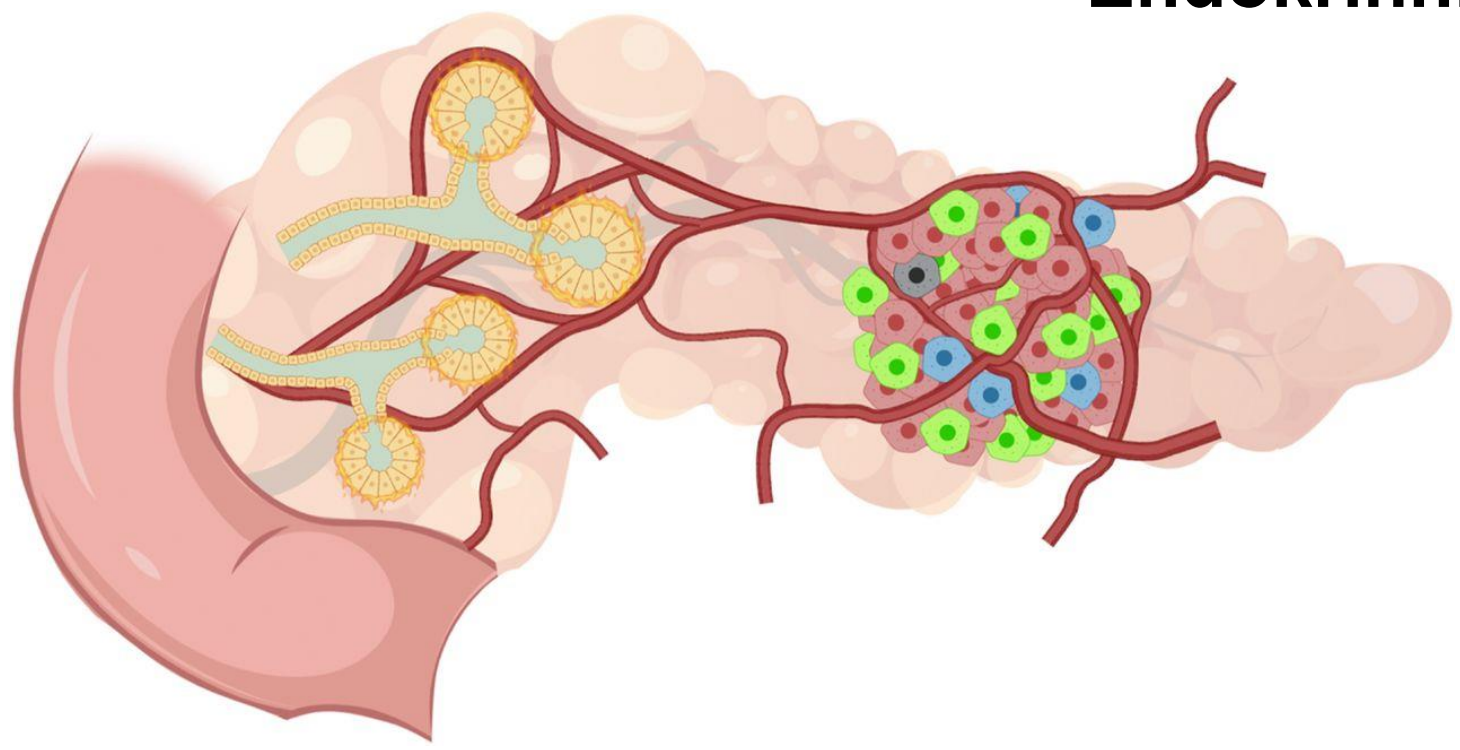
# EXOKRINNÍ SEKRECE – JEDNOBUNĚČNÉ ŽLÁZY



# MNOHOBUNĚČNÉ ŽLÁZY

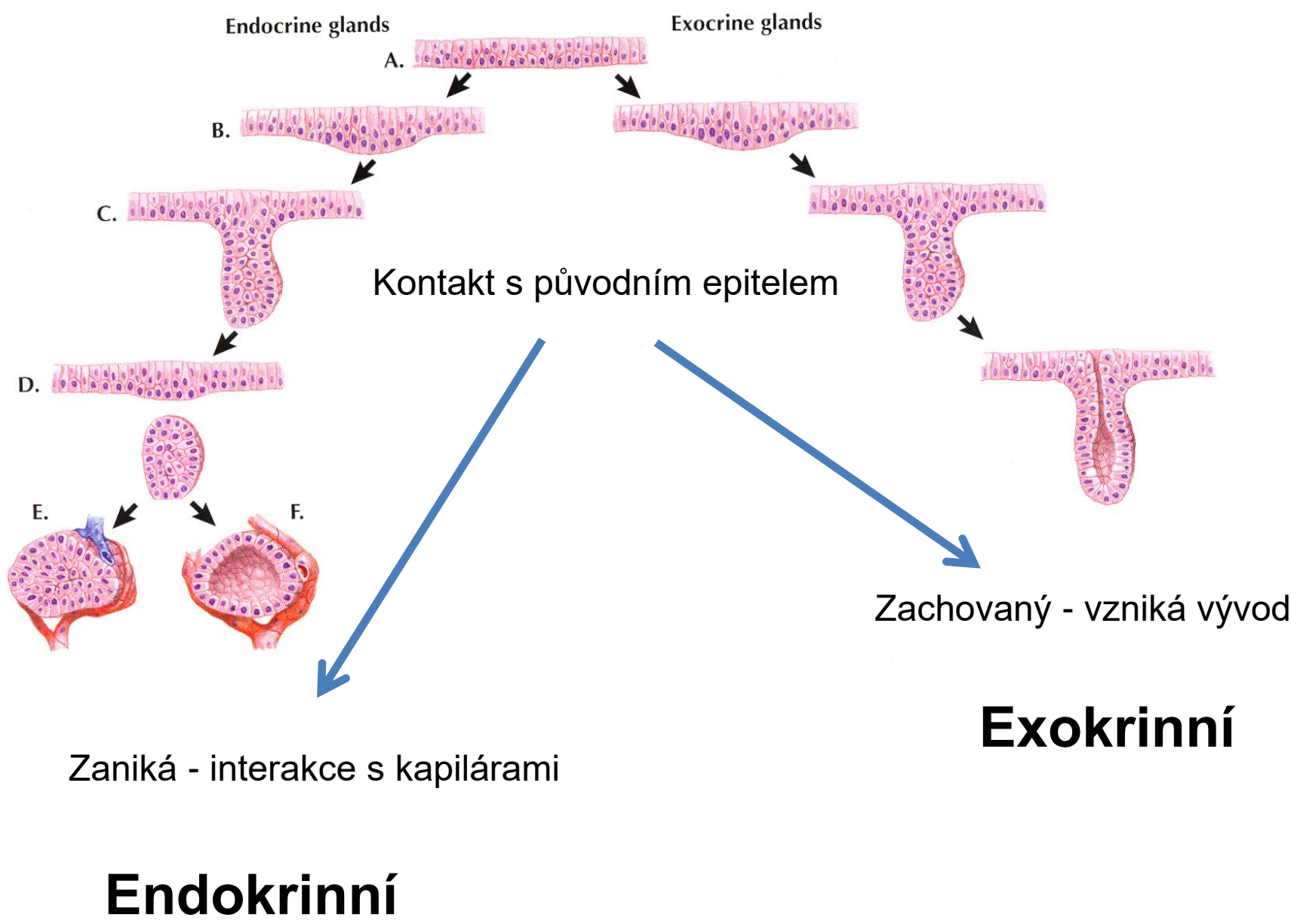
**Exokrinní**

**Endokrinní**





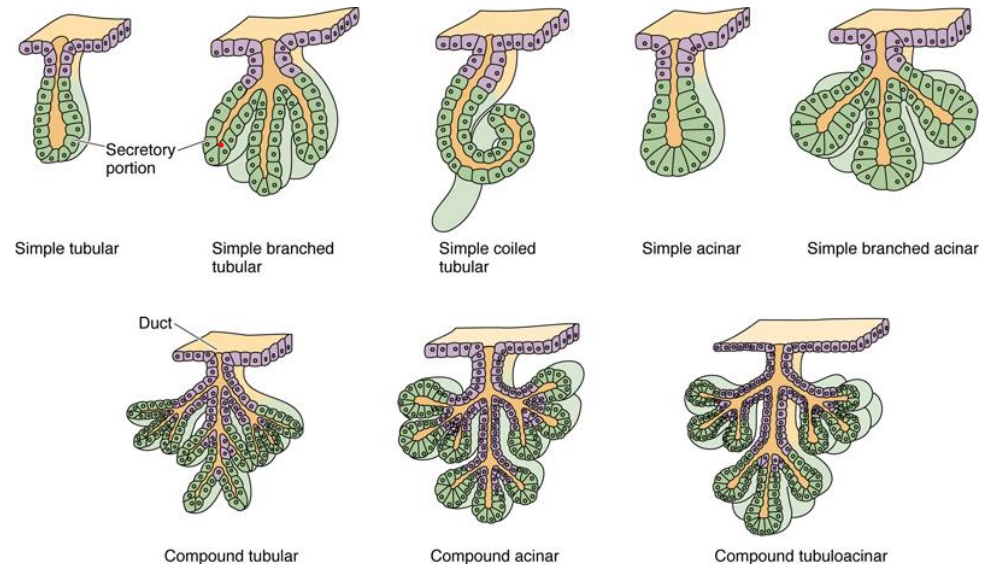
# VÝVOJ MNOHOBUNĚČNÉ ŽLÁZY



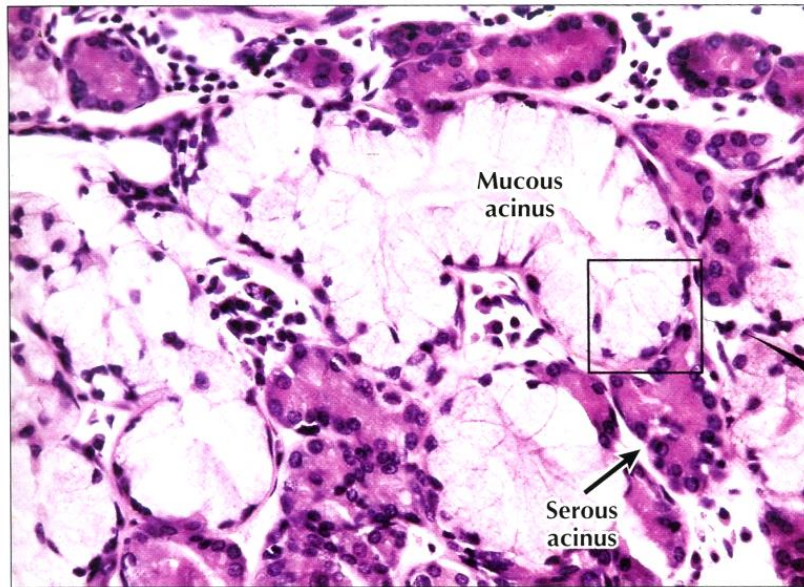


# KLASIFIKACE EXOKRINNÍCH MNOHOBUNĚČNÝCH ŽLÁZ

- **Endoepitelové** (neopouštějí epitel, např. endoepitelové žlázy uretry, konjunktiva)
- **Exoepitelové** (epitelové pupeny v okolním vazivu)
  - Podle tvaru sekreční komponenty
    - Alveolární (acinózní)
    - Tubulózní
    - Tuboalveolární (tubuloacinózní)
  - Podle větvení
    - Jednoduché
    - Větvené
  - Podle charakteru sekrece
    - Mucinózní
    - Serózní
    - Smíšené

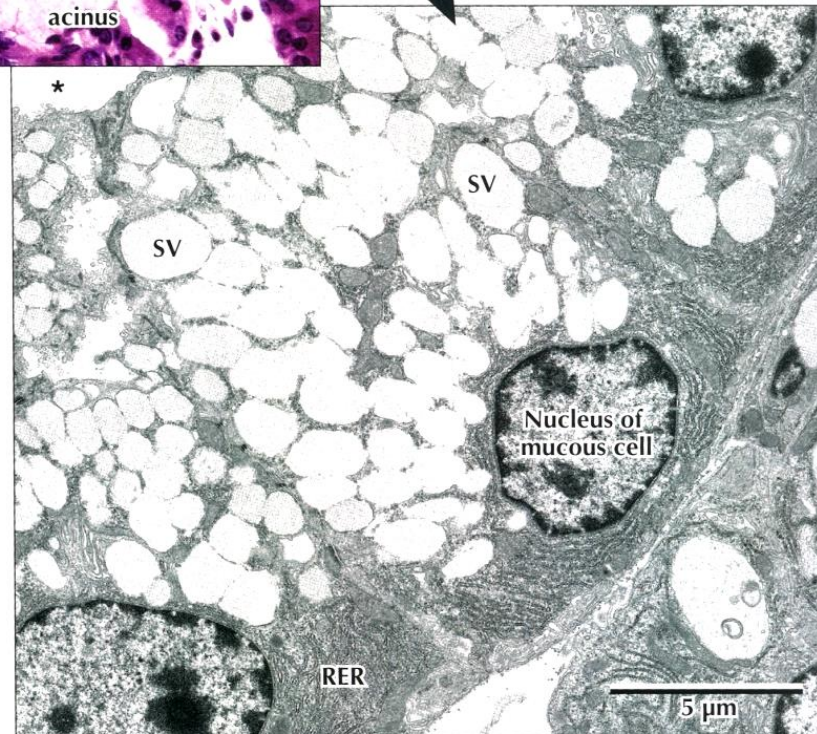


# MUCINÓZNI ŽLÁZY



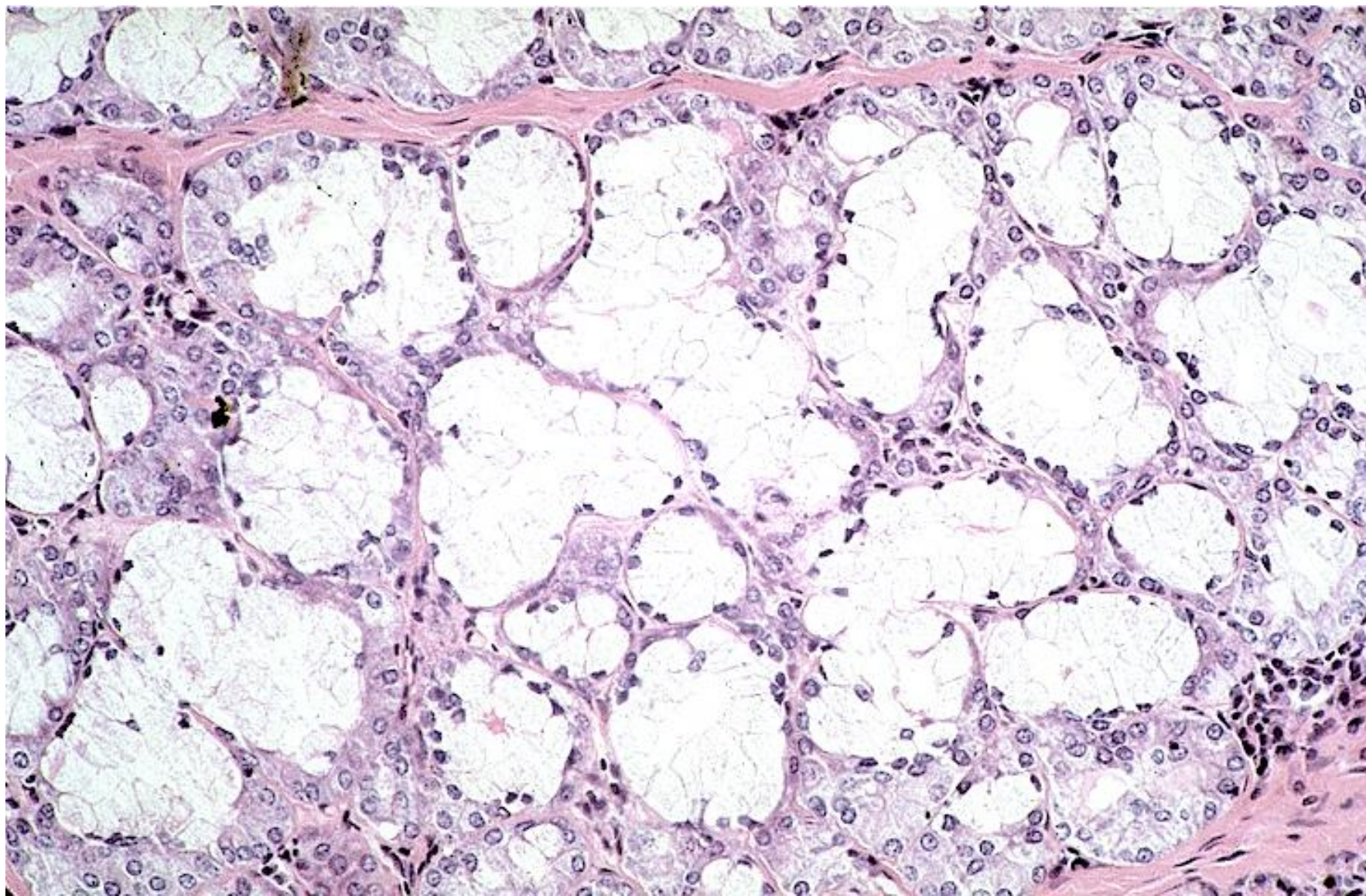
◀ **LM of part of a mixed seromucous gland in the trachea.** Several mucous acini with pale-stained mucous cells are seen. The basal nuclei are flat, and cells appear washed out because mucous droplets dissolved during specimen preparation. Darker stained serous cells in adjacent acini have more rounded basal nuclei. Serous cells are smaller than mucous cells. The square outlines the area of interest seen in the EM below. 295 $\times$ . H&E.

▶ **EM of part of a mucous acinus in a mixed salivary gland.** Parts of three mucous cells line the acinus lumen (\*). Euchromatic basal nuclei have prominent nucleoli. Basal cytoplasm contains many profiles of rough endoplasmic reticulum (RER). Many large, electron-lucent secretory vesicles (SV) dominating the remaining cytoplasm are discharged by exocytosis into the acinus lumen. 5400 $\times$ .



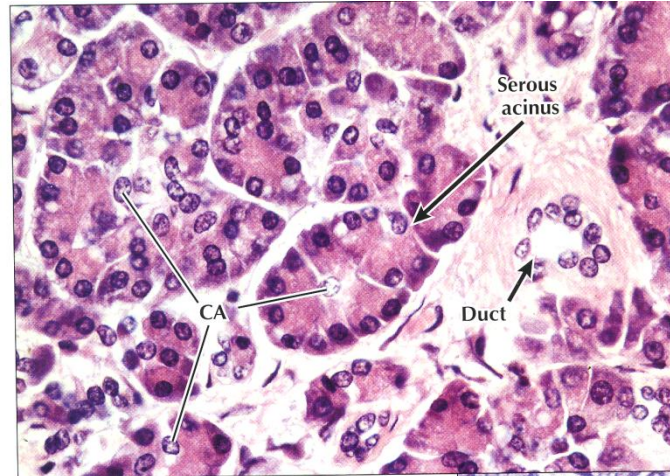
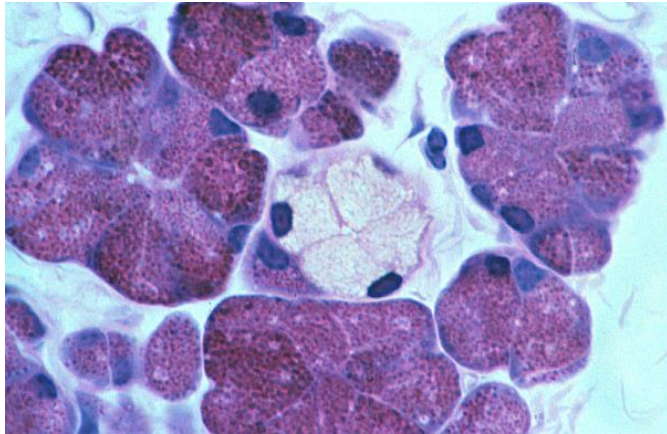


# MUCINÓZNÍ ŽLÁZY

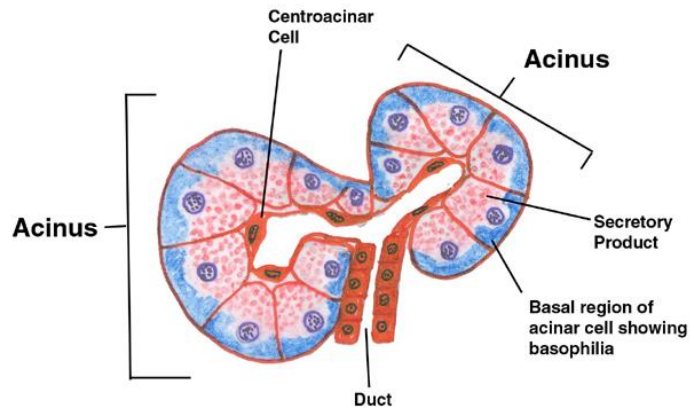




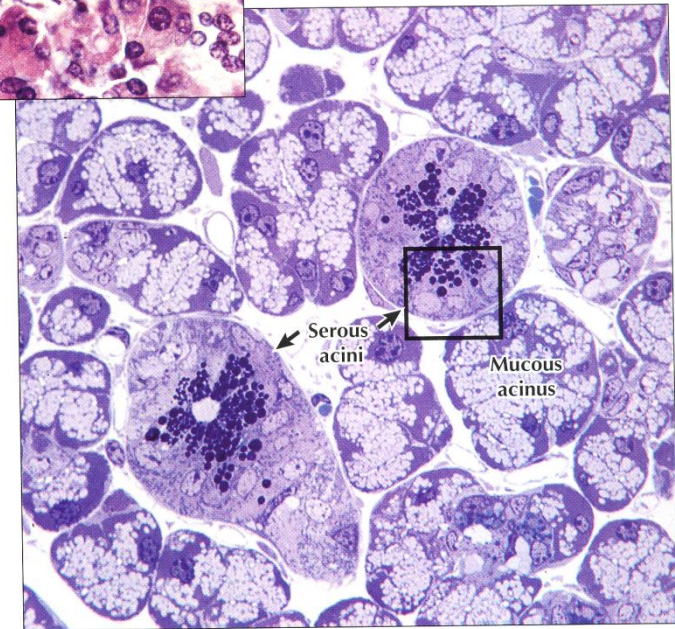
# SERÓZNÍ ŽLÁZY



◀ **LM of part of the exocrine pancreas.** The exocrine part of the gland consists of closely packed spherical or pear-shaped serous acini. Several columnar to pyramidal acinar cells, with round basal nuclei, face a small central lumen in each **serous acinus**. Basal cytoplasm is basophilic; apical cytoplasm is more eosinophilic. Small clear centroacinar cells (**CA**) in acini centers help distinguish this purely serous gland from others, such as the parotid salivary gland. A small **duct**, in the connective tissue stroma, conveys secretions from acini to larger pancreatic ducts. 385 $\times$ . H&E.



▶ **LM of part of a mixed salivary gland.** Several pale **mucous acini** surround two round **serous acini**. Serous cells have conspicuous, dark-stained secretory vesicles; mucous cells look vacuolated and washed out. EM in 2.15 shows the area in the square in detail. 600 $\times$ .  
*Toluidine blue, plastic section.*



# HIERARCHIE VÝVODŮ

## Vývod

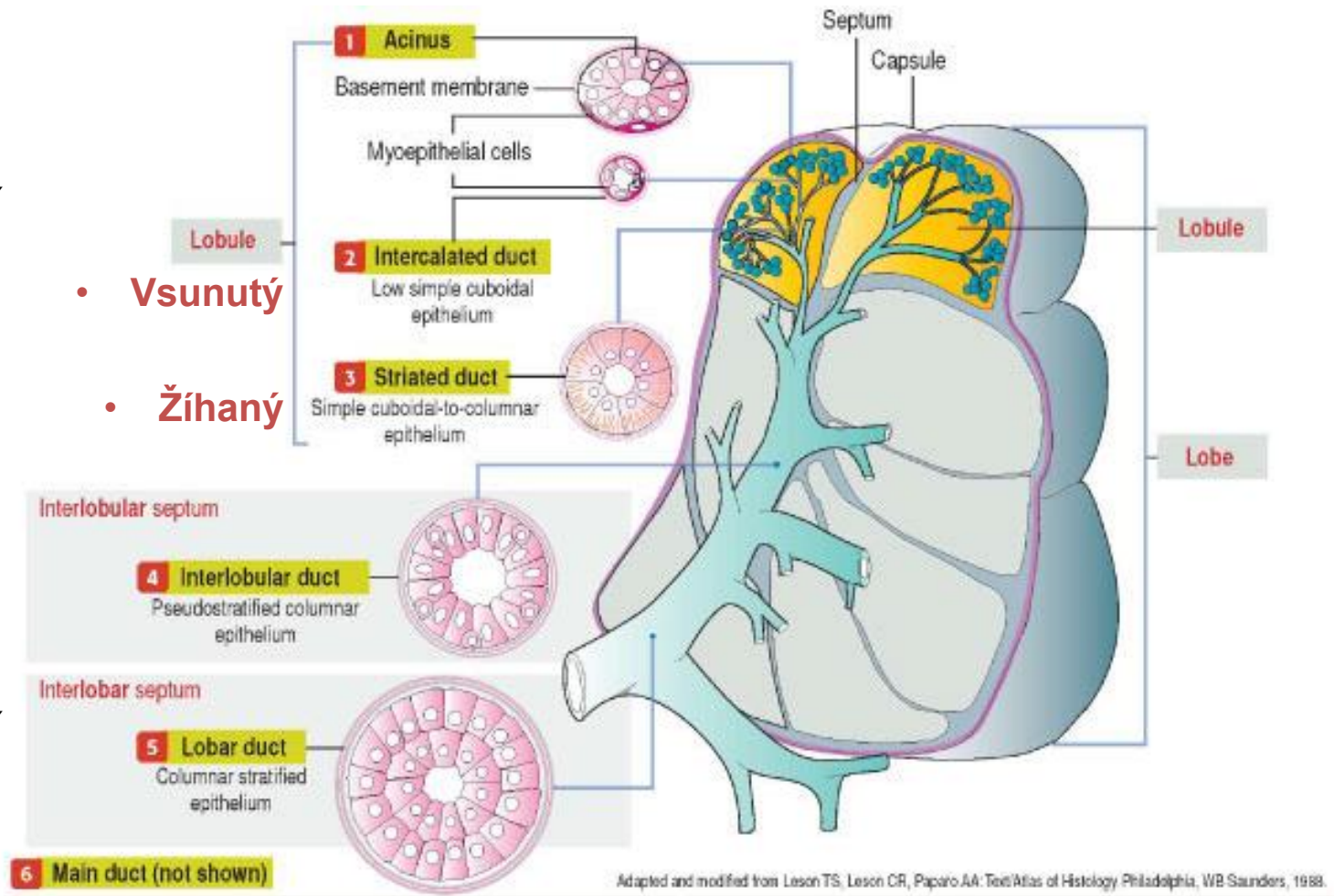
- Intralobulární

- **Vsunutý**

- **Žíhaný**

- Interlobulární (lobární)

- Hlavní



**Výška epitelu a počet jeho vrstev se zvyšují směrem ústí žlázy**

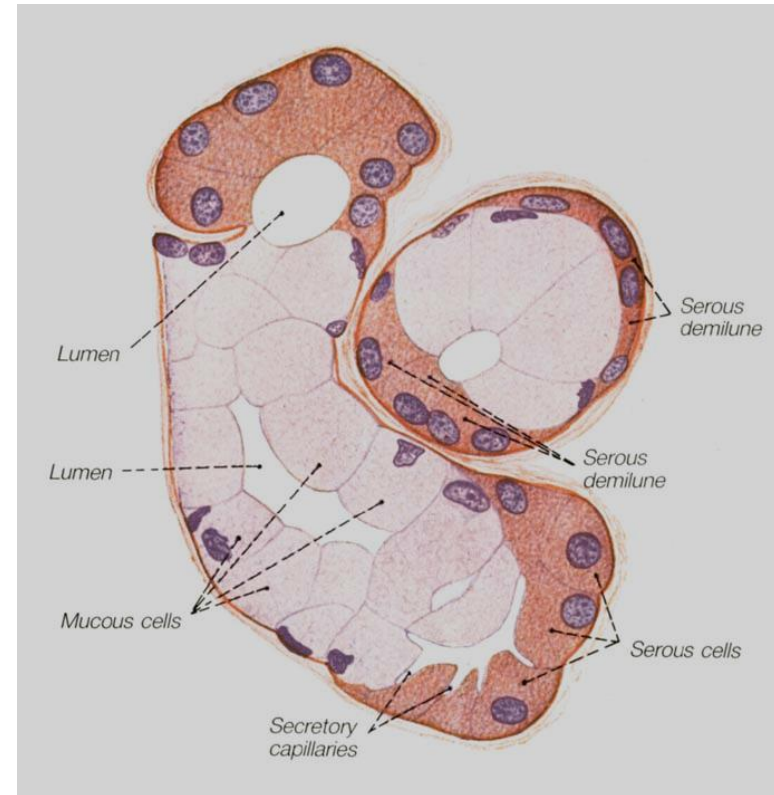
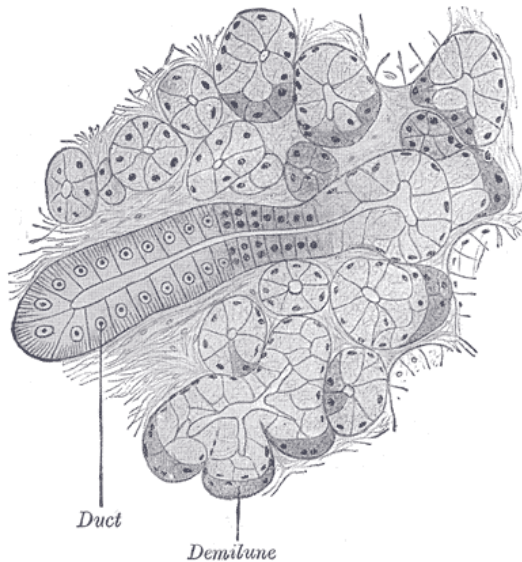


# SLOŽENÉ ŽLÁZY

- mucinózní i serózní složka
- Gianuzziho lunuly (demiluny)

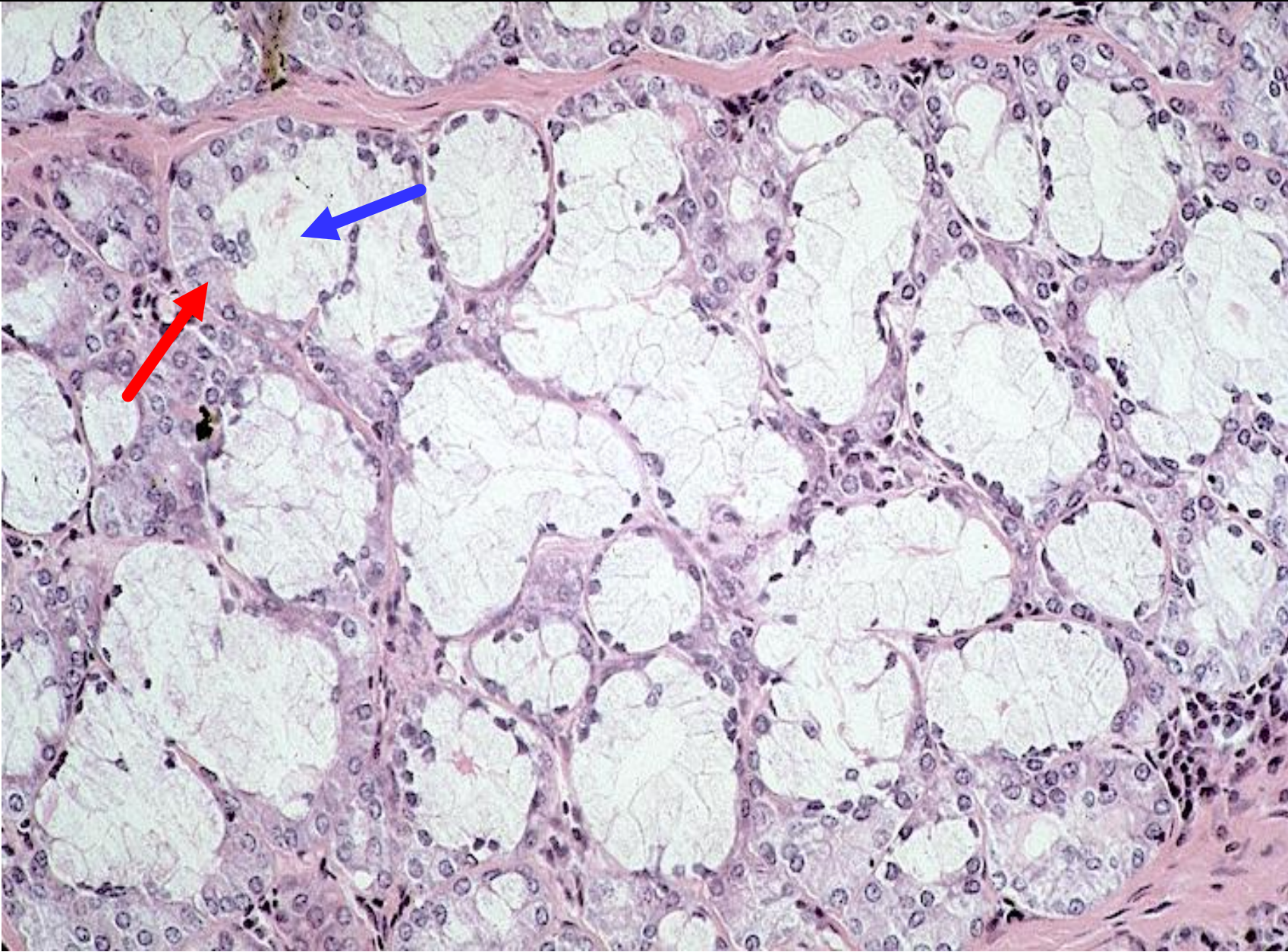


**Giuseppe Oronzo Giannuzzi**  
(1838-1876)



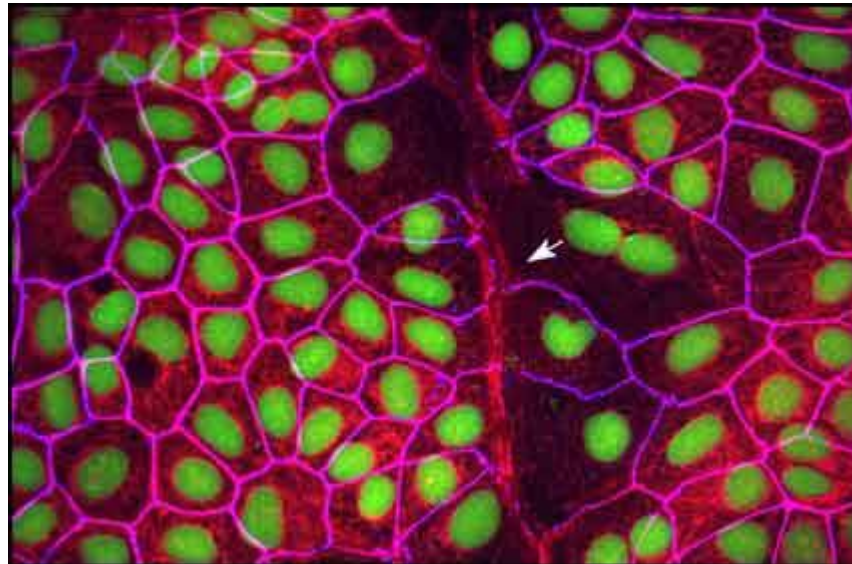


# GIANNUZZIHO LUNULY (SERÓZNÍ DEMILUNY)





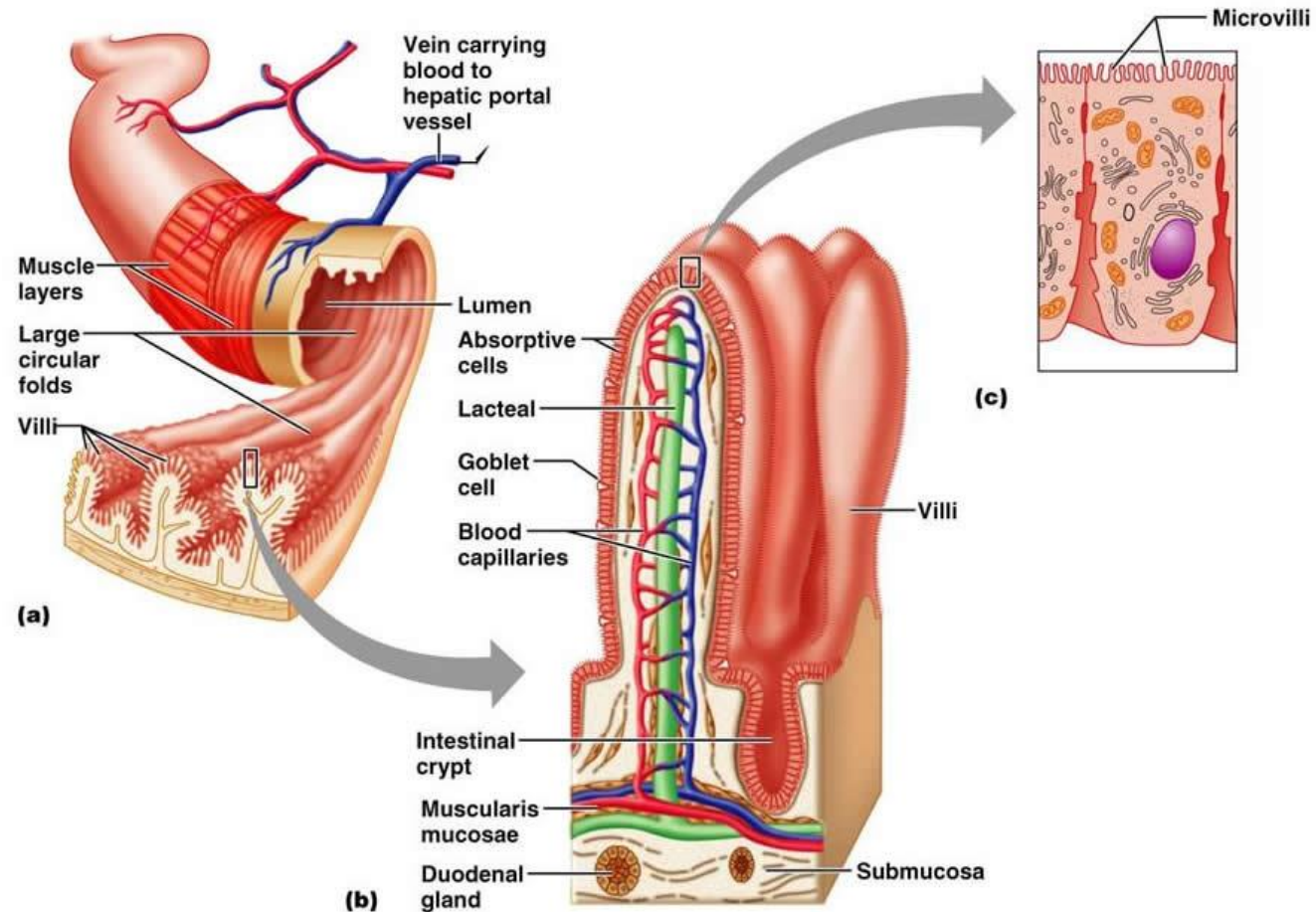
# PROMĚNLIVOST EPITELIÁLNÍHO FENOTYPU



# REGENERACE EPITELIÁLNÍ TKÁNĚ

- **různé epitely** mají **různou schopnost regenerace** (epidermis × smyslový vnitřního ucha)
- multi- a oligopotentní kmenové buňky
- mikroprostředí – *stem cell niche*

## Příklad: Obnova střevního epitelu





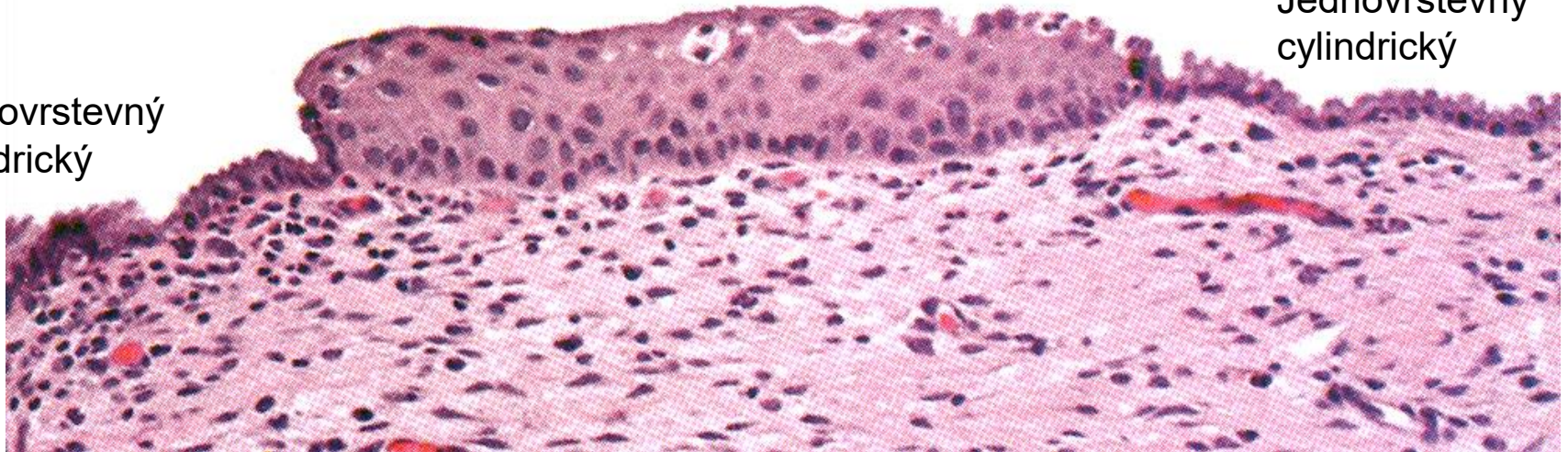
## Abnormální plasticita:

### ▪ Metaplasie

Vícevrstevný dlaždicový

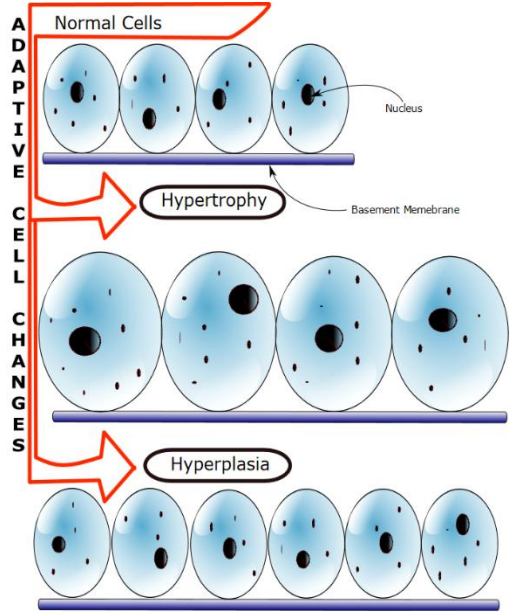
Jednovrstevný  
cyldrický

Jednovrstevný  
cyldrický



- Diferencovaný epitel je nahrazený jiným typem diferencovaného epitelu
- Skvamózní metaplasie děložního krčku (jednovrstevný cyldrický - vrstevnatý dlaždicový)
- Respirační cesty (jednovrstevný cyldrický s řasinkami - vrstevnatý dlaždicový)
- Prekanceróza; obvykle v místech chronického poškození (kuřáci)

## Hyperplasie a hypertrofie

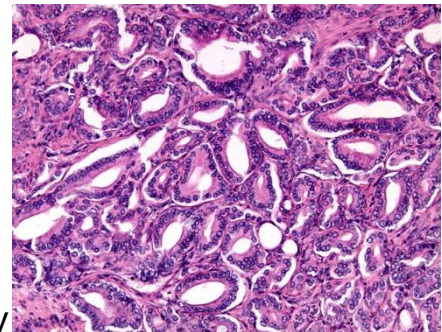
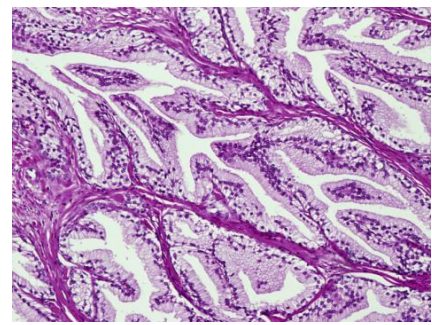


**Hypertrofie: roste velikost buněk**

**Hyperplasie: roste počet buněk**

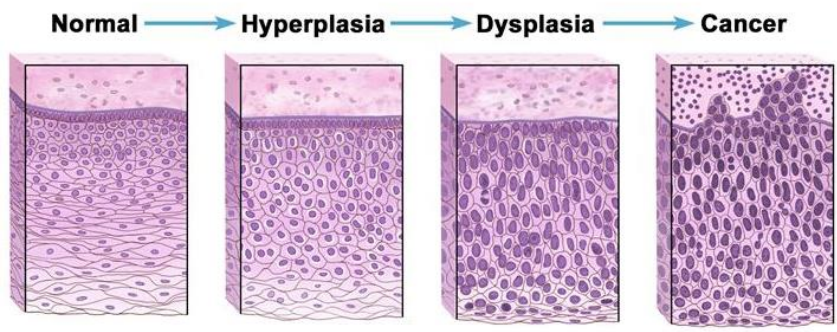
Normální prostatická tkáň

## Prostata

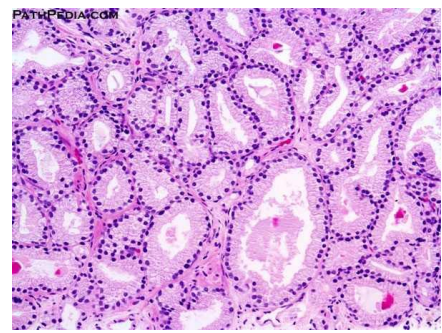


Hyperplasie žláзовého epitelu prostaty

## Dysplasie porucha diferenciacie

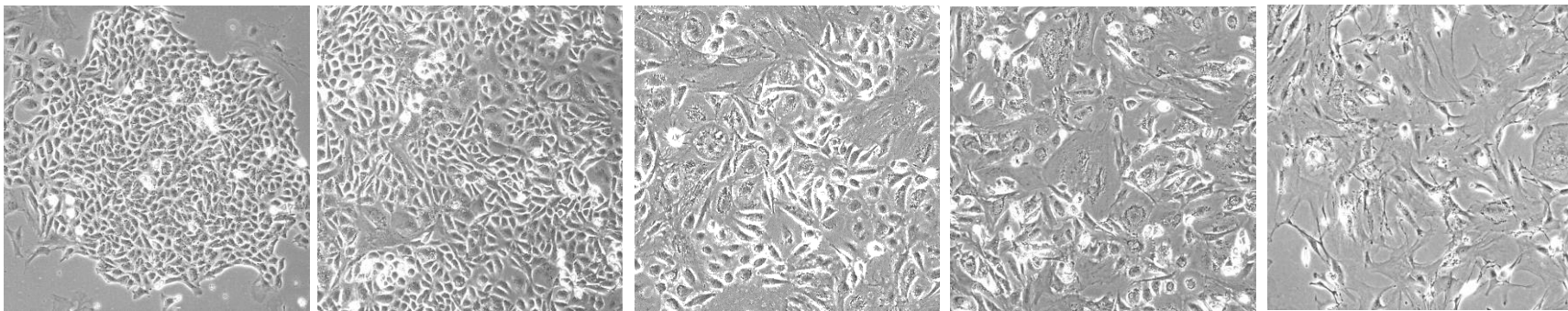


Adenokarcinom prostaty

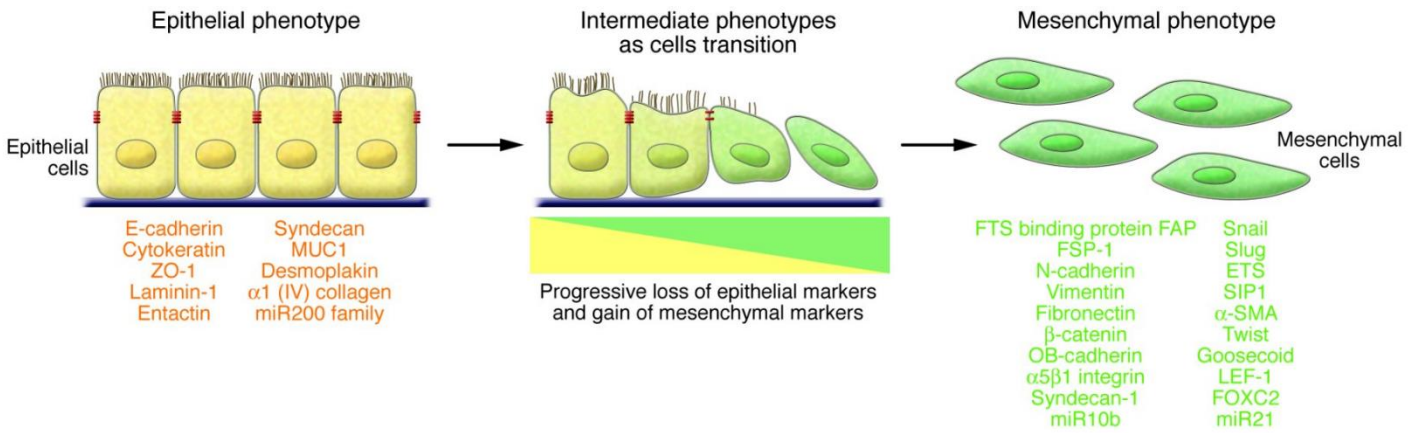




## Epiteliální – mesenchymální tranzice (EMT)

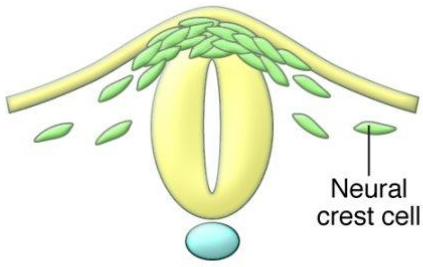


Změna fenotypu z **epiteliálního**, soudržného, na **mesenchymální** – migrující a produkující ECM.

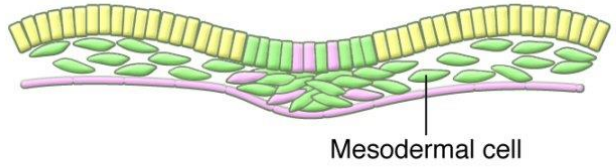




# PLASTICITA EPITELIÁLNÍ TKÁNĚ

## Embryos

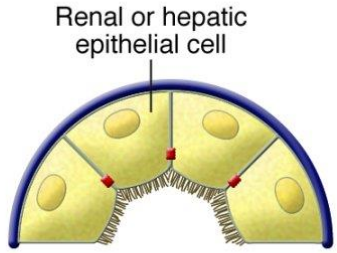


EMT inducers  
Physiological expression

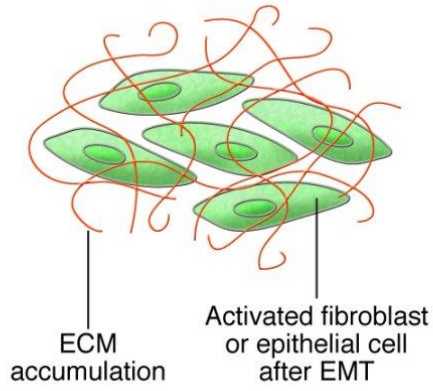


	Epithelial cells
	Mesenchymal cells

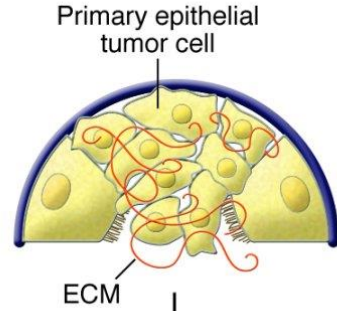
## Fibrosis



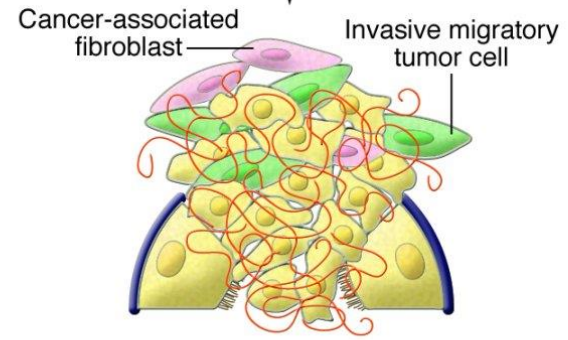
EMT inducers  
Aberrant activation



## Tumor progression



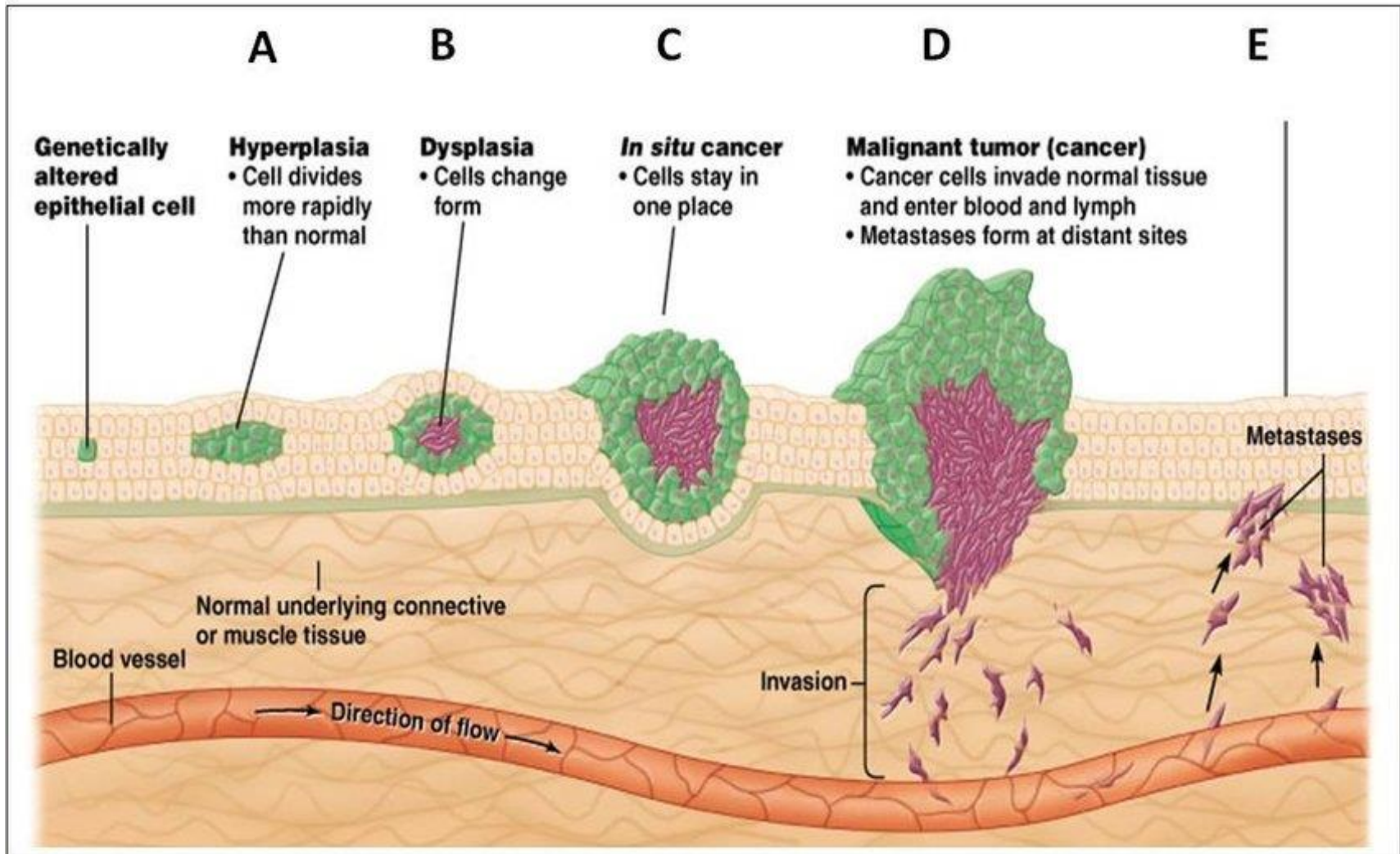
EMT inducers  
Aberrant activation






# PLASTICITA EPITELIÁLNÍ TKÁNĚ

U nádorových onemocnění hraje EMT roli v diseminaci primárního tumoru a tvorbě metastáz.





# DĚKUJI ZA POZORNOST