

Musculi masticatorii

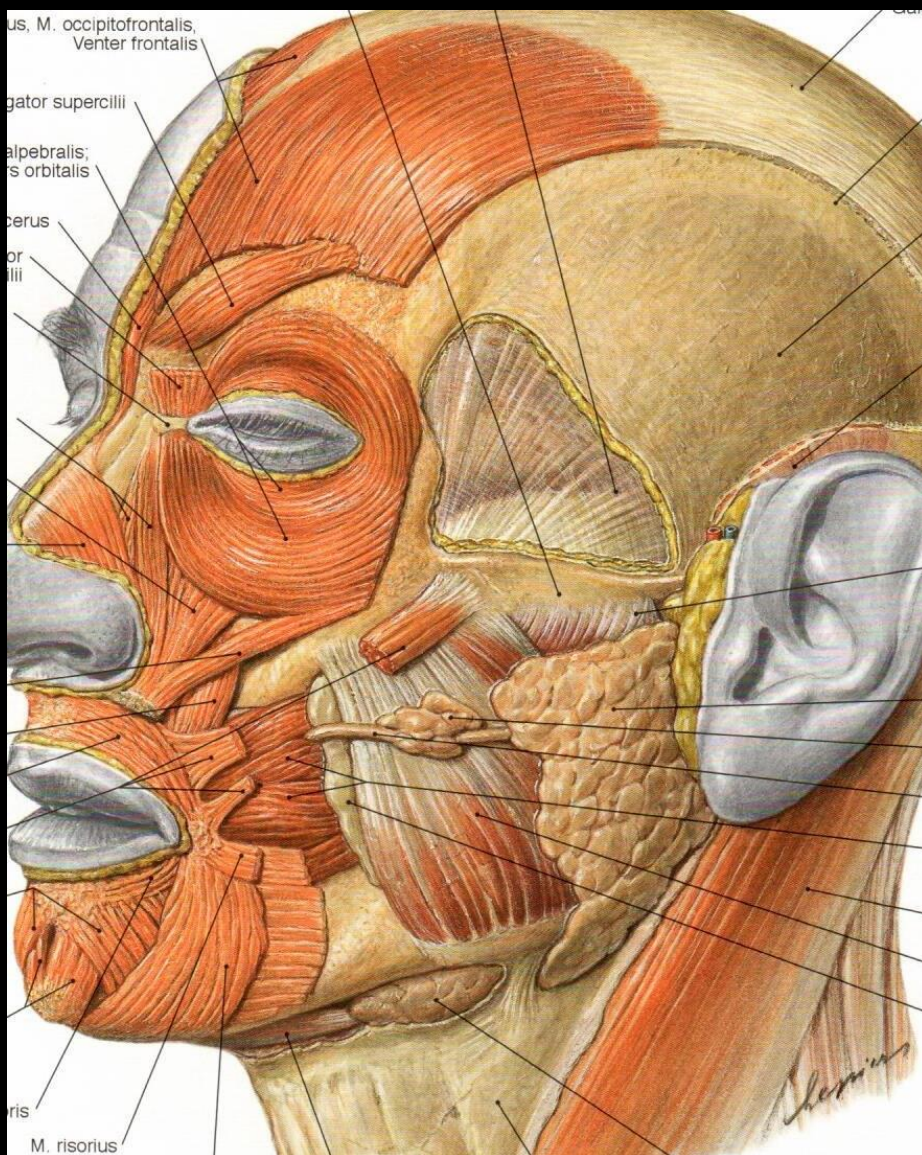
Žvýkáací svaly

- mm. capitis
- lat. **MASTICARE** = žvýkat
- vývoj z prvního (mandibulárního) žaberního oblouku – **původ branchiální**
- inervace **n. trigeminus** / n. mandibularis
- 4 páry svalů

Žvýkácí svaly

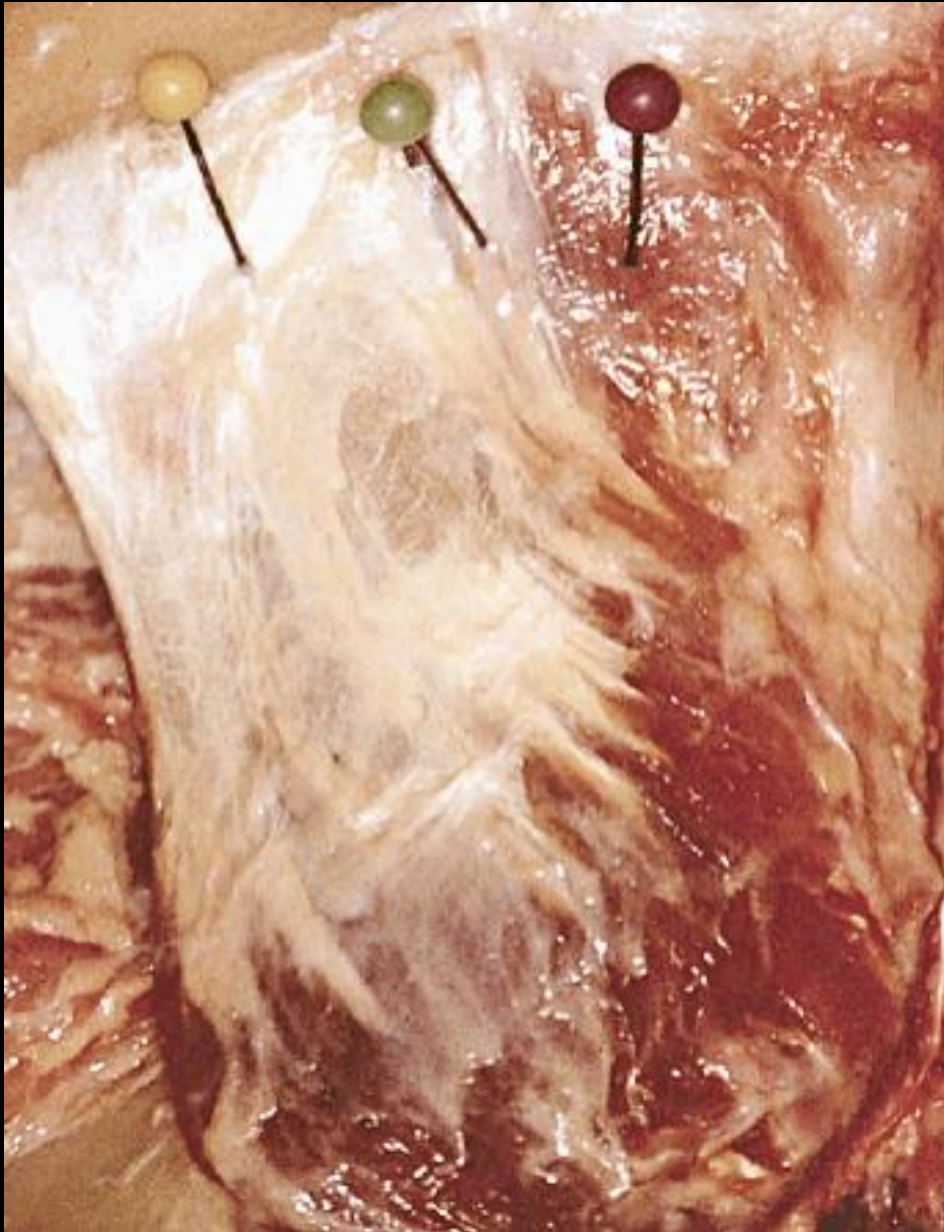
- pohyb v art. temporomandibularis (ATM)
elevace, deprese, protruze, retruze, lateropulze
- začátek na kostech neurokrania – nepohyblivých kostech, úpon na pohyblivé mandibule !
- zpeřená struktura; umožňuje vyvinout velkou sílu při skusu (největší na prvních stoličkách)
- cévní zásobení: **a. maxillaris**

M. MASSETER



- „zevní žvýkáci sval“
- nejsilnější žvýkáci sval
- uložený povrchově, před gl. Parotis
- krytý fascia masseterica
- složitá vnitřní struktura
- čtyřhranný tvar
- hypertrofie u lidí, kt. často žvýkají žvýkačku či zatínají zuby

Functional organization of the human masseter muscle. J.F. Gaudy et al. (2000) Surg Radiol Anat 22:181-190.



Pars superficialis

lamina spf.
lamina prof.

Pars intermedia

Pars profunda

pars ventralis
pars dorsalis:

l. spf.
l. intermedia
l. prof.

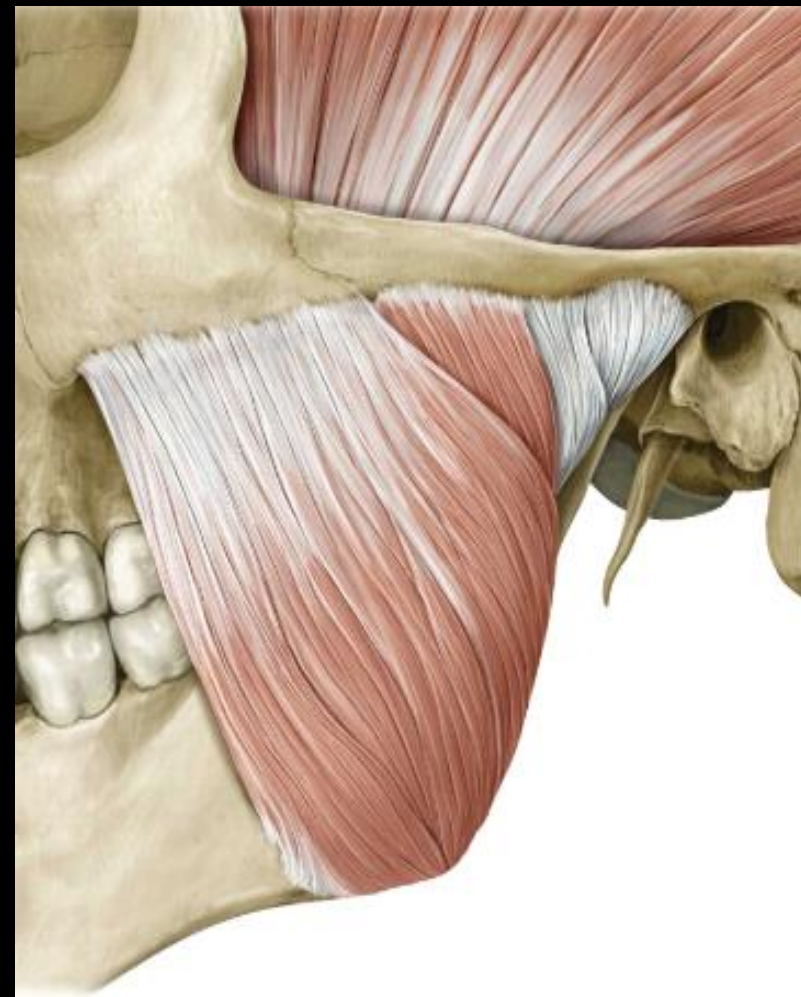Pars spf.

Začátek

- dolní okraj os zygomaticum
až k sutura zygomaticotempor.

Úpon

zevní plocha ramus mandibulae
dolní 1/2 až k tuberositas masseterica



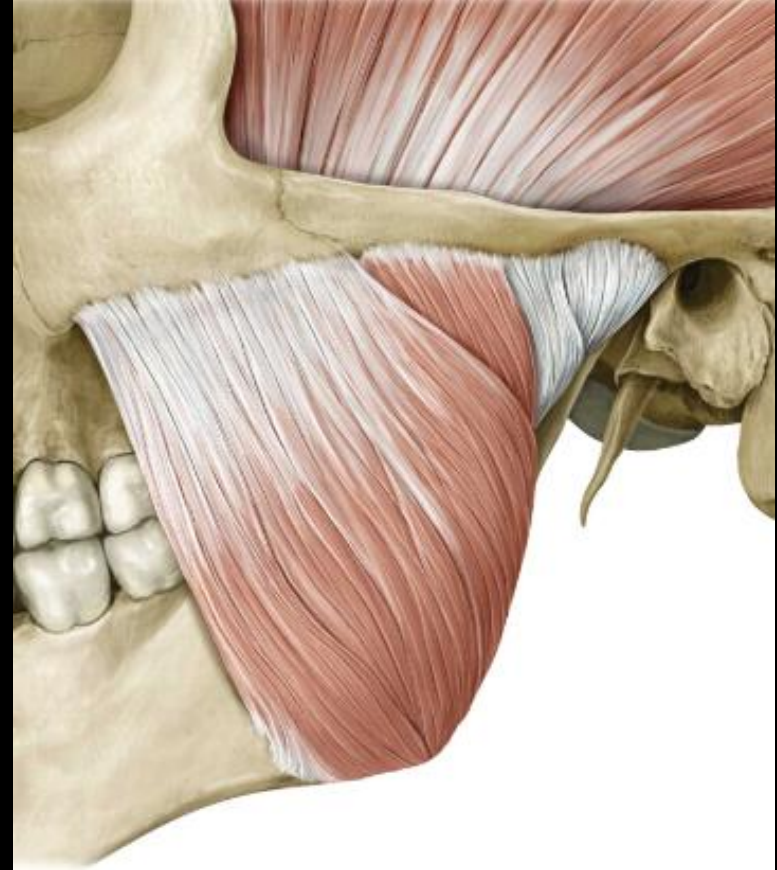
Pars media

Začátek

dolní okraj předních 2/3 arcus zygomaticus

Úpon

střední 1/3 ramus mandibulae



Pars prof.

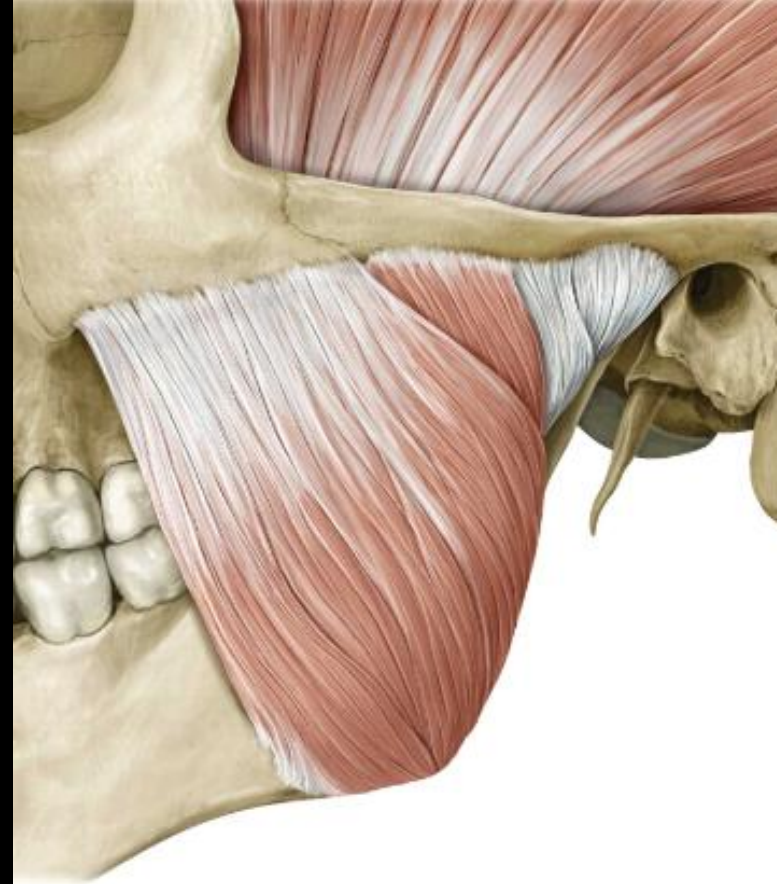
Začátek

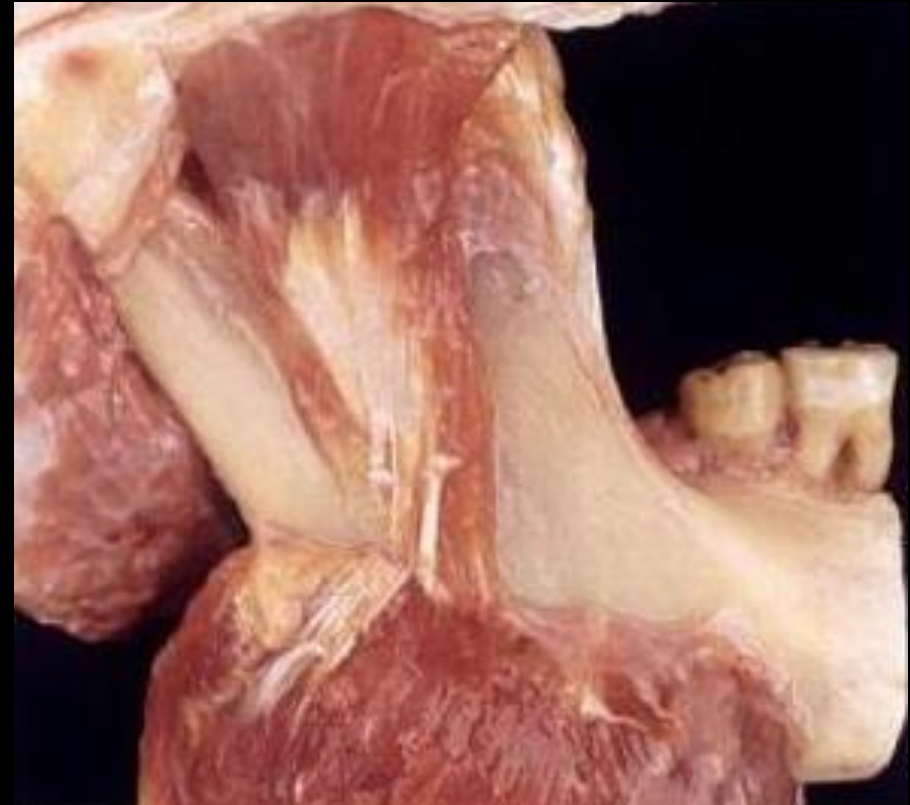
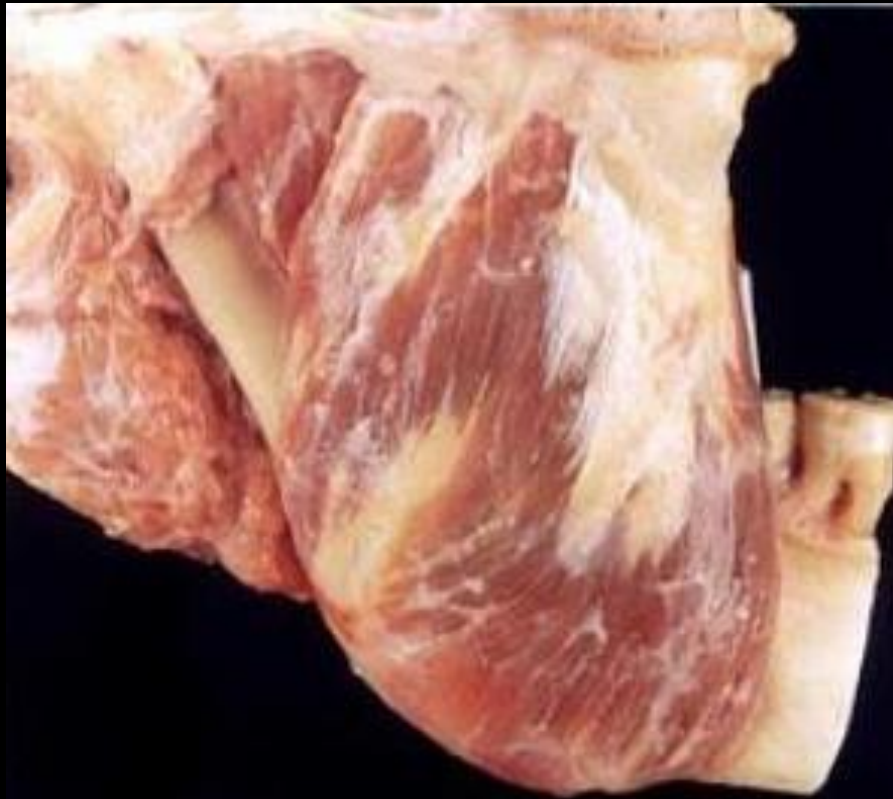
- vnitřní strana arcus zygomat.
- hluboký list temporální fascie

Úpon

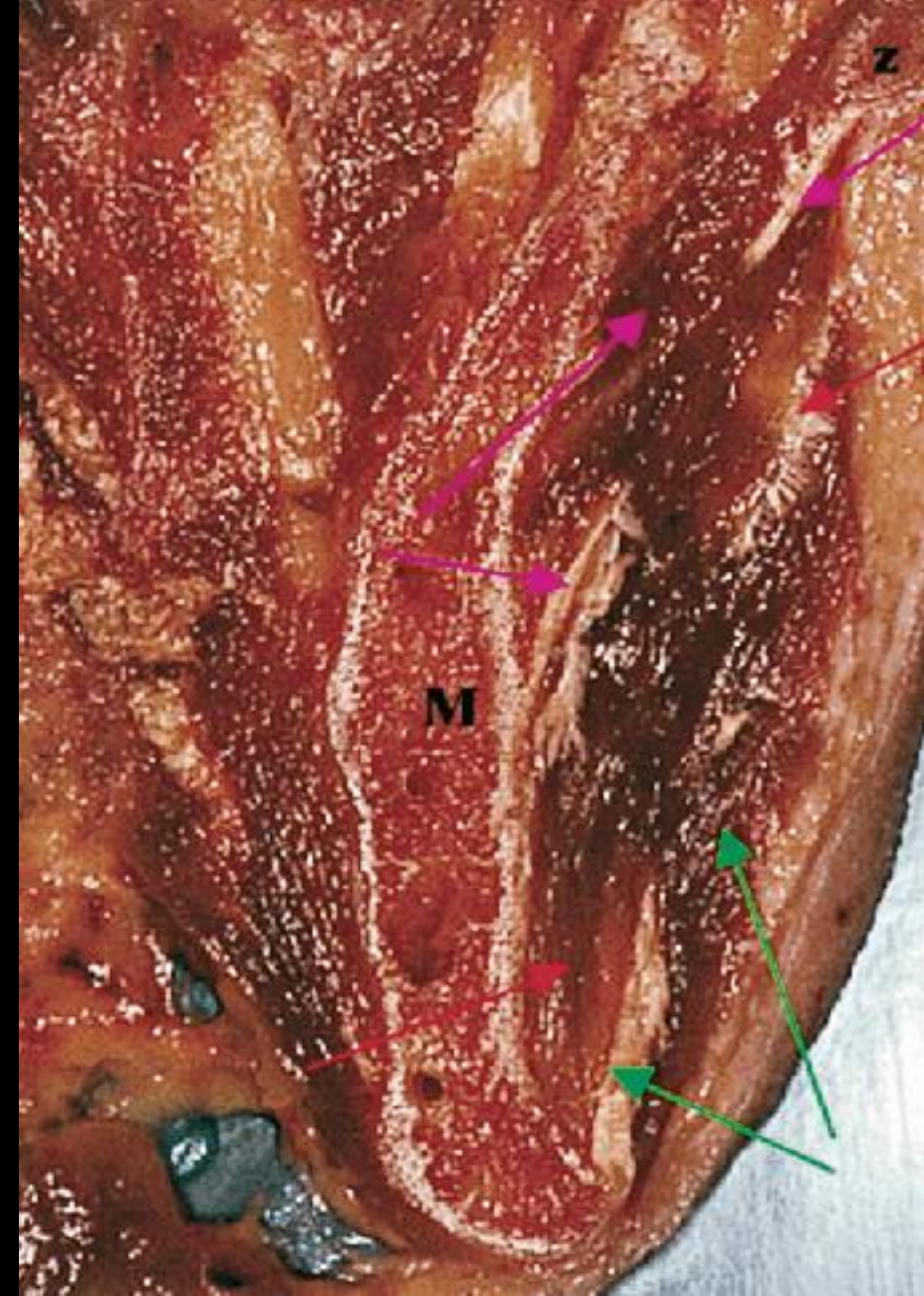
zevní strana ramus mandibulae (horní 1/2)

viditelné jako tzv. **fovea m. zygomaticomandibularis**





Functional organization of the human masseter muscle
www.springerlink.com/index/U007G453650W2163.pdf



Frontální řez

p. superficialis

p. intermedia

p. profunda

Vnitřní struktura svalu

- **značně komplikovaná**, zpeřená, střídání svalových a aponeurotických částí, skupiny snopců
- členění svalu na oddíly má praktický význam – štěrbinami mezi jednotl. porcemi se mohou **šířit zánětl. procesy** a to i mezi povrchovou a hlubokou část svalu – takto arteficiálně vzniklý prostor se v klinice označuje → **spatium massetericomandibulare** a zánětl. proces → **submasseterický absces**
- Cévní zás.: a.masseterica (a.maxillaris)
- Inervace: n.massetericus (V3)

Funkce

Pars media et profunda
fungují jako jeden celek

Oboustranná kontrakce

povrchových vláken:

elevace

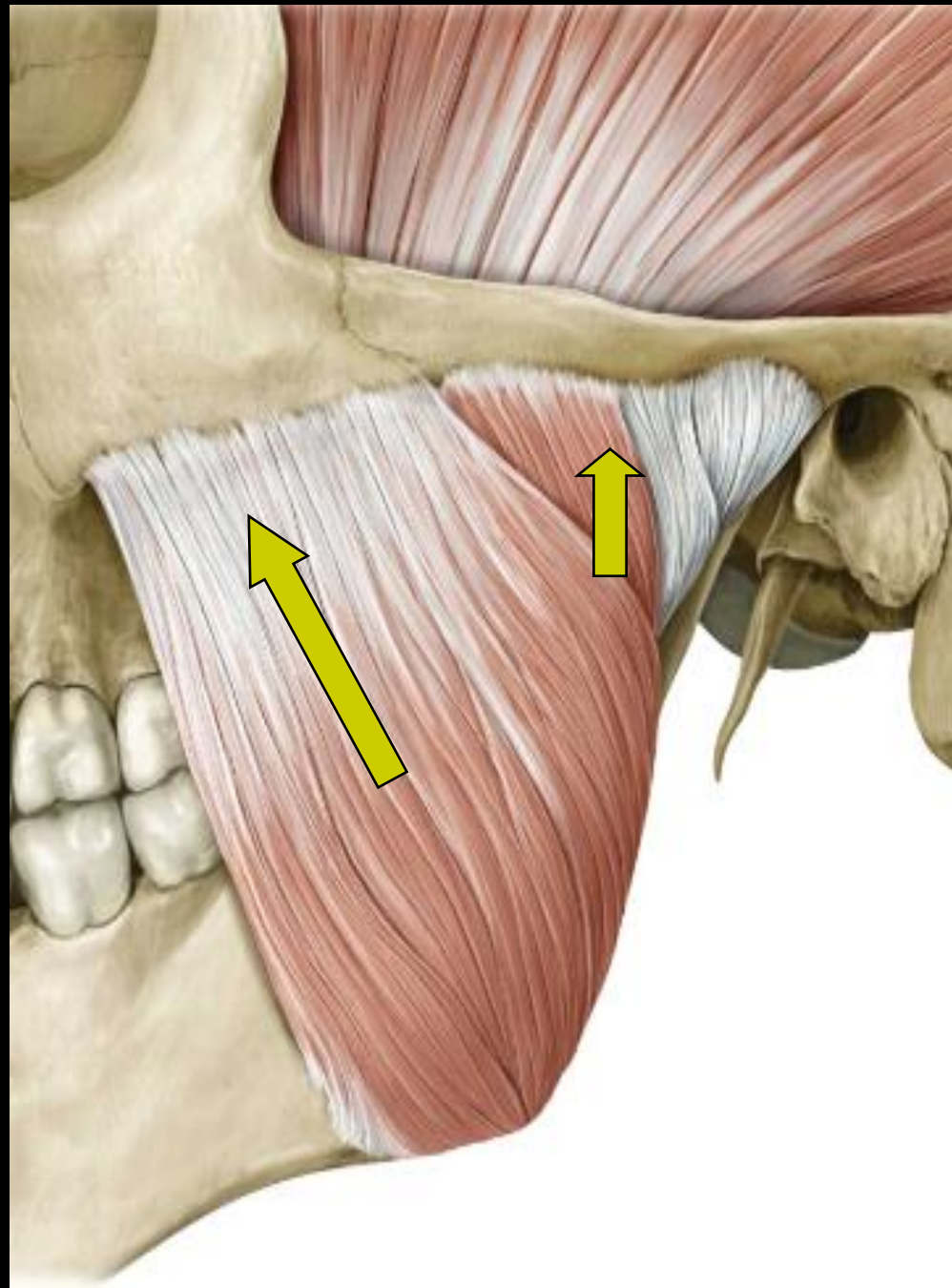
propulze

hlubokých vláken:

elevace

Jednostranná kontrakce:

ipsilaterální lateropulze



Fascia masseterica

Pevně připojena ke svalu, od arcus zygom. k basis mandibulae

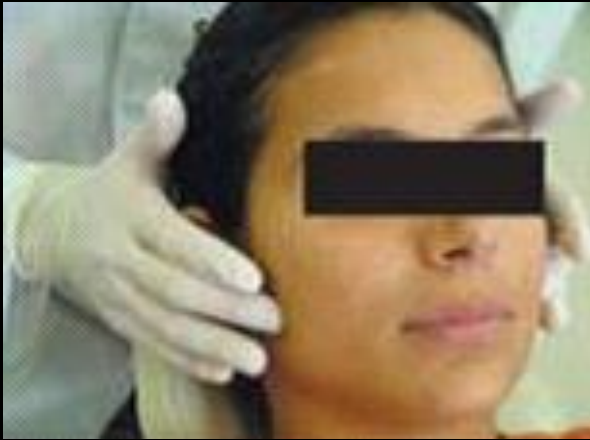kr: arcus zygomaticus → fascia temporalis

ka: basis mandibulae → fascia colli spf.

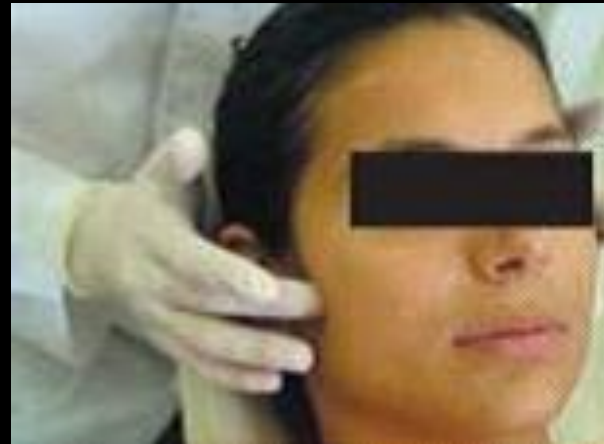ve: ramus mandib. podél jeho předního okraje

dors: splývá ve fascia parotideomasseterica → fascia colli spf.

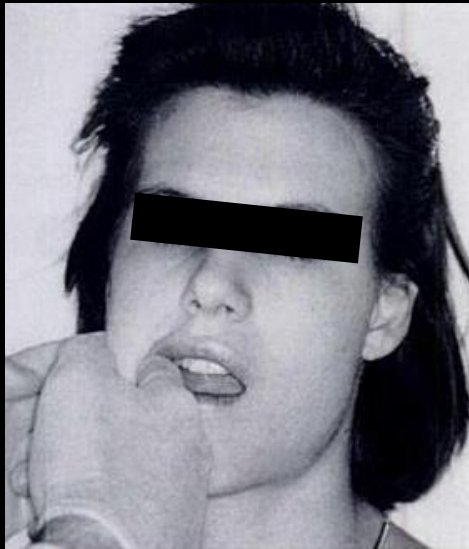Palpace m. masseter



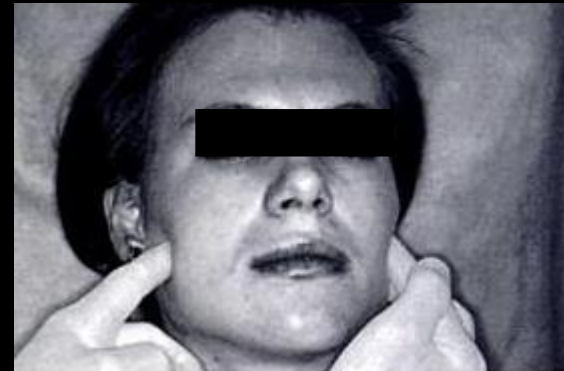povrchové vrstvy



hluboké vrstvy

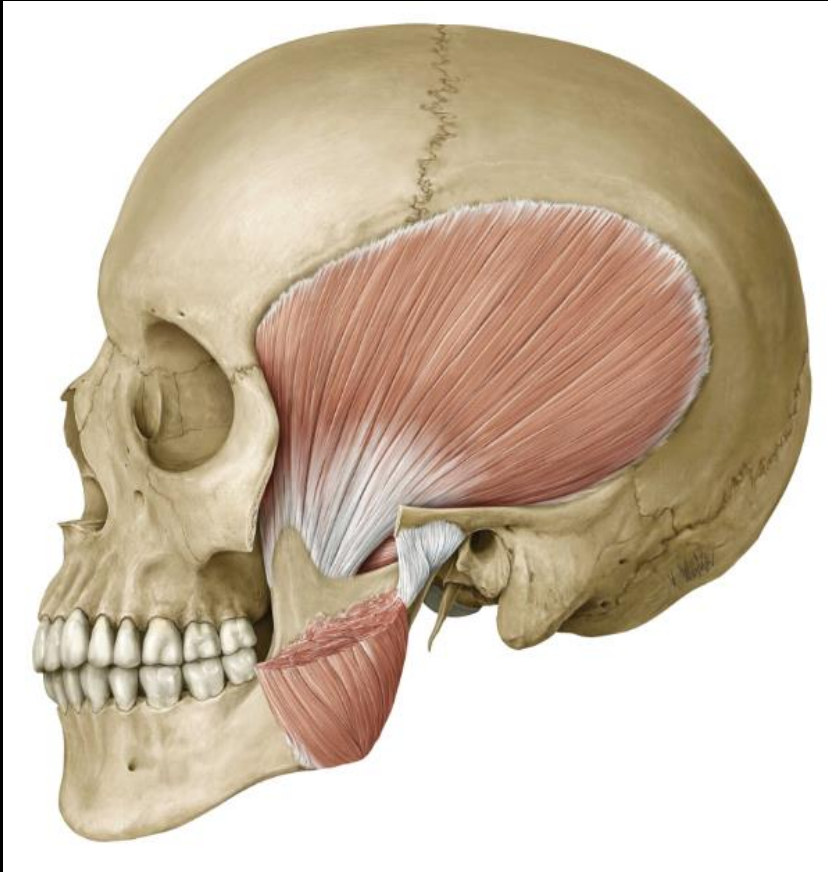


unilaterální palpace extra
+ intraorální



bilaterální palpace

M. TEMPORALIS



- „sval spánkový“
- Ve fossa temporalis
- Plochý sval
- Tvar vějíře, zpeřený
- Krytý fascia temporalis

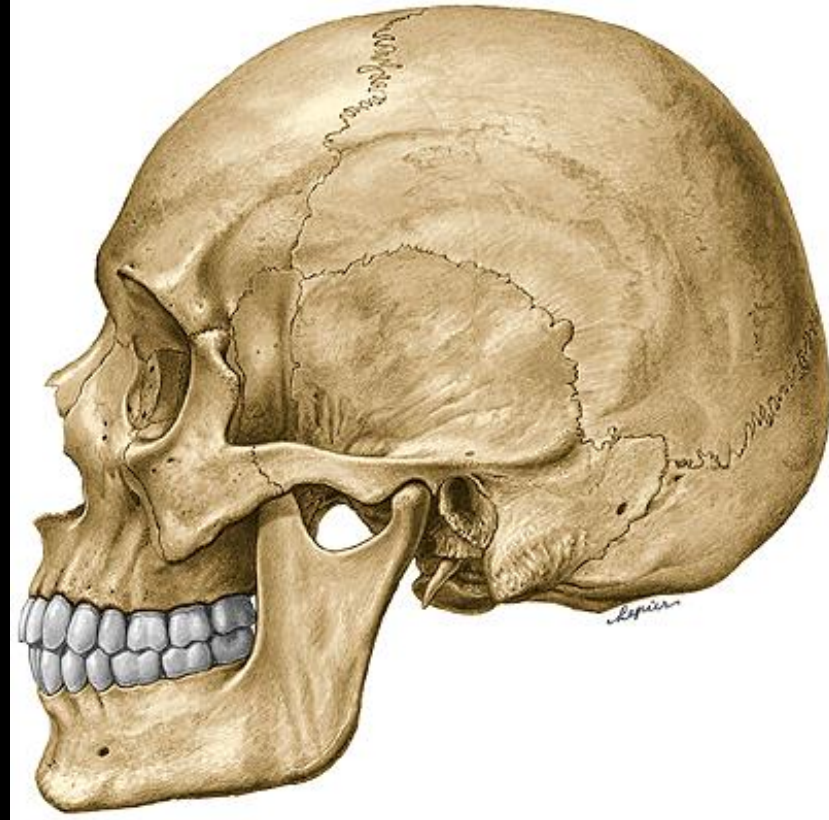
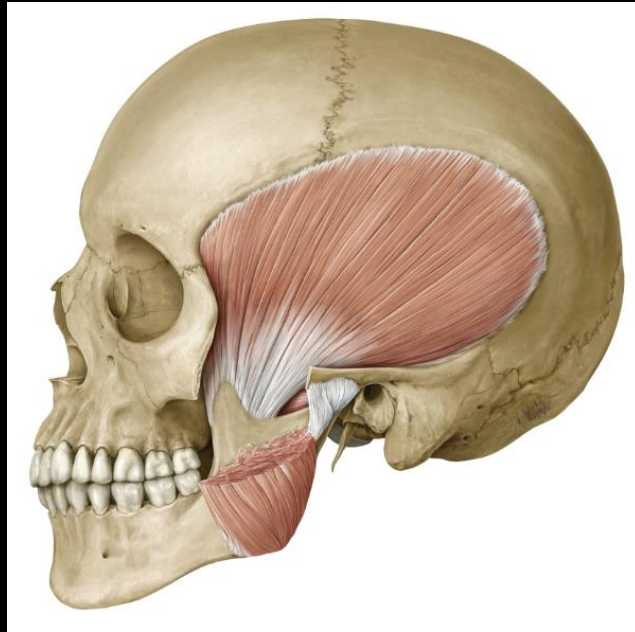
- Cévní zás.: a. tempor. media (a.tempor.superfic.)
a. tempor. prof. (a.maxillaris)
- inervace: nn. tempor. prof. (V3)

V dlouhé ose svalu je vytvořena kaudálním směrem zesilující se **centrální šlacha** (dvojitě zpeřený sval)

Někteří autoři proto dělí sval na:

část ventrálně od šlachy – **pars anterior**

část dorsálně od šlachy – **pars posterior**



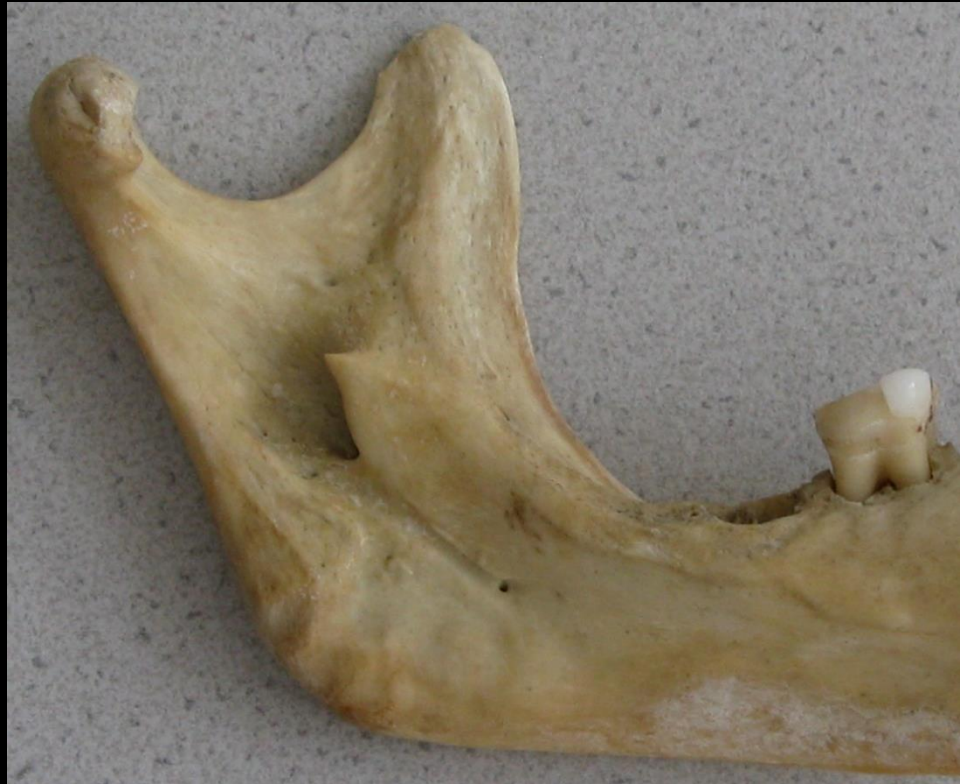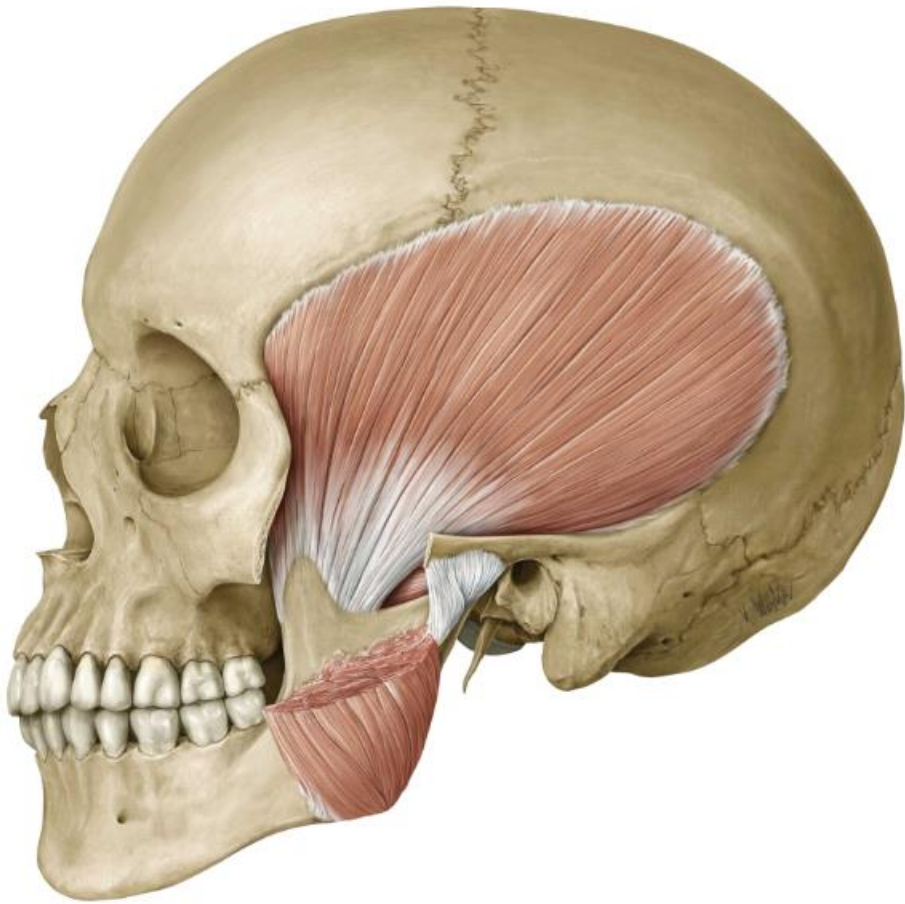
Začátek

- **fossa temporalis – planum temporale**

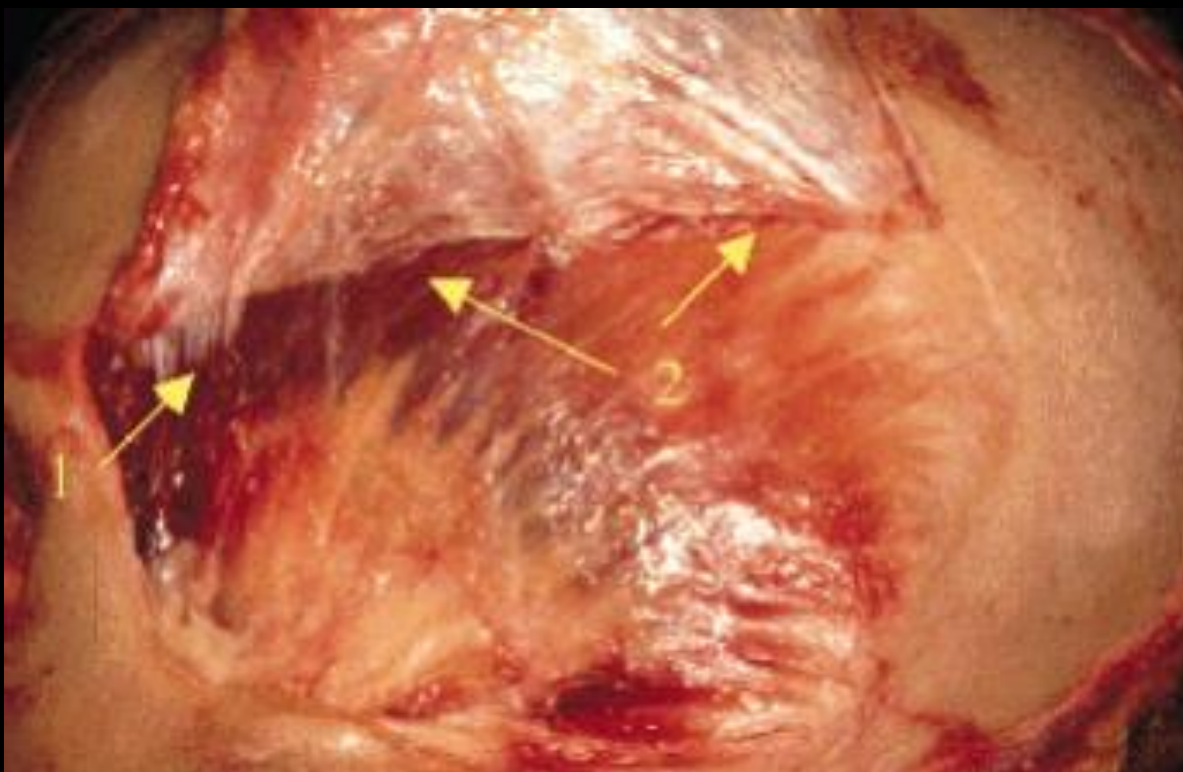
PŘEDNÍ Č.: linea temporalis inf. ossis pariet., facies temporalis alae majoris ossis sphen., přilehlé části os frontale a os parietale

+ vnitřní plocha **hlubokého listu fascie temporalis**

ZADNÍ Č.: squama ossis temporalis



- Úpon** - svalová vlákna se kaudálně sbíhají do silné šlachy
- úponová šlacha na **pr. coronoideus**
 - dále sbíhá po **linea obliqua a crista temporalis** (až k **trigonum retromolare**)
 - připevněna i na **lig. pterygomandibulare**



1 - pars ant. (orbitalis)

**1/3, šířka cca 3 cm, tmavá barva
adheruje k fascia temporalis**

2 - pars post. (temp.)

**2/3, světlá barva
spojení s fascií volnější**

The temporalis muscle consists of three parts:

superficial

zygomatic

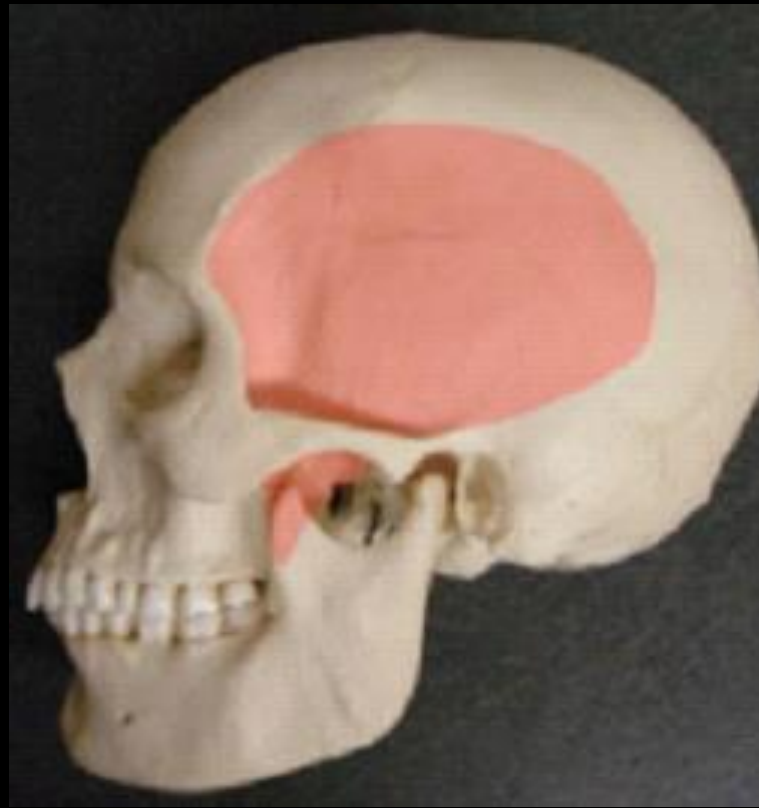deep portion

[The human temporalis muscle: Superficial, deep, and zygomatic ...](#)
onlinelibrary.wiley.com › ... › [Journal Home](#) [Vol 22 Issue 6](#)

The *Superficial* Portion

Origo: temporální aponeurosa, linea temporalis

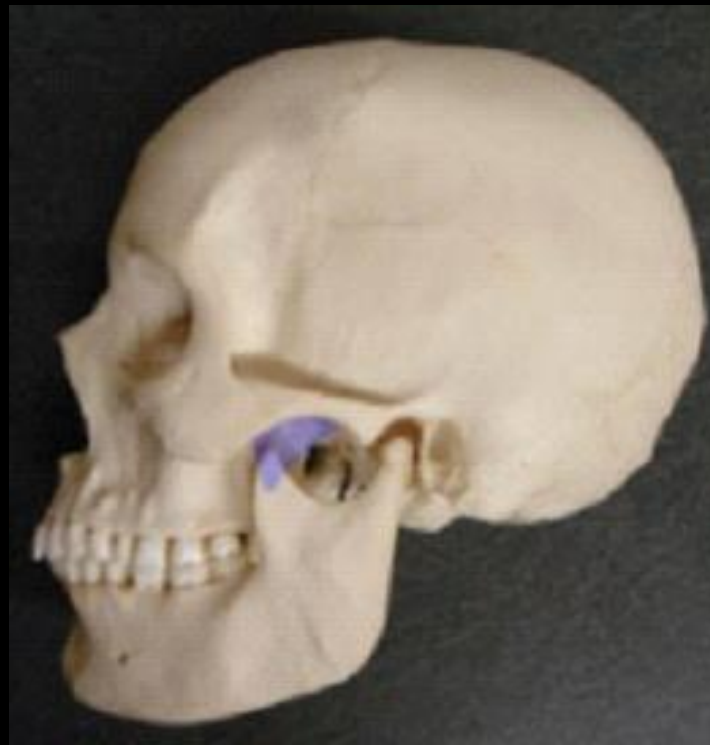Insertio: processus coronoideus



The Zygomatic Portion

Origo: arcus zygomaticus

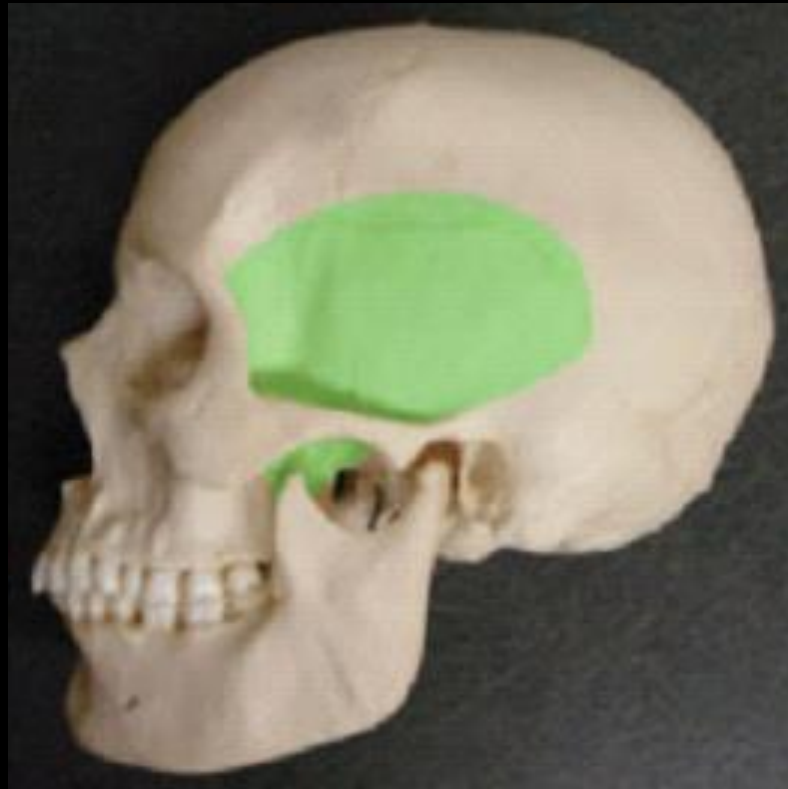Insertio: spf část m. temporalis, laterální část processus coronoideus

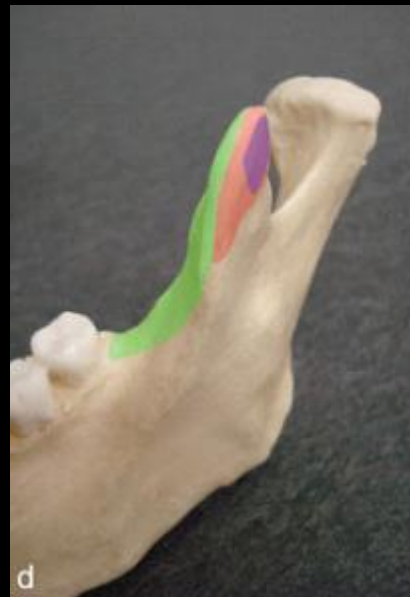
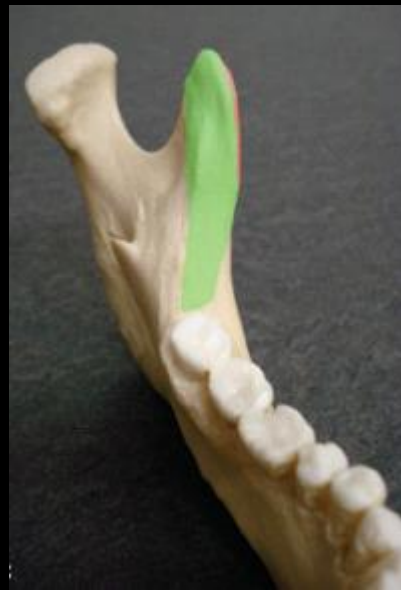
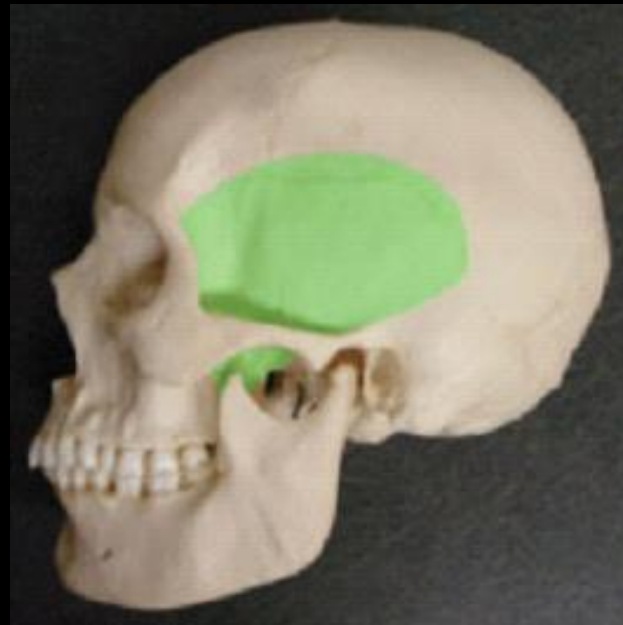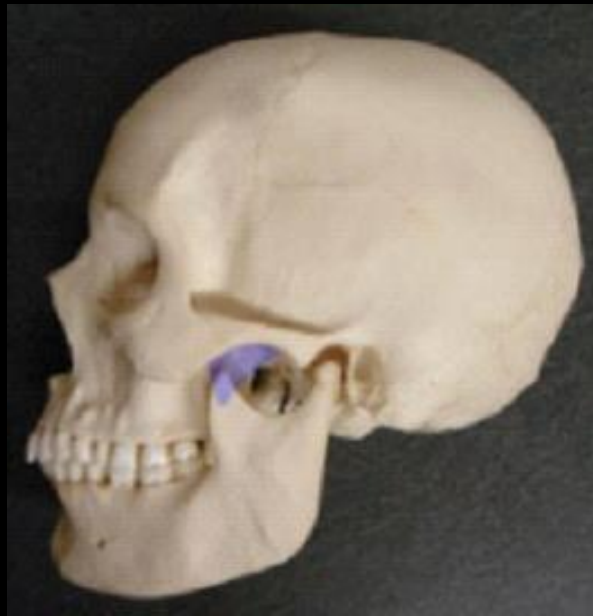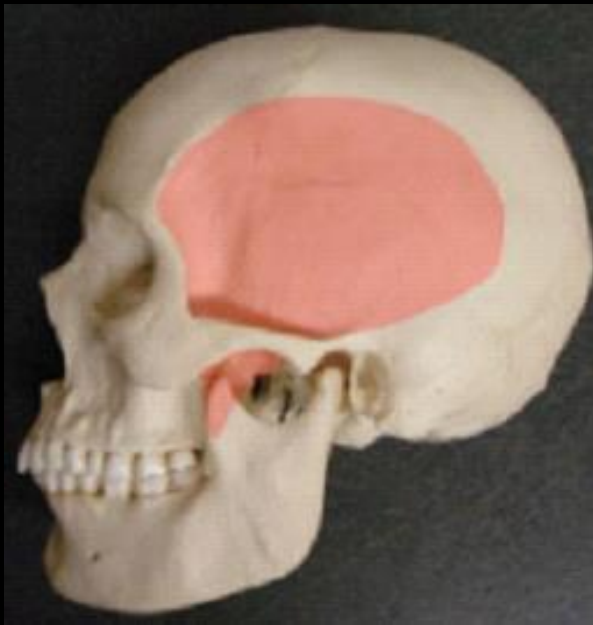The *Deep* Portion

Origo: fossa temporalis

Insertio: vnitřní část processus coronoideus,
trigonum retromolare





Funkce

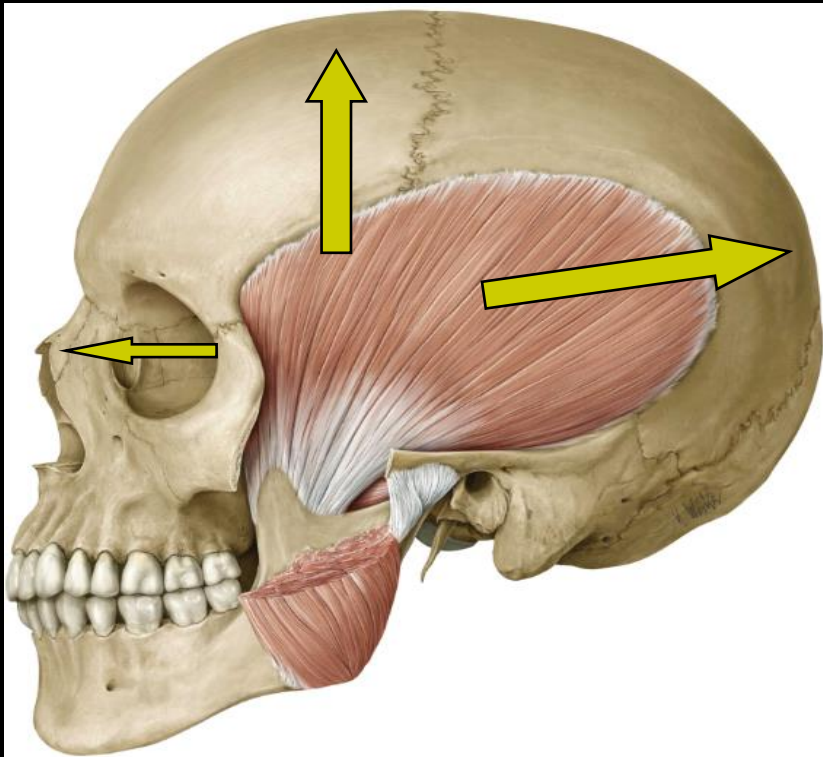
Kontrakce **oboustranná**:

přední a střední vlákna = **elevace, propulze**

zadní vlákna = **retropulze**

Kontrakce **jednostranná**:

přispívá ke **kontralaterální lateropulsi**



Udržuje **klidové střední postavení ATM**

Velké množství receptorů kontrolujících napětí svalových vřetének > **udržení určité vzdálenosti mezi patrem a jazykem (v klidu)**

Fascie

kr: linea temp. sup., splývá s galea aponeur.

ka: arcus zygomaticus

■ 2 vrstvy

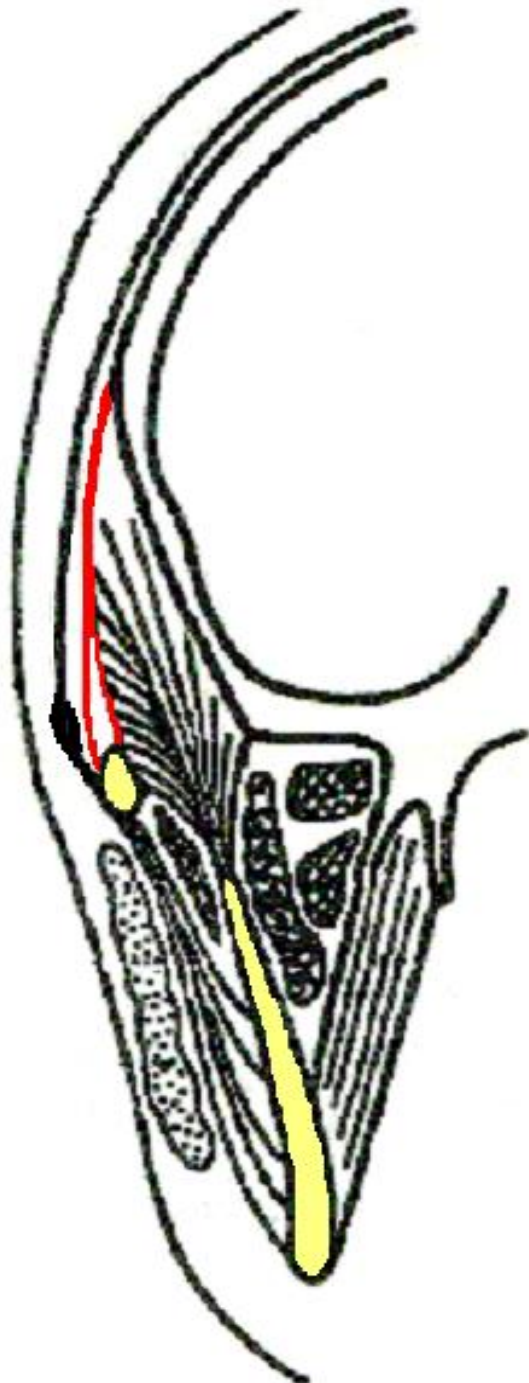
lamina spf. inserce na vnější plochu arcus zygomat.

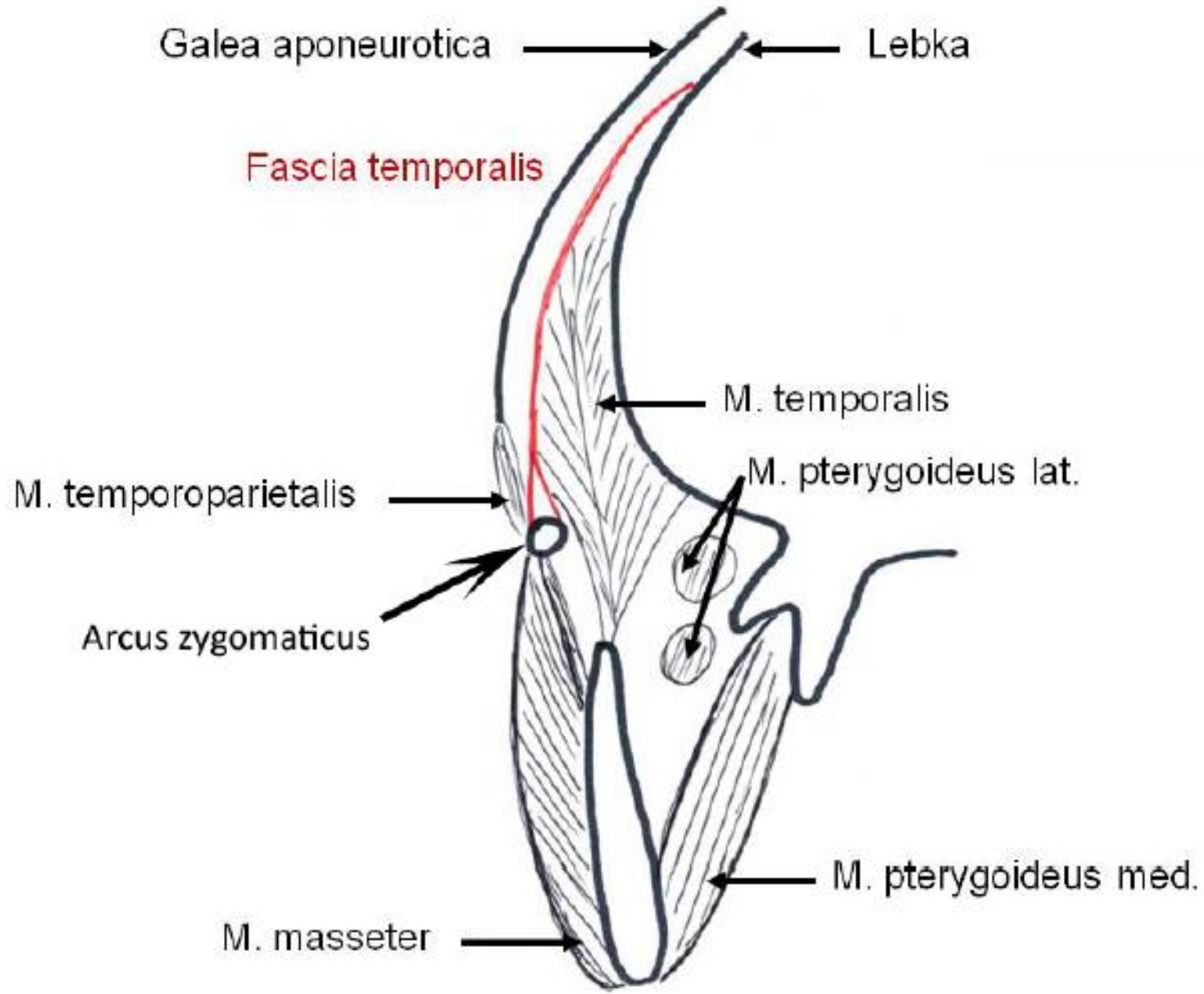
lamina prof. inserce na vnitřní plochu arcus zygomat.

Mezi vrstvami tukové vazivo a cévy

■ od svalu je oddělena řídkým vazivem

Zasahuje sem i tukové těleso – **corpus adiposum buccae**

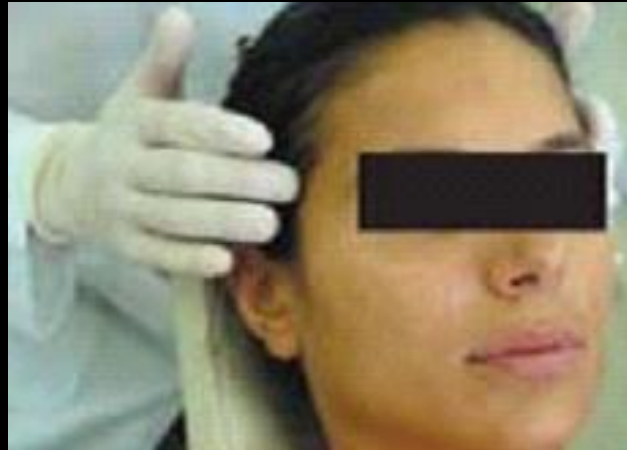



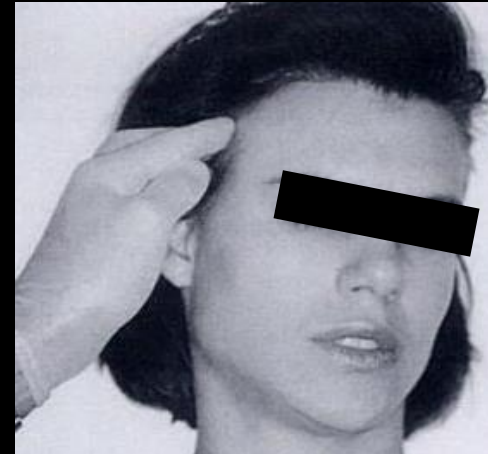Palpace m. temporalis

při střídavé elevaci a depresi či maximálním skusu

Přední části

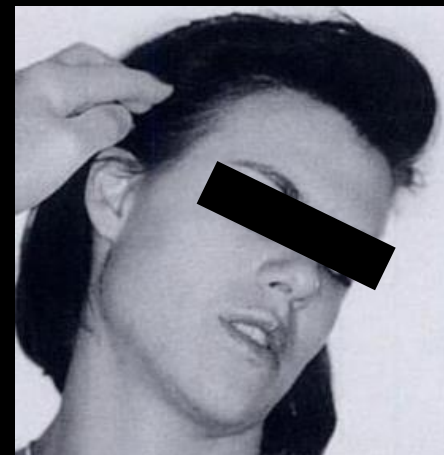
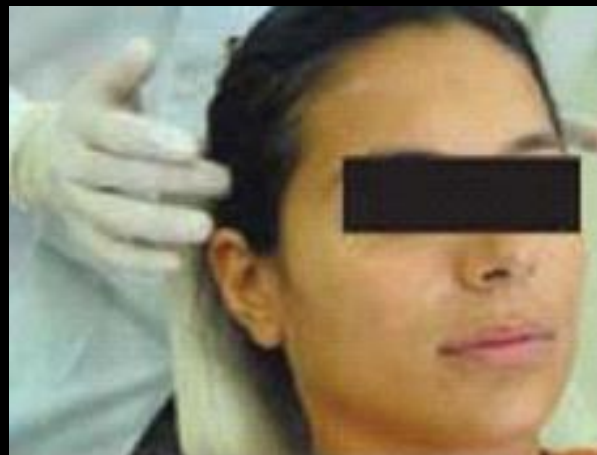
bilaterálně

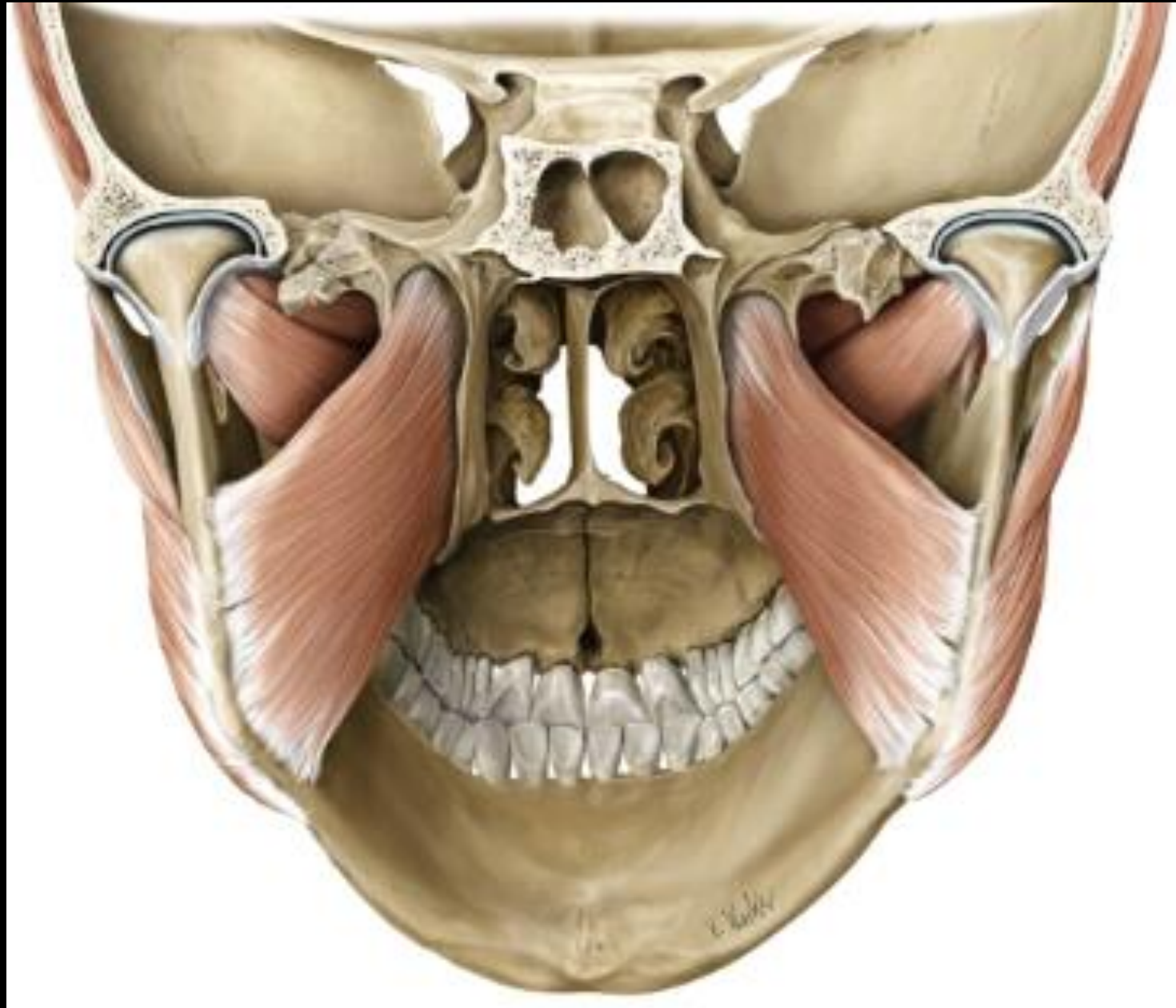


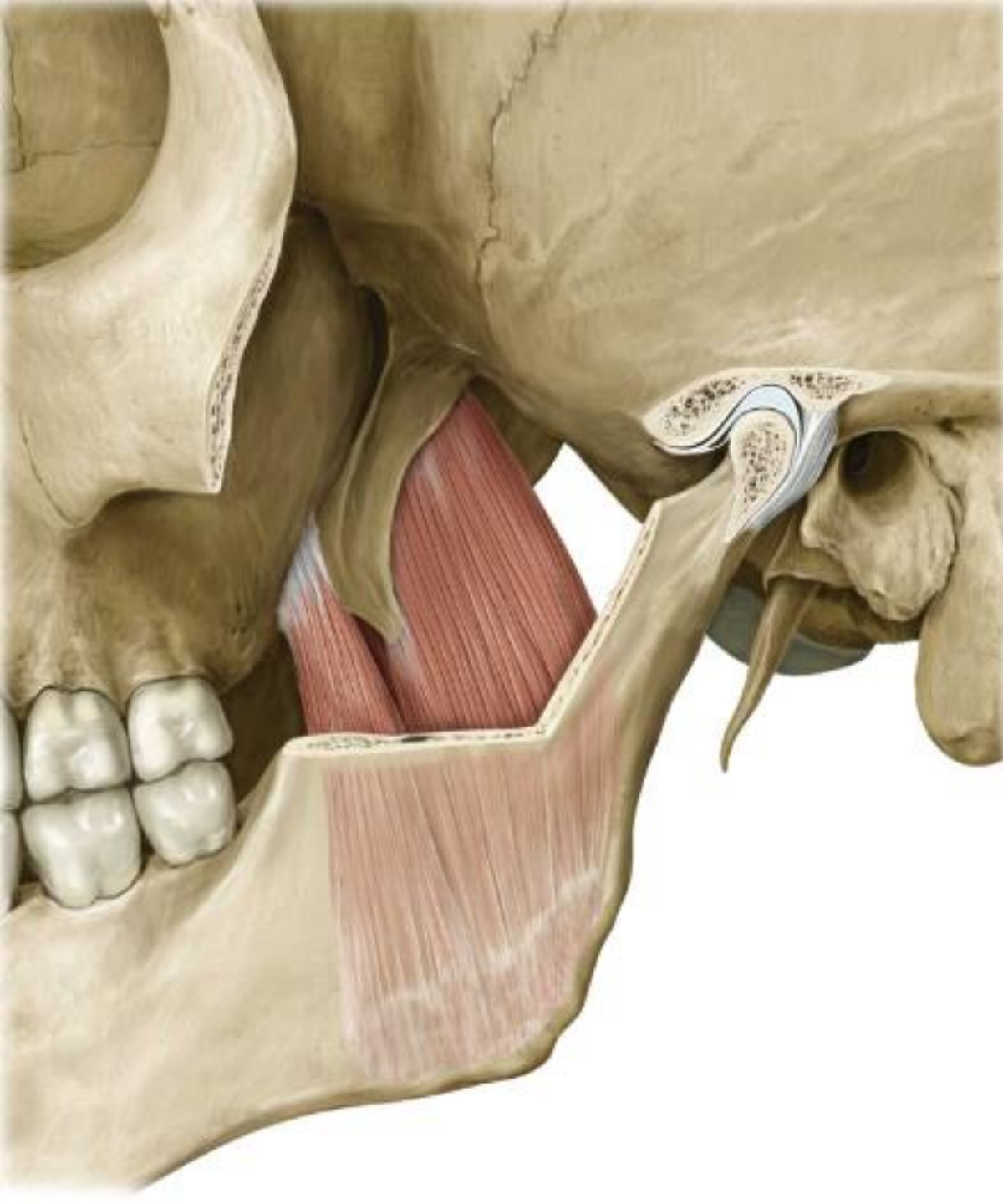
unilaterálně

Zadní části



M. PTERYGOIDEUS MED. ET LAT.





M. pterygoideus med.

- Vnitřní křídlový sval
- Silný oploštělý sval
- Ve fossa infratempor.
- Je obdobou m. masseter na vnitřní straně ramus mandibulae
- Součást svalové smyčky kolem mandibuly

Caput lat.

menší

Začátek: tuber maxillae

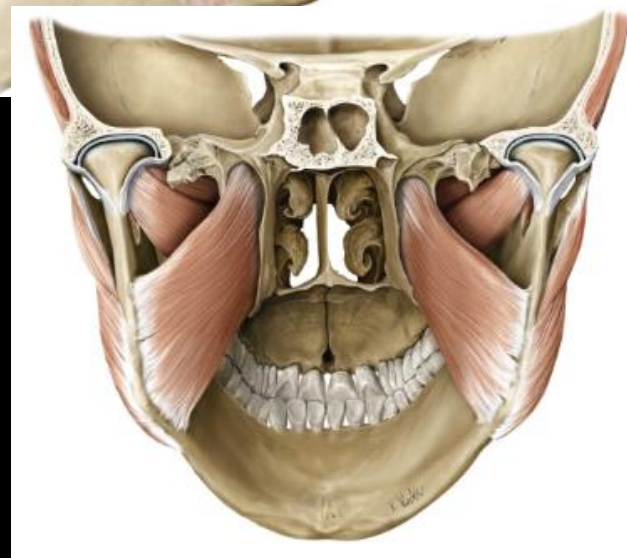
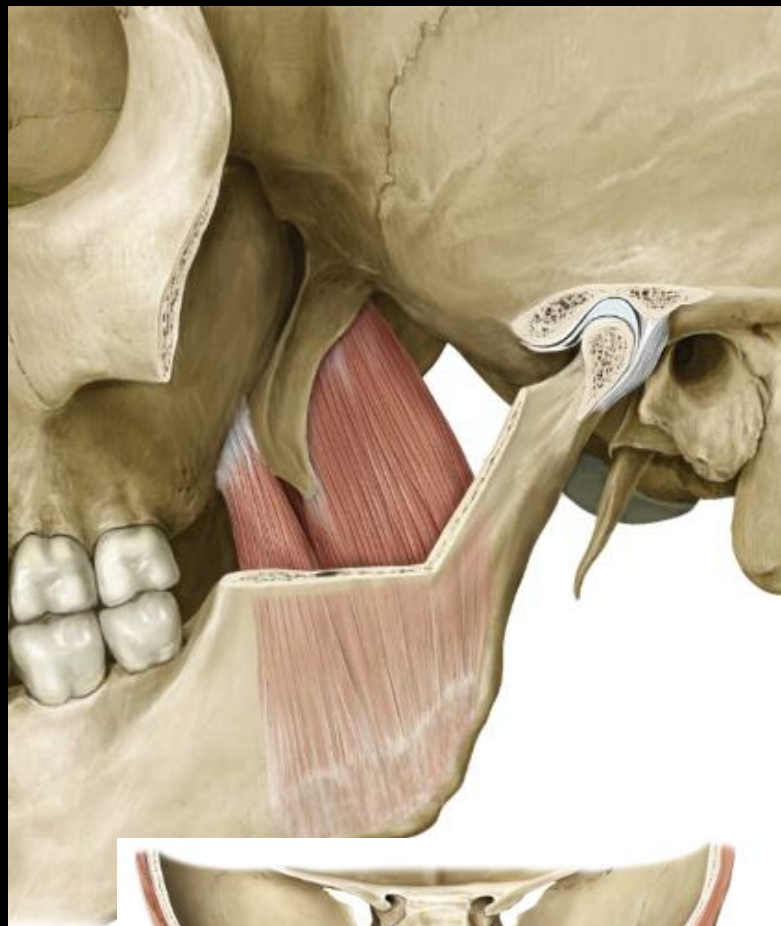
Caput med.

větší

Začátek: fossa pterygoidea,
z med. plochy lamina later. proc.
pteryg., proc. Pyramidalis ossis
palatini

Průběh vláken: kaudálně,
dorzálně, later.

Úpon: tuberositas pterygoidea med.
strany angulus mandib., část ramus
mandib. nad drsnatinou

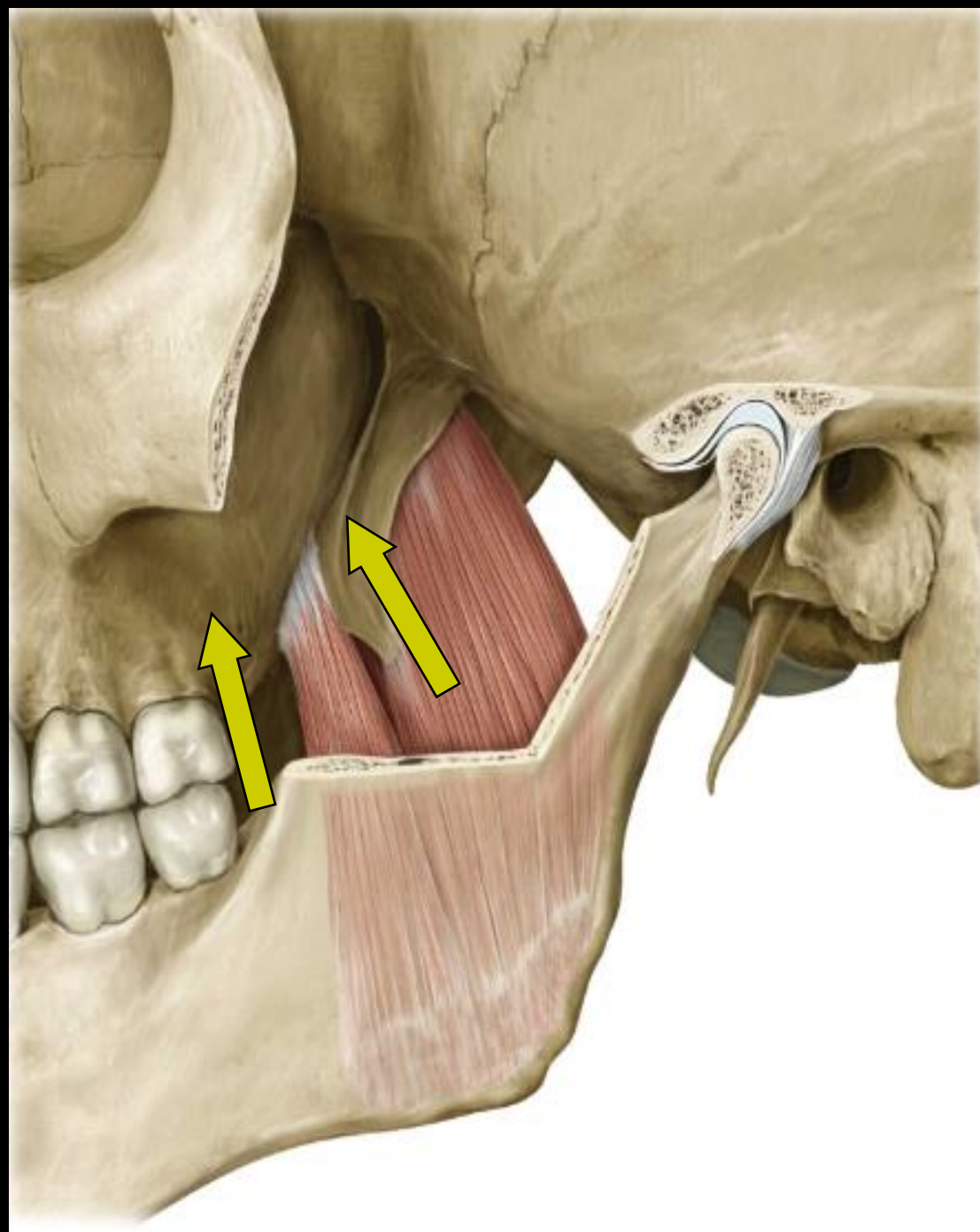


Funkce

Oboustranná kontrakce:
elevace
propulze

Jednostranná kontrakce:
kontralaterální
lateropulze

Začátek svalu je blíže střední čáře než úpon, proto při jednostranné kontrakci táhne mandibulu na stranu opačnou; má hlavní roli při třecích žvýkacích pohybech



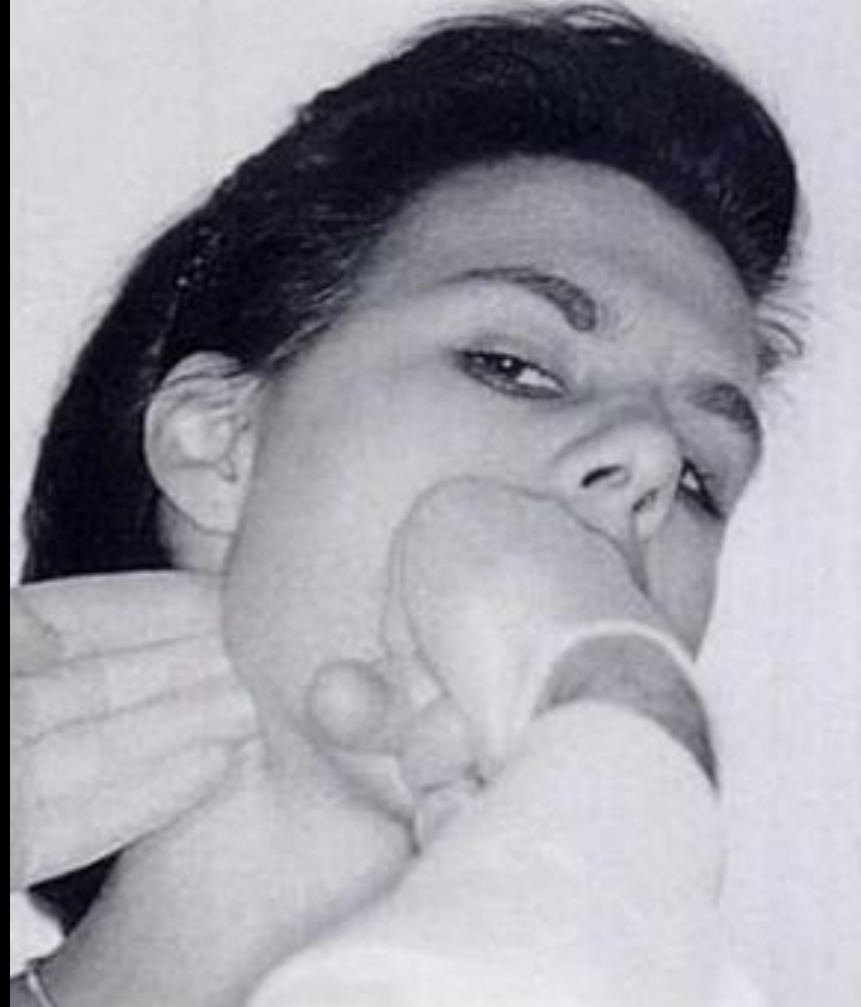Palpace

Nesnadná

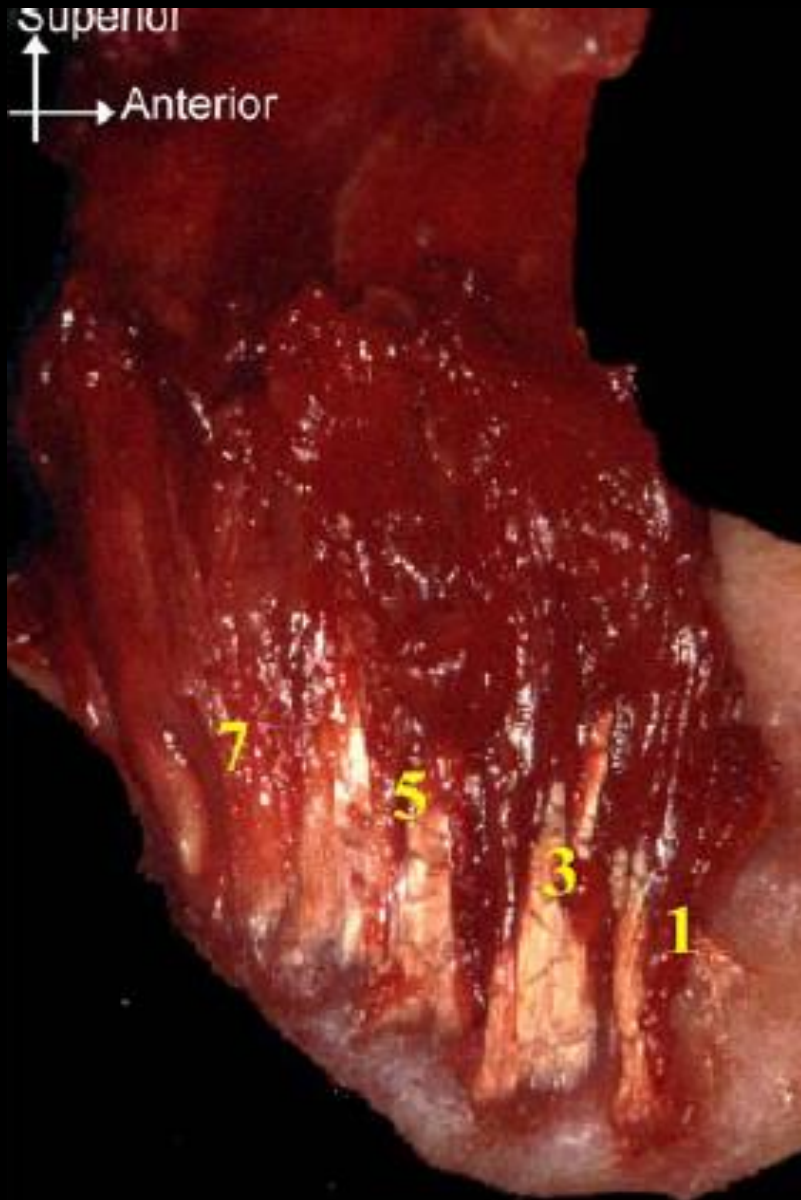
Provádí se simultánně
intra i extraorálně:

Intraorálně: v místě pro aplikaci svodné anestezie
a laterálně


Extraorálně: med. od dolního okraje ramus
mandibulae



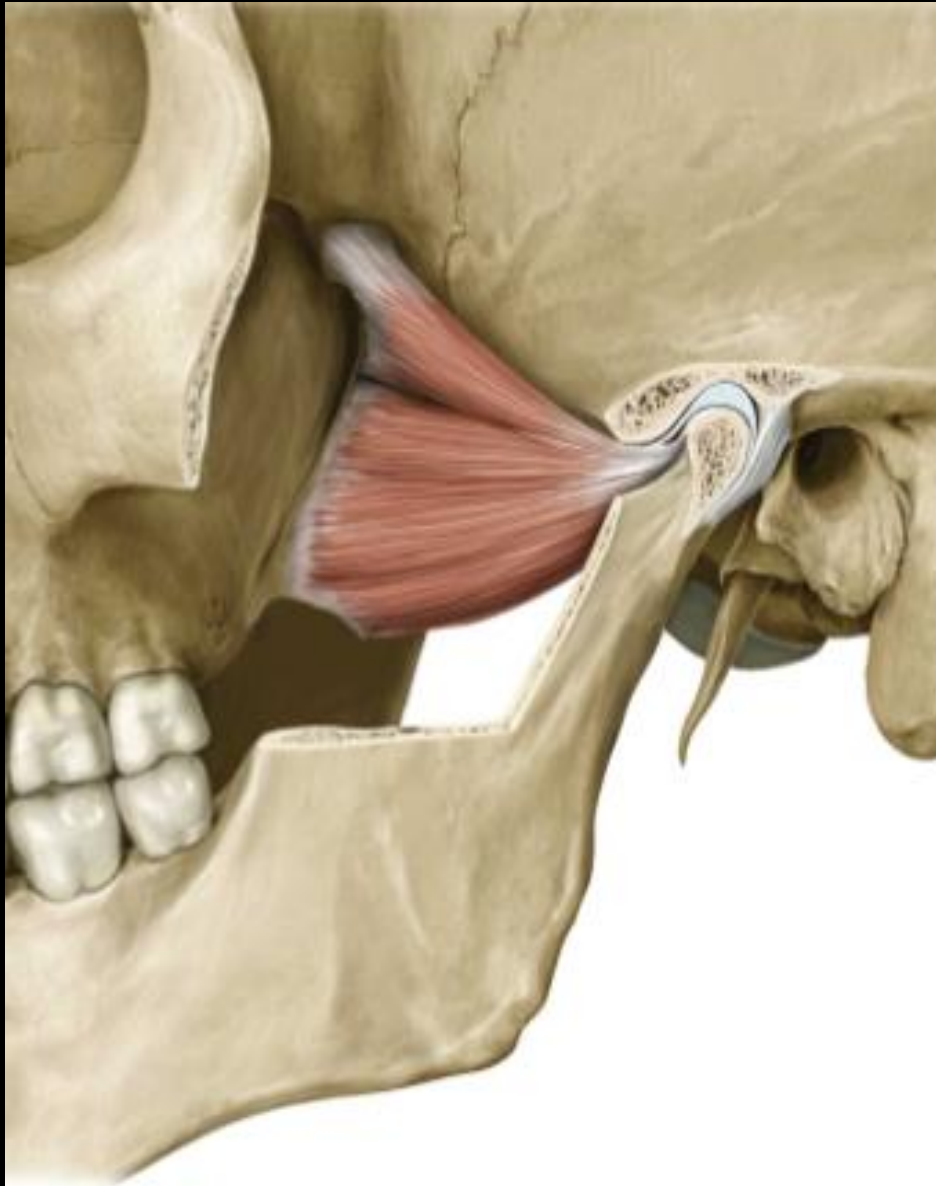
Stavba



7 muskulo-
aponeurotických vrstev
formuje strukturu ve
tvaru pírka (penniform
structure)

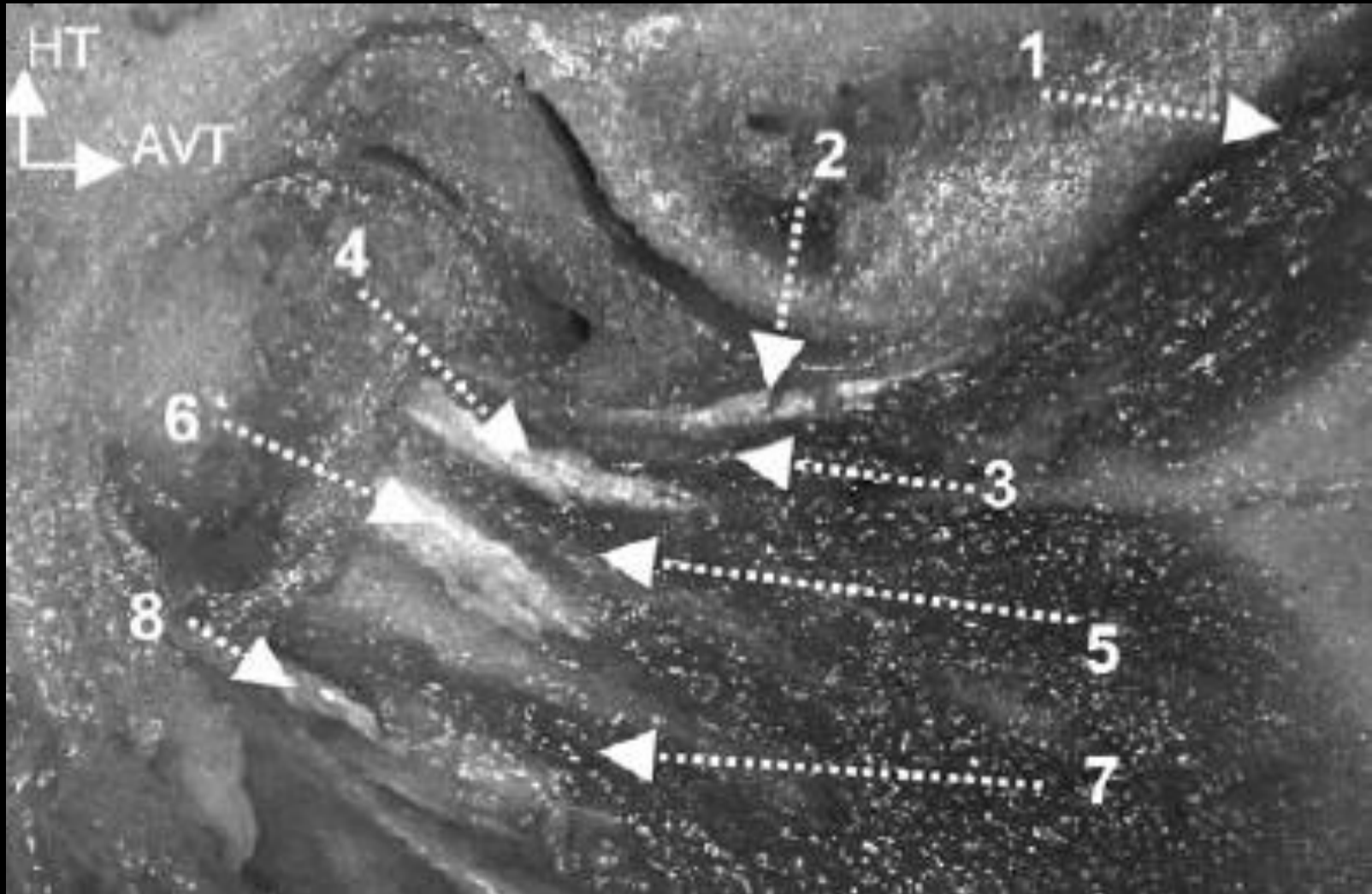


M. PTERYGOIDEUS LATERALIS



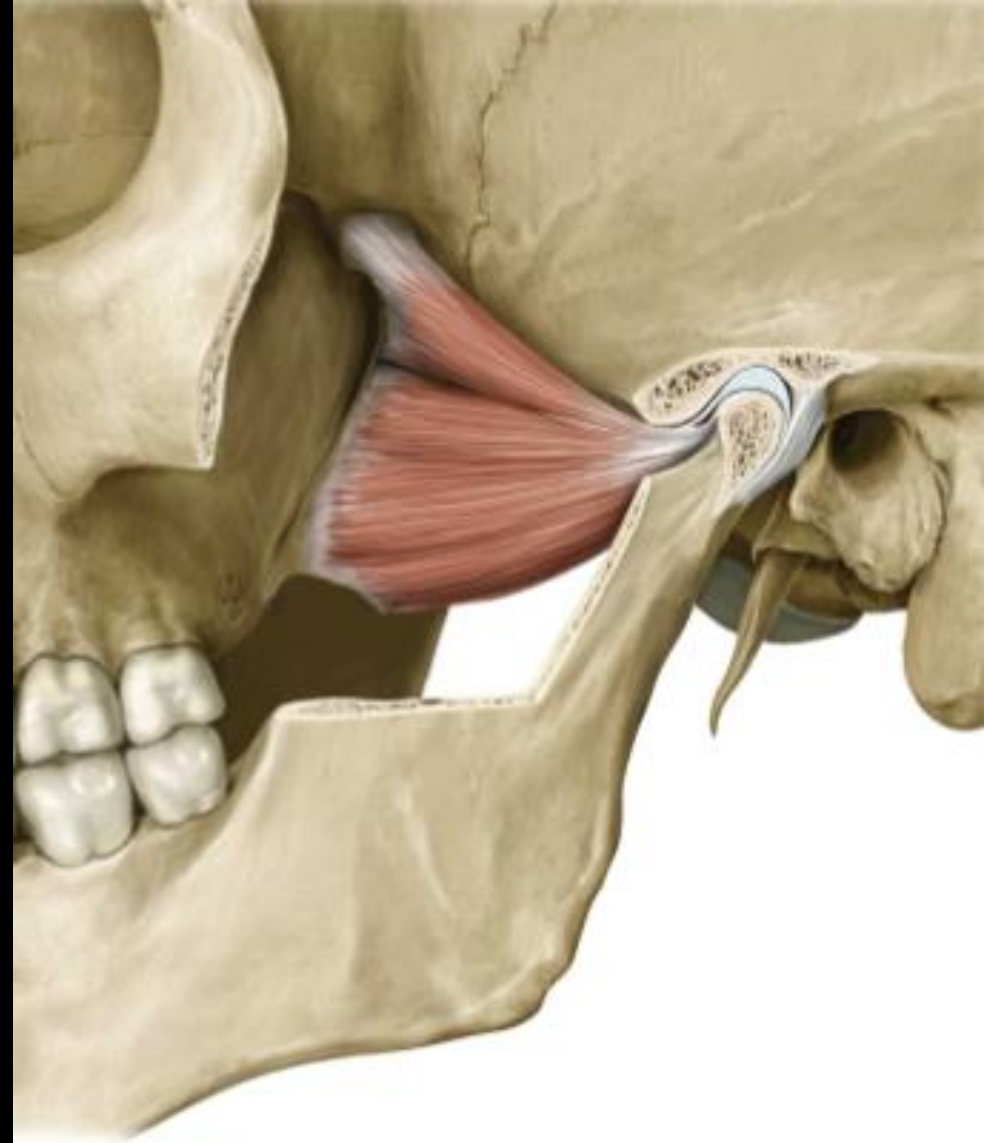
- zevní křídlový sval
- ve fossa infratempor.
- krátký, silný, pyramid. tvaru
- zřetelná horní a dolní hlava
- sval zpeřený, střídají se svalově-aponeurot. vrstvy
- horizont. průběh vláken

8 svalově - aponeurotických vrstev, horizontální průběh



Podélný řez svalem v úrovni pr. condylaris

Začátek:
caput sup.
crista infratempor. alae
maj. ossis sphenoidalis

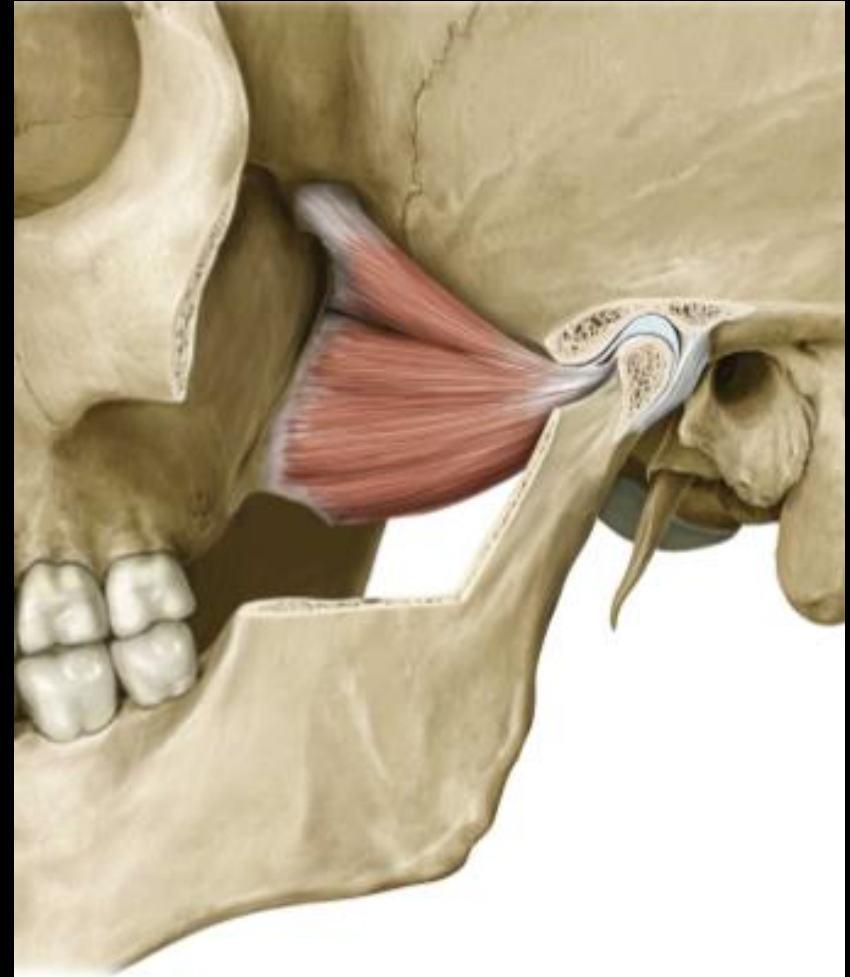


Caput inf.
dolní $\frac{3}{4}$ lat. plochy lamina lat. pr. pterygoidei

Mezi hlavami probíhá kmen **a. maxillaris**

Úpon

- fovea pterygoidea pod hlavicí mandibuly
- prostřednictvím kl. pouzdra táhne za discus articularis ATM



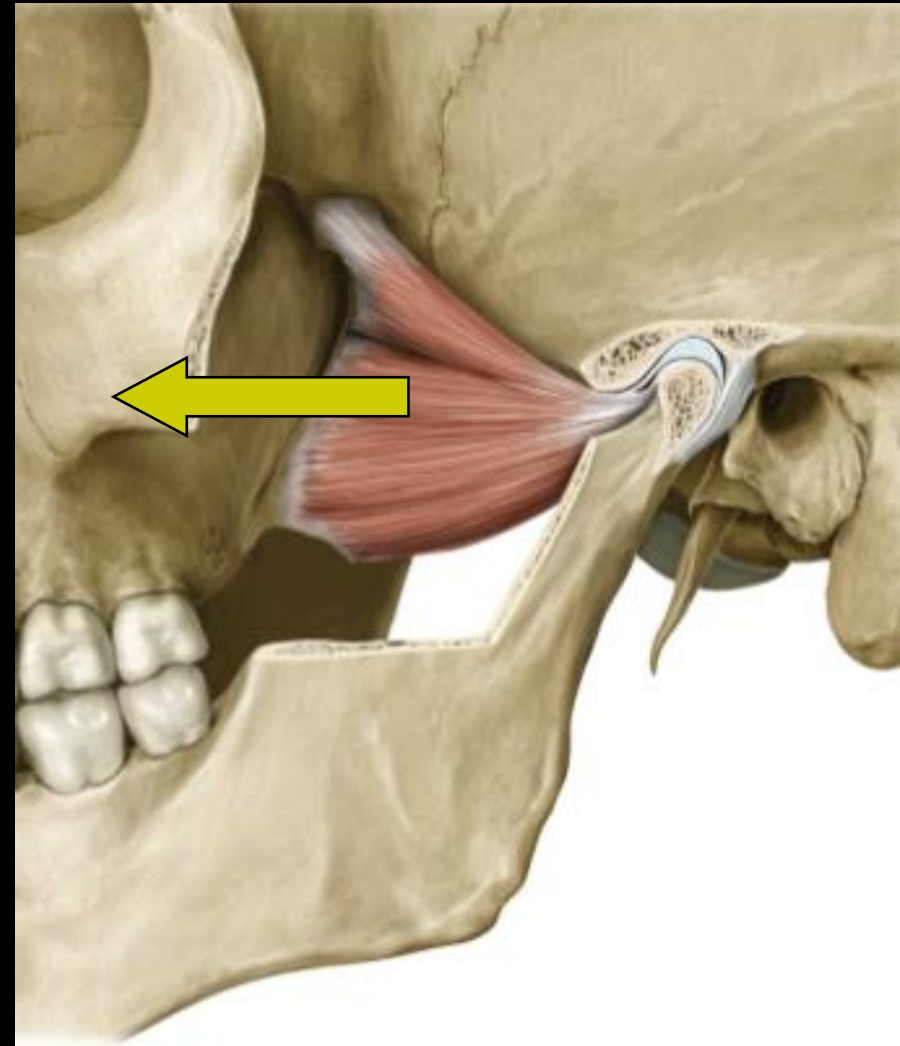
Funkce

Oboustranná kontrakce: **propulze**

- podíl na **depresi** – zahajuje otevření úst tahem za dolní část hlavice mandibuly a discus artic.
- napíná diskus a přední část kloubního pouzdra - brání jeho uskřínutí

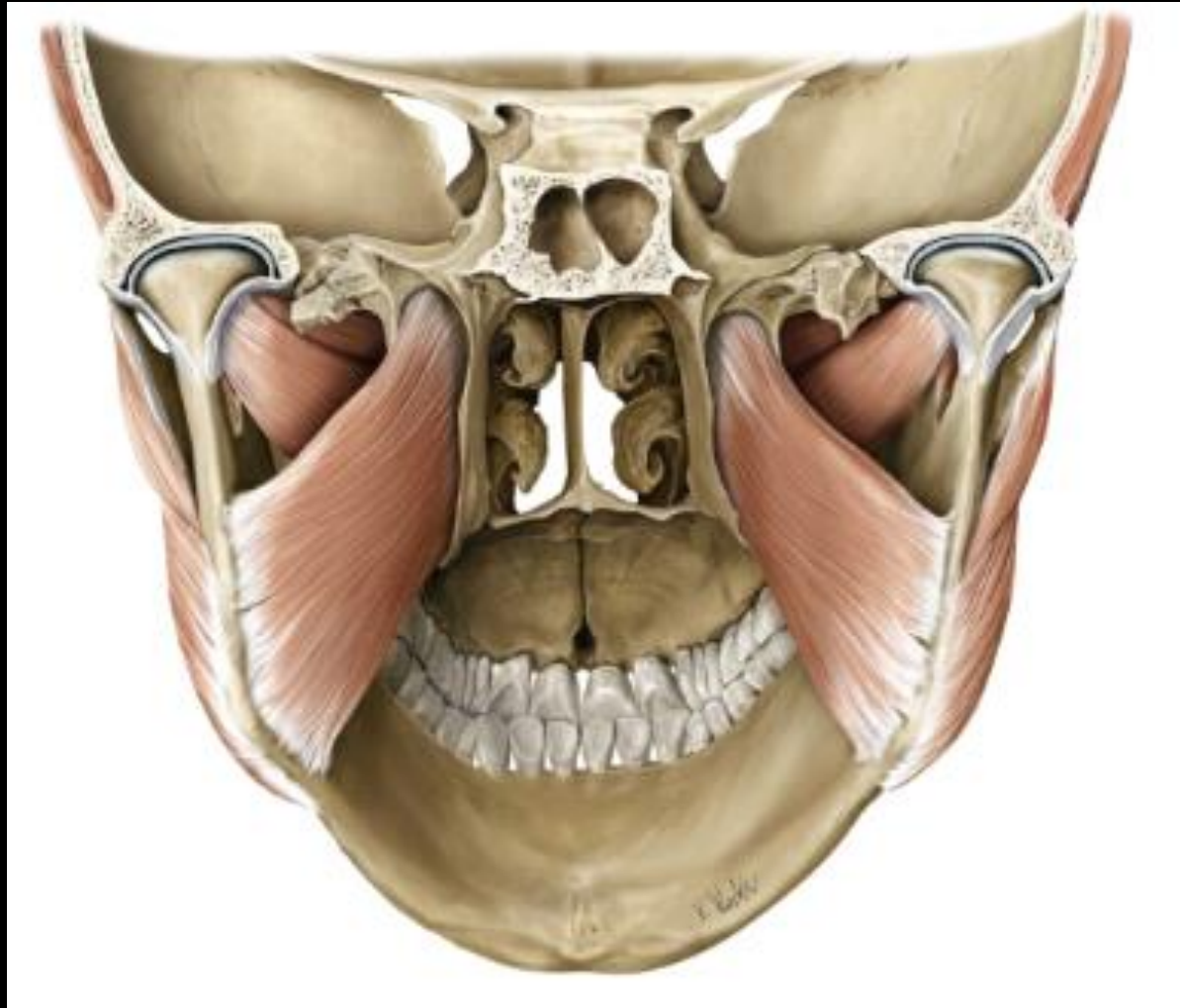
Jednostranná kontrakce: **kontralaterální lateropulze**

Při elevaci mandibuly reguluje zpětný návrat hlavice do fossa mandibularis



Palpace

Tento sval je pro intraorální palpaci nepřístupný



Fascia (lamina) interpterygoidea

- ▶ **zformované vmezeřené vazivo mezi oběma pteryg. svaly**
- ▶ **od baze lební kaudálně k mandibule**
- ▶ **okraje zesilují vazy jdoucí od lebky k mandibule - lig. sphenomandibulare**
- ▶ **obsahuje nervy (vystupující z foramen ovale) a cévy (a.maxil. a plexus pteryg.)**
- ▶ **není překážkou šíření zánětu**

Z funkčního hlediska některé suprahyoidní svaly táhnou mandibulu kaudálně a podílí se na depresi mandibuly (otevírání úst) – **m.mylohyoideus**, **venter ant. m. digastrici** – a dají se takto funkčně řadit ke svalům žvýkacím.

Oba začínají na těle mandibuly a jsou inervovány ***n.mylohyoideus (V3)***