

# **Zobrazovací metody hlavy a krku**

# Přehled metod

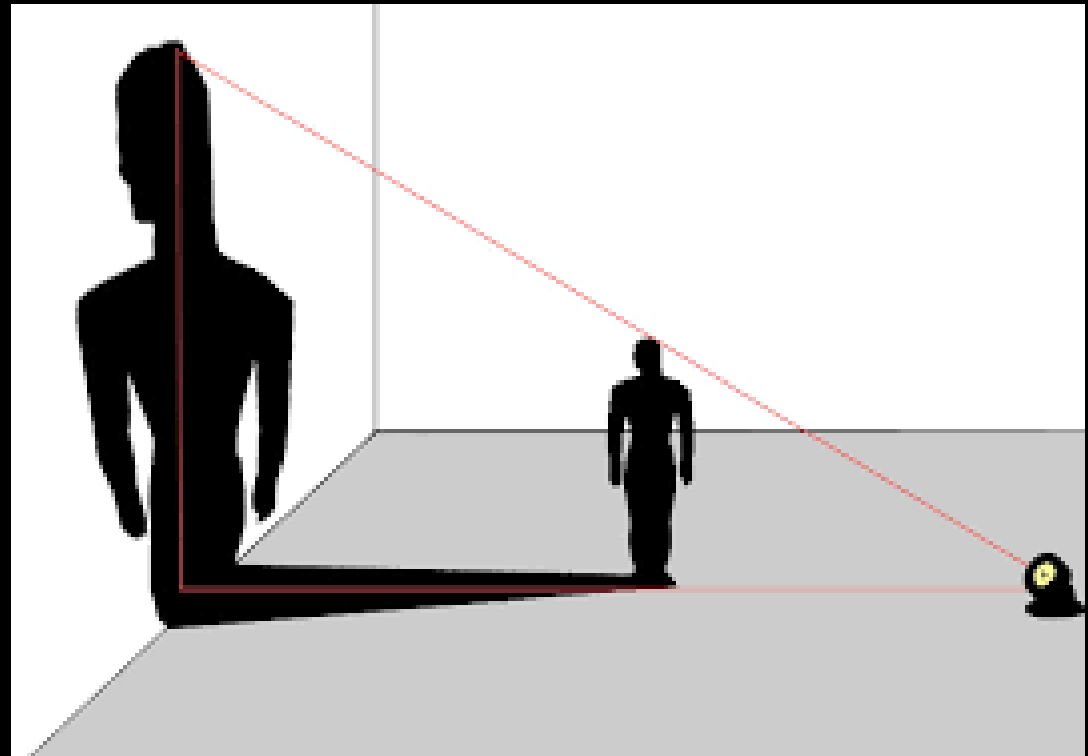
- RTG
  - Extraorální projekce
  - Intraorální projekce
- CT
- MRI
- UZ
- artroskopie

# RTG - extraorální

- OPG
- Boční
- Zadopřední, dorzoventrální
- Šikmá zadopřední, poloaxiální, kaudálně excentrická projekce (dle Clementschitsche)
- Šikmá zadopřední, poloaxiální, kraniálně excentrická projekce (dle Waterse)
- Speciální cílené projekce (např. TMJ)

# RTG - princip

- RTG záření
- stínový obraz
- superpozice (sumace)

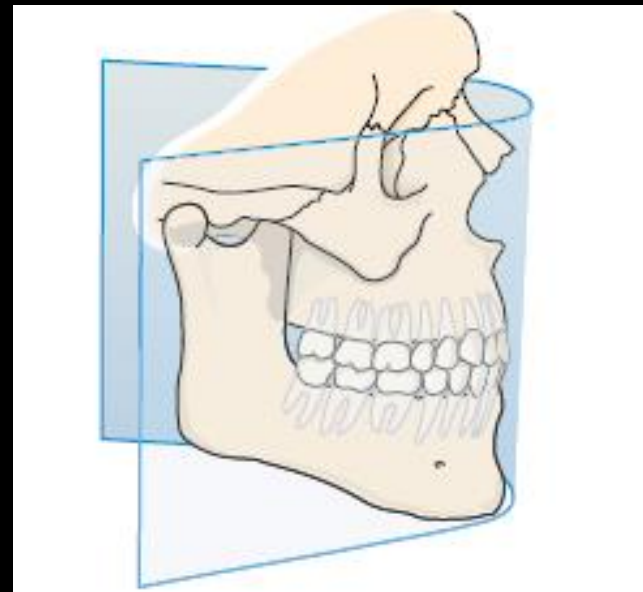


# 1. Orthopantomografie (OPG)

- Panoramatická extraorální technika
- Slouží k vyšetření obou čelistí, TMJ, maxilárních dutin a zubů společně na **jednom snímku**
- Pohodlná a levná metoda s nízkou radiační zátěží

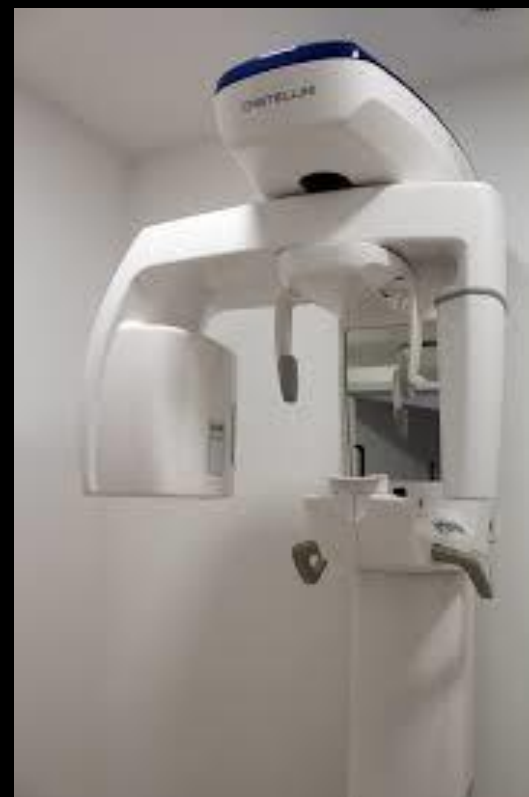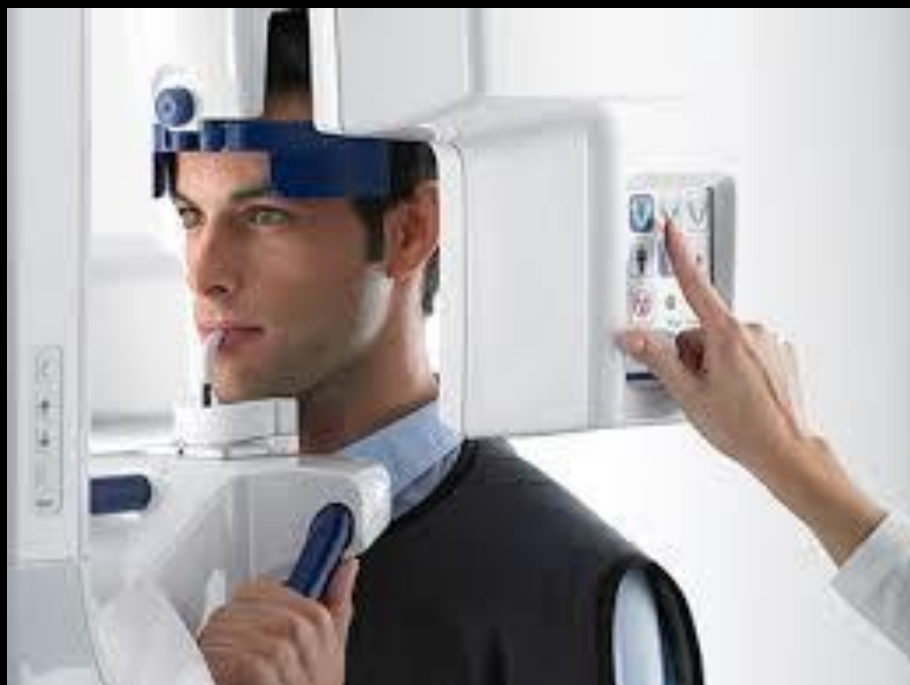Nevýhody: nepřesnost

(dvourozměrné zobrazení > sumace struktur)

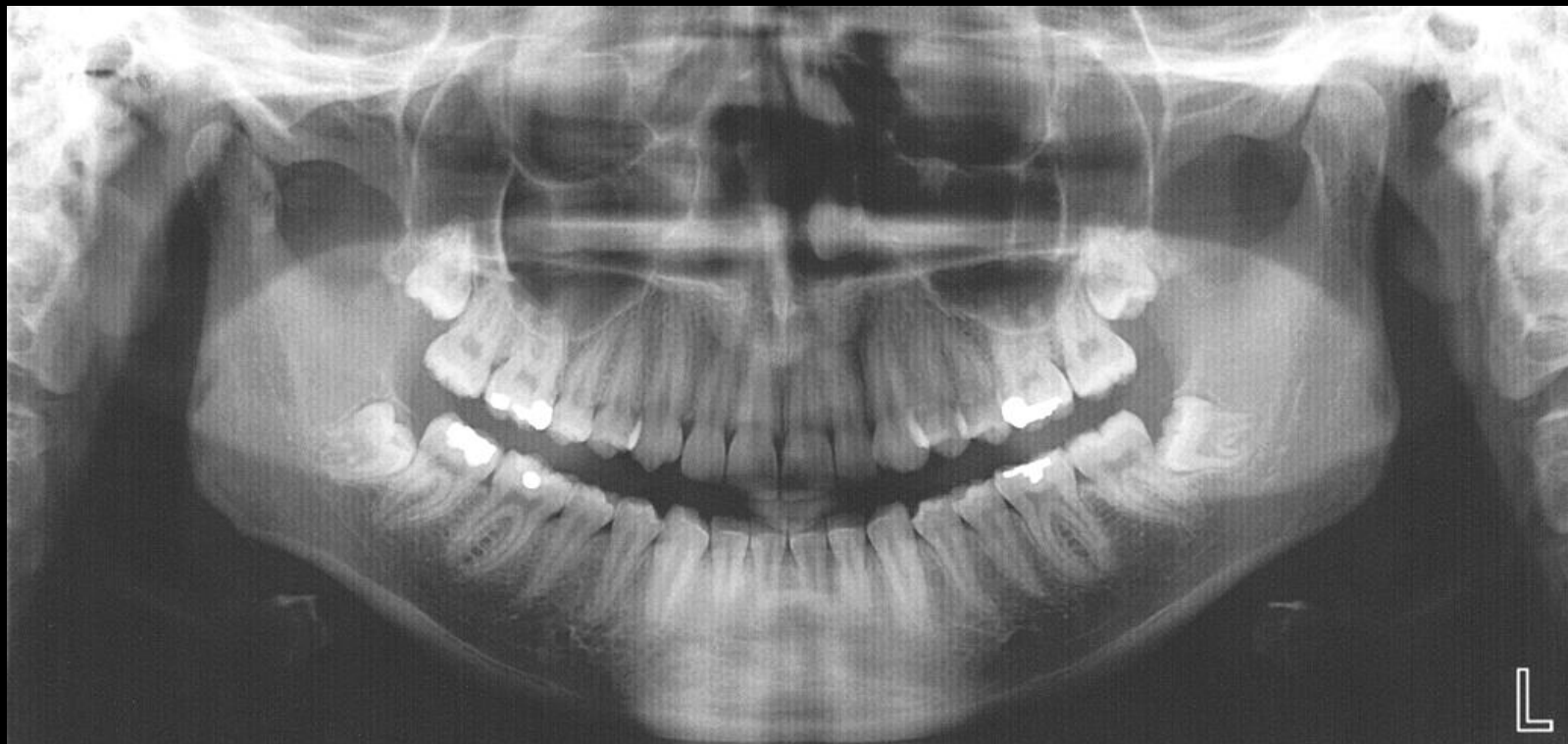


- Pacient je umístěn tak, aby Frankfurtská rovina probíhala horizontálně, skusový kolík má mezi předními zuby a bradu umístěnou na bradové podpěře
- Film a hlavice (zdroj rentgenového záření) se otáčejí kolem pacienta a vytvářejí sérii jednotlivých obrazů na jediném filmu

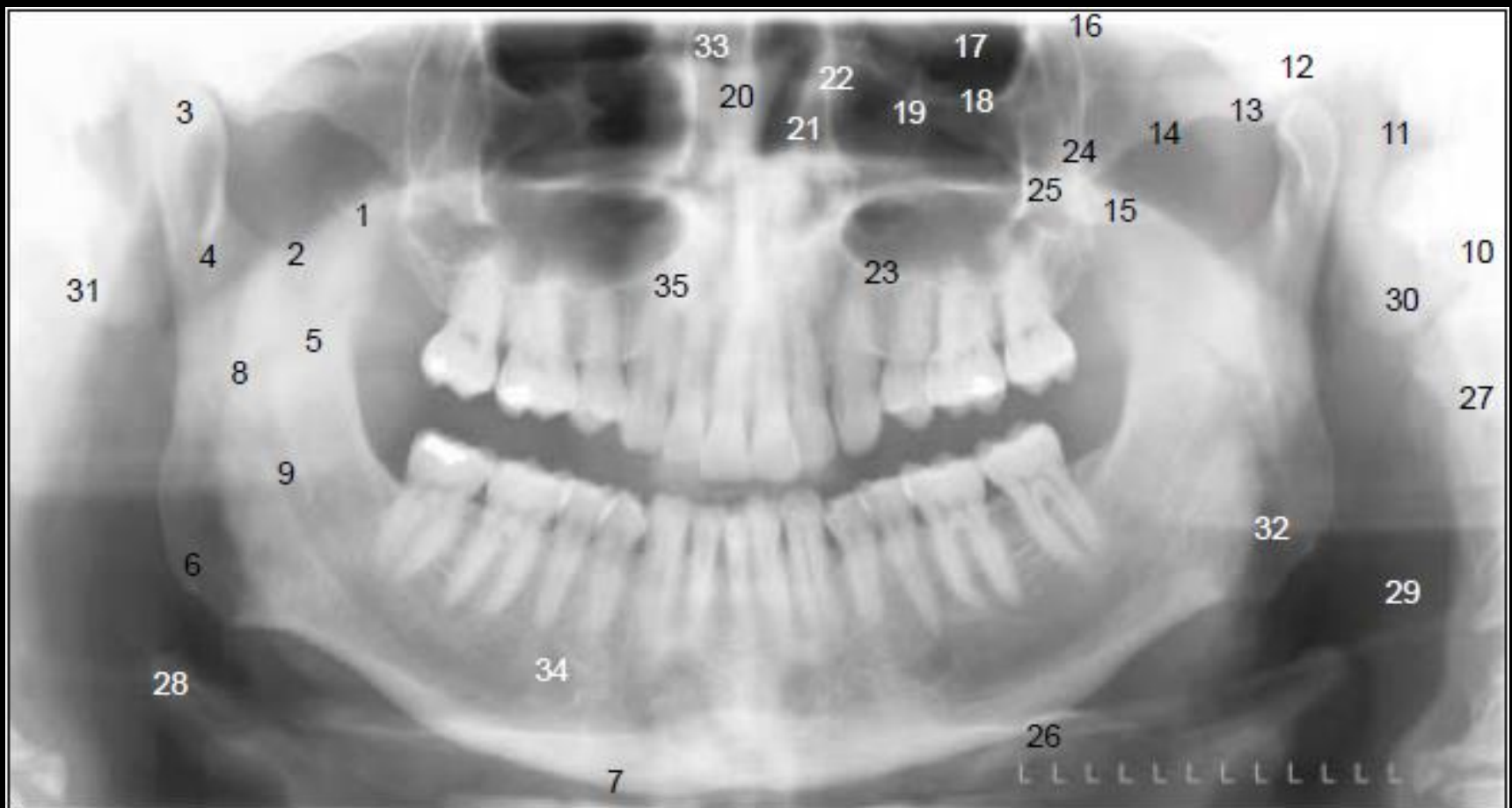
- pozice!
- příprava pacienta



- čtení





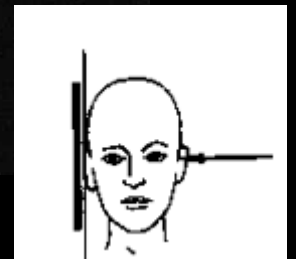
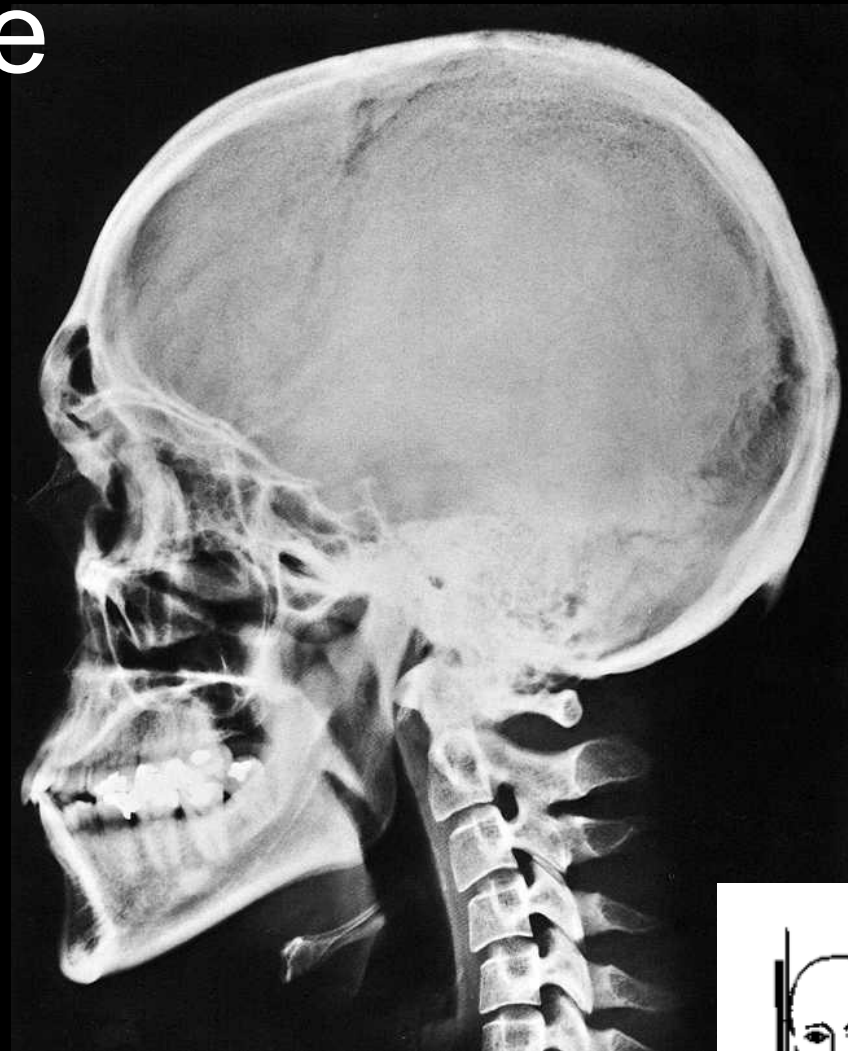


1. Coronoid Process
2. Sigmoid Notch
3. Mandibular Condyle
4. Condylar Neck
5. Mandibular Ramus
6. Angle of Mandible
7. Inferior Border of Mandible
8. Lingula
9. Mandibular Canal
10. Mastoid Process
11. External Auditory Meatus
12. Glenoid Fossa

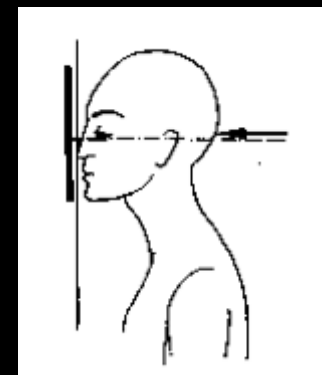
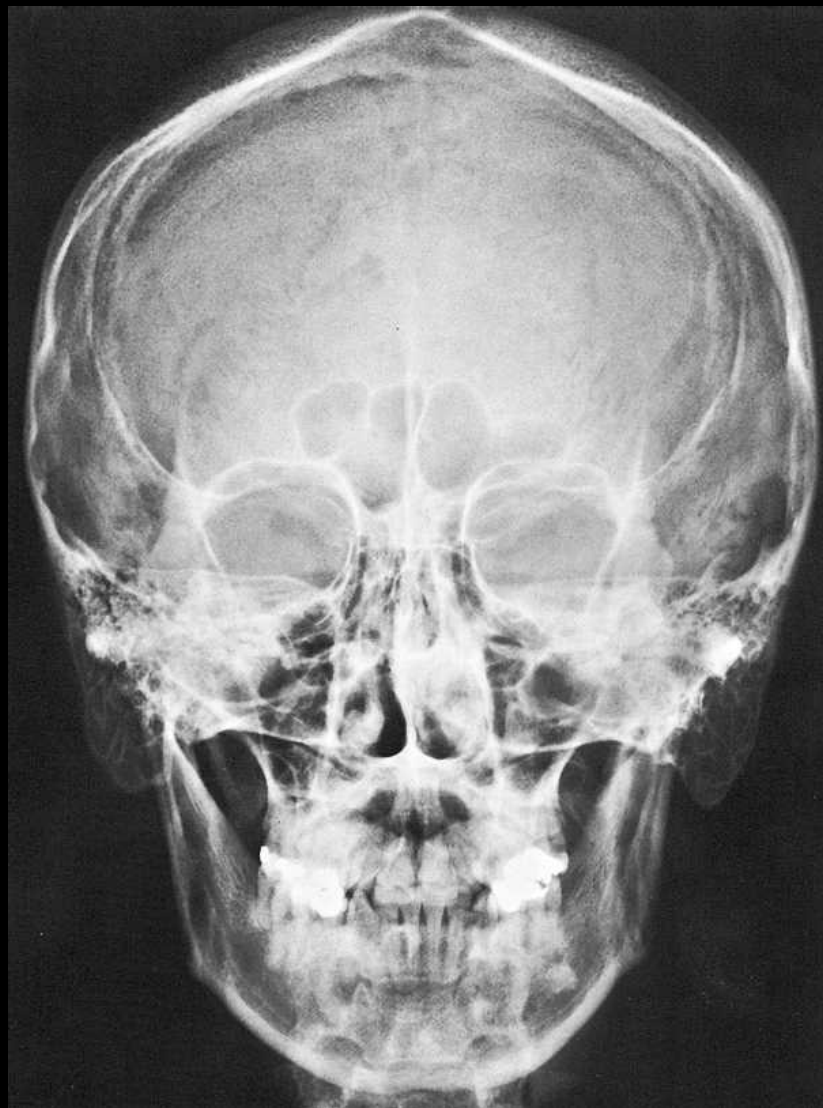
13. Articular Eminence
14. Zygomatic Arch
15. Pterygoid Plates
16. Pterygomaxillary Fissure
17. Orbit
18. Inferior Orbital Rim
19. Infraorbital Canal
20. Nasal Septum
21. Inferior Turbinate
22. Medial Wall of Max. Sinus
23. Inferior Border of Max. Sinus
24. Posterolateral Wall of Max. Sinus

25. Malar Process
26. Hyoid Bone
27. Cervical Vertebrae 1- 4
28. Epiglottis
29. Soft Tissues of Neck (Look Vertically For Corotid Artery Calcifications Here)
30. Auricle
31. Styloid Process
32. Oropharyngeal Air Space
33. Nasal Air Space
34. Mental Foramen
35. Hard Palate

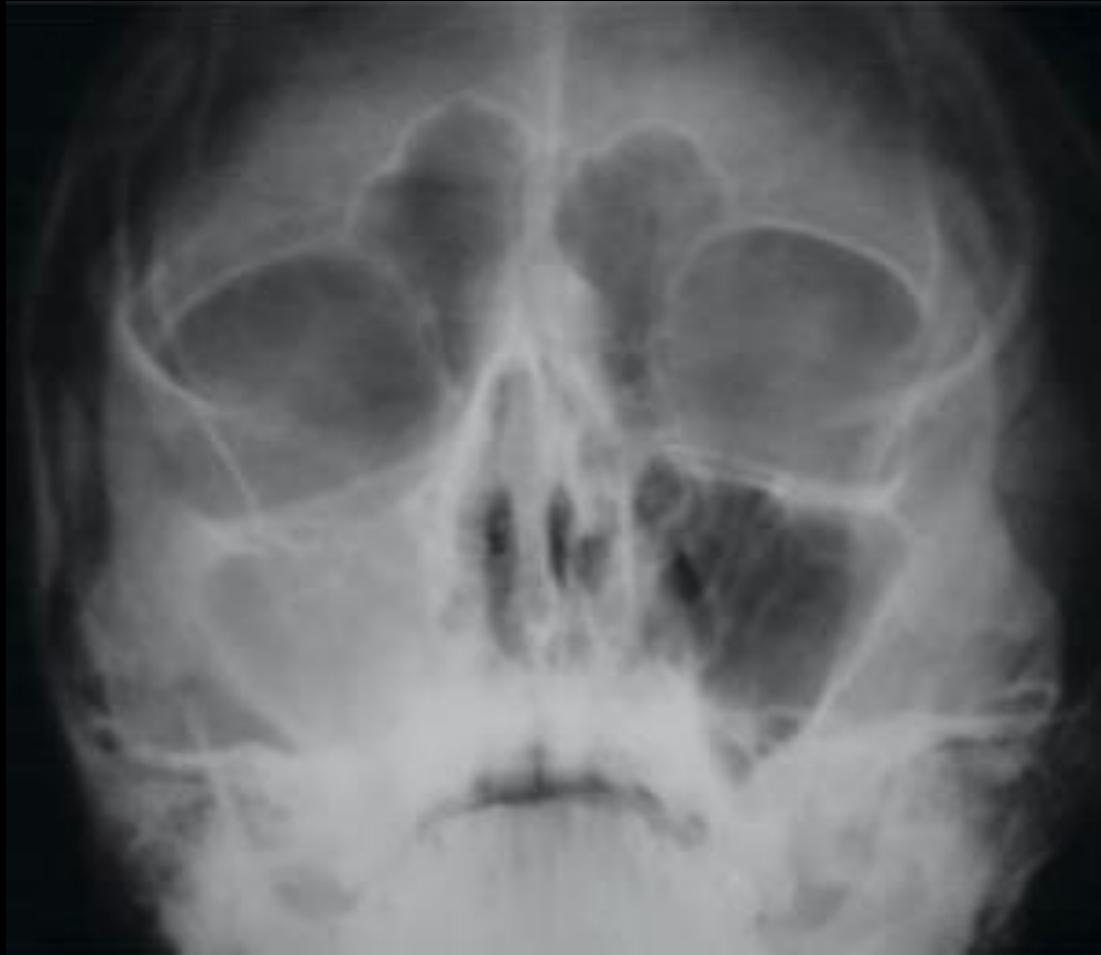# Boční projekce



# Zadopřední projekce

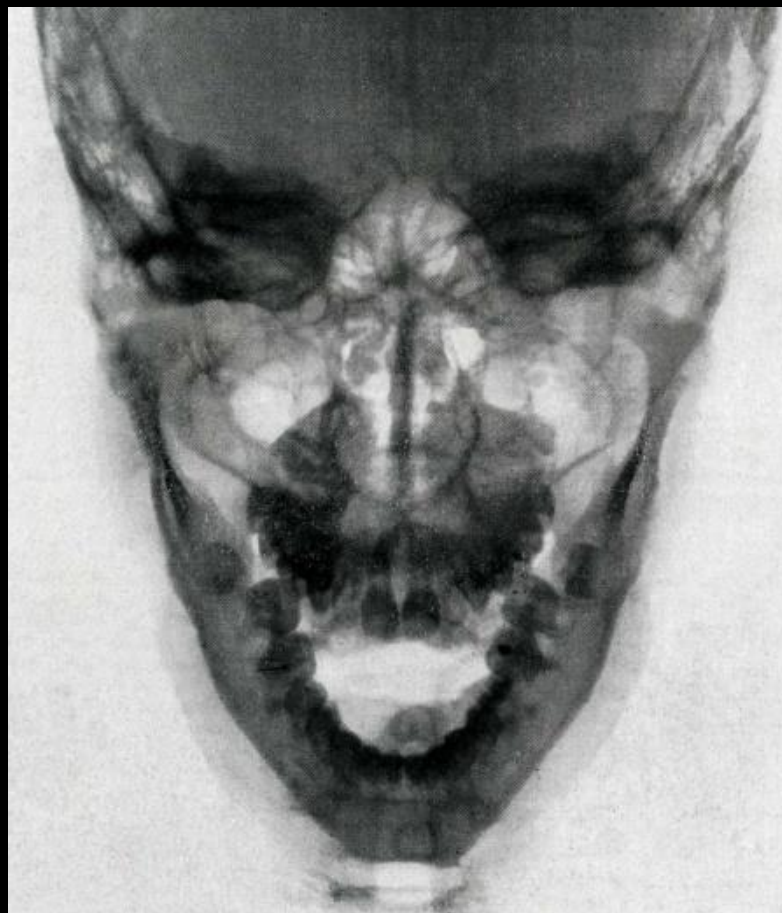


?



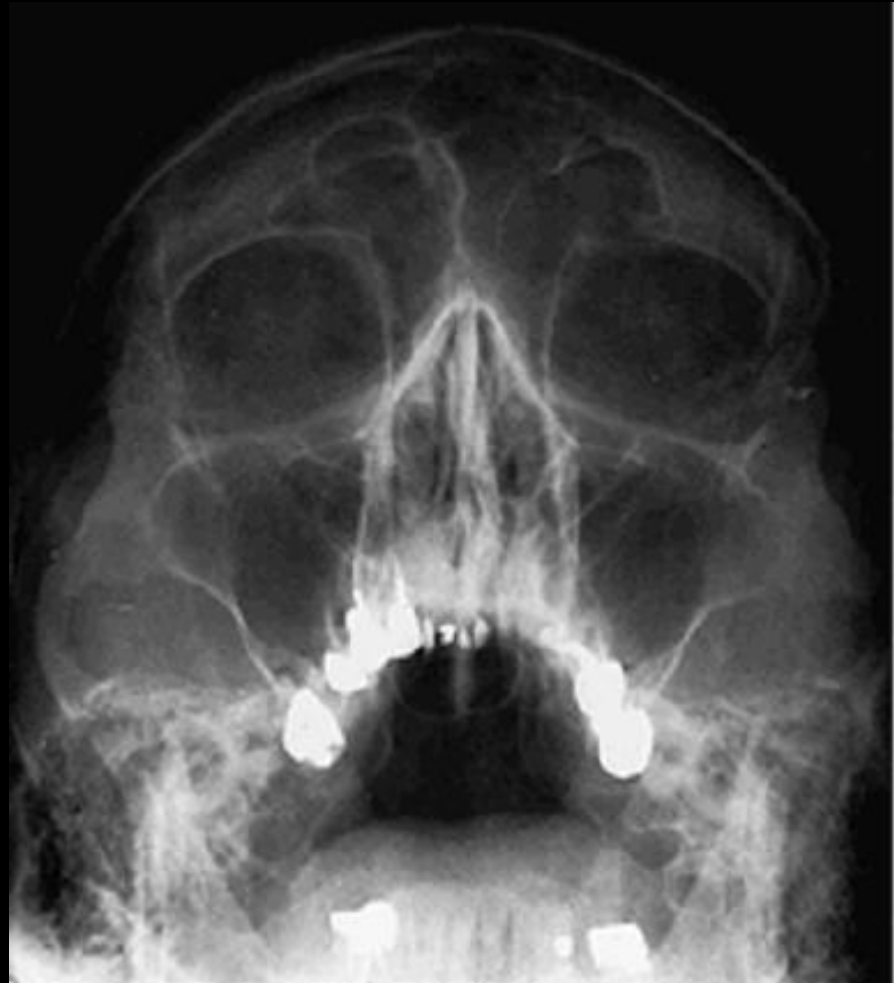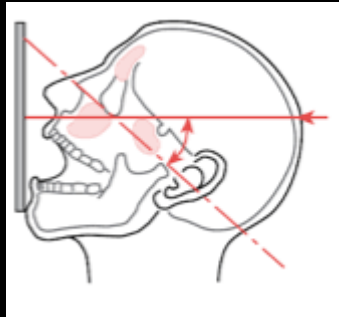
# Šikmá zadopřední, poloaxiální, kaudálně excentrická projekce (dle Clementschitsche)

- Střední a dolní  
obličejová etáž
- Vyšetření kloubů,  
ramen a těla dolní  
čelisti



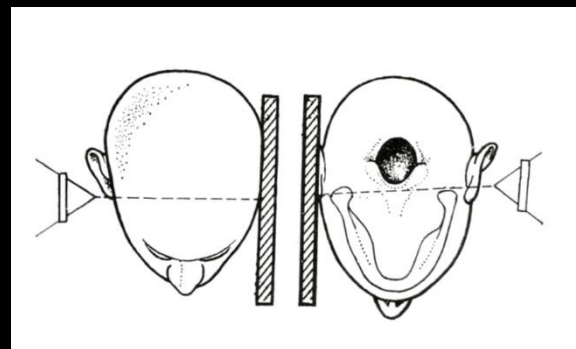
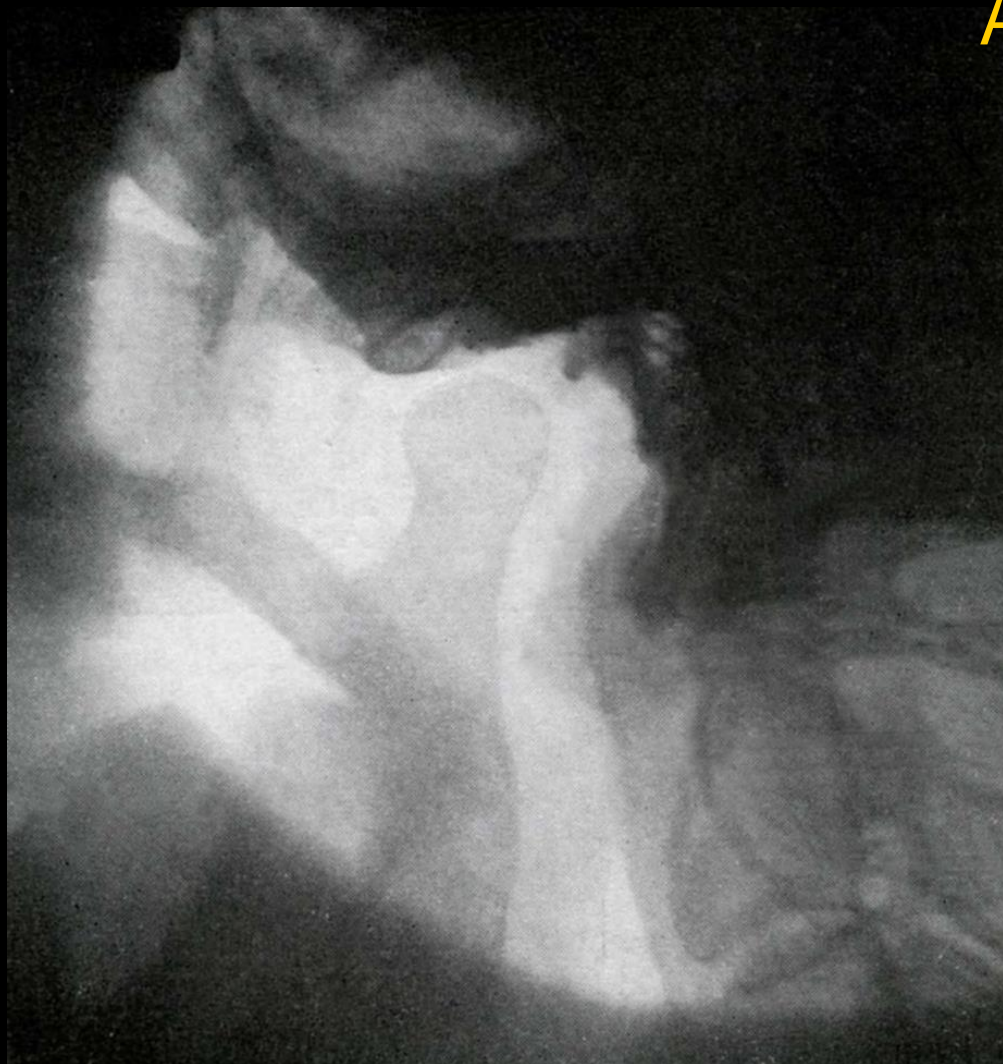# Šikmá zadopřední, poloaxiální, kraniálně excentrická projekce (dle Waterse)

- Horní a střední obličejová etáž
- PND

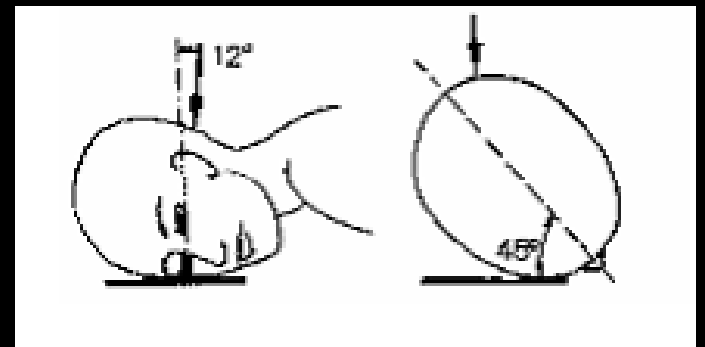
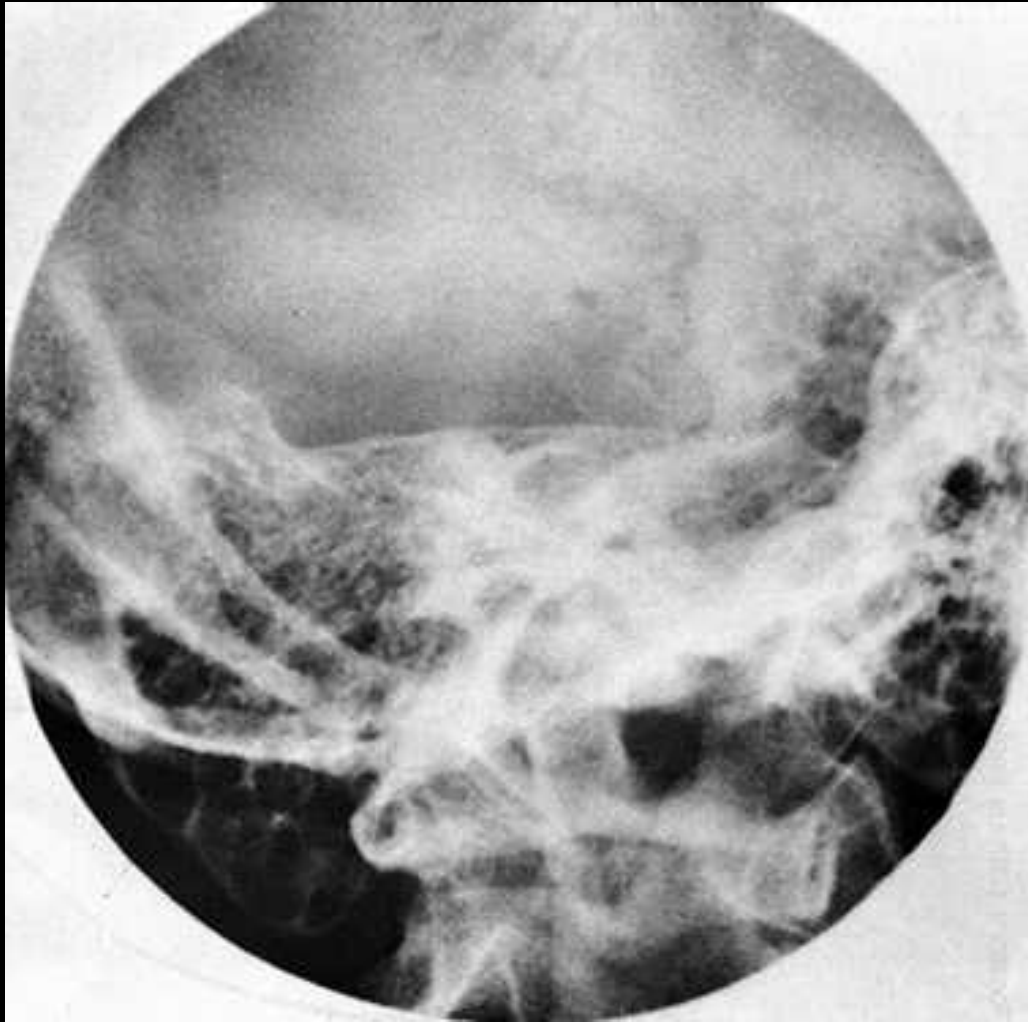

# Cílené RTG projekce

## Albers-Schönbergova

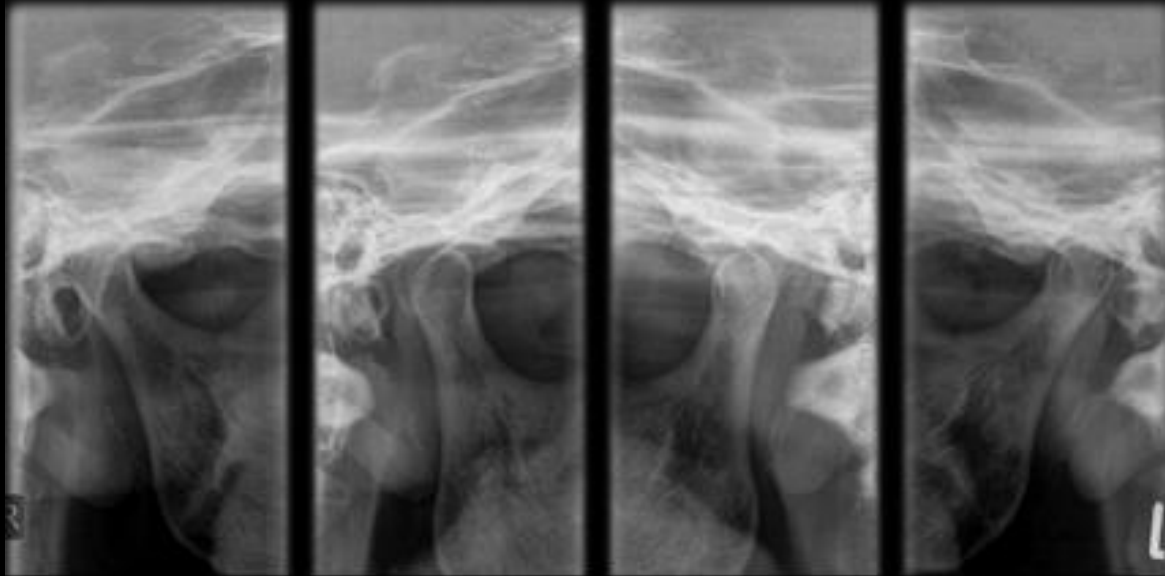

# Semisagit. projekce (Stenvers)





# Semilat. projekce (Schüller)

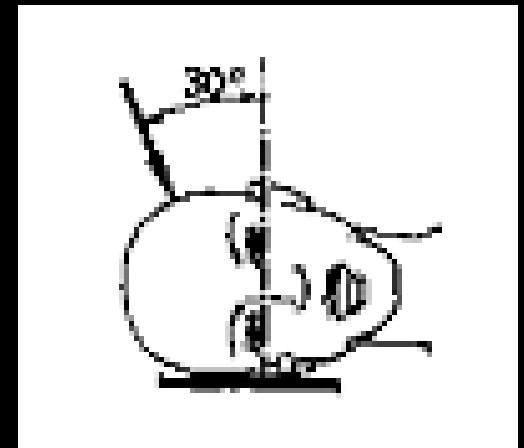


Closed

Open

Open

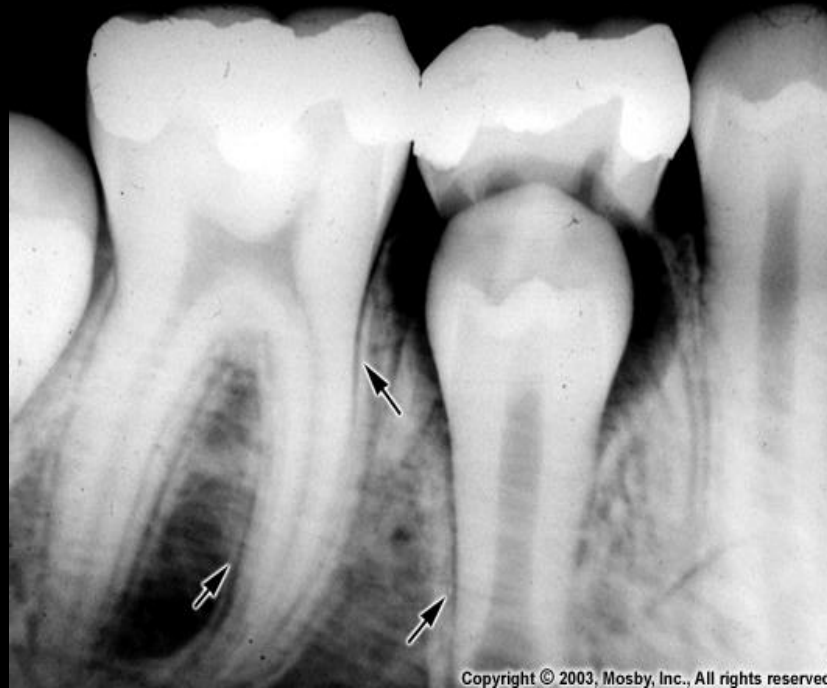Closed



# RTG - intraorální

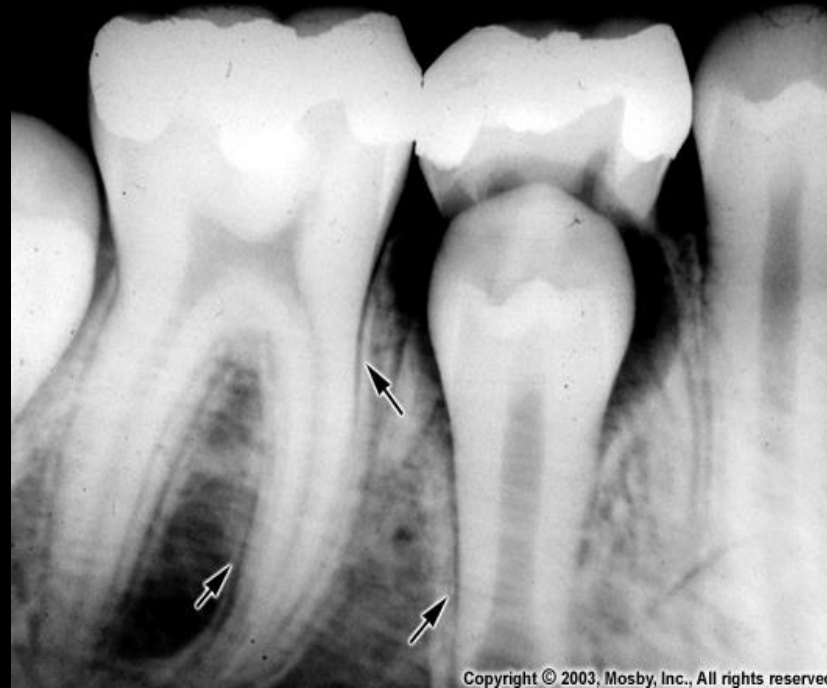- Doplnující celkový nálezn na OPG (cílené)
  - až když se ptáme na něco specifického
- Různé typy (dělení dle průchodu centrálního paprsku: )
  - Apikální projekce
  - Parodontální projekce
  - Koronální projekce
  - Okluzální projekce

?



# Bundle bone

= vnitřní část alveolu, která obklopuje zuby a do které jsou zapuštěna kolagenová vlákna periodontálního závěsného aparátu

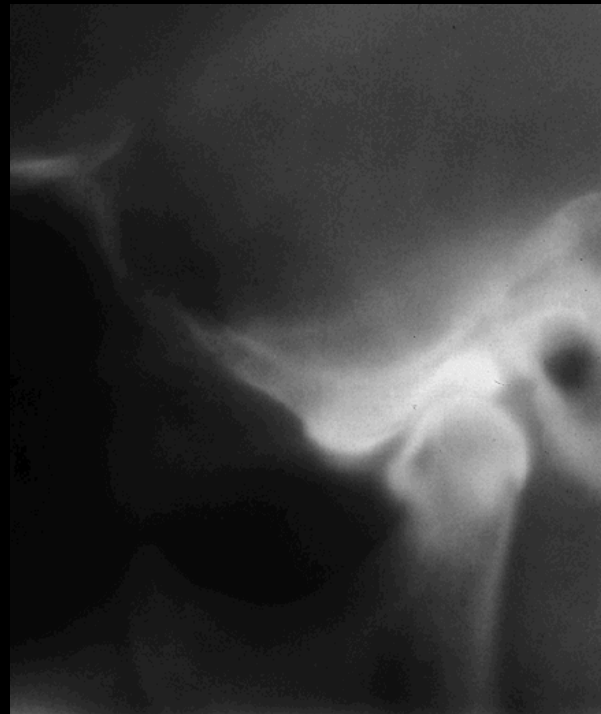

- Radiograficky, bundle bone je **lamina dura**

# Artrografie

Rtg snímek po náplni kontrastní látkou

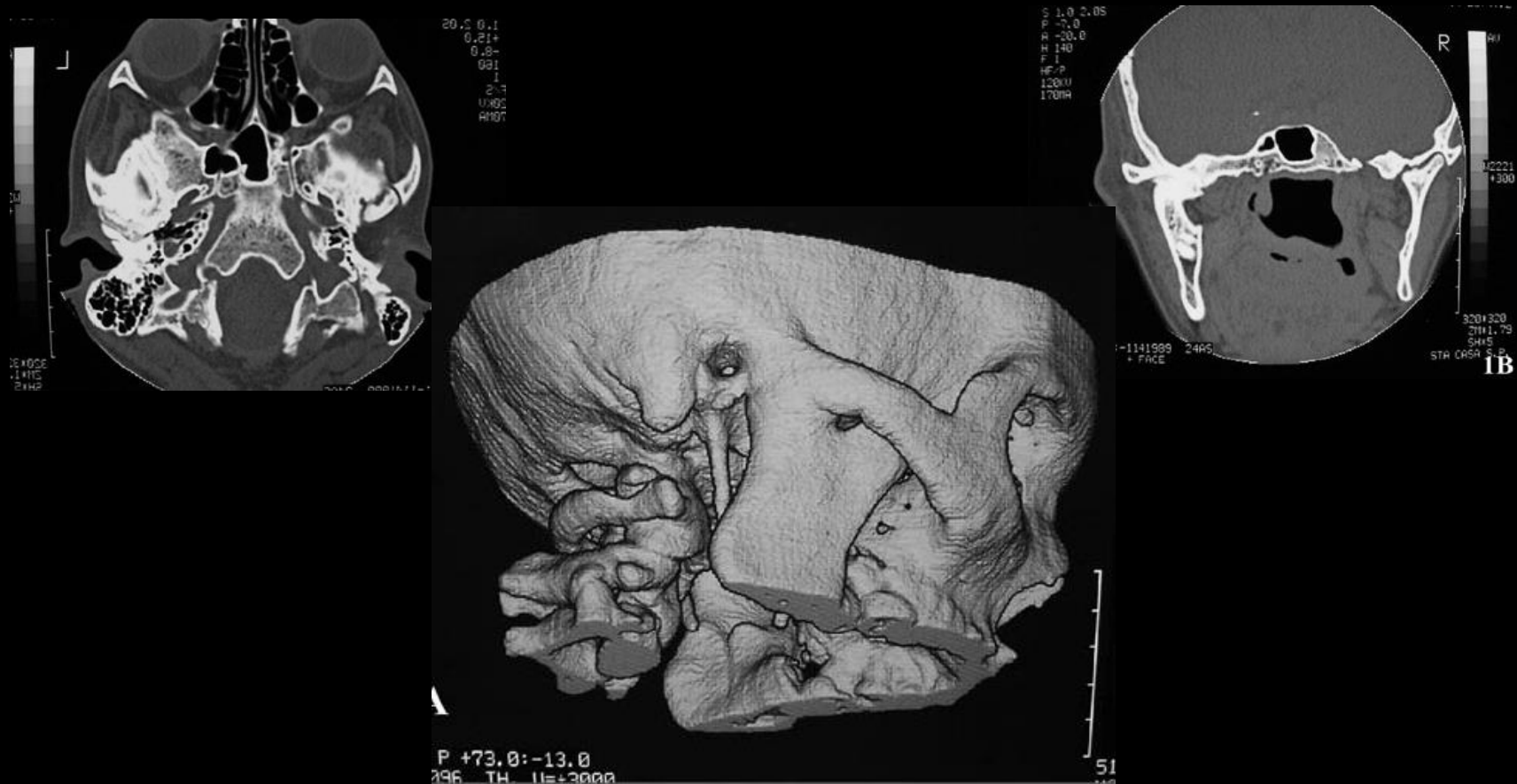Nevýhody: invazivní metoda



# Počítačová tomografie (CT)

V axiální nebo koronární rovině, 3D rekonstrukce

Nevýhody: dostupnost, vyšší dávka záření



3D rekonstrukce

# Magnetická rezonance (MRI)

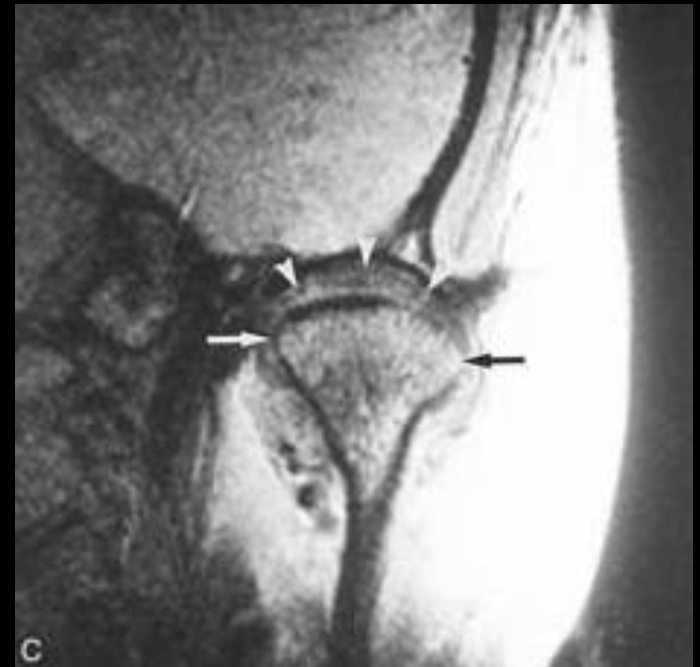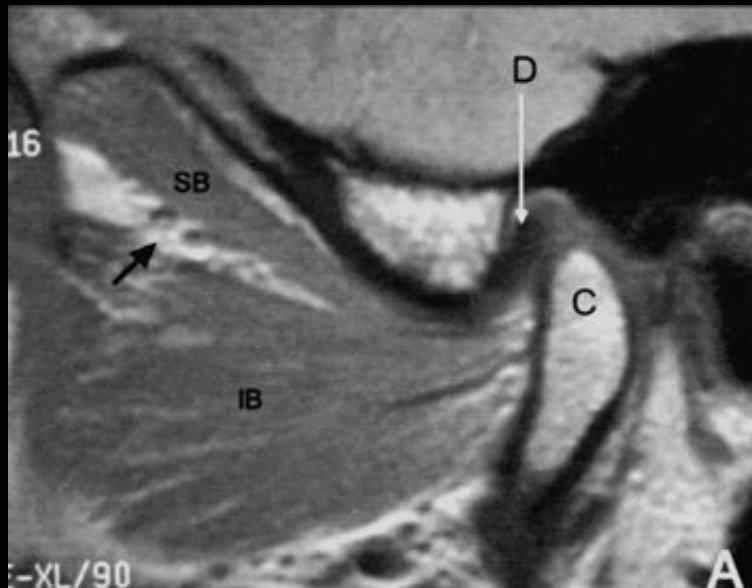
Zobrazení měkkých tkání

Bez použití RTG záření

Nevýhody: dostupnost

zdravotní stav pacienta

– **KI**: KARDIOSTIMULÁTOR,  
KOCHL.IMPLANTÁT, KOVOVÉ MAT.  
V OBL. HLAVY A KRKU



# Ultrasonografie

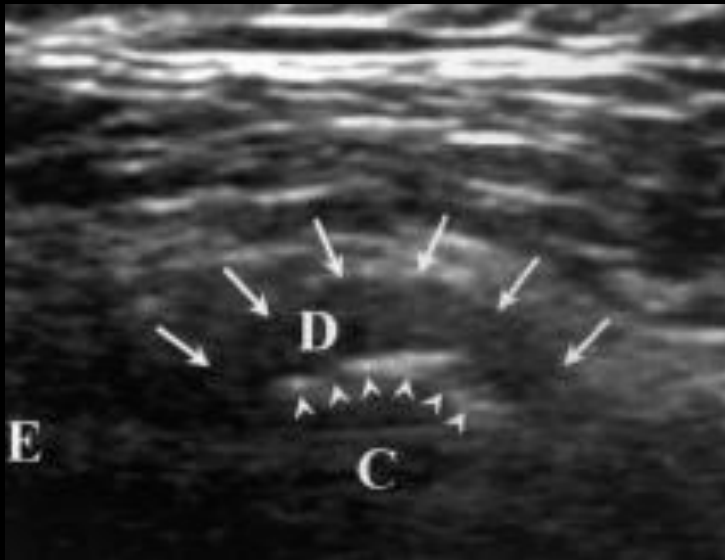Výhody proti MRI:

nižší náklady na vyš.

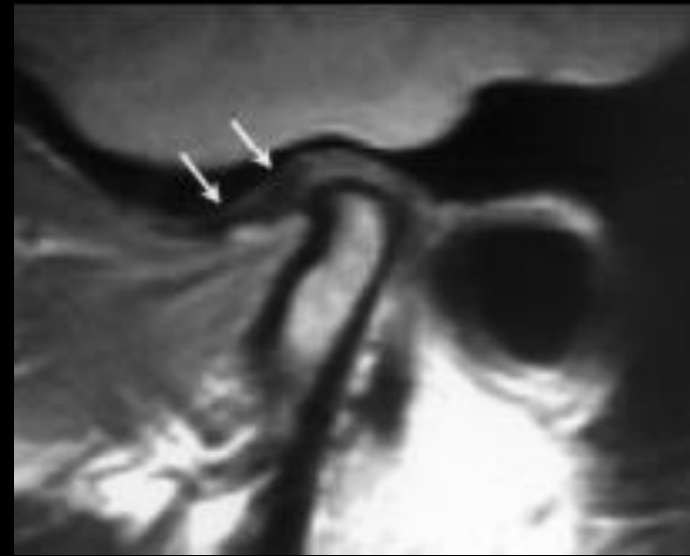menší časová náročnost

menší diskomfort pro pacienta

Nevýhoda: nižší přesnost diagnostiky



UZV

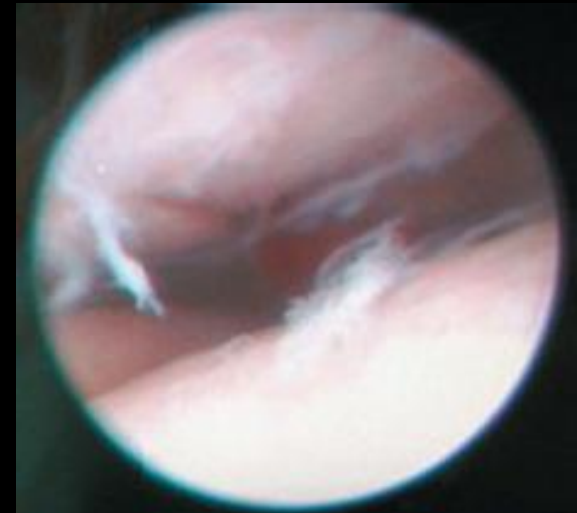
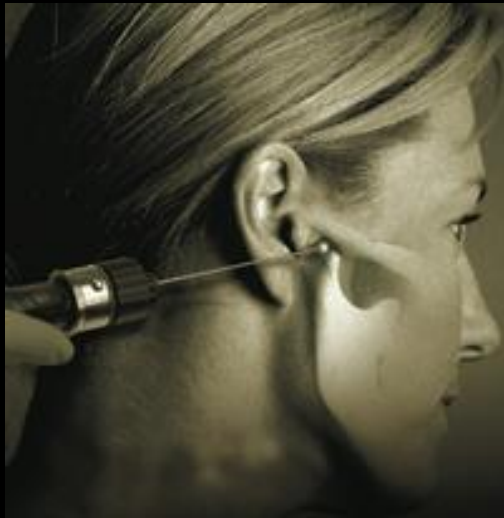

MRI



**Artroskopie** - přesná dg kloubních změn,  
ale i provedení adekvátního chir. zákroku  
Endoskopické vyš.

Nevýhody: invazivní metoda  
nutnost celkové anestezie  
možnost pošk. n. auriculotemp.



**Typy artroskopie:**

1. horní kl. štěrbiny
2. dolní kl. štěrbiny

Adhese v ATM