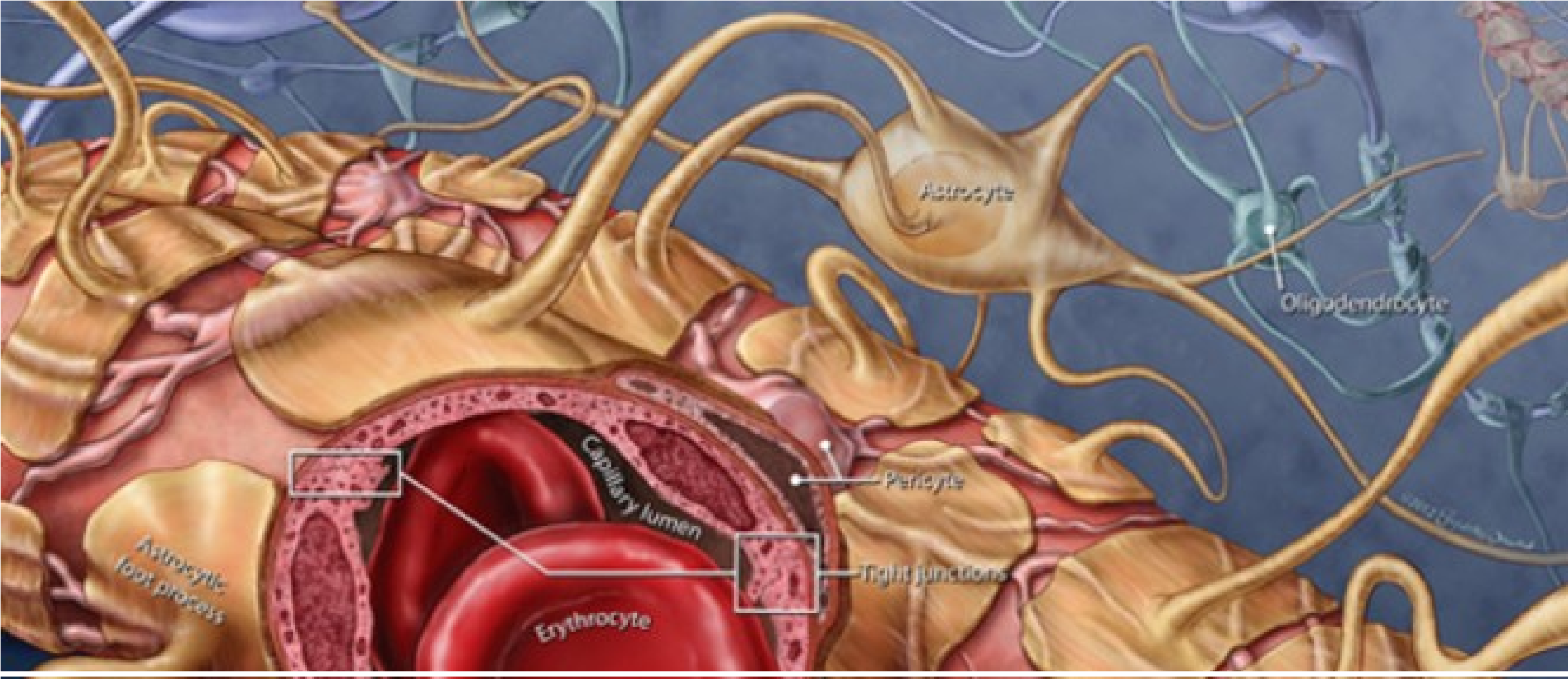


Speciální patologie

CNS, PNS

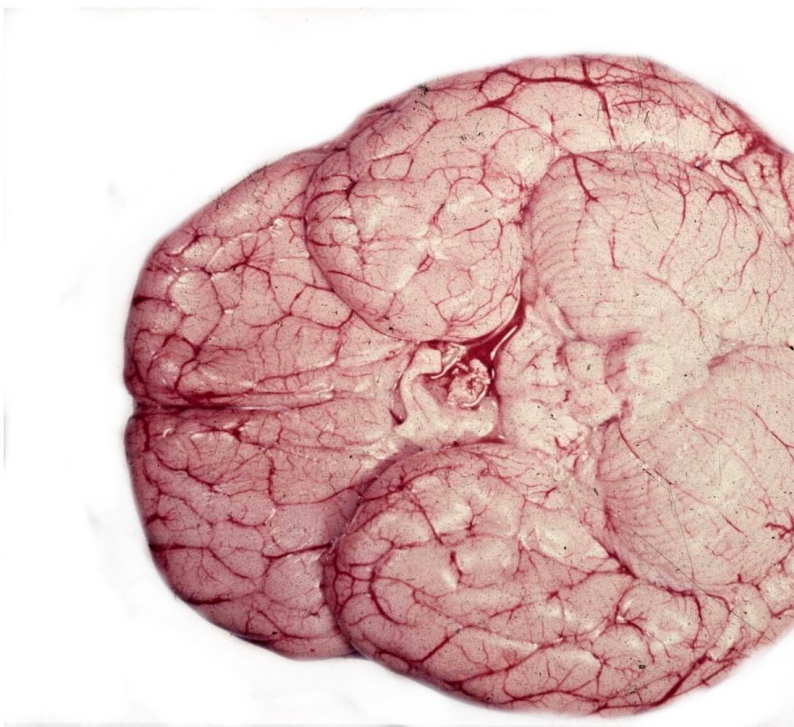

Hematoencefalická bariera



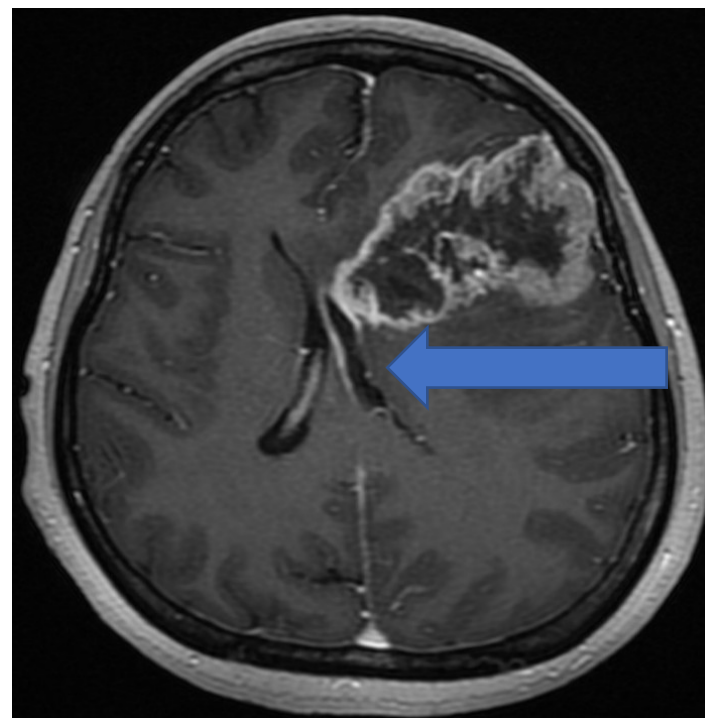
Edém mozku

- Zvýšená akumulace tekutin v mozkové tkáni
- **Difúzní edém mozku**
 - Globální ischemie, otravy



X

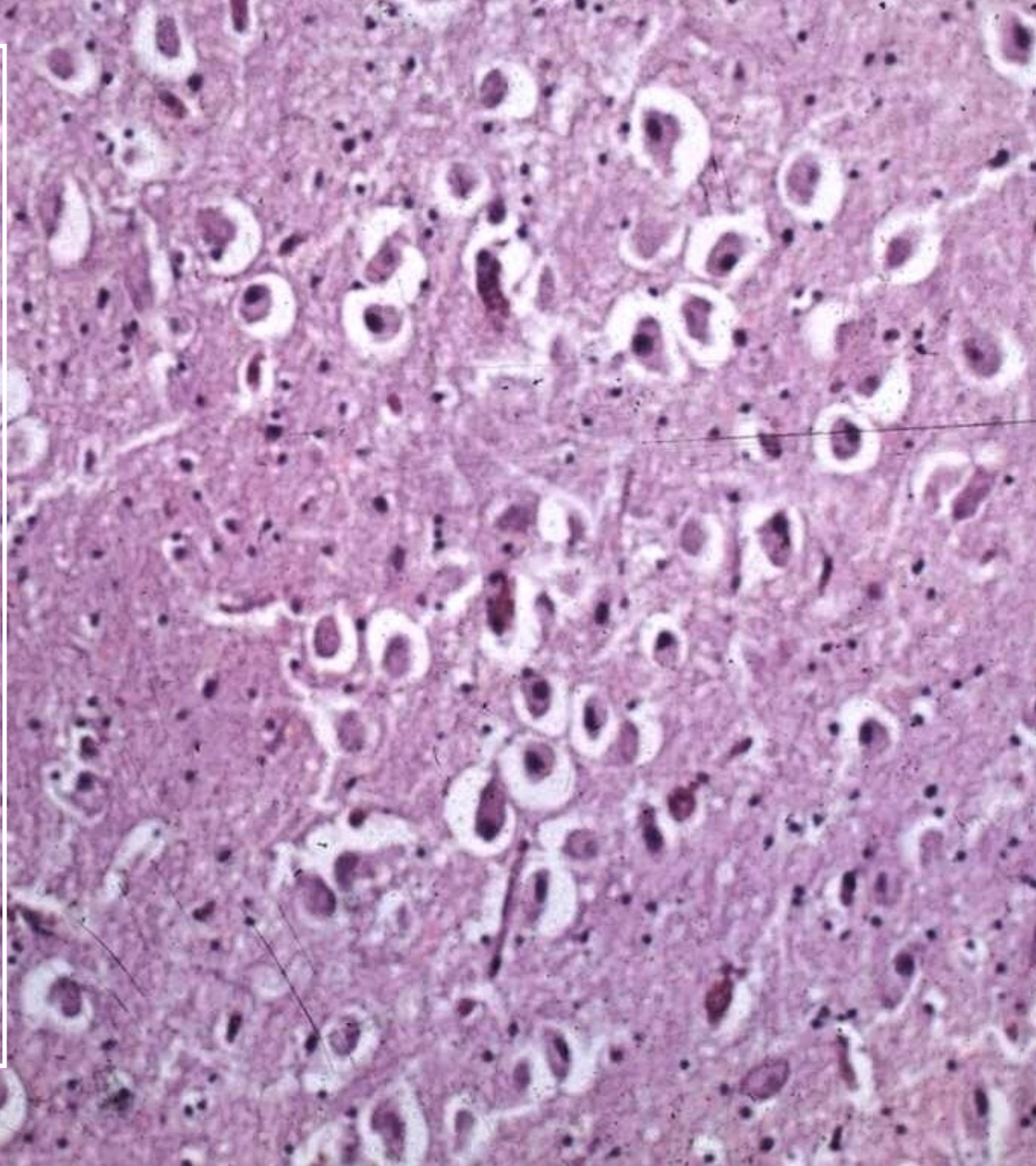
Ložiskový edém mozku
okolo expanzivní léze



Přetlačení
středočarových
struktur
(midline-shift)

Edém mozku

- **makro:**
 - závitky oploštělé, rýhy zúžené, komory štěrbinovité
- **mikro:**
 - vakuolizace neuropilu
 - zduření cytoplazmy a výběžků astrocytů
 - perivaskulární opticky prázdné prostory
 - myelin méně intenzivně zbarven



Edém mozku - patogeneze

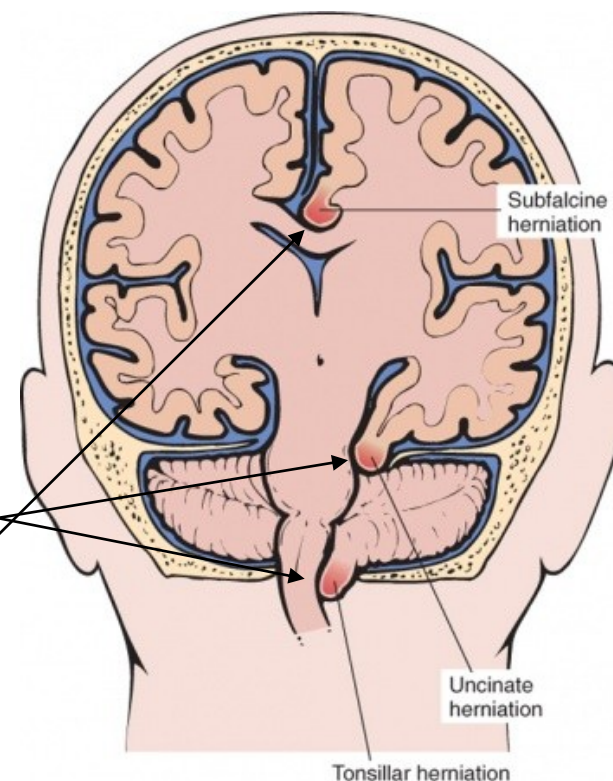
- druhy edému:
 - **vazogenní** – nejčastější typ
 - *v okolí tumorů mozku, abscesů, krvácení, infarktů...*
 - zvýšená propustnost kapilár (při neoangiogenezi či toxickém poškození)
 - **cytotoxický**
 - *při hypoxii, toxickém poškození*
 - zduření všech bb. elementů, více v šedé hmotě
 - **intersticiální**
 - *při hydrocefalu*
 - přestup likvoru do bílé hmoty na podkladě zvýšeného intrakomorového tlaku
- Vazogenní a cytotoxický edém se často kombinují (infarkt mozku)

Nitrolební hypertenze

- po uzavření švů a fontanel → omezený objem (mozek, mozkomíšní mok a krev)
- objemová expanze jakékoliv etiologie → nárůst nitrolebního tlaku
- symptomy
 - bolest hlavy, nevolnost, zvracení
 - edém papily optického nervu
 - zjistitelný při vyšetření očního pozadí

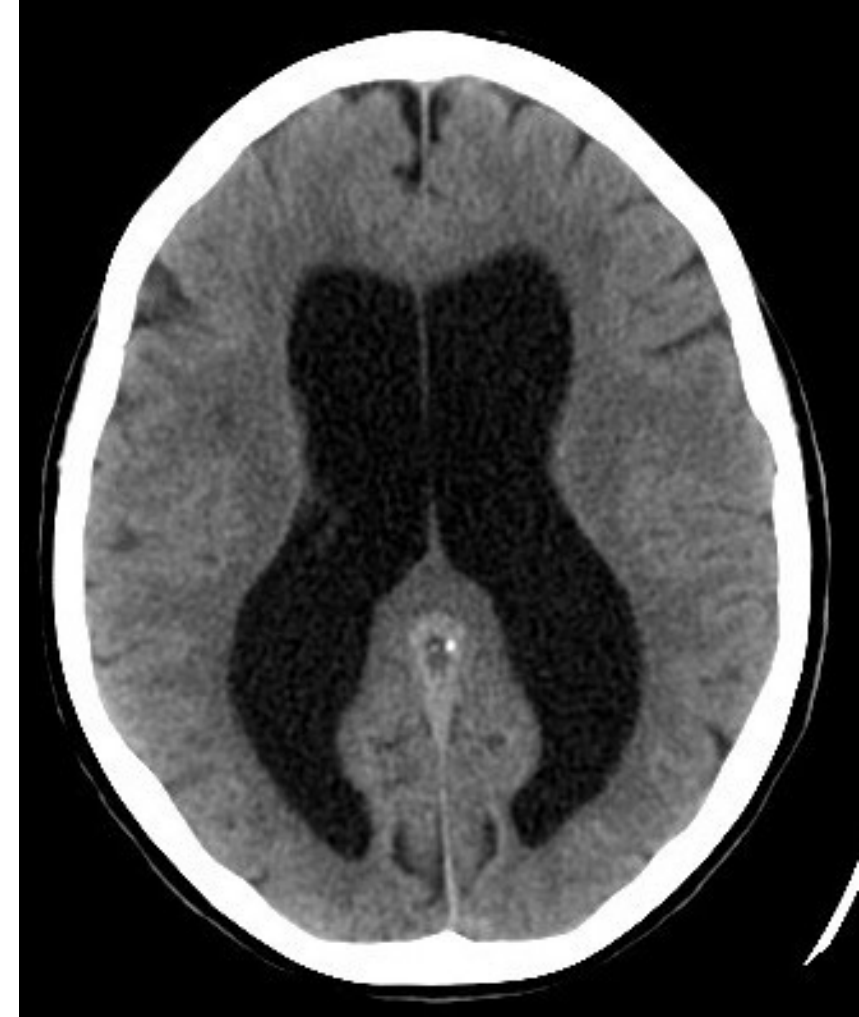- **Konizace mozku**

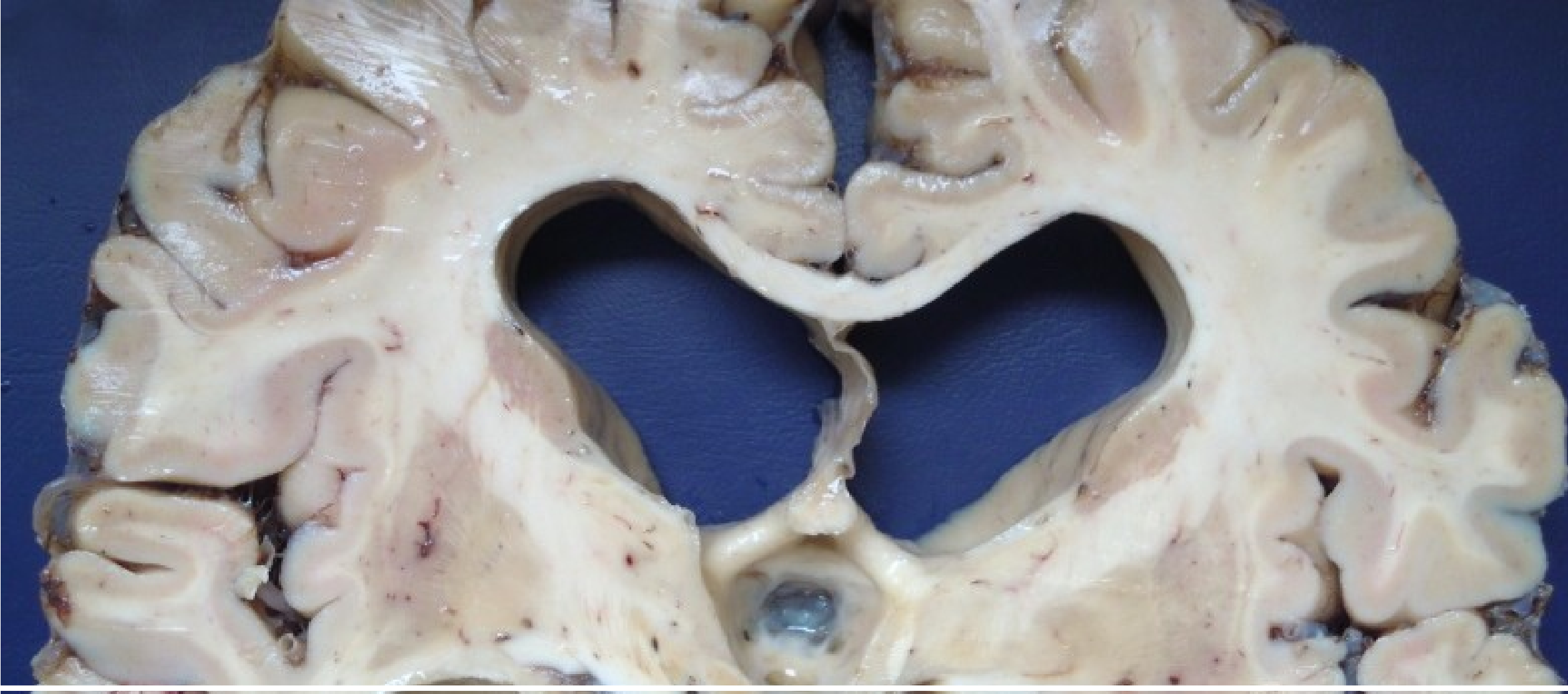
- **okcipitální** konus (tonzilární herniace)
- **temporální** konus (transtentoriální herniace)
- **interhemisferický** konus (subfalcinní herniace)



Hydrocefalus

- zvýšené množství mozkomíšního moku v komorovém systému → dilatace komorového systému a nitrolební hypertenze
- Typy
 - **obstrukční** (nekomunikující)
 - Obstrukce mokových cest (pozánětlivě, tumor, krvácení, absces)
 - **neobstrukční** (komunikující)
 - **hyporesorpční** (snížená resorpce v Pacchioniho granulacích jizvením po zánětu, krevním koagulem, tumorem,...)
 - **hypersekreční** (papilom choroideálního plexu) – vzácné
 - **hydrocephalus e vacuo**
 - Degenerativní procesy
 - **normotenzní hydrocefalus**





Hydrocephalus



CEREBROVASKULÁRNÍ ONEMOCNĚNÍ

- **Cévní malformace**

- Často klinicky němé, mohou vést k intracerebrálnímu krvácení
- Arteriovenózní malformace
- Kavernózní hemangiom

- **Cévní mozková příhoda (CMP)**

- Ischemie CNS
- Intrakraniální krvácení

- Poškození mozku **při systémové hypertenzi**

- Akutní hypertenzní encefalopatie
- Vaskulární demence

Cévní mozkové příhody (CMP, iktus)

- klinický termín - akutní neurologický stav cévní etiologie
- 3. nejčastější příčina úmrtí v rozvinutých zemích
- **Ischemické CMP**
 - Infarkt mozku
 - častější!!!
- **Hemoragické CMP**
 - intracerebrální krvácení
 - subarachnoideální krvácení
- diagnóza – akutní CT hlavy. Terapie se diametrálně liší dle typu!

Ischemie CNS - globální

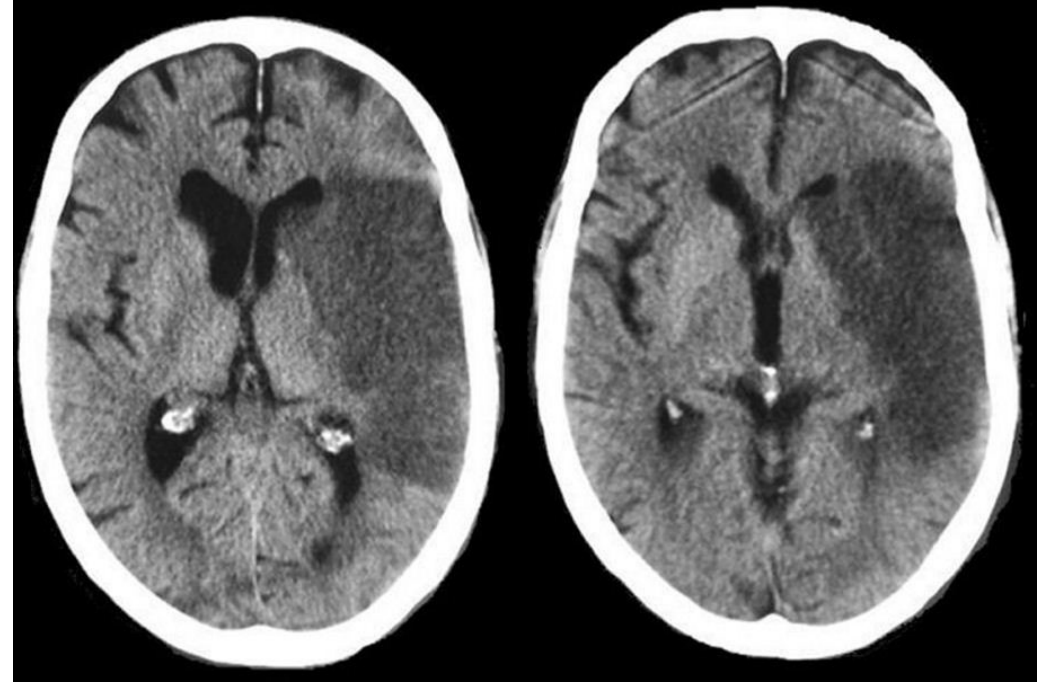
- globální hypoxicko-ischemická encefalopatie
 - šok
 - srdeční zástava
 - těžká hypotenze
- závažnost dle délky trvání
 - Úplné zotavení → → → Mozková smrt

Ischemie mozku - fokální

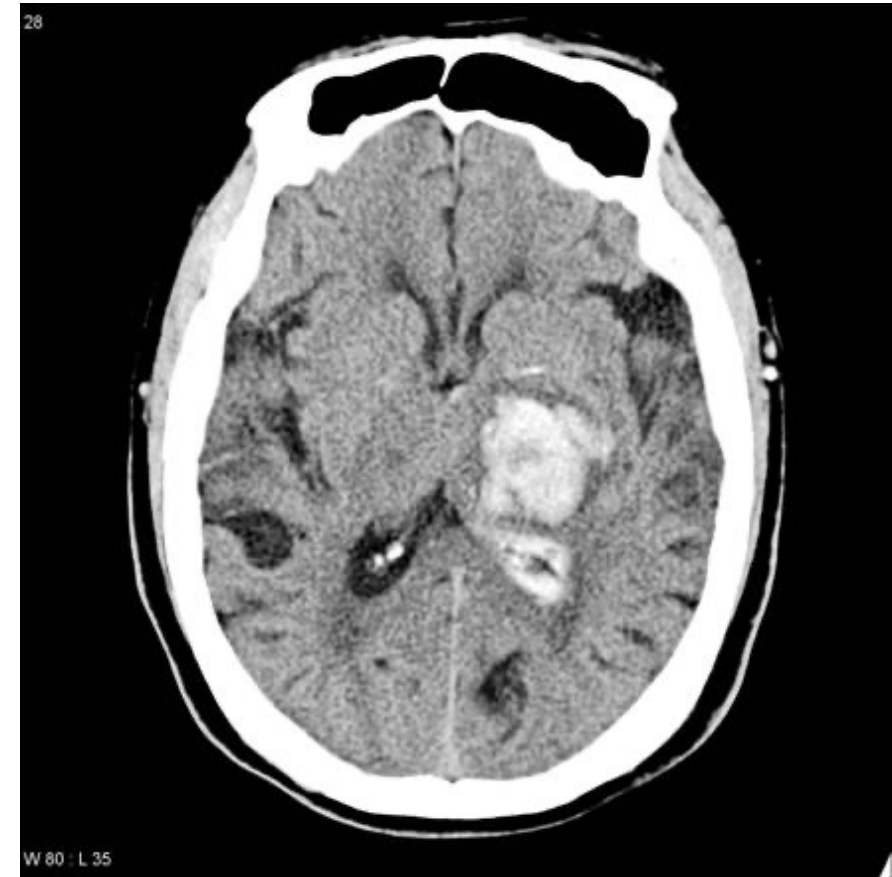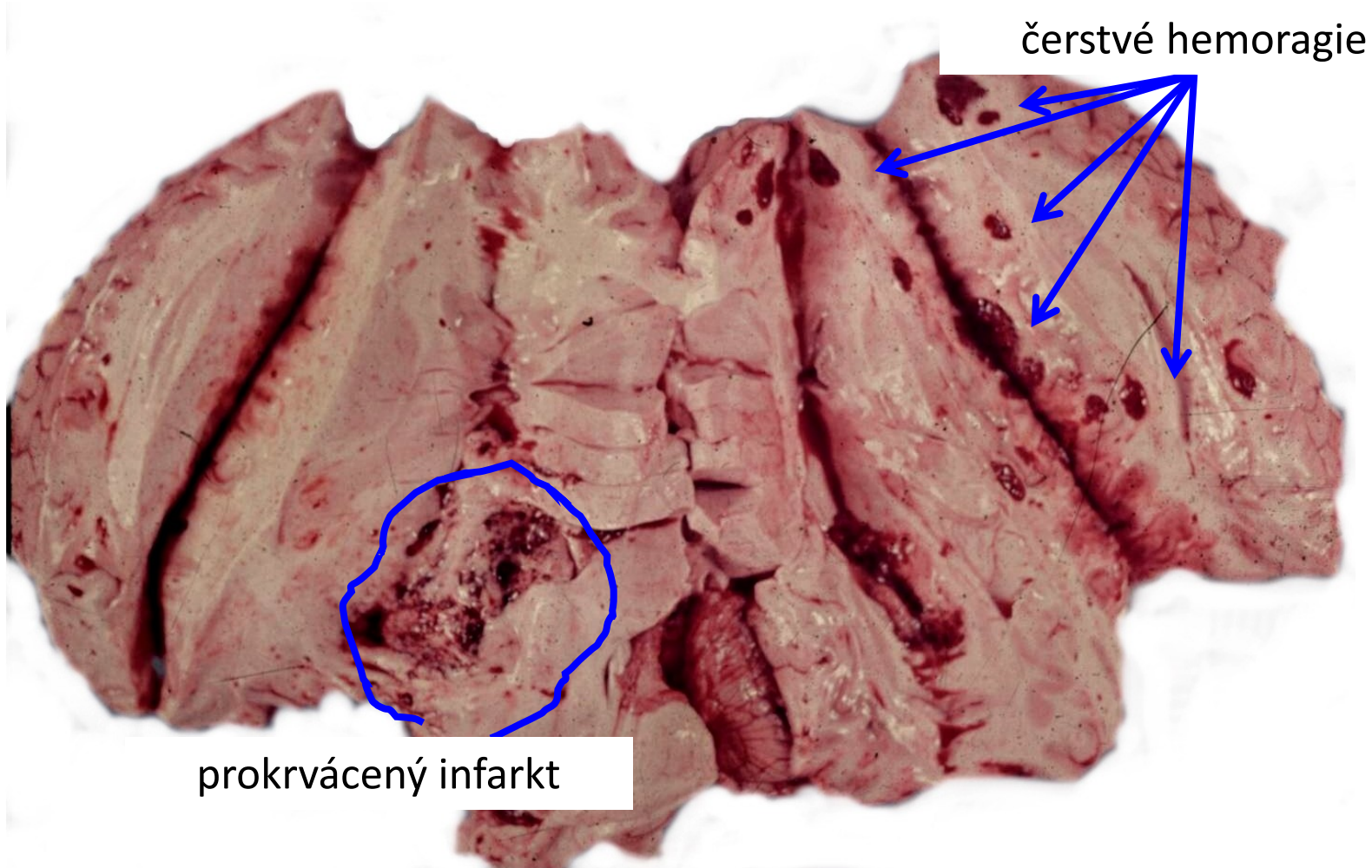
- **infarkt mozku** (encephalomalacie)
 - embolie
 - trombóza
 - vaskulitida
- nehemoragický infarkt – okluze cévy
- hemoragický infarkt – sekundární prokrvácení při ruptuře cévy
- přechodná symptomatická ischemie – **TIA** (tranzitorní ischemická ataka) – do 24 hodin dochází k ústupu symptomů, nedochází k rozvoji nekrózy – “předinfarktový stav” – nutno došetřit klinicky!

Encefalomalacie (infarkt mozku)

- **kolikvační nekróza**
- mikroskopický obraz:
 - ischémie neuronů
 - ztráta bazofilie cytoplazmy, ztráta barvitelnosti chromatinu (červené neurony)
 - zduření endotelu a gliálních bb (hl. astrocytů)
 - rozpad myelinových vláken
 - exsudace neutrofilů a makrofágů
 - fagocytují lipidy z rozpadlé tkáně (**zrněčkové bb.**)
 - **postmalatická pseudocysta**
 - dutina vyplněná čirou tekutinou
 - stěna tvořena gliózou a zrněčkovými buňkami



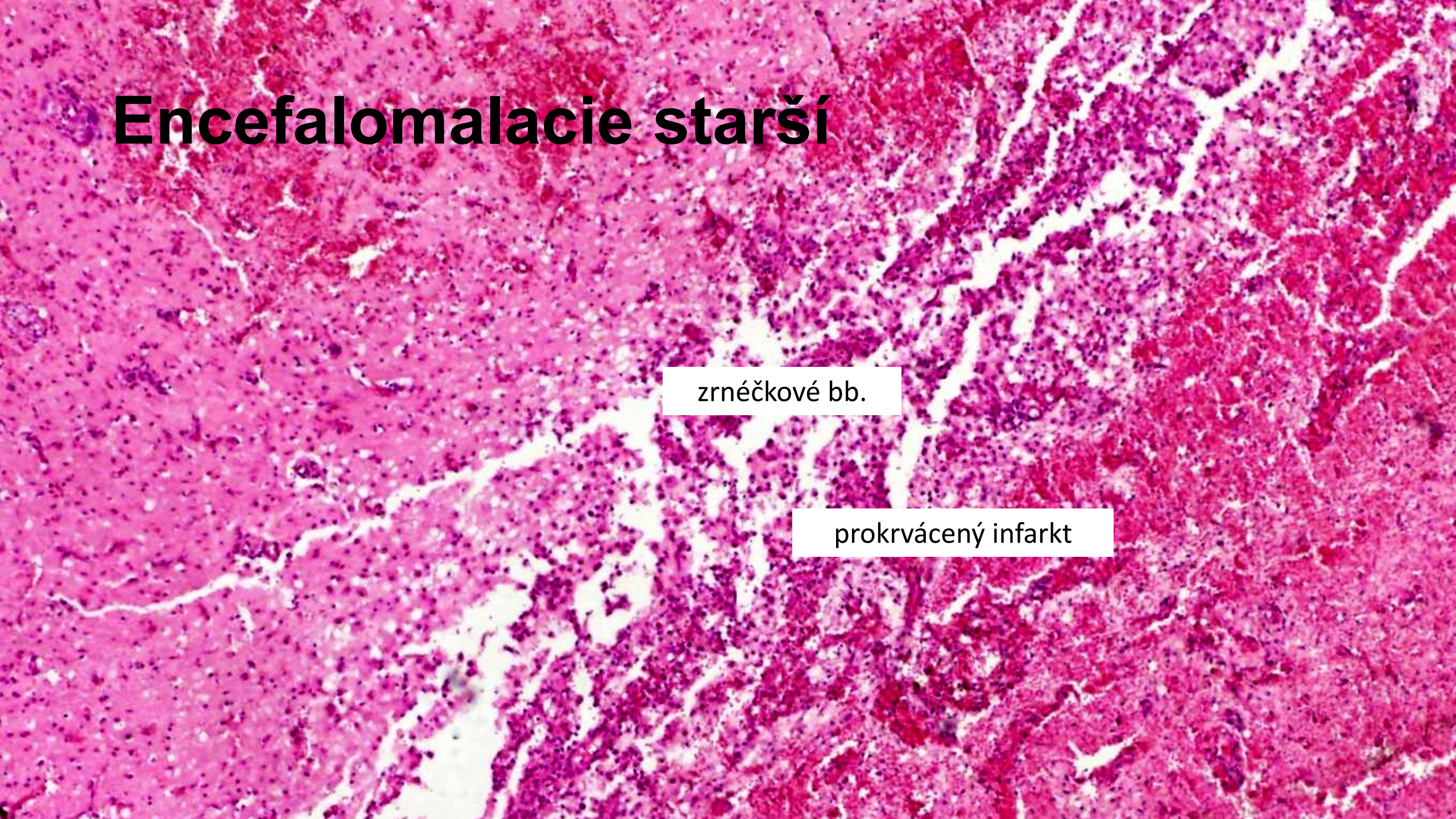
Encefalomalacie (infarkt mozku)



Encefalomalacie starší

zrněčkové bb.

prokrvácený infarkt





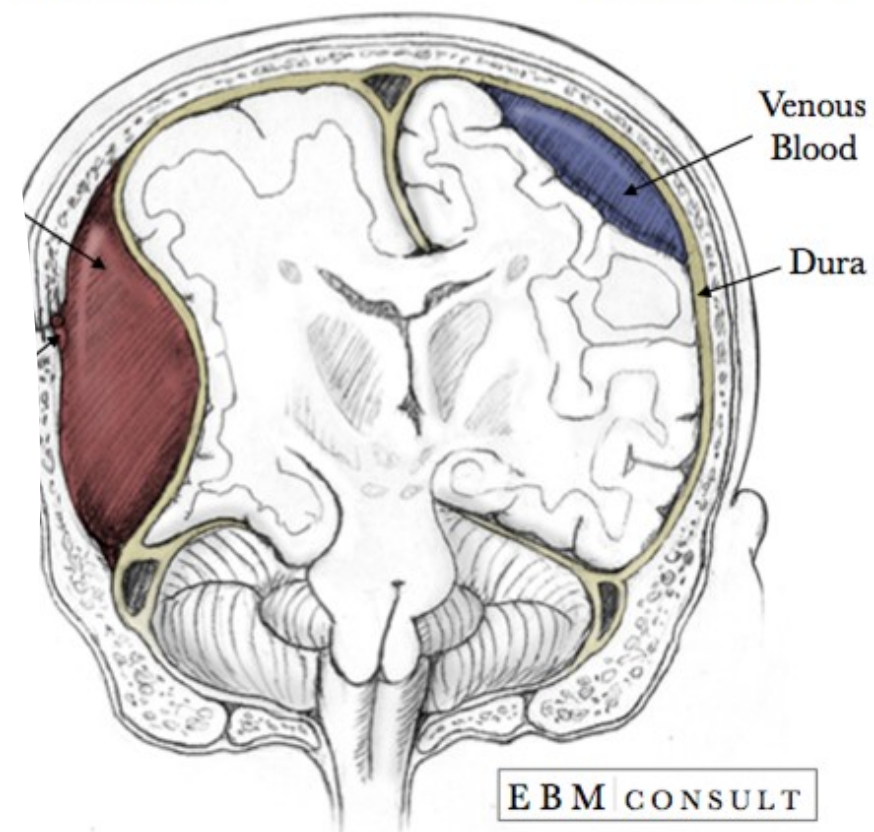
zrněčkové bb.

Intrakraniální krvácení

- dle etiopatogeneze:
 - traumatická
 - **epidurální krvácení**
 - **subdurální krvácení**
 - spontánní (na podkladě vaskulárních poruch) – hemoragická CMP (cca 20% CMP)
 - **subarachnoideální krvácení**
 - **intraparenchymatózní (intracerebrální) krvácení**

Hematoma
(cross Suture Line)

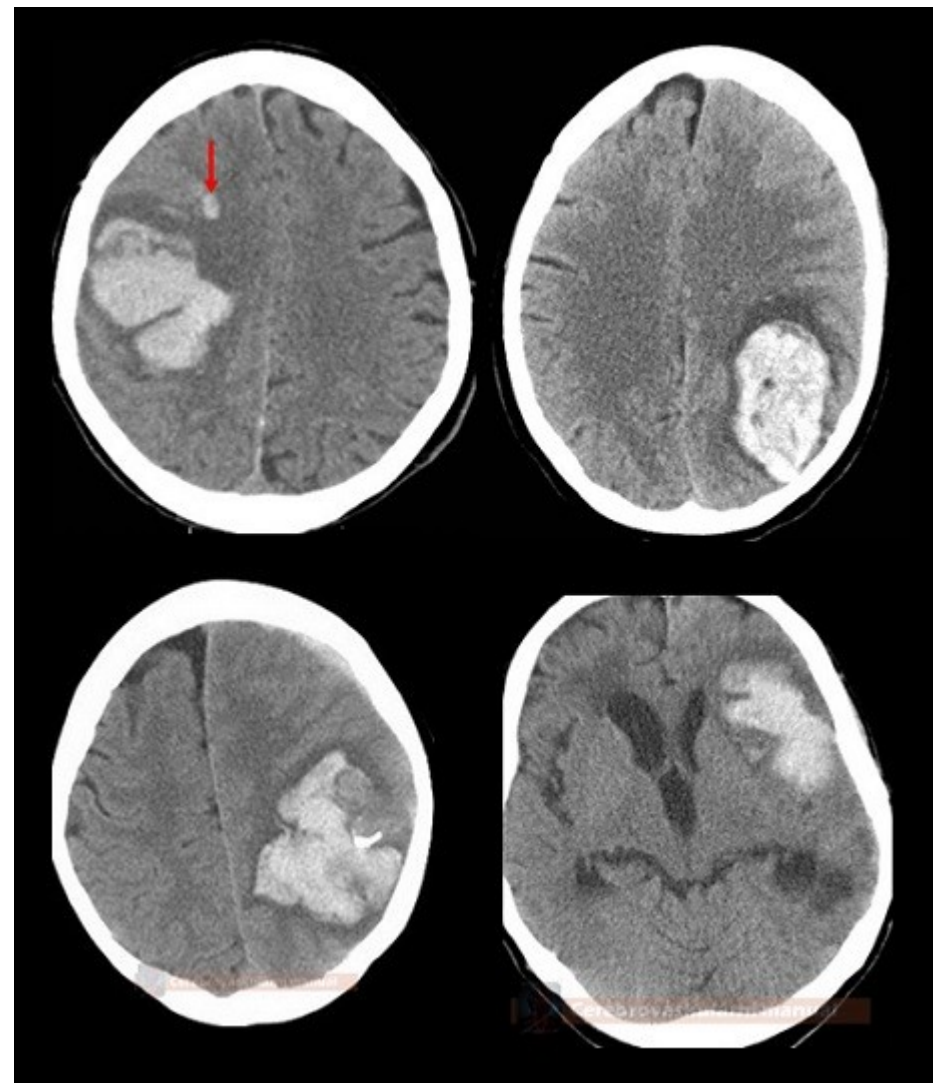
Subdural Hematoma
(Crosses Suture Line)



Intracerebrální krvácení

- **Hypertenze** – nejčastěji
- Cévní malformace
- Angiopatie (amyloidóza)
- Tumor
- Sekundárně prokrvácený infarkt mozku

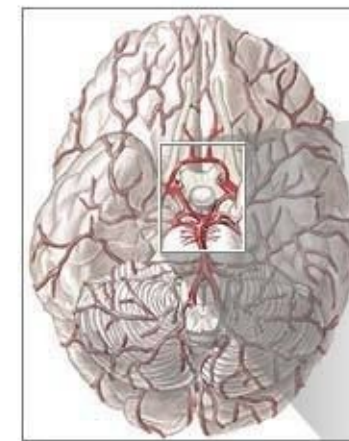
- **Často smrtelné**, rozvoj intrakraniální hypertenze
- Provalení do komor (hemocefalus)/provalení do subarachnoideálního prostoru



Subarachnoideální krvácení

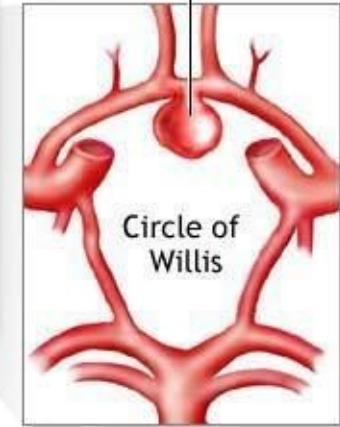
- **ruptura aneuryzmatu Willisova okruhu - nejčastější**
 - kongenitální etiologie – vakovité “berry” aneuryzma
 - aterosklerotické aneuryzma
 - infekční aneuryzma
- ruptura A-V malformace
- trauma
- provalení intracerebrálního krvácení

- **náhle vzniklá intenzivní bolest hlavy s rychle progredující poruchou vědomí**

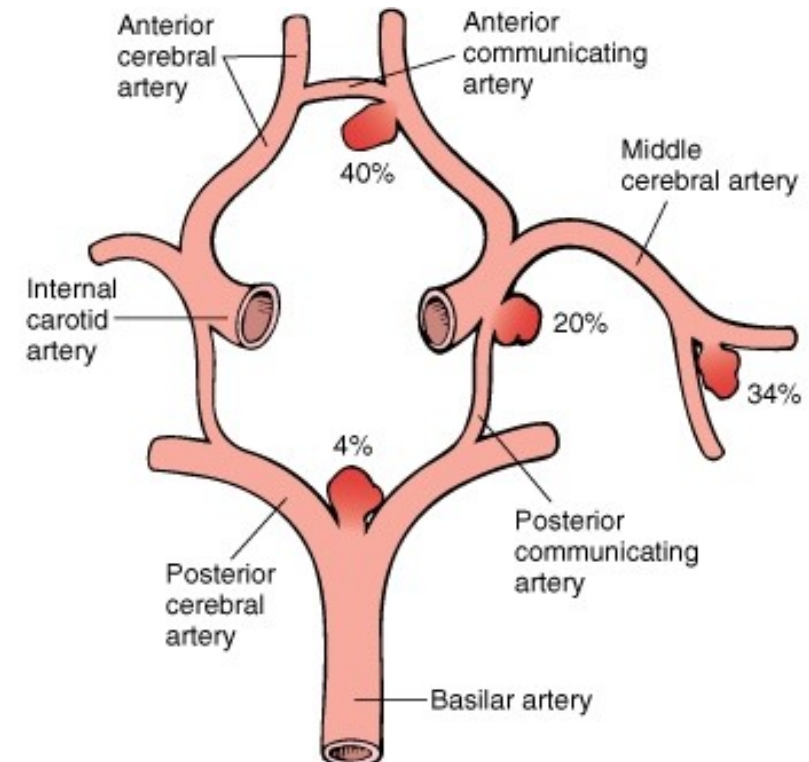


Bottom view of brain and major arteries of the brain

Berry aneurysm on the anterior communicating artery of the brain



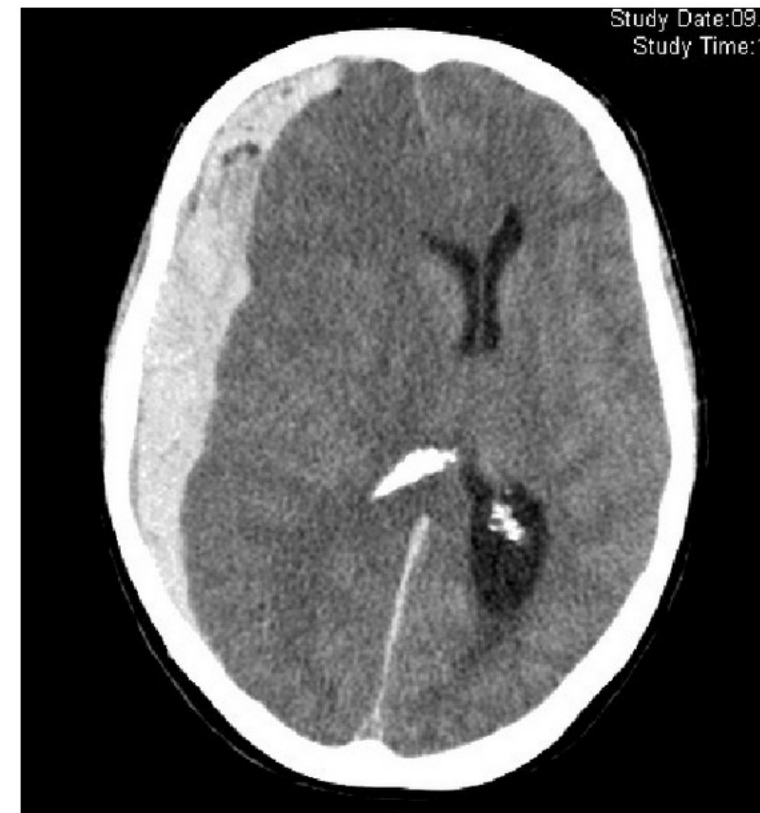ADAM.



Subdurální krvácení

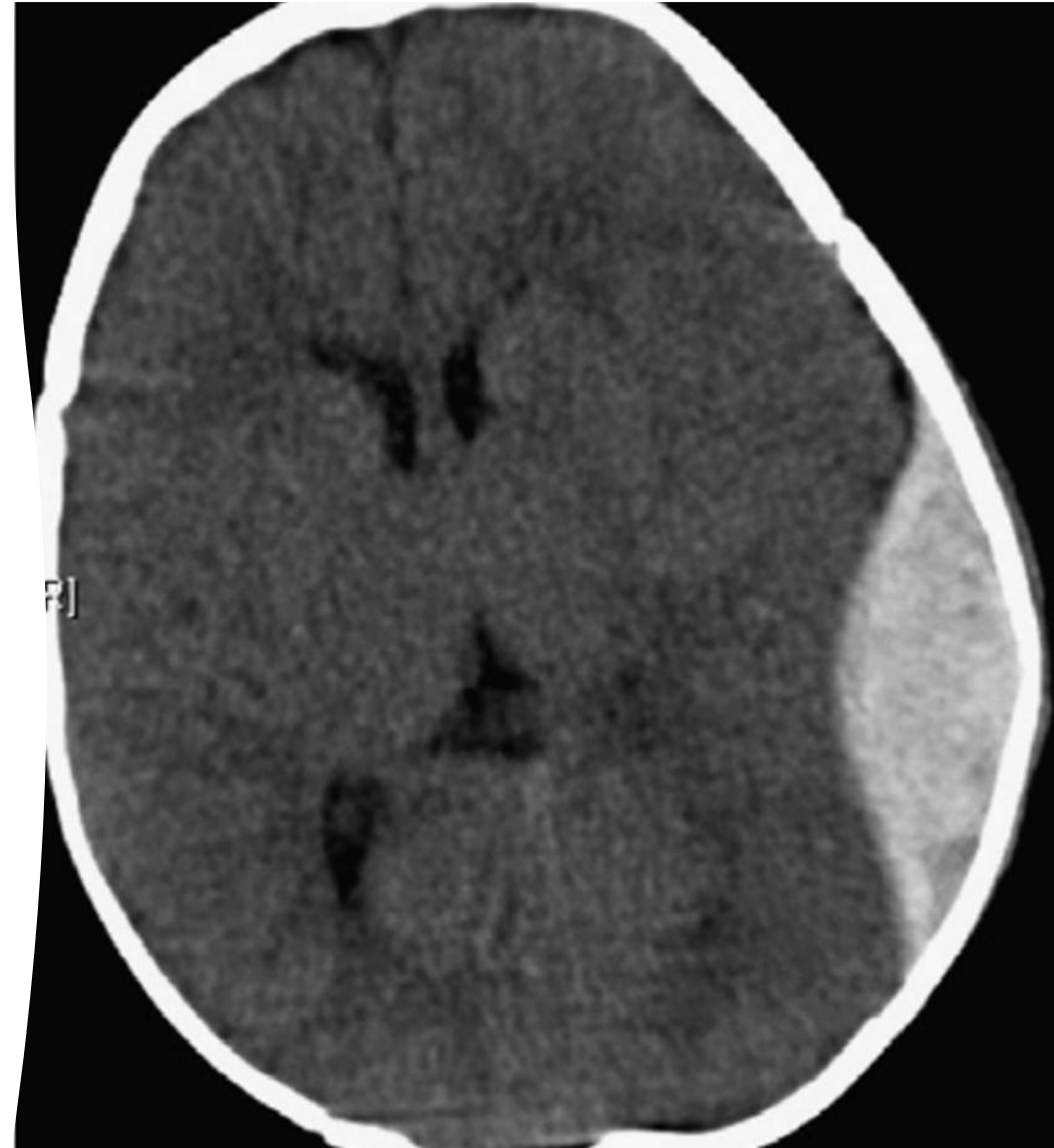
- krvácení **mezi dura mater a arachnoideu**
- traumatické poranění s **přetržením přemostujících žil**
- starší pacienti, novorozenci (porodní trauma)

- **poloměsíčitý tvar** na CT
- bez chirurgické intervence dochází k vzniku **subdurálního hygromu** (chronický subdurální hematom) – tendence k růstu objemu
- **epileptický záchvat, bolest hlavy, porucha vědomí**
- projevuje se se **spožděním od traumatu** (po 48 hodinách a více)



Epidurální krvácení

- krvácení **mezi okosticí kalvy a dura mater**
- traumatické postižení – **fraktura kalvy s poraněním arterií** - nejčastěji a. meningea media
- **čočkovitý vzhled** na CT
- **rychlý růst s kompresí mozku**
- urgentní stav – neurochirurgická operace



NEUROINFEKCE

Infekce CNS

- **etiologie:**
 - bakterie
 - viry
 - plísň, prvoci, riccketsie, paraziti
- **brány vstupu** infekčního agens
 - *hematogenně*
 - *přímým přestupem z okolí* – střední ucho/processus mastoideus, paranasální sinusy, orbita, osteomyelitida
 - *ascendentně podél nervů*
 - *přímý přestup* – otevřené trauma, neurochirurgický výkon

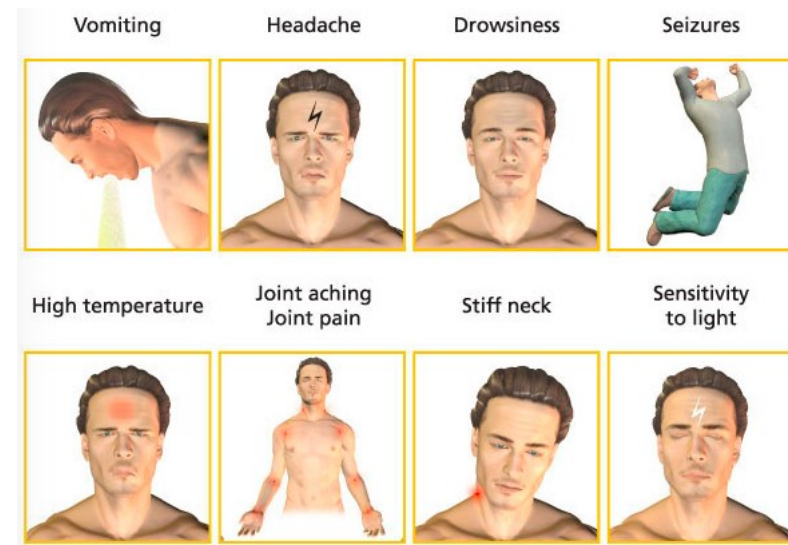
Meningitidy

- serózní
- purulentní (hnisavá)
- granulomatózní

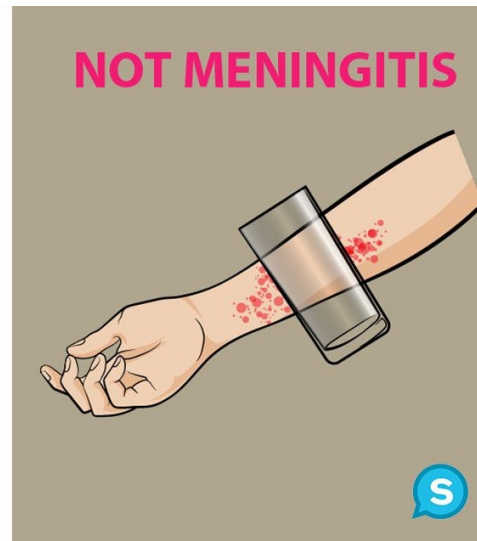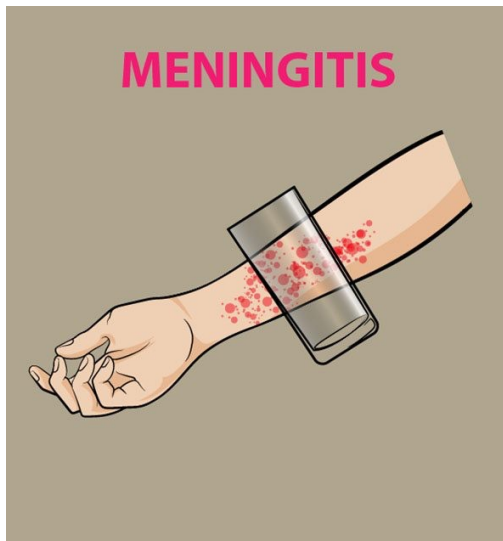Purulentní meningitida

- **příznaky !!!!!:**

- bolesti hlavy, kloubů, svalů
- spavost, vysoké teploty, zvracení, poruchy vědomí, křeče
- kožní purpura → drobné hematomy, subunguálně třískové hematomy
- světloplachost (fotofobie)
- fonofobie
- opozice šije

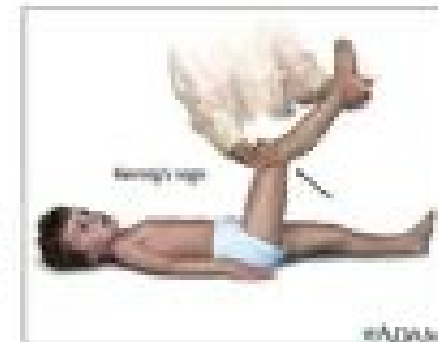


Bacterial leptomeningitis



One of the physically demonstrable symptoms of meningitis is Brudzinksi's sign. Severe neck stiffness causes a patient's hips and knees to flex when the neck is flexed.

Another of the physically demonstrable symptoms of meningitis is Kernig's sign. Severe stiffness of the hamstrings causes an inability to straighten the leg when the hip is flexed to 90 degrees.



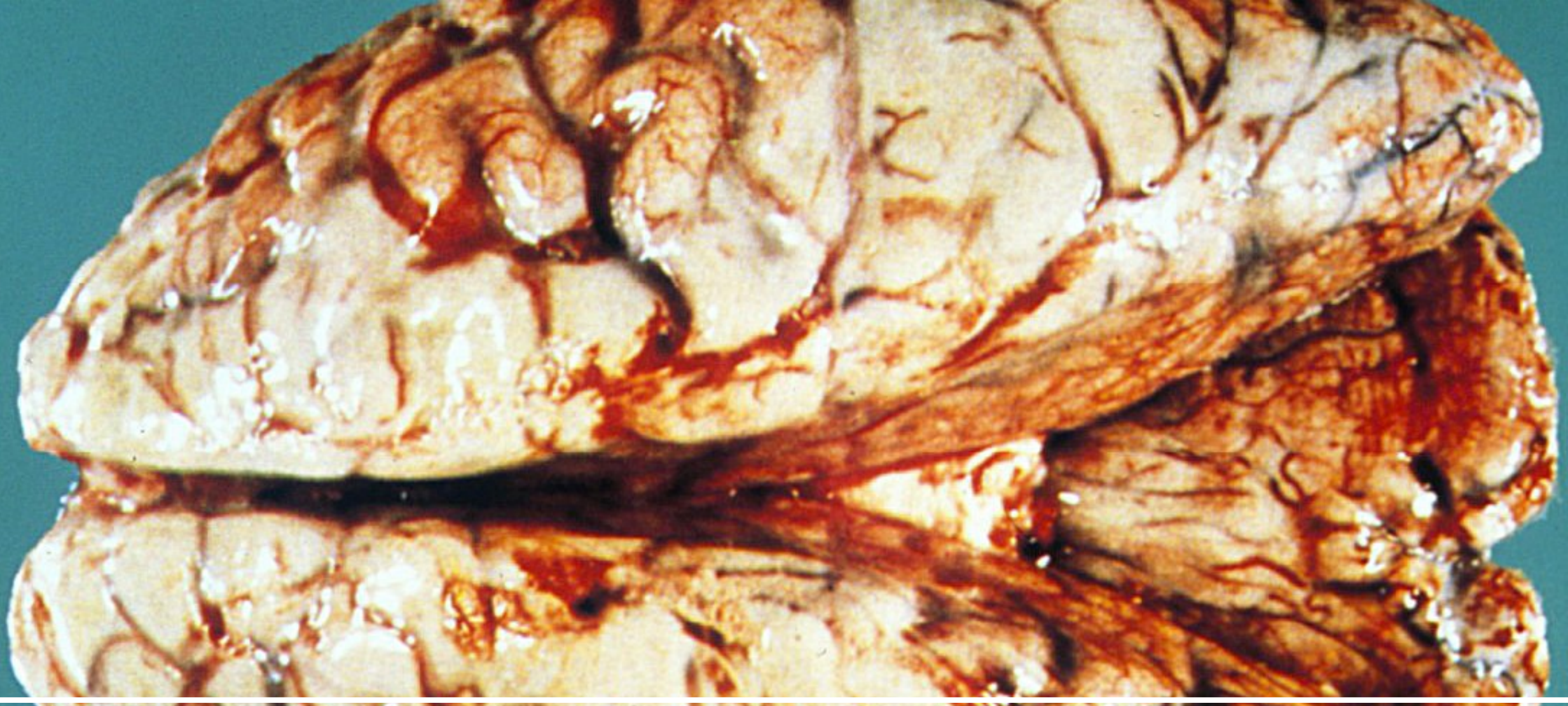
Purulentní meningitida

- **infekční agens:**

- novorozenci: *E. coli*, *streptokoky sk. B.*, *proteus*
- kojenci > 3 měs.: *Haemophilus influenzae* (očkování)
- děti – adolescenti: *Neisseria meningitidis* (očkování)
- všechny věkové skupiny: *streptokoky*, *pneumokoky* (očkování), *stafylokoky* aj.

- **makro:**

- pia mater překrvená, prosáklá, prostoupená hnisem
- likvor je hnisavě zkalený (někdy pyocefalus)
- edém mozku, někdy drobné korové nekrózy

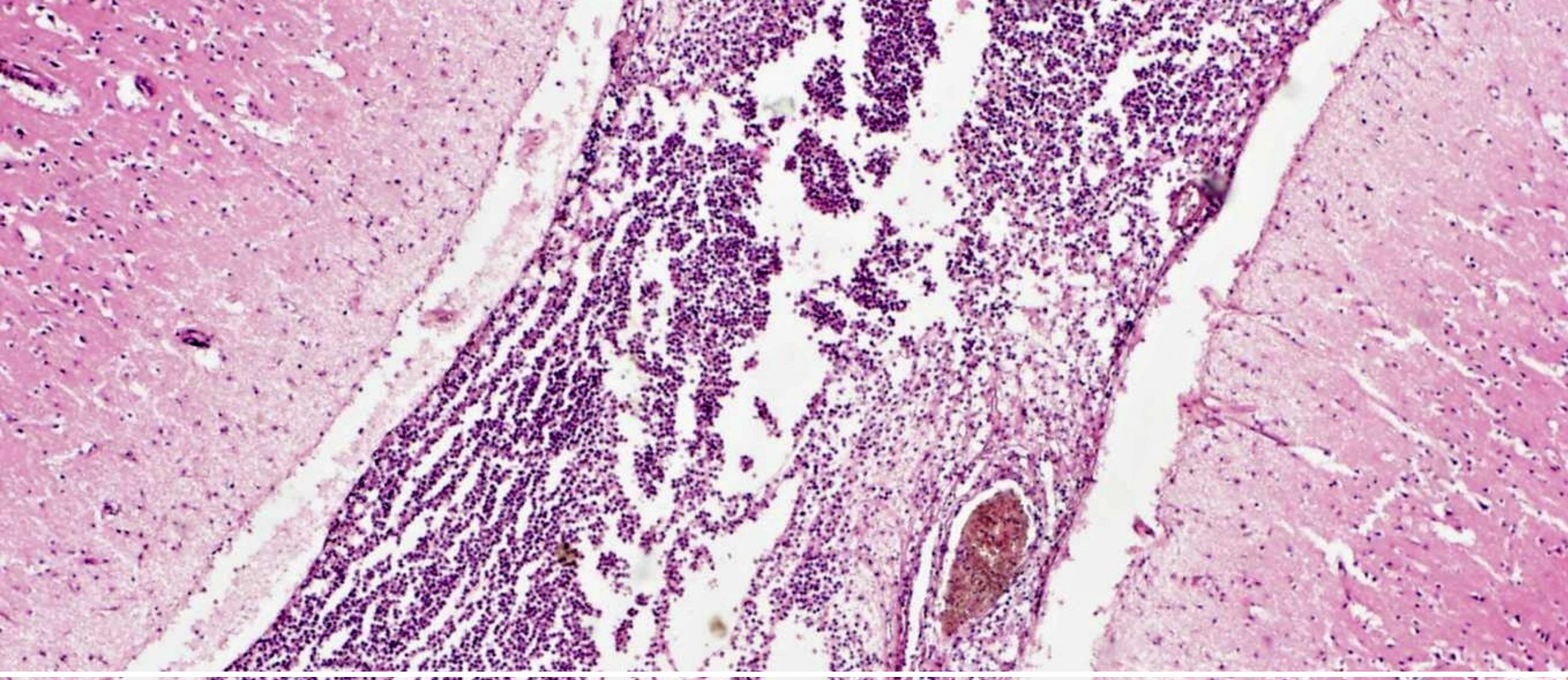


Purulentní meningitida

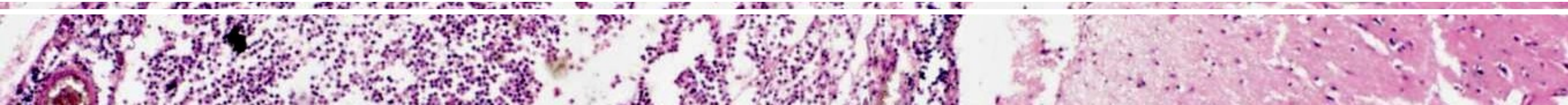


Purulentní meningitida

- **mikro:**
 - plena prostoupena neutrofily a makrofágy
 - cestou Virchowových-Robinových prostorů zánět proniká do mozkové tkáně
 - někdy trombotická okluze cév v ložisku zánětu → korové infarkty (→ meningoencefalitida)
- **následky meningitidy:**
 - DIC
 - **Waterhouse-Friderichsenův syndrom** (bilaterální prokrvácení nadledvin)
 - trvalé psychomotorické následky
 - **pozánětlivý hydrocefalus** (obliterace likvorových cest)
 - subarachnoidální cysty
 - **hnisavá tromboflebitida splavů**
 - **absces mozku**

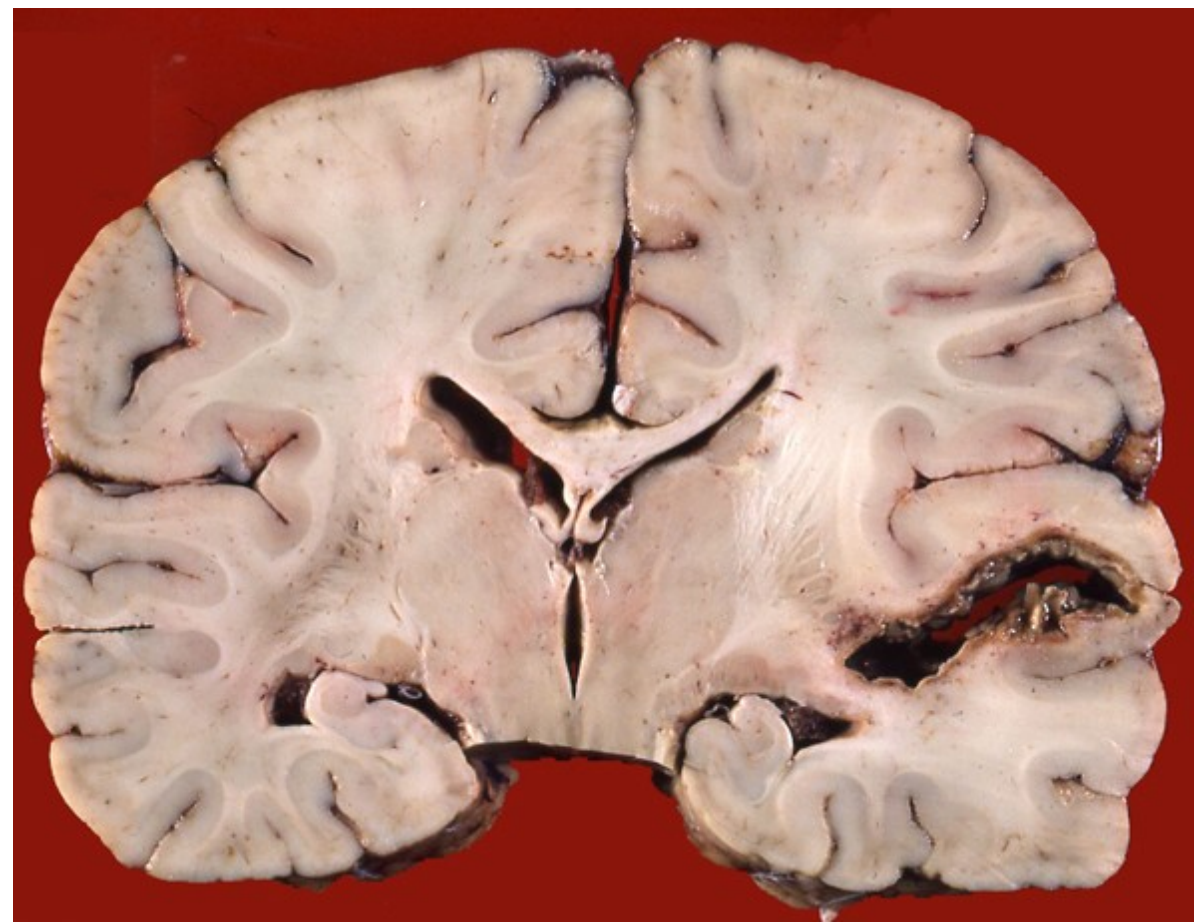
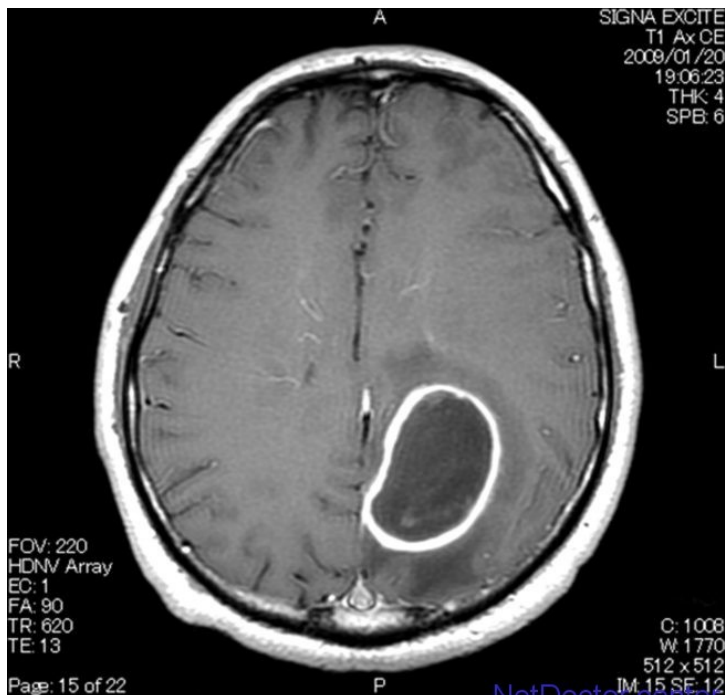


Purulentní leptomeningitida



Absces mozku

- přímý přestup infekce při purulentní meningitidě
- hematogenní přenos
 - nejčastěji při infekční endokarditidě
 - mnohočetná ložiska



Lymfocytární meningitida

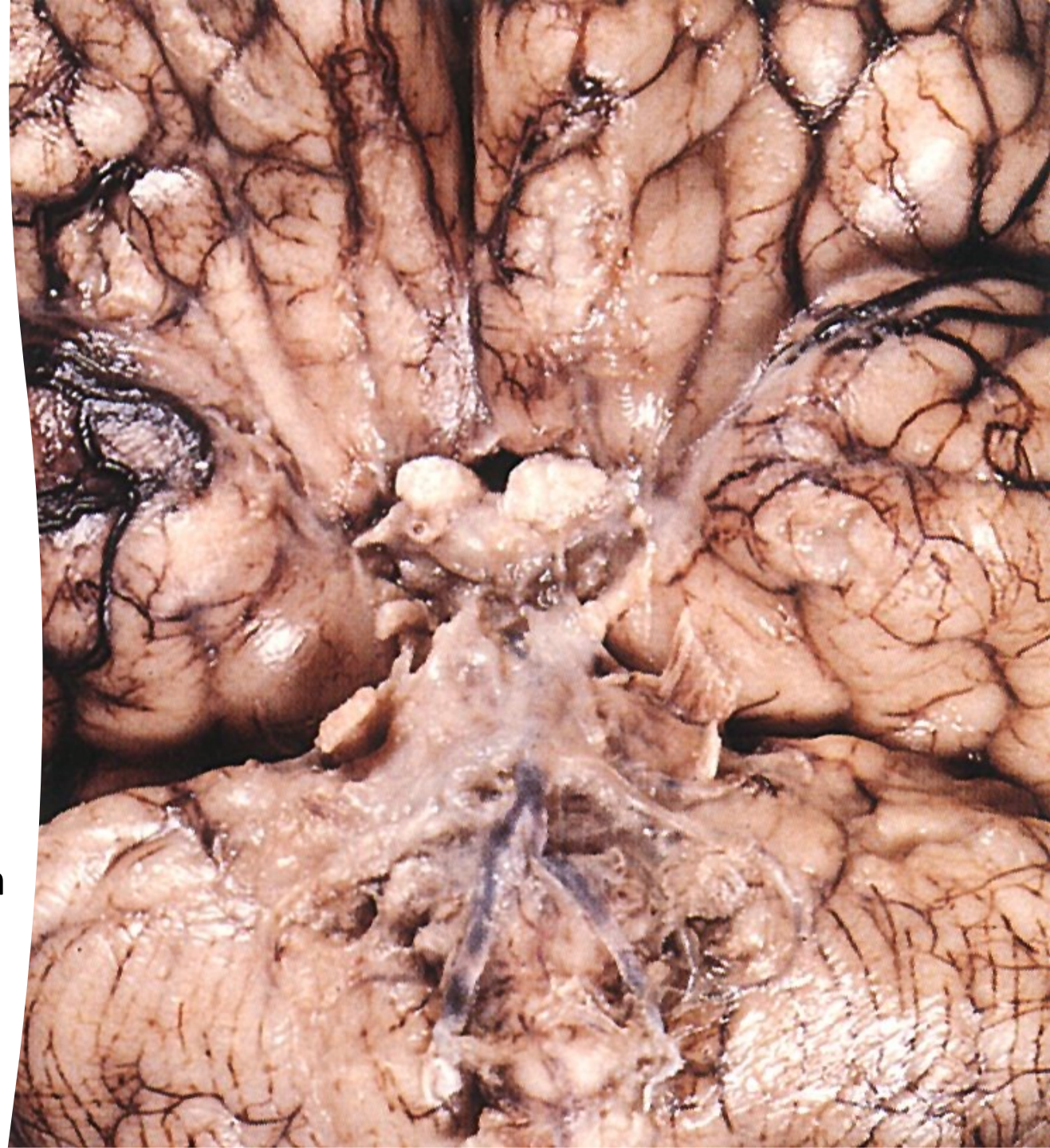- **infekční agens:**
 - **virus** příušnic, coxackie, echoviry, EBV, HSV typu 2
- **makro:**
 - pia mater mírně překrvená, zduřelá
- **mikro:**
 - serózní či lymfocytární typ zánětu
 - v likvoru i na mozkové pleně přítomny lymfocyty

Granulomatózní meningitidy

- **infekční agens:**
 - *Mycobacterium tuberculosis*
 - *Cryptococcus neoformans, Aspergillus, Candida*
- **typicky u imunokompromitovaných:**
 - AIDS, iatrogenní imunosuprese, kachexie

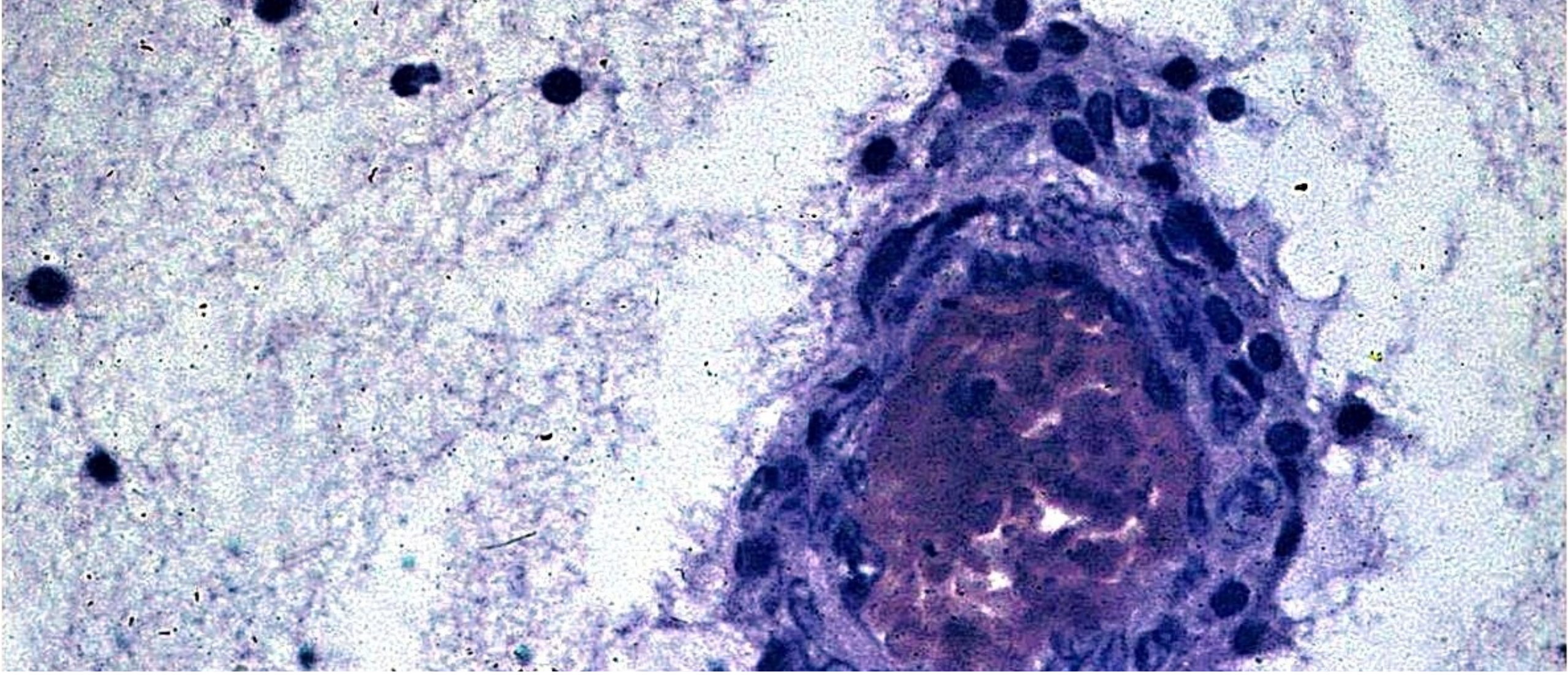
TBC meningitida

- bazilární tbc meningitida
- při hematogenním rozsevu primární tbc
- formy:
 - **exsudativní**
 - makro rosolovitý žlutozelený exsudát na bázi
 - mikro Orthovy bb. (makrofágy), lymfocyty, fibrin, neutrofily
 - **proliferativní**
 - makro bělošedé uzlíčky v rosolovitém exsudátu → tumorózní vrstva
 - mikro specifická granulační tkáň (**tbc uzlík**)



Encefalitidy

- **primární**
 - neurotropní **viry**
 - na člověka přenosné ze zvířat
- **sekundární**
 - při celkovém základním onemocnění
 - **viry** (HSV, enteroviry, virus parotitidy), **rickettsie**, **paraziti** (toxoplazmóza...), **spirochety** (lues, typhus exanthematicus), **plísňě**...
- **mikro (virové encefalitidy):**
 - poškození neuronů, reaktivní změny glie
 - perivaskulární manžety lymfoplazmocytního infiltrátu



Virová encefalitida

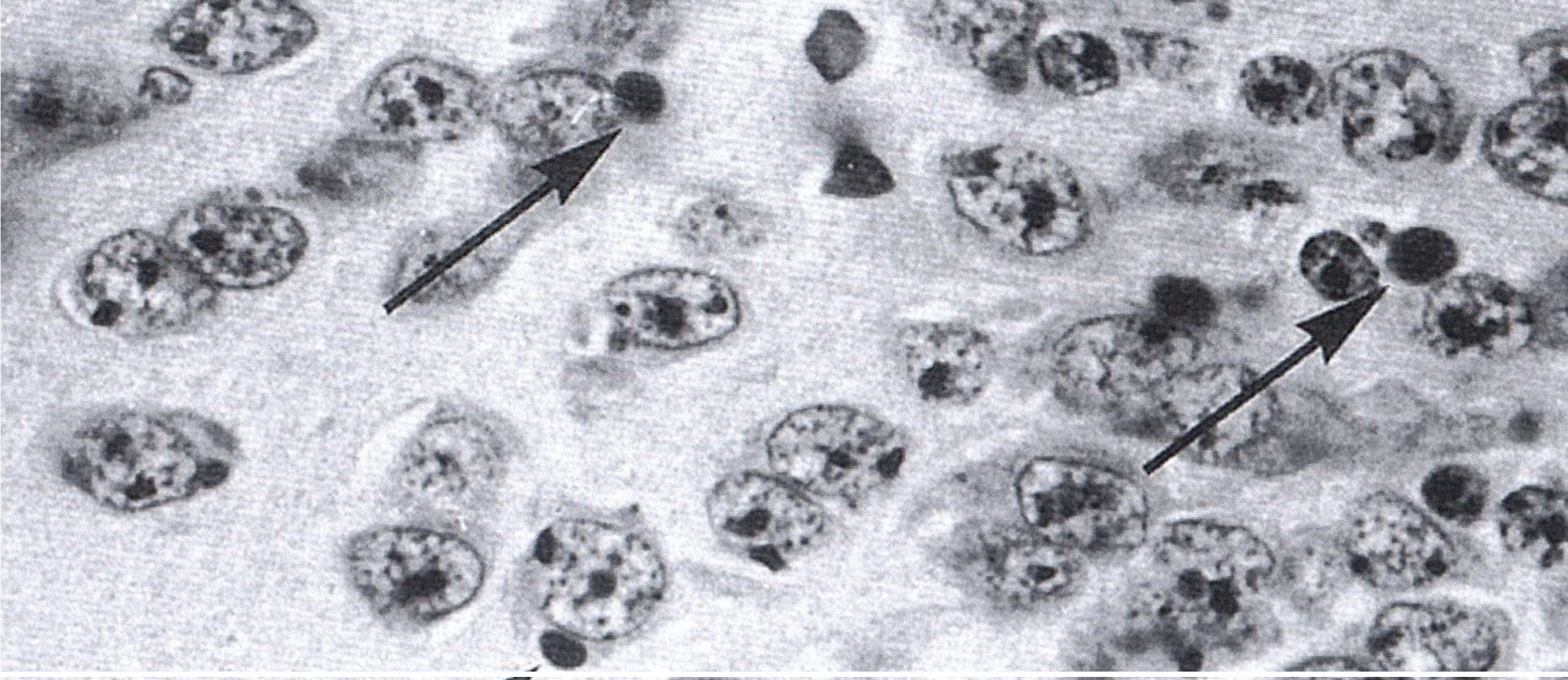
Perivaskulární lymfoplazmocyární zánětlivý infiltrát

Virové encefalitidy

- **s tvorbou inkluzí**
 - vzteklina
 - HSV1, HSV2
 - poliomyelitis acuta anterior
- **bez tvorby inkluzí**
 - klíšťová e.
 - e. u AIDS

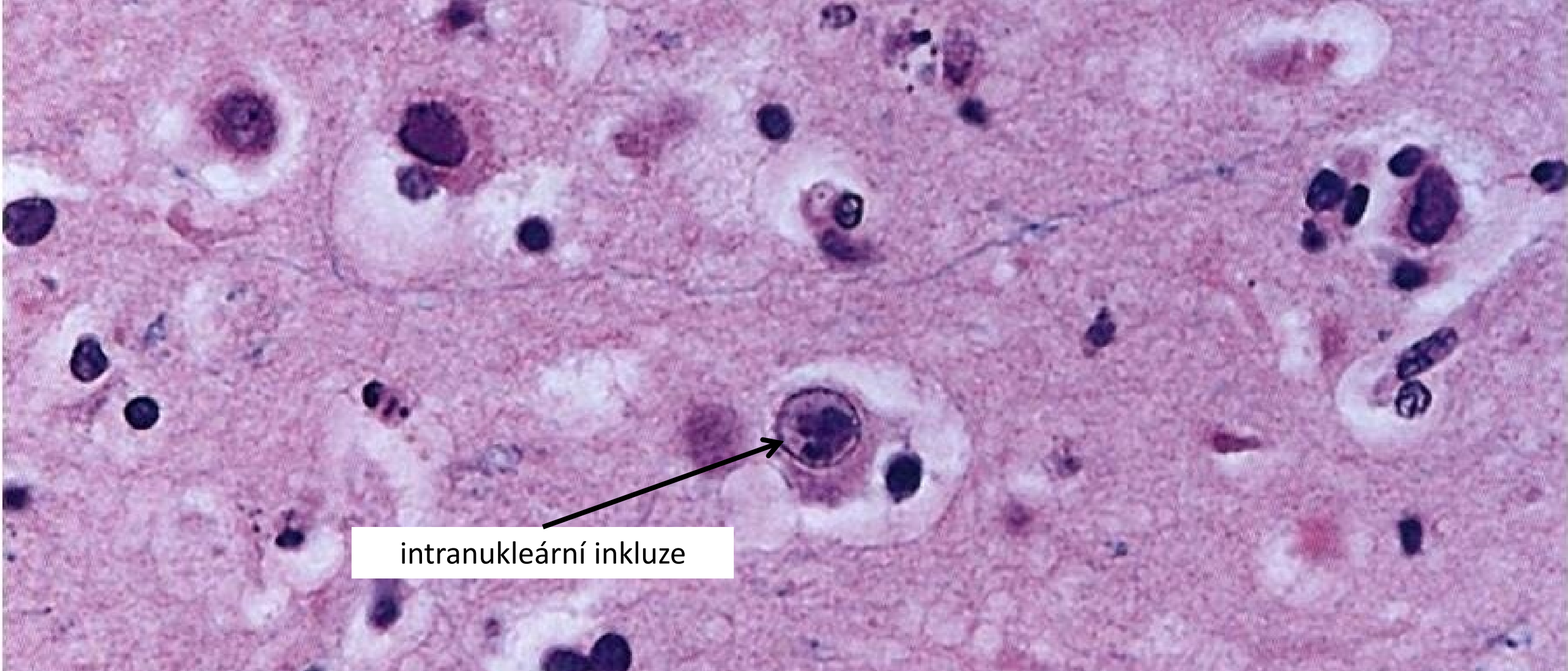Virové encefalitidy s tvorbou inkluzí

- **vzteklina (rabies, lyssa)**
 - inkubace 2-12 týdnů (lokální pomnožení v kosterní svalovině) → retrográdním axonovým proudem **do mozkového kmene, míchy, spinálních ganglií, mozkové kůry, mozečku, hippocampu**
 - mikro **Negriho tělíška** (oxyfilní inkluze virionů velikosti ery **v cytoplasmě** neuronů)
 - postexpoziční profylaxe očkováním!!
- **herpetická encefalitida (HSV1, HSV2)**
 - **kůra temporálních a frontálních laloků**, jiné části šedé hmoty
 - hemoragické nekrózy, **intranukleární** inkluze
 - závažný (mnohdy fatální) průběh
 - infekce HSV2 nejčastěji u novorozenců



Rabies





intranukleární inkluze

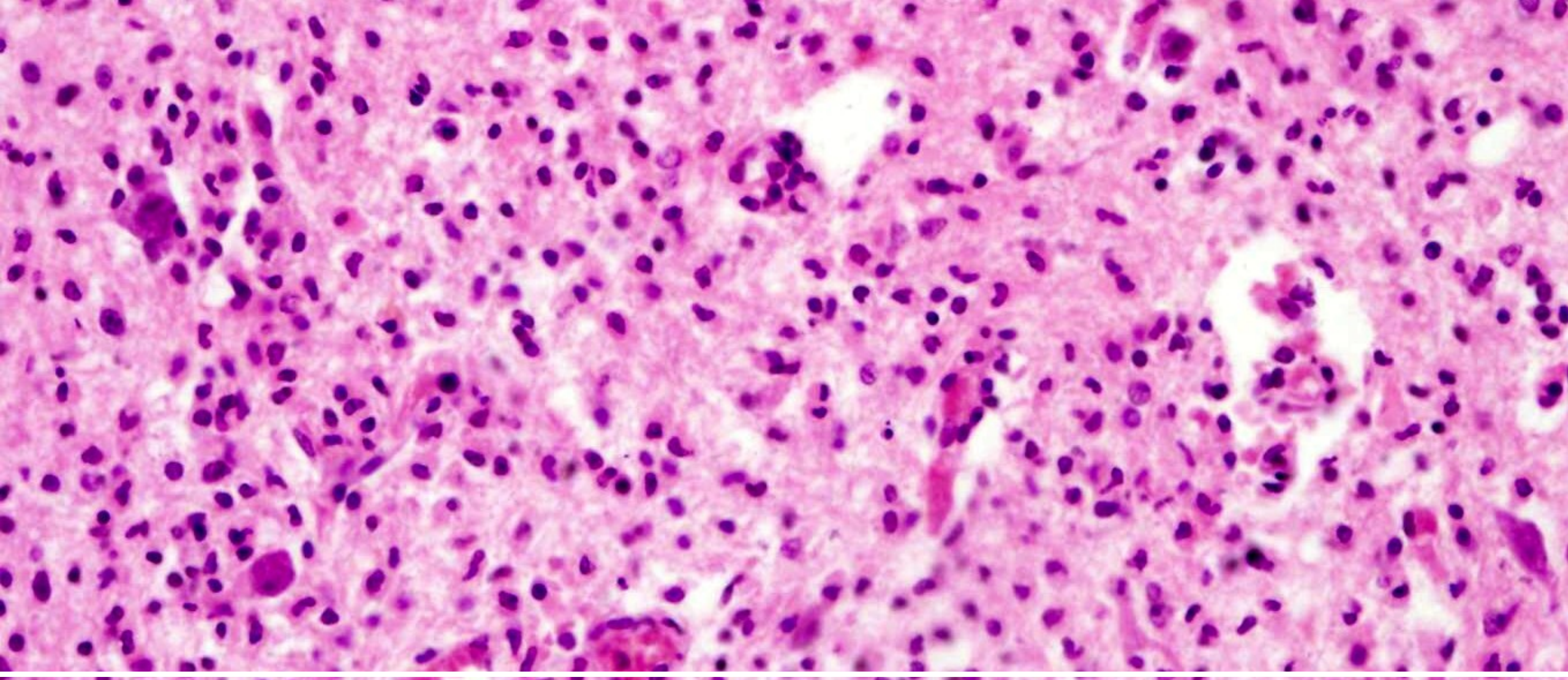
Herpetická encefalitis



Virové encefalitidy

s tvorbou inkluzí

- **Poliomyelitis acuta anterior (v ČR eradikováno)**
 - *Enteroviry, coxackie, ECHO*
 - pharyngitis, enteritis, myokarditis, myositis...
 - jen v 10% afinita k motorické šedi → projevy paralýzy u 1%
 - **přední rohy míšní**, méně gyrus praecentralis
 - přední rohy míšní výrazně zduřelé, překrvené
 - drobné **intranukleární** inkluze → nekróza neuronů → neuronofágie + zánětlivý infiltrát → zmnožení glie
- **Cytomegalová encephalitida**
 - fetální a transplacentární infekce
 - nekrotizující zánět predilekčně **periventrikulárně**



Poliomyelitis acuta anterior

Nekrotické neurony, zánětlivý infiltrát

Encefalitidy

ostatní

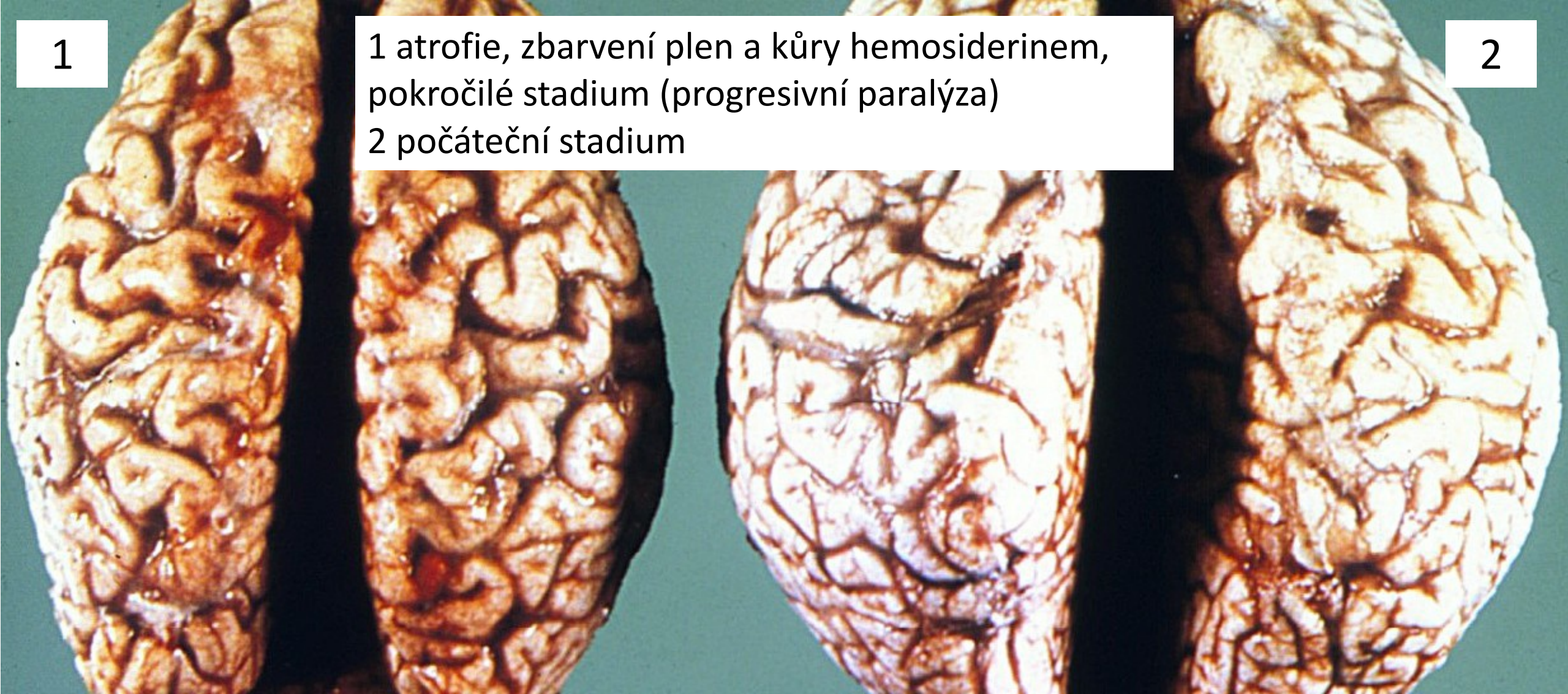- **neurosyphilis**

- CNS postižen ve 2. a 3. stádiu lues
- **meningovaskulární forma:**
 - ztlustění plen s **miliárními gumaty**, více **na bázi**
 - **Heubnerova arteriitida** (lymfocyty v adventicii, fokální destrukce medie + infiltrace lymfocyty)
- **parenchymatózní forma** (paralysis progresiva, tabes dorsalis):
 - jen u neléčené lues
 - kora atrofická, prostoupená hemosiderinem - **atrophia corticis rubra**
 - úbytek neuronů, přítomnost treponem, změny na plenách a cévách jako u meningovaskulární formy

1

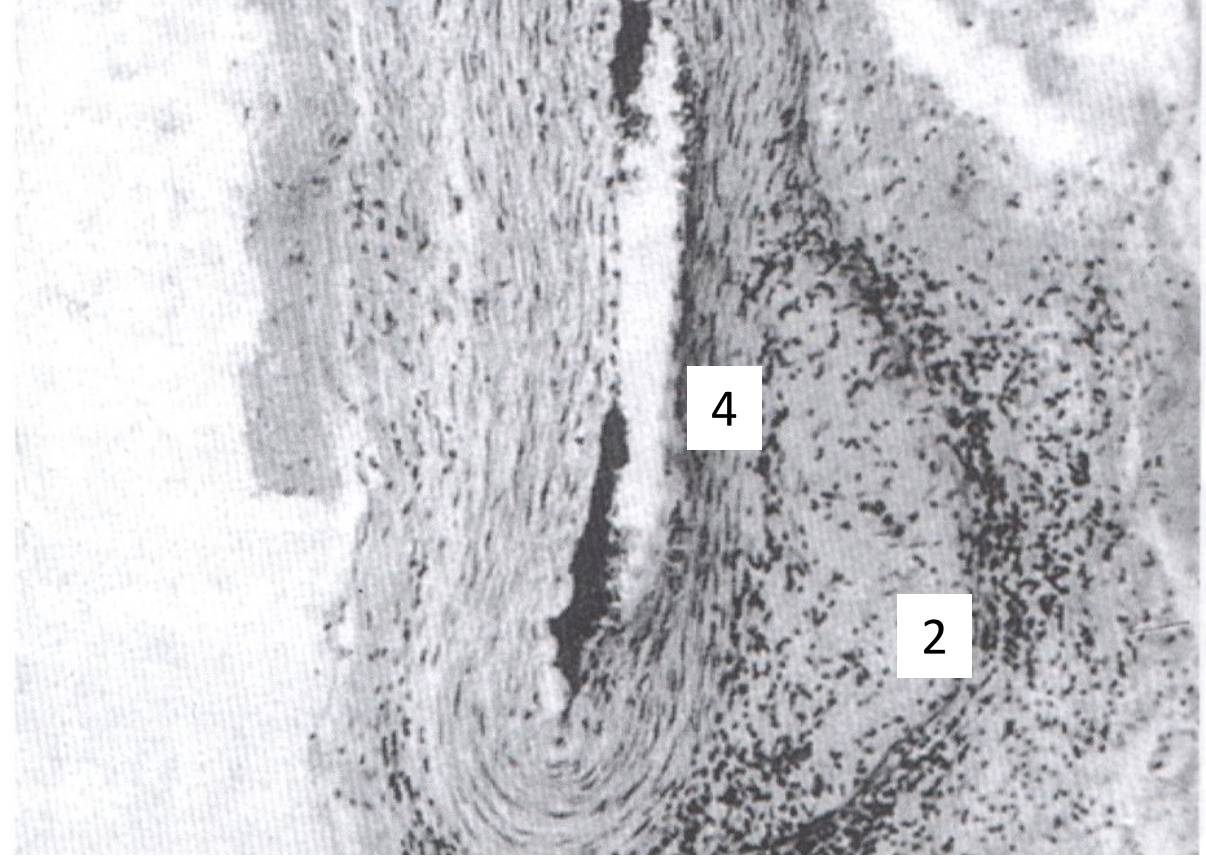
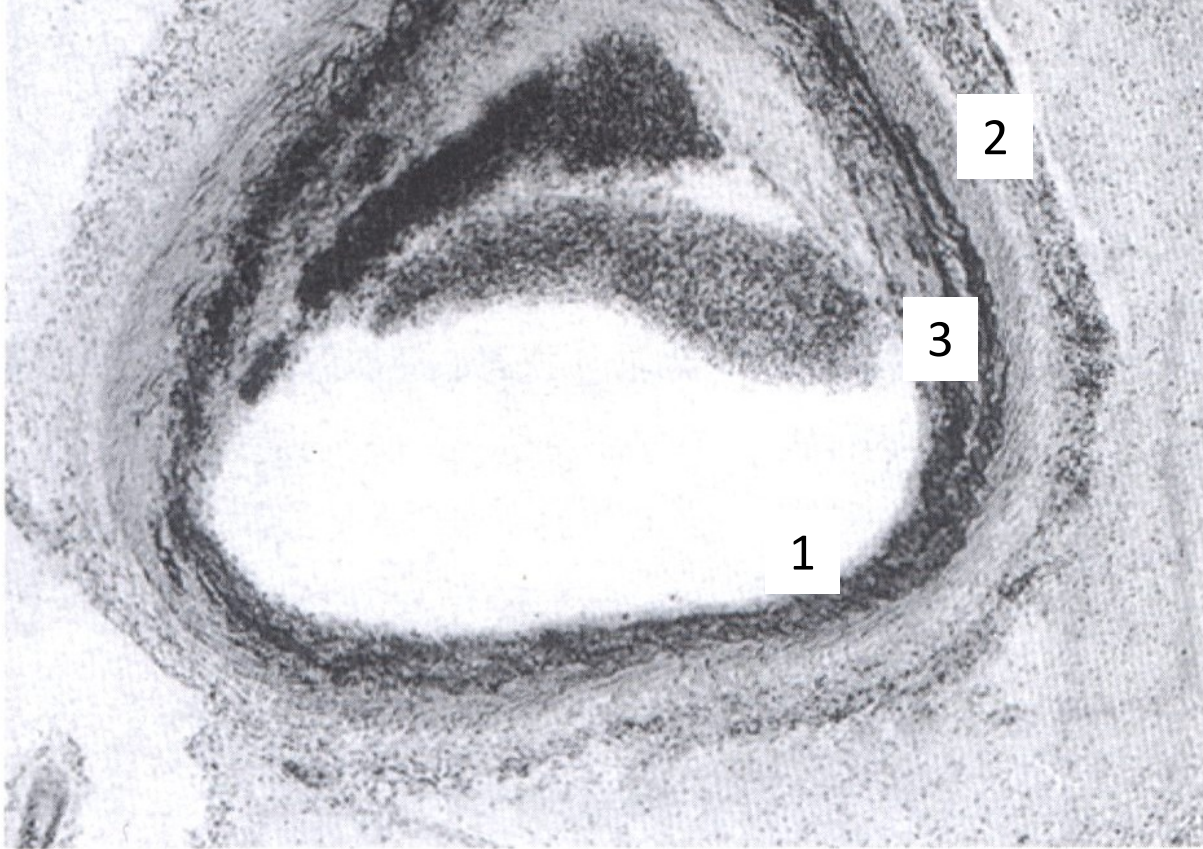
1 atrofie, zbarvení plén a kůry hemosiderinem,
pokročilé stadium (progresivní paralýza)
2 počáteční stadium

2



Neurosyphilis

- 1 Lumen artérií
- 2 Adventicie prostoupená lymfocyty
- 3 Medie nepravidelné ztečení
- 4 Fokální destrukce média



Neurosyphilis – Heubnerova arteritis

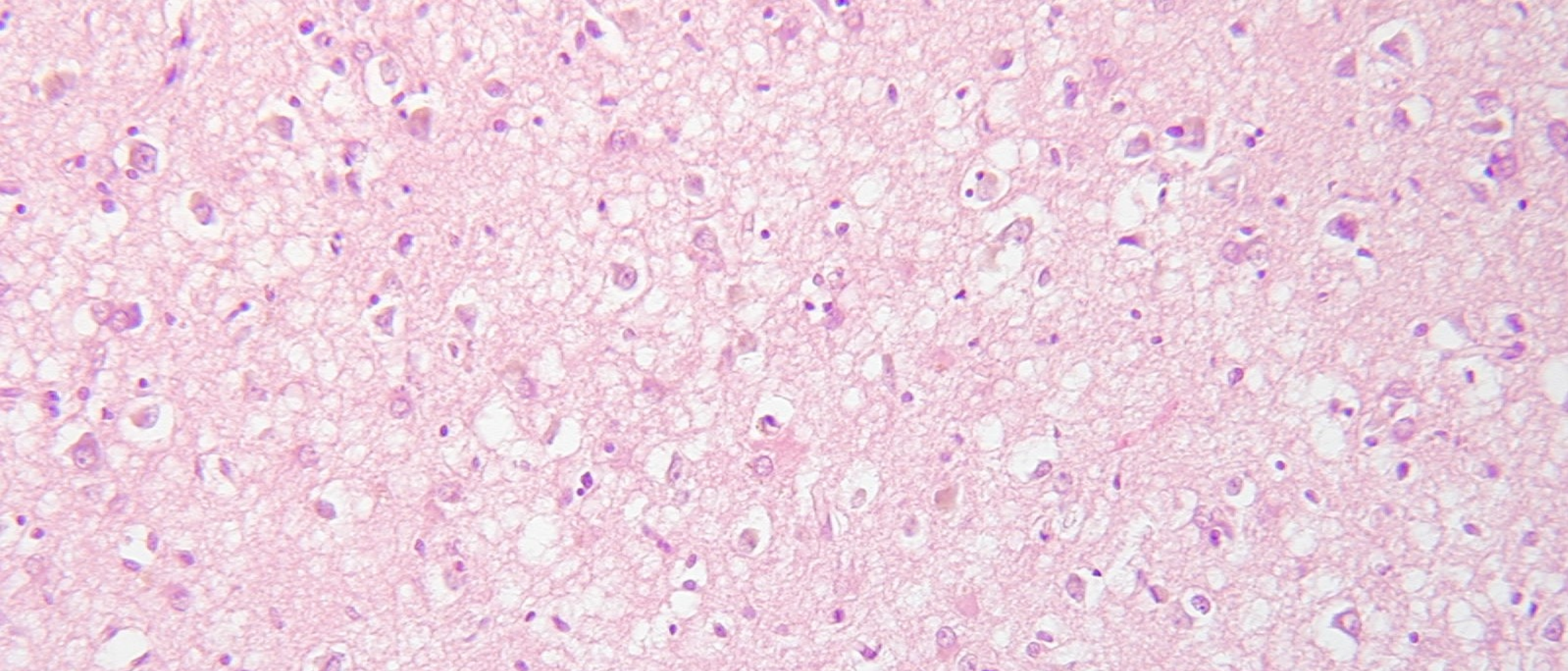
Prionové encefalopatie (prionózy)

- neurodegenerativní onemocnění způsobené proteinem s patologickou konformací
- **priony** (*proteinaceous infectious particles*)
 - Proteinové částice schopné indukovat konformační změnu tkáňového PrP^C na patogenní PrP^{Sc} způsobující spongiformní encefalopatii
 - Mikro:
 - **spongiformní dystrofie**
 - *numerická atrofie neuronů*
 - *glióza*
 - **chybí zánětlivá odpověď!!!**
 - **dlouhá inkubační doba, rychlá progrese (demence) → ☹**

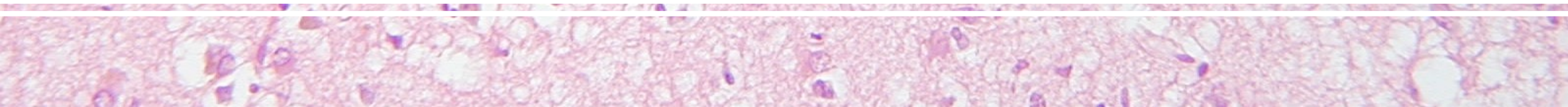
Prionové encefalopatie

- **Creutzfeldtova-Jacobova nemoc**

- Sporadická
- Genetická (familiární) – mutace v genu pro PrP
- Iatrogenní
- Nová varianta
 - *Spojená s BSE, alimentární nákaza při požití masa nemocného dobytka*
 - *Onemocnění u mladých pacientů*
- Rychle progredující demence
- Rozvoj okolo 7. dekády



Creutzfeldtova-Jacobova nemoc

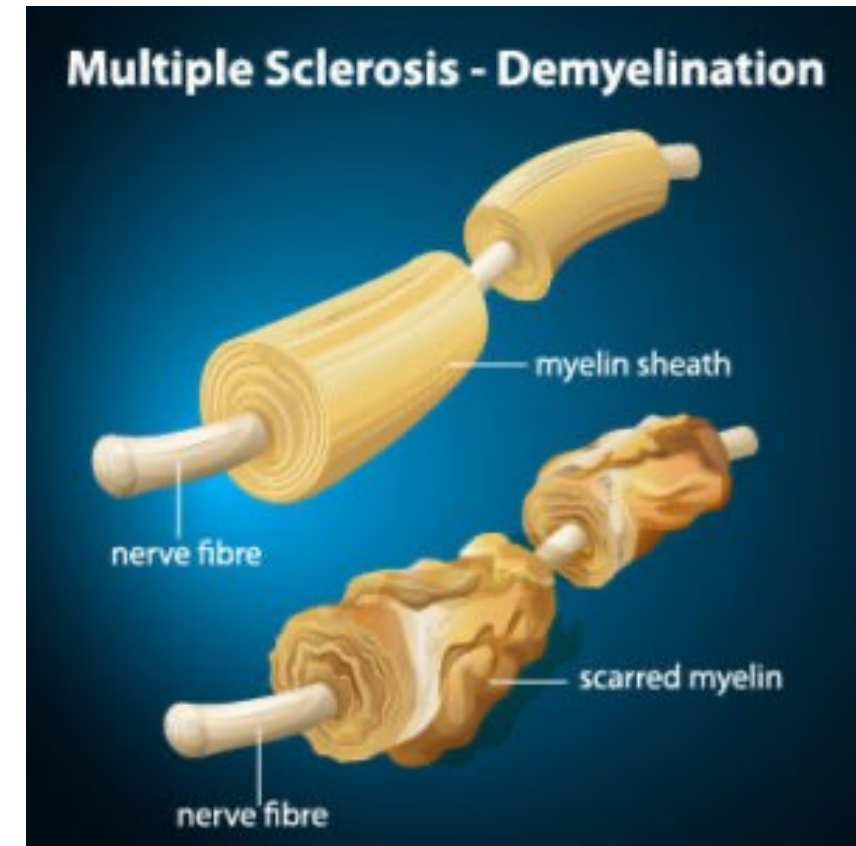


DEMYELINIZAČNÍ LÉZE

- primární destrukce myelinových pochv axonů
 - X sekundární destrukce (abscesy, infarkty, nádory)
- **autoimunitní onemocnění**
 - Roztroušená skleróza
 - Neuromyelitis optica – demyelinizace optických nervů bilaterálně
 - Akutní demyelinizační encefalomyelitida – vzácká postinfekční demyelinizace
- **virová infekce oligodendroglie**
 - Progresivní multifokální leukoencefalopatie (JC virus) – oportunní infekce častá u pacientů s AIDS
- **vrozené poruchy**
 - leukodystrofie – porucha tvorby a metabolismu myelinu

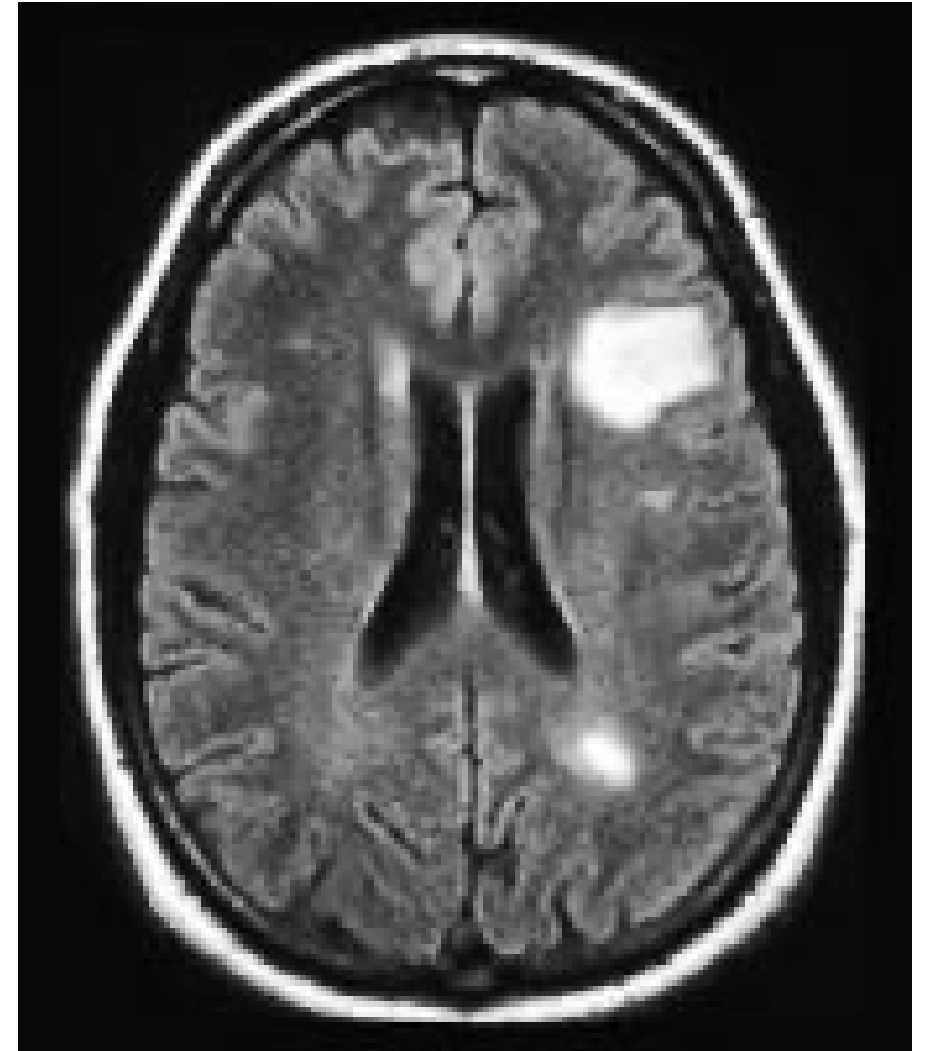
Roztroušená skleróza (sclerosis multiplex)

- RS je autoimunitní, nevyléčitelné onemocnění CNS tvořící **demyelinizační plaky v bílé hmotě**
- Typické je **střídání atak s obdobími remise**
- Nejčastější demyelinizační onemocnění
- Nejčastější neurologické onemocnění mladého věku vedoucí k trvalé invaliditě
- Nejčastěji postihuje pacienty **ve věku 20-40 let**
- Častěji postihuje **ženy**



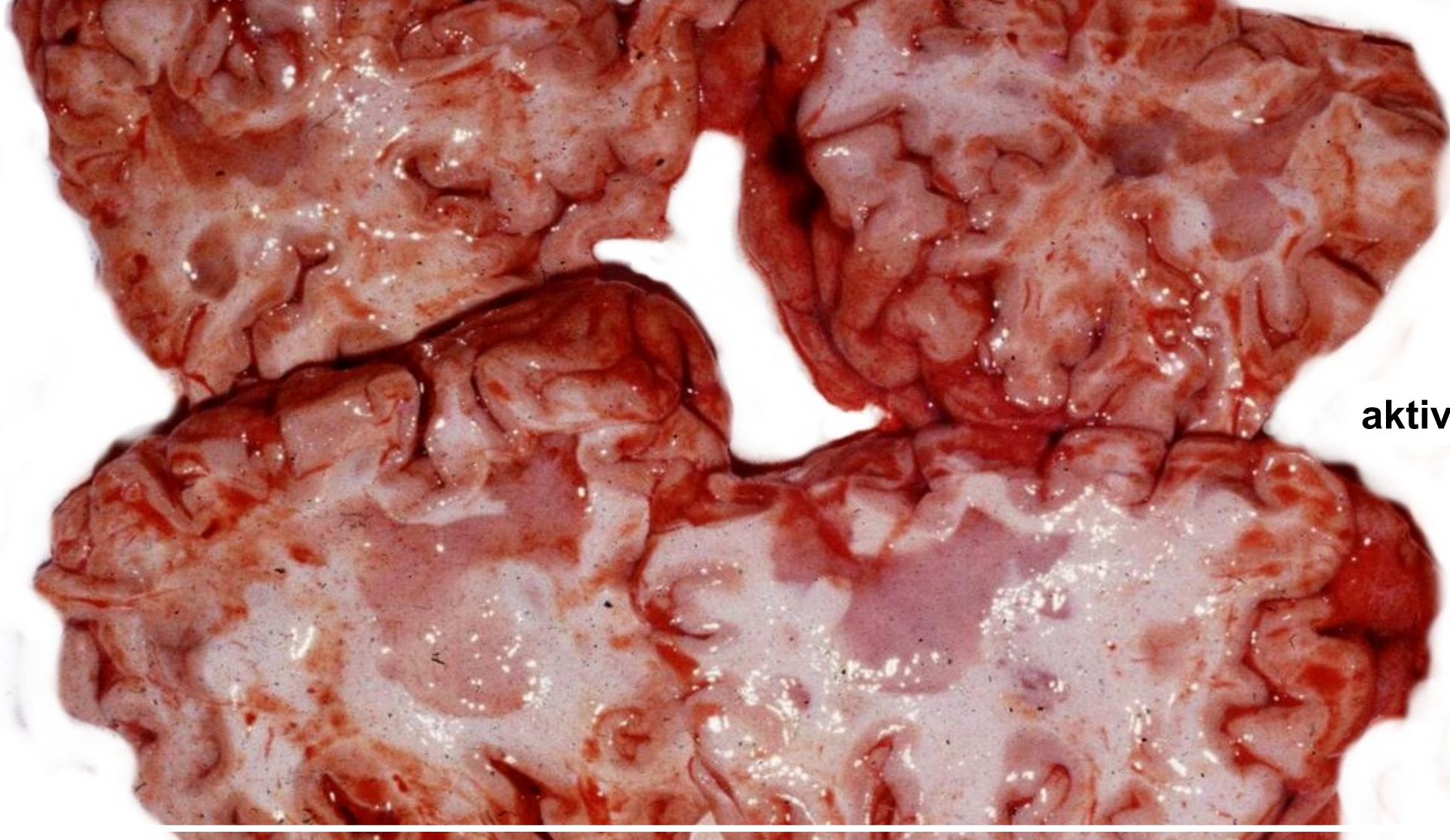
Roztroušená skleróza (sclerosis multiplex)

- Autoimunitní destrukce myelinu
 - Chronický stres, infekce
 - **Buněčně zprostředkovaná destrukce**
 - CD4+ i CD8+ T-lymfocyty, B-lymfocyty (průkaz oligoklonálních pásů v likvoru!)
- Genetické faktory
 - Polymorfní predispozice (asociace s HLA DR2)
- Environmentální faktory
 - Kouření
 - Nedostatek vitamínu D



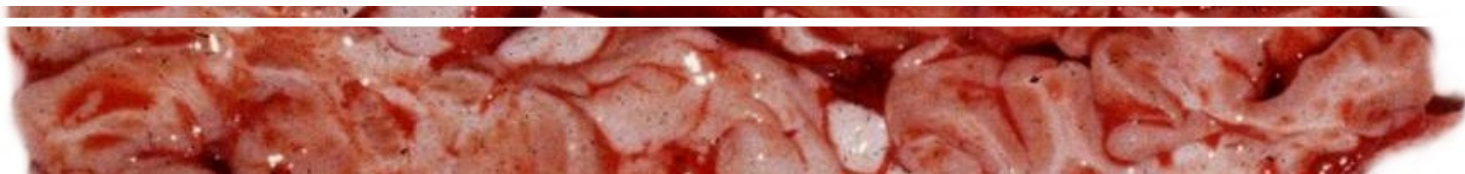
Roztroušená skleróza (sclerosis multiplex)

- tvorba plaků v bílé hmotě (optický nerv, chiasma opticum, periventrikulárně)
- Aktivní plaky
 - Perivaskulární plášťové infiltráty T- a B-lymfocytů, zrnečkové buňky fagocytující rozpadlý myelin
- Inaktivní plaky
 - Glióza, rezidua průkazného myelinu, chybějící oligodendroglie, bez zánětu



aktivní (růžové) plaky

Sclerosis multiplex



Roztroušená skleróza (sclerosis multiplex)

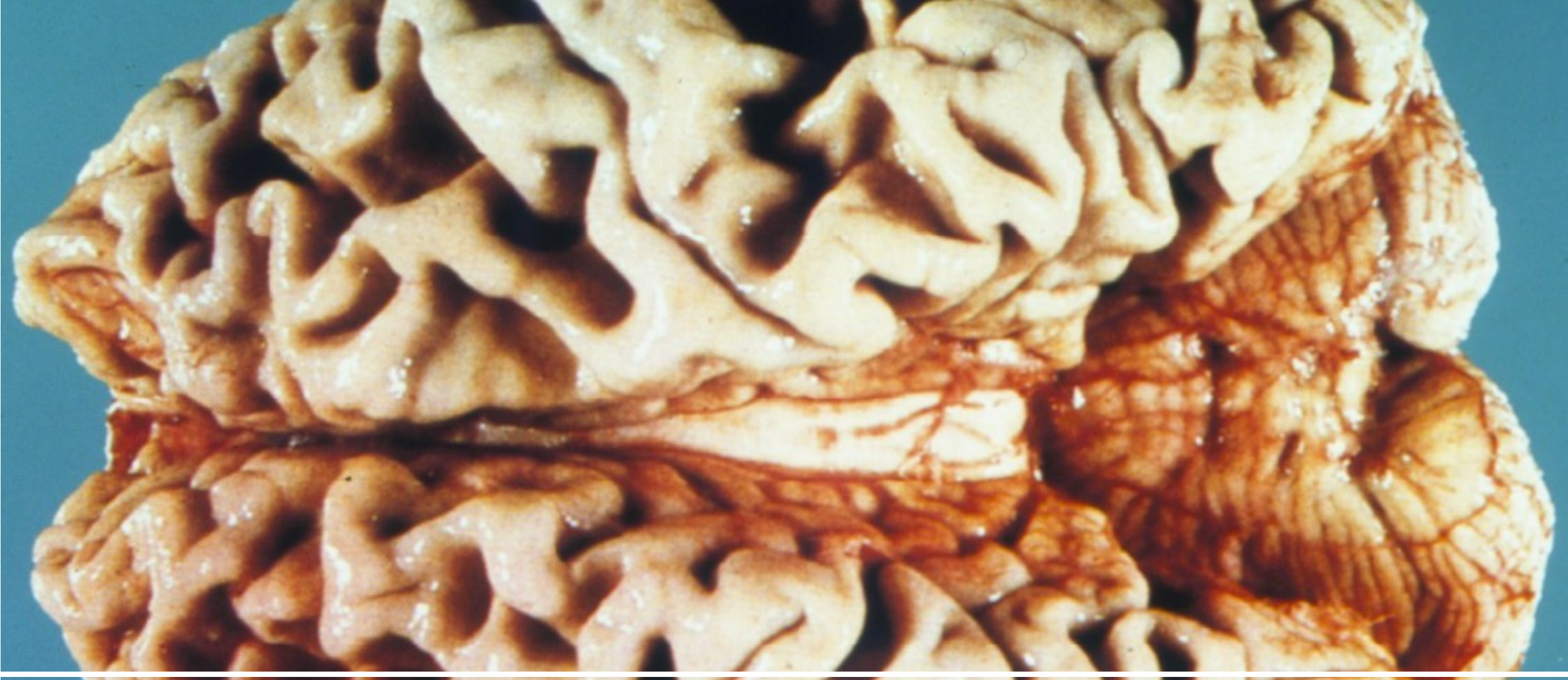- **Primárně progresivní RS**
 - Pozvolný nárůst invalidity (bez typického období remisí)
- **Relabující a remitující RS**
 - Nejčastější průběh, trvá 10-15 let
- **Sekundárně progresivní RS**
 - Pokročilé stadium onemocnění, pokles zánětlivé aktivity, převažují neurodegenerativní procesy, nárůst invalidity pacienta
- **Terapie**
 - Imunosuprese + imunomodulace

NEURODEGENERATIVNÍ ONEMOCNĚNÍ

- heterogenní skupina onemocnění s **progresivní ztrátou neuronů**
- patologická agregace a akumulace proteinů ve formě inkluzí (proteinopatie) toxických pro neurony
- symptomatické dělení
 - **demence** – neurodegenerace **mozkové kůry** s poruchou korových funkcí (paměť, orientace, chápání, učení, řeči a jiných kognitivních funkcí)
 - **extrapyramidové syndromy** – neurodegenerace **bazálních ganglií**
 - **svalové slabosti** – postižení **motorických neuronů**
 - **spinocerebelární degenerace** – postižení **mozečku a míchy**

Alzheimerova choroba

- nejčastější příčina demence
- **presenilní demence**
 - incidence roste s věkem → pomalá progrese (>10 let)
 - častěji **ženy**
 - většinou sporadicky, v cca 5% hereditárně
- makro
 - výrazná atrofie (závity zúžené, rýhy rozšířené)
 - maximum **frontálně, temporálně a parietálně**

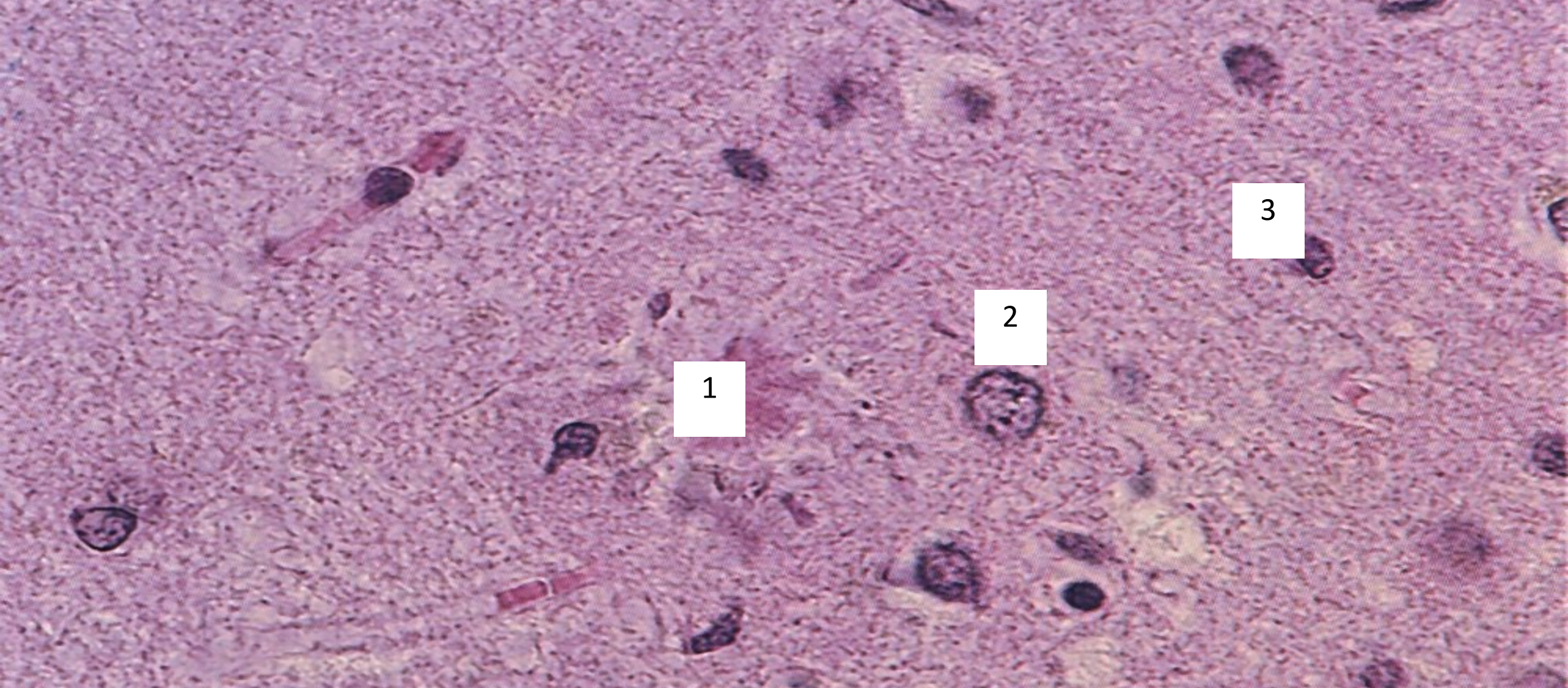


Alzheimerova nemoc



Alzheimerova choroba

- patogenní akumulace
 - β -amyloidu ve formě neuritických plak (senilní drůzy) v extracelulárním prostoru a ve stěně cév
 - hyperfosforylovaného tau proteinu vytvářející neurofibrilární agregáty
- redukce počtu neuronů
- klinický průběh
 - Presymptomatické stadium – akumulace β -amyloidu, bez kognitivních změn
 - Mírná kognitivní porucha
 - Rozvinutá Alzheimerova choroba



1

2

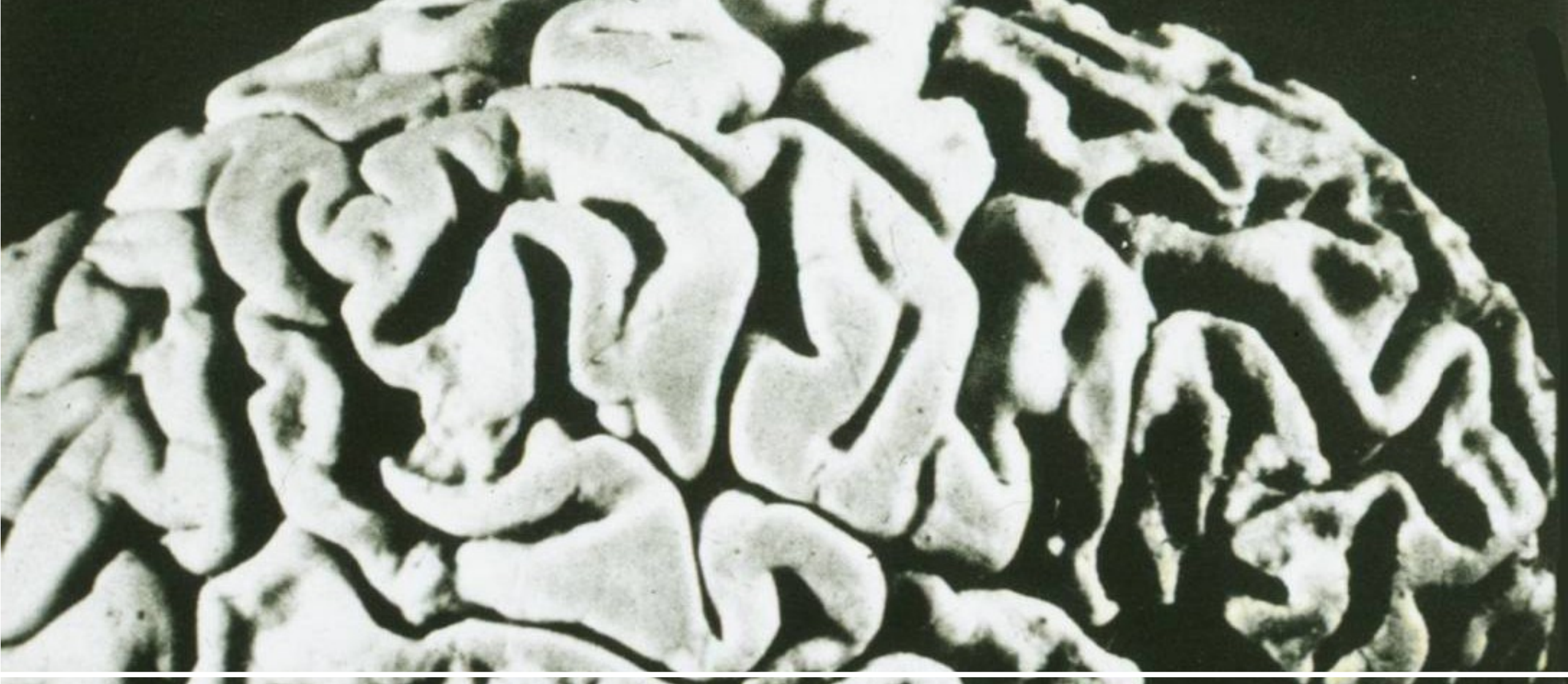3

1 Centrum senilní drúzy tvořené amyloidem
2 Neuron
3 Glie

Alzheimerova nemoc

Frontotemporální lobární degenerace

- Heterogenní skupina onemocnění s atrofií frontálních a/nebo temporálních laloků
- Vyskytuje se u mladších pacientů než Alzheimerova choroba (pod 65) a dochází k rychlejší progresi porucha kognitivních funkcí
- Porucha osobnosti a chování!
- **Pickova choroba** (typ Frontotemporální lobární degenerace) s predominantním postižením frontálních laloků (akumulace tau)



Pickova nemoc

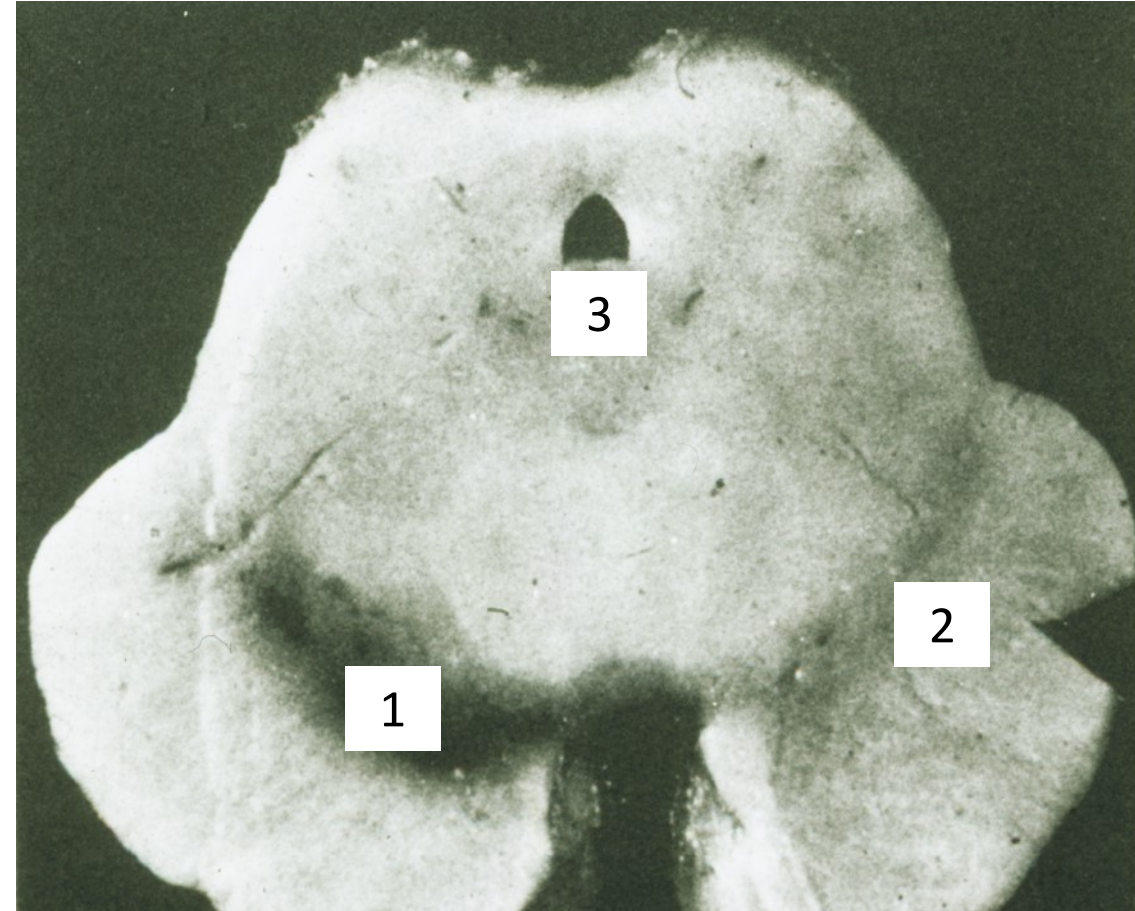


Neurodegenerace bazálních ganglií

- Vede k rozvoji extrapyramidových syndromů
 - **Hypokinetické** – nejčastější je **parkinsonismus**
 - **Hyperkinetické** – **Huntingtonova choroba**
 - Projevuje se nepravidelně nahodilými mimovolnými pohyby (chorea)
- **Parkinsonismus**
 - **Klidový třes** charakteru počítání peněz, rigiditou, bradykinezou, hypomimií a posturální nestabilitou
 - Poškození dopaminergních neuronů projikujících ze **substantia nigra do striata**
 - Primární – **Parkinsonova choroba** (neurodegenerativní onemocnění)
 - Sekundární – pozánětlivé poškození, vaskulární (CMP), polékové

Parkinsonova choroba

- typicky postihuje pacienty **mezi 40-70 rokem věku**
- většina onemocnění vzniká **spontánně**
- familiární forma je vzácná – AD dědičnost, akumulace alpha - synukleinu
- typická je **ztráta pigmentace substantia nigra a locus coeruleus**



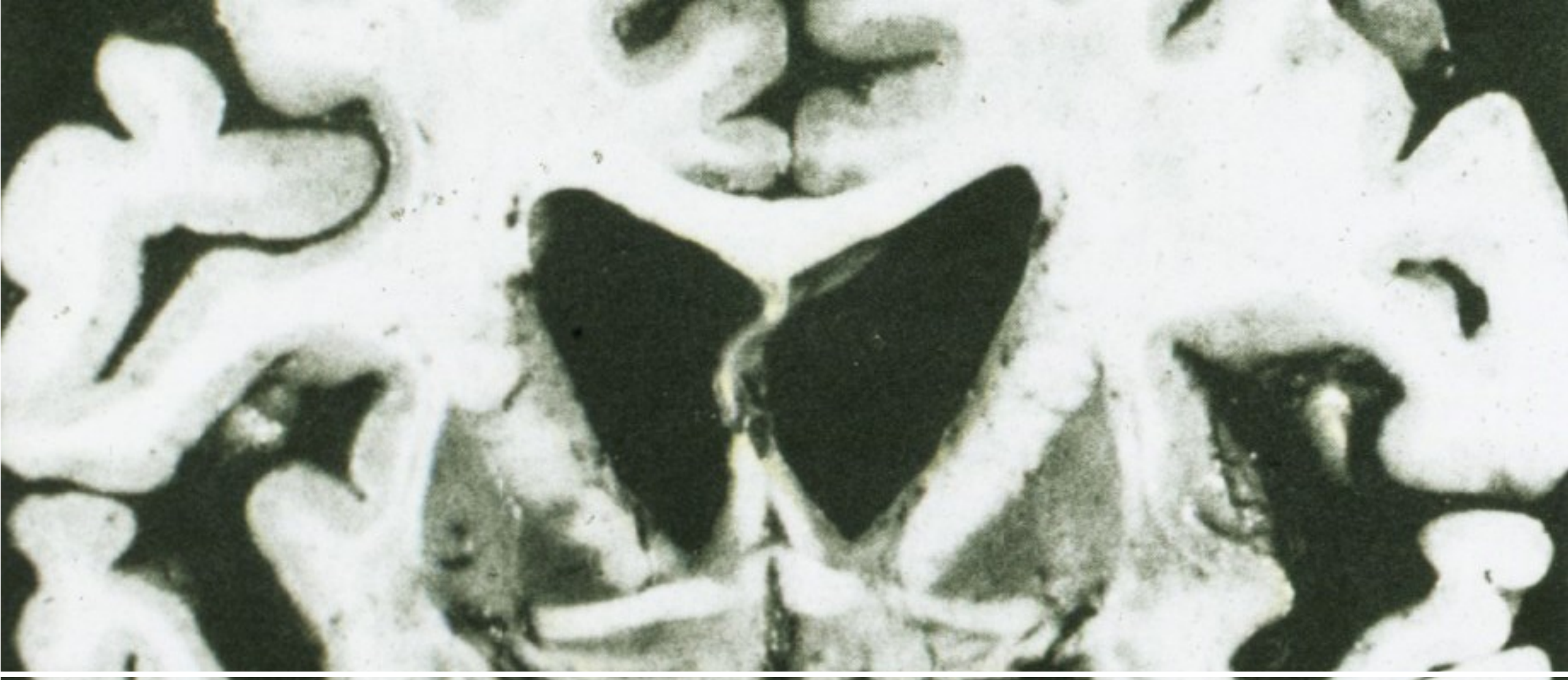1 nucleus niger

2 atrofický nucleus niger se ztrátou pigmentu

3 akveductus

Huntingtonova choroba

- **AD** dědičné onemocnění
 - gen na 4. chromozomu kóduje protein huntingtin
 - při opakování tripletu **CAG > 40** → choroba
 - čím víc opakování tripletů, tím dřív a horší průběh
- začíná **po 30. roce věku**
 - **průběh progresivní (15-20 let)**
 - choreatické („taneční“) pohyby, psychické poruchy, rozvoj demence
- makro:
 - **atrofie n. caudatus a putamen**
- mikro:
 - numerická atrofie neuronů s gliózou
 - hydrocephalus e vacuo postranních komor



Huntingtonova choroba



Onemocnění motorických neuronů

- **Amyotrofická laterální skleróza**

- onemocnění s **progresivní ztrátou mozkových a míšních motoneuronů**
- postihuje dospělé pacienty, častější **muže**
- pouze 5% tvoří familiární formy
- mikro
 - úbytek motoneuronů **v předních rozích míšních** → **demyelinizace a atrofie předních a laterálních kortikospinálních drah**
- klinicky dochází k **progresivní slabosti kosterního svalstva včetně dýchacích svalů**
- **infaustní prognóza**

Spinální muskulární atrofie

- AR onemocnění **dětského** věku
- selektivní degenerace a **úbytek motoneuronů předních rohů míšních**
- klinicky se projevuje **hypotonií svalů**

Nádory CNS

Primární nádory

- 2. nejčastější nádory dětského věku – lokalizované spíše infratentoriálně
- U dospělých především supratentoriálně lokalizované
- Gliomy
- Glioneuronální a neuronální tumory
- Ependymální nádory
- Nádory chorioidálního plexu
- Embryonální nádory
- Pineální nádory
- Meningiomy
- Lymfomy + jiné primární nádory CNS

Sekundární nádory = metastázy

- U dospělých nejčastější nádorová postižení CNS
- Prso, plíce, ledvina, kolorektum

Nádory CNS: klinicko-patologické znaky

- **Nádory CNS obvykle nemetastazují mimo CNS**

- Infiltrace přilehlých tkání a šíření likvorovými cestami

- **Projevy mozkových nádorů:**

- Symptomatologie **závislá na lokalizaci tumoru**

př. **epilepsie** u nádorů temporálního laloku, **paraplegie** u spinálních nádorů, **parézy, poruchy smyslů...**

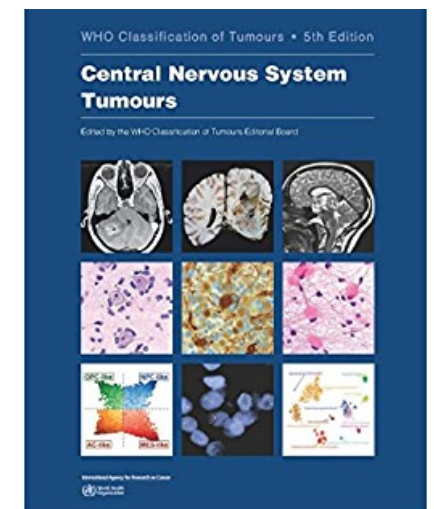
- **Vazogenní edém** v okolí tumoru CNS, krvácení do nádoru
- **Zvýšení intrakraniálního tlaku, bolesti hlavy, nauzea**
- Herniace, konusy
- Hydrocefalus u nádorů zadní jámy (př. meduloblastom mozečku)
- Změny osobnosti (nádory frontálního laloku, euforie)

WHO klasifikace gliomů 2016 – integrovaná diagnostika (t.č. WHO 2021, extenze integrované diagnostiky)

Nový diagnostický přístup → **Integrovaná diagnóza:**

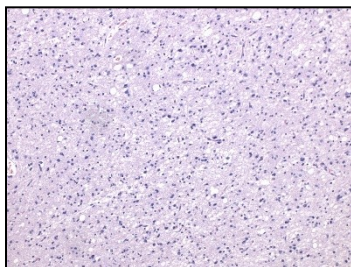
kombinace histologických znaků a molekulárních informací (fenotyp + genotyp)

- **Histopatologická diagnóza**/histopatologický typing tumoru
 - astrocytární, oligodendroglální, oligoastrocytární, glioneuronální
 - histopatologické vyšetřovací metody (přehledná a speciální barvení, histochemie, imunohistochemie)
- **Histopatologický grading** (CNS WHO grade 1-4)
- Grading dle WHO – přímo odpovídá biologickému chování
 - Grade 1 – ohraničené indolentní neoplazie
 - Grade 2 – difúzně infiltrativní pomalu rostoucí neoplazie
 - Grade 3 – difúzně infiltrativní rychle rostoucí neoplazie
 - Grade 4 – agresivní neoplazie
- **Molekulární informace**
 - detailnější klasifikace zejména gliomů a embryonálních nádorů CNS

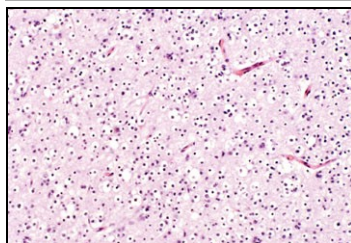


Fenotyp gliomů

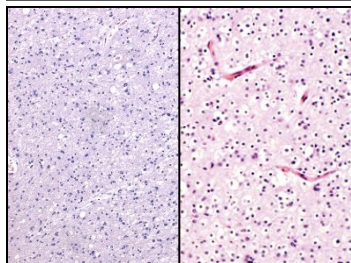
Astrocytární



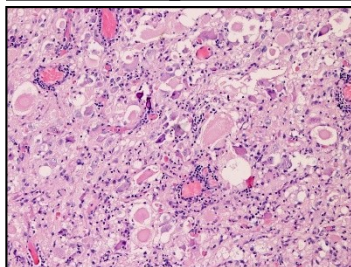
Oligodendrogliální



Oligoastrocytární

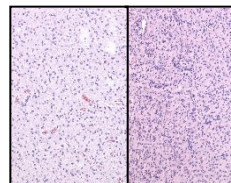


Glioneuronální

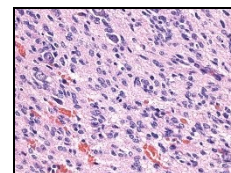


Grading gliomů

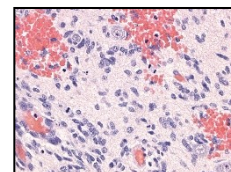
Celularita



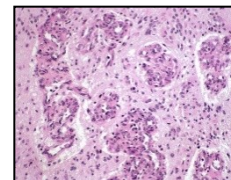
Cytonukleární atypie



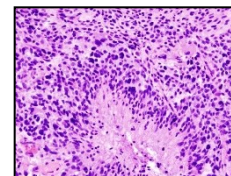
Mitózy



Mikrovaskulární proliferáty



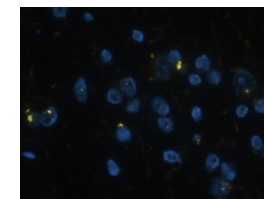

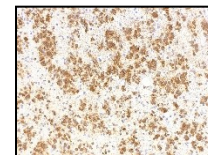
Nekrózy



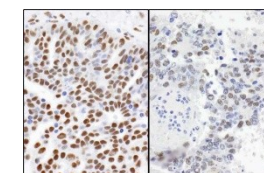
Genotyp gliomů

Mutace IDH1, IDH2

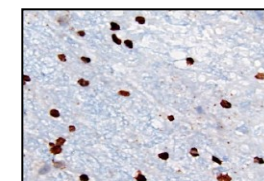
IDH: izocitrátdehydrogenáza



Kodelece 1p/19q



Mutace ATRX



Mutace H3K27M

Integrovaná diagnóza...proč?

- Nádory podobné morfologie zahrnují heterogenní jednotky se zcela odlišnou molekulární patogenezi, biologickým chováním, reakcí na terapii i prognózou
- Snížení interobserver i intraobserver variability, zvýšení reprodukovatelnosti
- Zlepšení predikce prognózy a odpovědi na terapii
- Informace pro individualizovanou terapii
- Nalezení vhodných cílů pro cílenou léčbu na základě studia homogenních skupin dobře definovaných nádorů

GLIOMY: WHO klasifikace 2021

• DIFÚZNÍ GLIOMY ADULTNÍHO TYPU

- **astrocytom**, IDH mutovaný (WHO CNS grade 2-4)
- **oligodendrogliom**, IDH-mutovaný s kodelecí 1p/19q (WHO CNS grade 2,3)
- **glioblastom**, IDH wildtype (WHO CNS grade 4)

(nekrózy a/nebo mikrovaskulární proliferáty a/nebo mutace v promotoru TERT a/nebo EGFR amplifikace nebo +7/-10 CNA)

Low grade gliomy: grade 1,2
High grade gliomy: grade 3,4

• DIFÚZNÍ LOW GRADE GLIOMY PEDIATRICKÉHO TYPU (WHO CNS grade 1)

- difúzní astrocytomy MYB- nebo MYBL1-alterované nebo s alterací MAPK,

• DIFÚZNÍ HIGH GRADE GLIOMY PEDIATRICKÉHO TYPU (WHO CNS grade 4)

- difúzní středočarový gliom H3 K27 alterovaný
- difúzní hemisférický gliom, H3 G34 mutovaný

Benigní biologické chování WHO G1

Difúzní gliomy (grade 2-4):

Grade 2: low grade malignity

Grade 3 a 4: high grade malignity

• OHRANIČENÉ ASTROCYTÁRNÍ GLIOMY

- **pilocytární astrocytom (G1)**, pleomorfní xantoastrocytom (G2,3), subependymální obrovskobuněčný astrocytoma (G1),.....

Minimum pro studium patologie vyznačeno tučně....

Astrocytom, IDH mutovaný, WHO CNS grade 2-4

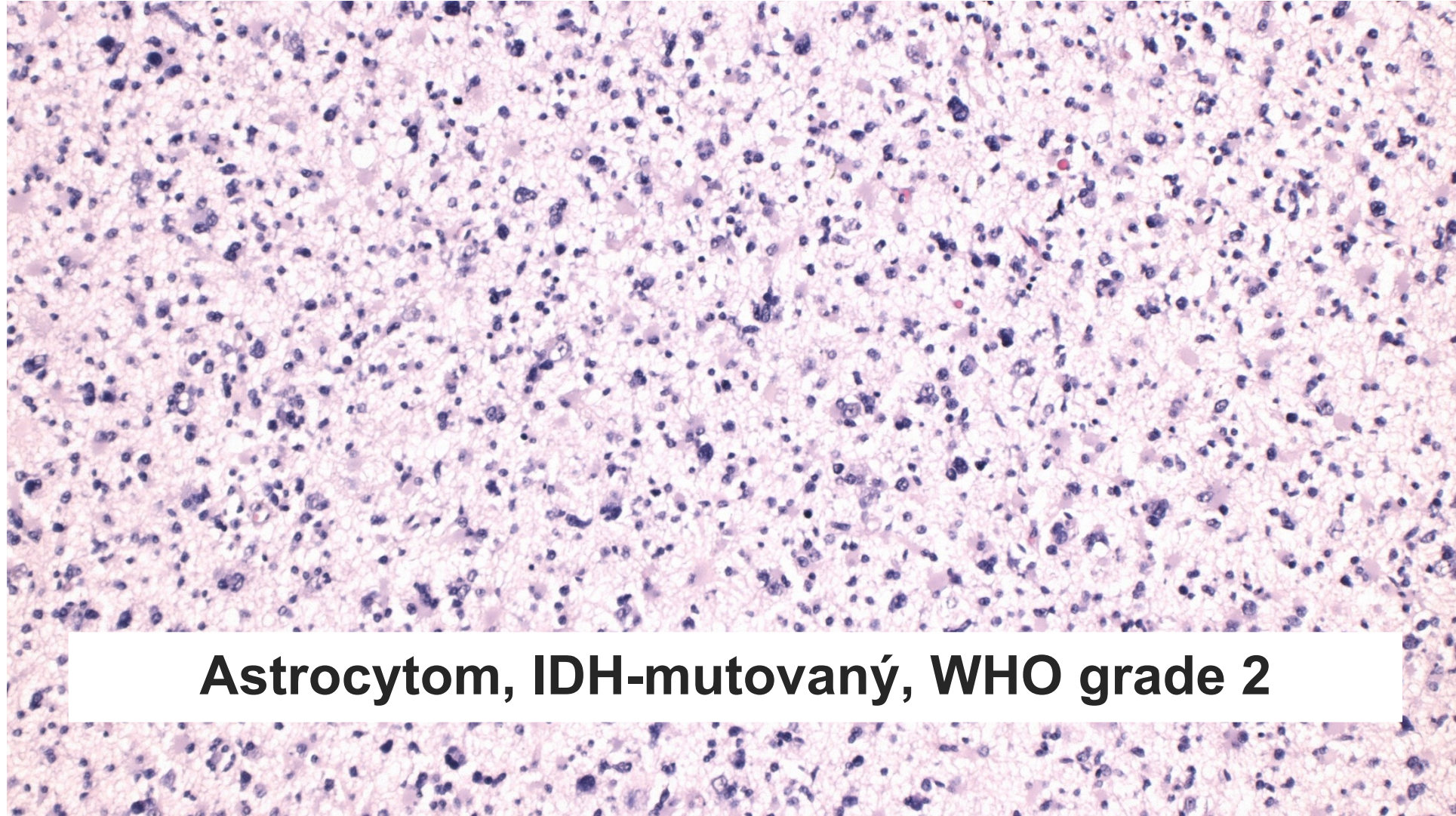
- Astrocytom, IDH-mutovaný: difúzní gliom, *IDH1*- nebo *IDH2*-mutovaný, často *ATRX* a/nebo *TP53* mutovaný, s absencí kodelece 1p/19q (CNS WHO grade 2, 3 nebo 4).
- Lokalizovaný v CNS, včetně mozkového kmene a míchy, nejčastěji supratentoriálně, **v oblasti frontálních laloků**
- IDH-mutované astrocytomy tvoří spektrum nádorů od dobře diferencovaných **málo celulárních**, pomalu rostoucích nádorů (CNS WHO grade 2) po vysoce celulární **anaplastické** rychle progredující nádory (CNS WHO grade 4); nádory nižšího gradu s tendencí progrese v high grade gliomy (= **upgrading difúzního gliomu**)

WHO klasifikace 2016 versus WHO 2021

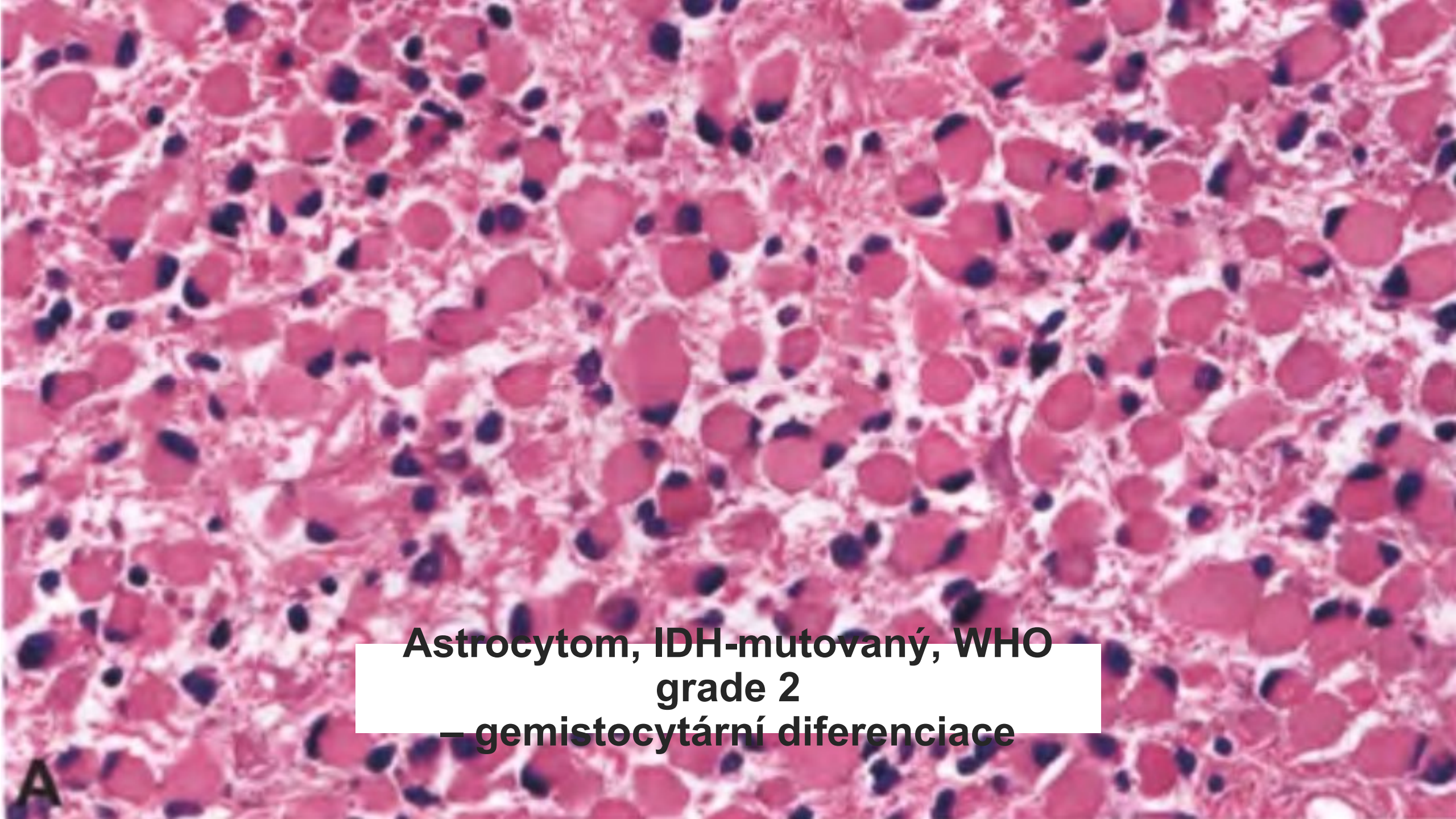
Většina difúzních astrocytomů G2 → astrocytom, IDH mutovaný, G2

Většina anaplastických astrocytomů G3 → astrocytom, IDH mutovaný, G3

Většina sekundárních glioblastomů G4 → astrocytom, IDH mutovaný, G4



Astrocytom, IDH-mutovaný, WHO grade 2



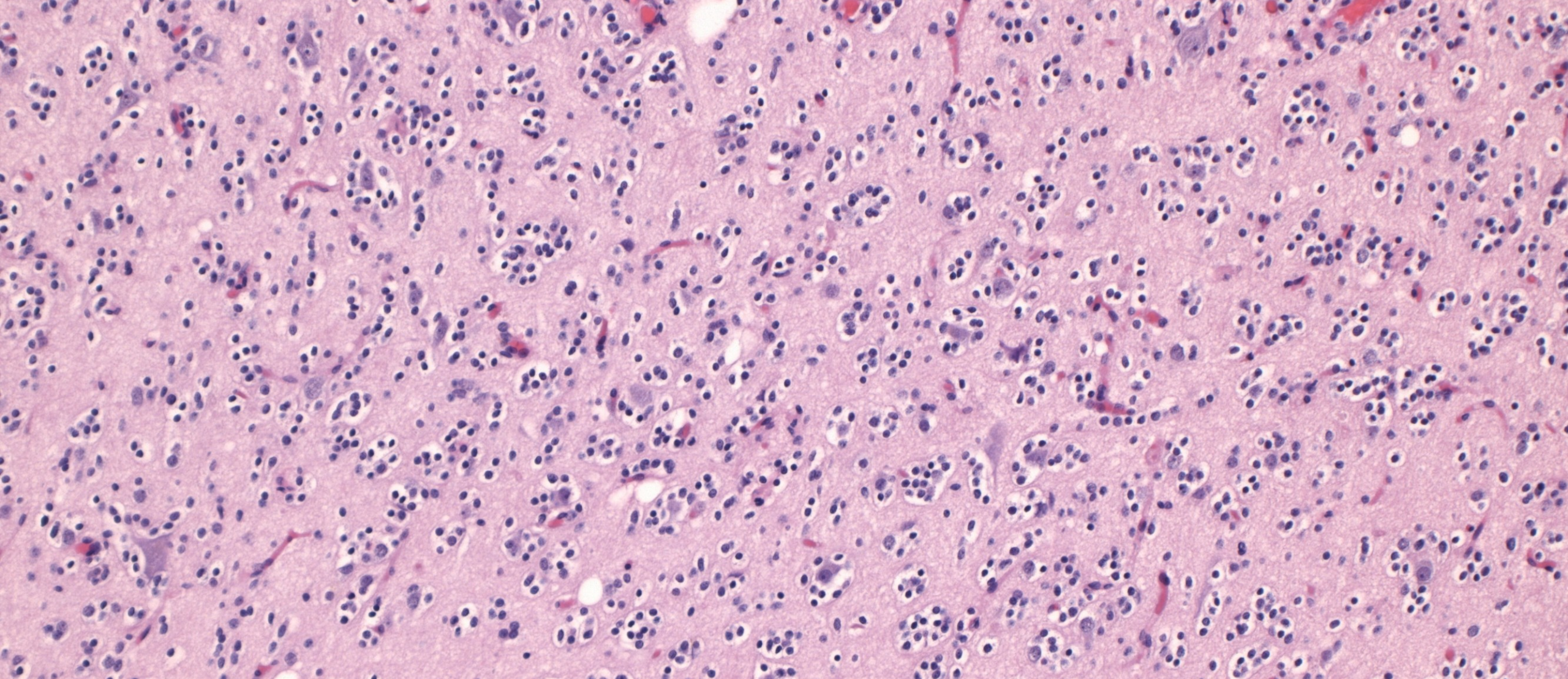
**Astrocytom, IDH-mutovaný, WHO
grade 2
– gemistocytární diferenciace**

A

Oligodendrogliom, IDH-mutovaný s kódelecí 1p/19q

CNS WHO grade 2-3

- Geneticky definovaný mutací genů IDH a kódelecí 1p/19q
- Difúzně rostoucí gliom **často s kalcifikacemi** na zobrazovacích metodách
- Nejčastěji lokalizace **ve frontálních lalocích**
- mikro:
 - uniformní nádorové bb. s kulatými jádry a perinukleárním haló („**volské oko**“)
 - mikrokalcifikace
 - hojné větvičí se kapiláry



Oligodendrogliom, WHO G2, IDH-mutovaný s kodelecí 1p/19q

Glioblastom, IDH wildtype (WHO CNS grade 4)

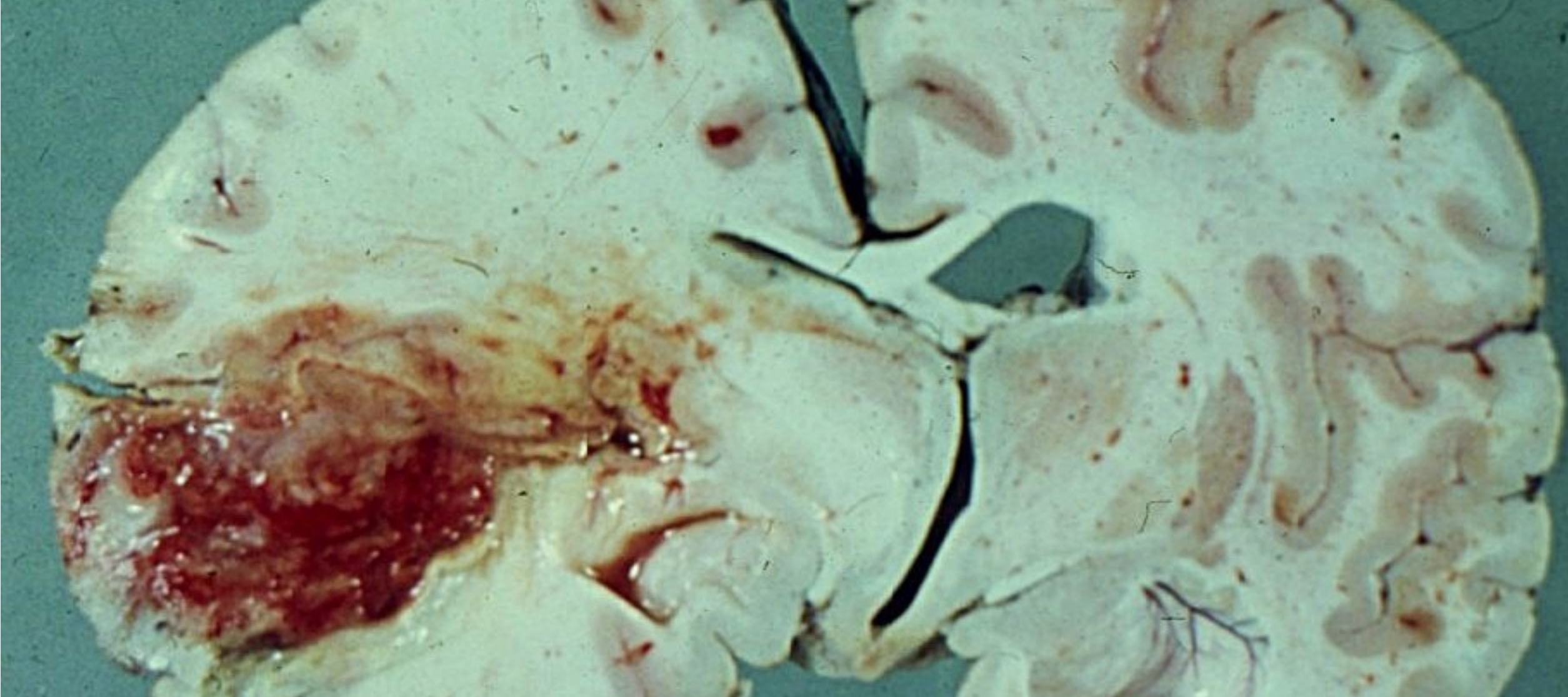
- Nejčastější primární nádor CNS u dospělých

- Difúzní gliom, astrocytární, IDH-wildtype, nestředočarový
- Definován histologicky nebo genetickými znaky:

nekrózy a/nebo mikrovaskulární proliferáty a/nebo mutace v promotoru TERT a/nebo EGFR amplifikace nebo +7/-10 CNA

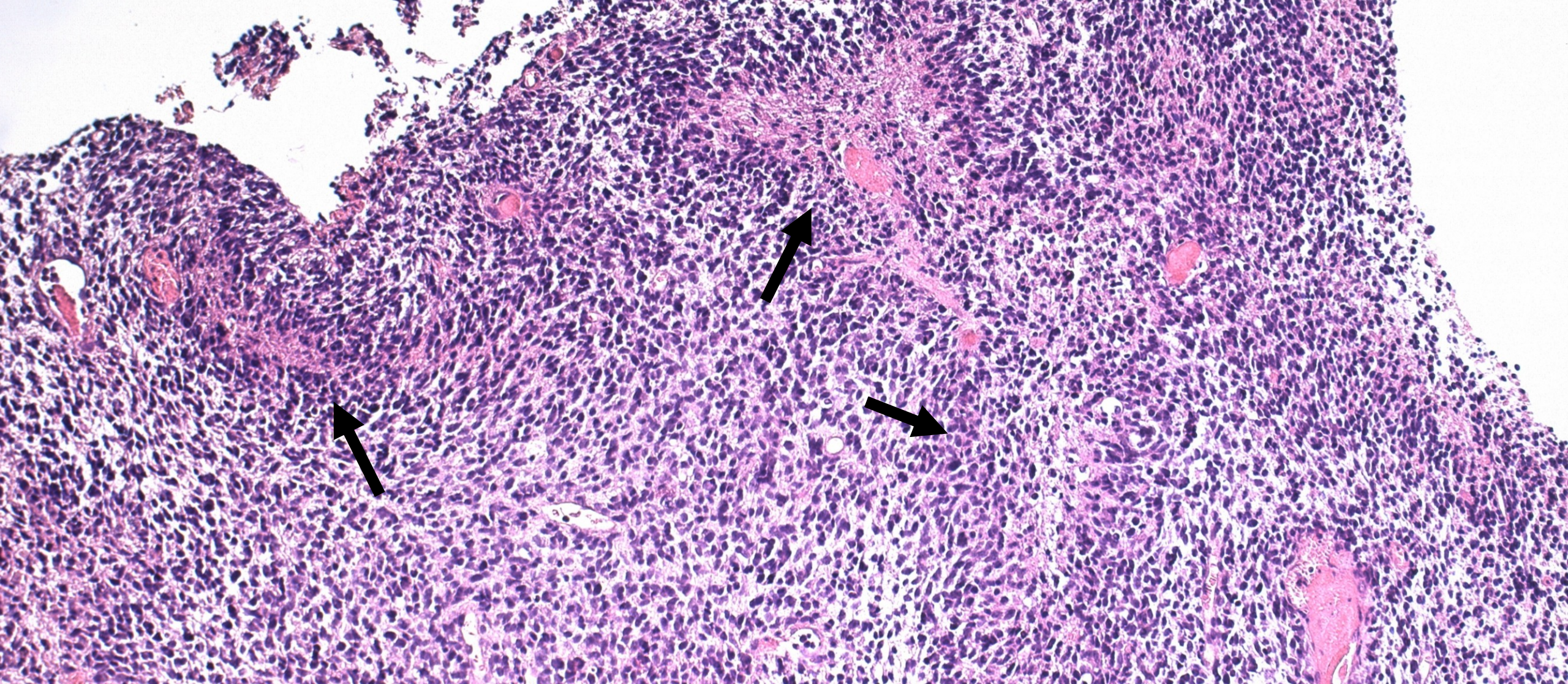
- Typická morfolgie histologicky definovaného glioblastomu - mikro:

- pleomorfní nádorové buňky – výrazné buněčné a jaderné atypie
- četné mitózy
- nápadné mikrovaskulární proliferace a/nebo nekrózy
- palisádovité řazení nádorových buněk okolo ložisek nekróz (palisádující nekróza)

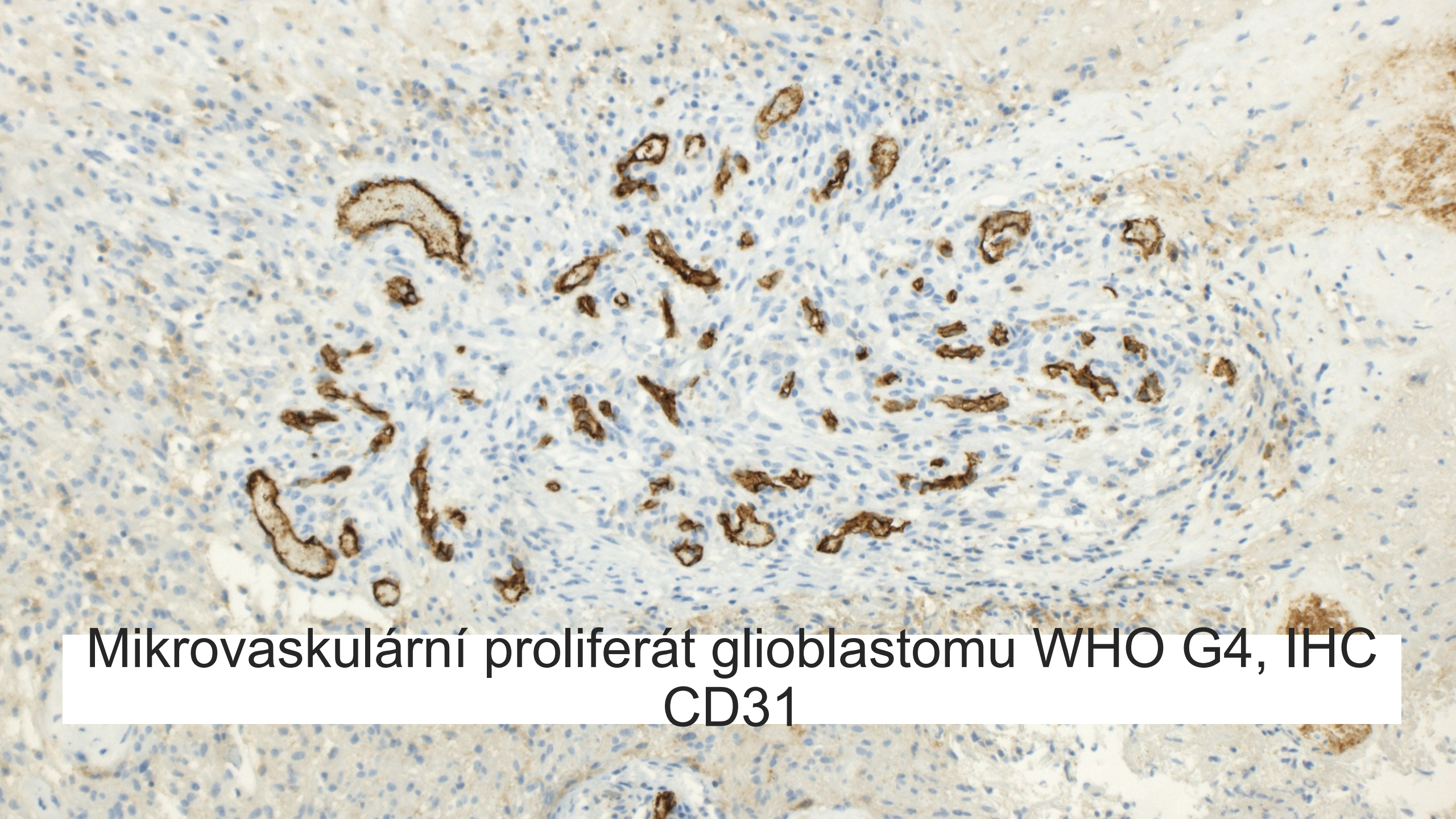


Glioblastom WHO G4

70



Palisádující nekrózy glioblastomu WHO G4



Mikrovaskulární proliferát glioblastomu WHO G4, IHC
CD31

Difúzní středočarový gliom WHO G4, H3 K27 alterovaný

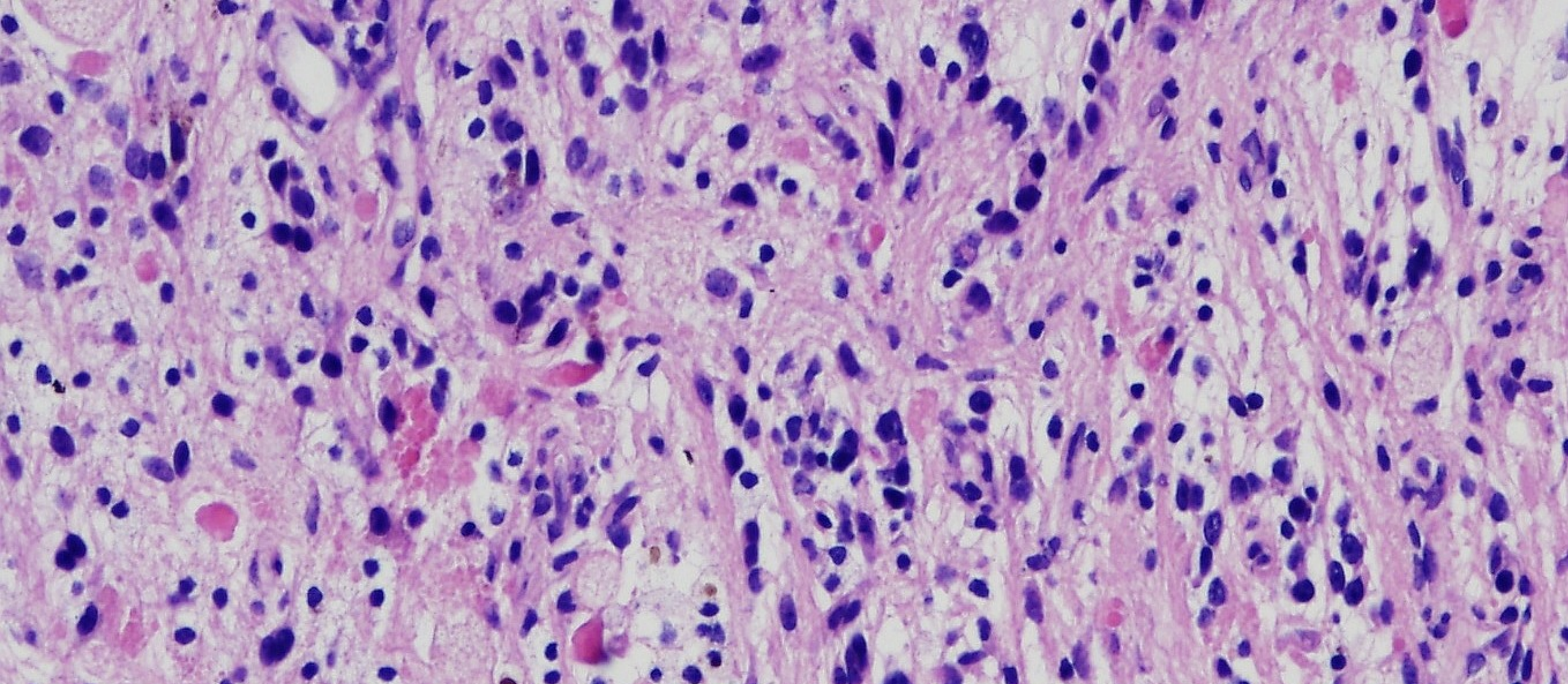
- Vysoce agresivní gliální neoplazie vyskytující se **u dětí a mladých dospělých**
- Lokalizován **v mozkovém kmeni**
- Geneticky definován (nejčastěji mutací H3 K27M)
- Vzhledem k lokalizaci **chirurgicky neřešitelný**
- **Vždy fatální prognóza** s mediálem přežití v rámci měsíců od diagnózy

A high-magnification histological micrograph of a diffuse astrocytoma, WHO grade 4. The image shows a dense population of cells with significant pleomorphism, including large, hyperchromatic nuclei and prominent nucleoli. The cells are arranged in a disorganized, infiltrative pattern, characteristic of high-grade gliomas. The background is a pinkish-purple hue, typical of hematoxylin and eosin (H&E) staining.

Difúzní středočarový gliom WHO G4

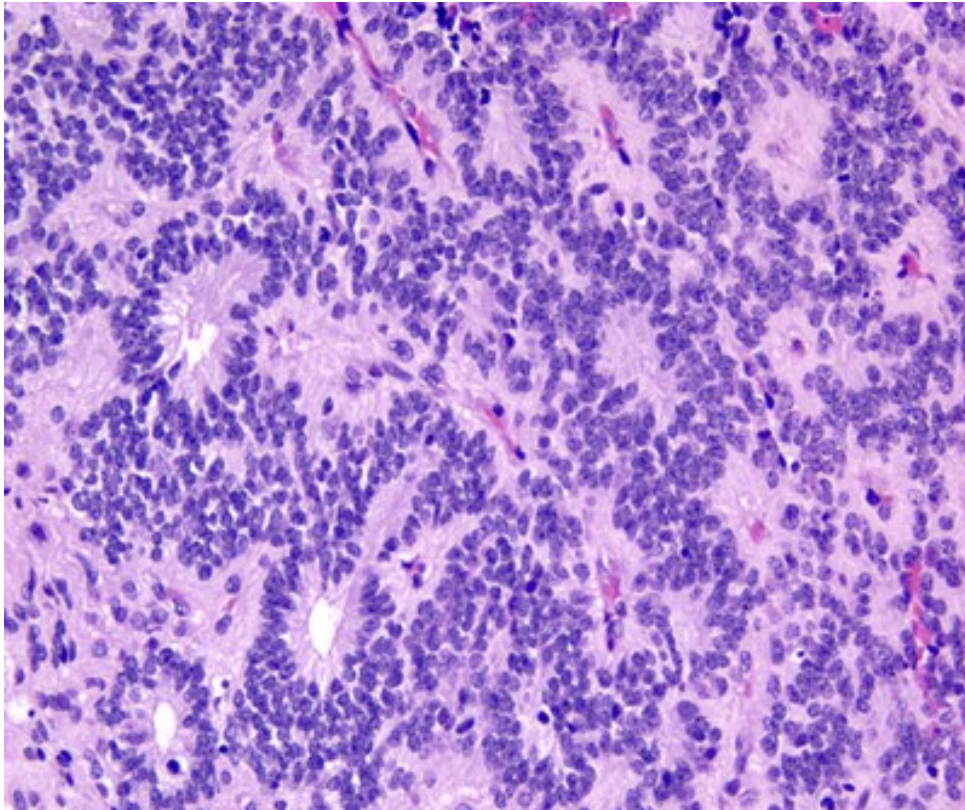
Pilocytární astrocytom WHO G1

- Ohraničená nádorová proliferace **dětského věku**
- Časté postižení **mozečku, thalamu** případně optického nervu
- **mikro:**
 - bifázická stavba:
 - **kompaktní oblasti** s bipolárními nádorovými astrocyty s eozinofilními Rosenthalovými vlákny
 - **mikrocystické**, řidce buněčné oblasti s multipolárními nádorovými bb. s granulárními eozinofilními tělísky a eozinofilními globulemi
 - degenerativní atypie a kalcifikace
 - nečetné mitózy, někdy jaderné pleomorfie a hyperchromázie
 - mohou být drobné palisádující nekrózy, glomeruloidní vaskulární proliferáty



Pilocytární astrocytom WHO G1

Ependymom



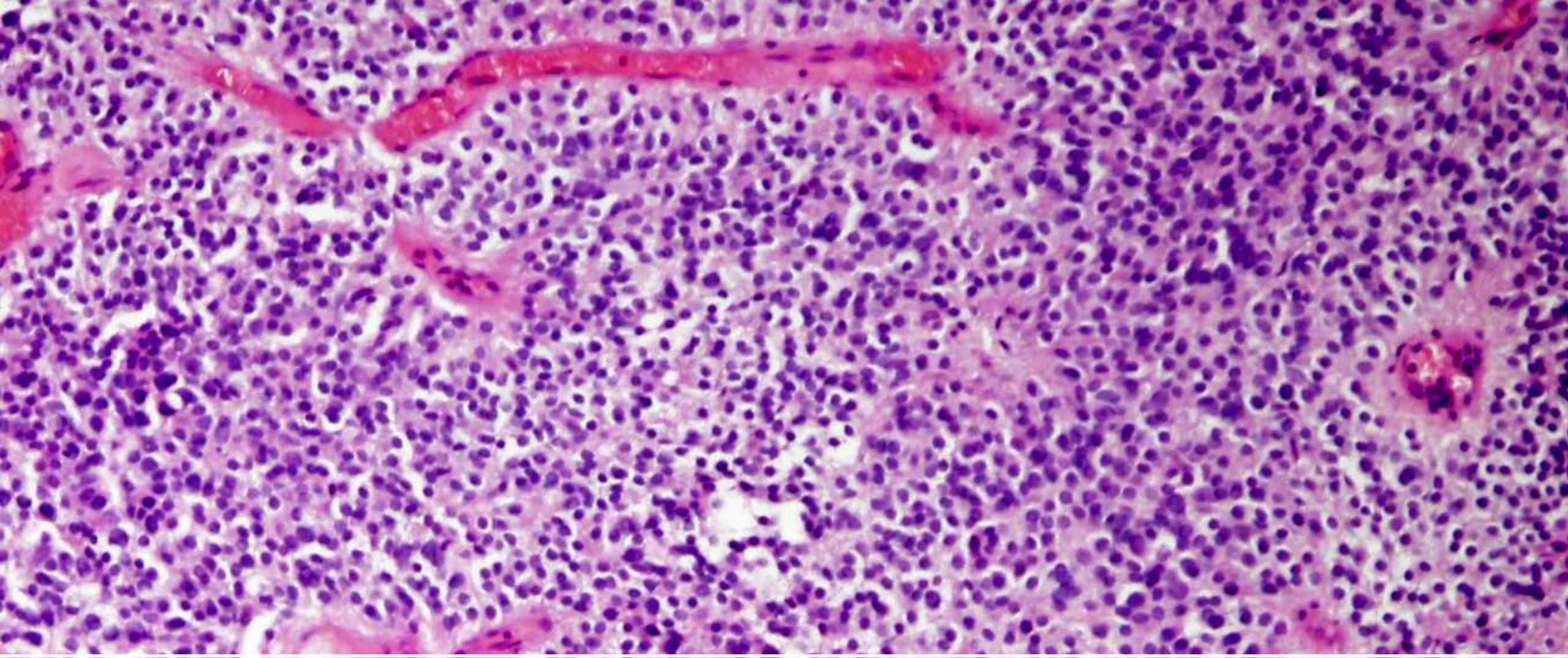
Typická morfolgie:

vřetenité buňky s dlouhými výběžky a uniformními kulatými jádry
perivaskulární výběžky tvoří cirkulární vláknitou vrstvu –
perivaskulární pseudorozety
mitózy žádné/málo

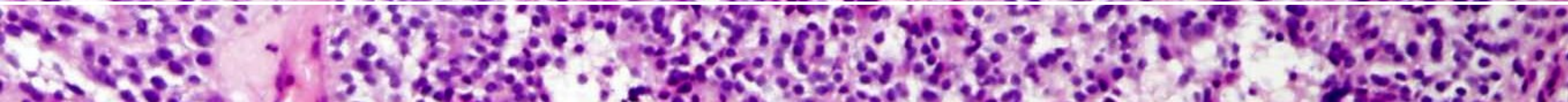
- Klasifikace dle kombinace histopatologických znaků, molekulárních znaků a anatomické lokalizace nádoru
 - supratentoriální ependymom
 - dva molekulárně definované typu ependymomu fossa posterior
 - spinální nádory
- WHO G2, 3

Samostatné jednotky:

- Myxopapilární ependymom (G2)
- Subependymom (G1)



Ependymom WHO G2



Nádory choroideálního plexu

- Postihují častěji **děti**
- Vyskytují se především **v laterálních komorách**
- Květákovitá masa
- **Papilární architektura** s fibro-vaskulárním stromatem krytým cylindrickým epitelem
- **Projevují se hydrocefalem**

Embryonální tumory

- Skupina vysoce maligních nádorů dětského věku
- Heterogenní skupina vycházející z nezralých buněk
- Nádory „z malých modrých buněk“ grade 4 dle WHO
 - **meduloblastom**
 - **atypický teratoidní/rhabdoidní nádor**
 - a jiné

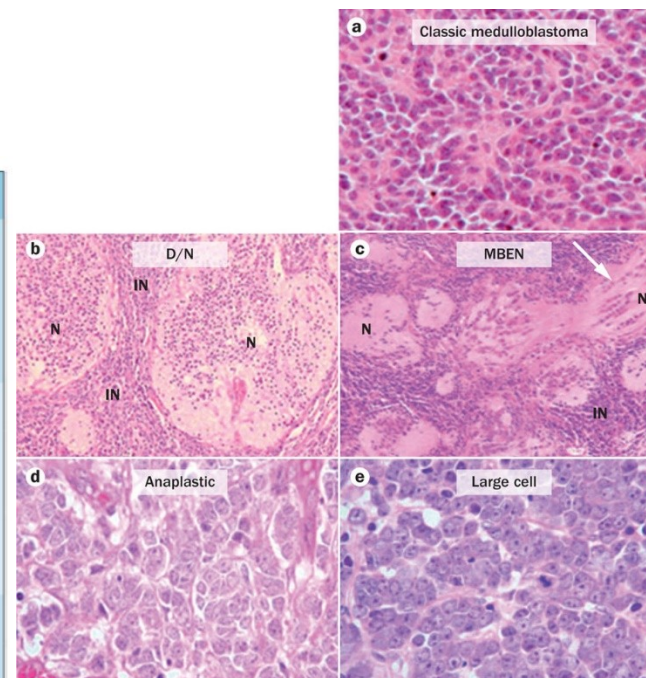
Meduloblastom WHO grade 4

- Typicky postihující **děti**, vzácně postihuje i mladé dospělé
- Obvyklá lokalizace **v mozečku** (infratentoriálně)
- Tendence k leptomeningeálnímu rozsevu v dutinách CNS
- Rozdělují se do 4 genetických skupin s rozdílným biologickým chováním
- **mikro:**
 - velmi buněčný
 - buňky drobné, tvarem připomínají řepu
 - neuroblastické rozety Homerovy-Wrightovy
 - do kruhu seskupené nádorové buňky kolem plazmatických výběžků
 - mitózy četné

Integrovaná diagnóza meduloblastomu:

- Histopatologická diagnóza/typing
- Molekulární profil – 4 molekulární subtypy

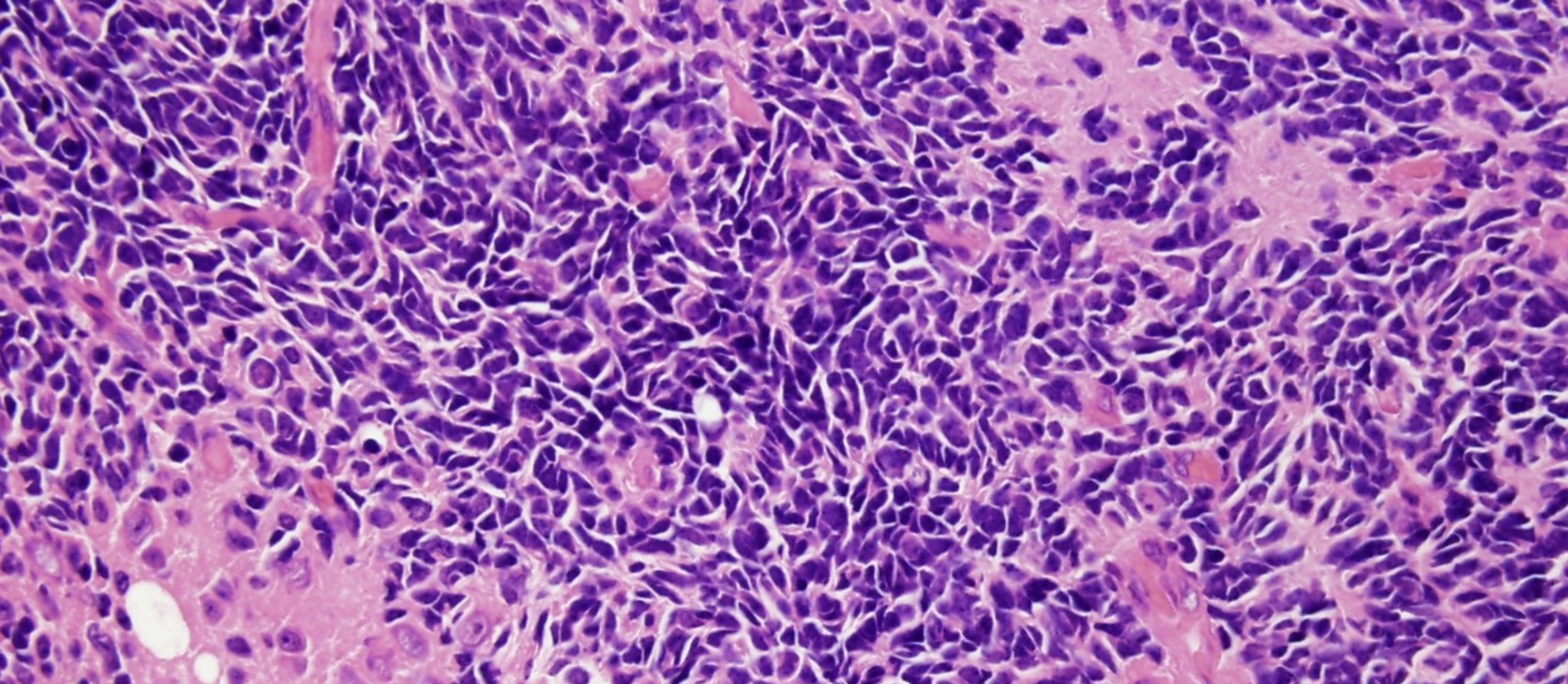
Genetic profile	Histology	Prognosis
Medulloblastoma, WNT-activated	Classic	Low-risk tumour; classic morphology found in almost all WNT-activated tumours
	Large cell / anaplastic (very rare)	Tumour of uncertain clinicopathological significance
Medulloblastoma, SHH-activated, TP53-mutant	Classic	Uncommon high-risk tumour
	Large cell / anaplastic Desmoplastic / nodular (very rare)	High-risk tumour; prevalent in children aged 7–17 years Tumour of uncertain clinicopathological significance
Medulloblastoma, SHH-activated, TP53-wildtype	Classic	Standard-risk tumour
	Large cell / anaplastic	Tumour of uncertain clinicopathological significance
	Desmoplastic / nodular Extensive nodularity	Low-risk tumour in infants; prevalent in infants and adults Low-risk tumour of infancy
Medulloblastoma, non-WNT/non-SHH, group 3	Classic	Standard-risk tumour
	Large cell / anaplastic	High-risk tumour
Medulloblastoma, non-WNT/non-SHH, group 4	Classic	Standard-risk tumour; classic morphology found in almost all group 4 tumours
	Large cell / anaplastic (rare)	Tumour of uncertain clinicopathological significance



Histologické subtypy meduloblastomu

- Klasický meduloblastom
- Desmoplastický/nodulární meduloblastom
- Meduloblastom s extenzivní nodularitou
- Velkobuněčný/anaplastický meduloblastom

Informativně, genetická a histologická klasifikace meduloblastomů....



Medulloblastom WHO grade 4

Smíšené glioneuronální nádory

- Nádory **asociované s farmakorezistentní epilepsií**
- **Dobře ohraničené nádory s nízkým maligním potenciálem grade 1**
- Smíšené nádory tvořené gliálními a neuronálními elementy
- Nádorové neurony zapojené do neuronálních okruhů vedou k rozvoji epileptických záchvatů
- Často lokalizovány v oblasti temporálního laloku

- Gangliogliom
- DNET – dysembryoplastický neuroepiteliální tumor

NÁDORY MENING

- Časté nádorové onemocnění vyskytující se především u starších dospělých
- Klinicky označované jako extra-axiální tumory
- Nejčastější jsou **meningiomy**
- Jiné
 - Solitární fibrózní tumor
 - Mezenchymální tumory
 - Lymfomy
 - Metastázy

Meningiomy

většina G1

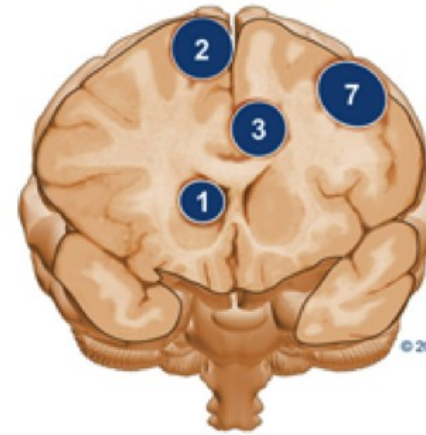
meningoteliálních buněk arachnoidey

vírovité formace s
mikrokalcifikacemi

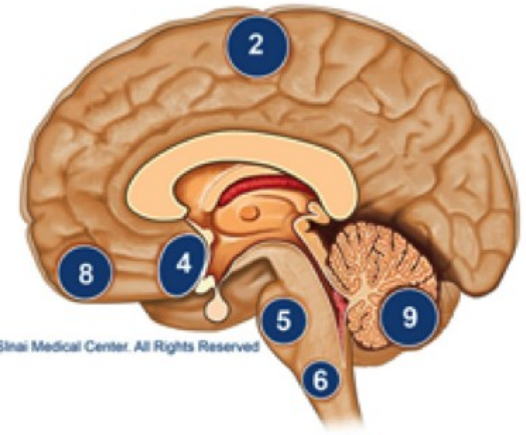
- Atypický meningiom G2
- Anaplastický meningiom G3

Common Location (Types) of Meningiomas

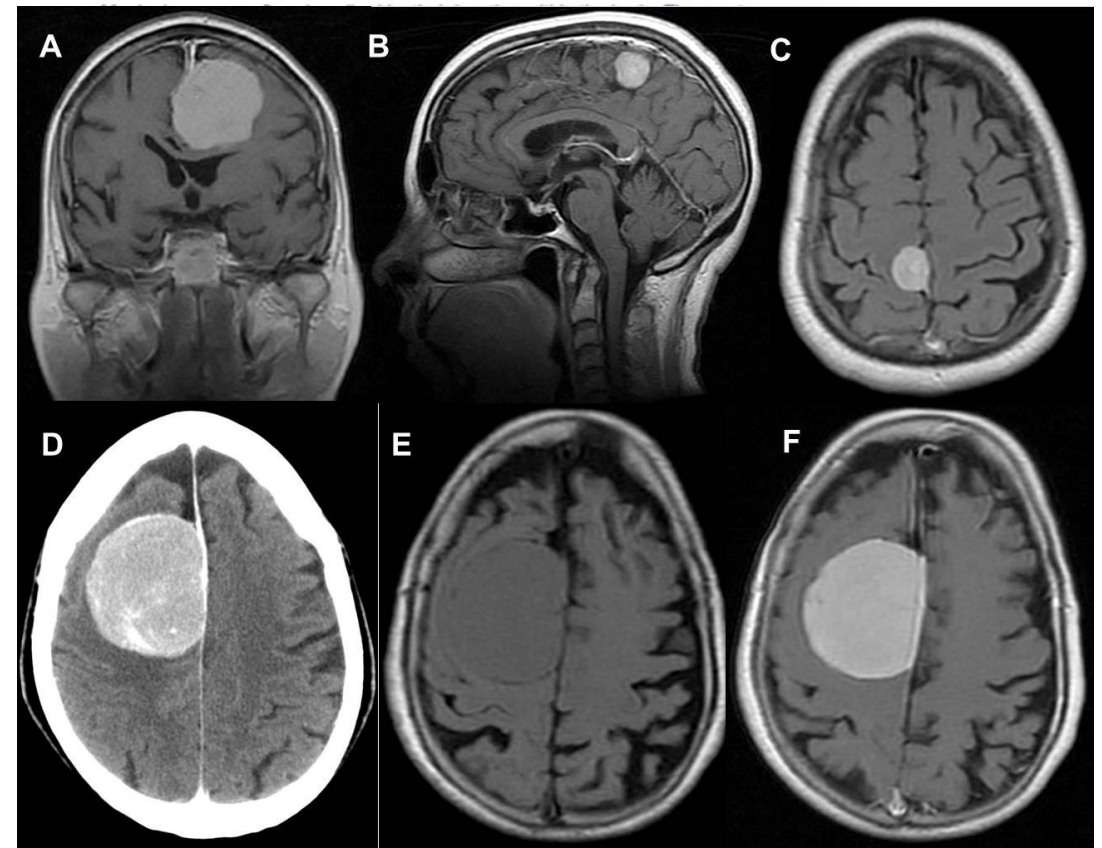
Coronal Section of the Brain



Sagittal Section of the Brain




© 2011 Mount Sinai Medical Center. All Rights Reserved.



Meningiomy

Kulovitý meningeom



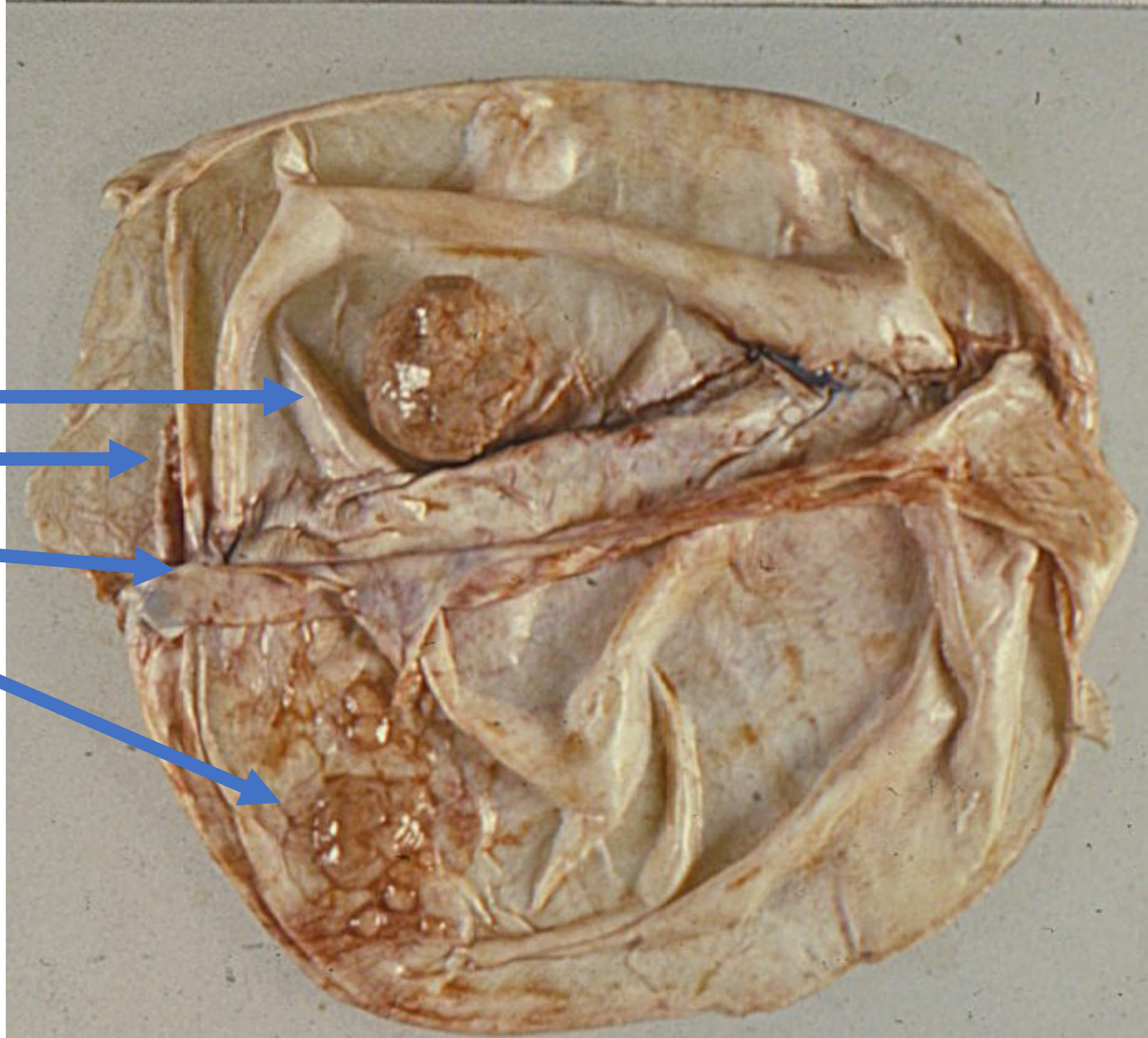
Dura mater

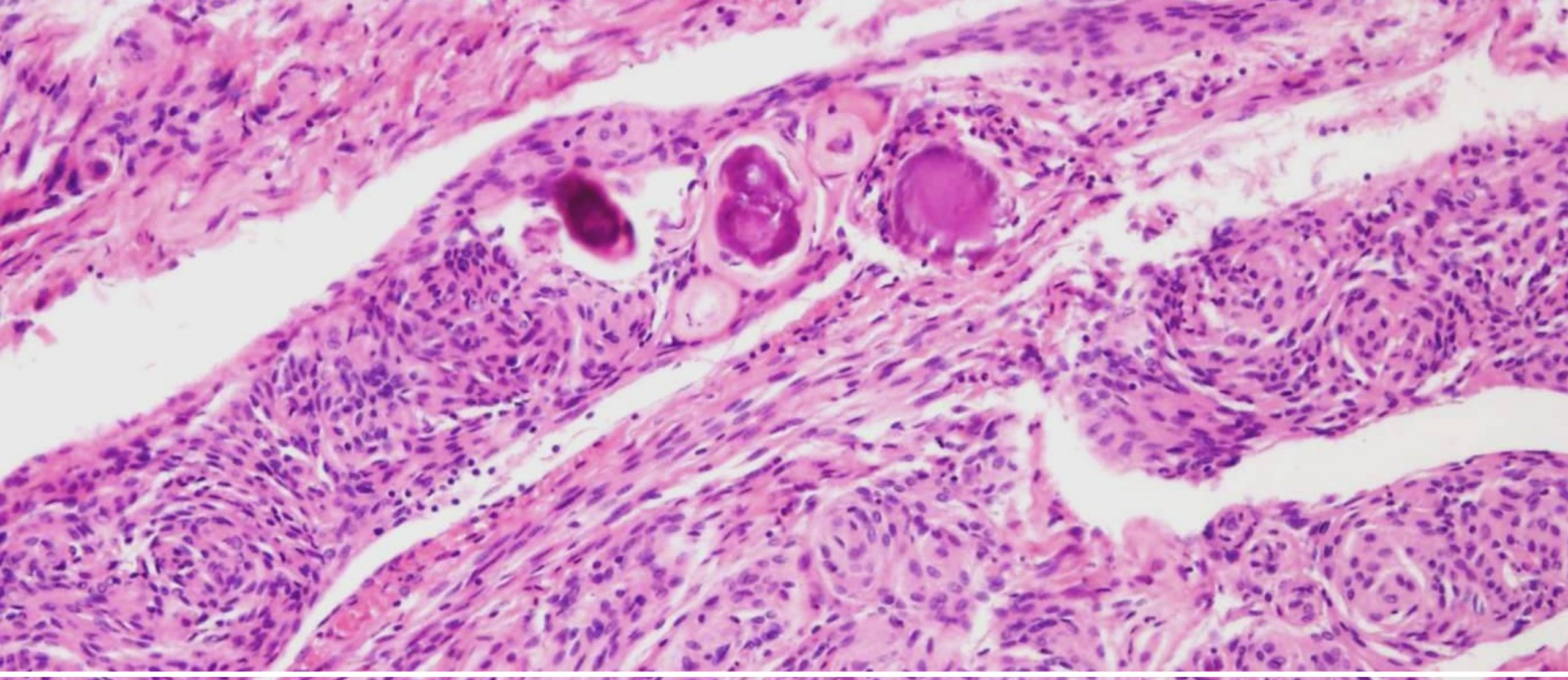


Falx cerebri

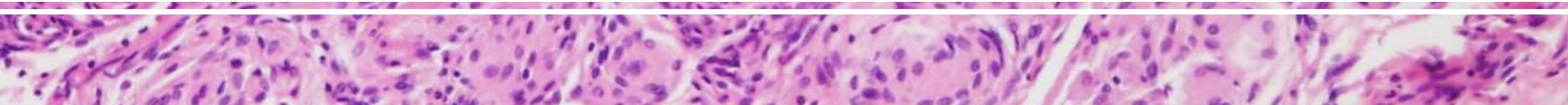


Ploché meningeomy





Meningiom WHO G1



Kraniofaryngeom WHO G1

- Nádorové onemocnění **dětí a mladých dospělých**
- Vzniká **ze zbytků Rathkeho výchlípky**
- **Supraselární cystická masa** projevující se útlakem chiasma opticum či poruchou endokrinních regulací
- Léčba: resekce neurochirurgická
- Tendence k recidivám při nekompletní resekci

- Mikroskopicky **pruhy rohovějícího dlaždicobuněčného epitelu**

NÁDORY PERIFERNÍHO NERVOVÉHO SYSTÉMU

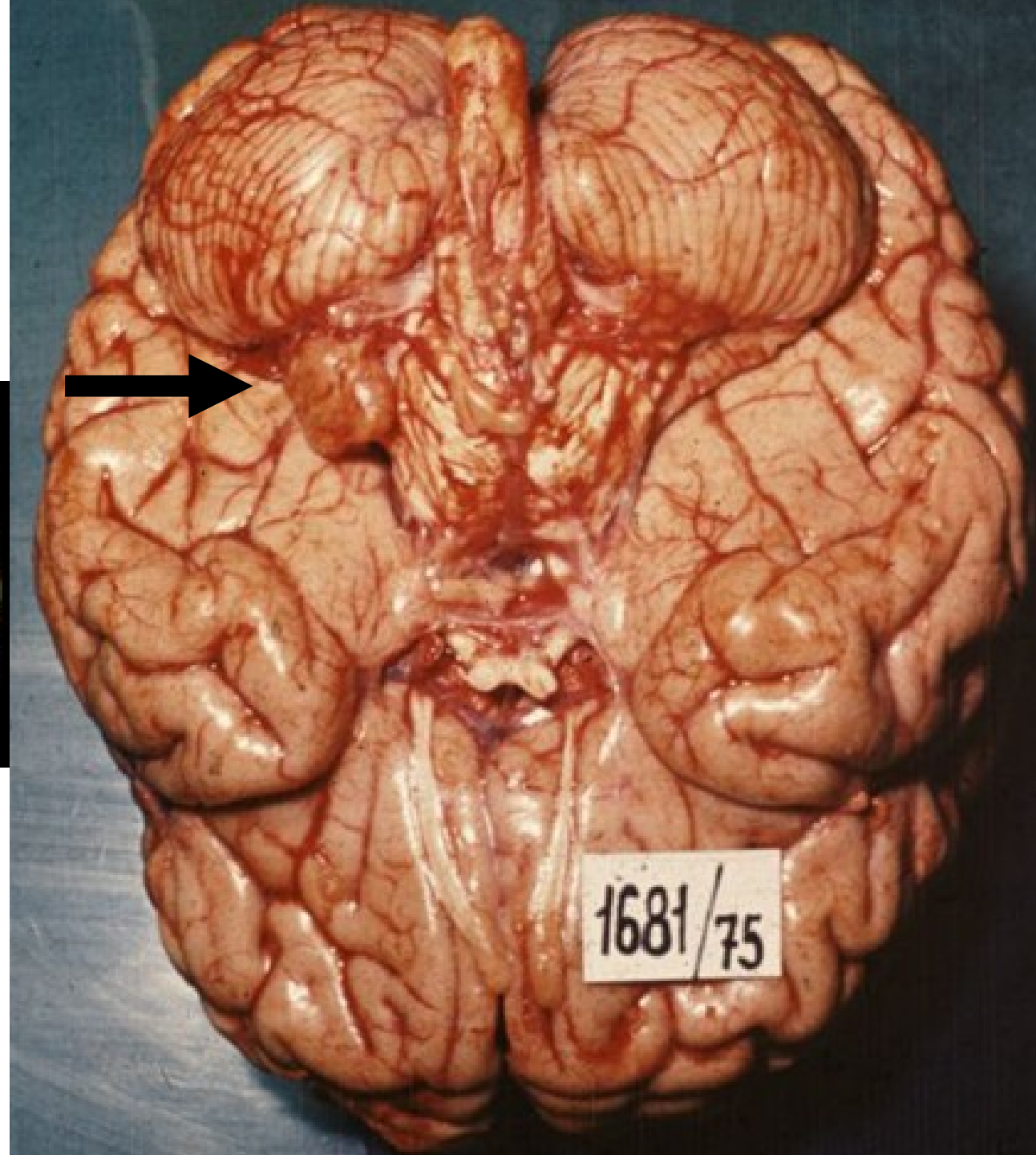
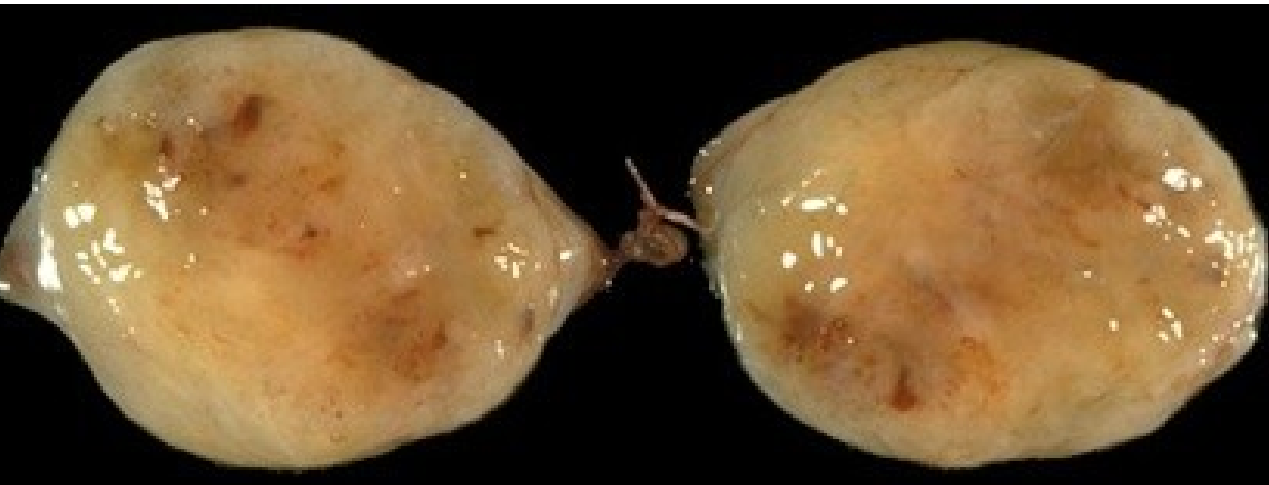Benigní tumory

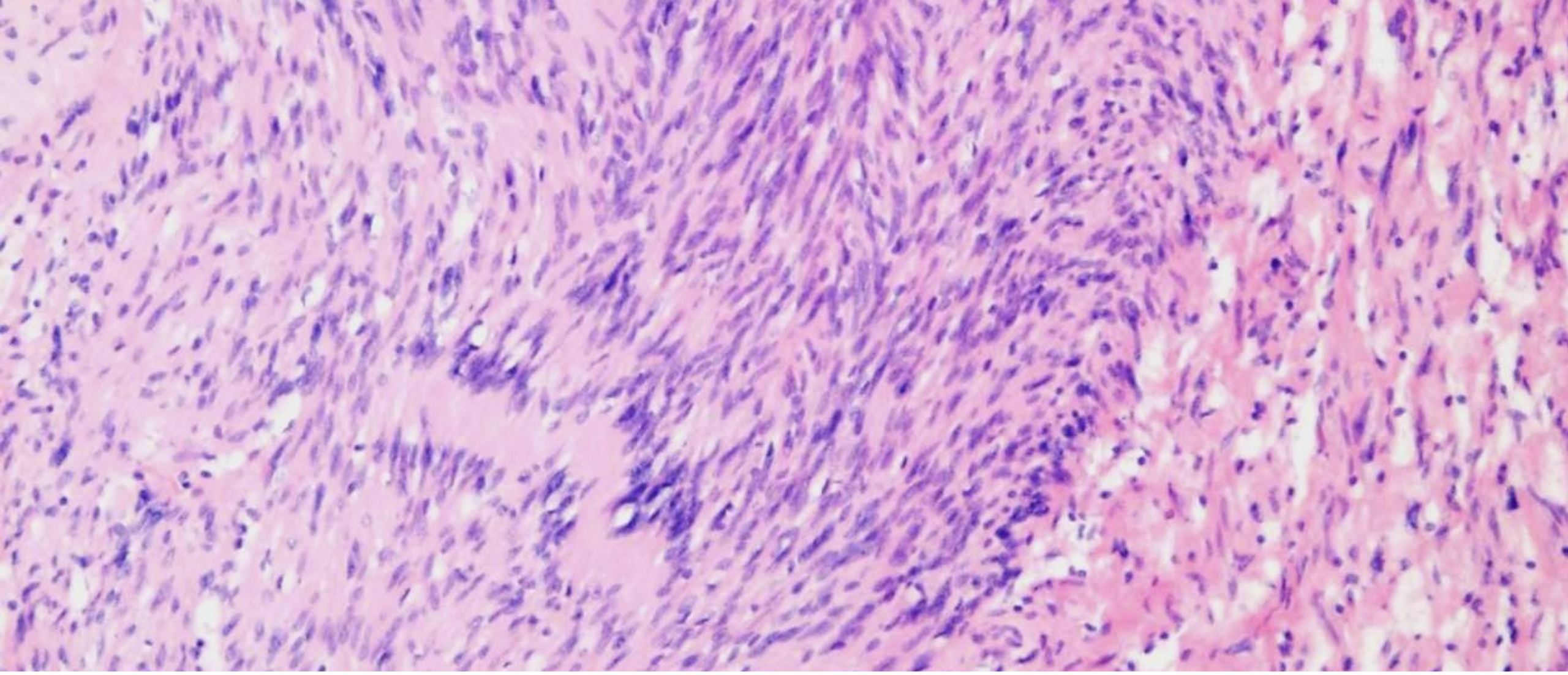
- **Neurinom** (Schwannom, neurilemmom)
- **Neurofibrom** (solitární; mnohočetný - neurofibromatóza)
- Perineuriom
- Neurotékom
- Nádor z granulárních buněk

Neurinom (Schwannom)

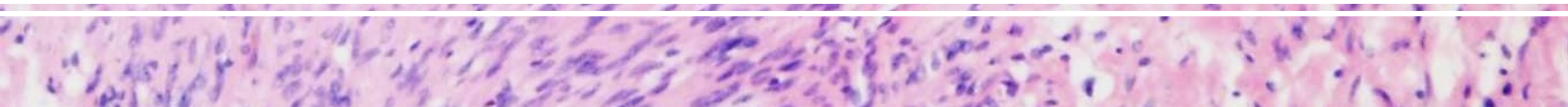- Roste ve vazbě na periferními nervy
- Intrakraniálně nejčastěji postihuje n. acusticus (VIII.) v oblasti mosto-mozečkového koutu
- **Opouzdřený vejčitý tumor**, bývá patrná souvislost s nervem (v okraji)
- mikro:
 - buněčné oblasti se šikváním jader (Antoni A, Verocayova tělíka)
 - hypocelulární myxoidně degenerované úseky (Antoni B)

Neurinom



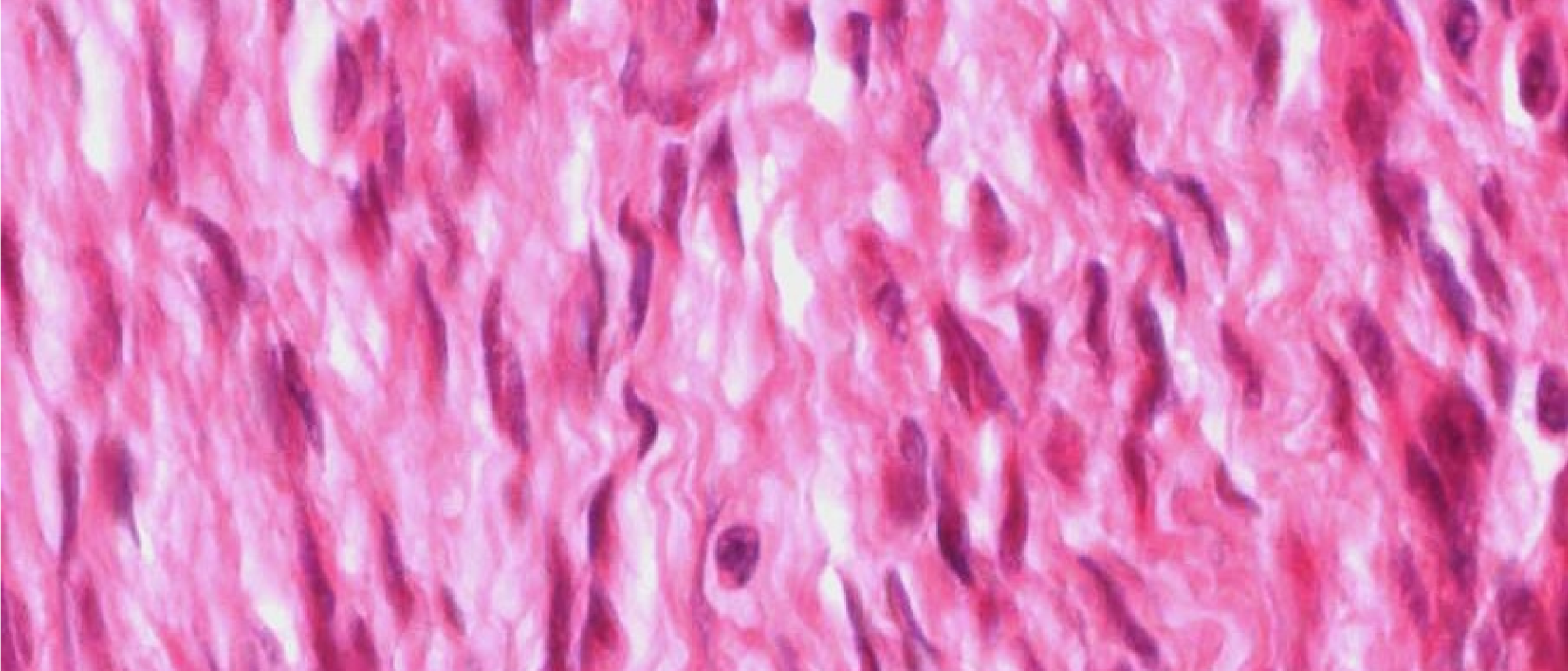


Neurinom



Neurofibrom

- Vychází z nervových obalů
- Při mnohočetném výskytu může být **součástí neurofibromatóz** (I. a II. typu)
- makro:
 - **neostře ohraničený**, přibližně kulovitý tumor
- mikro:
 - **vřetenité bb. tvaru písmene „S“ a „C“**
 - extracelulární matrix kolagenizovaná, někdy myxoidní
- Neurofibromy mohou mít tendenci k malignizaci

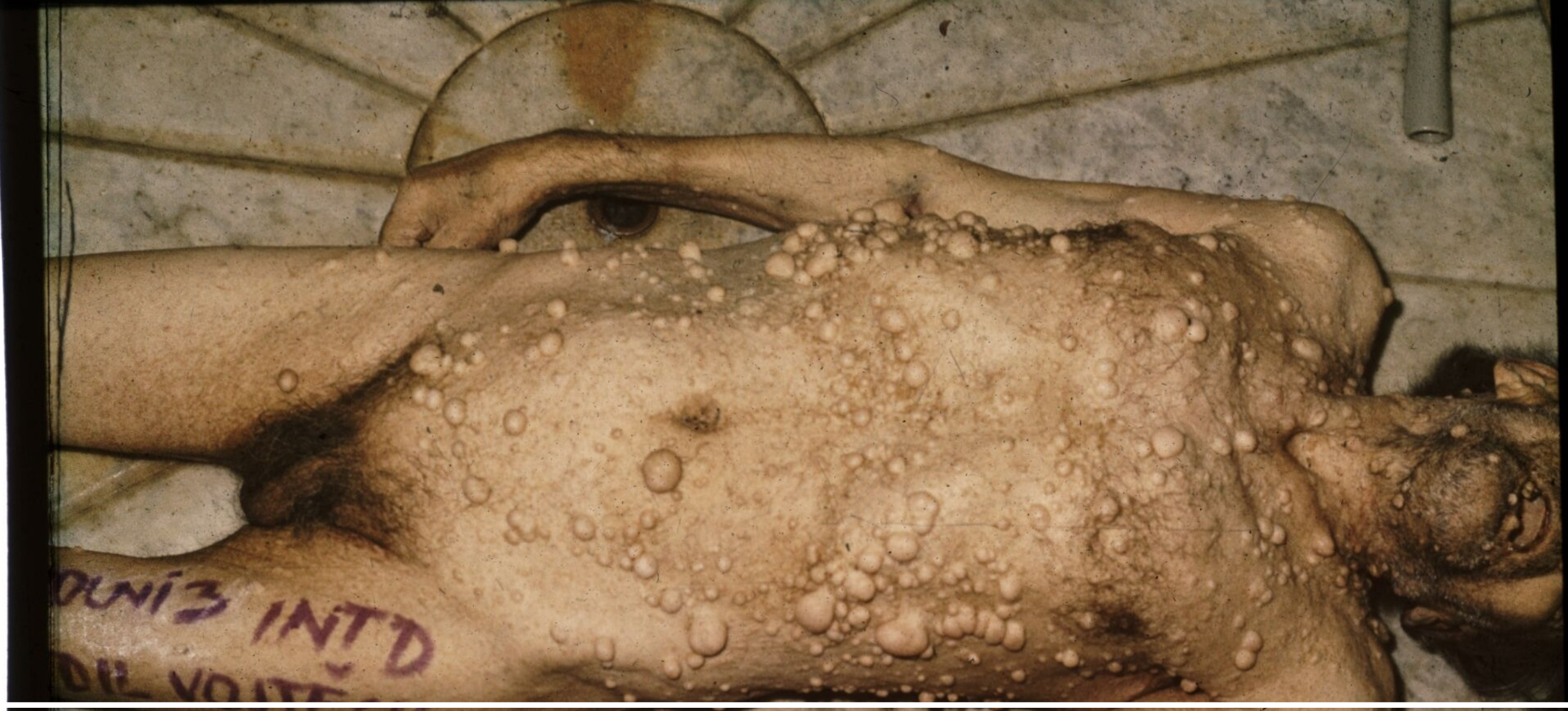

Neurofibrom




Neurofibromatóza (typ I)

- Recklinghausenova neurofibromatóza
 - četnost 1:3000, defekt na chromozomu 17
- výskyt **mnohočetných neurofibromů na kůži**, ale i kdekoli jinde (retroperitoneum, orbita, jazyk, GIT), některé s obsahem melaninu
- **zvýšená pigmentace kůže** (skvrny café-au-lait), **pigmentové noduly duhovky** (Lischovy uzlíky)
- u **3% pacientů** dochází k **malignímu zvratu**
 - všichni mají rovněž zvýšené riziko vzniku jiných tumorů (gliomů, meningiomů, feochromocytomů)

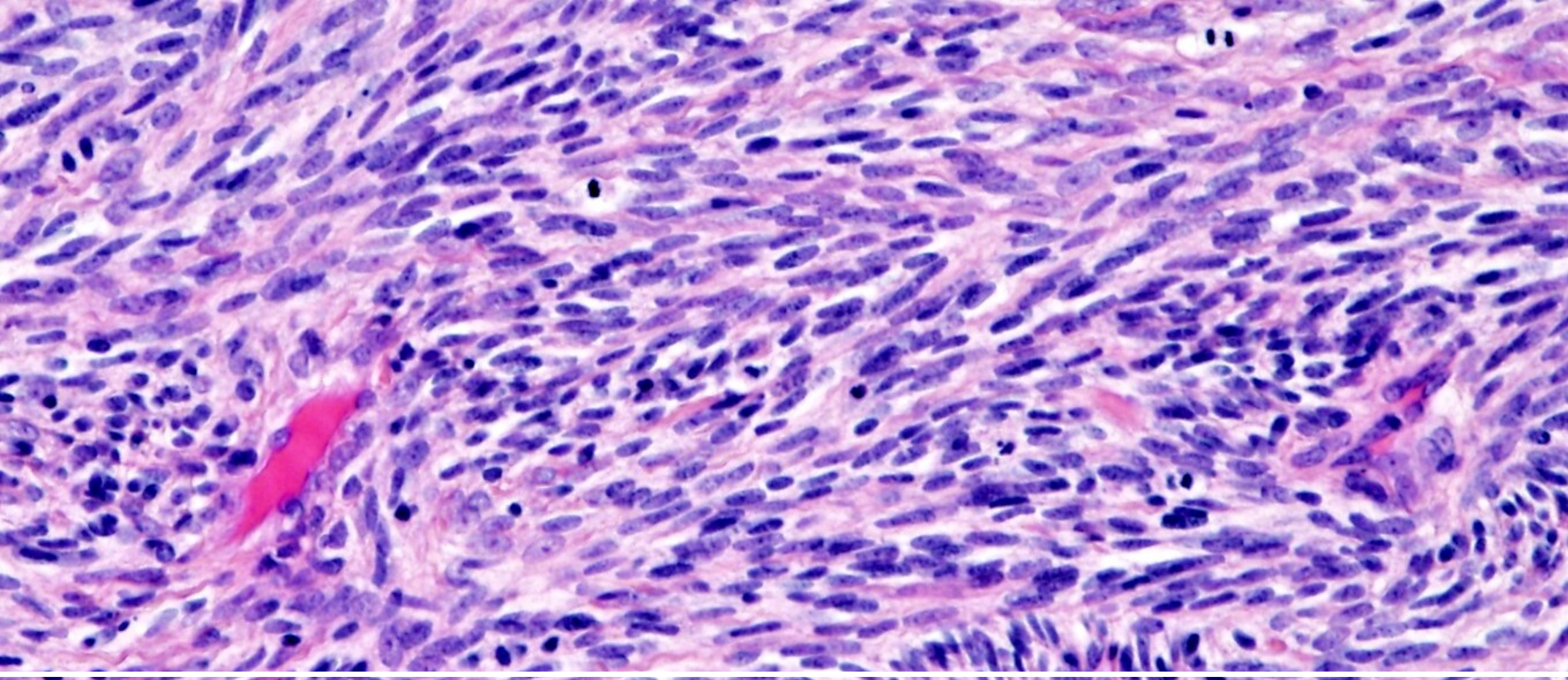


Neurofibromatóza (typ I)

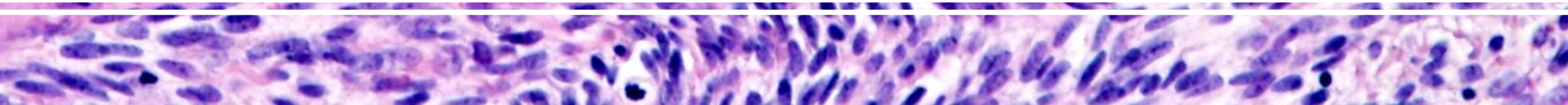


Maligní tumory

- **Maligní nádor pochev periferních nervů (MPNST; maligní Schwannom, neurogenní sarkom)**
- u pacientů s NF1 nebo sporadicky
- Dospělí
- **prognóza špatná** (metastázy do plic, kostí...)
- Mikroskopicky tvořený pleomorfními vřetenitými buňkami, fokálně naznačené palisádování jader, bizarní jádra, hojné mitózy



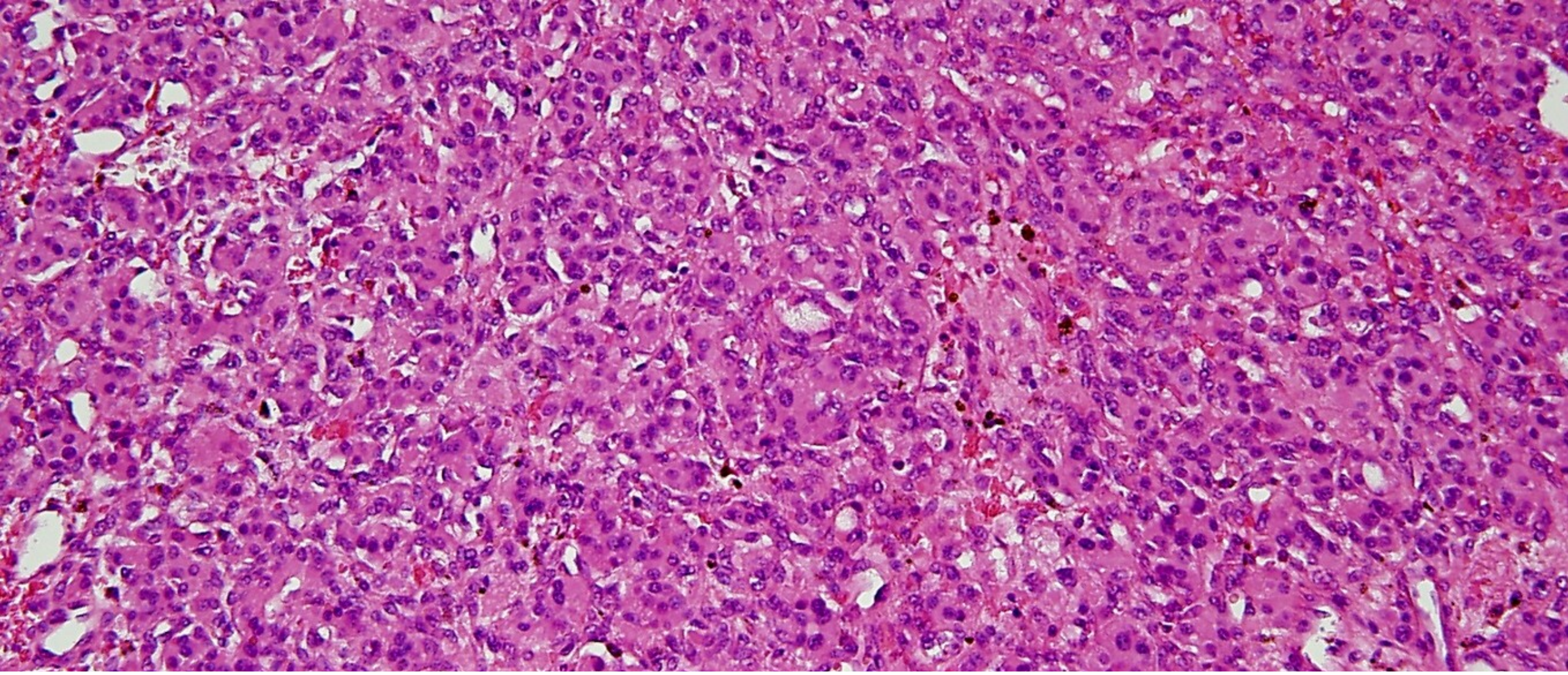
MPNST



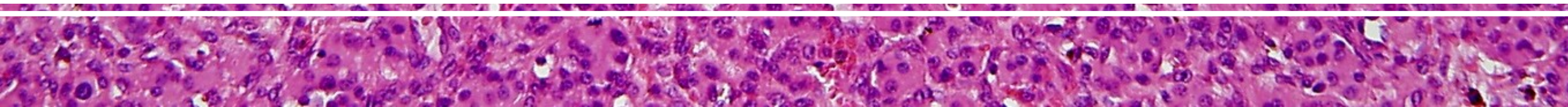
NÁDORY AUTONOMNÍHO NERVOVÉHO SYSTÉMU

Nádory parasymptiku

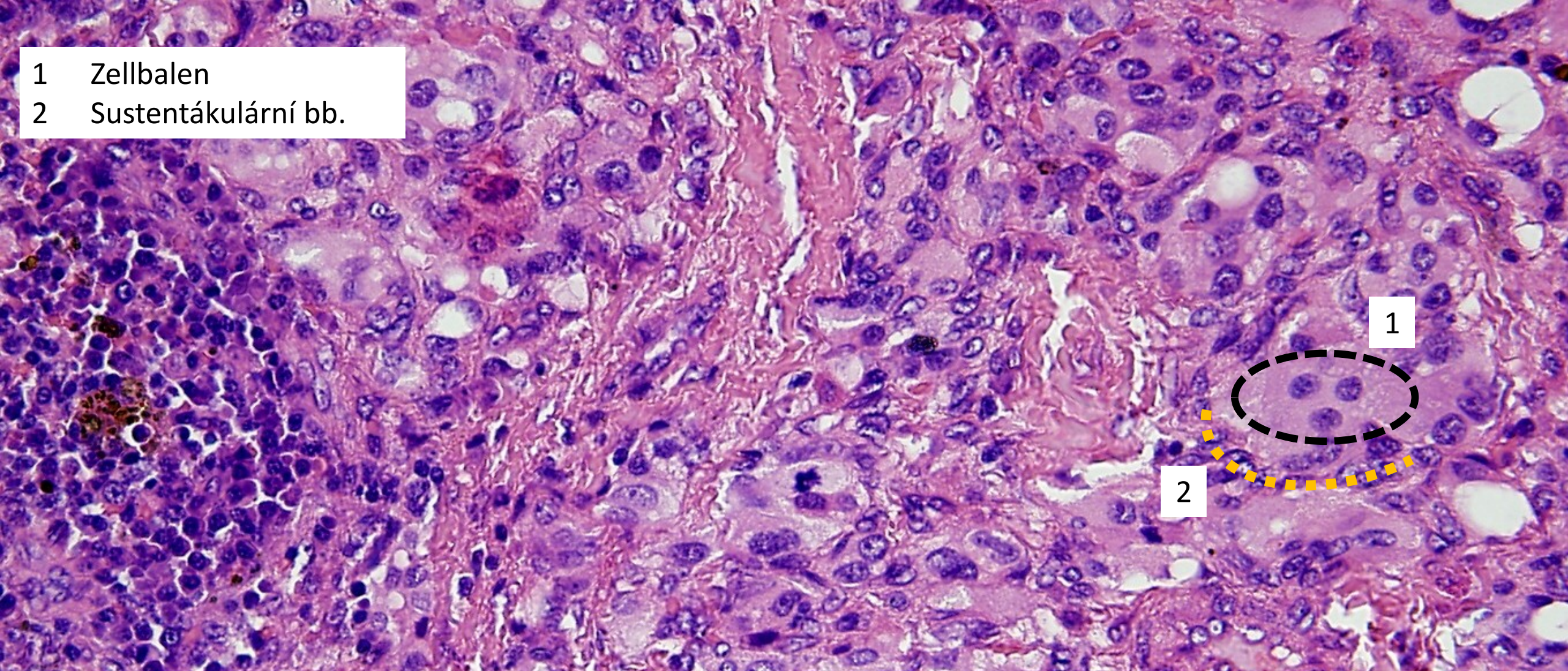
- **Paragangliomy, chemodektomy**
- Vychází z **extraadrenálních paraganglií**
 - jugulotympanická, vagální tělíska, karotická tělíska, laryngeální, aorticopulmonální
- mikroskopicky:
 - **Organoidní (alveolární) uspořádání**
 - **bb. hlavní – Zellbalen**
 - **bb. vedlejší – sustentakulární**
 - jemná septa bohatě vaskularizovaná



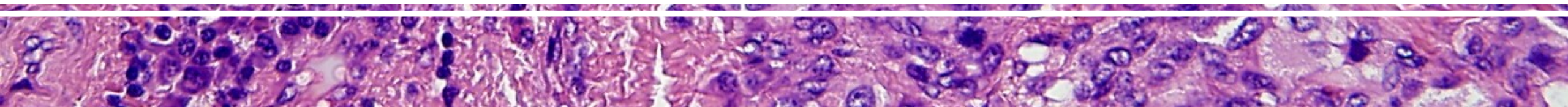
Paragangliom



- 1 Zellbalen
- 2 Sustentákulární bb.



Paragangliom



Nádory sympatiko-adrenálního systému

- **Paragangliomy**
- **Feochromocytom**
 - adrenální medulární paragangliom s produkcí katecholaminů (viz. praktikum PSP4)
- **Neuroblastom → ganglioneuroblastom → ganglioneurom**
 - ↳ **spontánní anebo CHT-indukovaná maturace**
 - někdy spontánní regrese tumoru
 - prognóza různá (záleží na klinickém stádiu a věku pacienta)

Neuroblastom

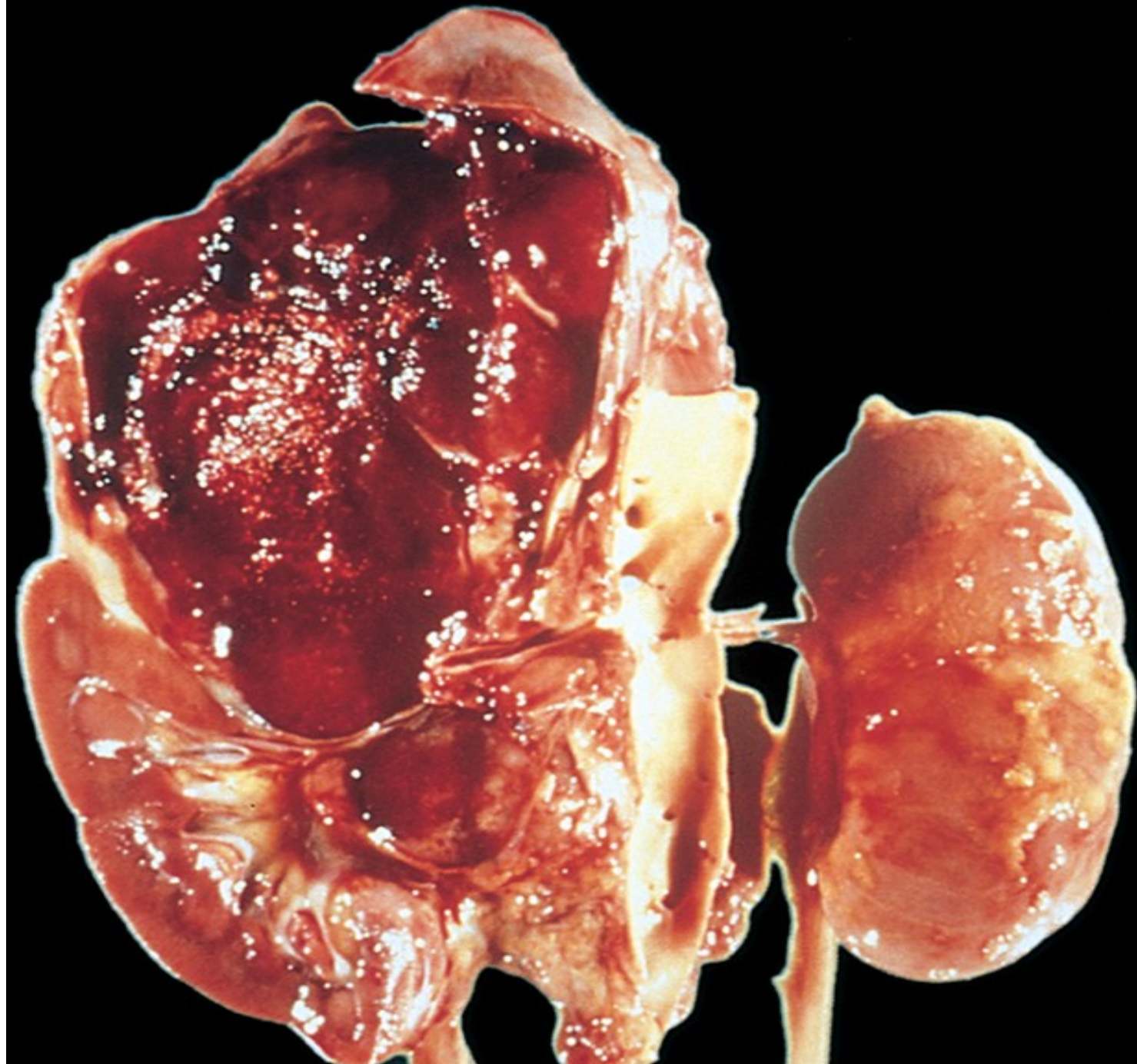- **Nejčastější extrakraniální solidní tumor dětského věku !!!**
- Většinou sporadický výskyt, v 1% zárodečná mutace *ALK* genu
- **Nejčastěji ve dřeni nadledvin a sympatických gangliích paravertebrálně**
- Velké tumory jsou na řezu prokrvácené, částečně nekrotické

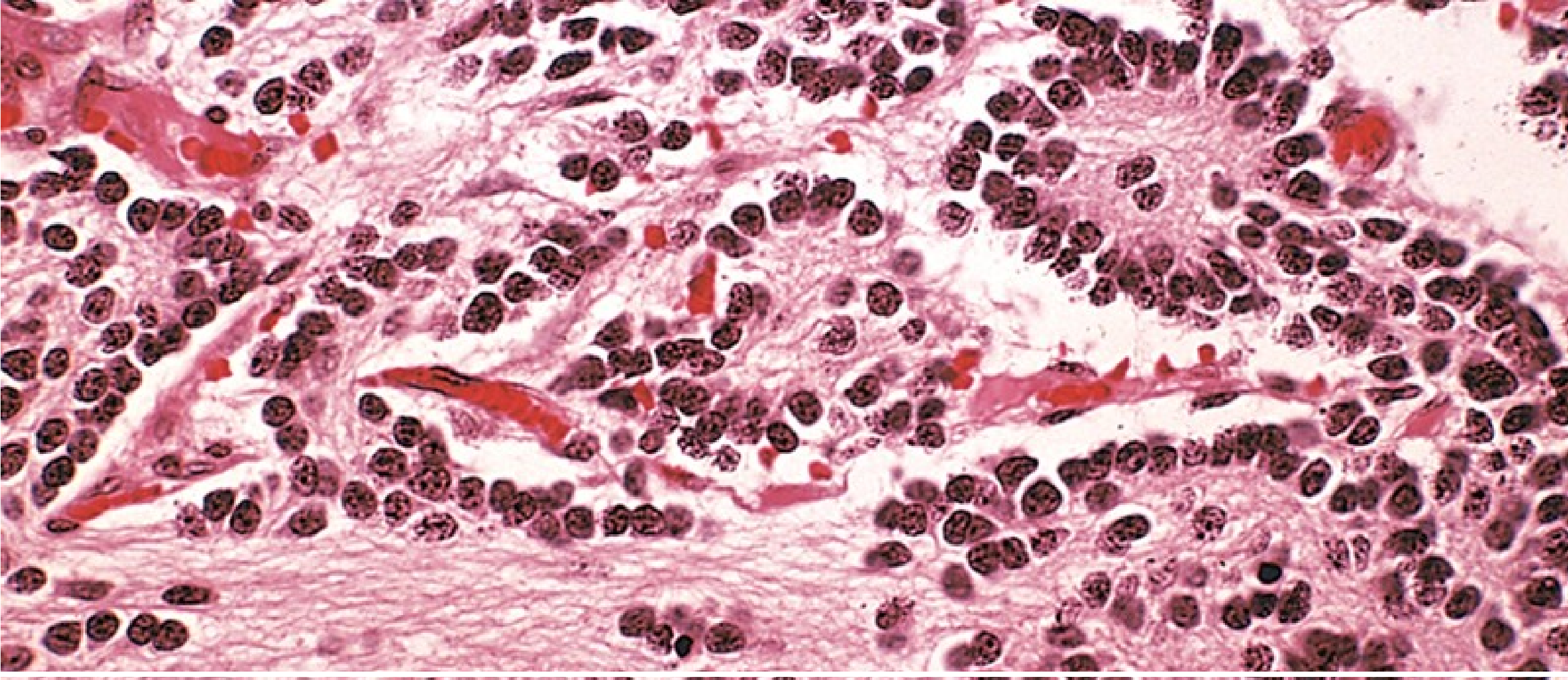
Neuroblastom

- mikroskopicky:
 - malé primitivní okrouhlé buňky s tmavými jádry („malé modré bb.“)
 - extracelulární matrix tvořena neuropilem (světle eozinofilní fibrilární stroma)
 - Homer-Wrightovy rozety
 - koncentricky uspořádané buňky, v centru neuropil
 - často početné mitózy, nekrózy, karyorexe

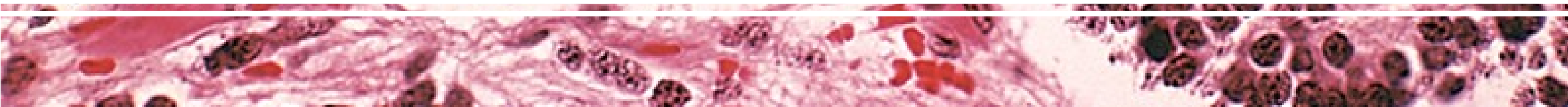
Neuroblastom

- Prokrváčený, nekrotický tumor levé nadledviny





Neuroblastom





Děkuji za pozornost.