

Bolesti zad

Z. Rozkydal

Praktický lékař

Ortopéd

Neurolog

Rehabilitační lékař

Fysioterapeut

Neurochirurg

Spondylochirurg

Revmatolog

a jiné – anesteziolog (ambulance bolesti), akupunktura, psycholog ...

# Bolesti zad

- I. vertebrogenní (páteř a struktury v ní uložené)
- II. viscerální (přenesené z jiných orgánů do páteře)

# Fyziologická zakřivení páteře

Osa frontální

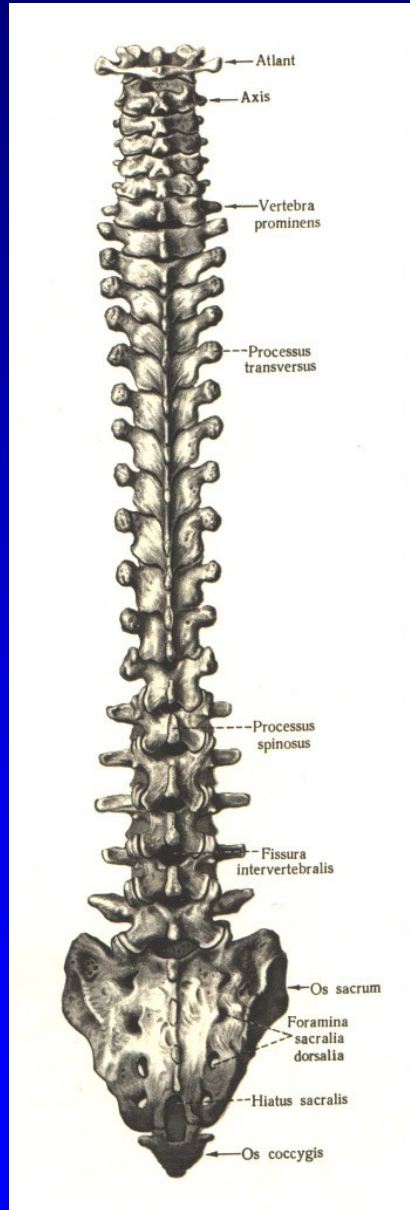
Krční - 7

Hrudní- 12

Bederní- 5

Kost křížová

Kostrč



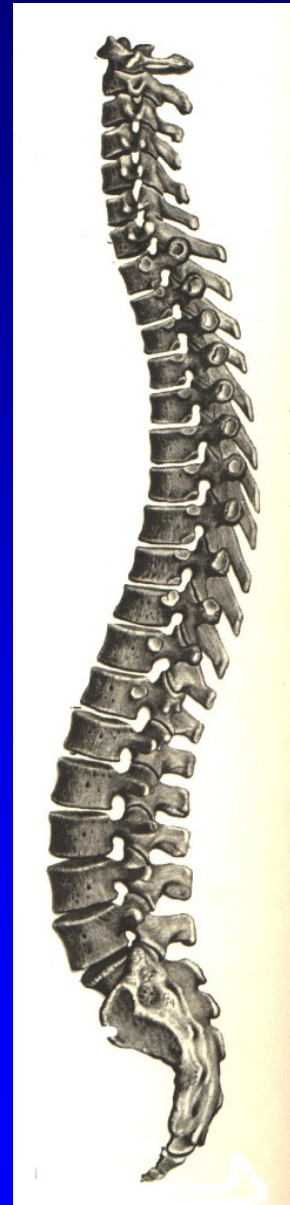
Osa sagitální

Krční lordóza

Hrudní kyfóza

Bederní lordóza

Sakrální kyfóza



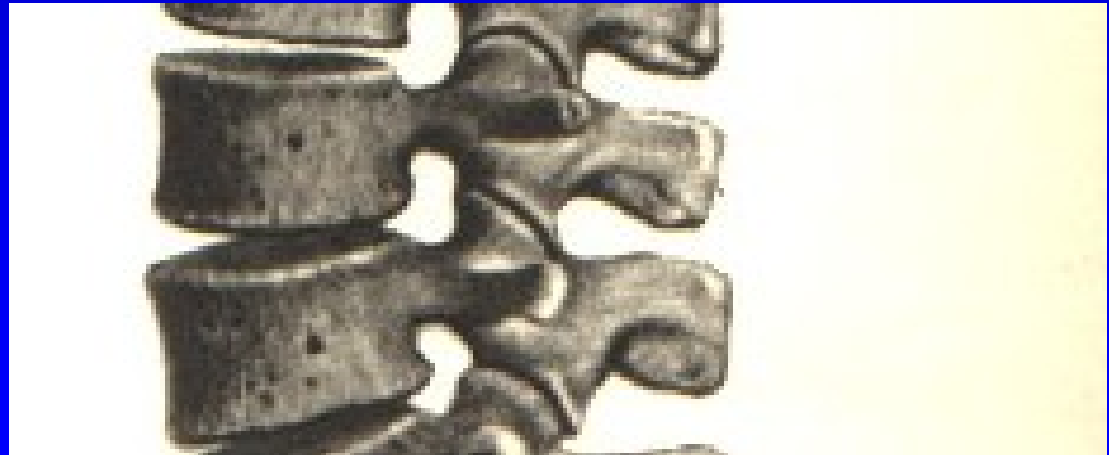
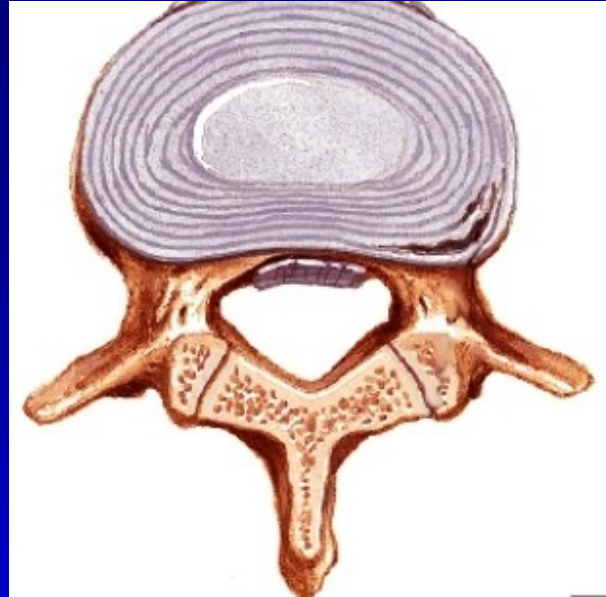Obratel:

Obratlové tělo

Oblouky

Výběžky

Páteřní kanál



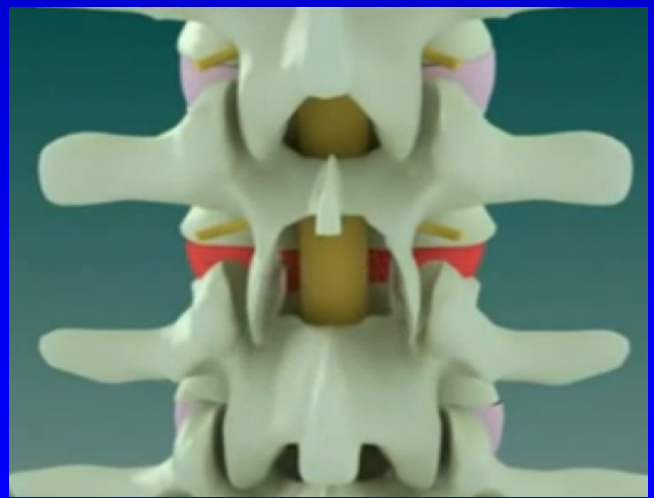
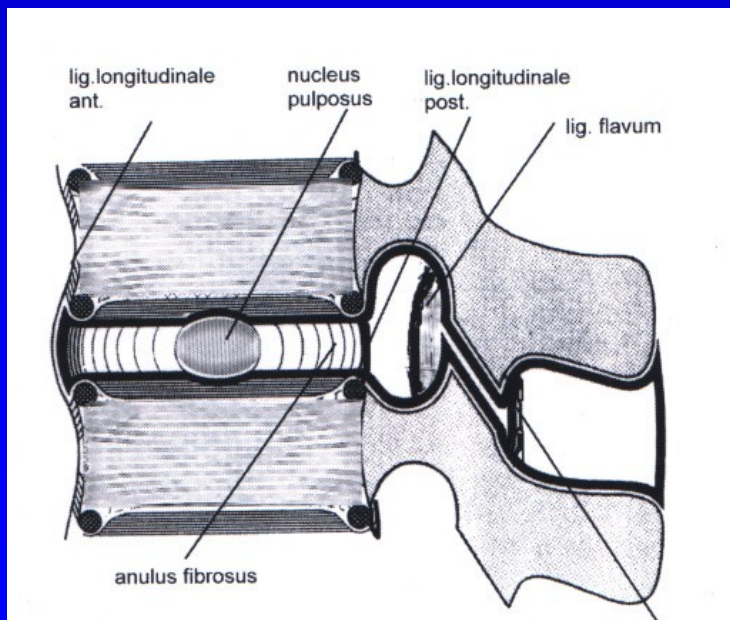
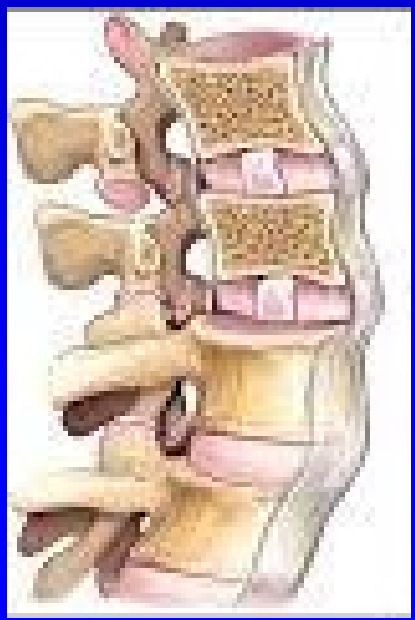
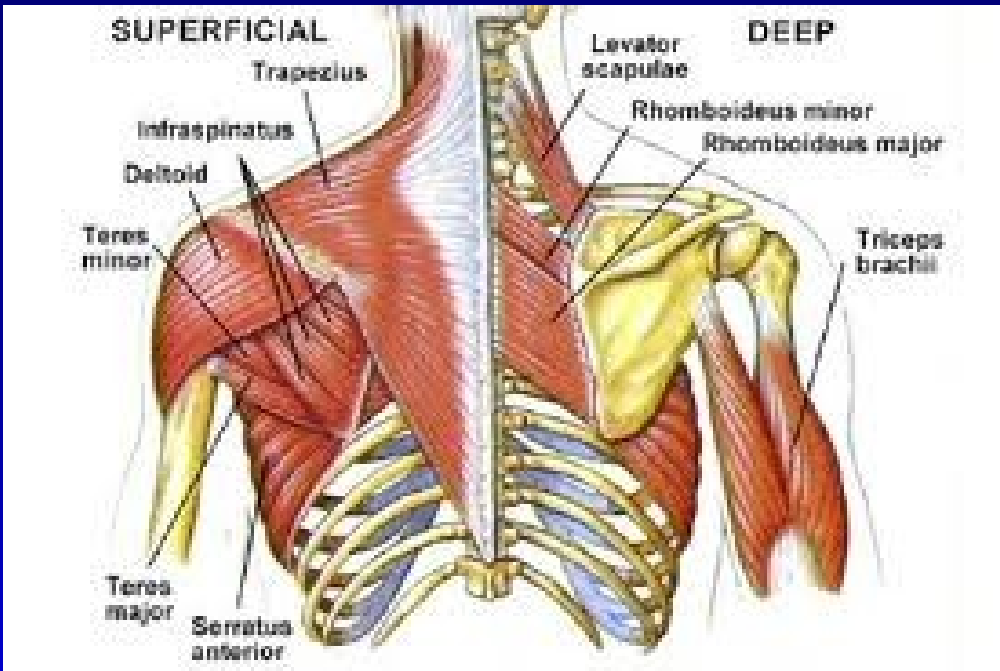
# Spojení mezi obratly

Meziobratlové ploténky

Intervertebrální klouby

Vazy

Svaly



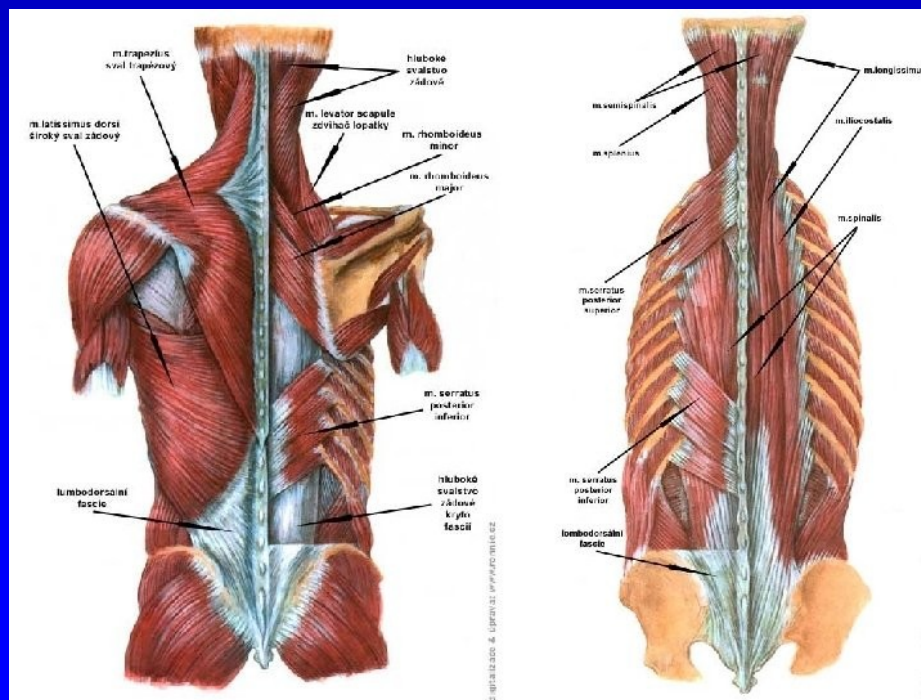
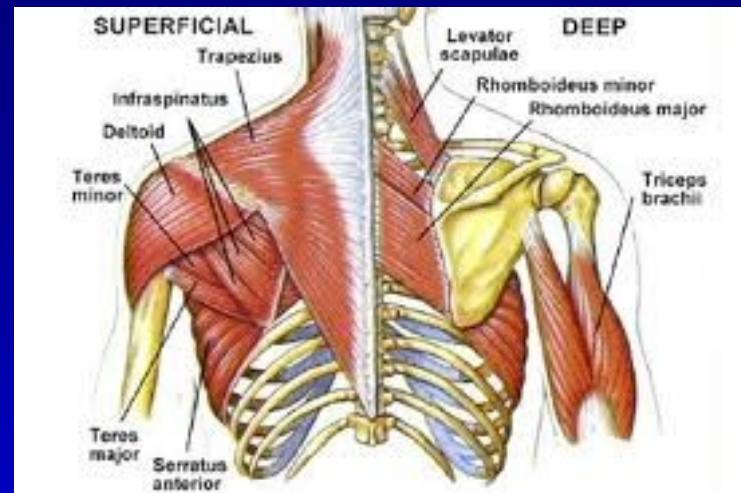
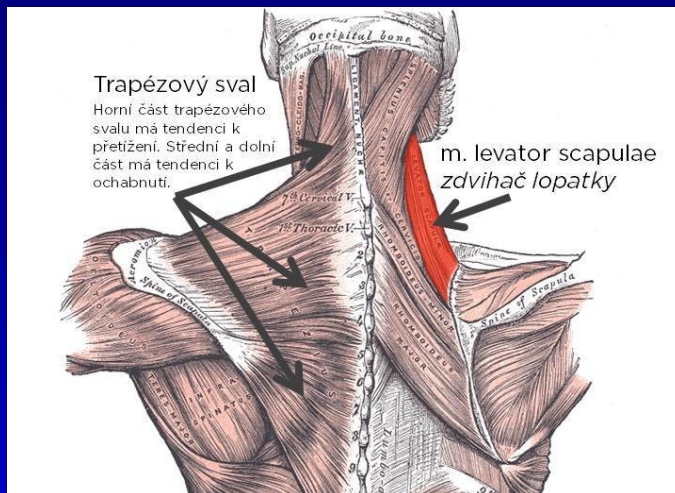
# Svaly

## Povrchové

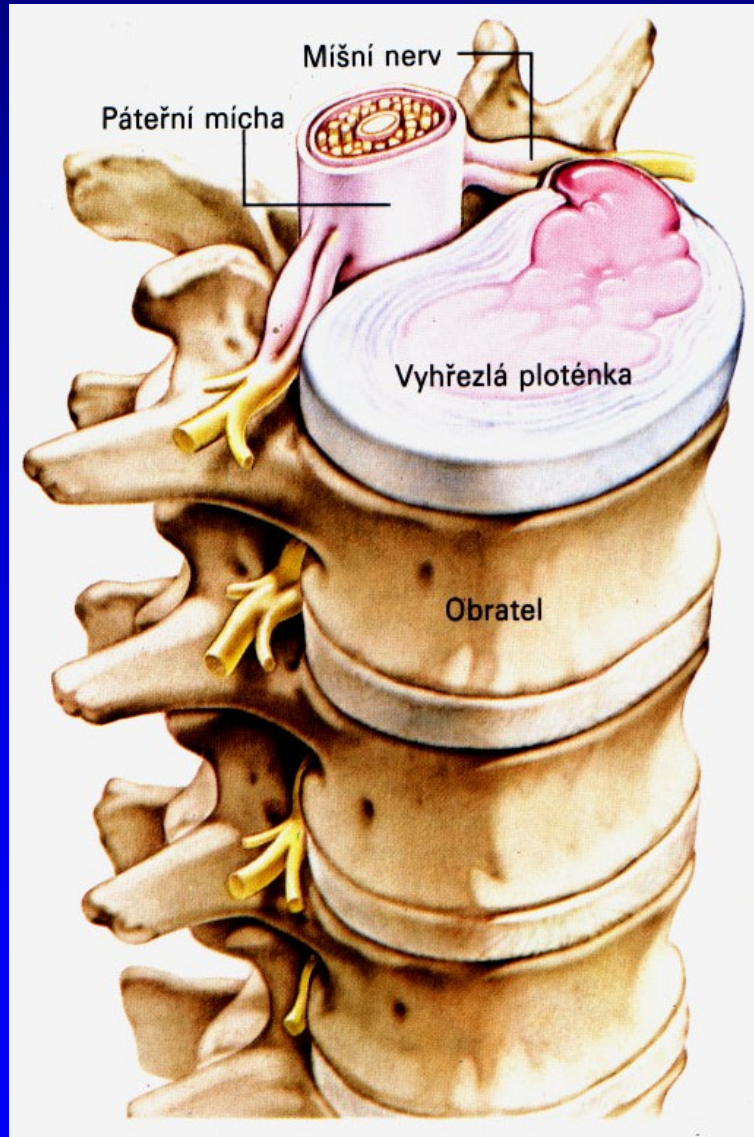
## Hluboké

## Dlouhé

## Krátké



# Segment páteře - dva sousední obratle + ploténka



Mícha

Míšní kořeny  
- foramen intervertebrale

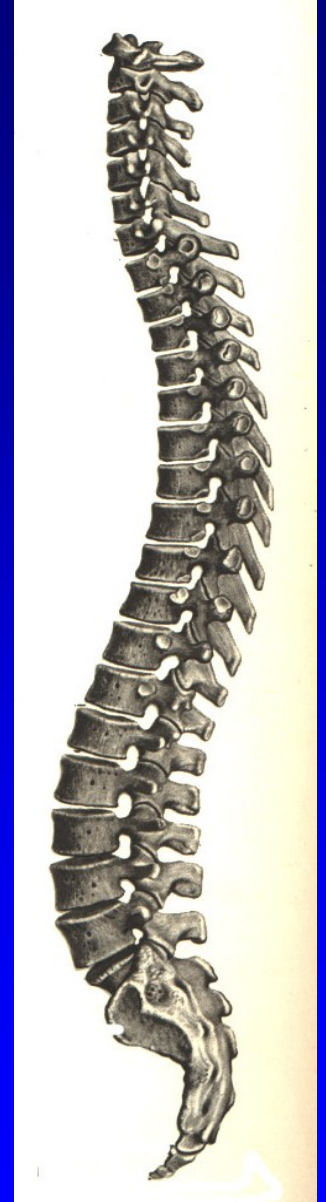

# I. vertebrogenní

Bolesti v kříži (lumbosakrální páteře)

Bolesti hrudní páteře

Bolesti krční páteře



# Bolesti v kříži

Entezopatie

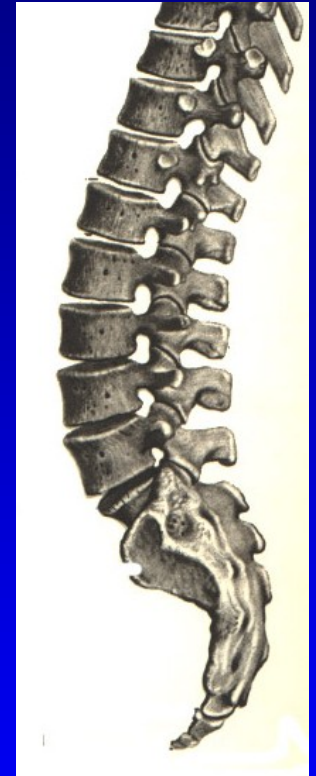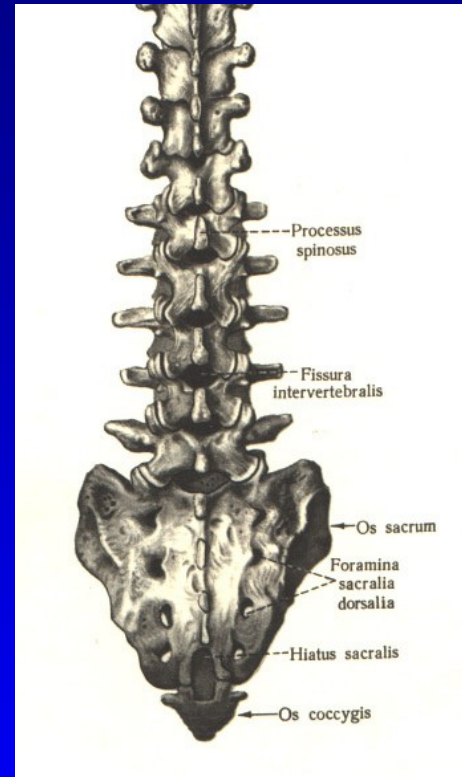
Lumbago

Lumbalgia

Lumboischiadický syndrom

Bolesti SI kloub

Coccygodynia



# Bolesti svalů z přetížení

Léčba- klid, analgetika, NSA, svalová relaxantia

## Entezopatie

Bolestivé úpony vazů a šlach:

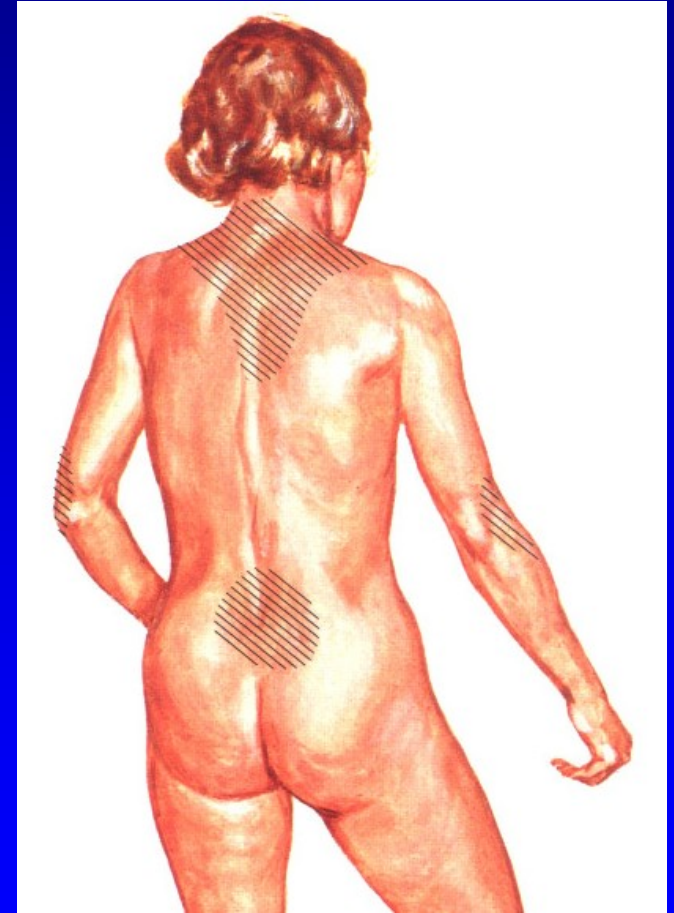proc. spinosi

proc. transversi

lopatka

pánev

Léčba: klid, analgetika, NSA- tbl., masti  
lok. kortikoidy



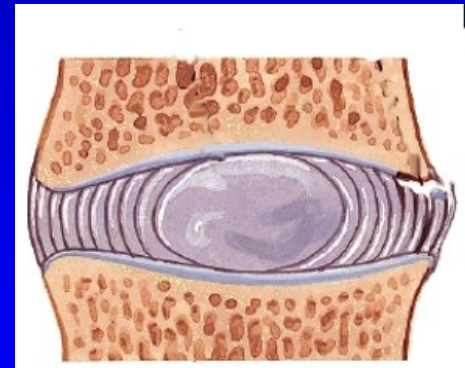
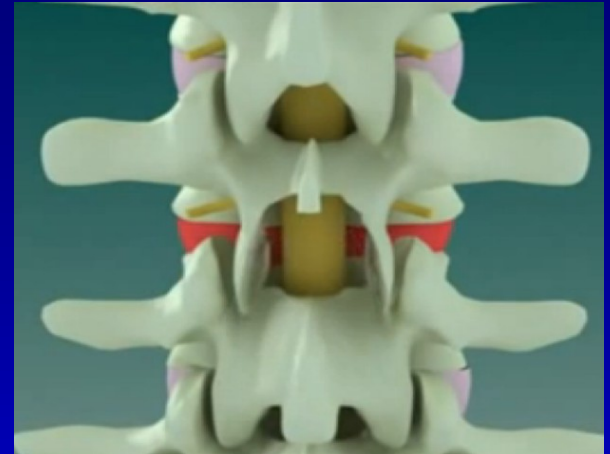
# Lumbago (ústřel)

Akutní bolest, svalový spasmus

## Příčiny:

- IV klouby:
  - uskřinutí meniskoidů
  - subluxace
- lehká protruze ploténky

Léčba: klid, teplo,  
analgetika, NSA  
myorelaxantia



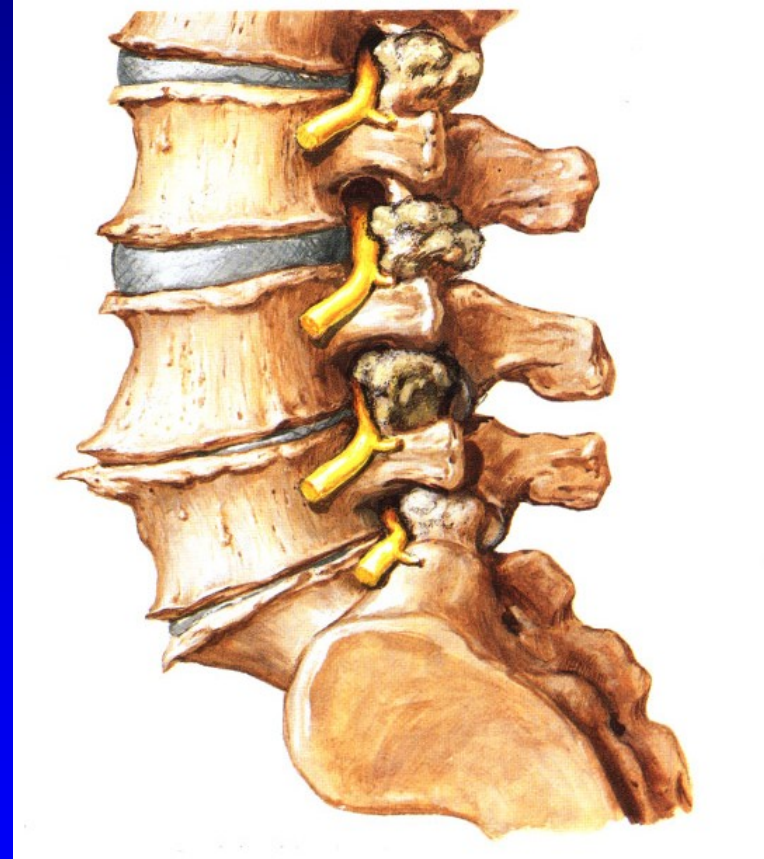
# Lumbalgia

Chronické nebo opakované potíže

Osteochondrosis disci

Spondylosis deformans

Spondylarthrosis deformans



# Osteochondrosis disci

Degenerace disku

Snížení jeho výšky

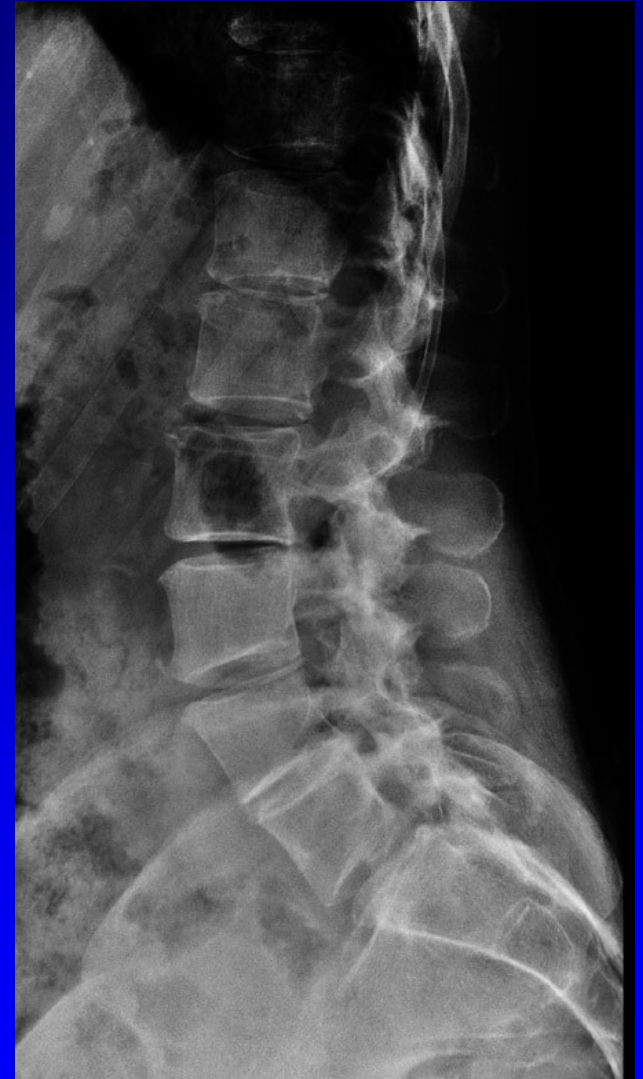
Sklerosa přilehlých ploch

Nerovnosti kontur

Th.- klid, NSA

fysik th

cvičení, posílení svalového korzetu



# Spondylosis deformans

Degenerativní proces  
mezi těly obratlů

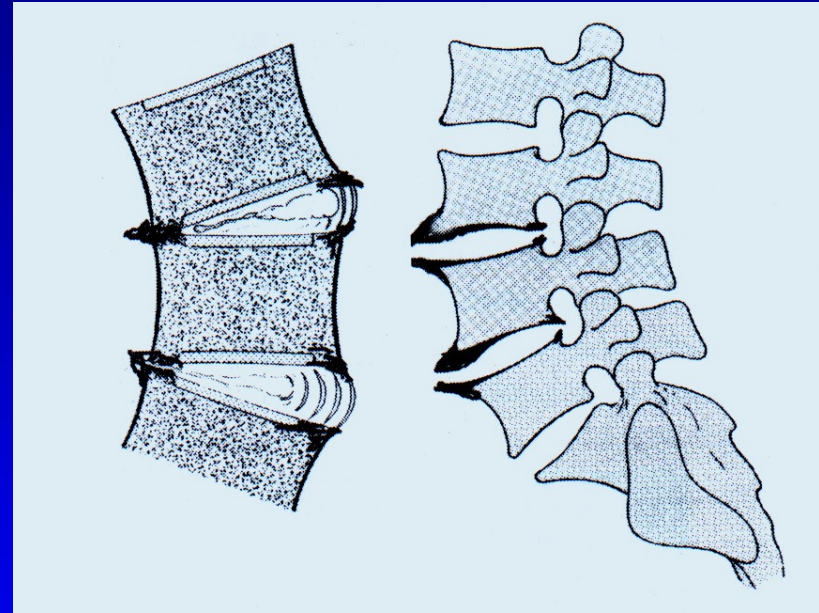
RTG:

osteofyty, přemostující osteofyty,  
zúžení výšky, instabilita.

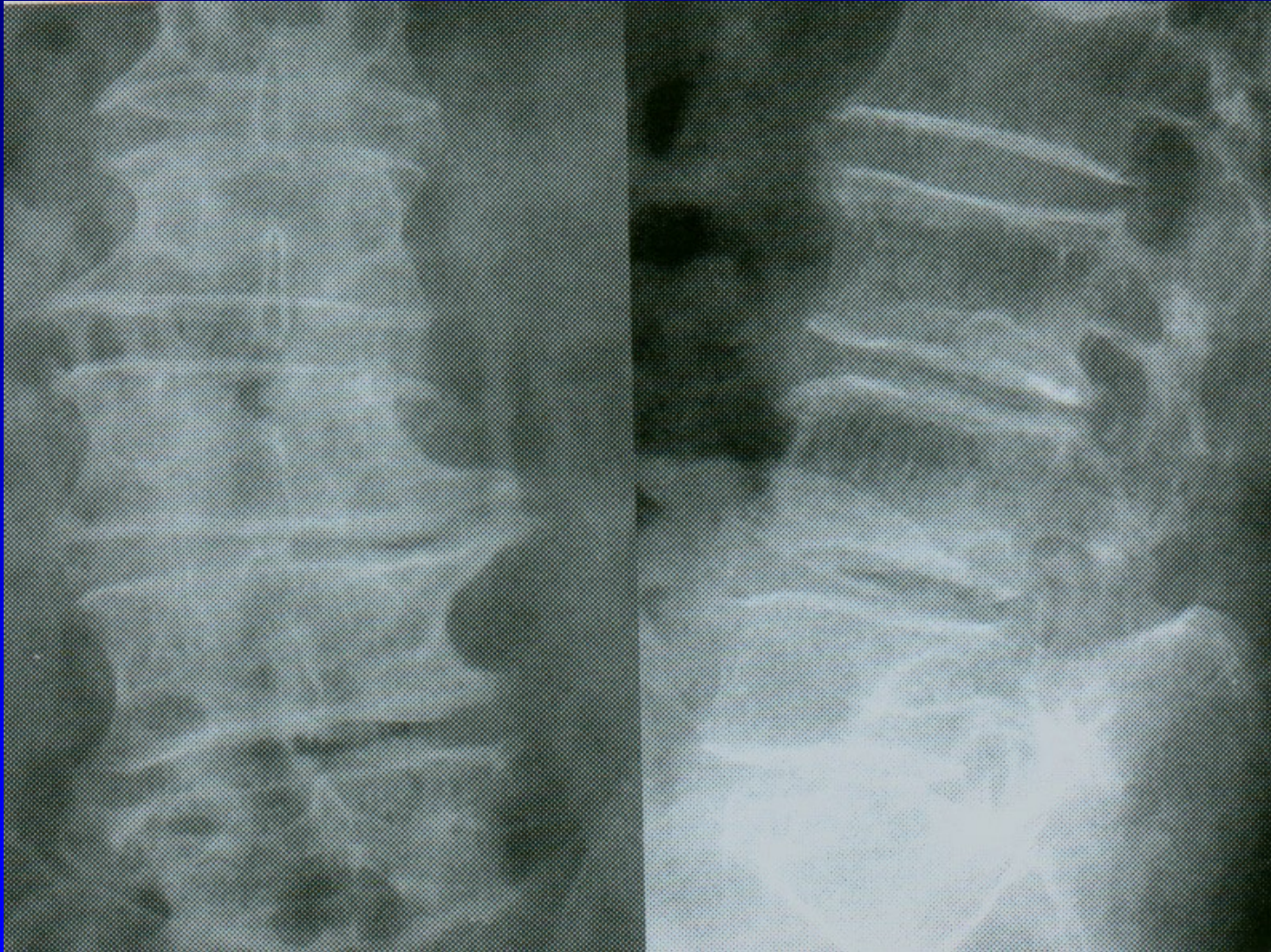
Th.- klid,

NSA, fysik th,

cvičení, posílení svalového korzetu  
u instability- spondylodéza



# Spondylosis deformans



Obr. 3



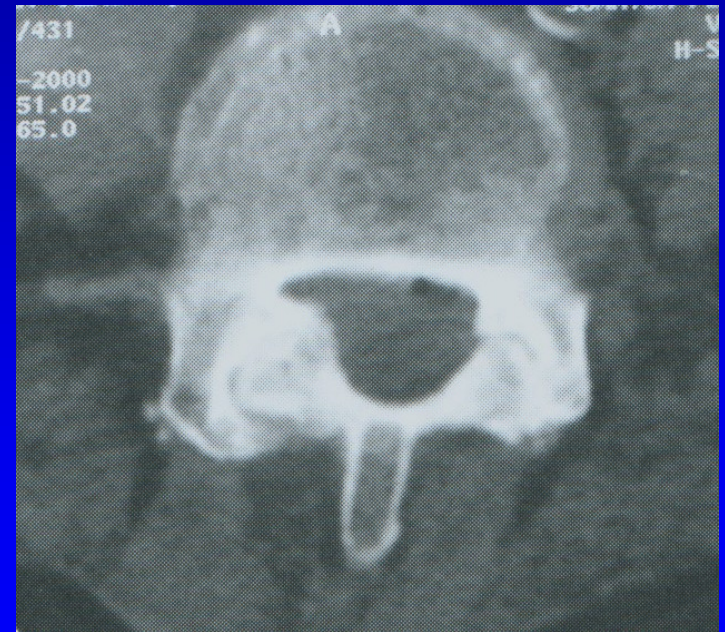
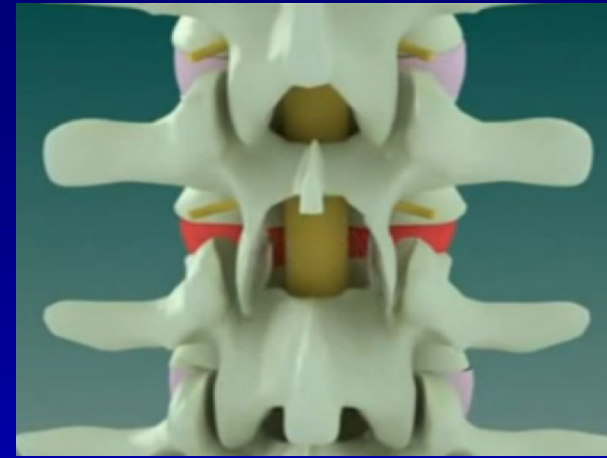
# Spondylarthrosis deformans

Artróza meziobratlových kloubů

RTG: osteofyty, zúžení.

Klinicky - bolesti zad  
omezení pohybu

Th: klid, fysik th, NSA,  
chondroprotektiva,  
analgezie, rehabilitace.



# Prevence bolestí zad

Správné držení těla – od dětství (! vadné držení těla)

Léčba deformit v dětství

Režimová opatření- pracovní, sportovní (respektovat věk a nález)

Správná ergonomie při práci

Kondiční cvičení zad

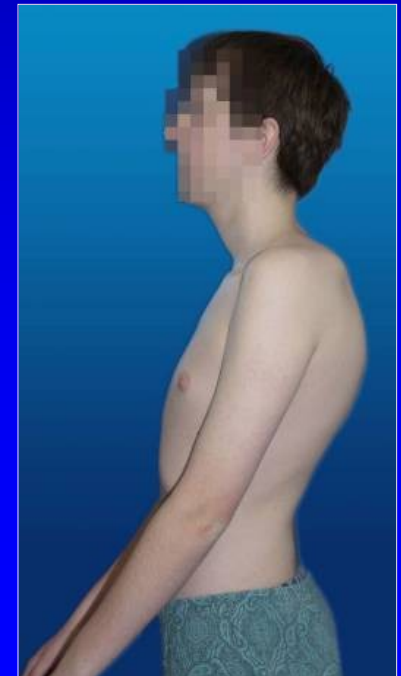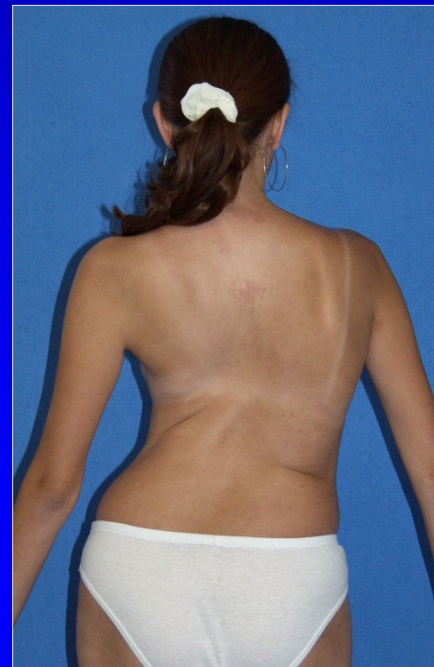Prevence jednostranné zátěže

Omezit extrémní námahu

Sport- s rozumem !!

Plavání

Nadváha- omezit



# Praktické rady

Správné držení těla v jedné ose- tzv. rovná záda

- napětí svalů před každým pohybem

Vhodné lůžko

V sedu bederní páteř vypodložena do lordózy

- bederní opěrka v autě apod.

Střídání poloh- sed, chůze, zastávky při cestě autem

Relaxační polohy

Zvedání břemen – z podřepu, napjaté svalstvo

Rozložit zátěž při nesení břemen na obě ruce stejně

Polohy v předklonu- opatrně

Ergonomie – výše pracovní desky apod.

Procvičovat záda během dne (jóga aj.)

Vhodné sporty

# Analgetika

Paracetamol, Panadol

Tramal, Tralgit

Novalgin (metamizol), Afexil

## Silné opioidy:

Morfin- vodné roztoky, sirupy, tablety, čípky

MST Continus, Fentanyl, Sufentanil

Dipidolor

Opioidy transdermální náplasti ( Fentanyl, Durogesic, Fentalis  
Matrifen, Buprenorfin)

Lyrica- pregabalin- neuropatická bolest

Milgamma- vit- B1 a B12

Morfiová pumpa

# Analgetika- kombinace s NSA

Doreta (tramal + paracetamol)

Zaldiar (tramal + paracetamol)

Tramylpa (tramal + paracetamol)

Palgotal (tramal, paracetamol)

Algifen (metamizol, pitofenon, fempiverin)

Ultracod (paracetamol + codein)

Ataralgin ( paracetamol, quajafenesin,cofein)

Talvosilen (paracetamol + codein)

Skudexa ( dexketoprofen+ paracetamol)

# Nesteroidní antiflogistika - NSA

Inhibitory cyclooxygenázy 1 COX - 1 inhibitory

deriváty kys. acetylsalicylové

deriváty kys. propionové (brufenová řada)

Ketoprofen (ketonal)

indometacin

naproxen (nalgesin)

Diclofenac (Dolmina inj , Almiral inj.)

Biofenac (aceclofenac)

Neodolpasse

NSA náplasti- Voltaren gel , Flector EP gel, Veral gel, ..

# Nesteroidní antiflogistika - NSA

Inhibitory cyclooxygenázy 2 COX 2 inhibitory

Preferenční: meloxicam (Melocox, Artrilom, Melovis)  
nimesulid (Aulin, Nimesil)  
lornoxicam (Xeforapid)

Selektivní (koxiby): Aclexa

# Svalová relaxantia

Mydocalm

Quajacuran

Dimexol (Dorsiflex)

Sirdalud

Muscoril

Myolastan

Baclofen

Posílení: NSA + paracetamol v dávce 3x1  
NSA + dimexol 3x1 tbl.



# Infuzní terapie

Novalgin - infuze

Ketonal - infuze

Neodolpasse- infuzní roztok diclofenac + orfenadrin

Mesocain infuze + Quajacuran

Injekce: Almiral, Dolmina, Ketonal

# Fyzioterapie

Pacient nesmí být pasivní přijímač léčby  
ale aktivní účastník léčby

Rozvoj správných stereotypů

Správný postoj a jeho stereotypy

Vytvořit správné ekonomické pohyby

Dechová cvičení

Relaxace

# Cviky

Isometrické

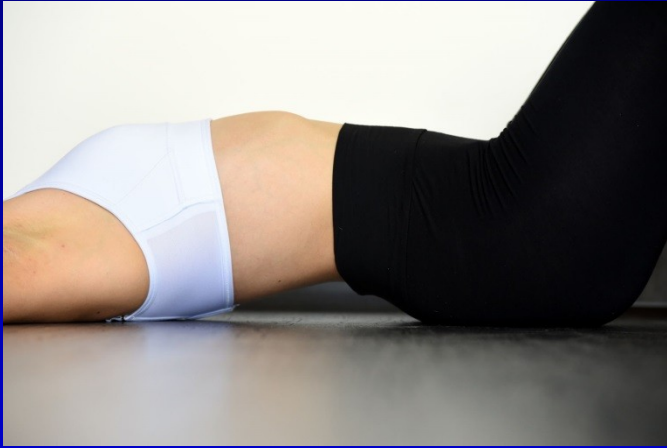Uvolňovací- relaxační

Protahovací- stretching

Stabilizační

Posilovací

# Cvičení



# Cvičení



# Stabilizace svalových funkcí

Správný stoj- vzpřímený stoj a sed

Koordinace pohybů

Specifická cvičení individuální intenzity

Ergonomická opatření

Posilování trupového a břišního svalstva

Posilování pánevního svalstva

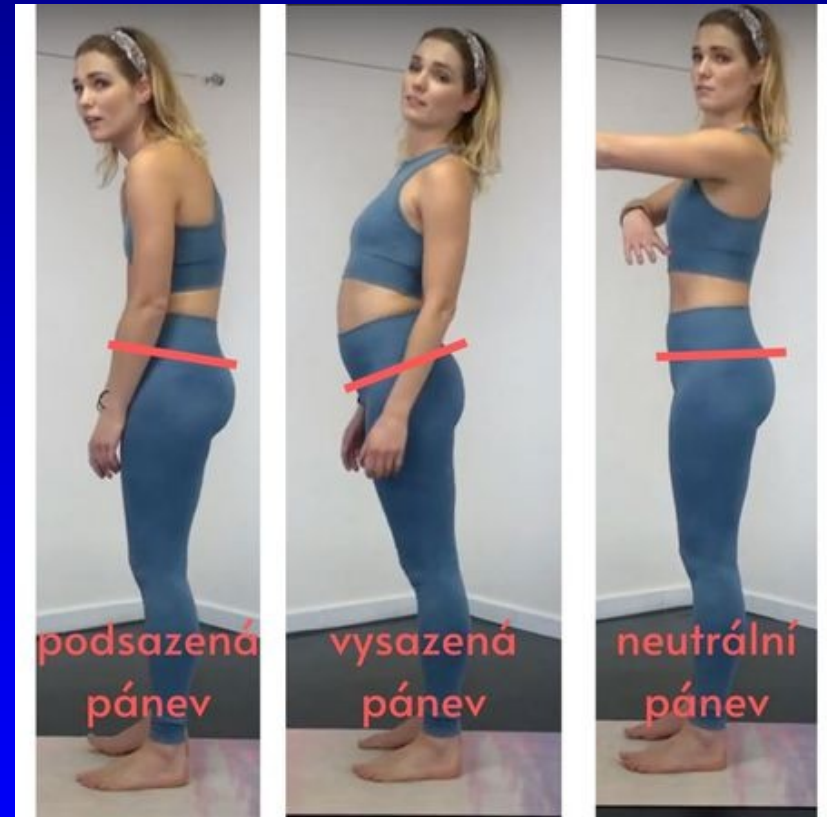# Cvičení

Nejdříve hluboké extensory  
pak povrchové extensory

Synergie bránice, břišních svalů  
a pánevního dna- zásadní role

Podsazení pánve

Zvýšit nitrobřišní tlak



# Fyzikální terapie

IF proudy- interferenční analgetické proudy- nejlepší

Magnetoterapie – analgetický a vasodilatační efekt

TENS proudy- na neuropatickou bolest

DD proudy- na lumbago

Trabertovy proudy – na lumbago



# Další modality

Masáže- měkké techniky

Klasická masáž - výhodnější u bolestí zad (hradí pacient)

Reflexní masáž- jen u specifických stavů (hradí ZP)

Mobilizační techniky

Ovlivňování trigger pointů

McKenzie technika

# Další modality

Manipulace

Kinesiotaping

Akupunktura, akupresura

Bederní pásy

Upomínací bandáž

Vodoléčba

Trakce- trakční lehátko



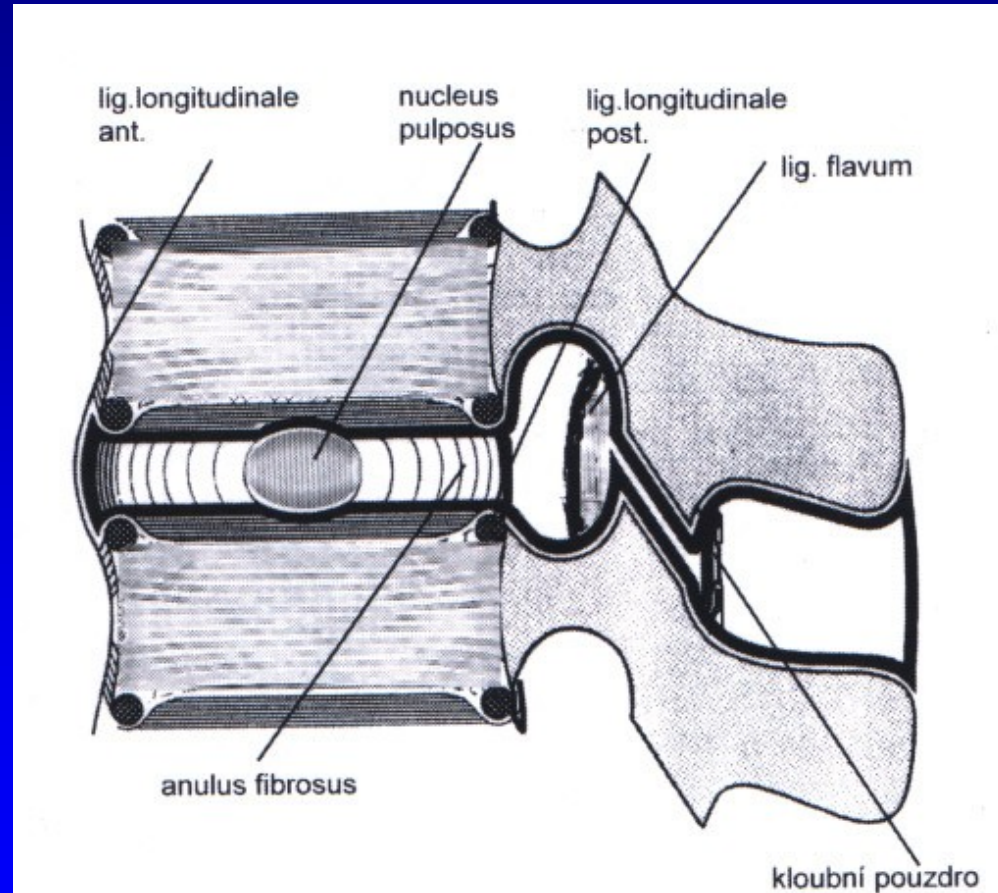
# Lumboischiadický syndrom

## LIS syndrom

- Bolest v lumbosakrální oblasti  
s poruchou funkce lumbální páteře  
s bolestí vyzařující do dolní končetiny  
v distribuci kořenů L5-S2 (lumboischiadický sy)  
v distribuci kořenů L2-4 (lumbofemorální sy)

# Meziobratlová ploténka

Horní krycí plocha  
Nucleus pulposus  
Anulus fibrosus  
Dolní krycí ploténka



# Patofyziologie

Degenerace disku:

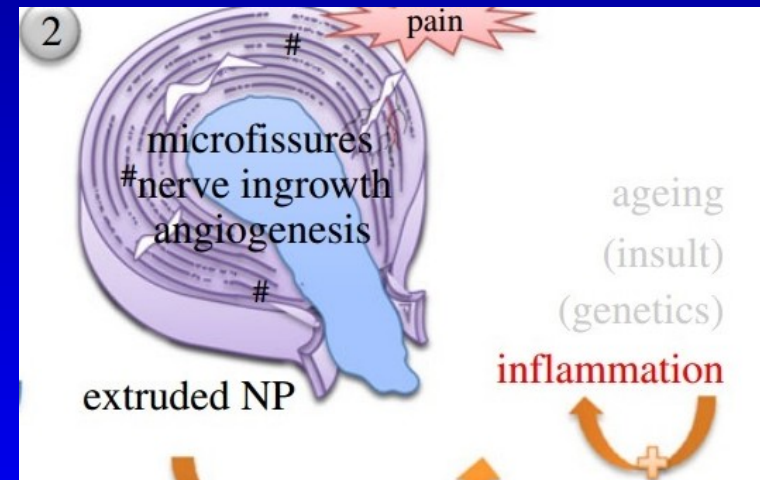
Snížení napětí v nucleus pulposus

Přetížení anulus fibrosus

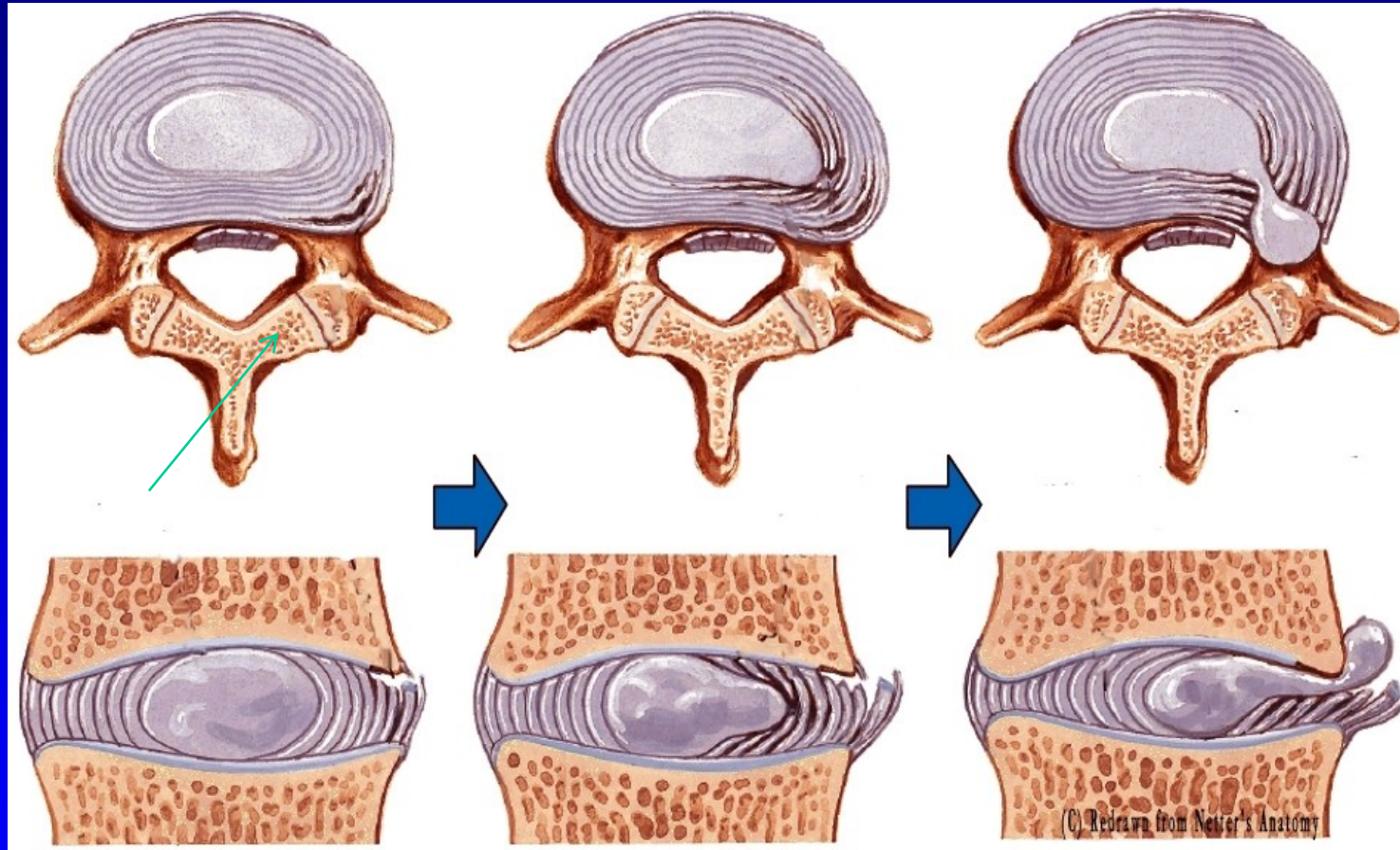
a jeho mikroruptury

Vyklenutí nucleus pulposus  
a protržení anulus fibrosus

Průnik obsahu do kanálu s následnou  
protruzí (do 5 mm)  
až herniací (extruzí) nad 5 mm



# Makroskopicky

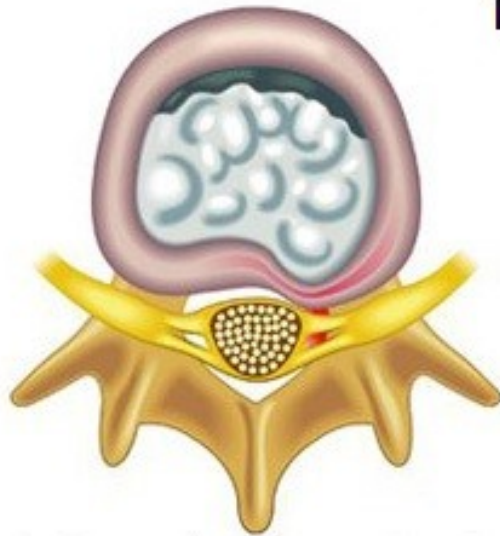

Radiální trhliny

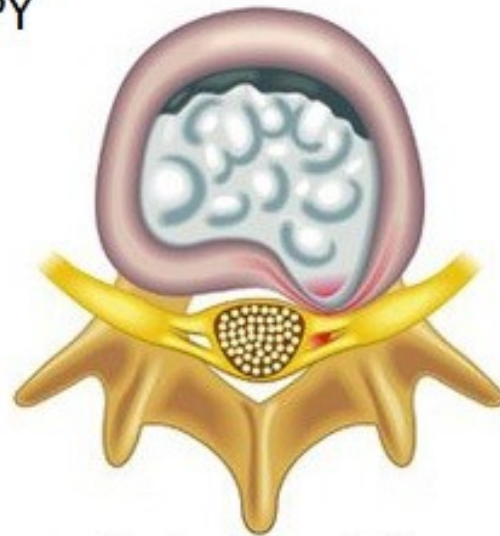Ruptura AF

Znížení disku, herniace NP

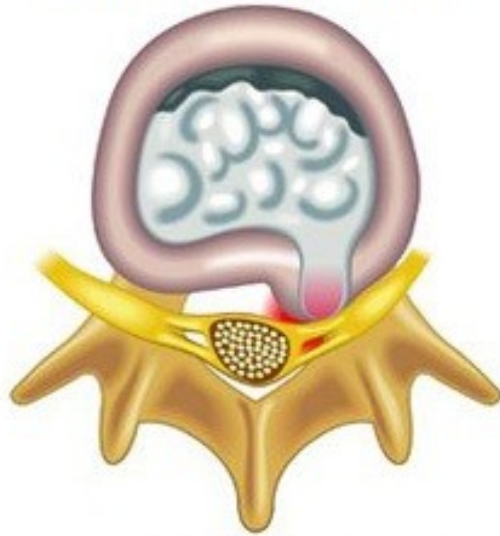TYPY



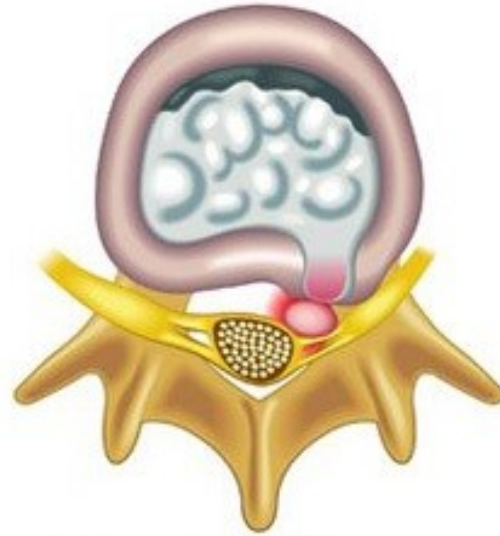Bulging - vyklenutí



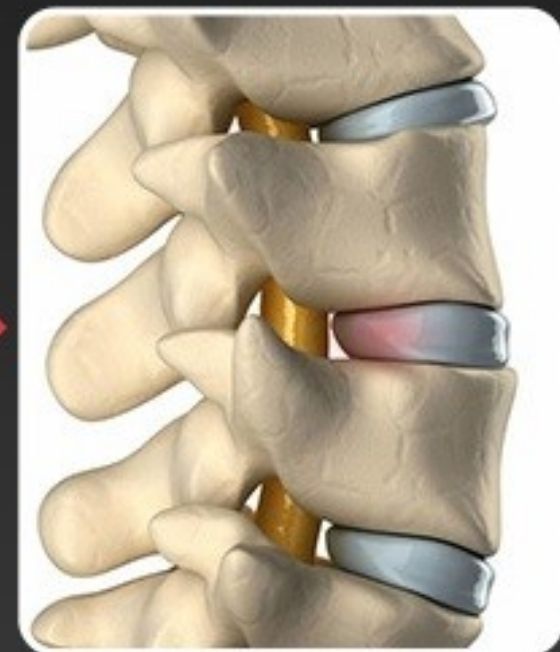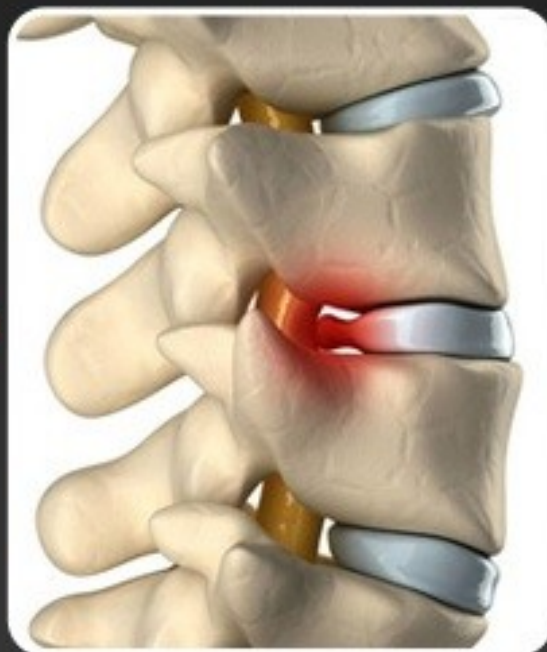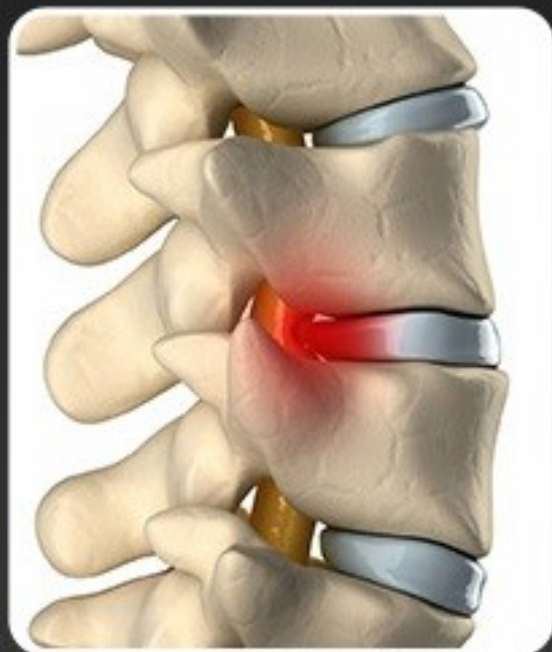Protruze



Extruze



Volný fragment



herniace

protruze

vyklenutí



# Klinické příznaky

Náhlá bolest

Antalgické držení páteře a úklon trupu

Svalové spasmy, stoj na nebolestivé končetině

Zvýšené napětí svalů

Ztuhlost v oblasti páteře, omezené rozvíjení

Iritálně zániková symptomatologie do DKK – sensitivní a motorická

- kořenové příznaky v distribuci kořenů L3,L4,L5,S1.

Syndrom kaudy

# Výskyt

- 30-50 let
- Silná hereditární predispozice v mladším věku
- Nejčastěji segment L5-S1
- 2-3% populace má radikulární symptomatologii
- 70 -85 % bolesti bederní páteře minimálně 1 x za život

# Symptomy S1

- Bolest - po zadní straně stehna a lýtka do paty.
- Reflexy- Achillovy šlachy
- Oslabení plantárních flexorů nohy a prstů
- Nezvládá postavit se na špičku
- Lasegue pozitivní

# Symptomy L5

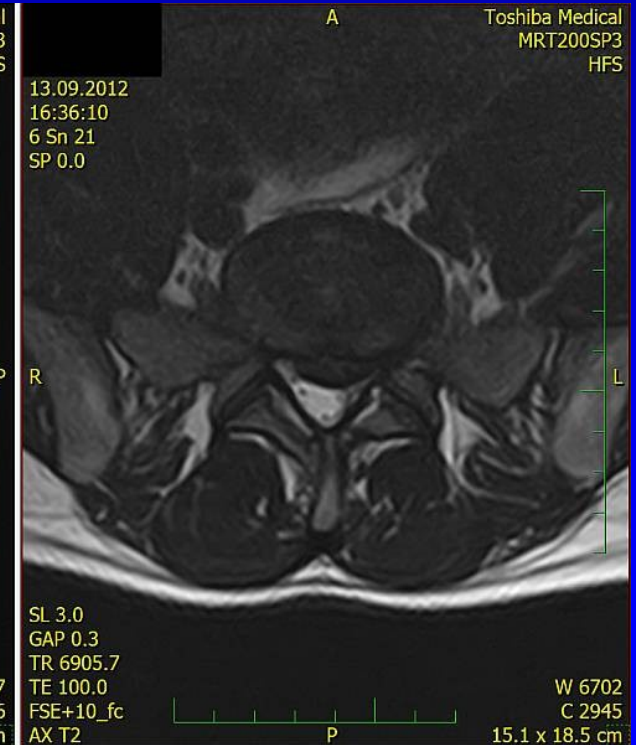
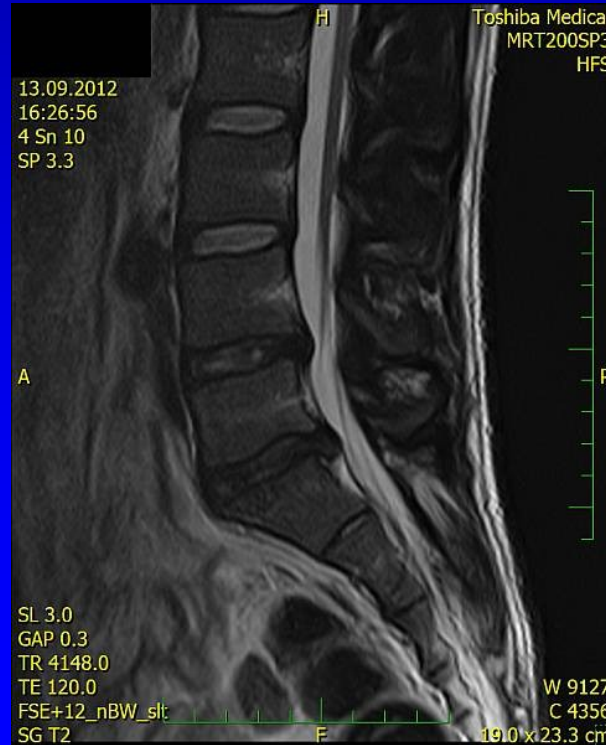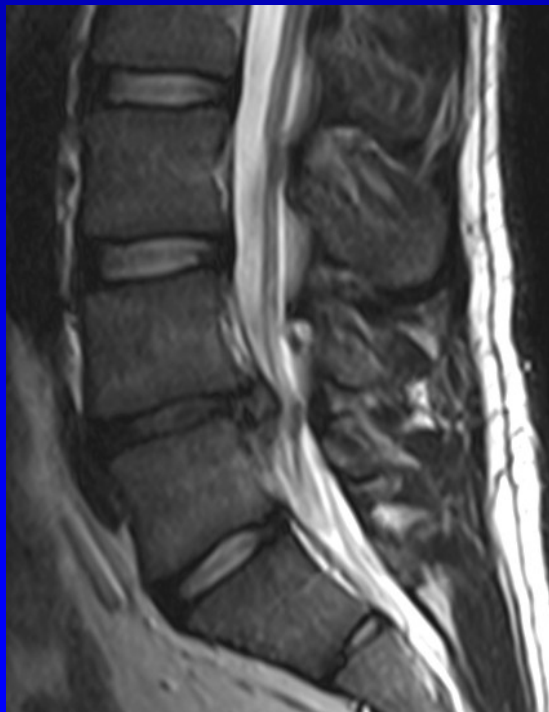
- Bolest - na zevní straně stehna, přední strana bérce a nárt až k palci
- Oslabena dorsální flexe hlezna a prstů
- Pacient zakopává (padavá noha)
- Nezvládá se postavit na patu

# Symptomy L4

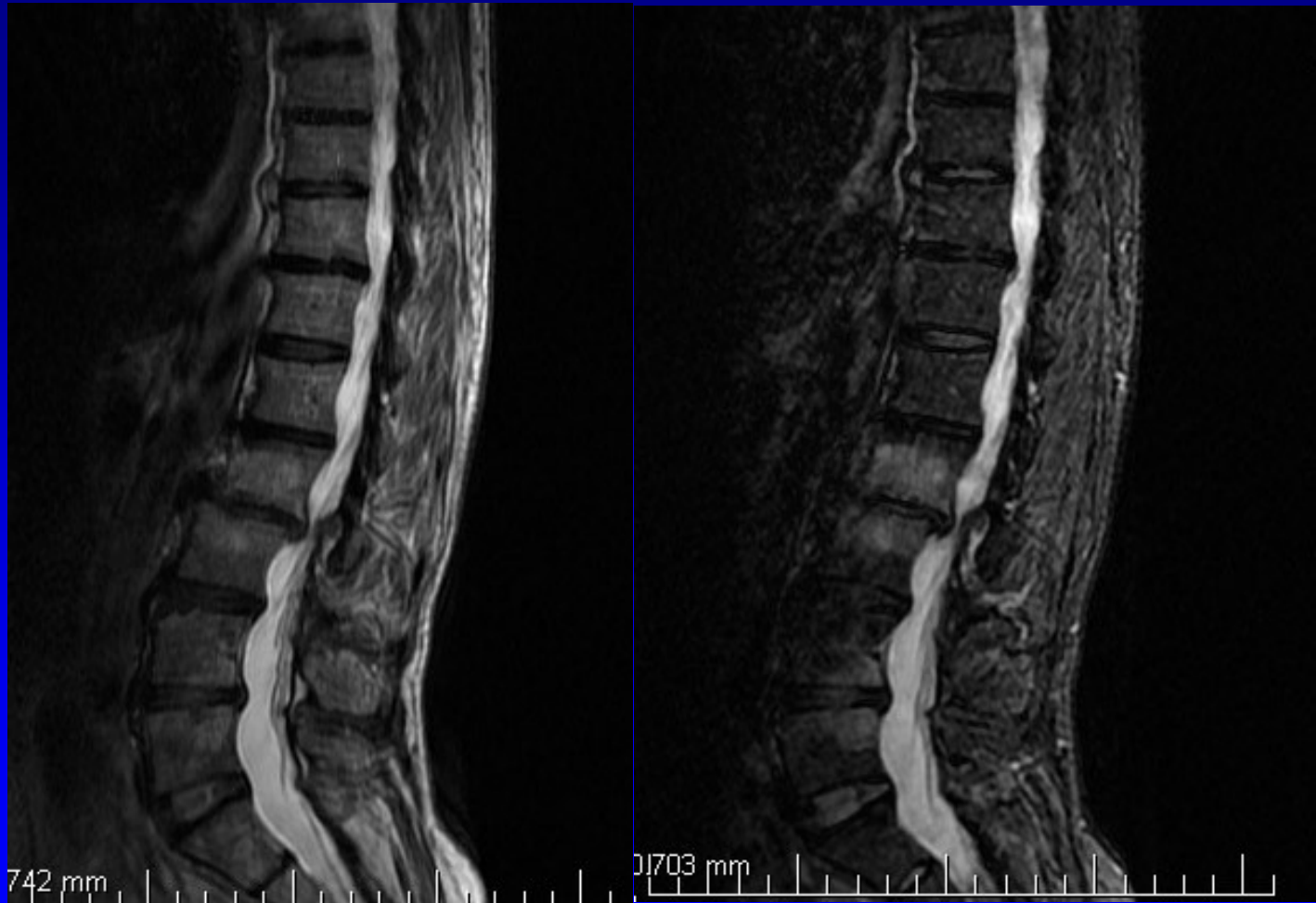- Bolest – na přední straně stehna a vnitřní ploše bérce k vnitřnímu kotníku
- Reflex patelární snížen
- Oslabena extenze v koleni a flexe v kyčli (oslabení m. quadriceps femoris)

# Zobrazovací metody

- RTG – nedostatečné
- MRI – metoda volby
- CT myelografie



# Hernia disci



# Terapie- konzervativní

Klid na lůžku

NSA, myorelaxantia, analgetika, opioidy

Léky ovlivňující regeneraci periferních nervů:

Milgama N, Neurontin, Gamapentin, Lyrica

Infuzní léčba

Periradikulární terapie (PRT):

(kortikoid, morfin, marcain)

Po zklidnění: LTV a další modality

Efekt- 80-90 %



# Ozónoterapie

Ozón- oxidační činidlo

Analgetický, protizánětlivý efekt

menší otok kořene, zvýšené prokrvení  
rozpustí fragmenty disku

3 sezení po 3-4 týdnech

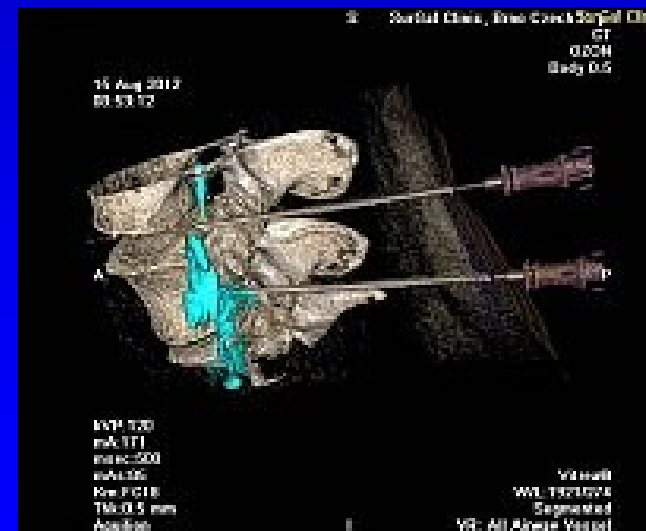
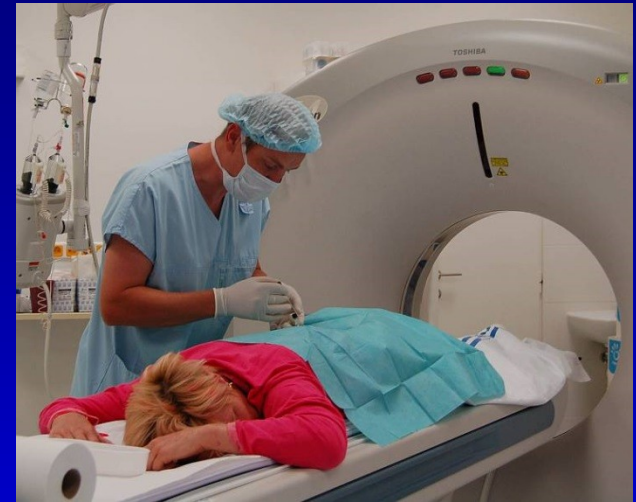Pod CT do těsné blízkosti kořene

+ lok. anestetikum, steroid, kontr. látka

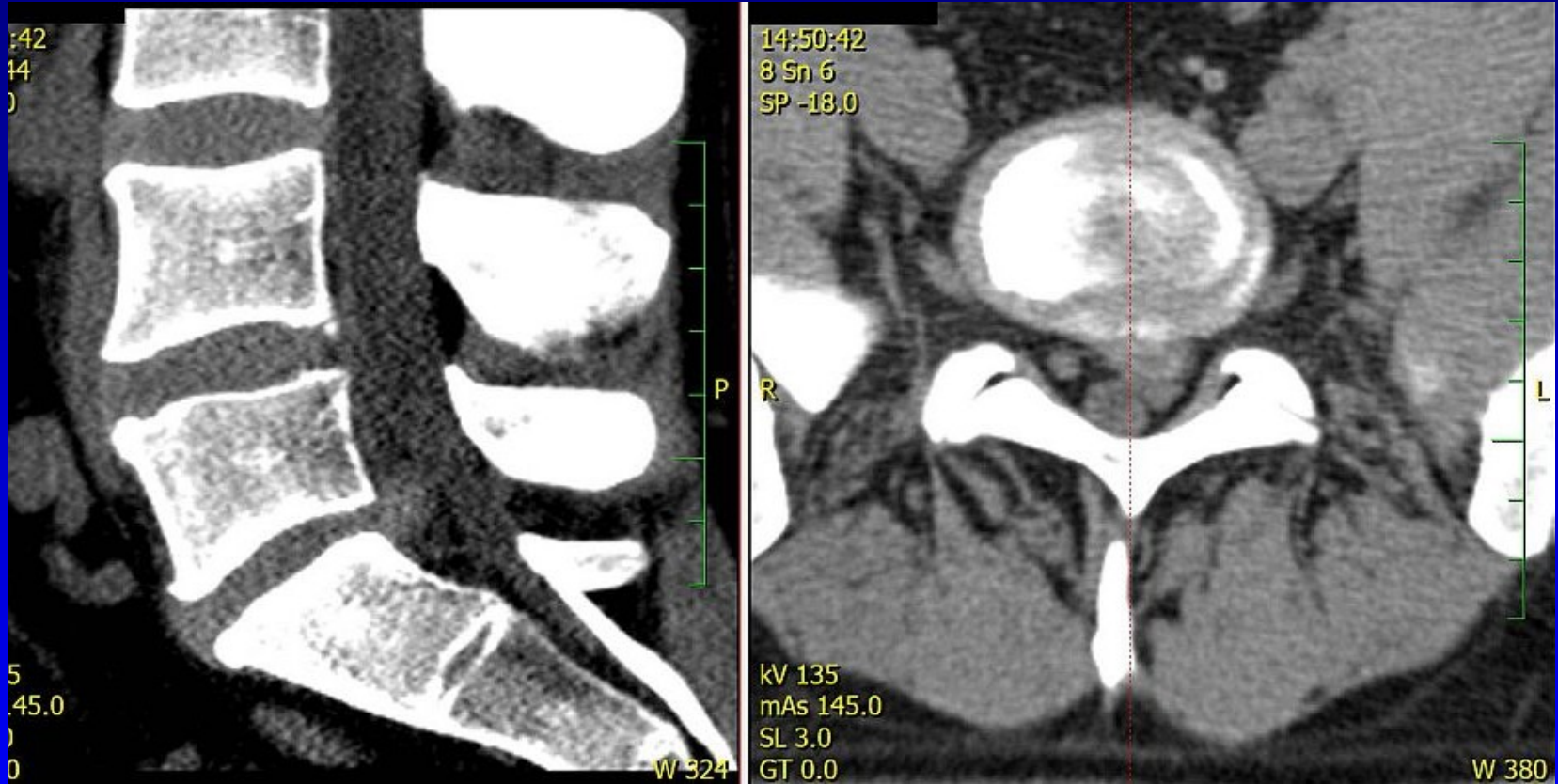80 % efekt

minimum komplikací

minim jizva



# Ozónoterapie

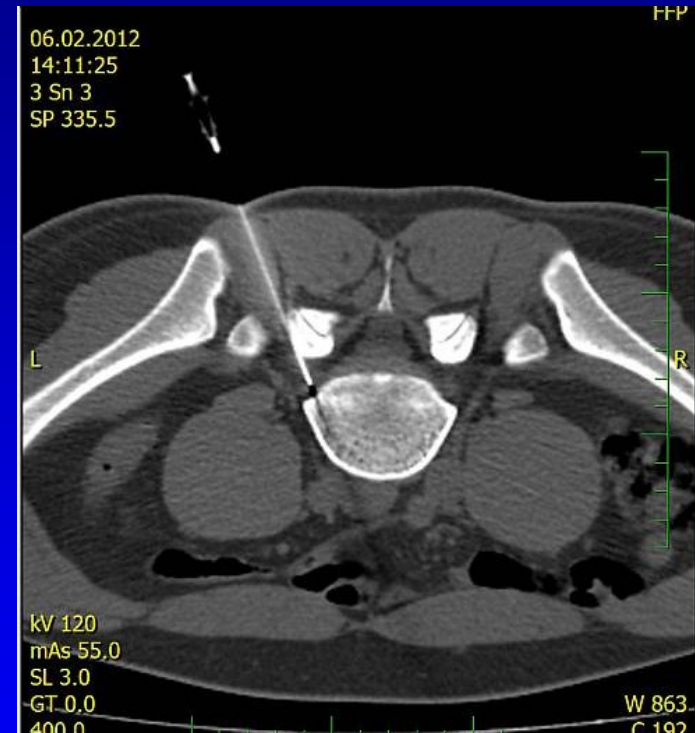

Hernia disci

# Terapie

## Další minimálně invazivní metody

- perkutánní laserová dekomprese disku
- elektrotermální terapie
- radiofrekvenční ablace



# Terapie chirurgická

## Indikace:

- motorické radikulární poškození nereagující na konzervativní léčbu

**Operovat do 6 týdnů- 3 měsíců**

- Odstranění výhřezu, dekomprese nervového kořene + hemilaminektomie

# Komplikace op. hernie disku

- Peroperační poranění durálního vaku, kořenů
- Silná jizva
- Operace jiného disku, na opačné straně
- Ponechání části sekvestru
- Akutní infekce- spondylodiscitis
- Recidiva
- Pooperační nestabilita

# Následky

- 14 - 20% recidiva obtíží po roce
- S počtem revizí stoupá počet recidiv
  - 1. revize 40 %
  - 2. revize 60 %)
- Failed back surgery syndrom

# Failed back surgery syndrom

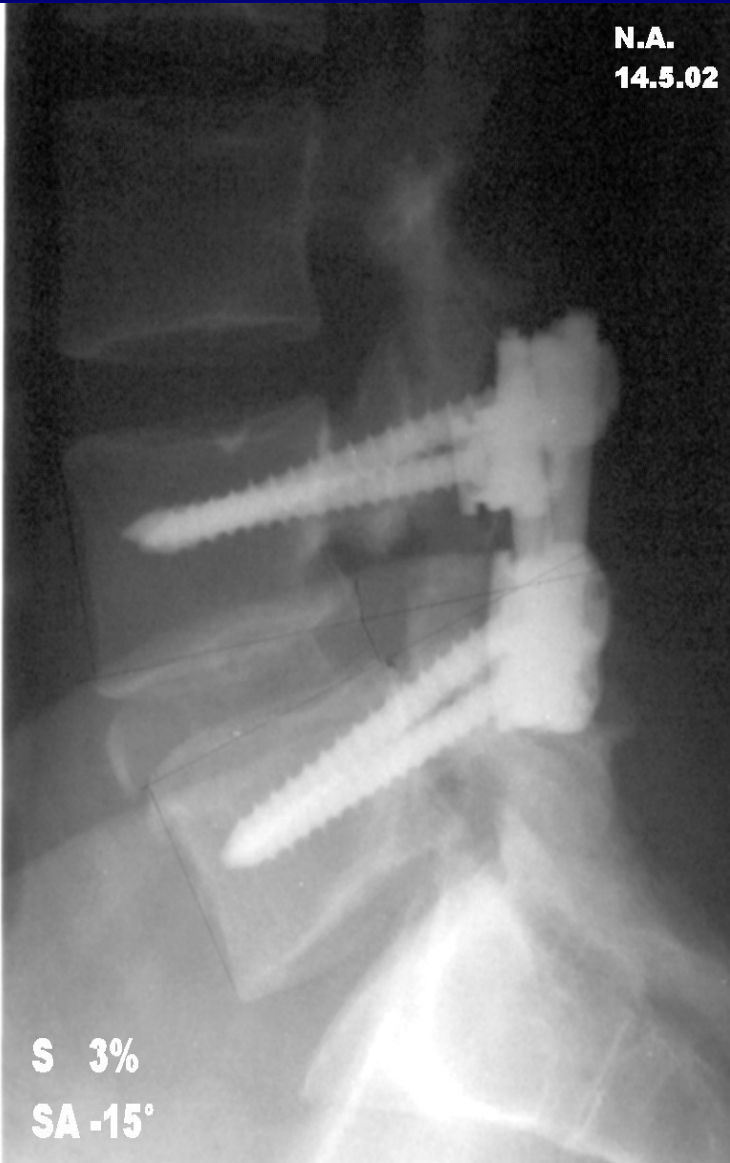
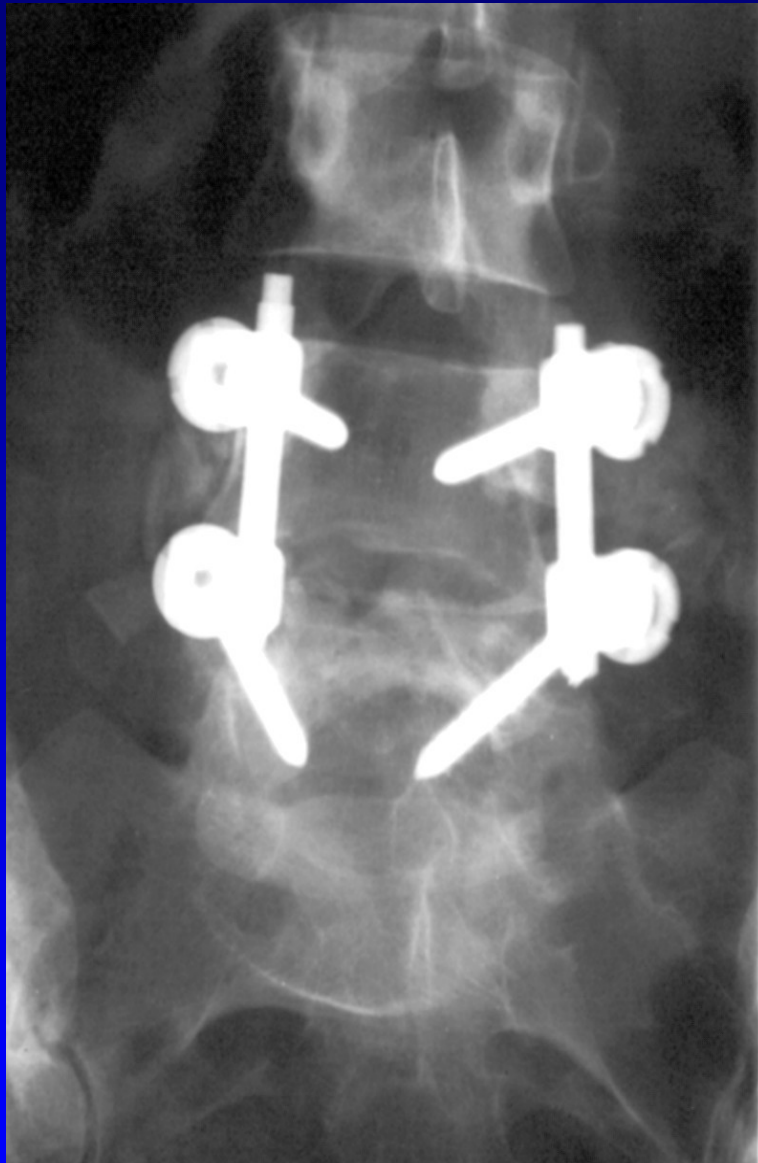
Selhání operační léčby, recidiva bolestí L páteře

Původ: epidurální fibróza, infekce  
arachnoiditis, paklouby  
instabilita segmentu  
spondylartróza- zúžení for. intervertebrale  
stenóza spinálního kanálu  
psychologické vlivy

Th- konzervativně,

Op: dekomprese, stabilizace, instrumentace

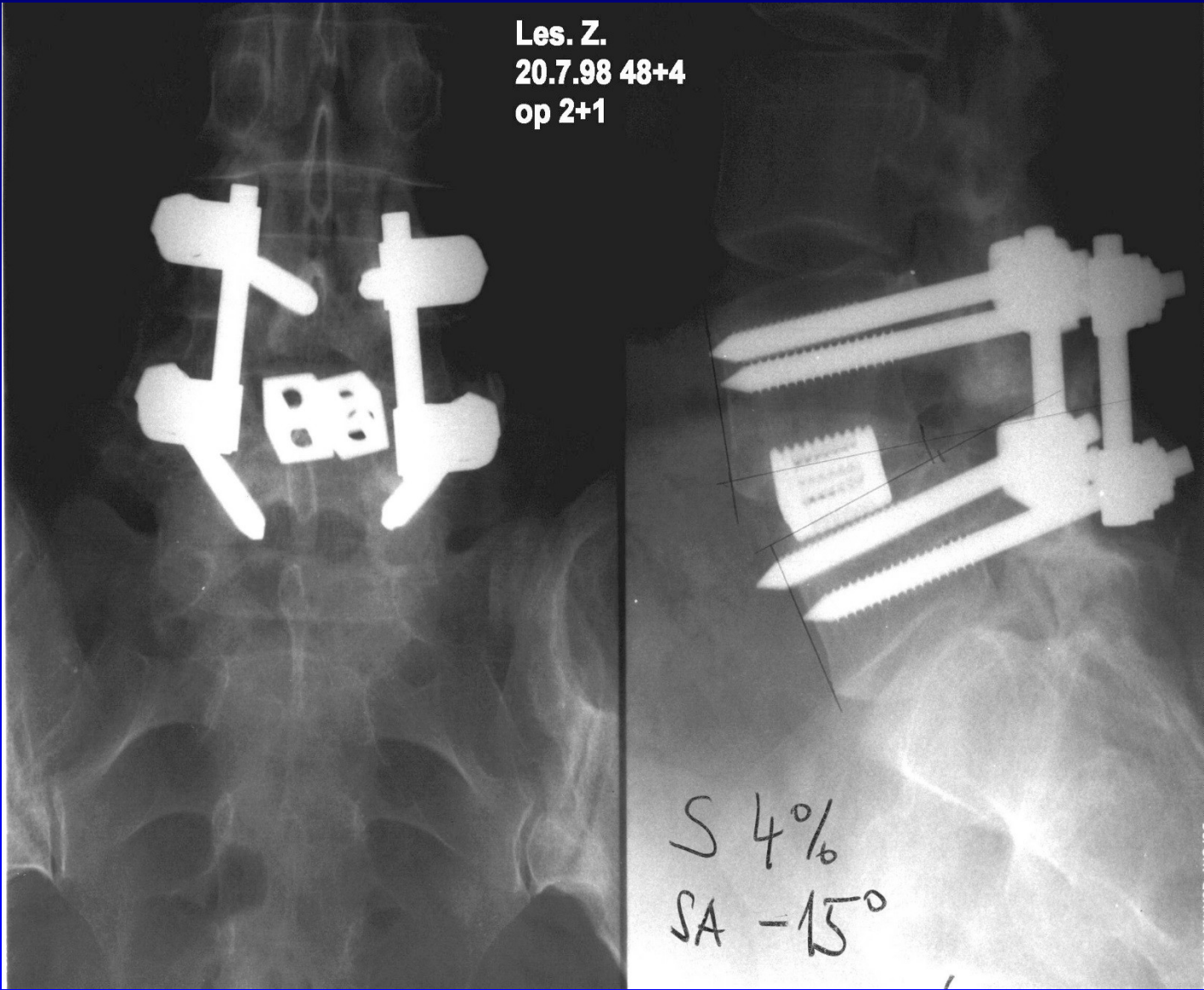
N.A.  
14.5.02



S 3%  
SA -15°



Les. Z.  
20.7.98 48+4  
op 2+1

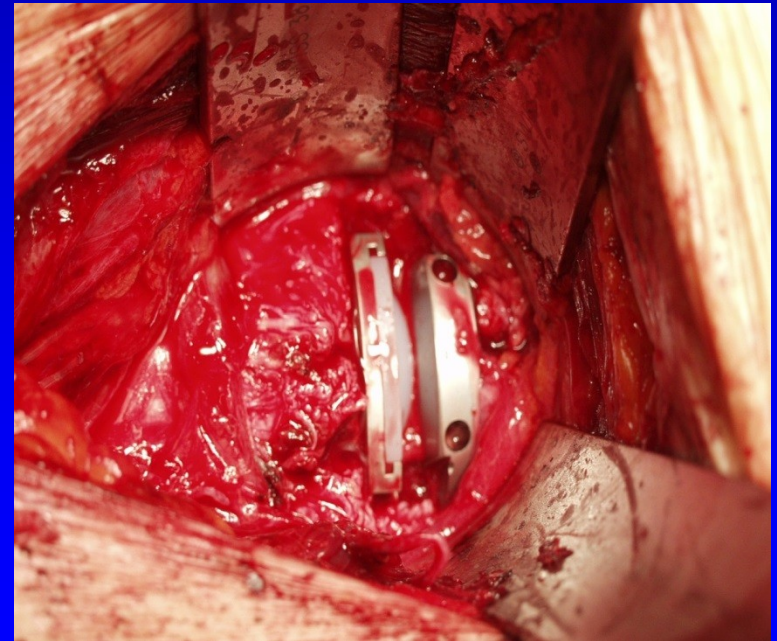
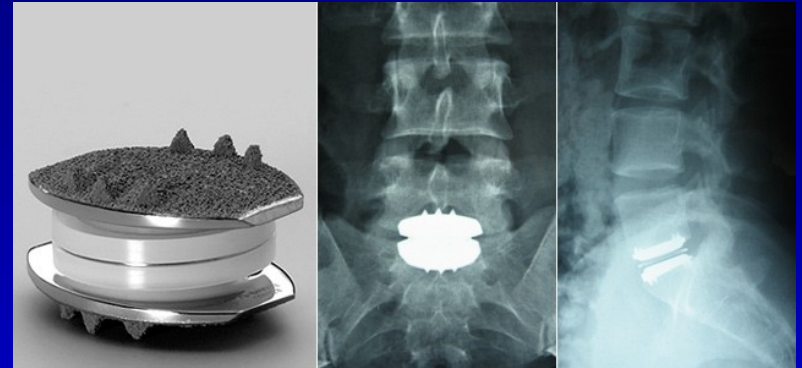


# Funkční náhrada disku - Prodisc (endoprotéza - titan destičky - PE)

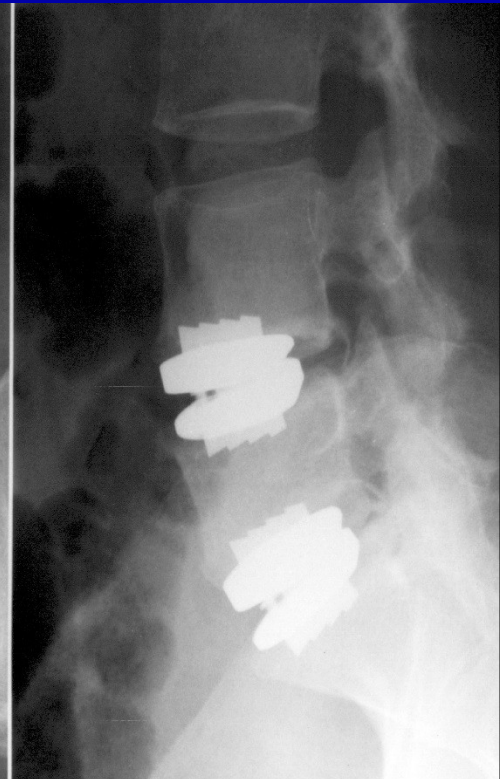
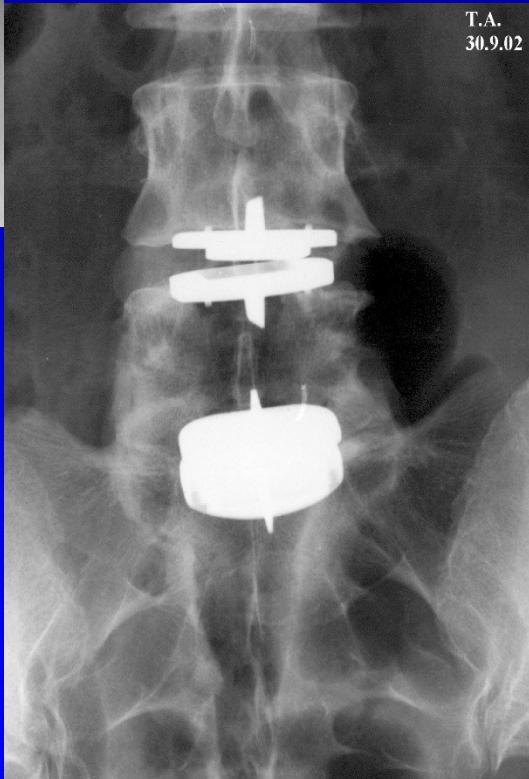
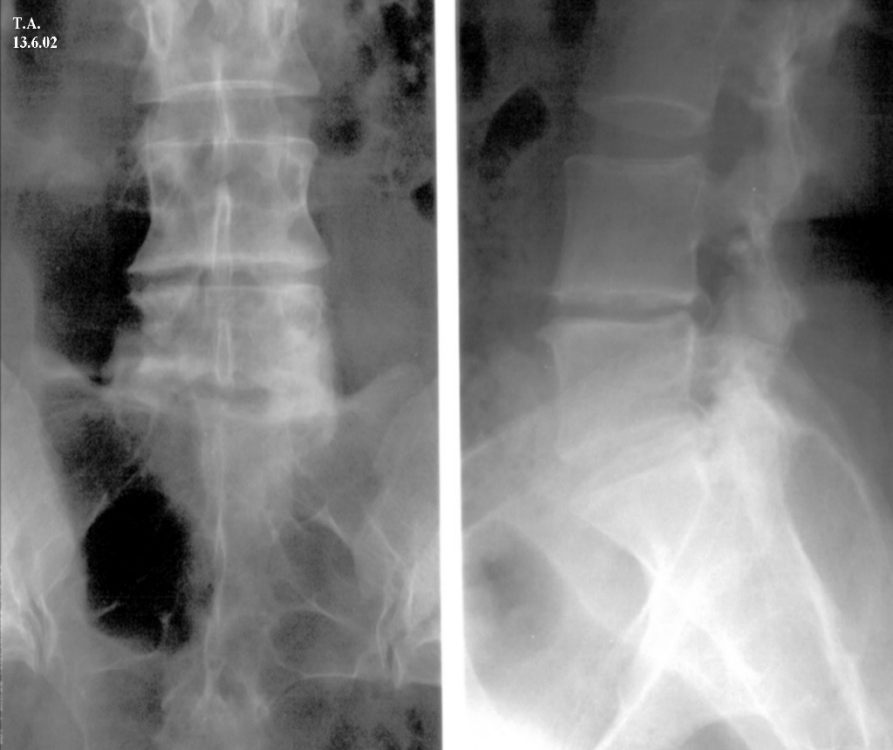- konzervativní léčení bolestí v kříži nad 6 měsíců (L2 - S1)
- normální i.v. klouby
- nepřítomnost spondylolistézy
- nepřítomnost spinální stenózy
- snížení disku (4 mm)

# Terapie chirurgická

- Funkční náhrada disku
- indikace při neúspěšné konz. terapii
  - bolesti v kříži nad 6 měsíců
- normální i.v. klouby
- nepřítomnost - spondylolistézy, spinální stenózy, snížení disku na  $\frac{1}{2}$  (4 mm)
- Úzký výběr, 5-7 % nemocných



T.A.  
13.6.02



# Pseudoradikulární bolest

Bolest z LS páteře vyzařuje  
ke kyčli  
do stehna  
do hýždí

# Chronický algický vertebrogenní syndrom

Soubor potíží s bolestmi zad, omezeným pohybem, antalgické držení, reflexní skolióza, úponové bolesti.

Vyvolávající moment- jednorázové nebo opakované fyzické přetížení, prochlazení, virózy.  
Psychologické vlivy.

Podkladem je většinou- spondylóza, osteochondróza disku, spondylartróza

Th: analgetika, myorelaxantia, NSA, fyzioterapie, fyzikální léčba, posílení svalového korzetu, mobilizační techniky.

# Spondylolysis

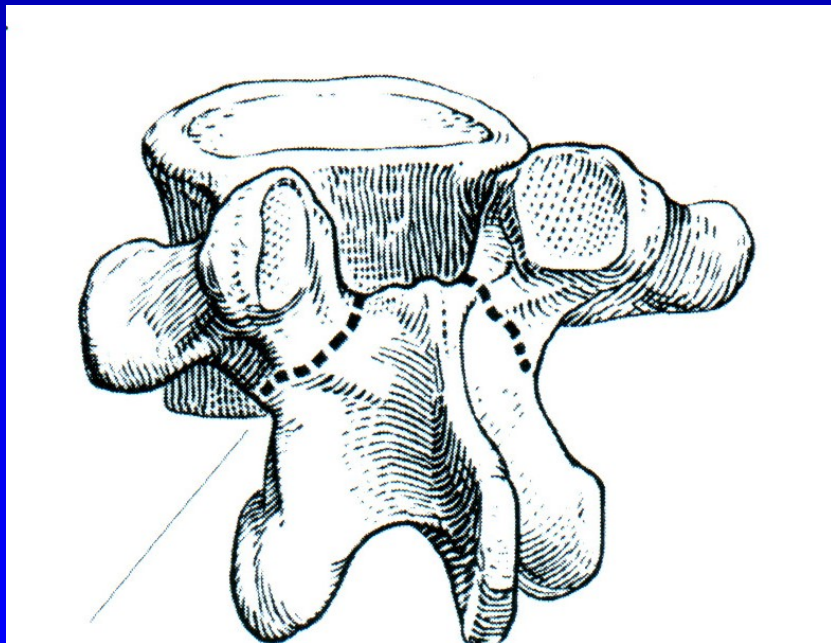
Přerušení oblouku v pars interarticularis- vazivo.

Symptomy- žádné, bolesti po námaze.

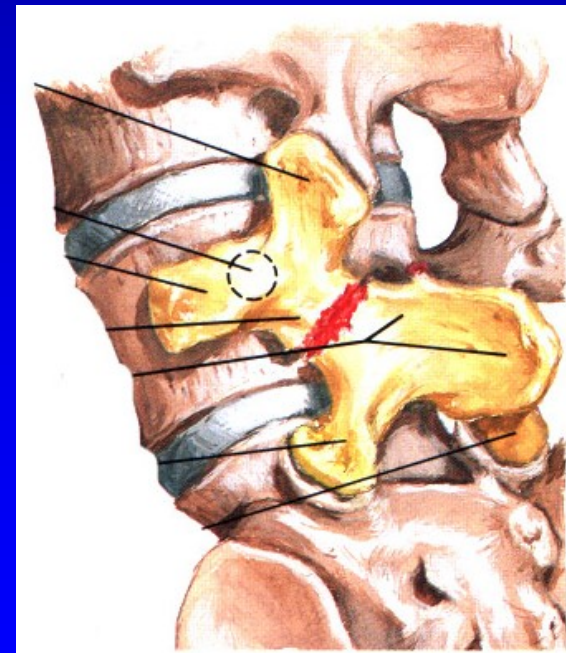
Th- žádná, konzervativní

reparace istmu

posterolaterální fúze s instrumentací



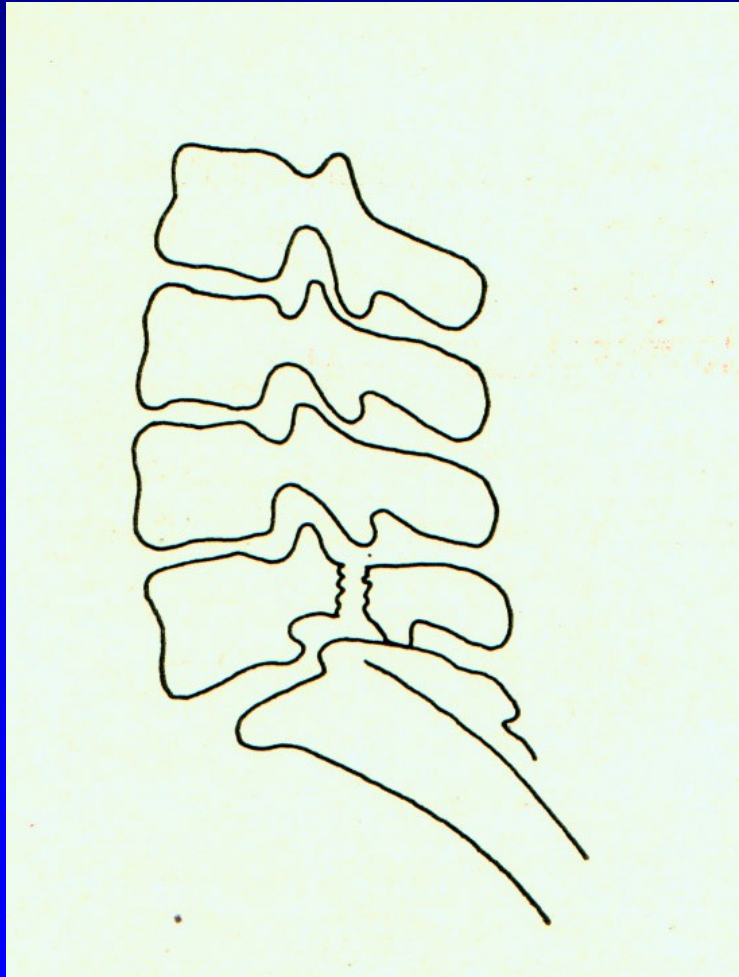
Obr.13



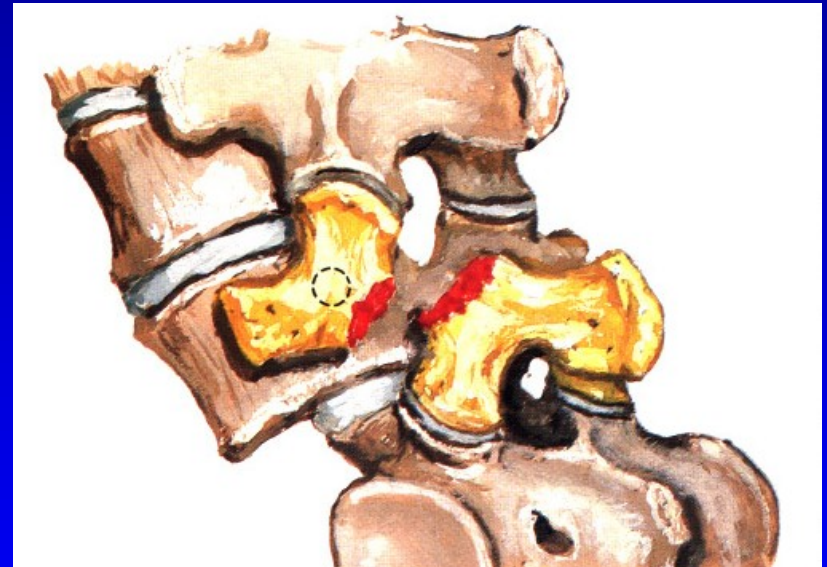
Obr. 14

# Spondylolisthesis

posun, skluz (olisthesis) obratlového těla dopředu



Obr. 15

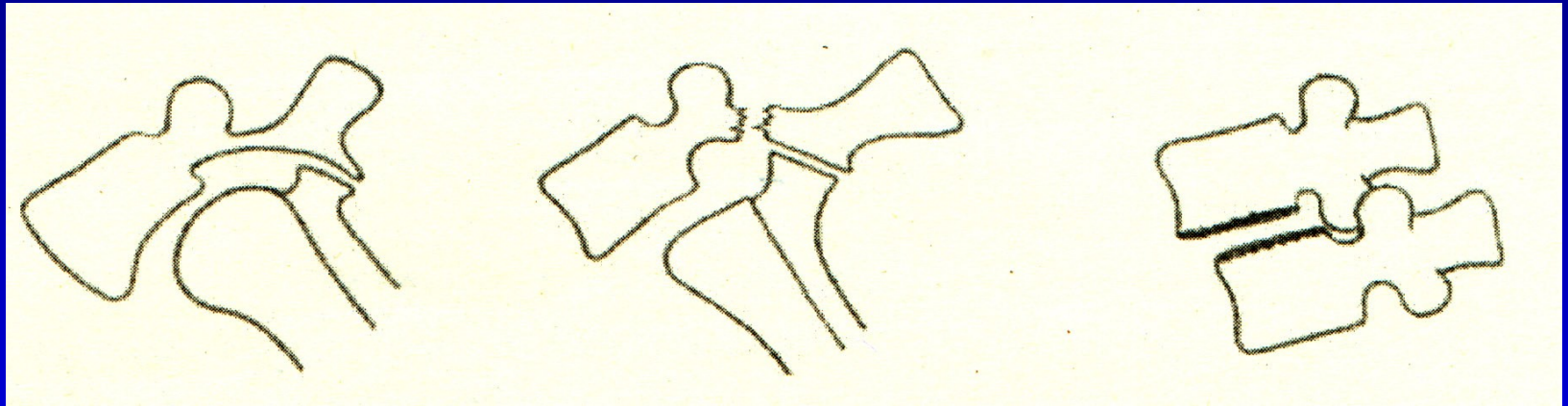


Obr. 16



# Spondylolisthesis

posun, skluz (olisthesis) obratlového těla dopředu



Obr. 17 1. dysplastická

2. isthmická

3. degenerativní

# Spondylolisthesis

Náhodný nález

Bolesti v zádech

Kořenové příznaky

Svalová kontraktura

Příznak prkna

Th: rehabilitace, analgetika, pás

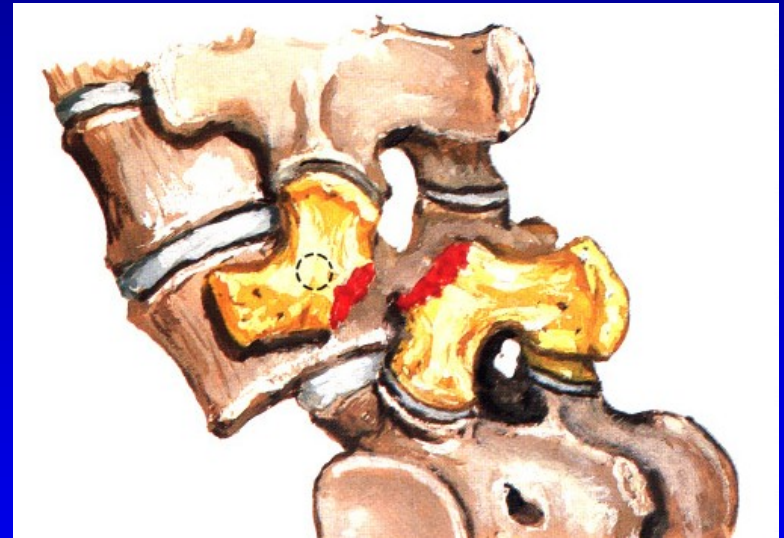
Op: dekomprese, repozice skluzu  
fúze 360 st.- posterolaterální  
fúze + přední intersomatická fúze

PLIF, dekomprese, instrumentace

Částečná - úplná repozice zad. instrum.

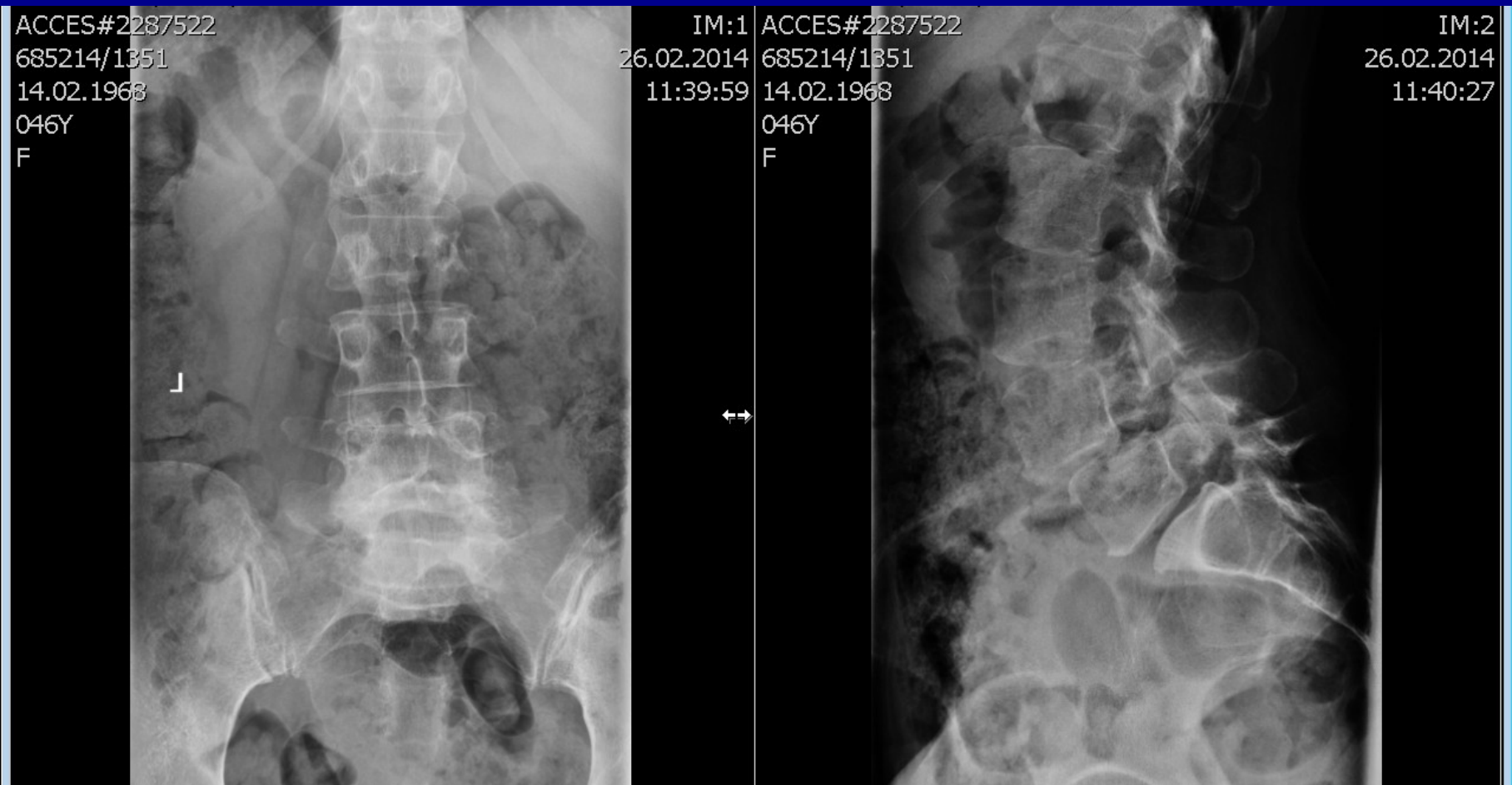
360° fúze: PLIF - TLIF, ALIF

Spondyloptóza: exstirpace obratle  
+ spondylodéza



Obr. 19

# Spondylolisthesis



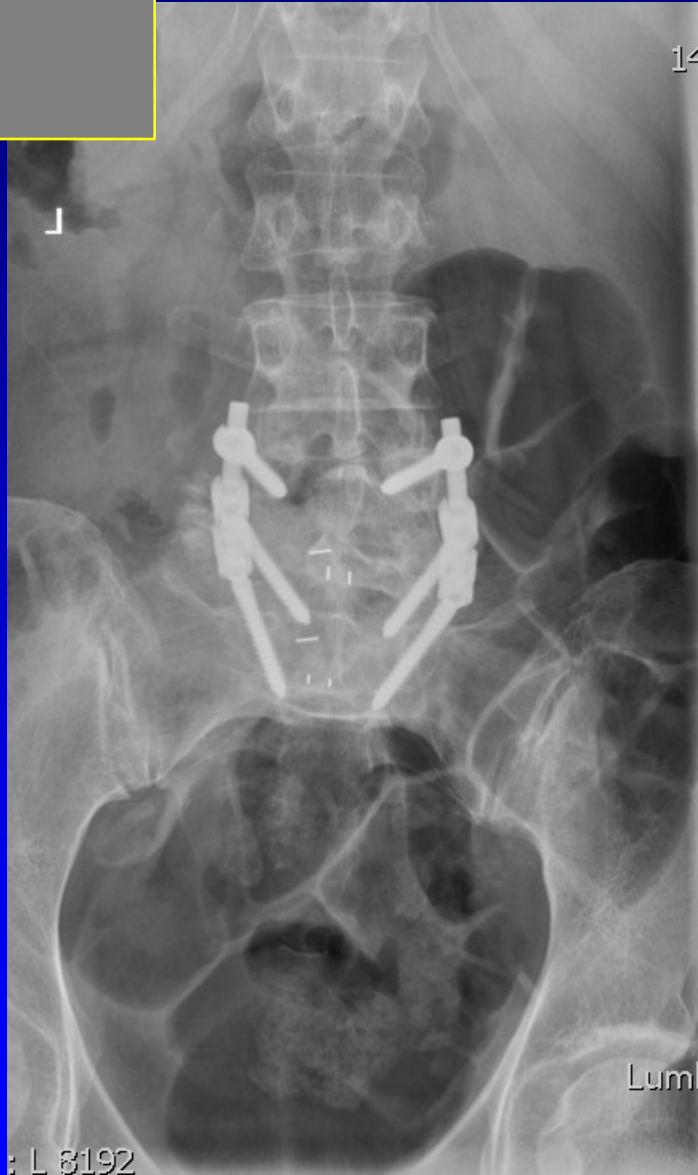# Funkční snímky

14.02.1968 11:41:42 14.02.1968 11:42:09  
046Y 046Y  
F F

FN Brno Lumbar-spine FN Brno Lumbar-spine  
L,L - funkční sn. dynamicke,L-uklony do stran, L,L - funkční sn. dynamicke,L-uklony do stran,  
W 16383 : L 8192 W 16383 : L 8192

MALIKOVA, SVATAVA, BRABCOVA, MARIE, FIALOVA, LUDMILA,, HUDECKOVA, JAROSLAVA, HORAKOVA, HANA, CS1013RX07 0.4 Lumbar-spine  
DICOM S: 2558 I: 3 S: 1/1 Pg: 2/2 I: 3/4

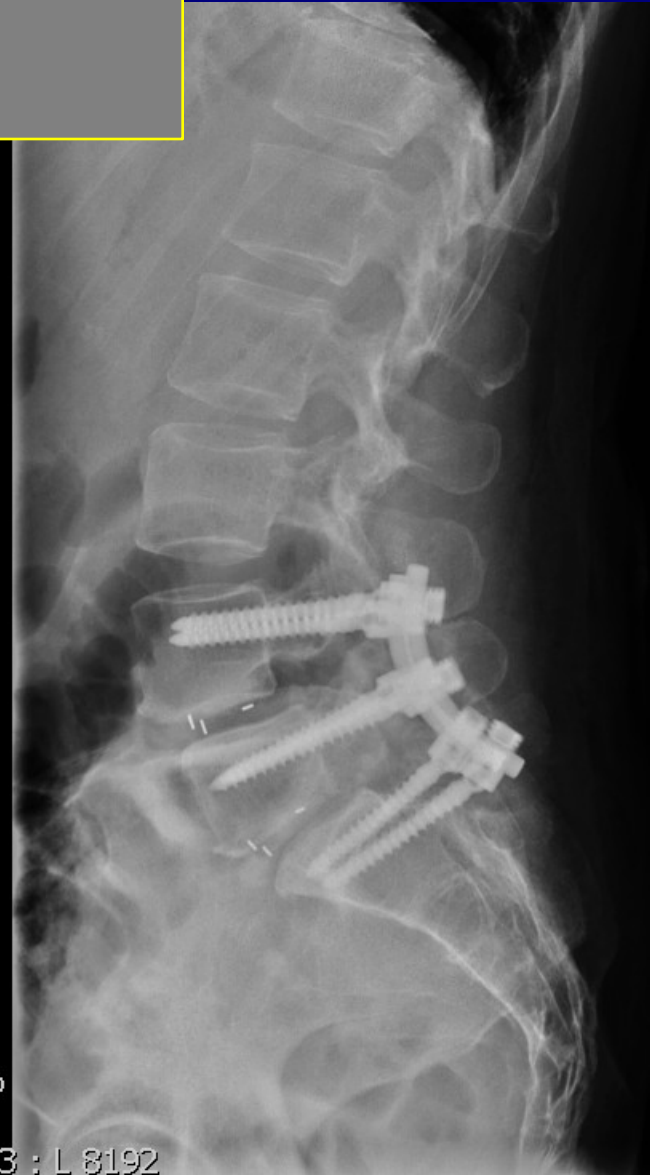14:23 18.5.2014



: L 8192

IM:1 A  
14.05.2014 6  
08:58:12

046Y  
F

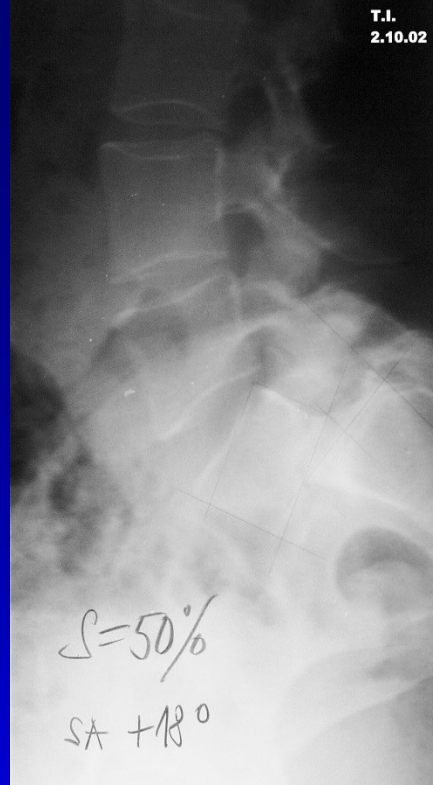

Lumbar-spine FN Brno

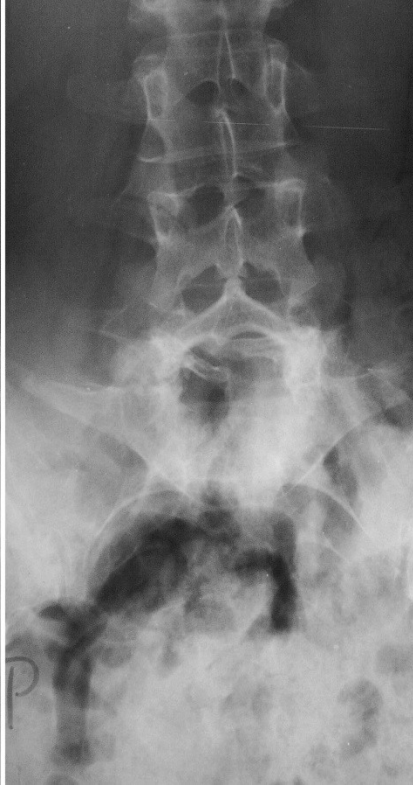L<sub>1-4</sub>

W 16383 : L 8192

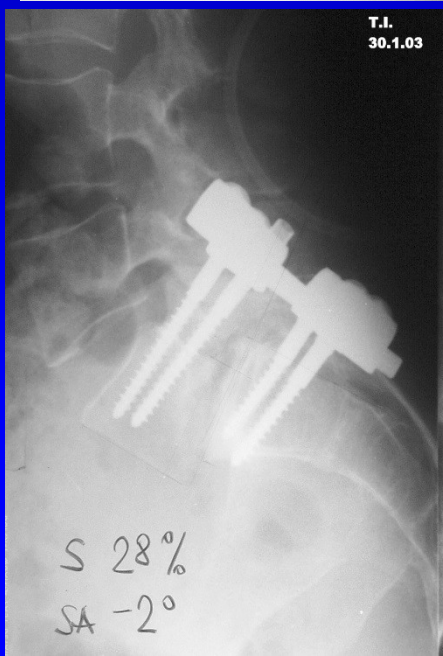
T.I.  
2.10.02



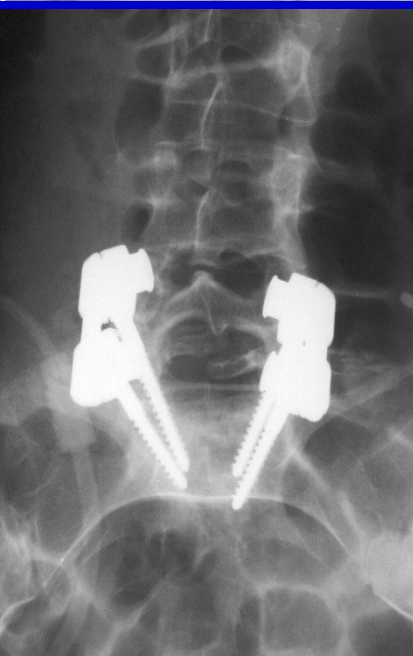
S=50%  
SA +18°



T.I.  
30.1.03



S 28°  
SA -2°



IVANA 398/03

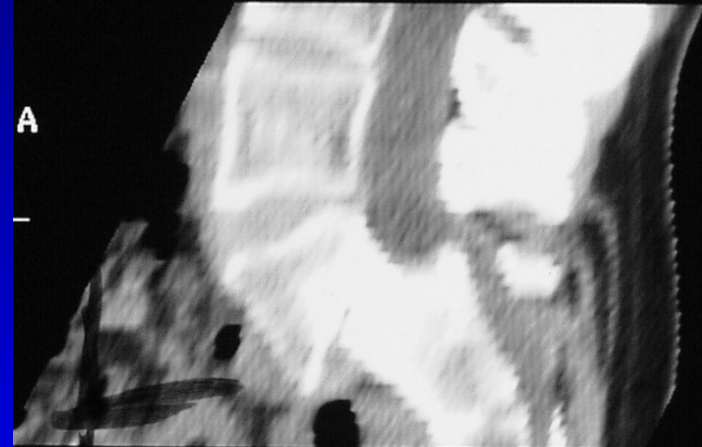
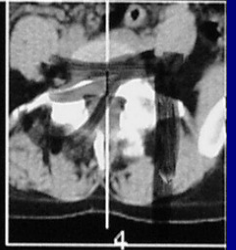
675218/1018

H

21-JAN-2003

IMA 44

Ref Scan 3  
Ref TP -882.5



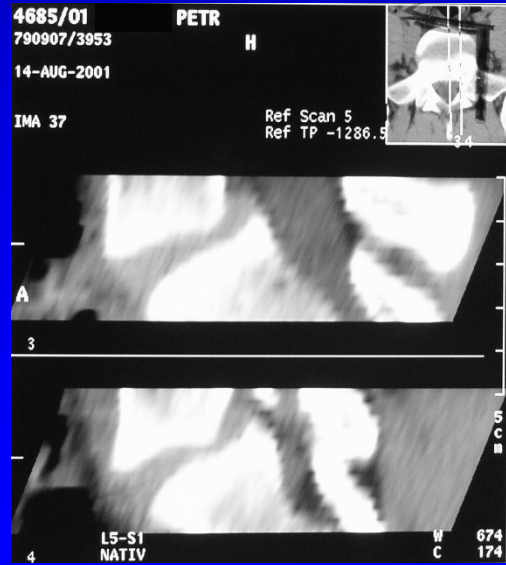
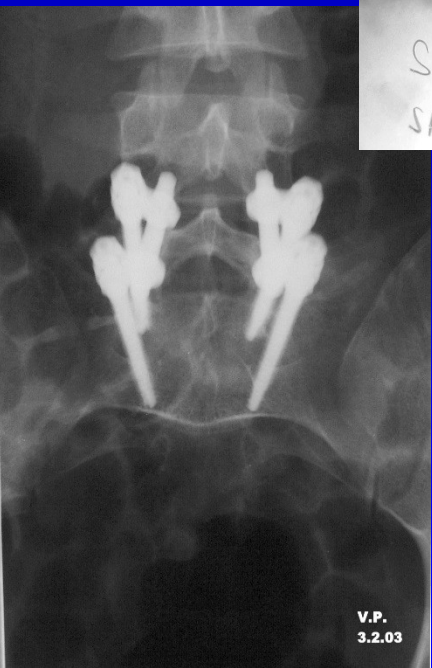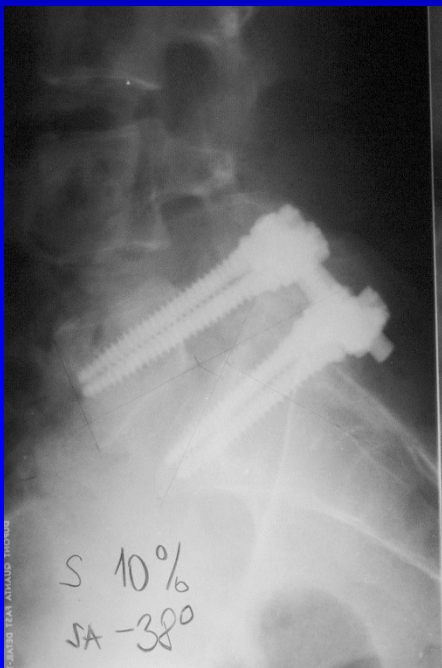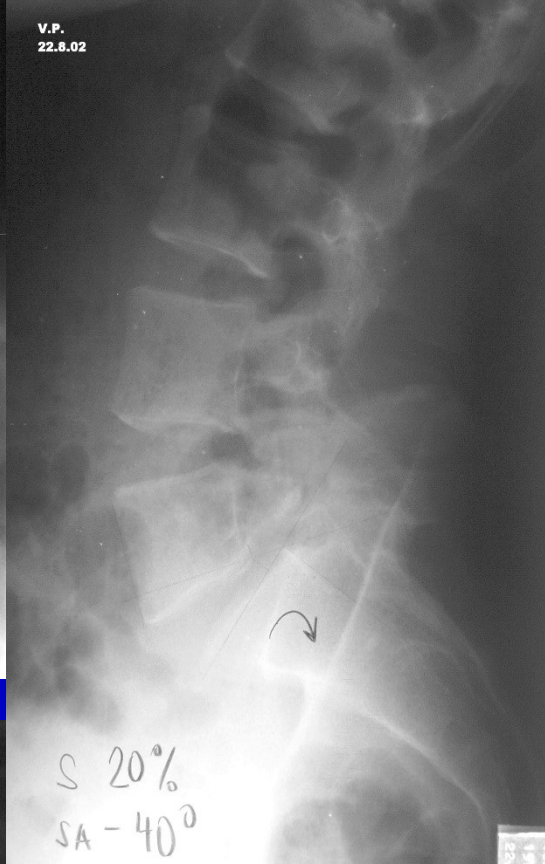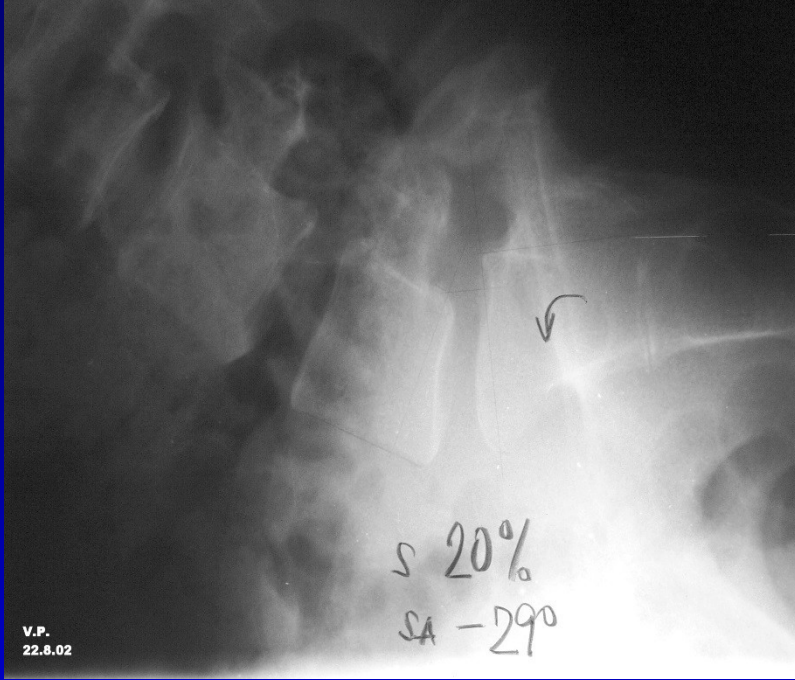
A

10  
C  
M

L3-S1  
NATIV

W 350  
C 40

4



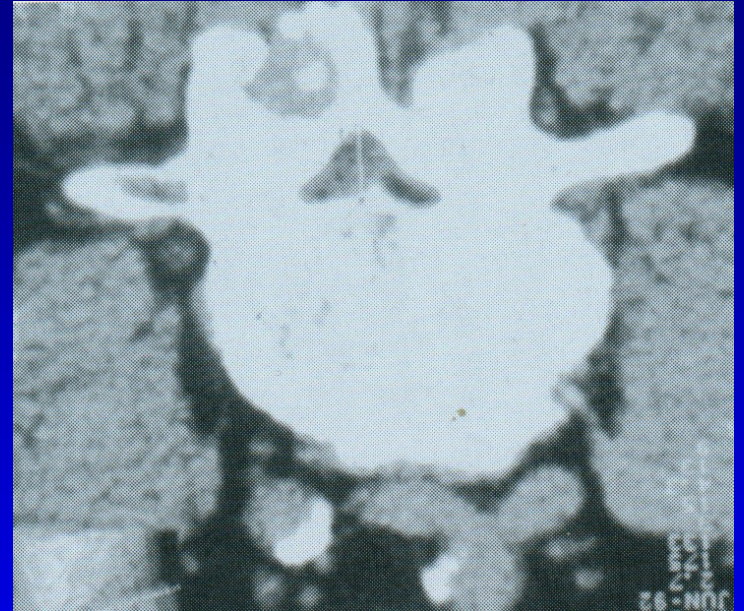
# Spinální stenóza

Úzký spinální kanál

Pokročilá spondylartróza a spondylóza

Osteofyty vedou

k útlaku durálního vaku



Normální šíře spinálního kanálu 17 mm

Mícha zabírá 10 mm

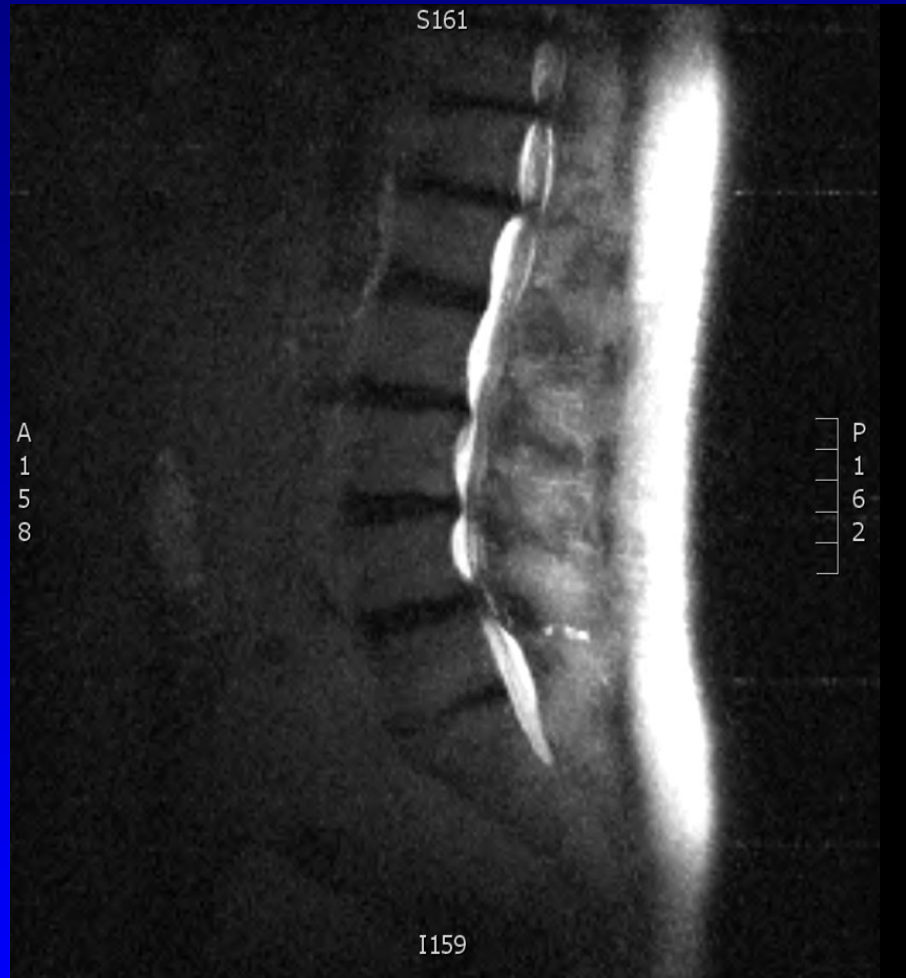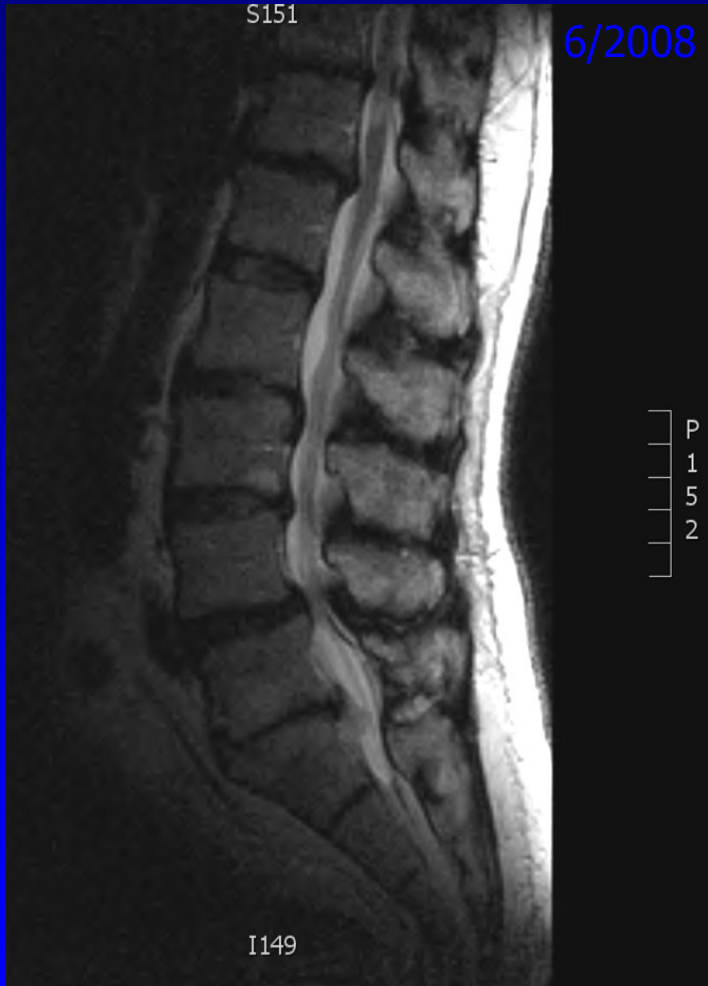Zúžení kanálu pod 10 mm vede k rozvoji myelopatie



# Klinické příznaky LS stenóza

- žádné
- kořenový syndrom
- neurogenní klaudikace:
  - po několika rychlých krocích se musí zastavit, předklonit a posadit
  - podklesávání nohou při delší chůzi, po chvíli klidu odezní. Slabost dolních končetin
  - úleva – sed, dřep, předklon

syndrom cauda equina



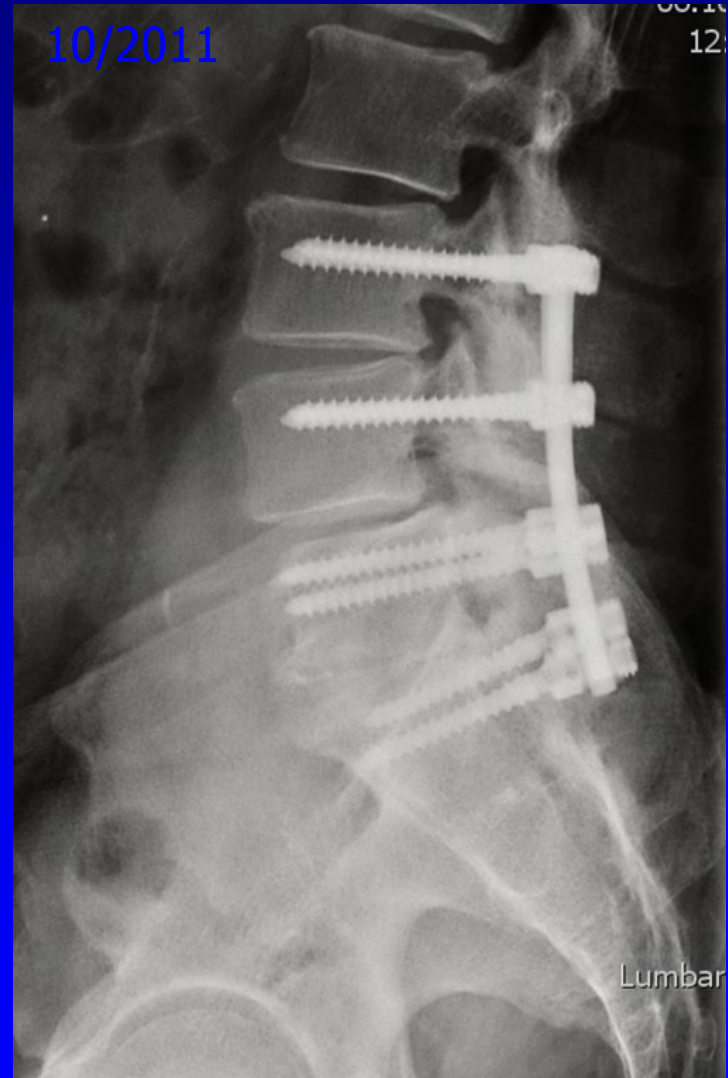
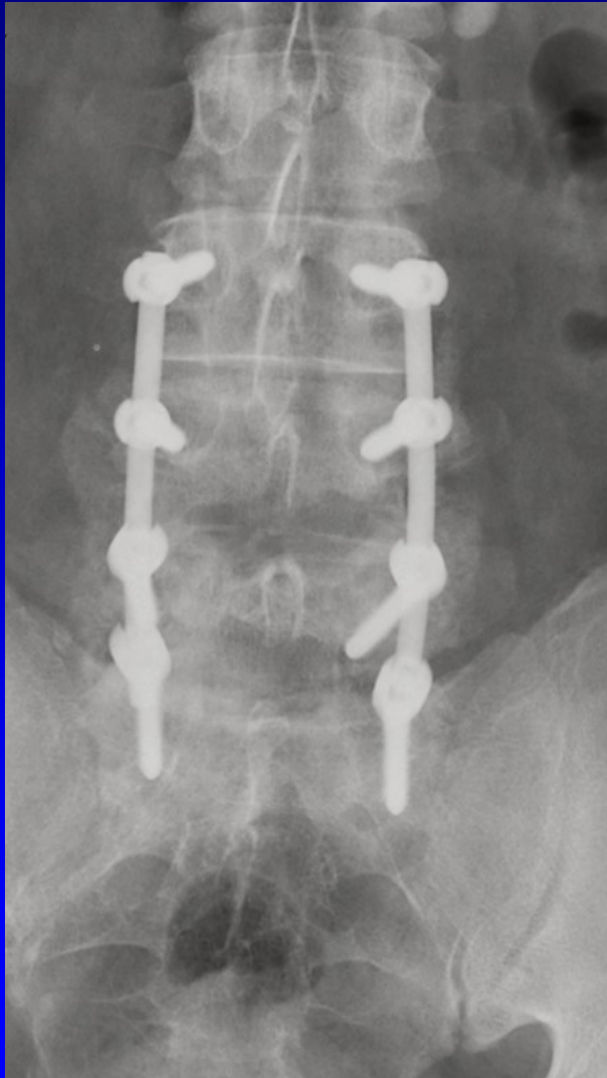
# Terapie spinální stenózy

Klid, cvičení, snížení aktivity,  
NSA, analgetika, léky na periferní nervy  
epidurální aplikace steroidů  
Ambulance pro léčbu bolesti

Op.: dekomprese

zadní dekomprese a fúze s instrumentací

# Dekomprese, fůze, transpedikulární šrouby





# Bolesti kostrče- coccygodynia

Iritace nervové pleteně kolem kostrče

Hypermobilní část kostrče

Ventrální angulace distální části

Stavy po úrazech

!! Přenesená bolest z LS páteře

Léčba:

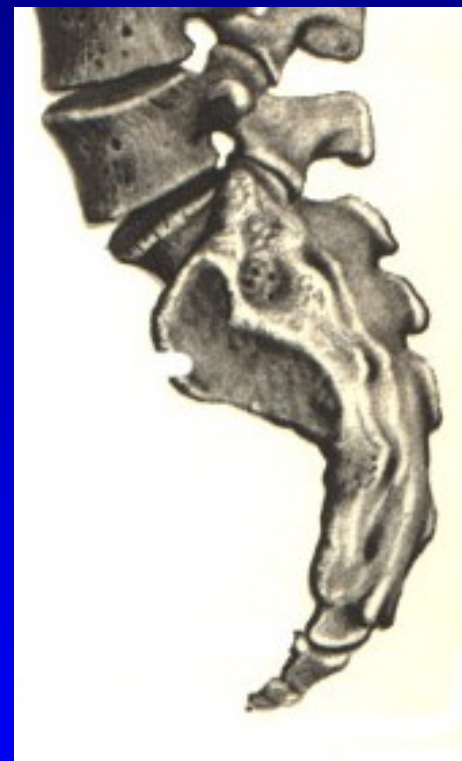Analgetika, NSA, čípky

Měkký sed, polohování

Fysikální th.

Lok. kortikoidy

Operace- exstirpace kostrče



# Bolesti hrudní páteře

Osteochondrosis disci

Spondylosis deformans

Spondylarthrosis deformans

Arthrosis costovertebralis

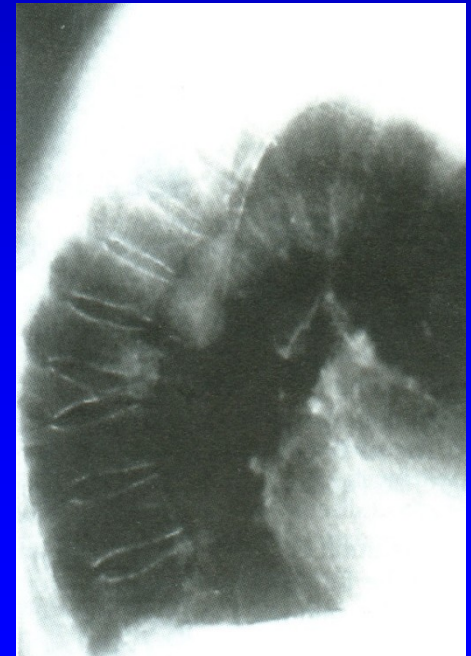
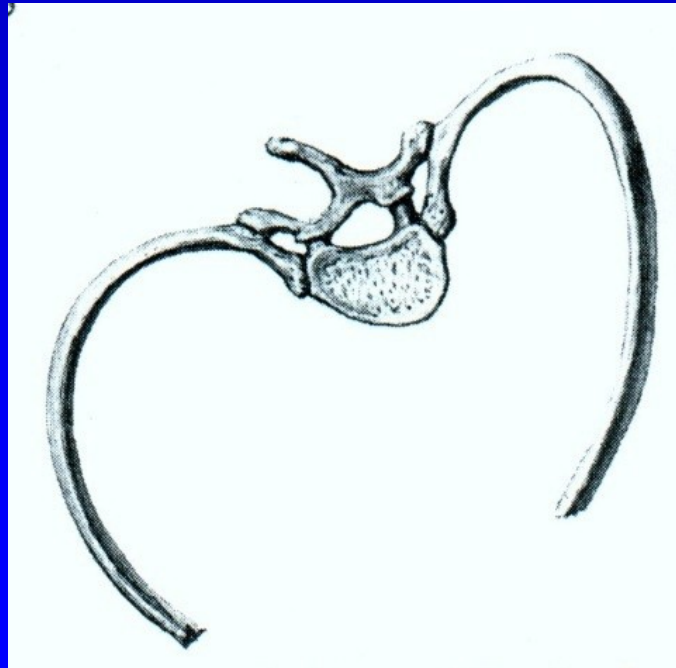
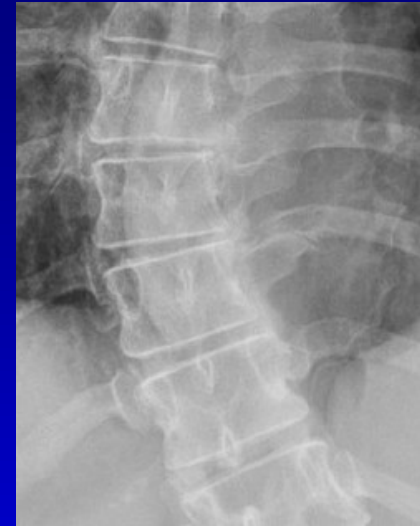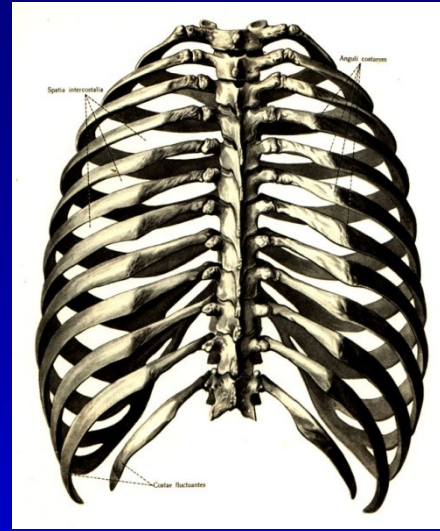
Hyperkyphosis

Scoliosis

Osteoporóza

Léčba:

viz bederní páteř



# Bolesti hrudní páteře

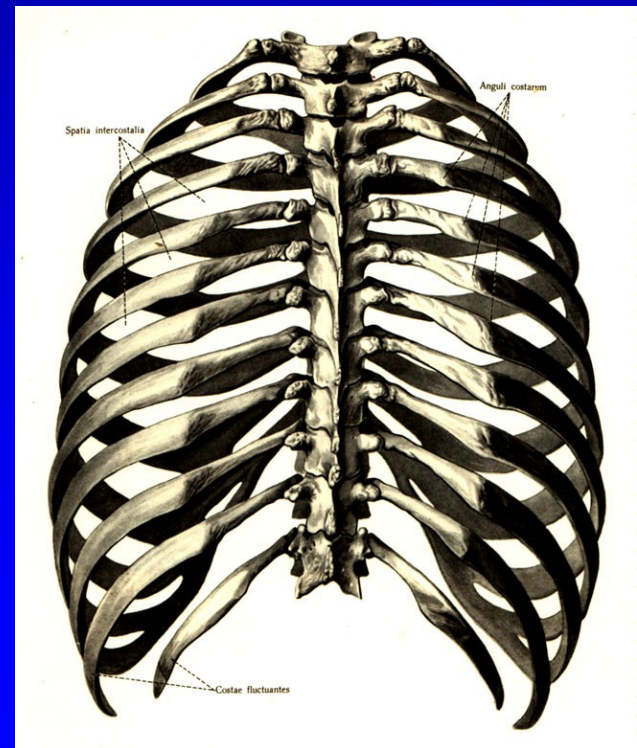
Přenos bolesti z páteře:

1. podél žeber- interkostální neuralgie
2. za sternum- imituje stenokardie

Léčba:

Idem

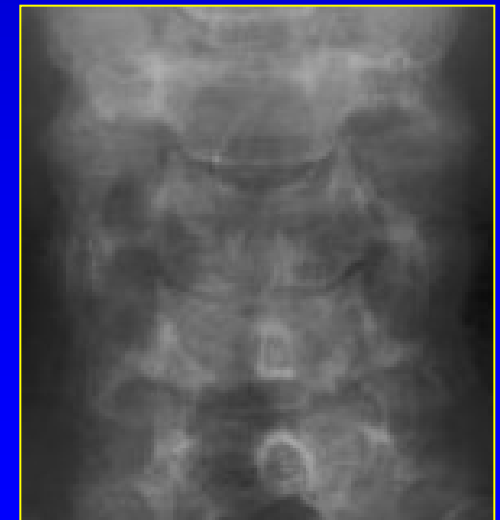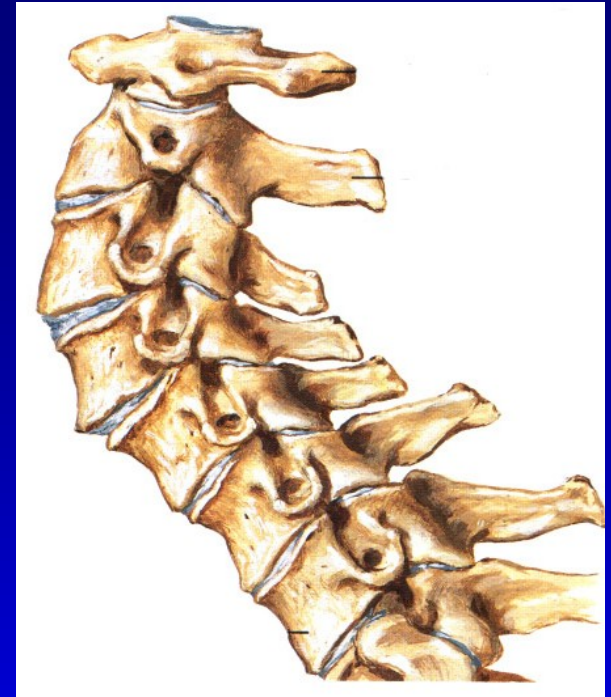Obstříky





# Bolesti krční páteře

- Osteochondrosis disci
- Spondylosis deformans
- Spondylarthrosis intervertebralis
- Spondylarthrosis uncovertebralis
- Hernia disci



Unkovertebrální artróza

# Bolesti krční páteře

Akutní svalová torticollis- jako lumbago

Cervikokraniální syndrom

Cervikobrachiální syndrom

Chronická cervikalgie

Kořenové syndromy

# Cervikokraniální syndrom

Bolest šíje, vystřeluje do hlavy  
a do čela

Hypertonus šíjového svalstva

Antalgické držení hlavy

+ nauzea, zvracení, pocení

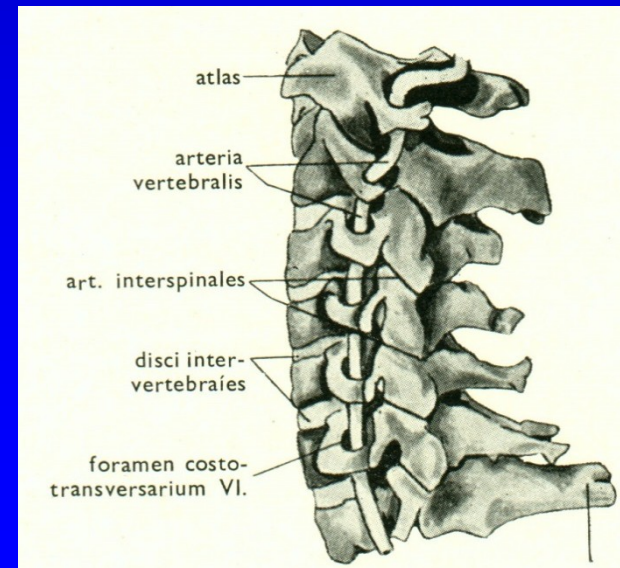
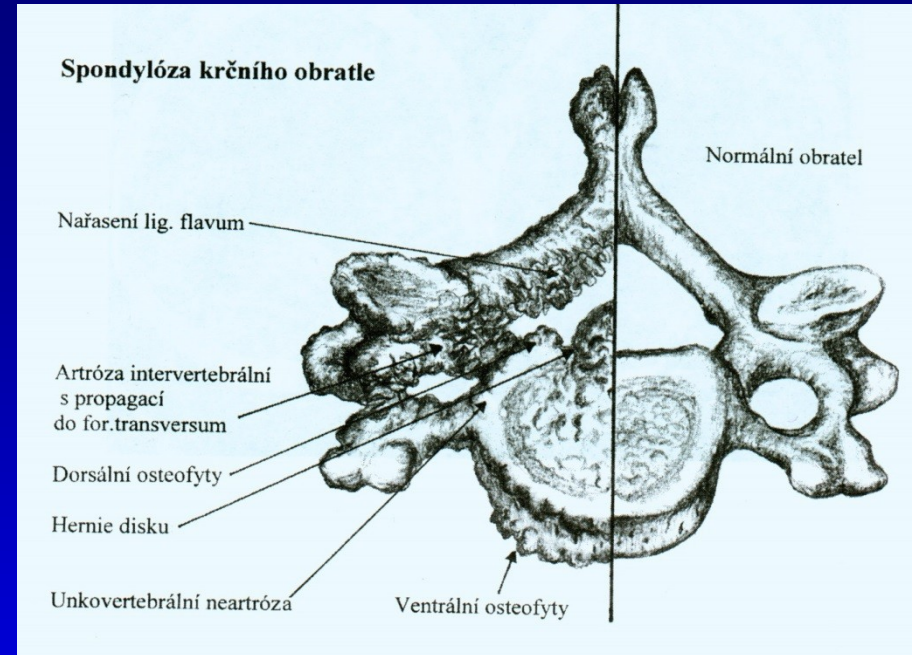
+ vertigo

Příčina:

Iritace zadního krčního sympatiku

podél a. vertebralis

Léčba- neurolog



# Cervikobrachiální syndrom

Bolest vyzařuje z krční páteře  
do ramen, horní končetiny  
až do prstů

Lokalizace je neurčitá, difuzní

Není kořenová lokalizace

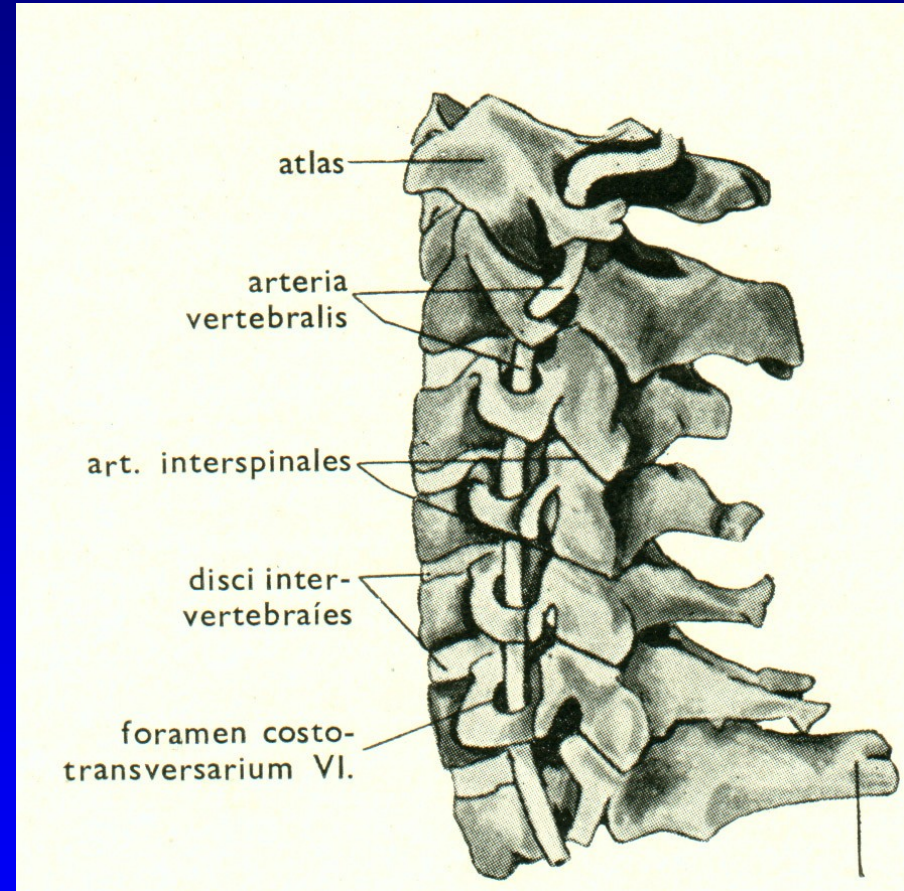
Emoční doprovod potíží

Léčba:

Analgetika, NSA, myorelaxantia

Límeč, fyzikální terapie

LTV, měkké techniky



# Kořenové cervikální syndromy- hernie disku

Kompresie míšních kořenů

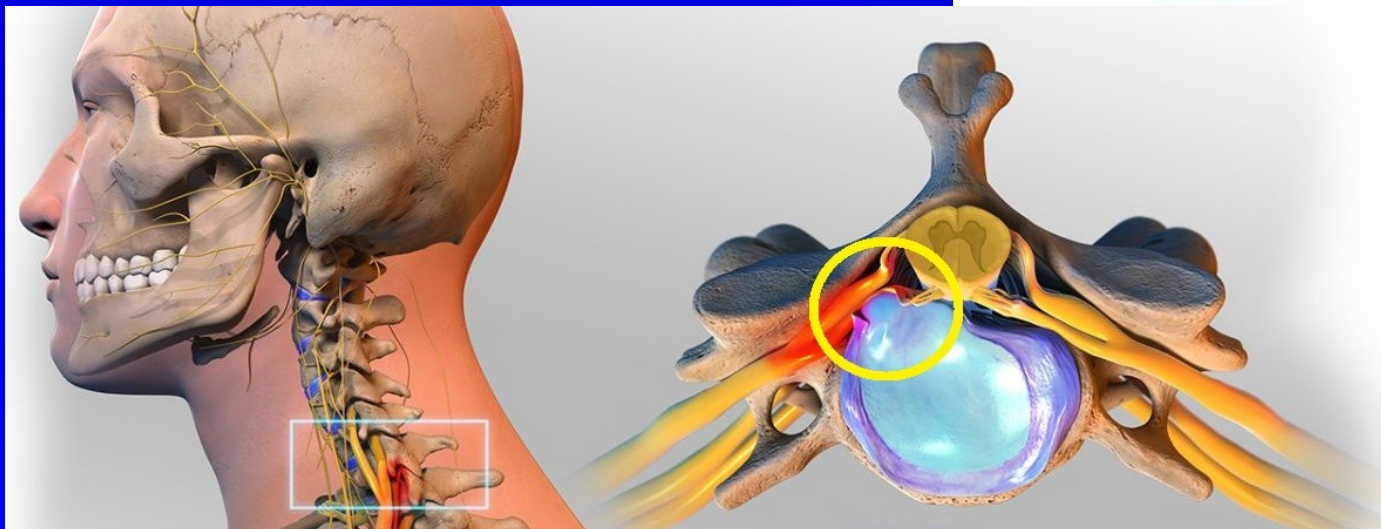
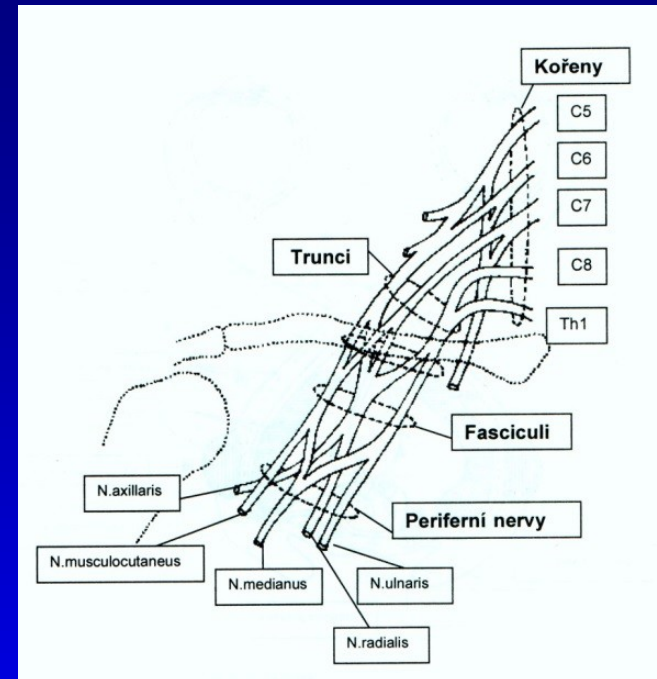
Často C6 and C7

Motorický a sensitivní deficit

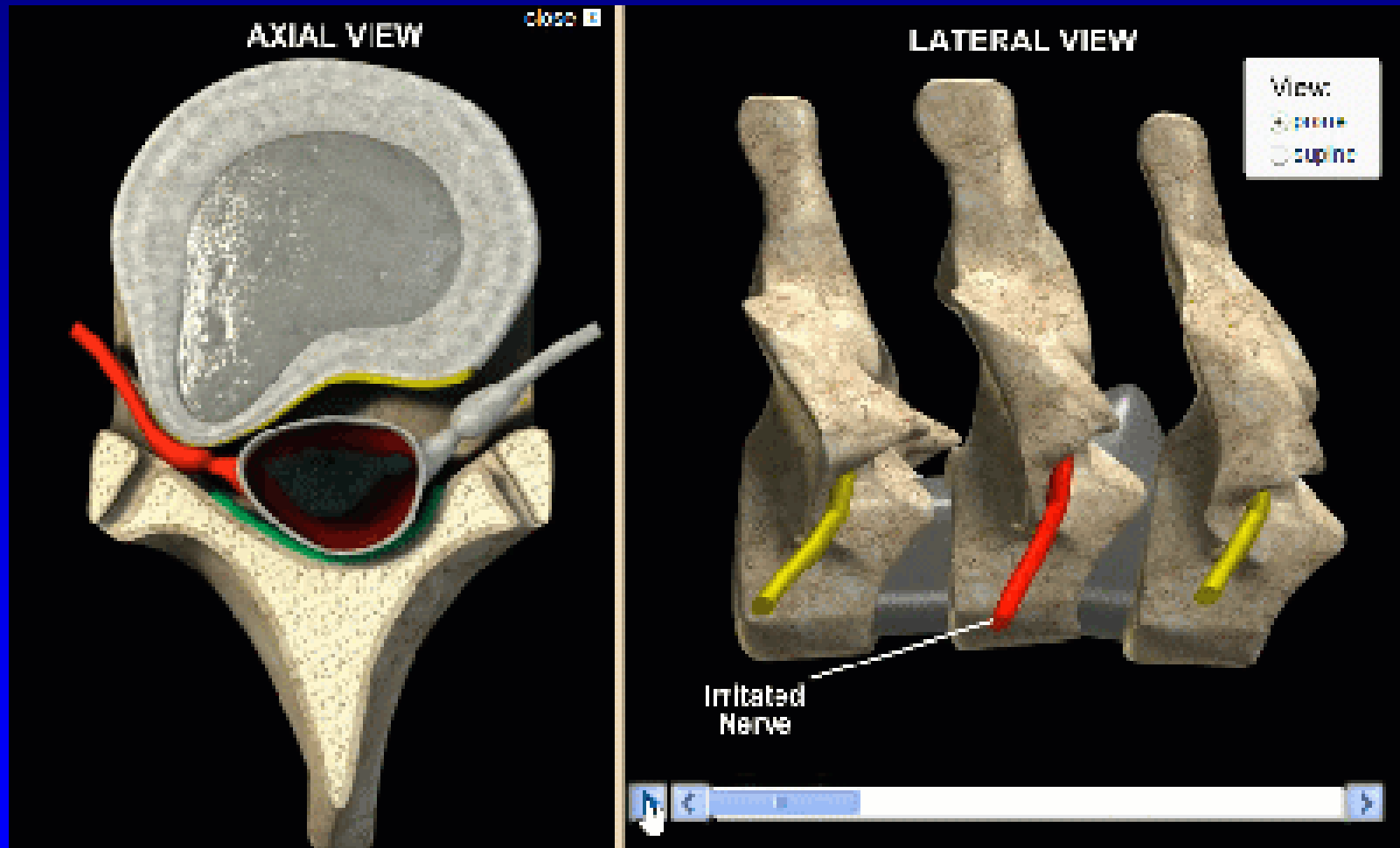
Příčina:

akutní hernie disku

Léčba- dekomprese nervu  
discectomie, fúze segmentu



# Hernie disku



# Spondylogenní cervikální myelopatie

Degenerativní a progresivní změny vedoucí k zúžení spinálního kanálu

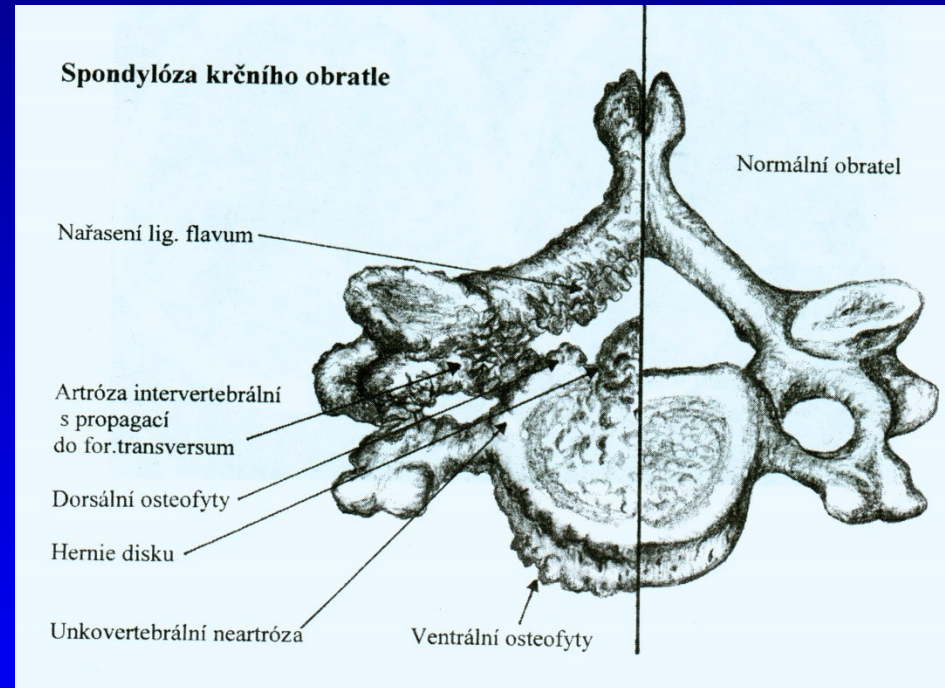
Přímá komprese míchy

Ischémie způsobená kompresí cév

Mikrotraumata

Smíšená paréza HK i DK

Neobratná chůze a neobratné ruce



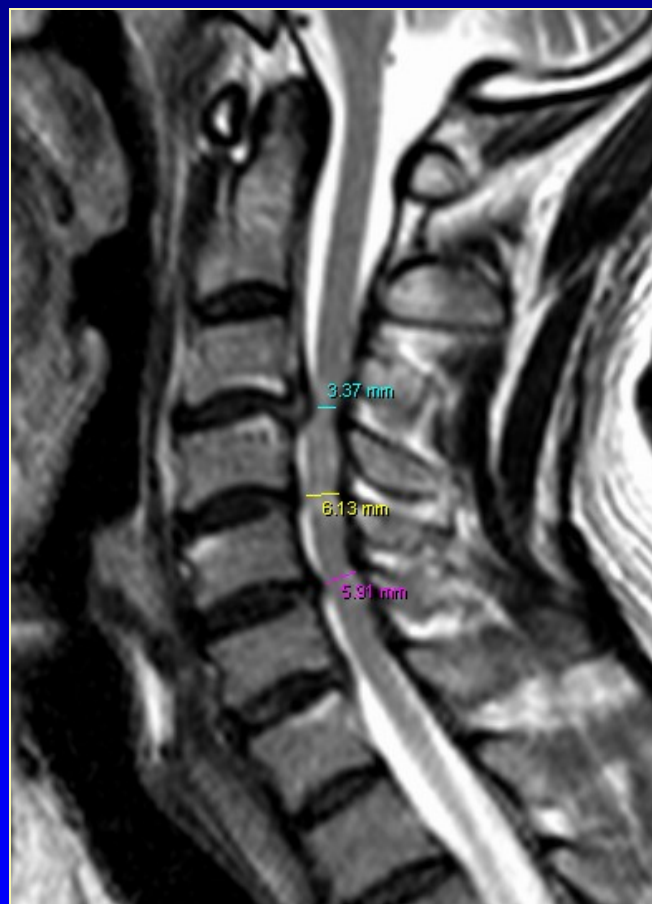Obr. 30

# Léčba spondylogenní cervikální myelopatie

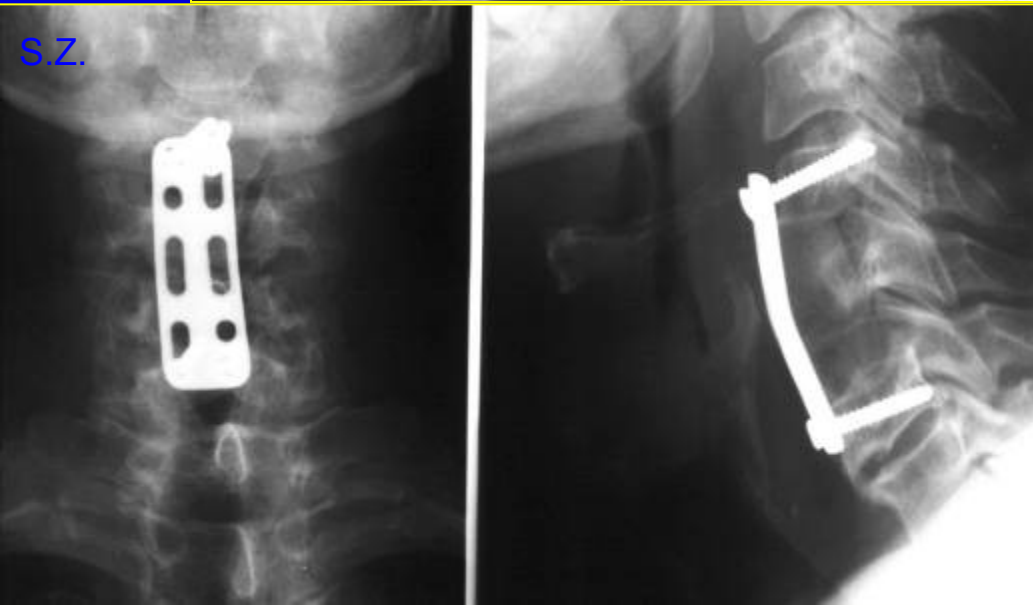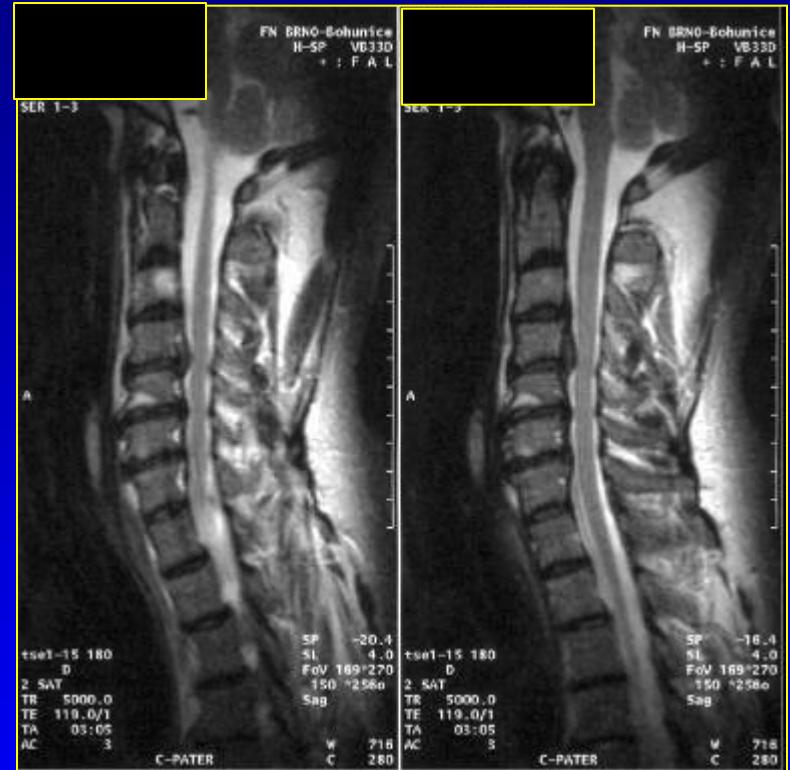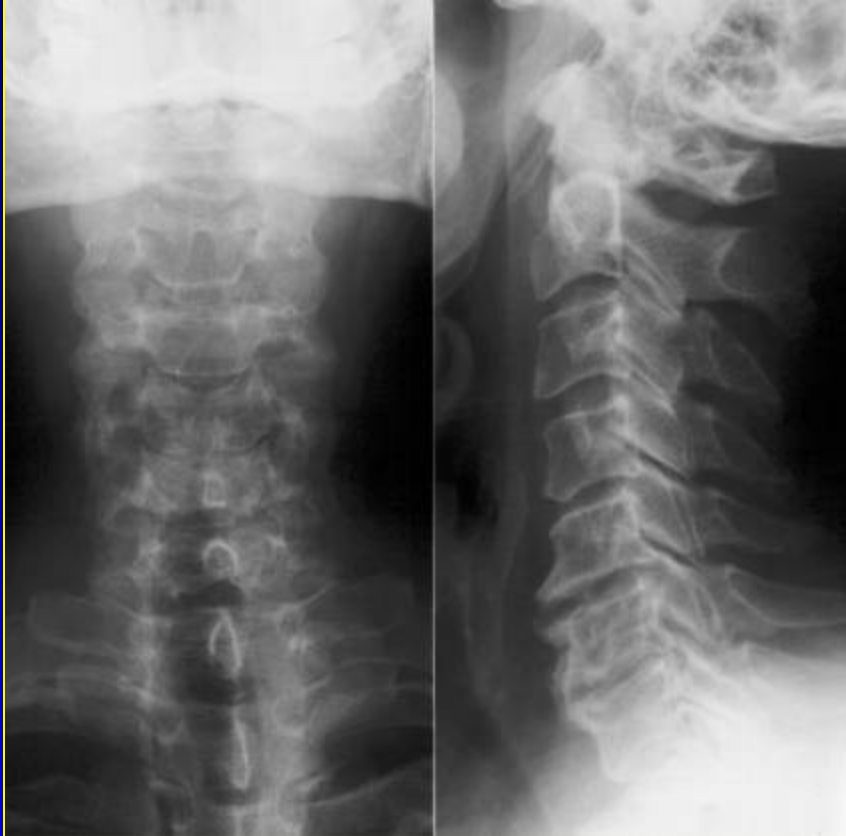Přední výkony

Zadní výkony

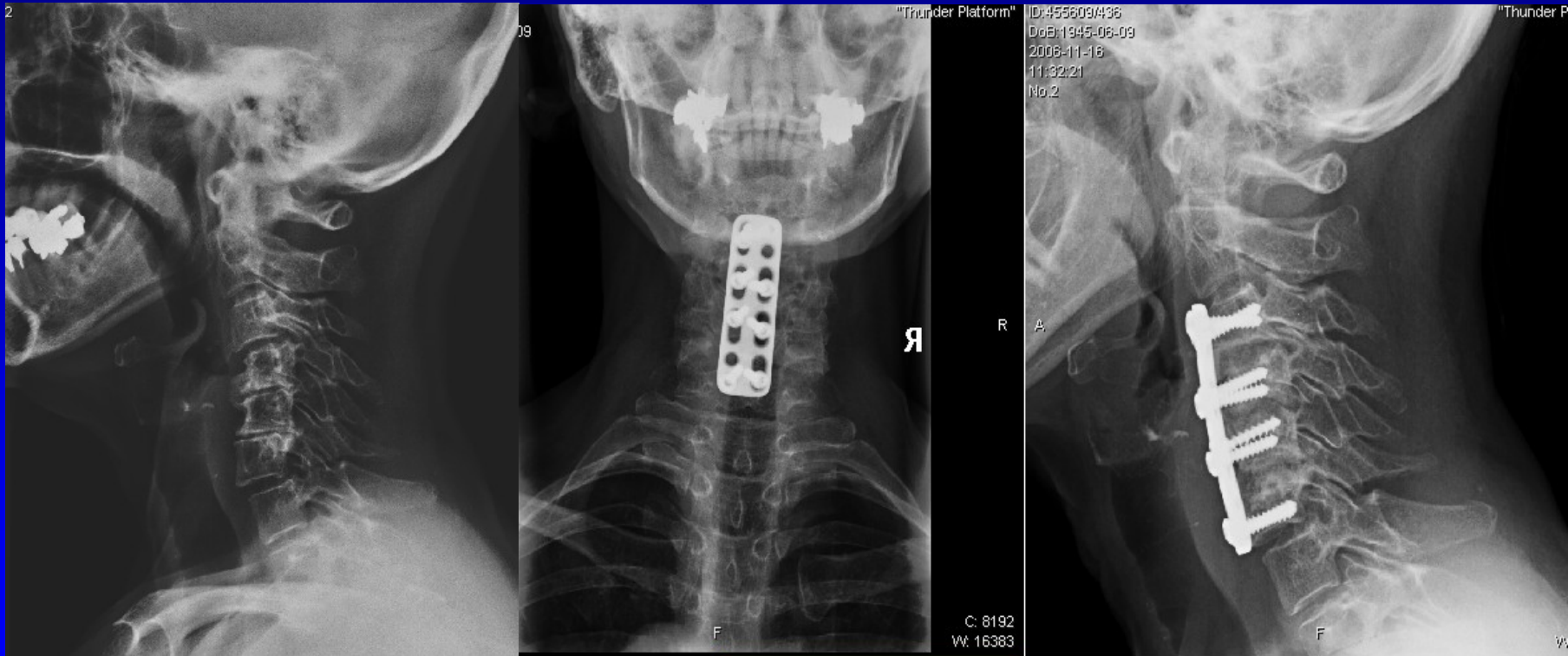
Kombinované výkony





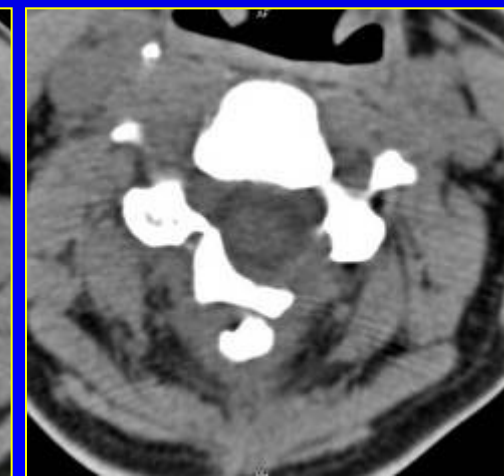
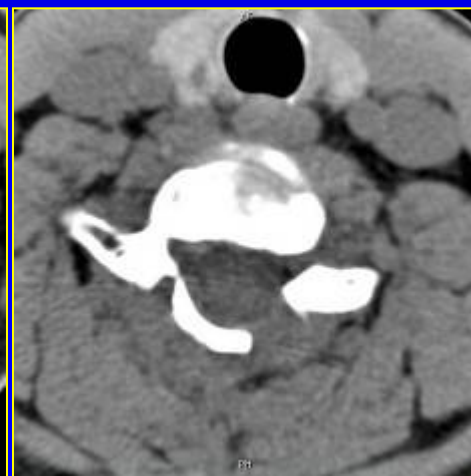
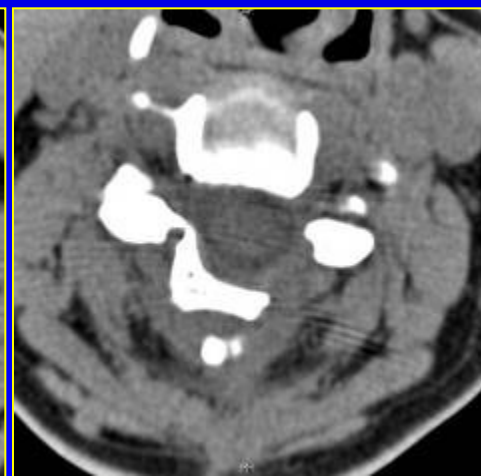
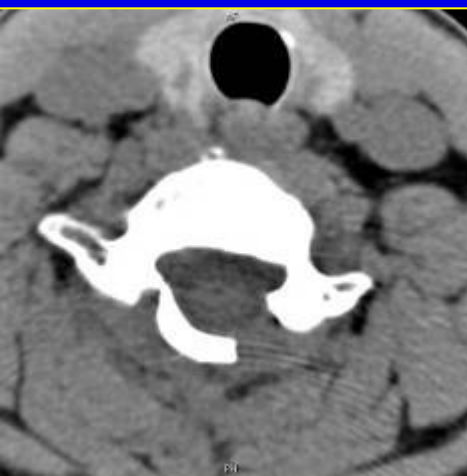
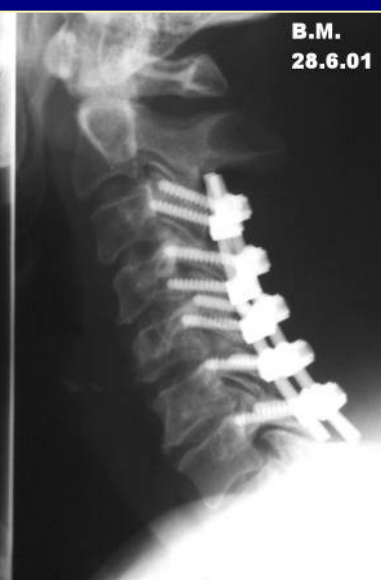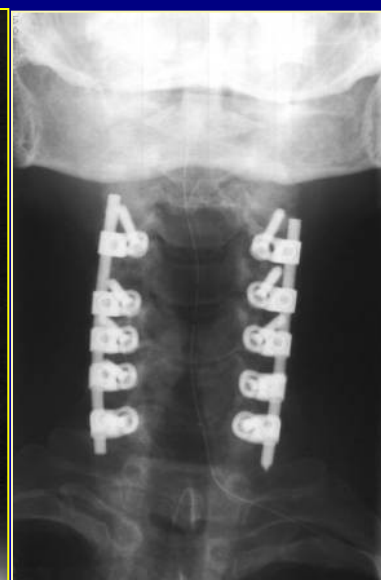

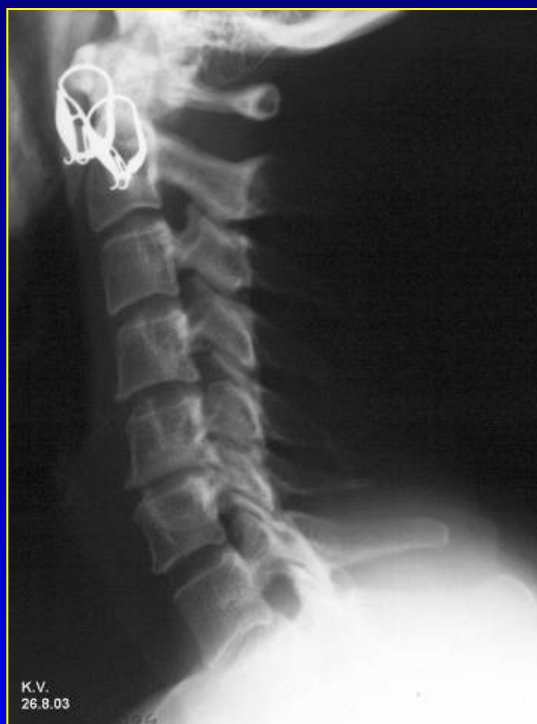
Přední výkon



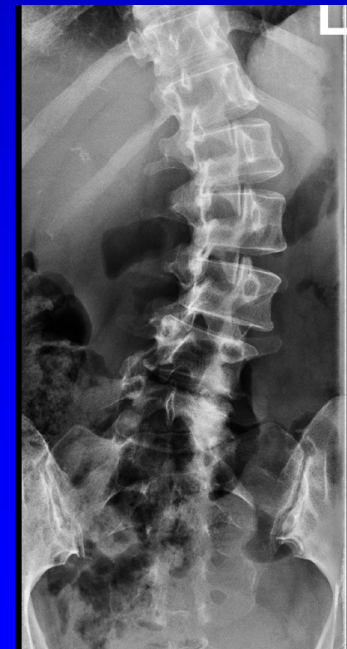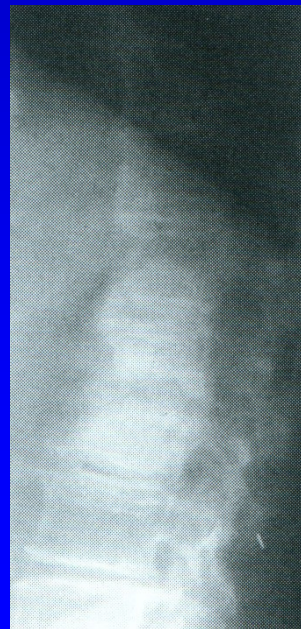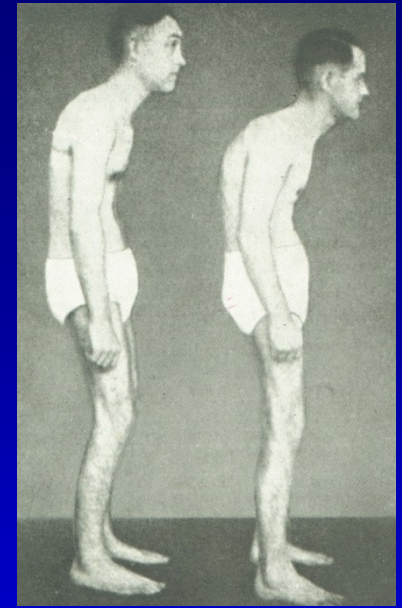
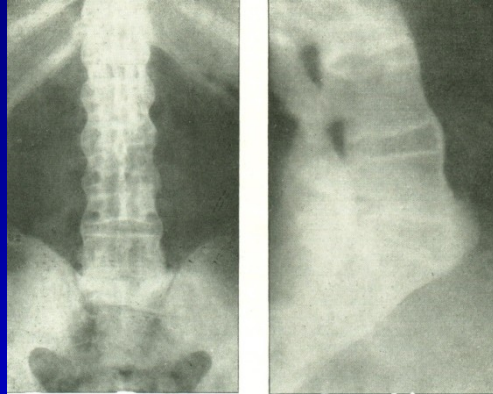
Přední výkon

Zadní výkon  
Open door  
laminoplastika  
a fuze



# Diferenciální diagnóza

R.A.  
ankylozující spondylitis  
nádory páteře a míchy  
- primární a metastázy  
myelom  
osteoporóza  
zlomenina obratle  
herpes zoster  
periferní neuropatie  
deformity páteře  
spondylodiscitis



## II. Bolest páteře nevertebrogenní - viscerální

Larynx, pharynx, krční uzliny

Pleura, plíce, bránice

Žlučník, játra, pancreas, duodenum

Retroperitoneum, ledviny, ureter

Gynekologické orgány

Močový měchýř, prostata

Děkuji Vám za pozornost

