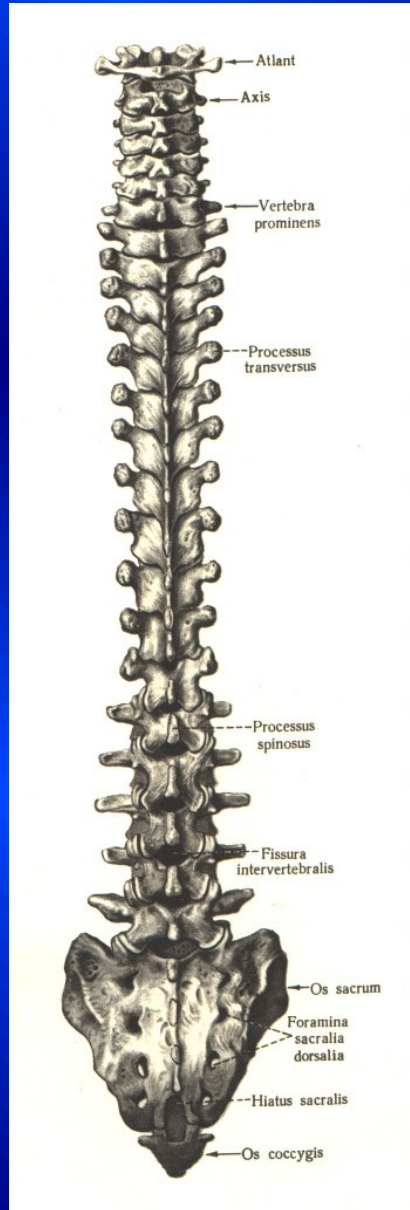


# Deformity páteře

# Fyziologická zakřivení páteře

Osa frontální



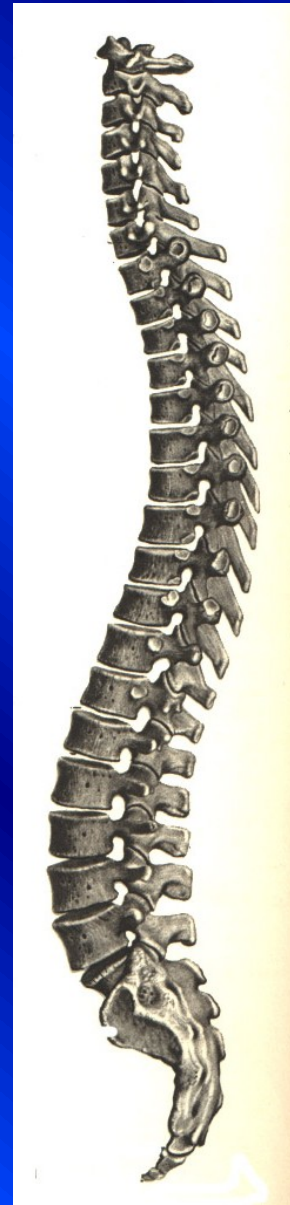
Osa sagitální

Krční lordóza

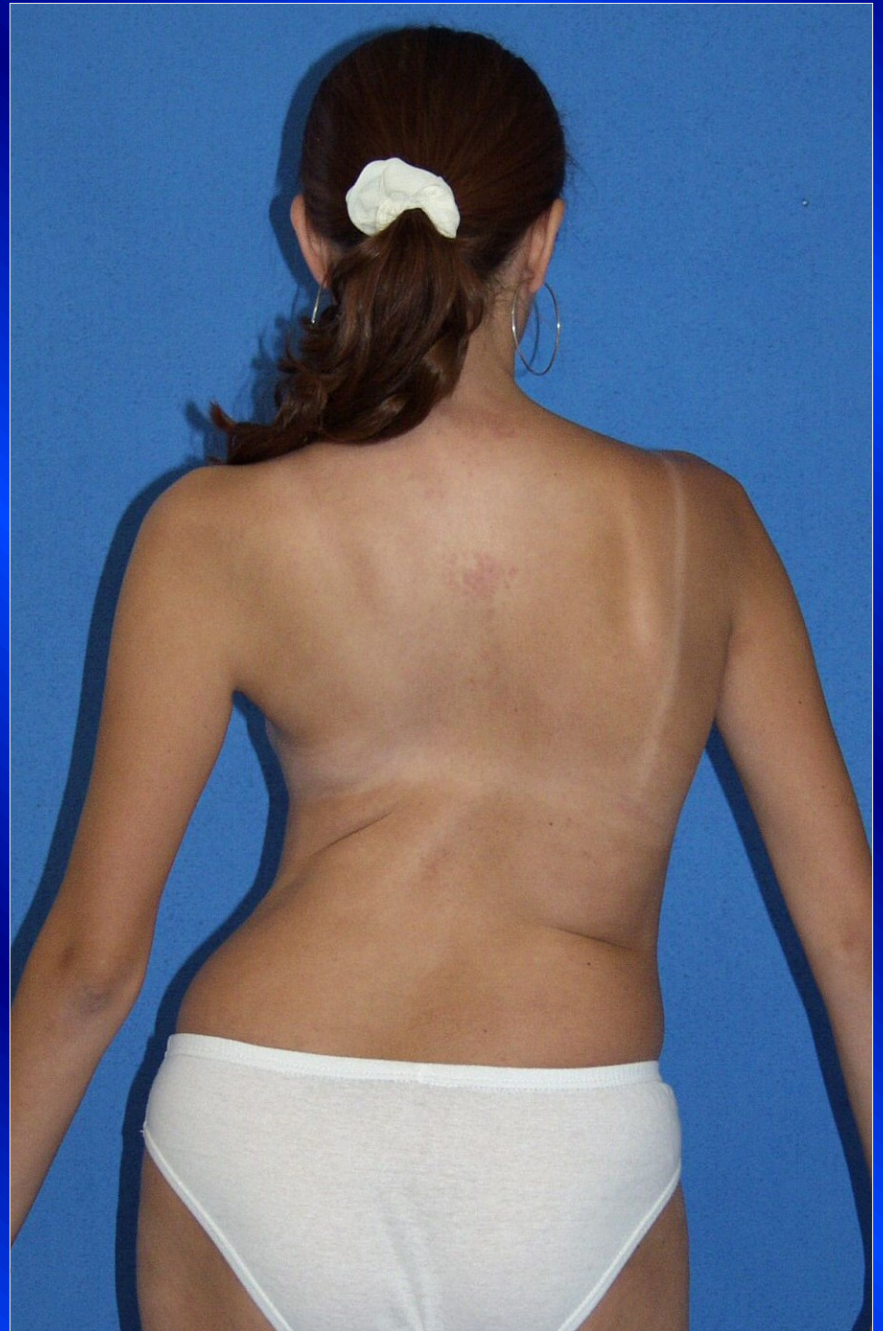Hrudní kyfóza

Bederní lordóza

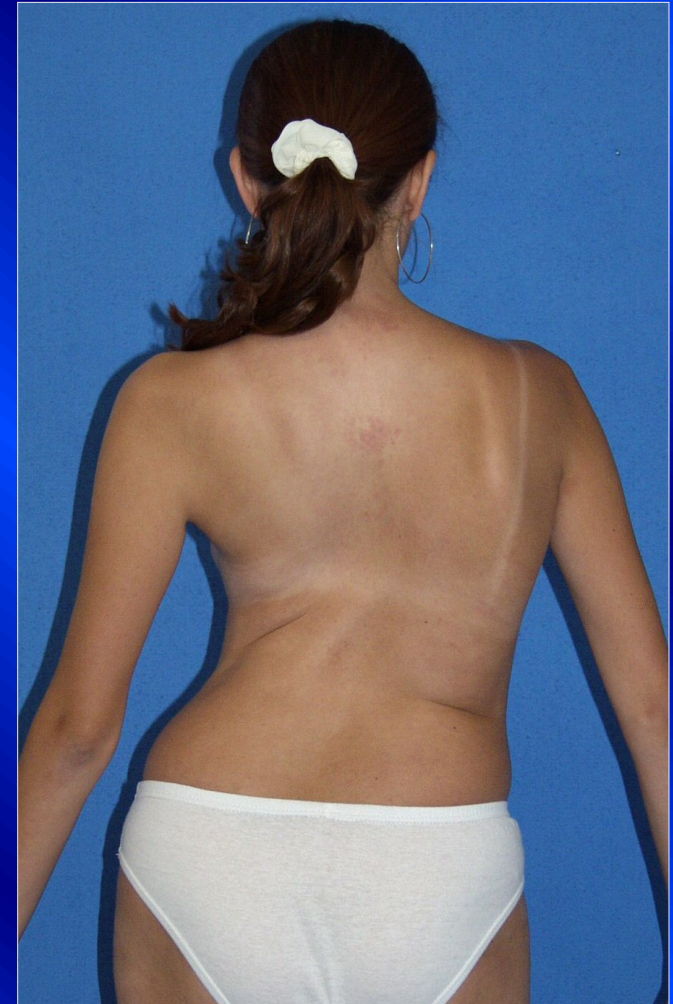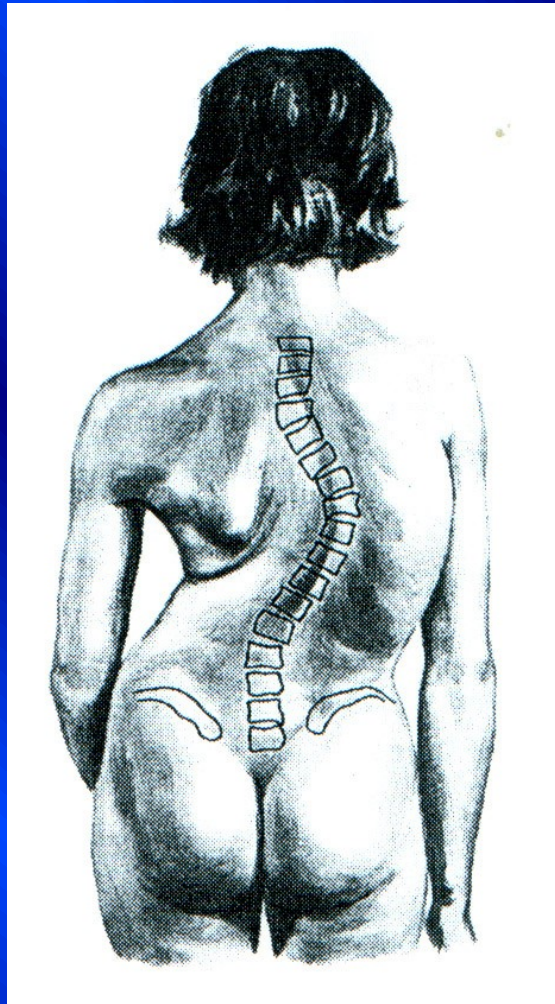
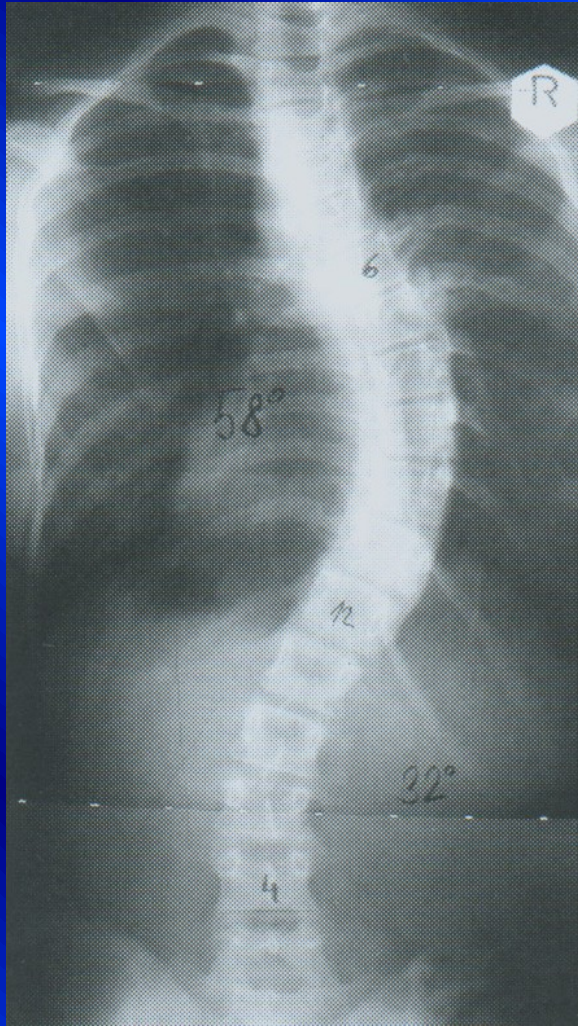Sakrální kyfóza



# Skolióza

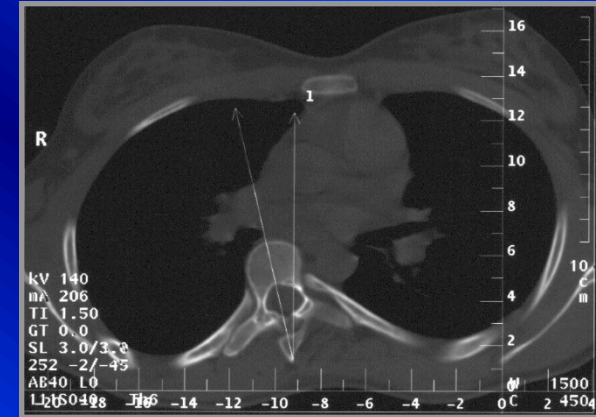


Skolióza je deformita páteře v rovině frontální  
+ v rovině sagitální a transverzální

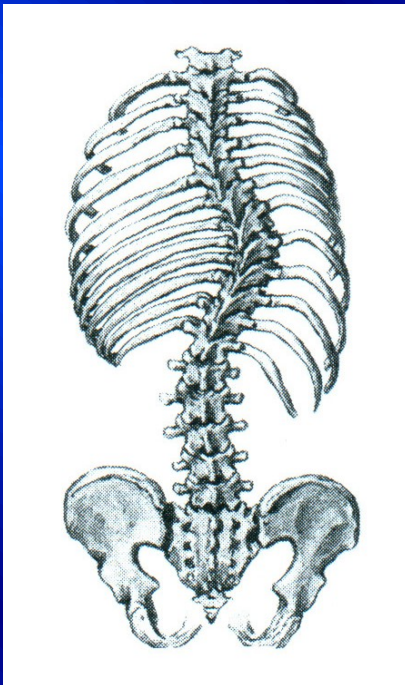


# Skolióza je 3D deformita

- ve frontální rovině – skolióza
- v sagitální rovině – hypo, hyperkyfóza
- v transverzální rovině – rotace, torze
  - žeberní prominence
  - proc. spinosus otočen na konkávní stranu
  - zúžení spinálního kanálu



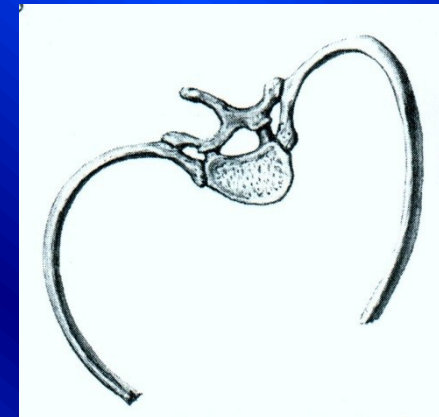
konkávní



konvexní

konkávní

konvexní



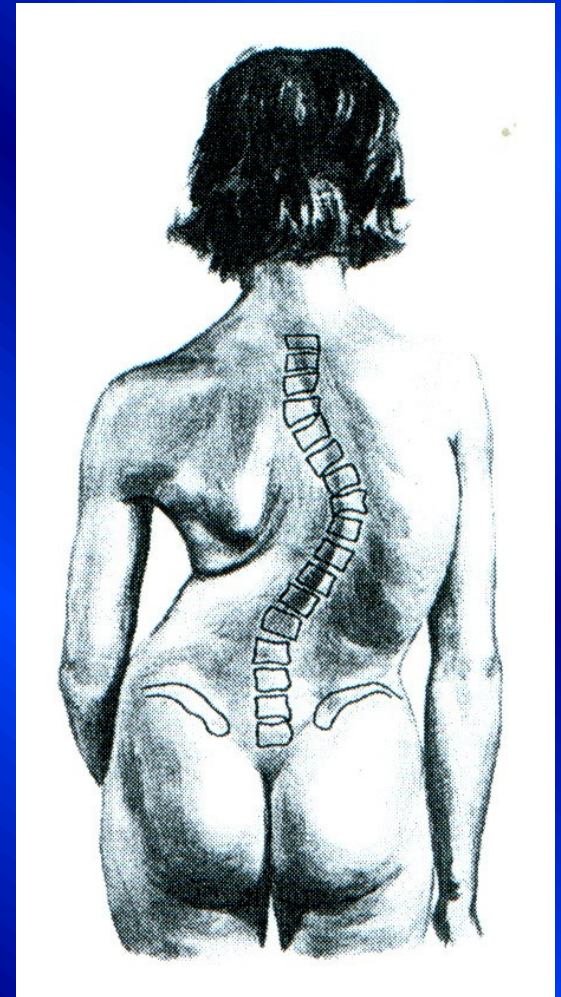# Křivka

## Strukturální křivka

- nemá normální flexibilitu
- podmíněna strukturálními změnami obratlů

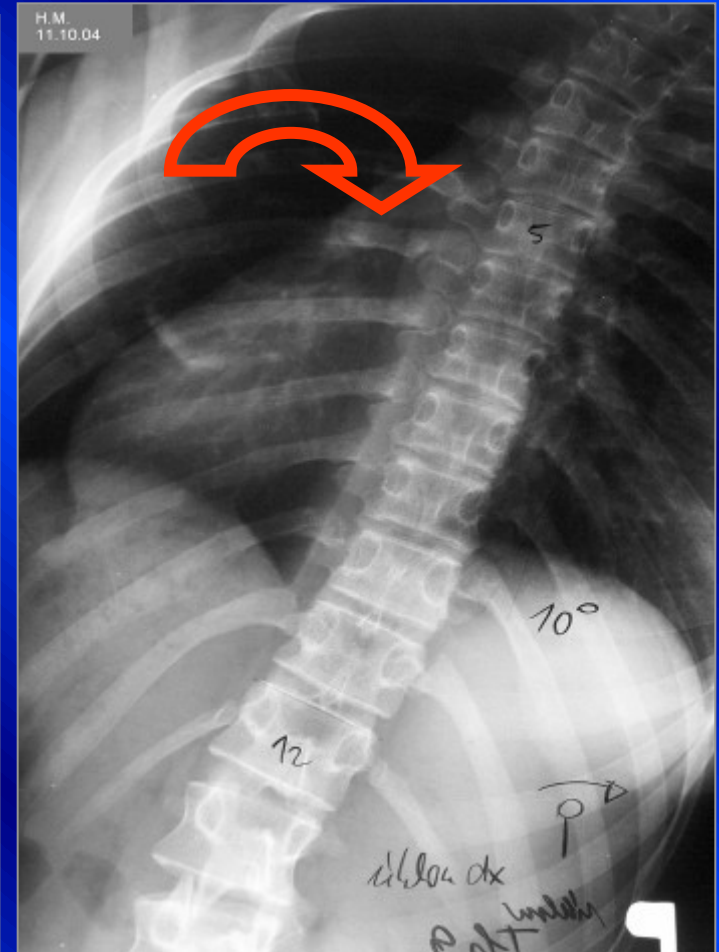
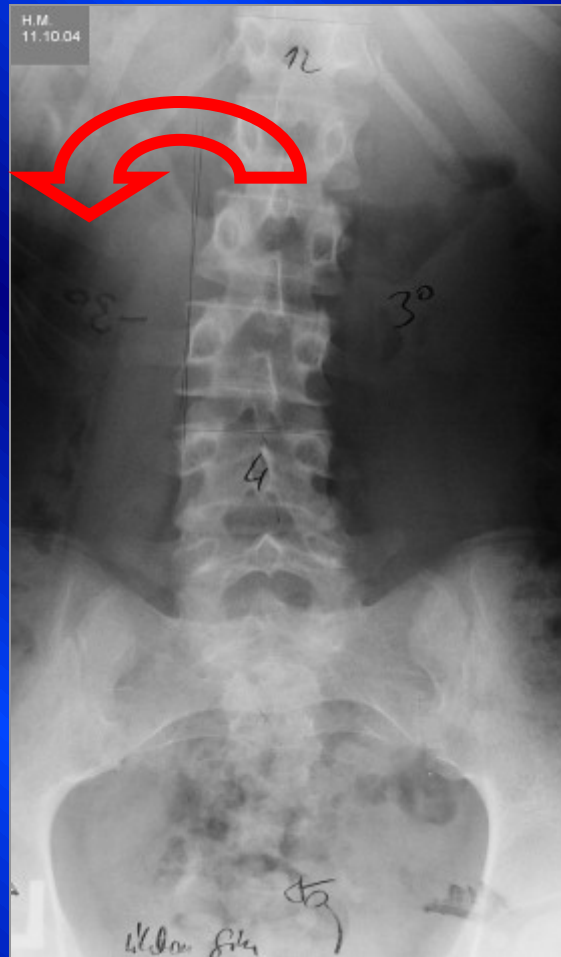
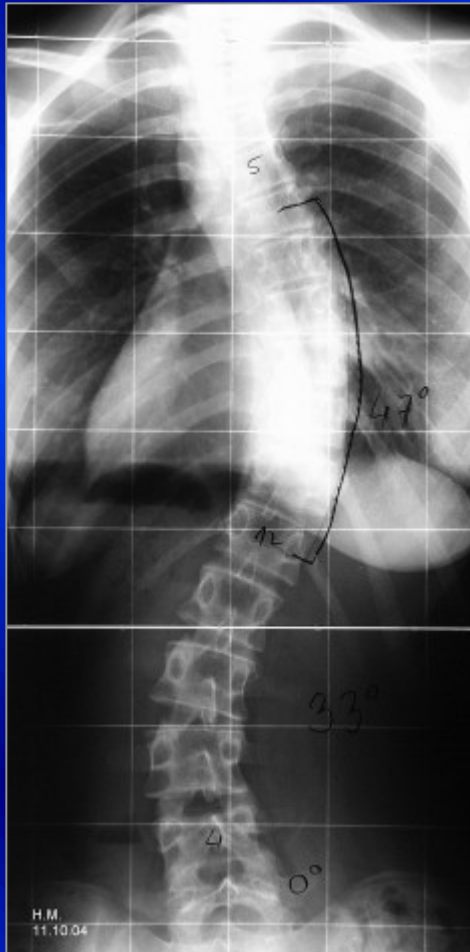## Nestrukturální křivka

- je flexibilní, není fixována
- není podmíněna strukturálními změnami obratlů



Strukturální křivka

# Nestrukturální křivka



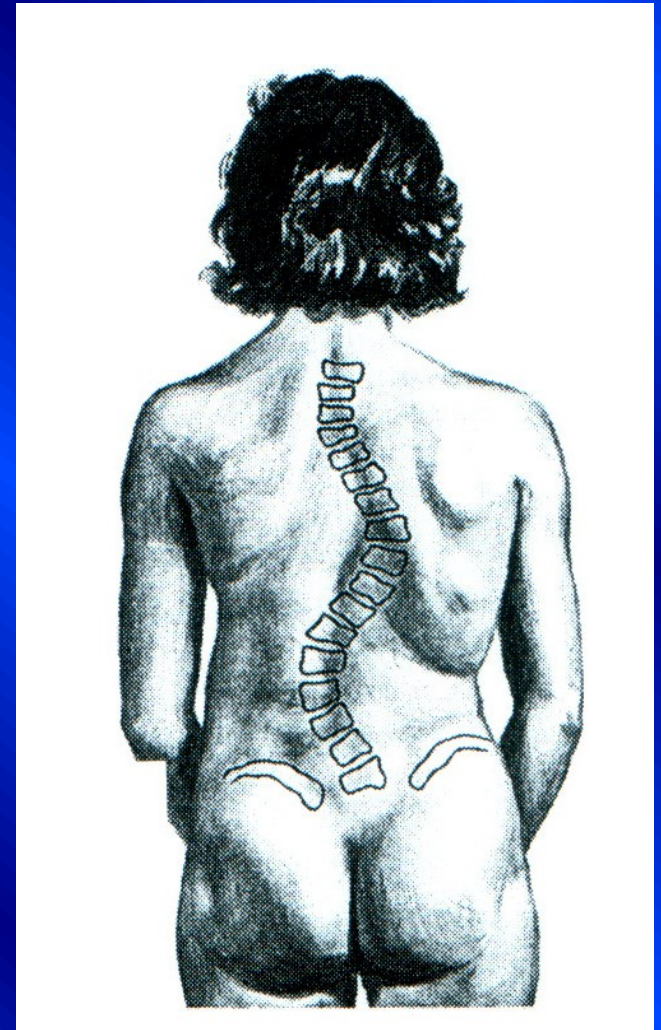# Křivka

## Hlavní křivka

- objevila se nejdříve
- obvykle strukturální
- bývá těžší

## Vedlejší křivka

- kompenzační nad a pod hlavní křivkou
- kompenzuje rovnováhu trupu
- postupně se fixuje a stává se strukturální





# Symptomy

Bolesti zad, hrudníku

Omezení dynamiky

Chabé svalstvo

Snížená funkce- potíže při sedu, stání, chůzi

Omezení plicních funkcí

Cor kyphoscolioticum

Rozvoj deformativních změn

- spondylosis, spondylarthrosis

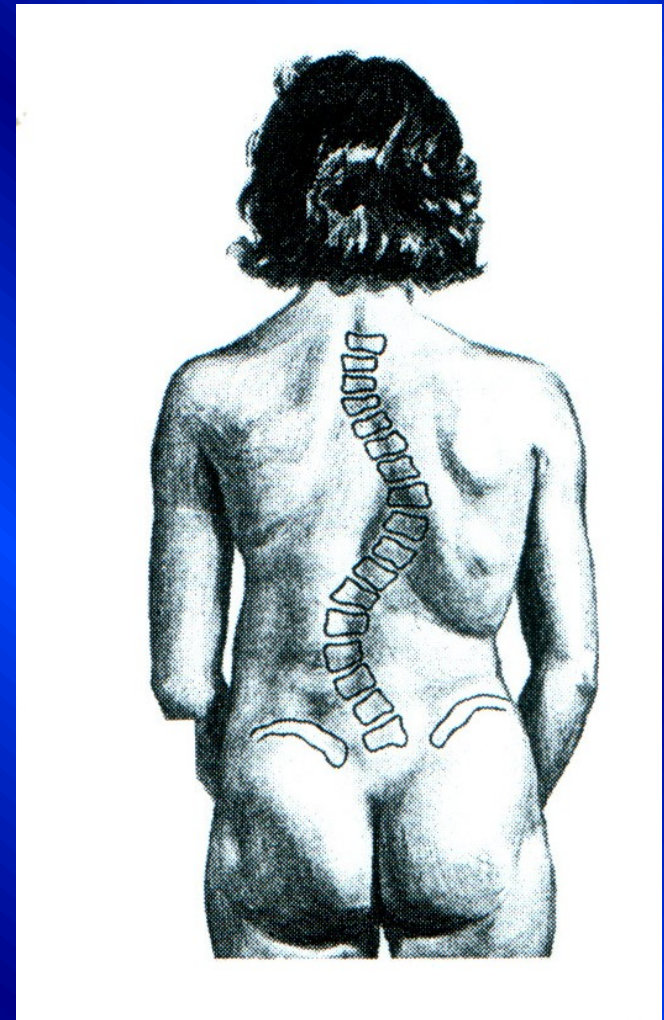
Šikmá pánev

Nestejná délka DK

Asymetrické zatížení DK

Neurologické potíže

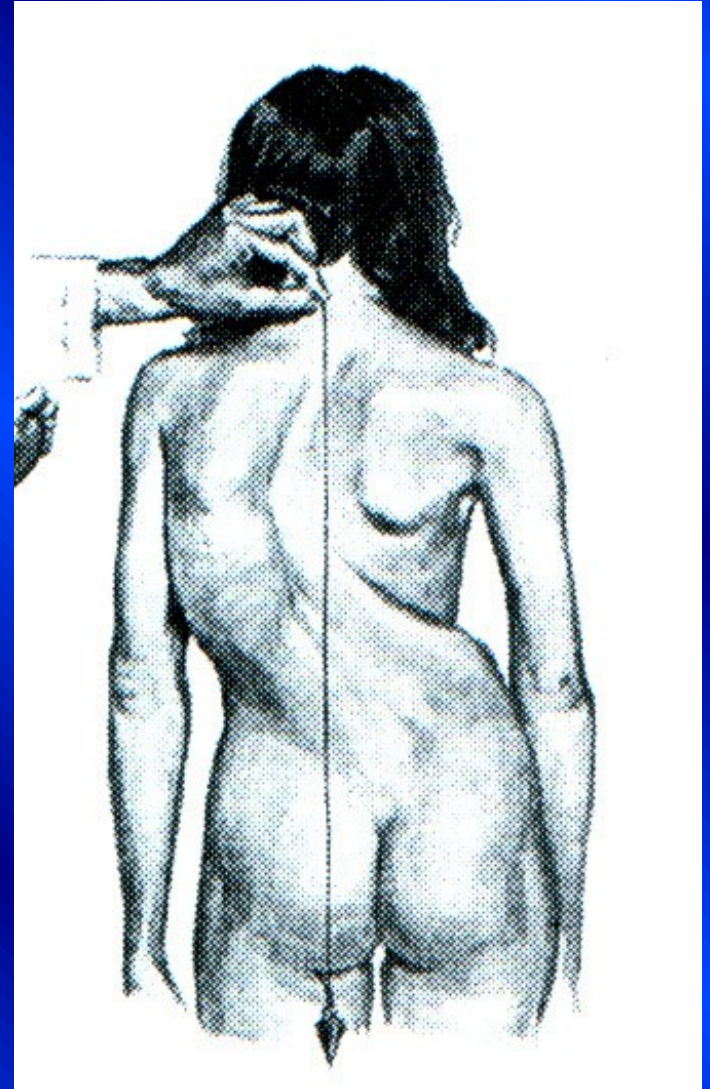
Kosmetická stránka (gibus, výška ramen)



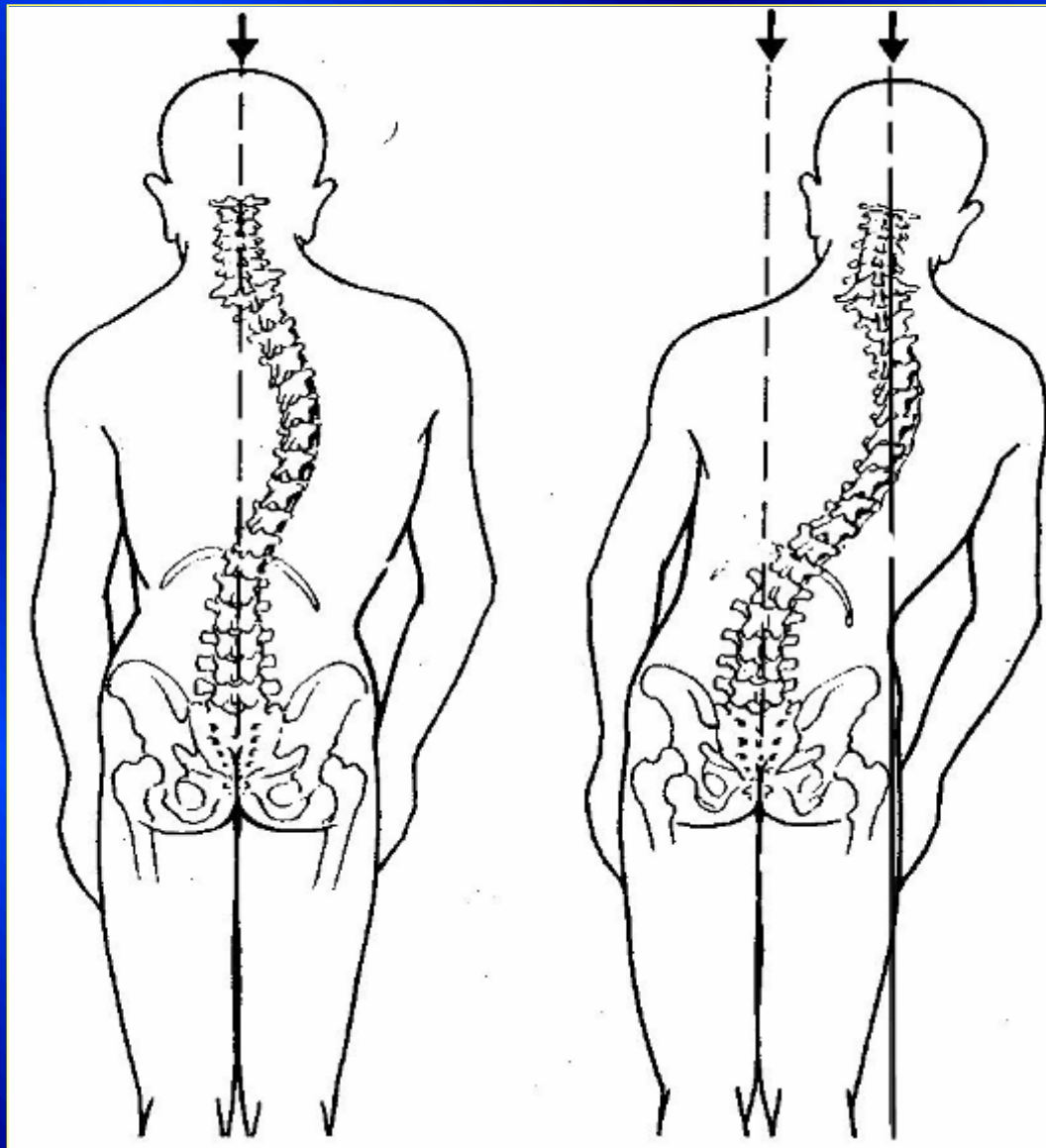
# Skolióza

Kompenzovaná

Dekompenzovaná

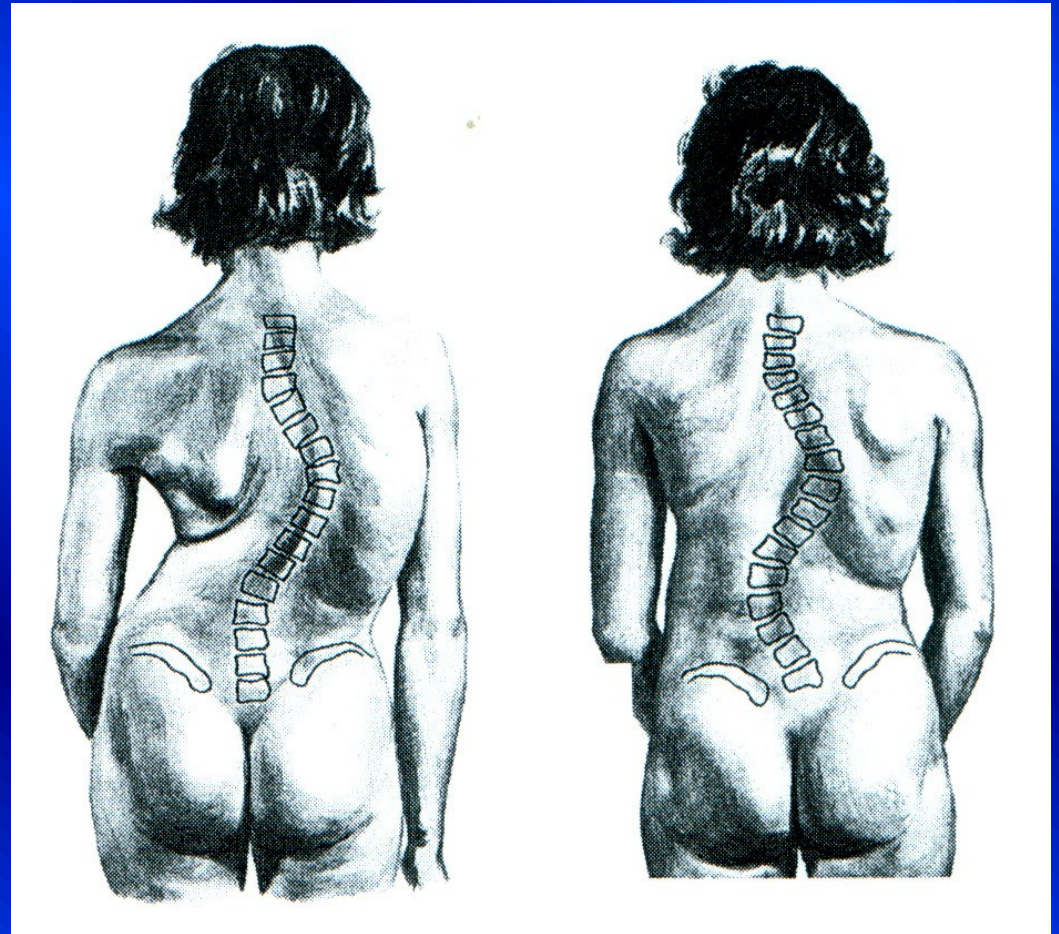


# Kompenzace / dekompenzace trupu



# Křivka

cervikální  
cervikothorakální  
thorakální  
thorakolumbální  
lumbální  
lumbosakrální



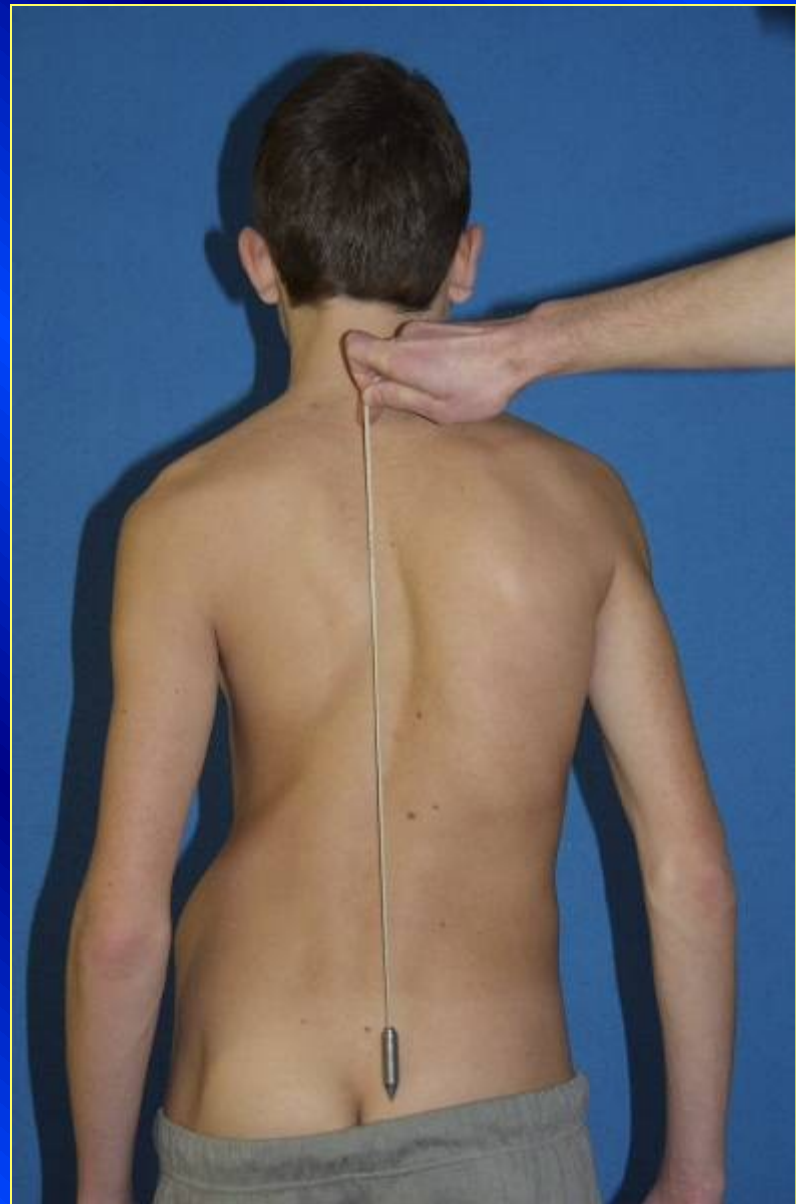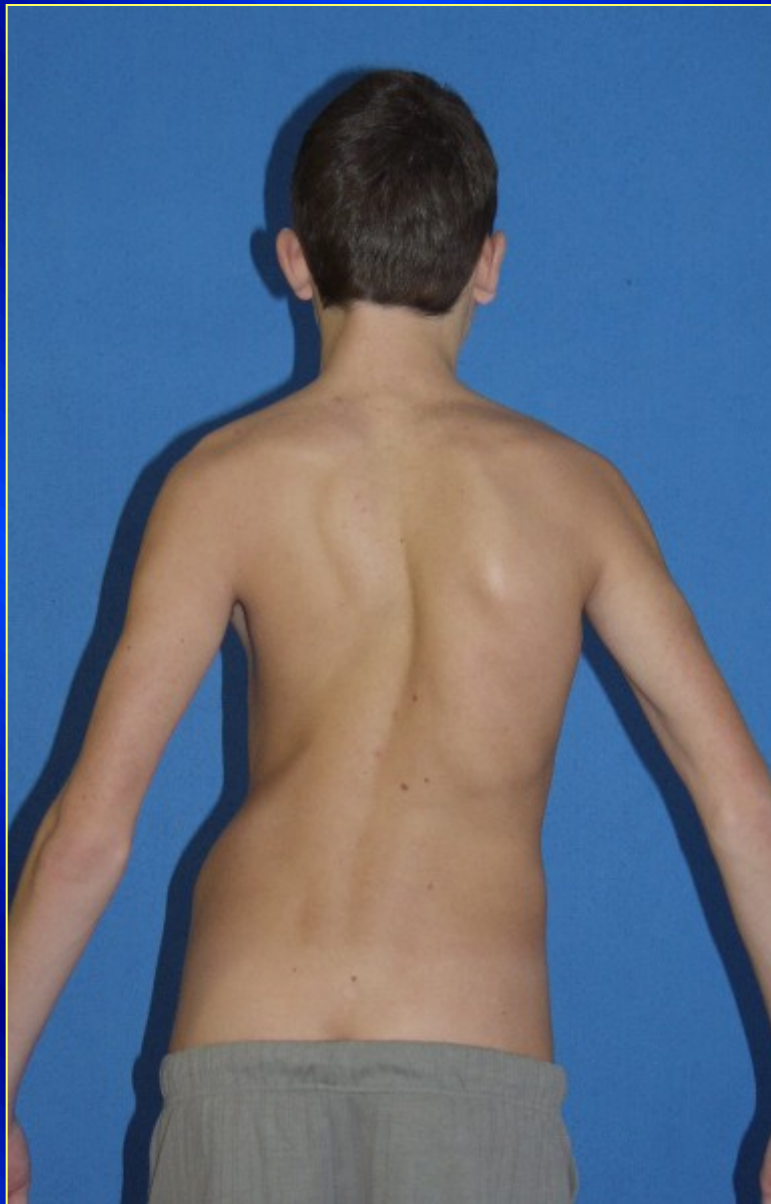Thorakální

Thorakolumbální

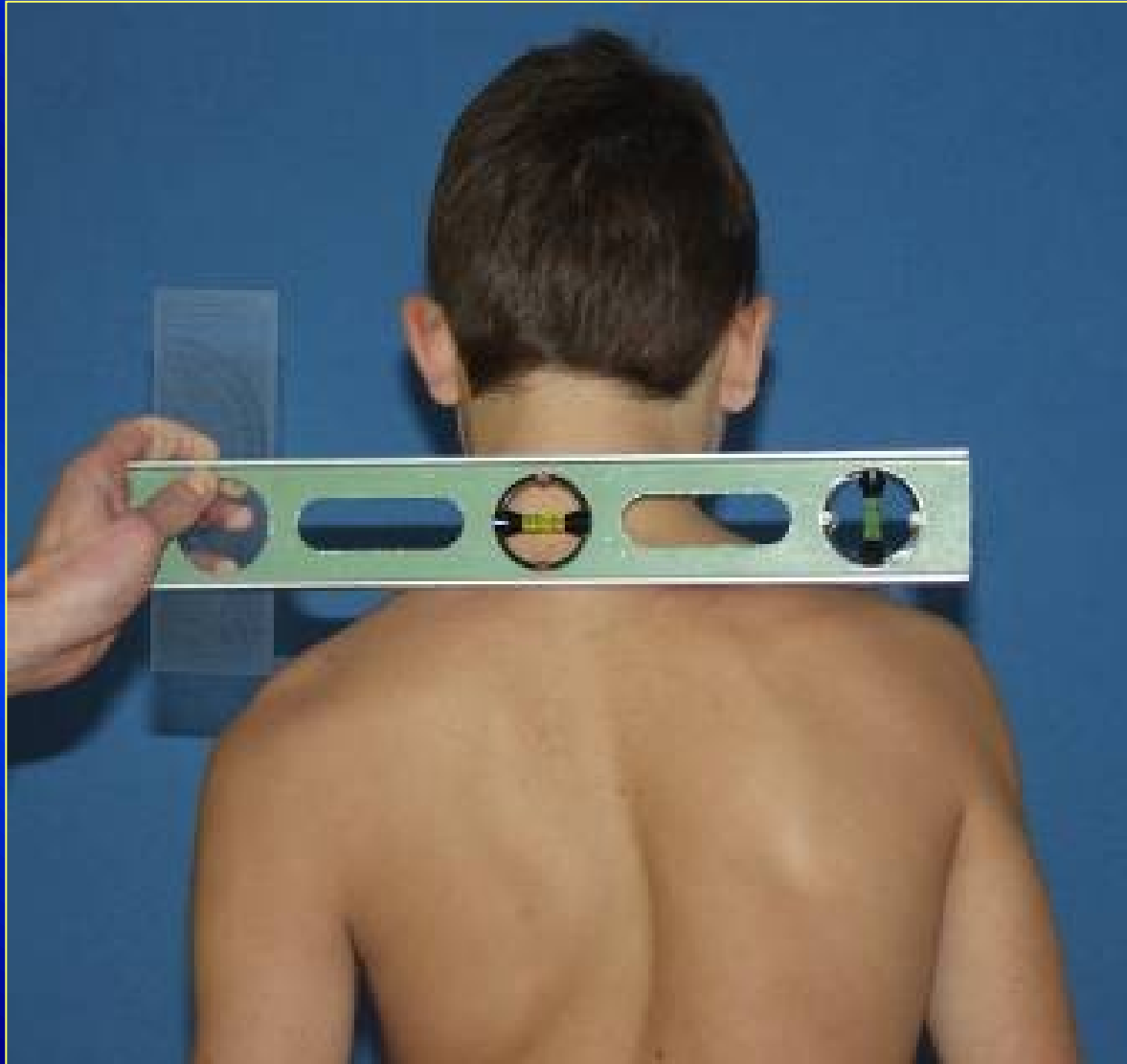
# Klinické vyšetření

- vyšetření v předklonu
- kompenzace trupu – olovnice
- výška ramen
- asymetrie pasu
- postavení pánve
- flexibilita křivek v úklonu
- velikost prominence -paravertebrálního / žeberního  
valu v předklonu
- ostatní-laxita, pohl. vývoj, kožní pigmentace, délka DK
- funkční vyšetření plic: vitální kapacita plic, spirometrie,  
zátěžové testy

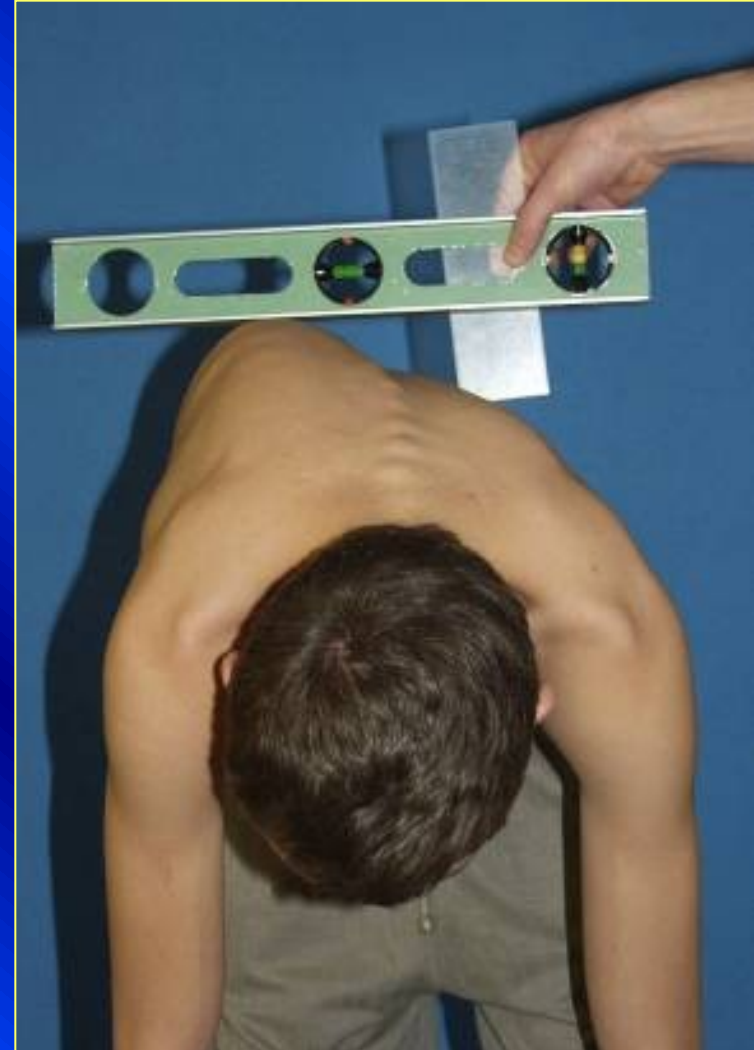
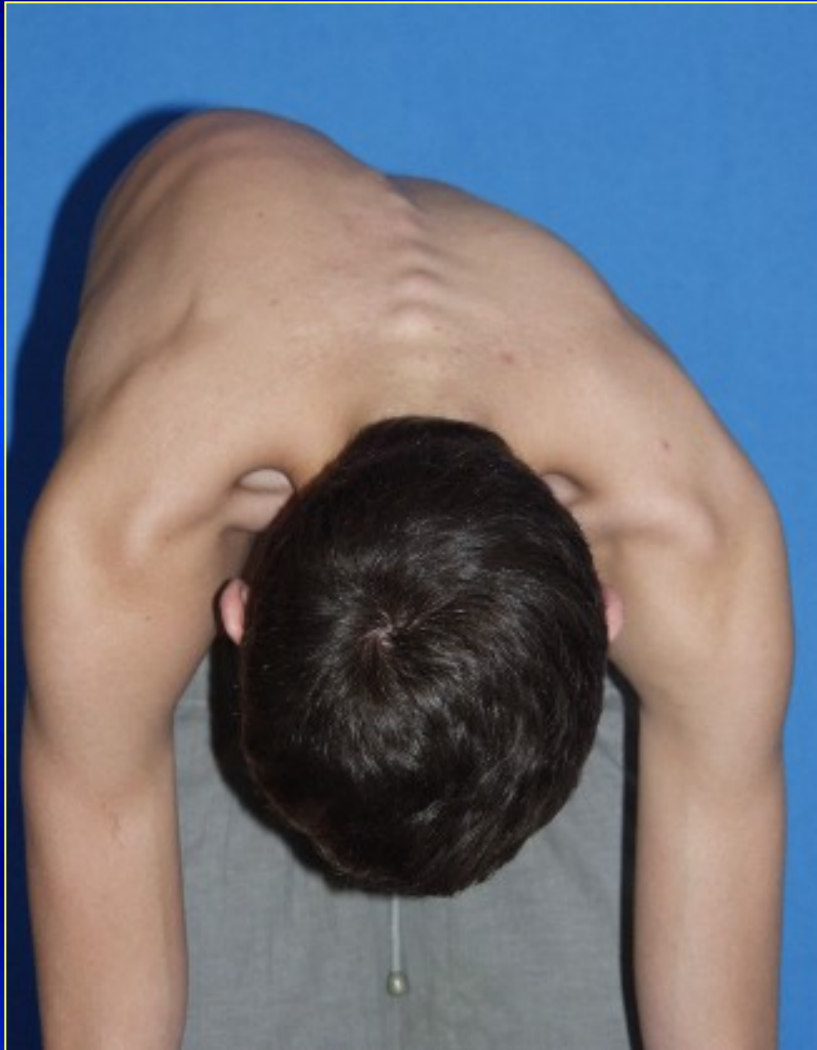# Měření dekompenzace trupu olovnicí



# Měření asymetrie ramen

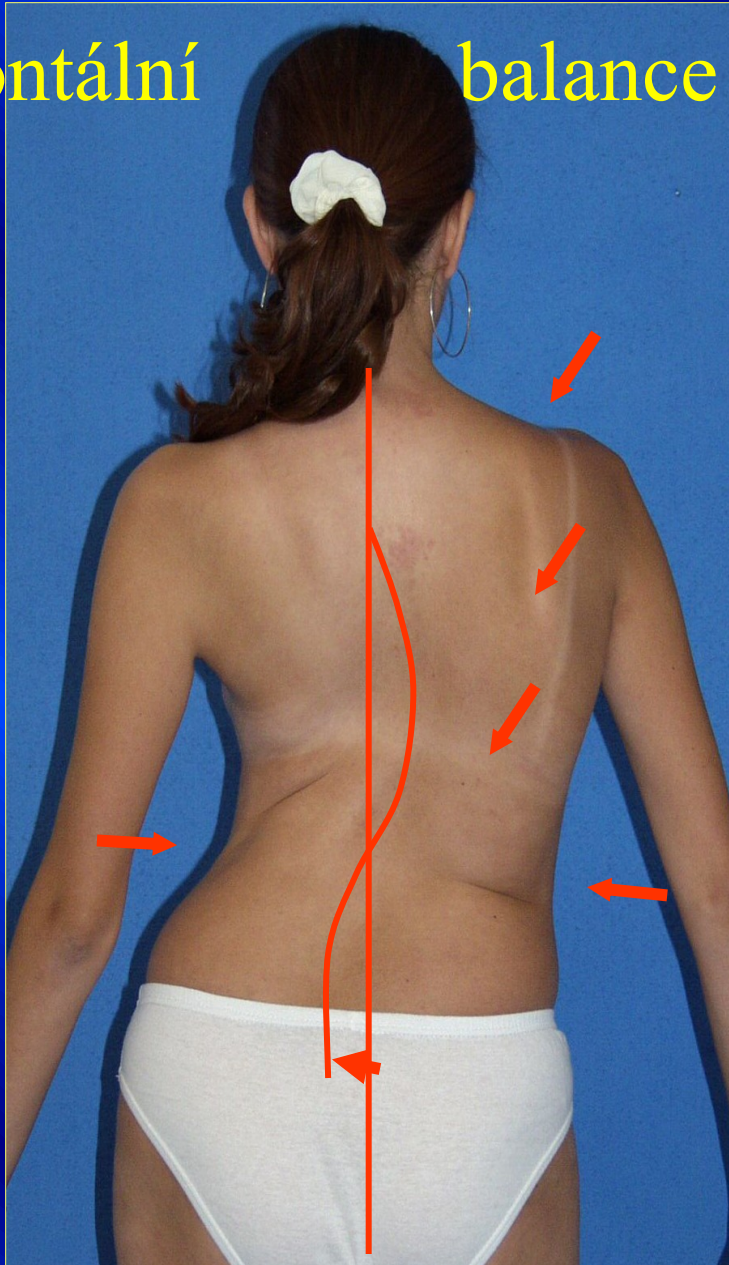


# Měření paravertebrálního valu/ gibu





# Frontální balance



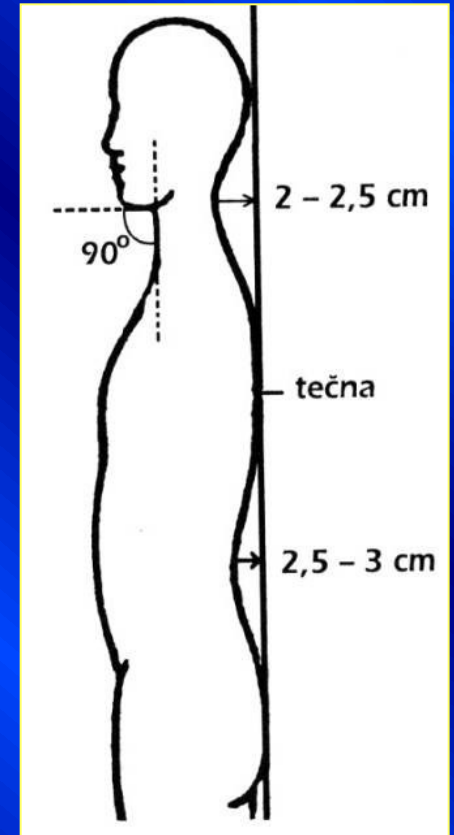
Výška ramen

Gibus

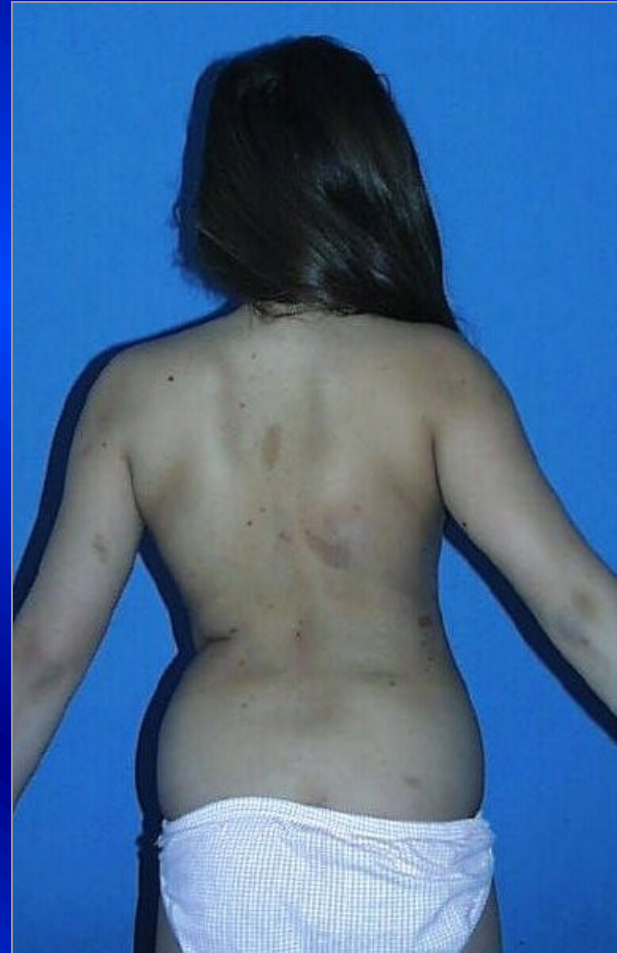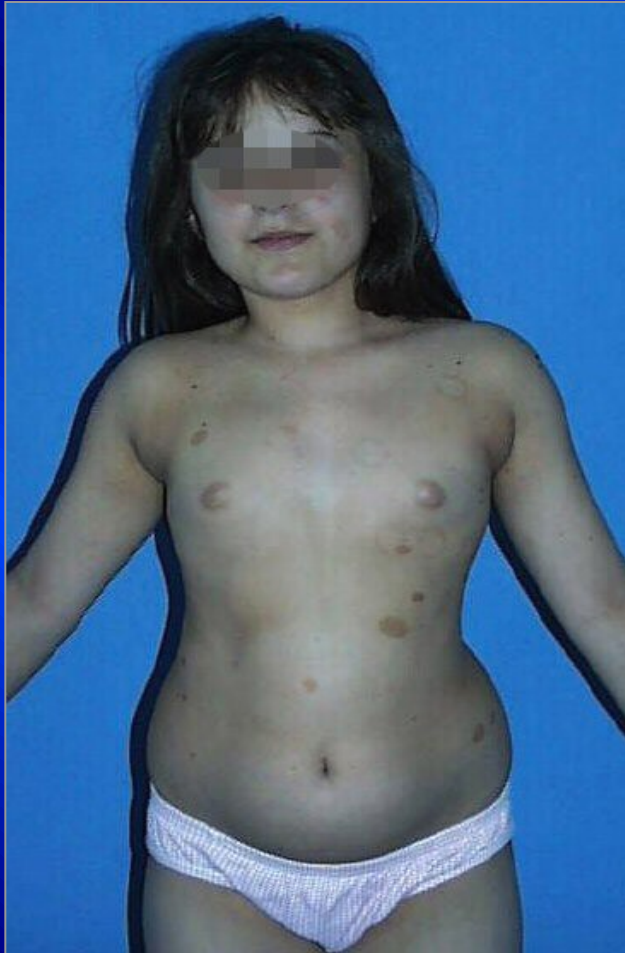Asymetrie tajle

Dekompenzace trupu

# Sagitální balance



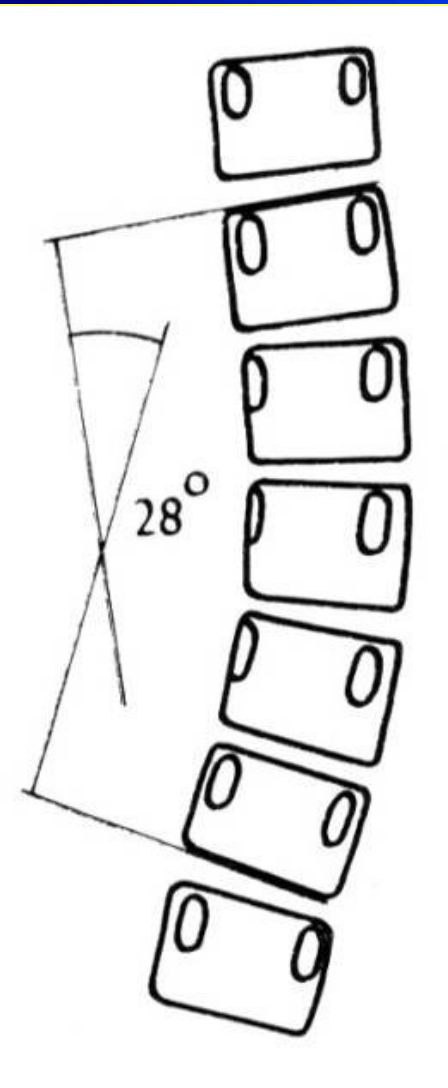
# Neurofibromatóza „café au lait“



# RTG hodnocení

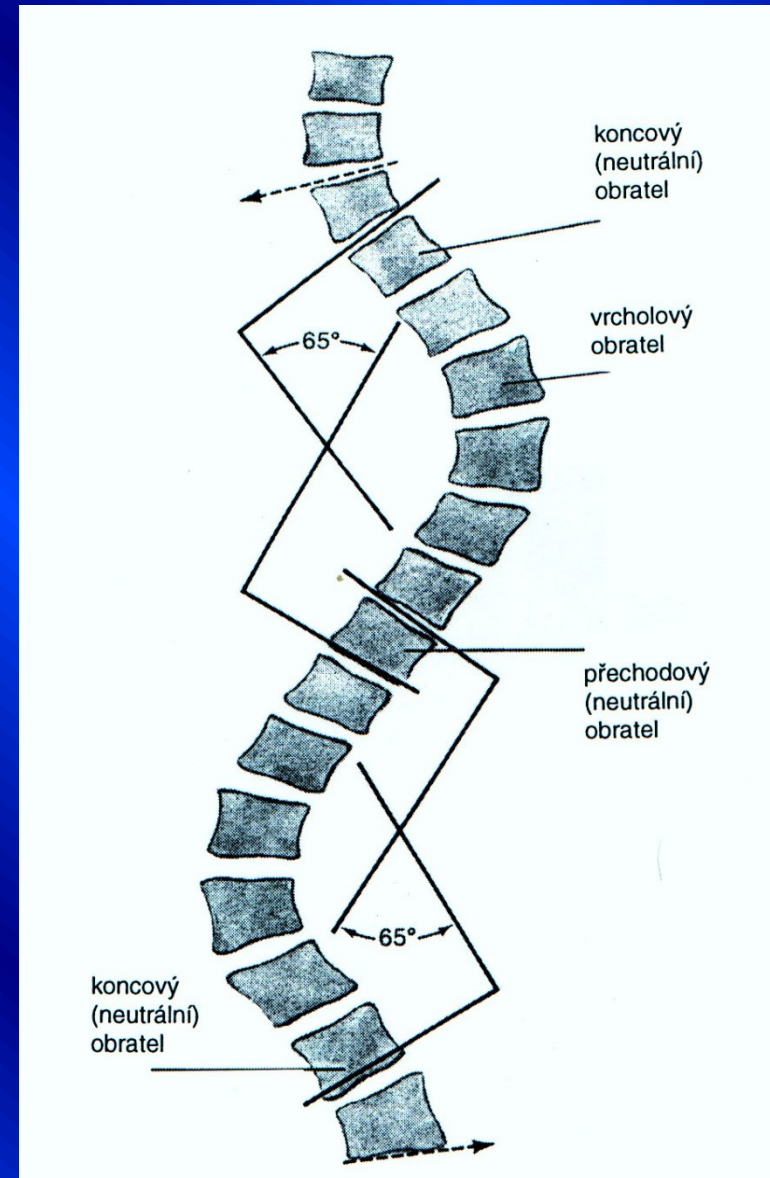
- Ve stoje, dlouhé formáty filmů 30x90 cm
- AP, bočné, v úklonech ke konvexitě, v distrakci
- Kontroly po 6 měsících
- Cobbův úhel
- Kostní věk- Risser, rtg levého zápěstí

# Měření úhlu skoliózy dle Cobba

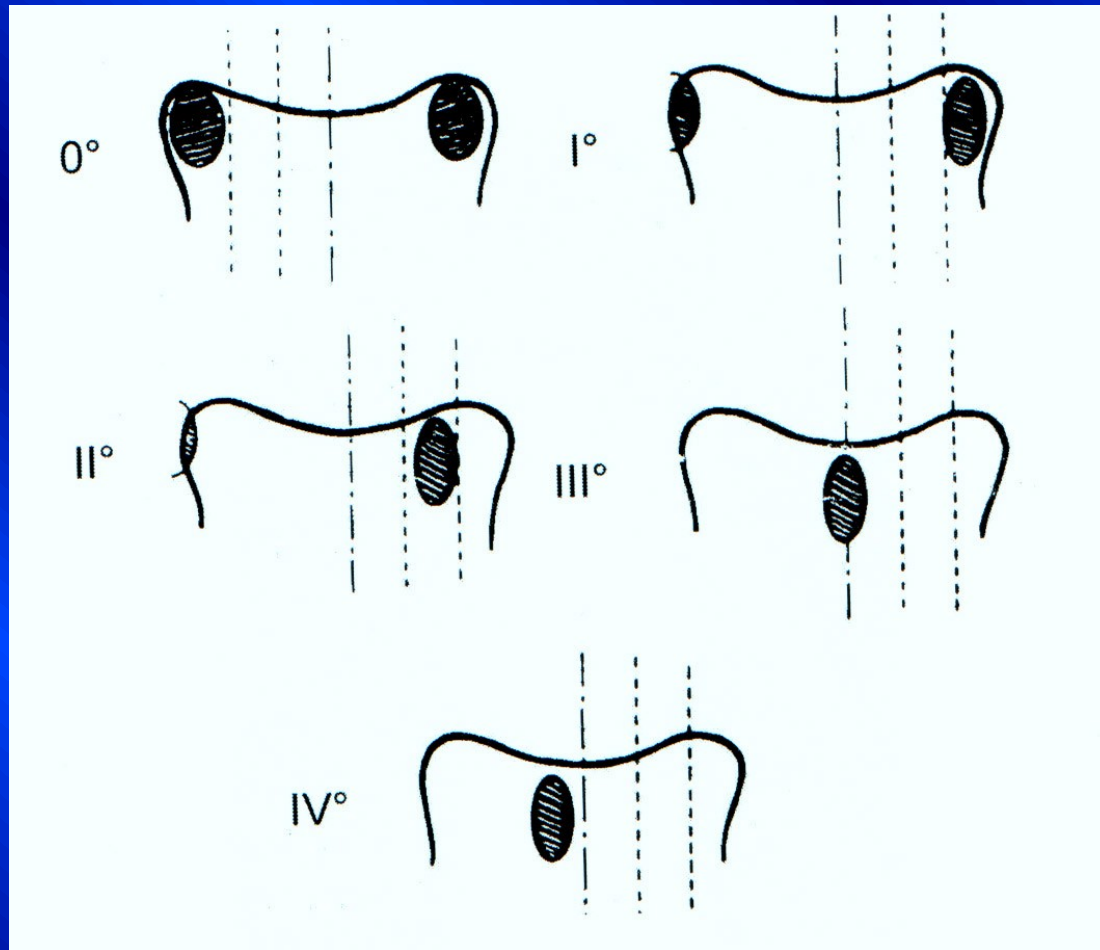


**Vrcholový obratel**  
nejvíce vzdálen od  
vertikální osy

**Koncový obratel**  
krycí plochy jsou  
nejvíce  
skloněny do konkavity



# Hodnocení rotace obratlů podle pediklů



# Hodnocení věku podle ilické apofýzy - Risser

0 není patrna

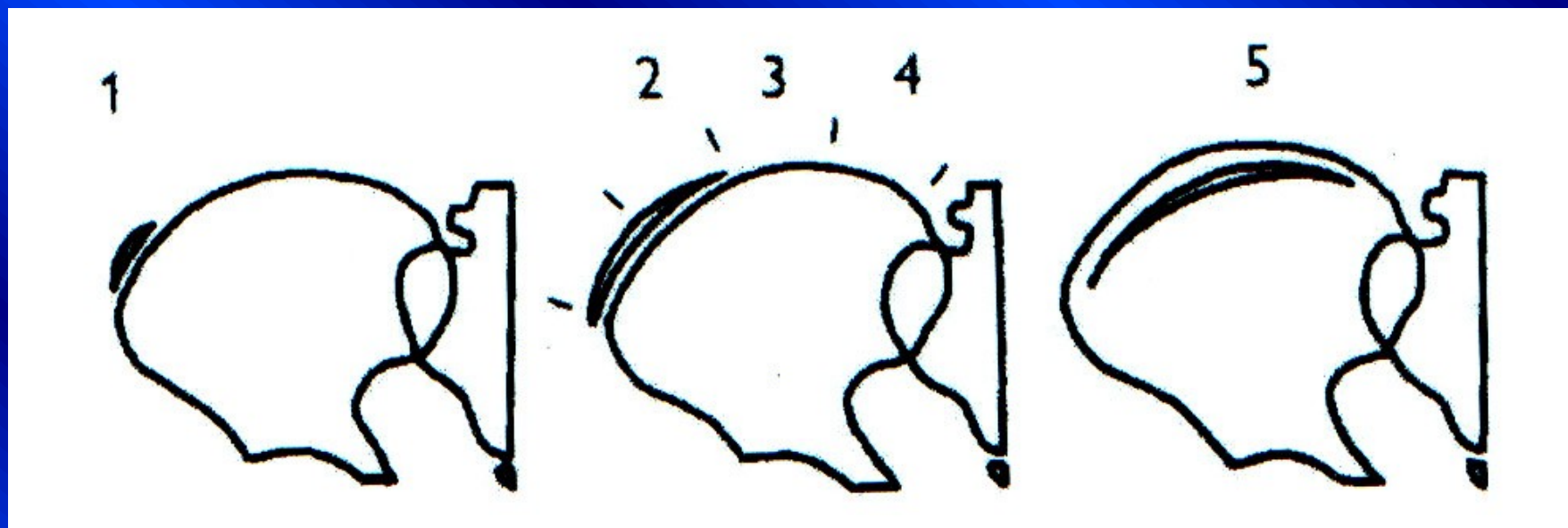
1 25%

2 50%

3 75 %

4 100 %

5 fúze s hřebene ilické kosti



# KLASIFIKACE

- Orientace – pravo- nebo levostranná
- Lokalizace – C, CT, T, TL, L, LS
- Tíže křivky – ve stupních podle Cobba
- Etiologie

# Rozdělení skolióz podle etiologie

- Strukturální
  - Kongenitální
  - Idiopatická (80%) – infantilní, juvenilní, adolescentní
  - Neuromuskulární – neuropatická, myopatická
  - Skolióza při neurofibromatóze
  - Sekundární skoliózy - u různých chorob
    - Marfanův sy, Ehlers-Danlosův sy,...
  - Degenerativní
- Nestructurální
  - Posturální
  - Při jiných chorobách (TU, záněty,..)
  - Hysterická



# Idiopatická skolióza

- ETIOLOGIE NEZNÁMÁ, MULTIFAKTORIÁLNÍ
- GENETICKÁ PREDISPOZICE
- VÝSKYT u DÍVEK 1,5 x VYŠŠÍ
- PROGRESE - DÍVKY 8 x ČASTĚJŠÍ
- ZAČÁTEK MENARCHE - UKONČENÍ RŮSTU DO 2-3 R

## Léčba

- do 10 st. - nepovažujeme za skoliózu
- 10-20 st - LTV, sledování
- 20 - 40 st - ortéza a LTV
- nad 40 st - operační řešení

# Přirozený vývoj v dospělosti

## Progrese křivky

- zřídka, je-li  $<30^\circ$
- často, je-li  $>50^\circ$  hrudní,  $>30^\circ$  bederní. Rychlost progrese cca  $1^\circ/\text{rok}$

Omezení dechových funkcí u hrudní křivky  $> 90^\circ$

Bolesti v zádech

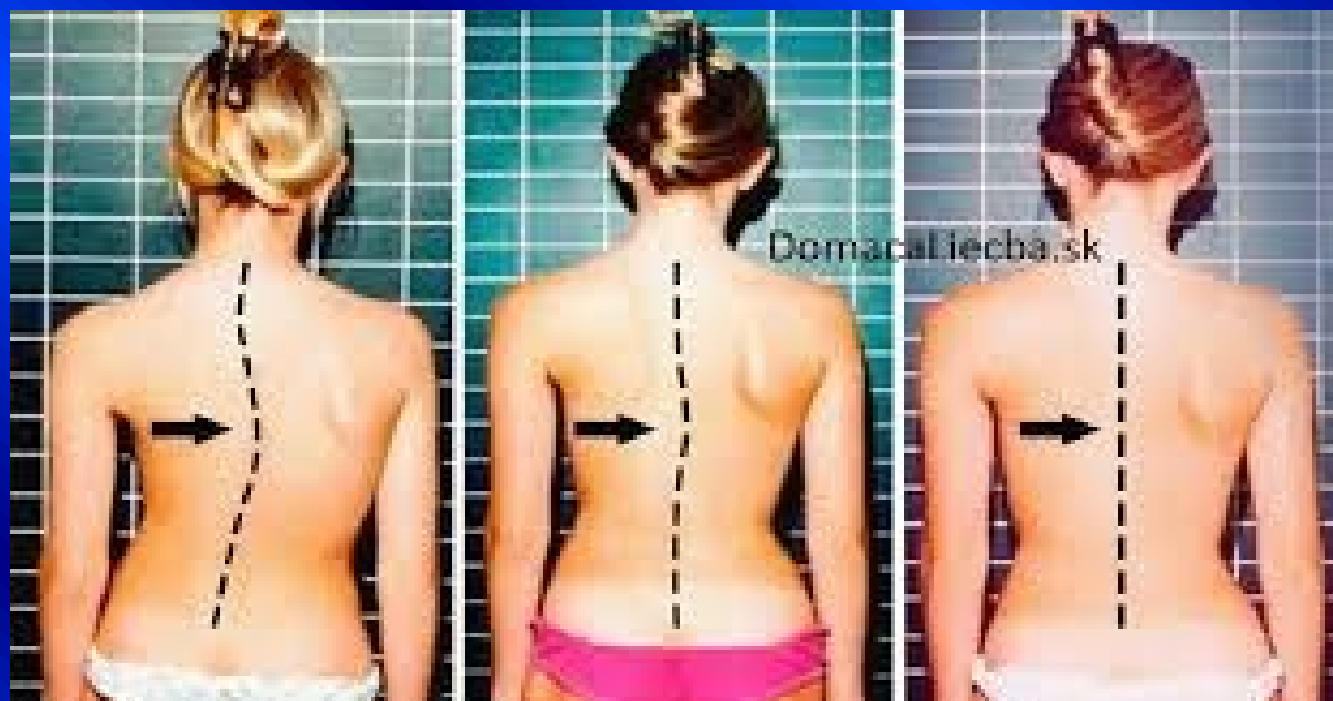# Idiopatická skolióza

- **Infantilní**
  - < 3 let, novorozenecká, většinou spontánně regreduje (90%), někdy může ale velmi závažně progredovat
- **Juvenilní**
  - věk 3 – nástup puberty (10 let)
- **Adolescentní**
  - od nástupu puberty (10 -12 let) do ukončení růstu

# LTV

- cvičení, správné držení těla
- podsazování pánve
- posilování břišních a zádočných svalů
- dechová cvičení
- hodně tělesné aktivity
- kontroly po 6 měsících





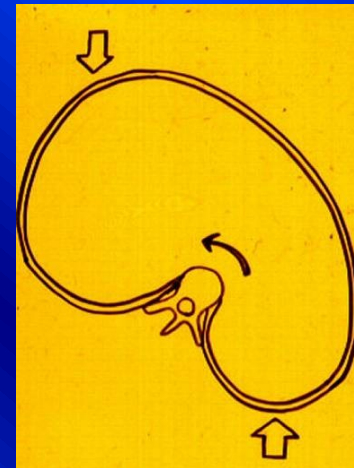
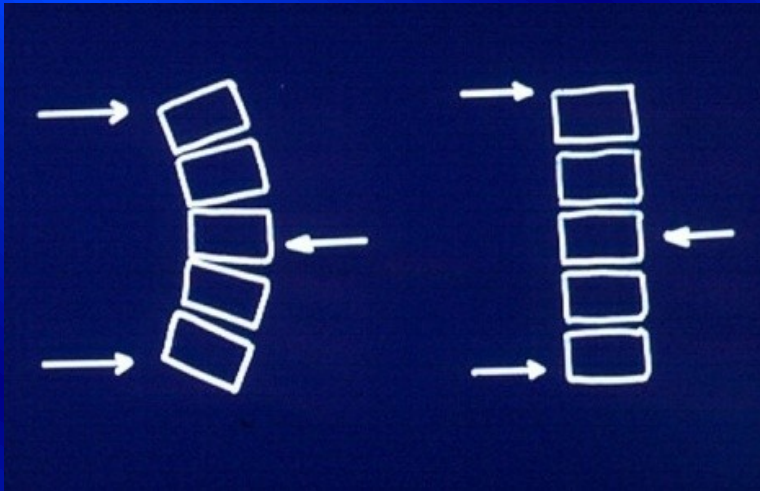
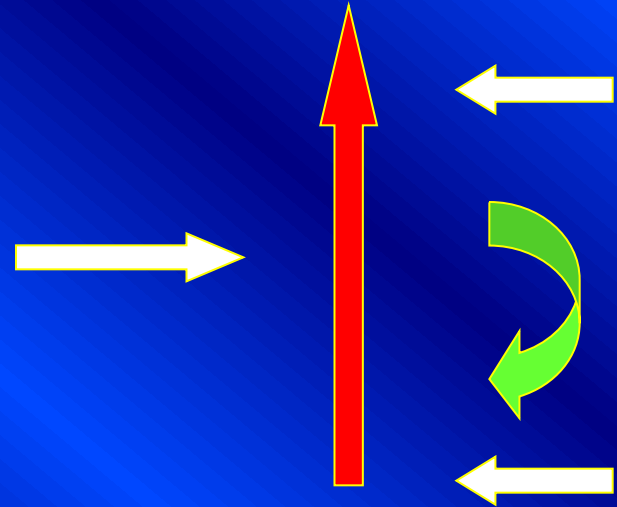
# LTV + korzet

- Má zabránit progresi křivky, zlepšení jen u lehkých křivek, nad 45 st. nelze ortézou ovlivnit
- Indikace - u rostoucích jedinců s flexibilní křivkou, pokud je pohlavní vývoj ukončen je progrese minimální
- Křivky progredují v období nejrychlejšího růstu
- Zpočátku 23 hodin denně, nosit do ukončení růstu 16-17 let, postupné odkládání



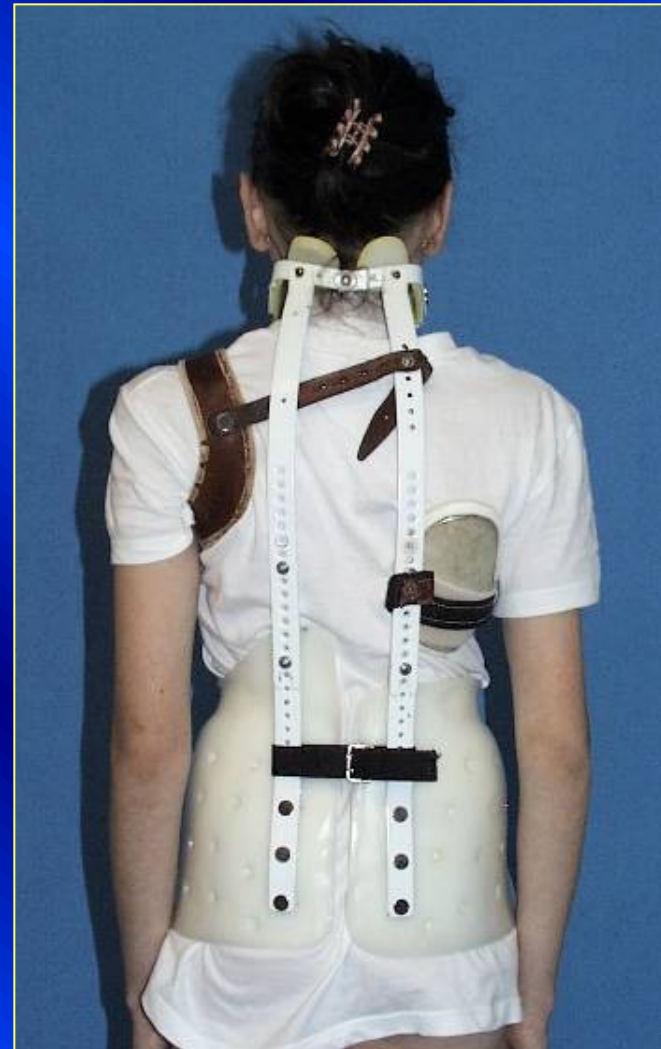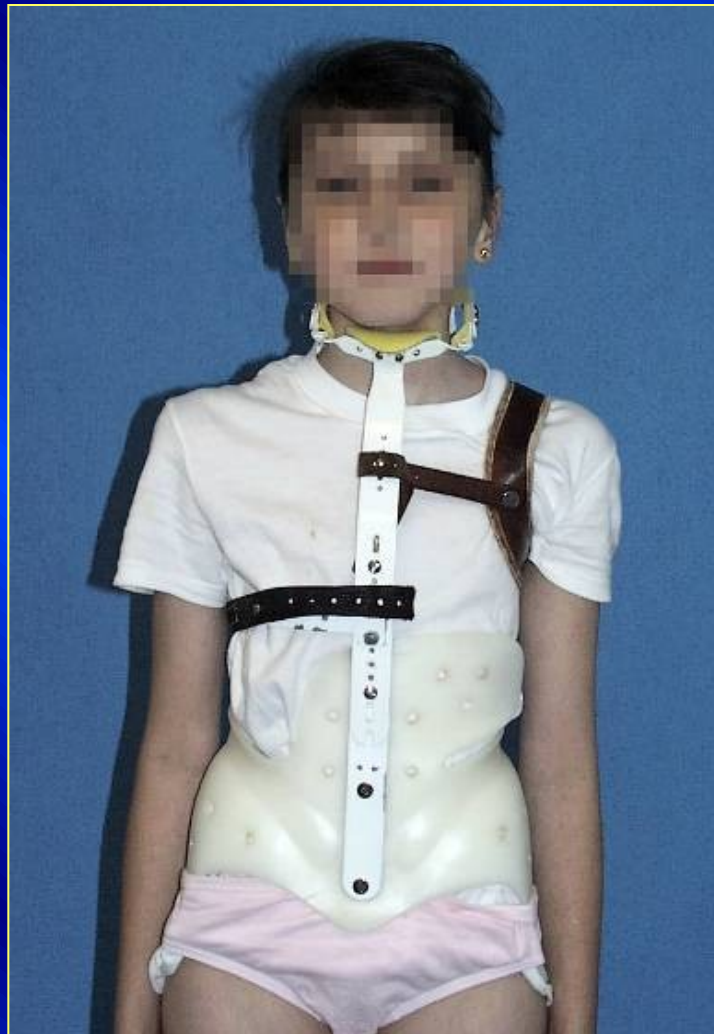# Principy funkce korzetu - působící síly

- distrakce
- derotace
- trojbodový systém



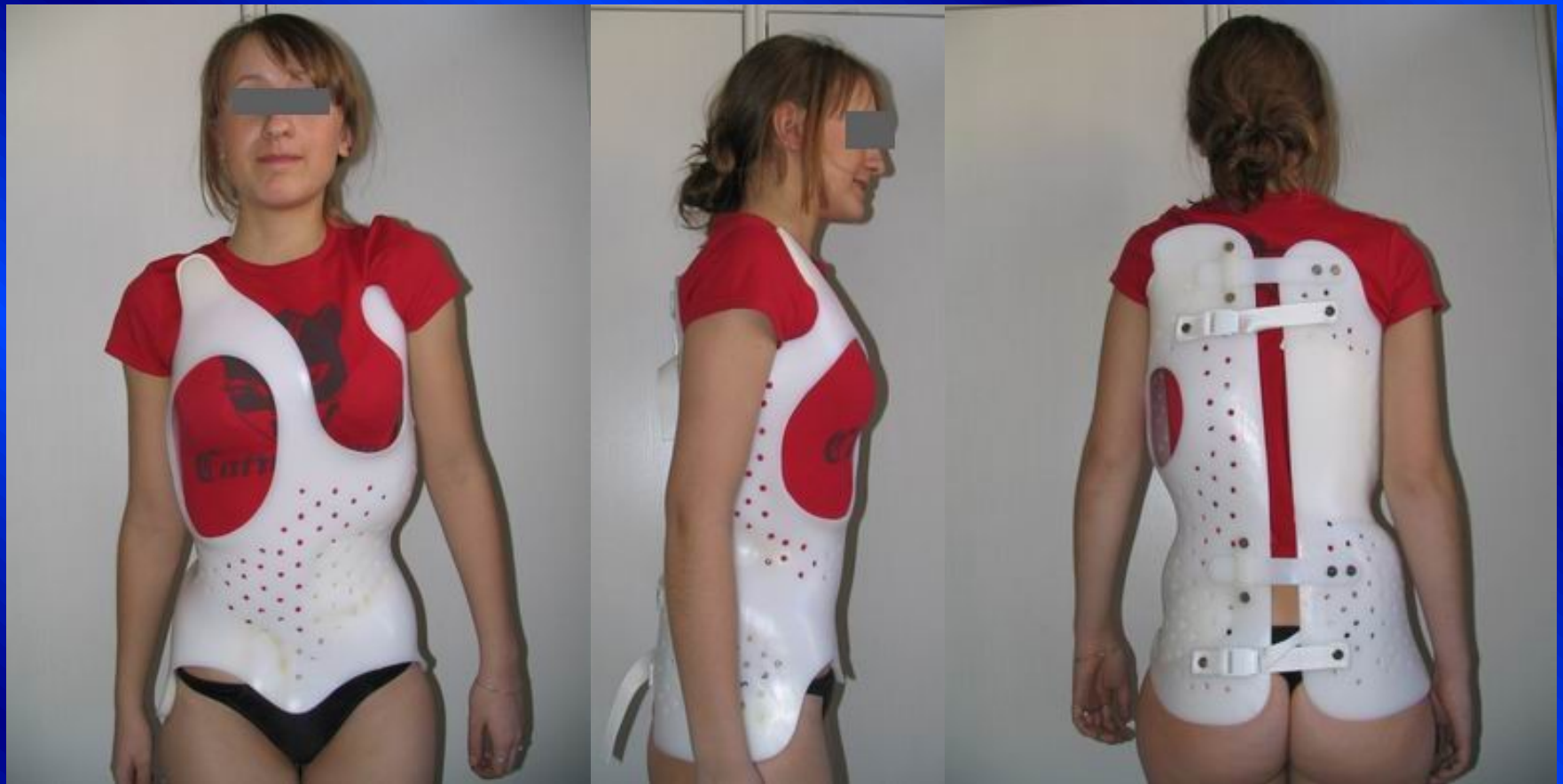# Milwaukee ortéza

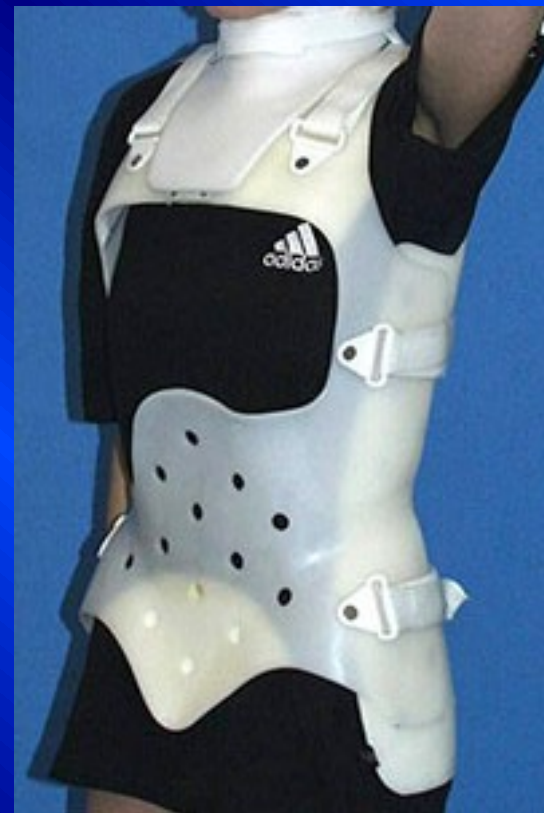– křivky s vrcholem Th6 a výše



# TLSO ortéza

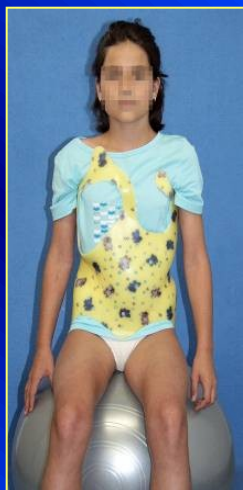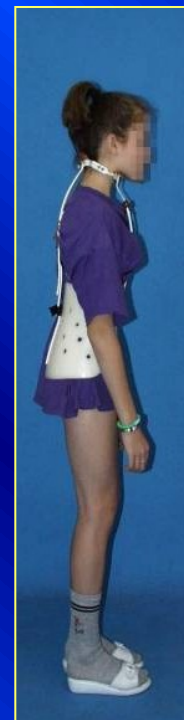- křivky s vrcholem Th7 a níže





# LTV v ortéze

- protažení
- držení těla
- LTV na míči
- posilovna
- co největší aktivizace - sporty



- Bez ortézy
  - plavání
  - hippoterapie
  - cvičení dle Vojty
  - cvičení dle Schrottové



- Dechová cvičení
  - *hluboké dýchání*
  - *přefukovací láhve*
  - *derotační dýchání*



# Operační léčba

- **Indikace:**

- nad 40 st při rychlé progresi
- nad 50 st vždy operace

- **Principy:**

- korekce křivky (distrakce, derotace, translace obratlů)
- rostoucí tyče- jednorázový výkon
- Ev. opakované distrakce
- spondylodéza
- doléčení sádrovým nebo plastovým korzetem

- **Operační přístupy + instrumentace**

- zadní, přední, kombinovaný

- Cíl operace

- korekce křivky
- zabránit progresi křivky
- omezit zhoršování plicních funkcí (cor kyphoscolioticum)
- omezit rozvoj deformativních změn
- fyzioterapií zlepšit stav svalstva
- kosmetický efekt



# Lenke klasifikace idiopatické adolescentní skoliózy

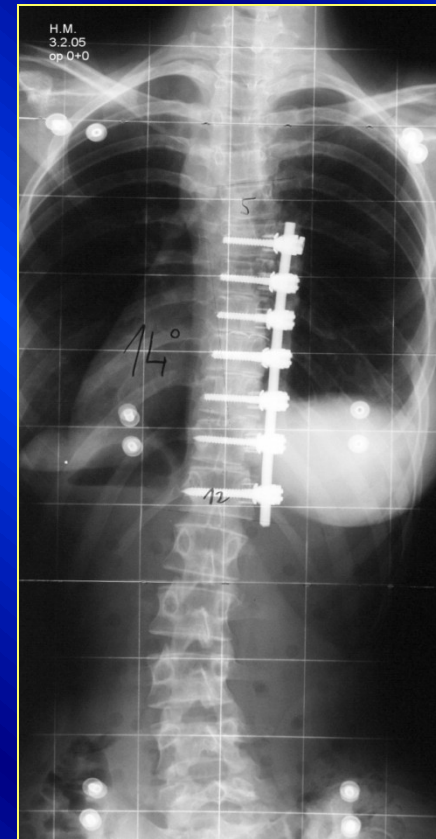
Triáda:

Curve type

Lumbar spine modifier (A,B,C)

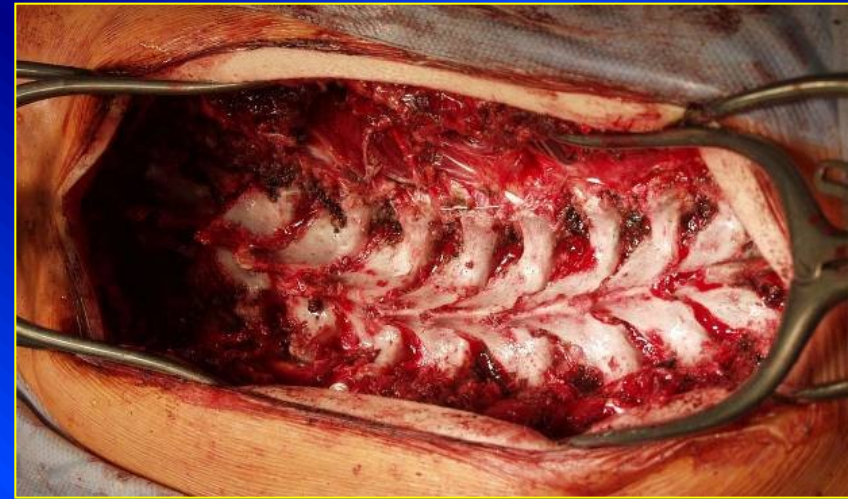
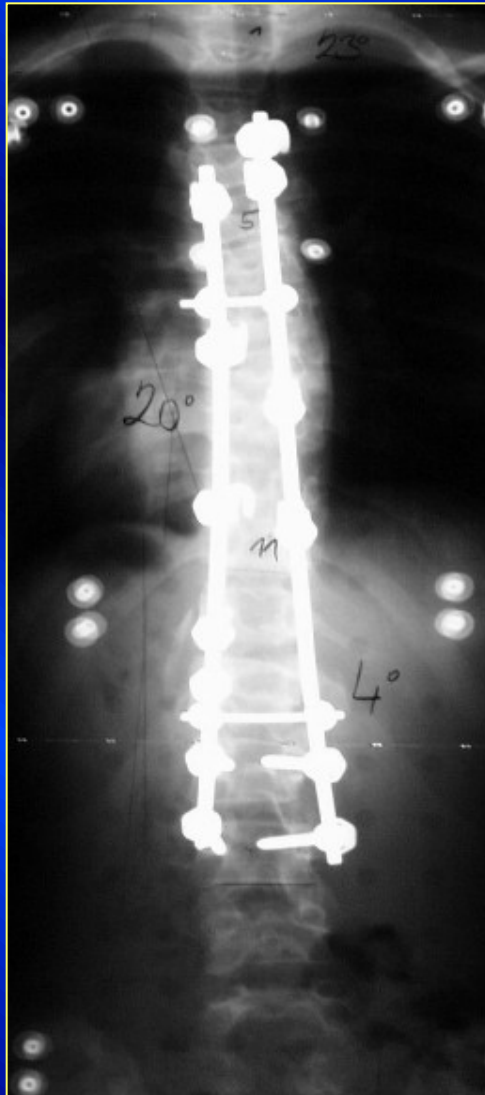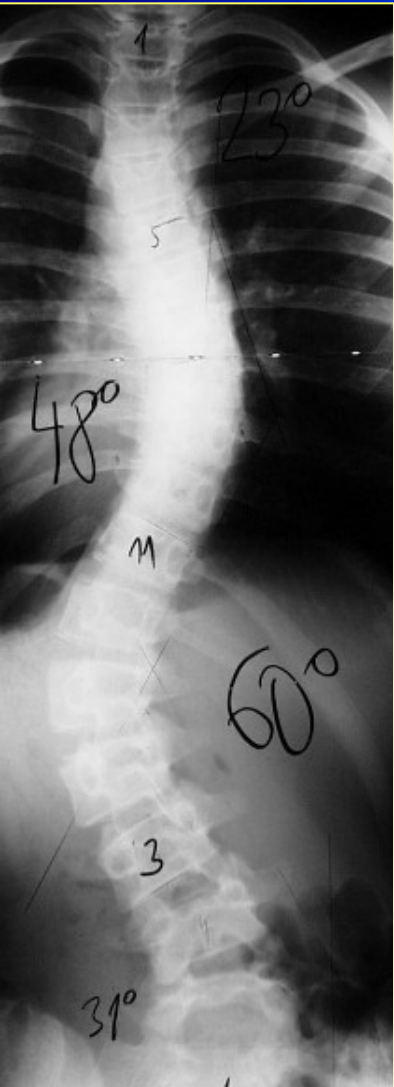Sagittal thoracic modifier (-,N,+)

Cíl. Selektivní fúze křivky

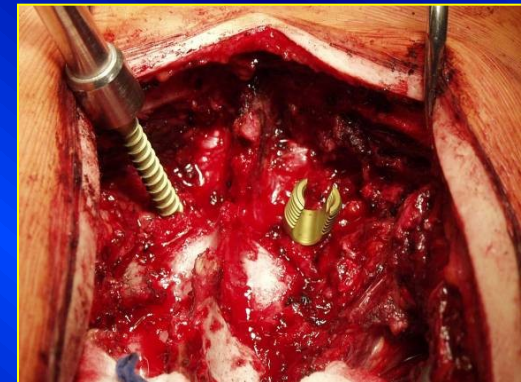


# Zadní přístup

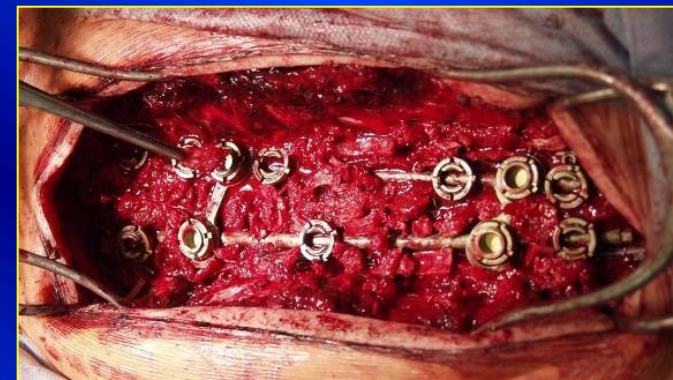skeletizace, resekce kloubů,  
dekortikace zadních elementů



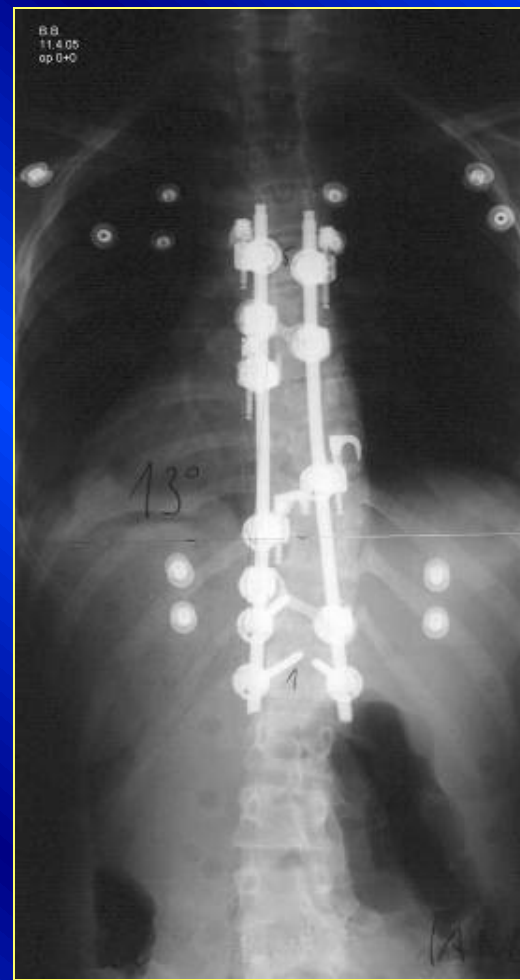
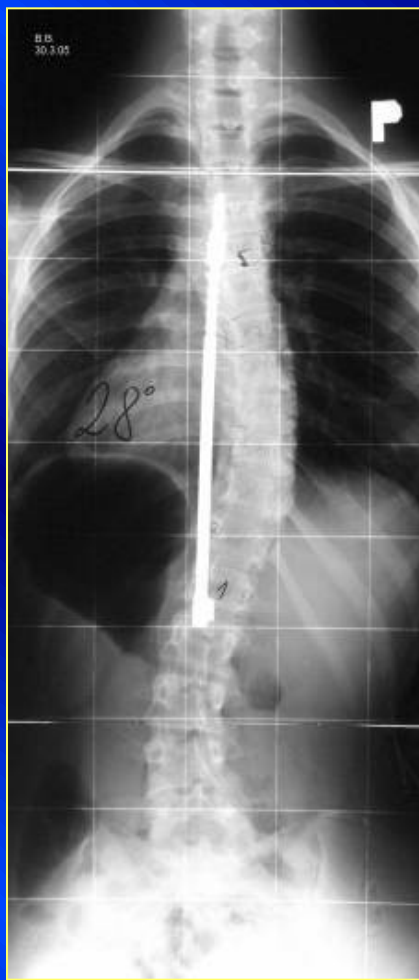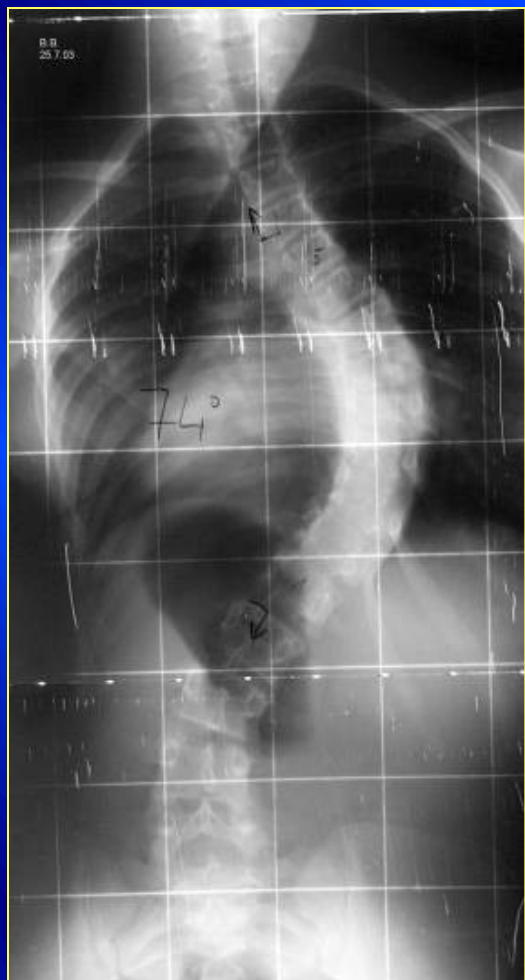
Transpedikulární  
šrouby či  
pedikulární háčky



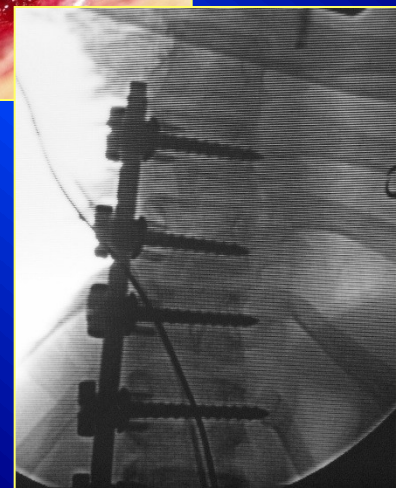
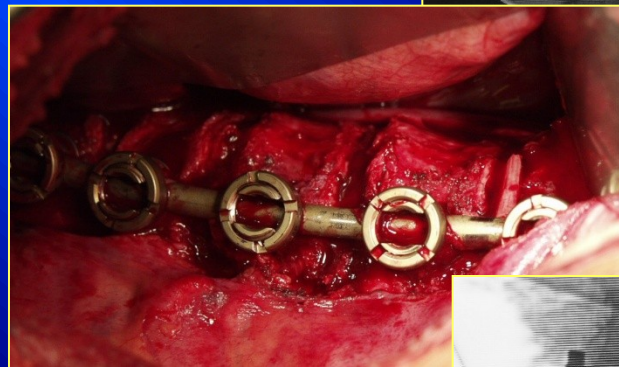
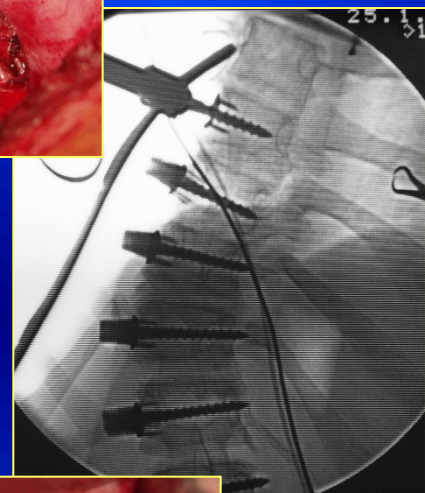
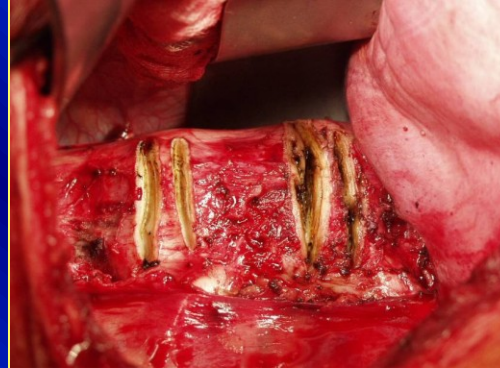
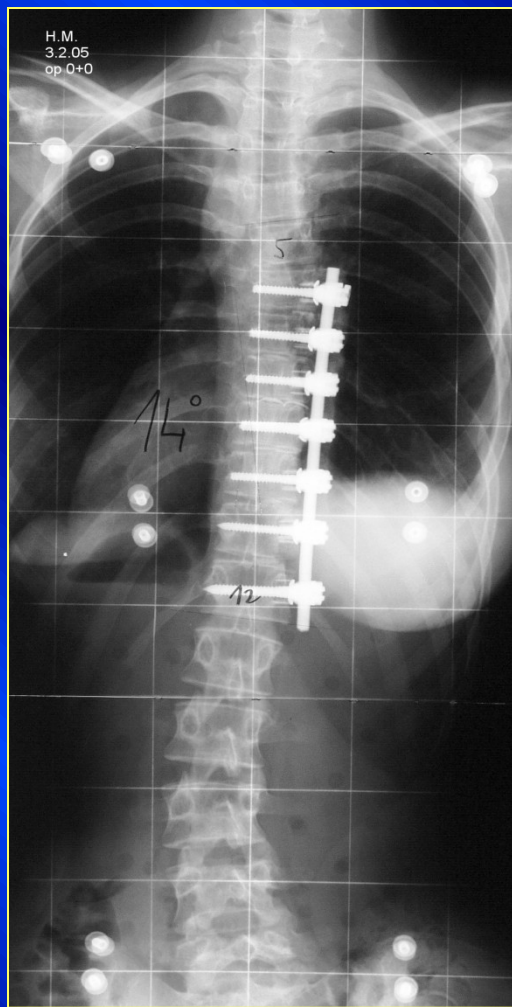
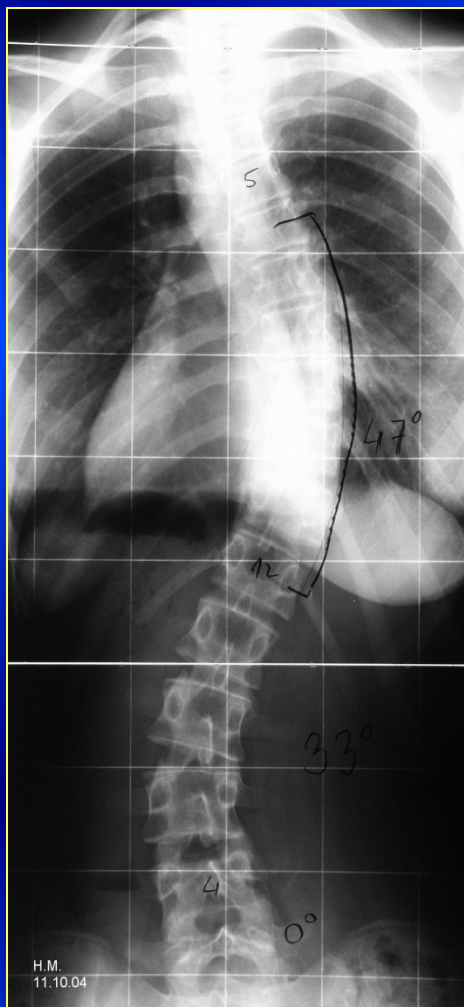Dokončení,  
propojení,  
štěpy



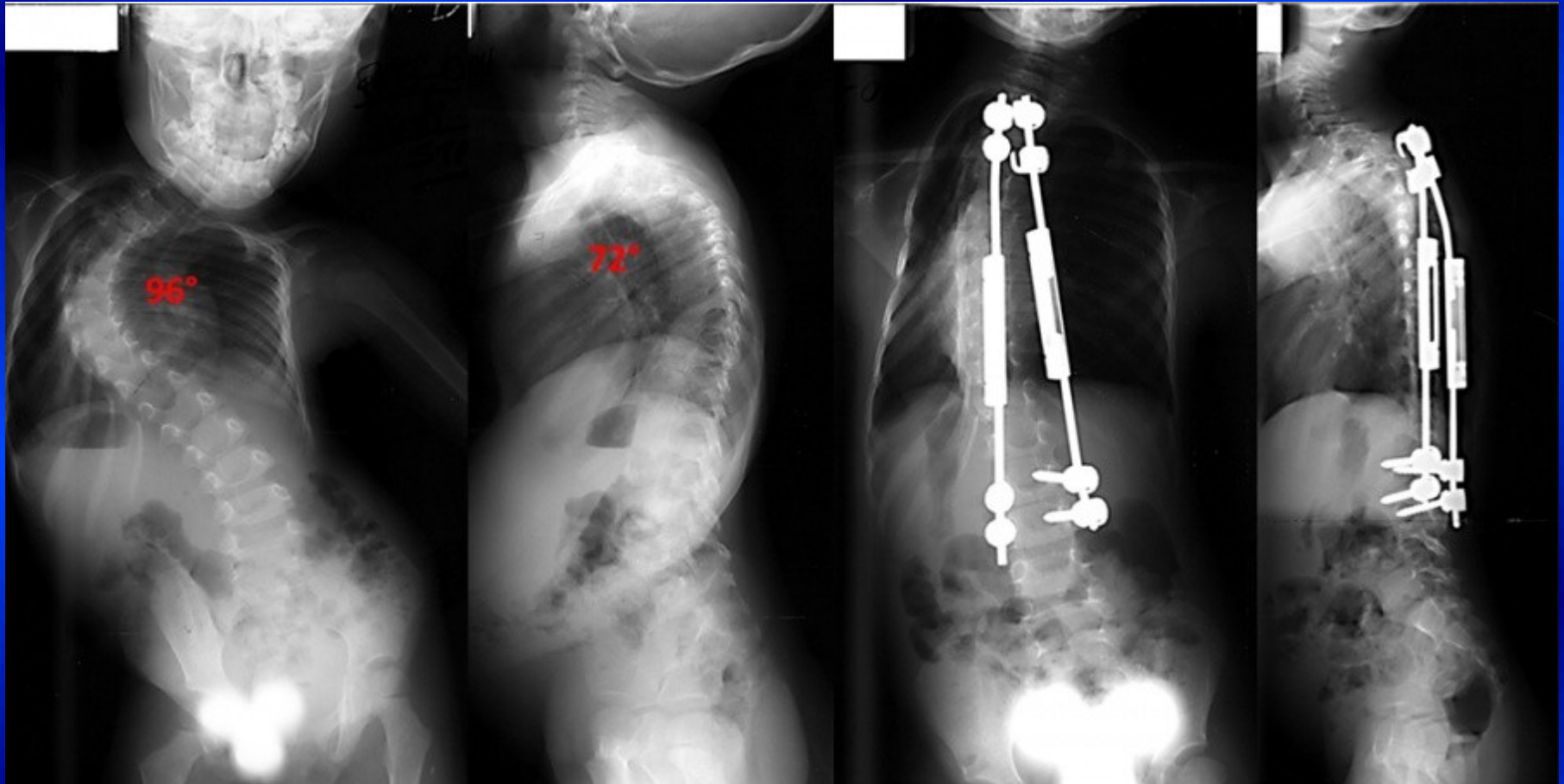
# Harringtonova instrumentace + opak.distrakce, později definitivní oš.



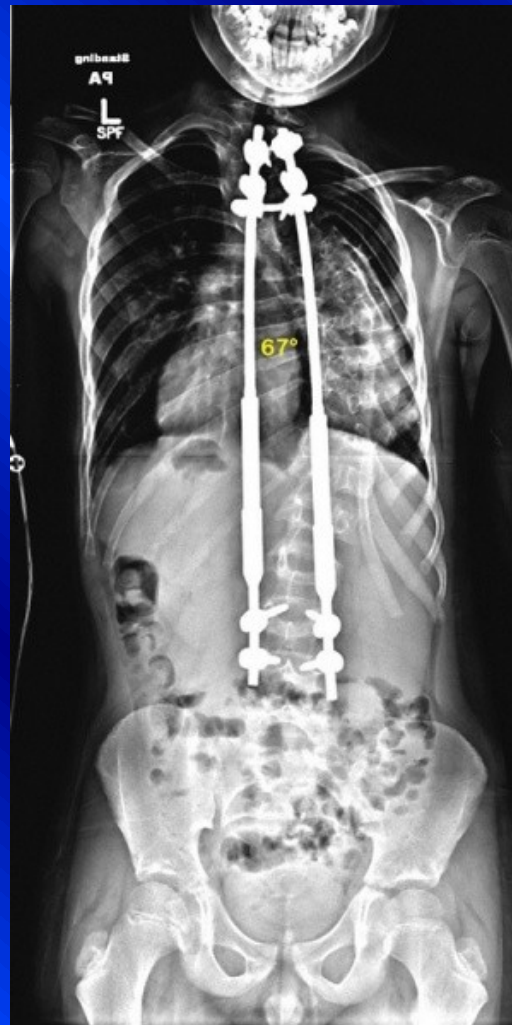# Přední přístup



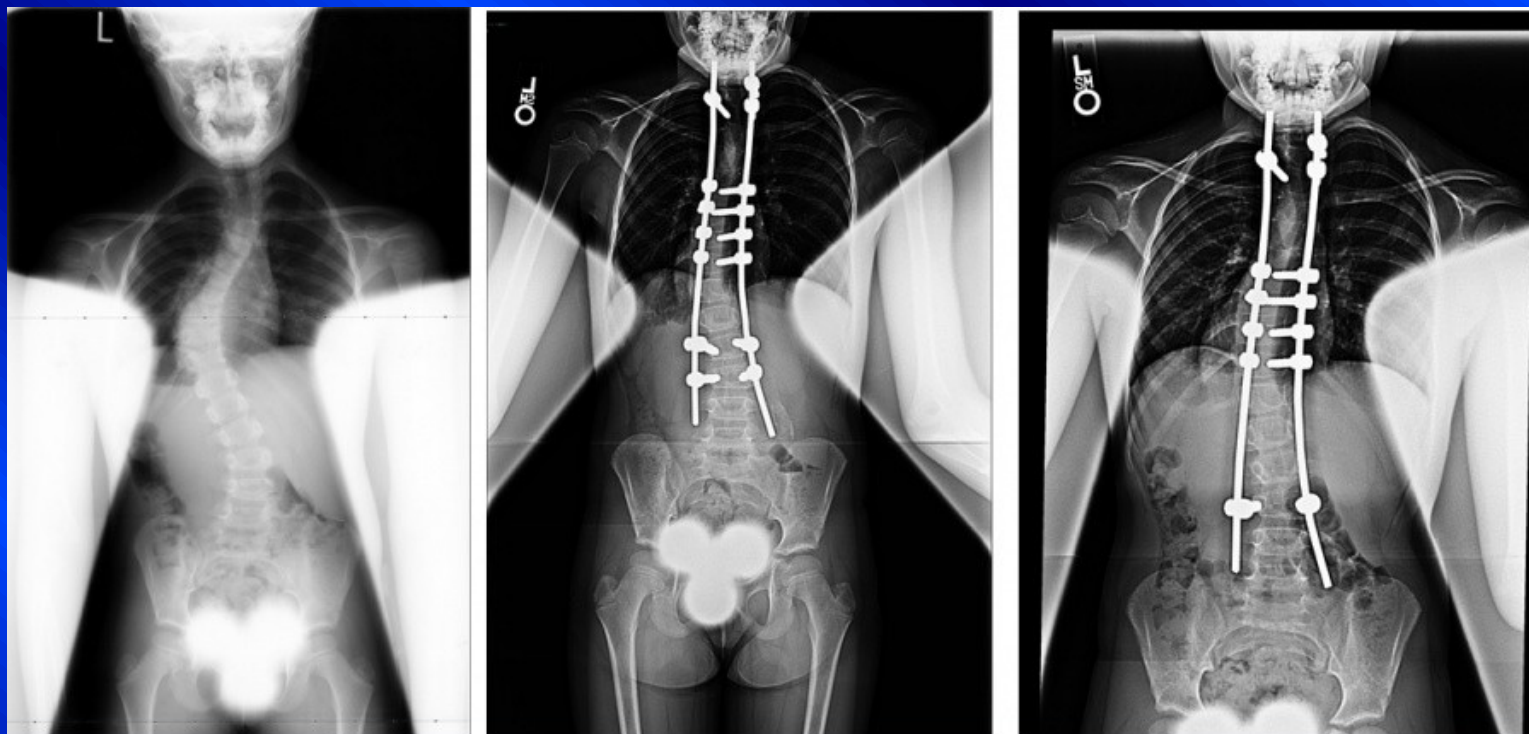
# Rostoucí tyče



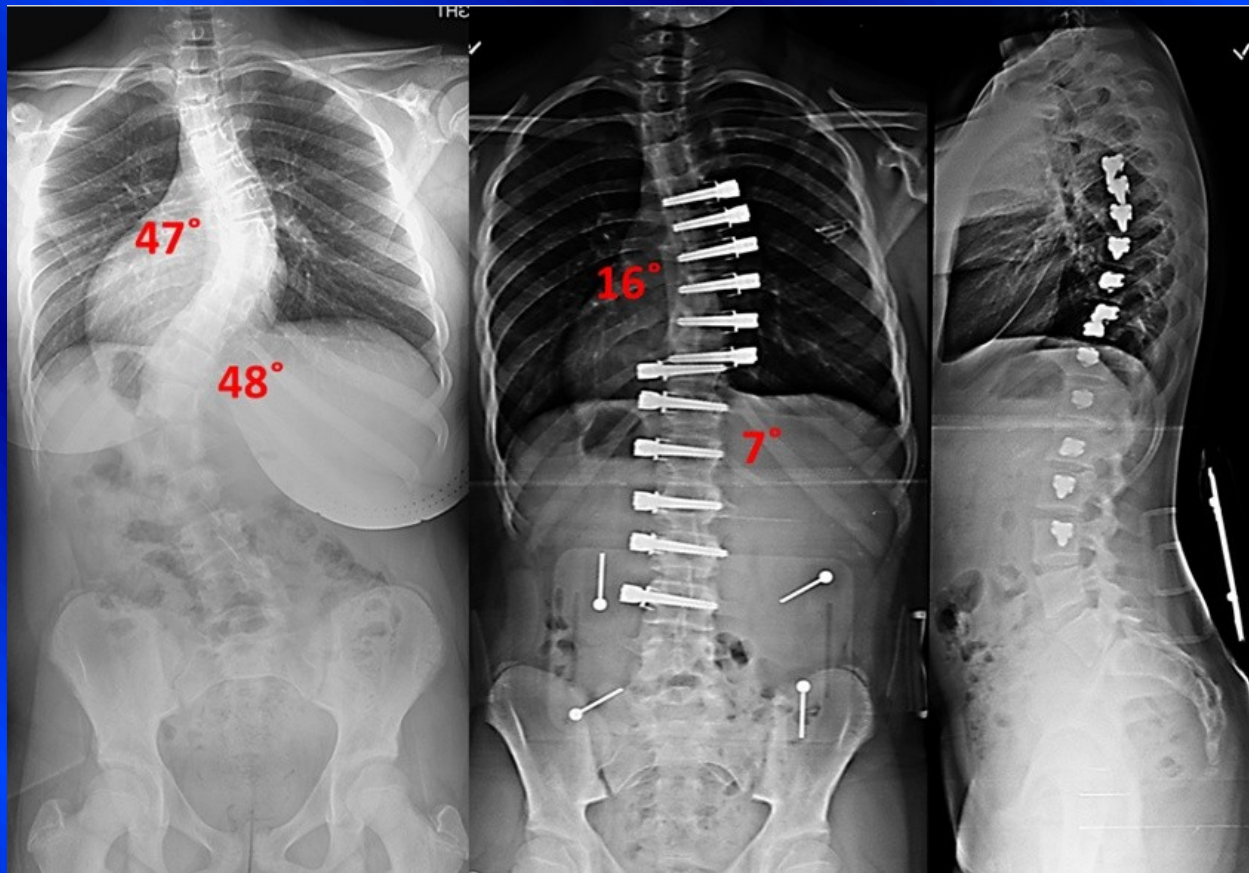
Traditional Growing Rods for Pediatric Scoliosis  
Children younger than age 8 have years of growth ahead,  
Repeated surgery is needed



Magnetem kontrolované rostoucí tyče  
- bez nutnosti další operace

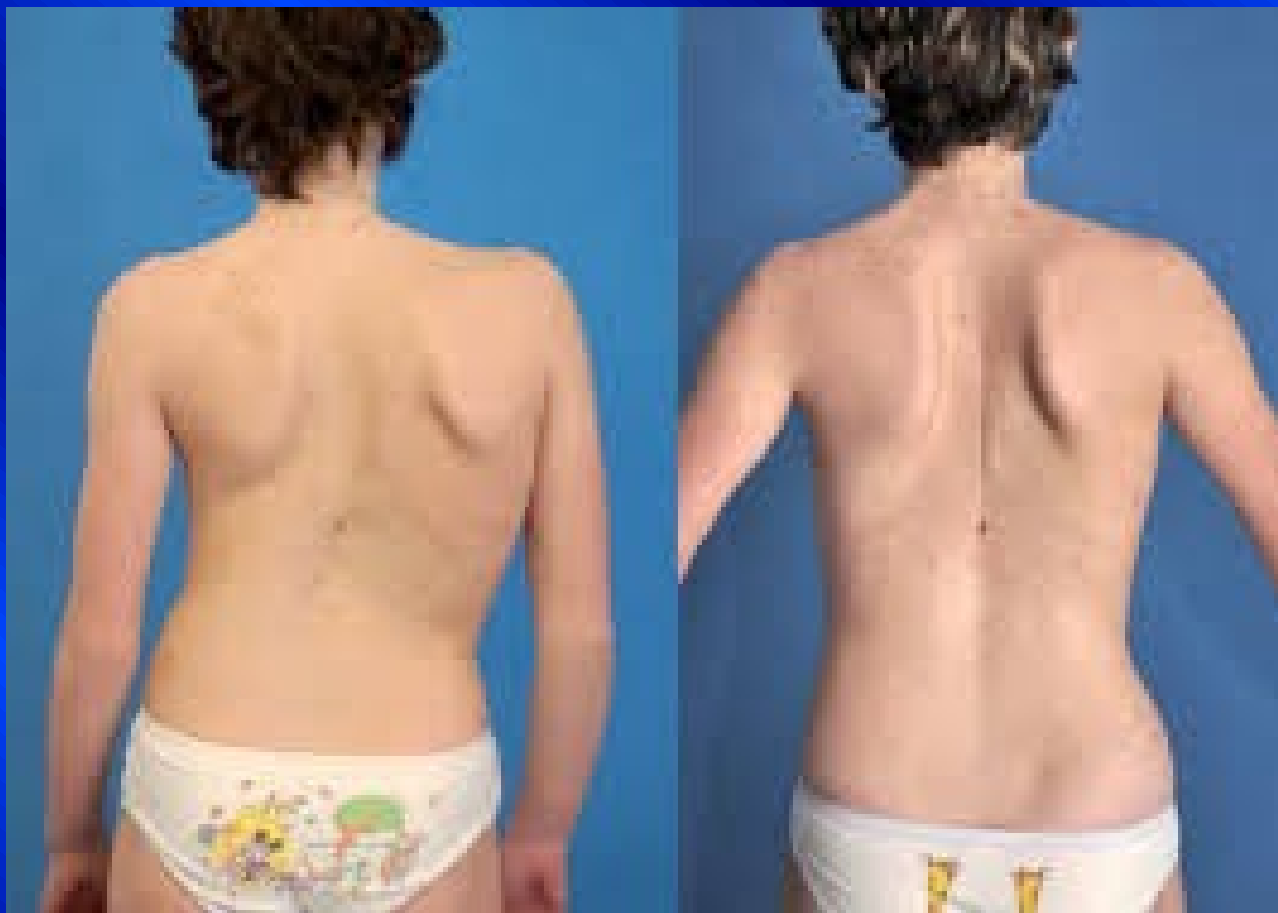

Instrumentace umožňující růst



**Vertebral Body Tethering:  
Fusionless Pediatric Scoliosis Correction**





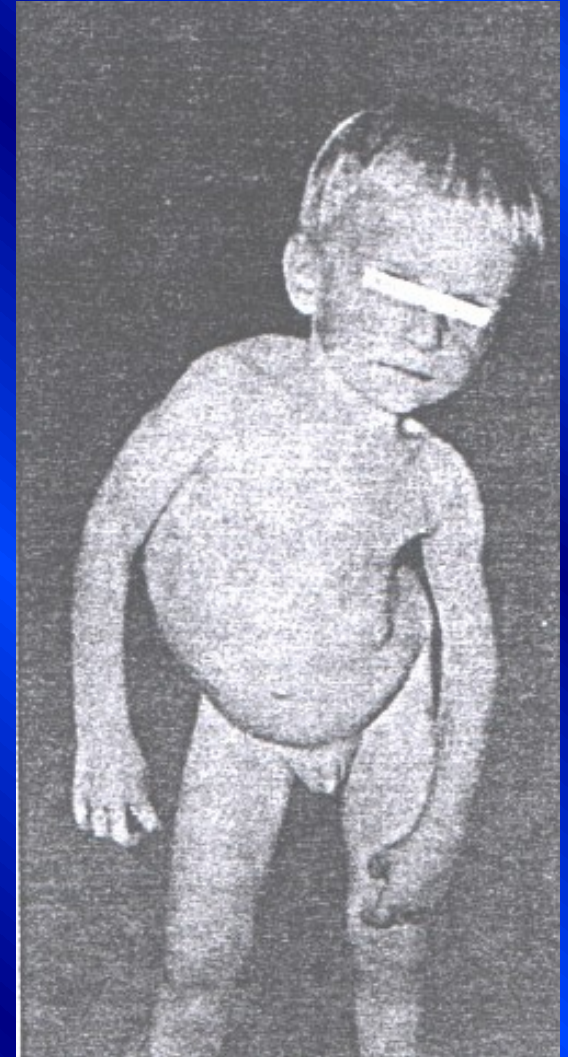
Skolióza před a po operaci

# Kongenitální skolióza

- patrná po narození
- asymetrický růst páteře
- může rychle progredovat

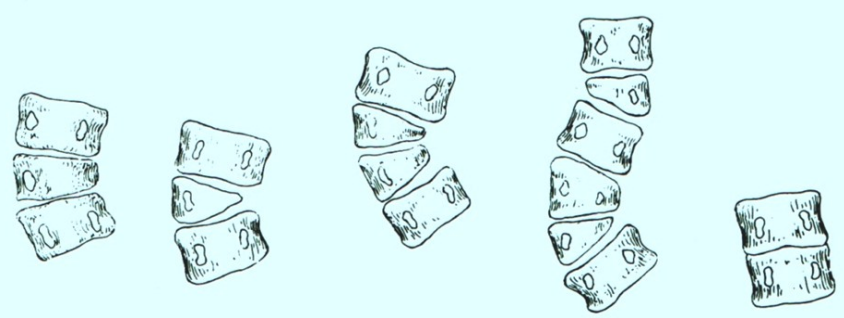
Etiologie:

1. Porucha formace
2. Porucha segmentace
3. Porucha smíšená



# Porucha formace

Klínový obratel  
Hemivertebra

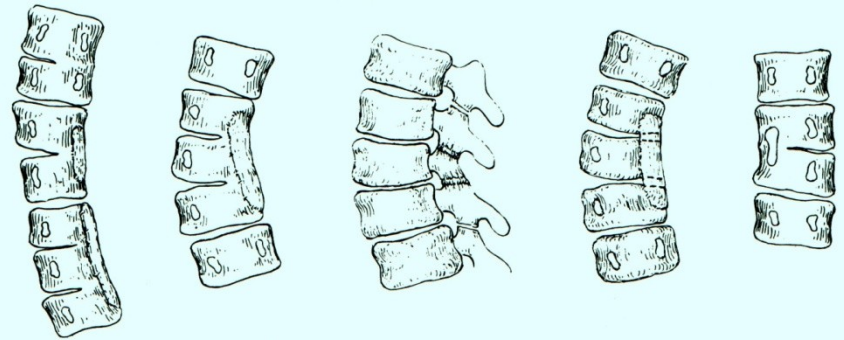


Zadní polobratel  
Boční polobratel

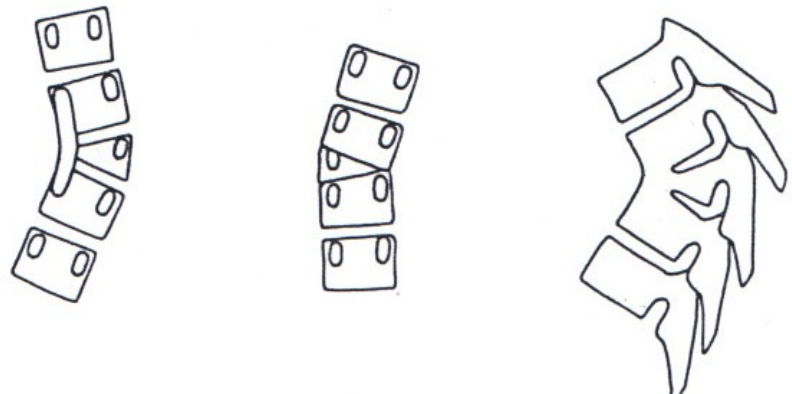


# Porucha segmentace

Nesegmentovaná lišta  
Kostní blok



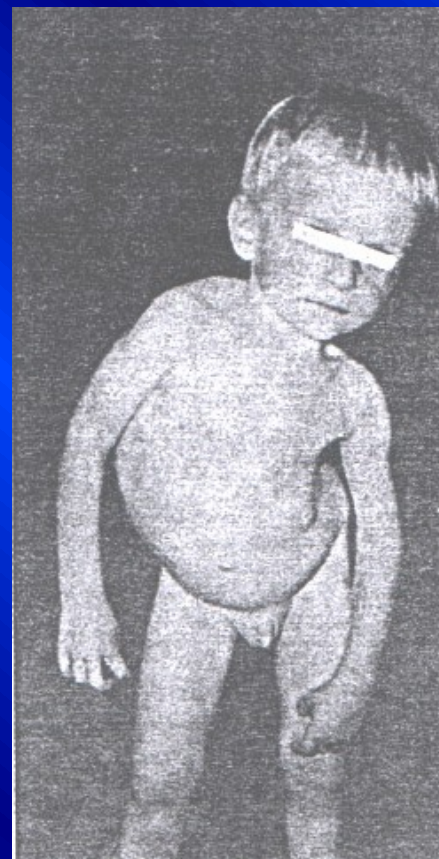
# Porucha smíšená



# Kongenitální skolióza

## Léčba – operace

- prostá spondylodéza
- osteotomie + spondylodéza
- hemivertebrectomie



# Neuromuskulární skolióza

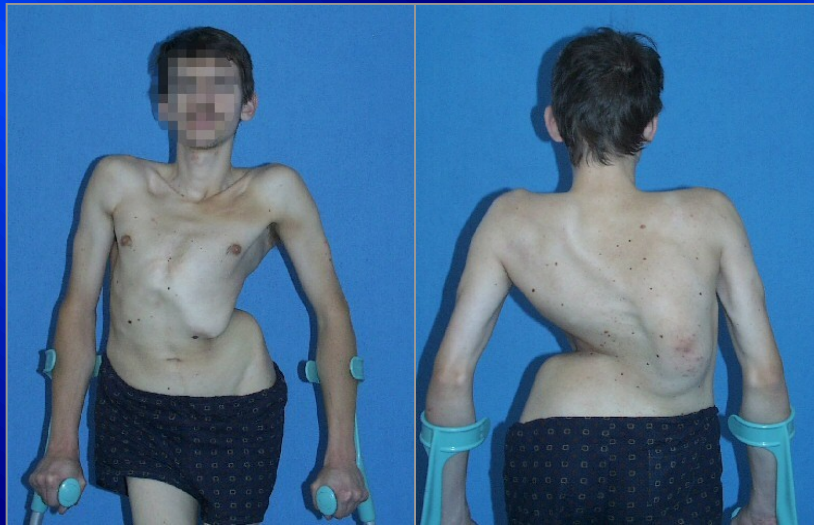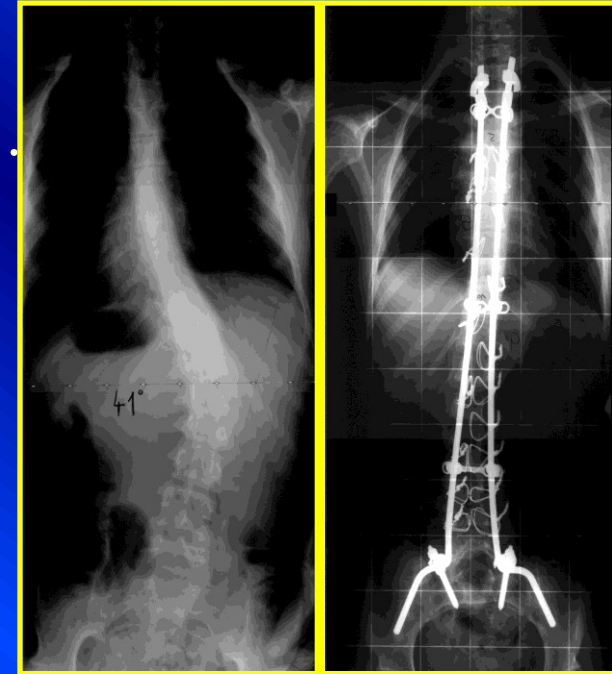
Neuropatická: DMO, polio, spinální dysrafie,...

Myopatická: svalové dystrofie, arthrogryphosis

Vzniká tzv. paralytická skolióza

Bizarní, dlouhé křivky

Th- oper. stabilizace, dlouhé fúze

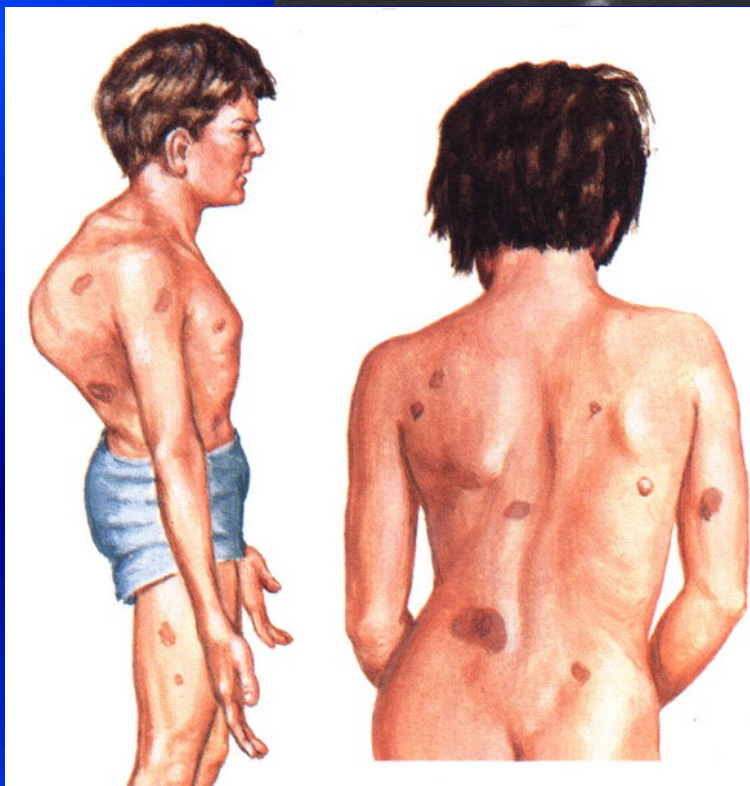
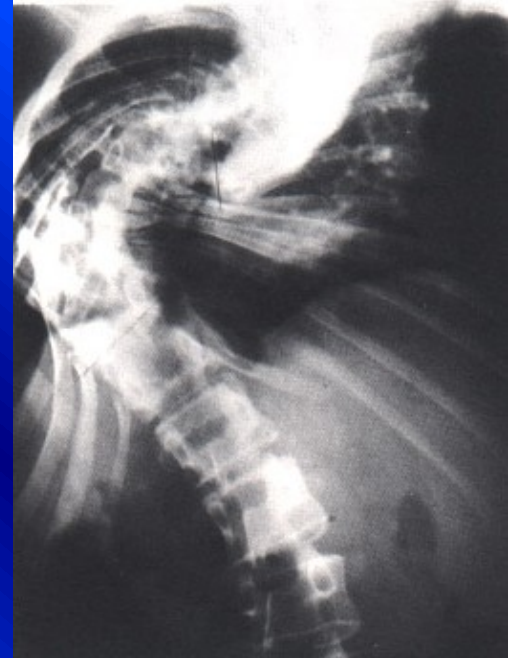

# Skolióza při neurofibromatóze

- krátká křivka s atypickým tvarem obratlů
- těžká rotace
- změny na žebrech

Typická křivka  
- vždy progreduje  
- nutná operace

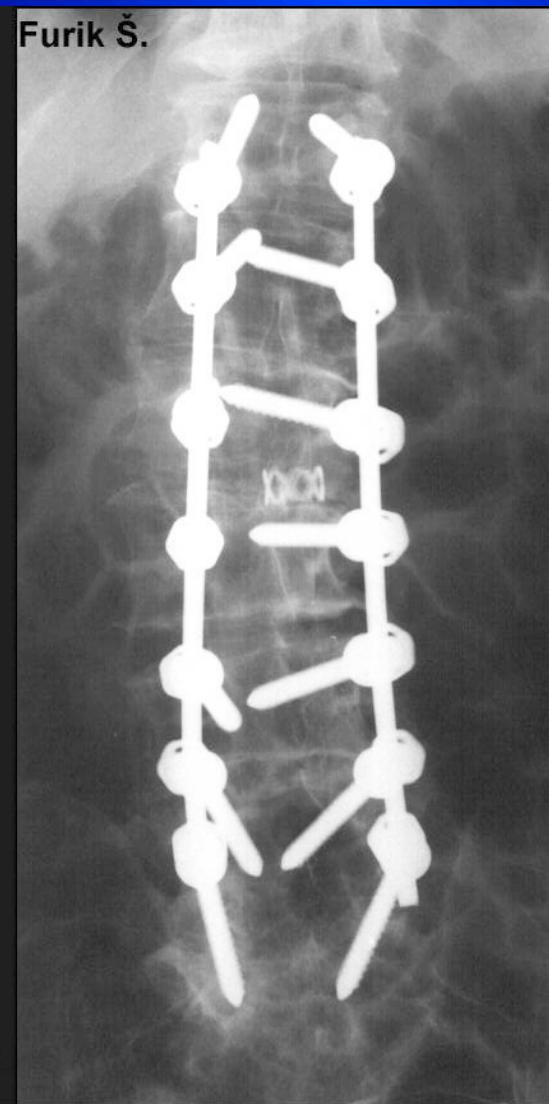
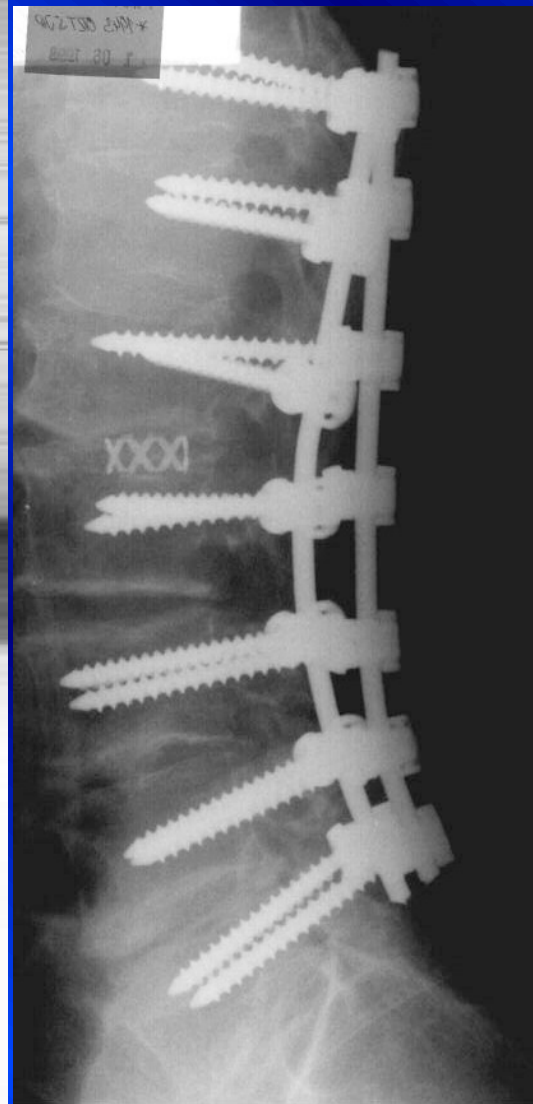
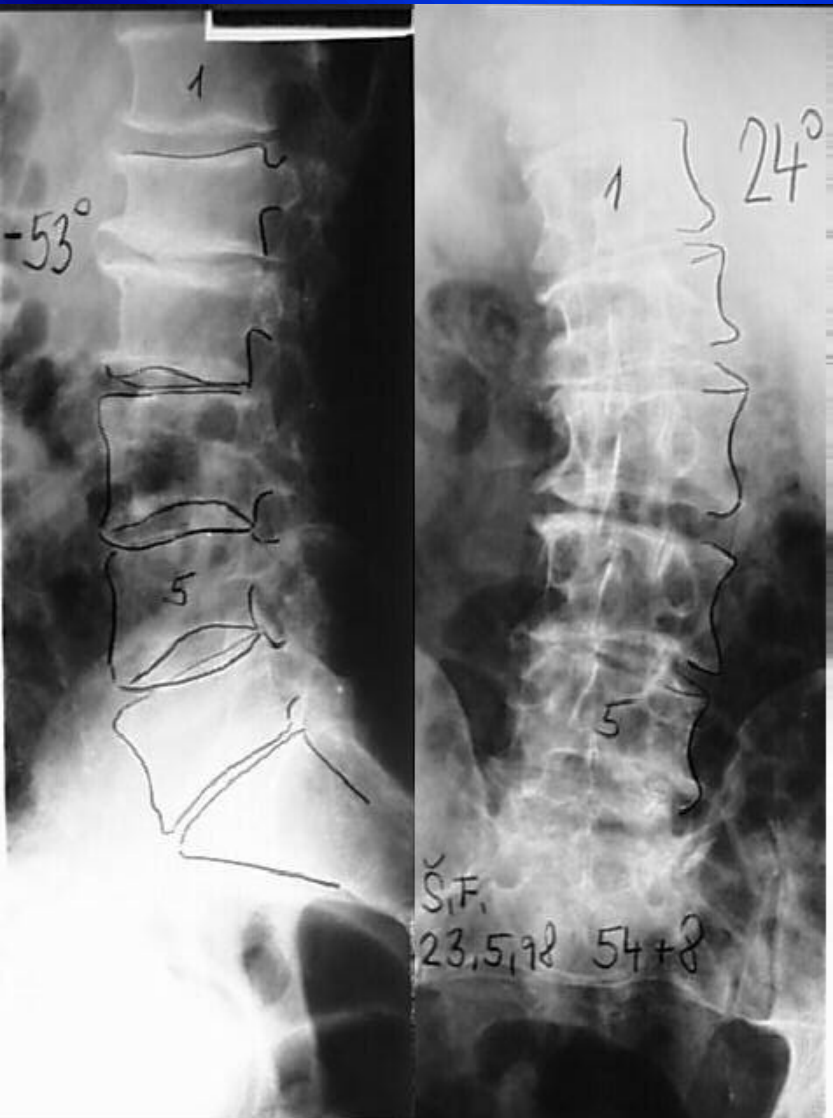
Atypická křivka  
- chová se jako idiopatická skolióza – stejně se i léčí



# Sekundární skoliózy

- Osteogenesis imperfecta
- Spondyloepifyzární dysplázie
- Diastrofický nanismus
- Rachitis
- Marfanův syndrom
- TBC
- Úrazy
- Degenerativní skolióza

# Degenerativní skolióza



Furik Š.



# Nestrukturální skolióza

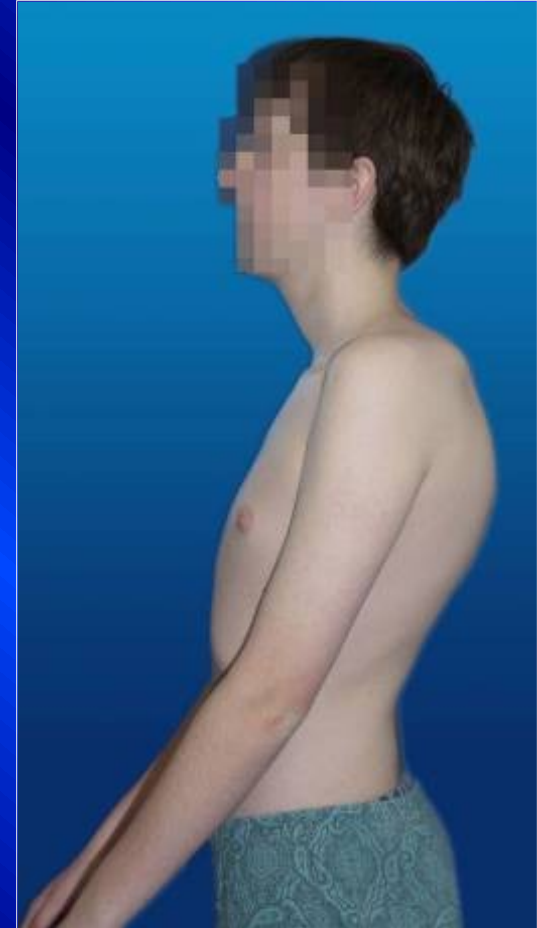- Posturální
- Z kořenového dráždění
- Tumory
- Záněty
- Zkratek dolní končetiny
- Kontrakturny v krajině kyčle
- Hysterická

# Patologická kyfóza

- Juvenilní kyfóza
- Kongenitální
- Neuromuskulární
- 
- Další
- vrozené vady (achondroplasia, mukopolysacharidózy)
- potraumatická a pooperační (laminectomii)
- po infekci páteře (spondylodiscitis, TBC)
- u tumorů páteře
- při osteoporóze, osteomalácii
- Posturální kyfóza

# M. Scheuermann = juvenilní kyfóza

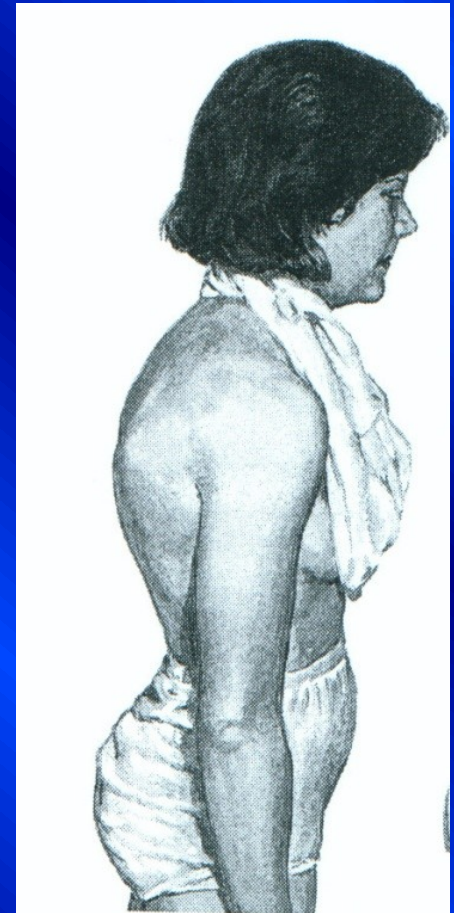
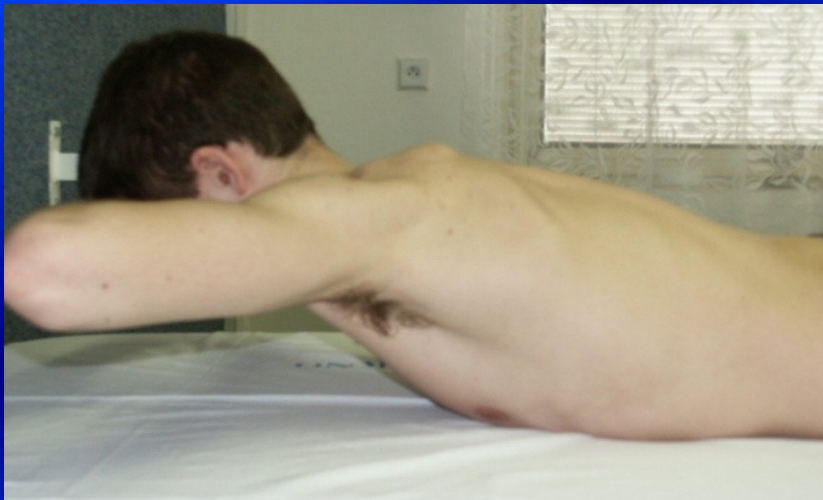- 0,5 - 8 % populace
- Častěji chlapci
- Věk 12-18 let
- Etiologie idiopatická, multifaktoriální
- Nejčastěji dolní hrudní páteř



# M. Scheuermann = juvenilní kyfóza

Klinika:

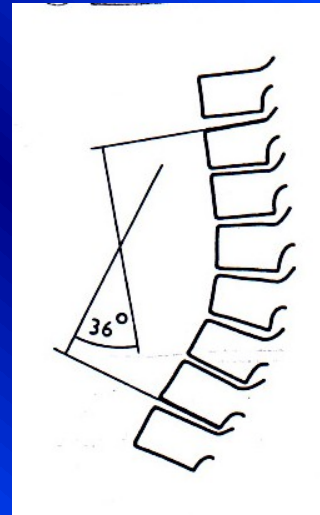
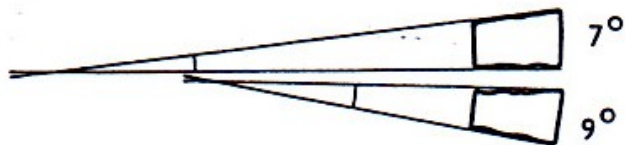
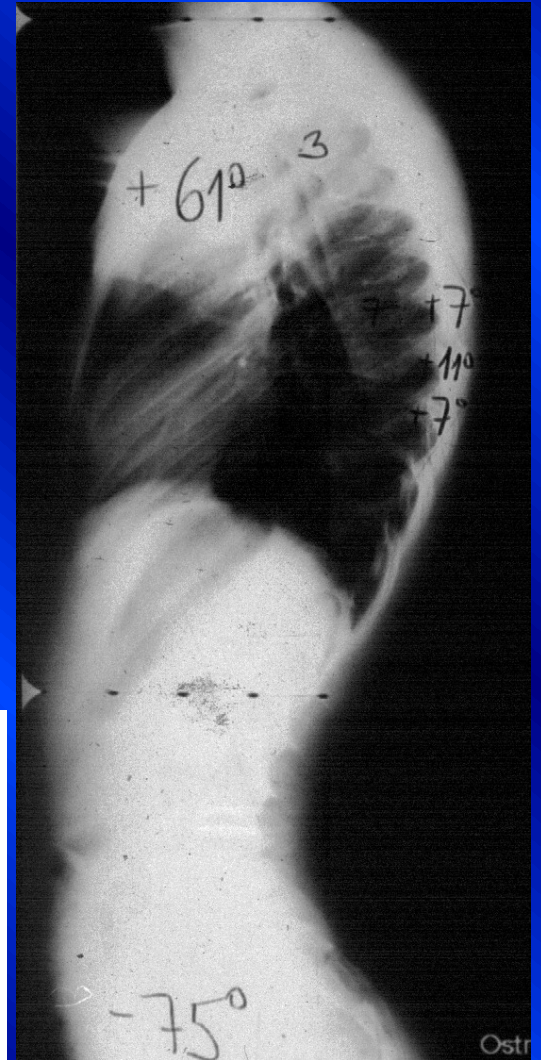- Zvýšená Th kyfóza (nad 40 st)
- Kyfóza je fixována (hyperextenční test)
- Bolesti
- Omezený pohyb s omezeným rozvíjením páteře
- Rozvoj deformativních změn



# M. Scheuermann

## RTG změny

- kyfóza nad 40 st.
- nepravidelnosti krycích ploch
- Schmorlovy uzly
- Zúžení meziobratlových prostor - intervertebrálních disků
- Klínová deformita obratlů nad 5 st. alespoň u 3 obratlů



# M. Scheuermann = juvenilní kyfóza

## Stádium

- I. stádium floridní (9-12 let, kulatá volná záda s bolestí, svalové změny)
- II. stádium deformit (13-16 let, tuhost, rtg změny)
- III. stádium následků (chronické bolesti zad)

# M. Scheuermann

Terapie:

- Konzervativní
  - cvičení
    - ortézy a cvičení
    - antigravitační sádrový korzet s následnou ortézou LTV
    - ve floridním stádiu zákaz zátěže a sportu
    - NSA, analgetika, myorelaxantia
- Operační (s doléčením ortézou a LTV)

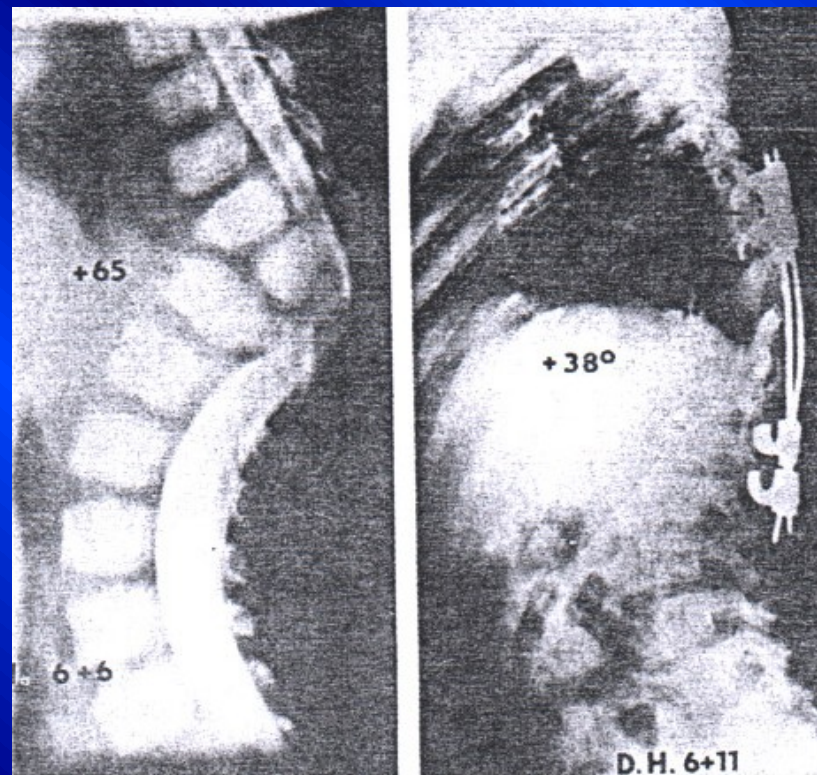
# Kongenitální kyfóza

## Etiologie:

- Porucha formace
- Porucha segmentace
- Porucha smíšená

## Terapie:

- nepřipustit progresi
- progredující křivky operovat
- zadní spondylodéza + korzet do konce růstu
- přední osteotomie s korekcí + zadní fúze s instrumentací





# Posturální kyfóza

- v rámci tzv.vadného držení těla - VDT

- při svalové nerovnováze, nedostatku cvičení, sedavém způsobu života.
- chabé svalstvo zádové a břišní, zvýšená bederní lordóza a hrudní kyfóza

Léčba:

- pravidelné cvičení zádového a břišního svalstva
- vytrvalost, plavání
- vedení LTV fyzioterapeutem