

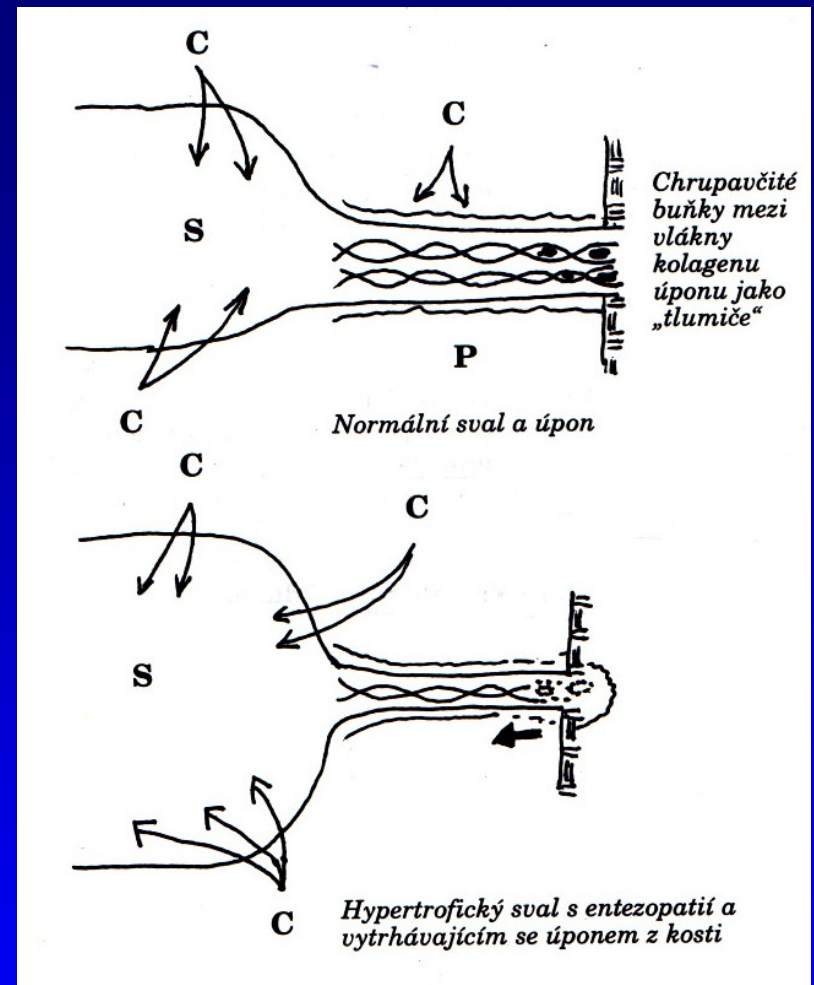
# Entezopatie a tendinopatie

Z. Rozkydal

# Entezopatie

Patologické změny při úponech šlach, vazů a kloubních pouzder do kosti

Pat.- anatomické změny:  
dystrofie, mikrotrhliny  
vytrhávání Sharpeyských vláken z kosti  
mechanicko iritační zánět  
Periostitis, metaplazie, osifikace



# Tendinopatie

Patologické změny v průběhu šlach a šlachových pouzder

# Příčiny

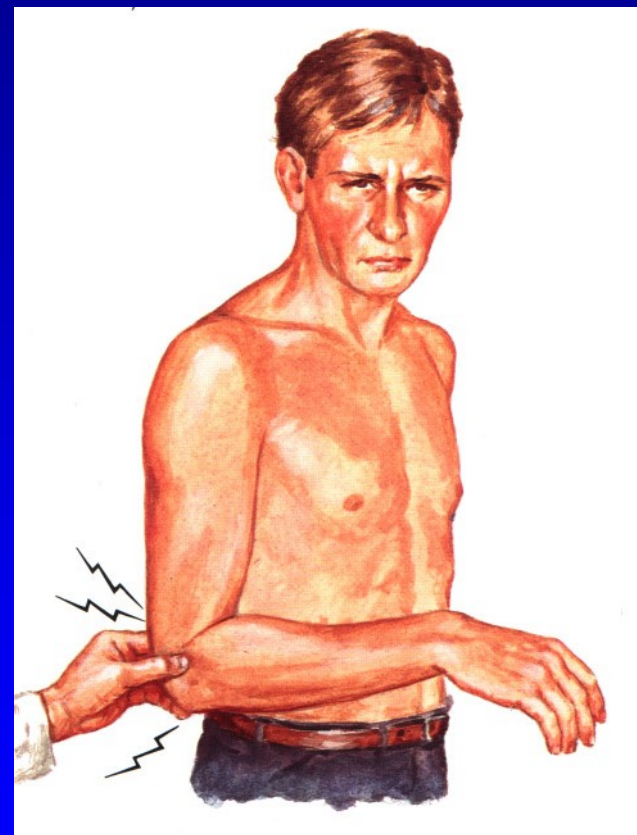
Přetížení akutní nebo chronické

Mikrotraumatizace

Stereotypní opakované pohyby a činnosti

# Epicondylitis radialis humeri - syndrom tenisového lokte

- Bolest při zapnutí extenzorů
- Palpační bolest na radiálním epikondylu
- Bolestivá supinace předloktí
- Bolest při stisku ruky
- Bolestivá odporová extenze zápěstí
- Bolestivá odporová extenze 3. prstu



# Diferenciální diagnostika tenisového lokte

Bolestivé lig. annulare

Plica syndrom lokte

Dissekující osteochondróza hlavičky radia

Útlak hluboké větve n. radialis

Přenesená bolest z krční páteře a ramene

# Epicondylitis radialis humeri

## Konzervativní léčba:

Klid, NSA lokálně i celkově

Stretching, epi páska

Kortikoid lokálně

## Fyzikální terapie:

Magnetoterapie

Ultrazvuk

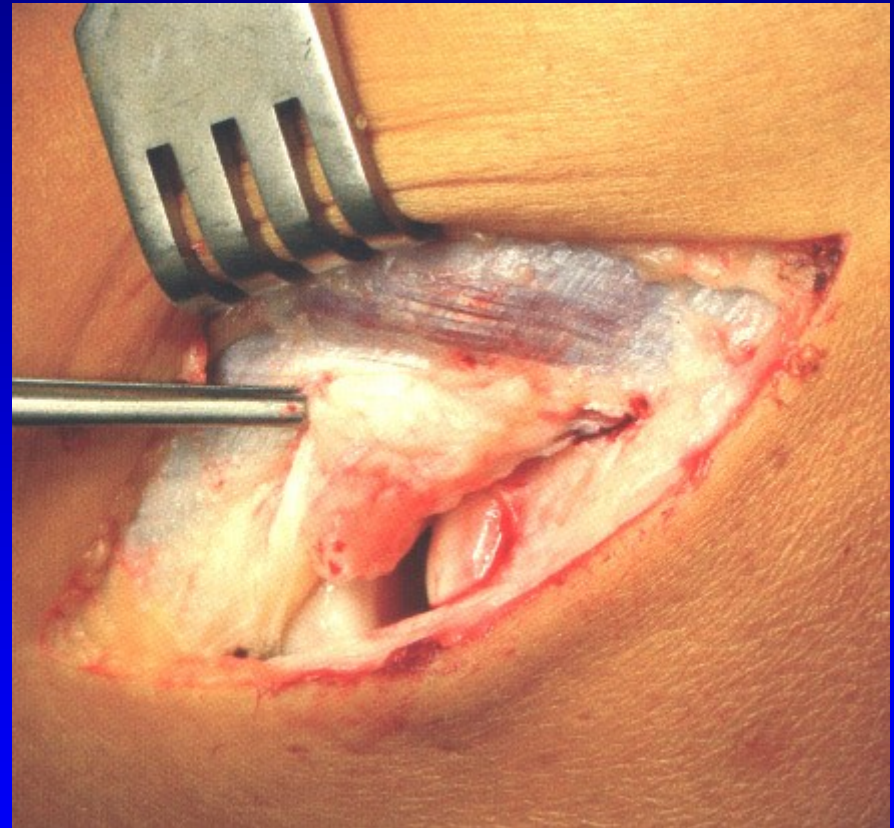PIR, laser, IF proudy

Imobilizace

## Operační léčba:

Op. sec. Hohman

Op. sec. Boyd- McLeod



# Epicondylitis ulnaris humeri

## Oštěpařský loket

Entezopatie společného úponu flexorů

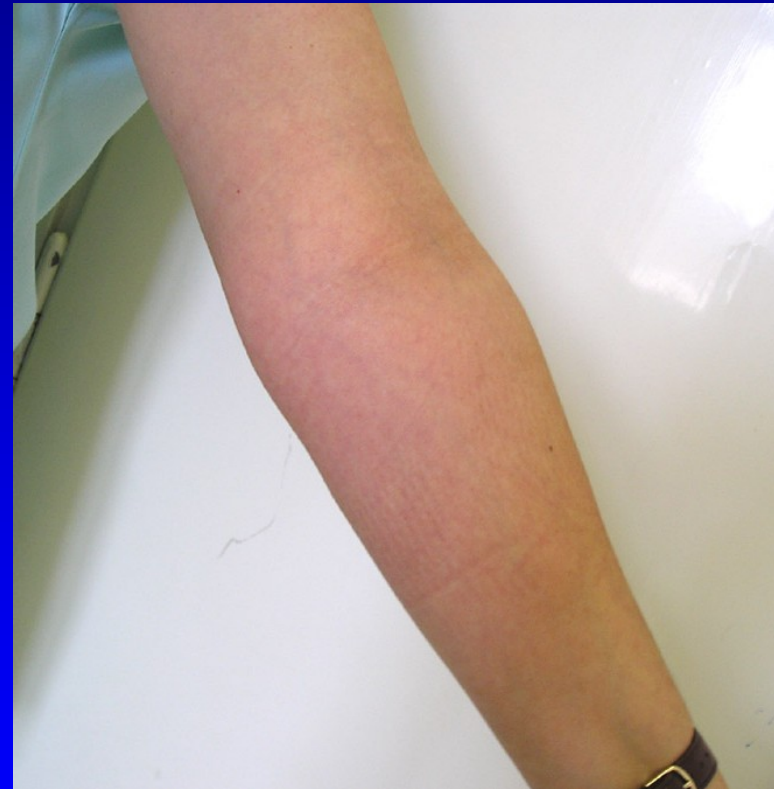Bolest při ulnárním epikondylu  
Bolest je vázána na akci flexorů  
proti odporu

Léčba:

Konzervativní-  
viz syndrom tenisového lokte

Operační-

Snesení společného úponu flexorů



# Bursitis olecrani

Zduření a výpotek  
Bolest spontánní a palpační

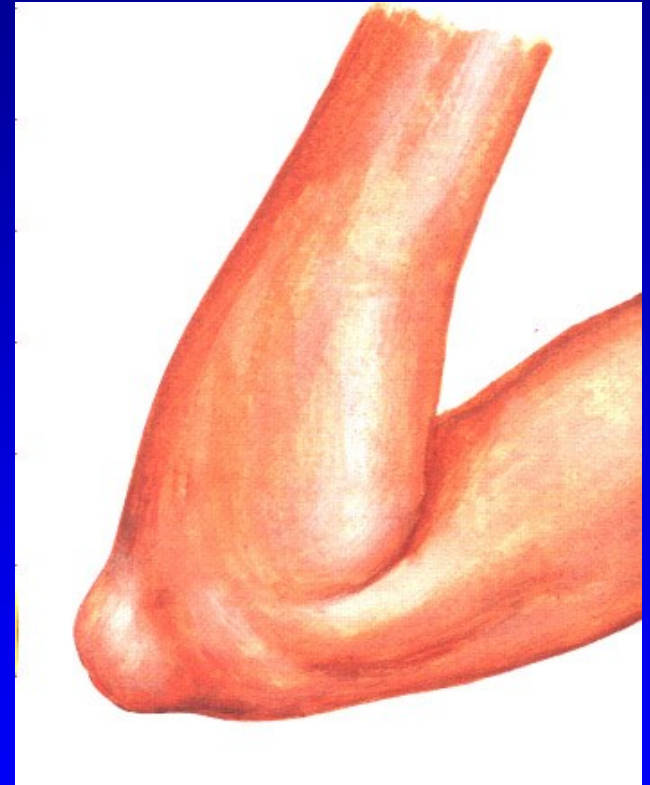Léčba:

Punkce, NSA lokálně i celkově

Imobilizace

Lokálně kortikoid

Riziko přechodu do purulentní  
inflammace





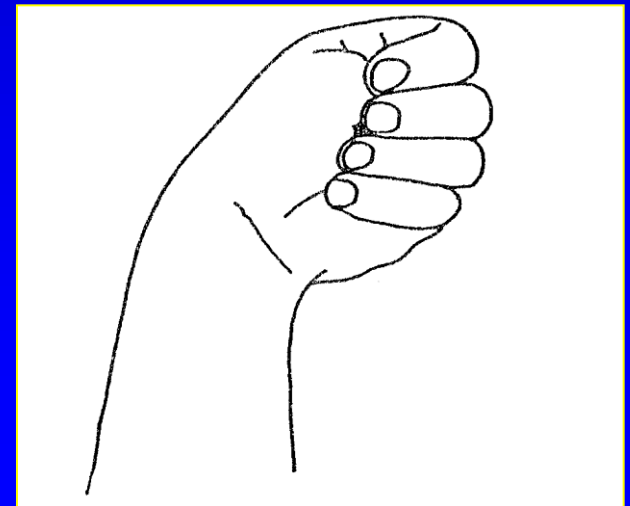
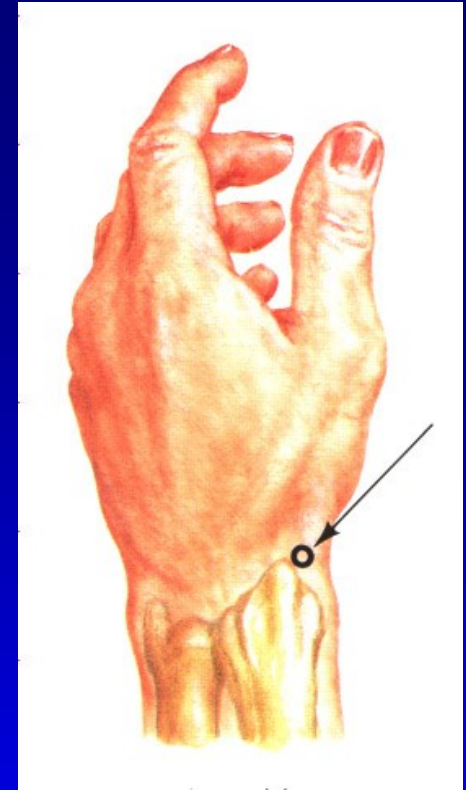
# M. de Quervain

Stenozující tendovaginitis šlach  
dlouhého abduktoru palce  
a krátkého extenzoru palce

Bolest nad proc. styloideus radii  
Finkelsteinův test

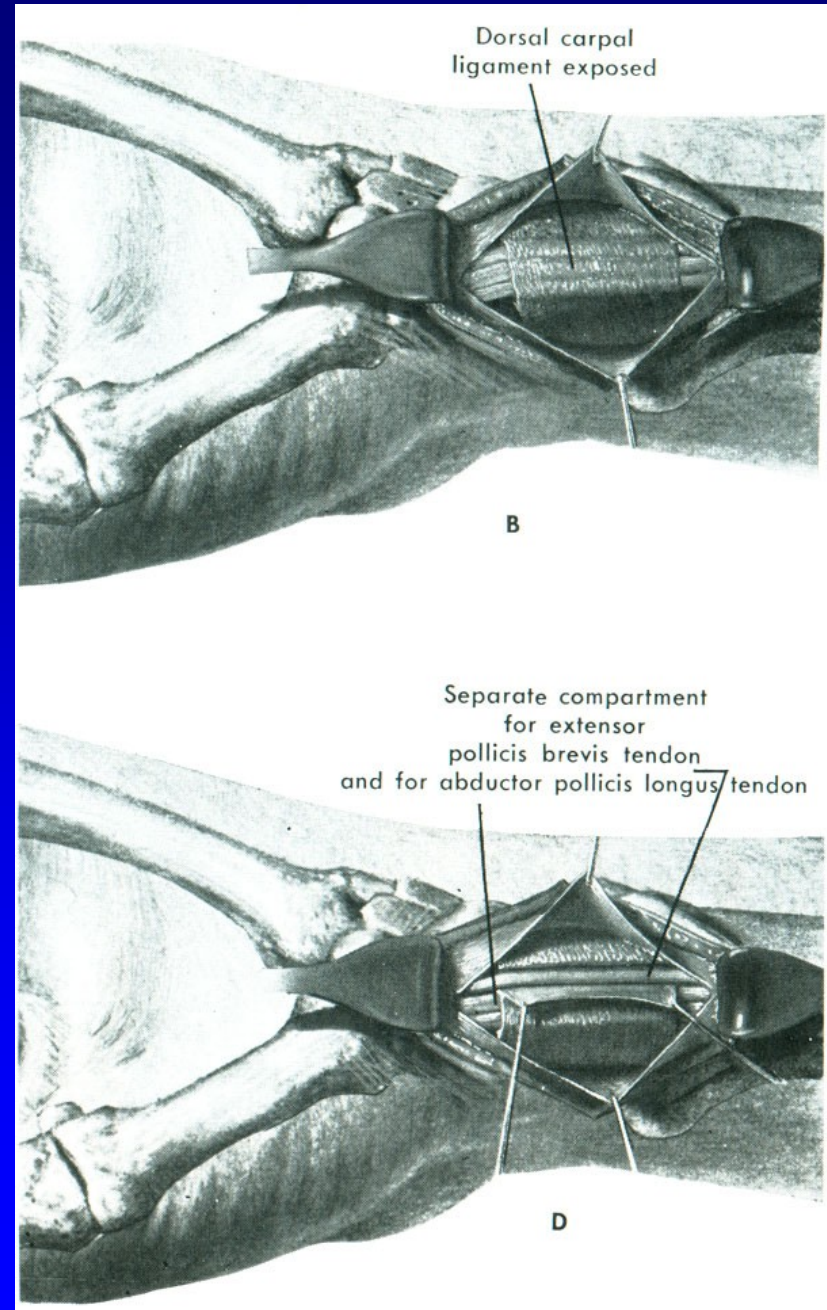
Th: vyřadit fyzickou zátěž  
ortéza, dlaha,  
NSA, lok. kortikoid  
discise

Finkelsteinův test



# M. de Quervain

Discise šlachové pochvy  
m. abductor policis longus  
a m. extensor pollicis brevis



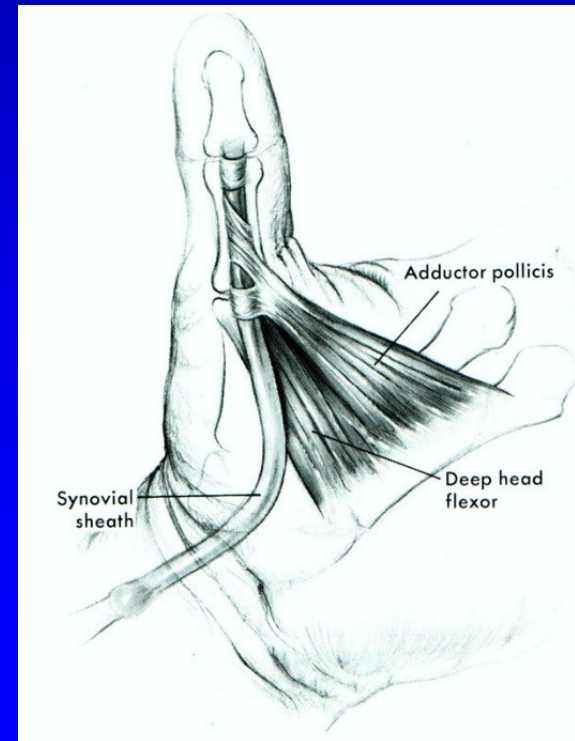
# Pollex saltans

- děti- v 1. roce života
- v dospělosti- mnohem častěji
- přeskočení až blok ve flexi + zduření na volární straně
- zúžení pochvy šlachu flexoru + ztlustění šlachu
- postižení i více prstů
- někdy spontánní úprava

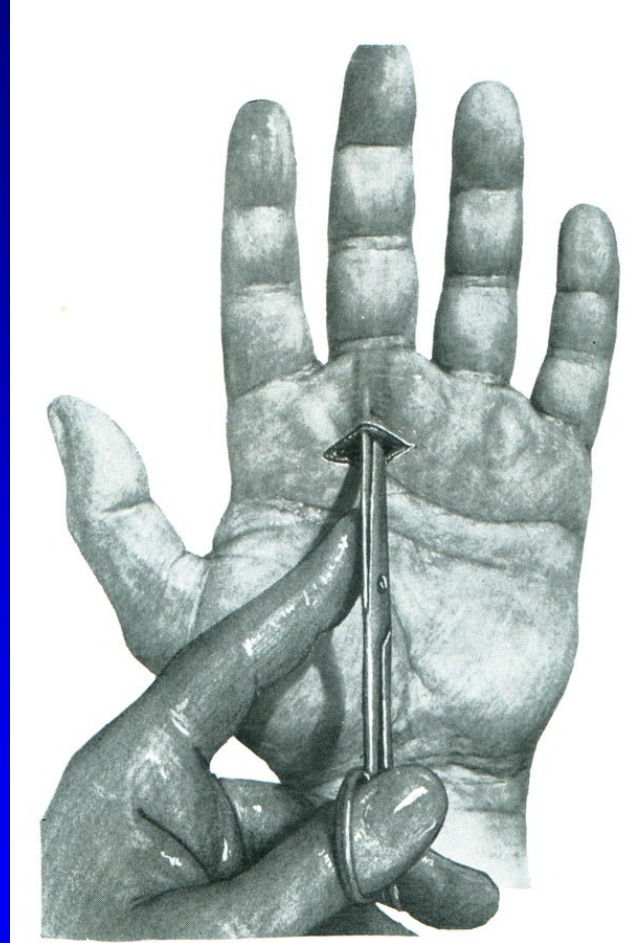Kons. terapie:

klid, ortéza, NSA masti,  
lok. kortikoid

Operační th.- fenestrace šlach. pochvy



# Lupavý prst- digitus saltans



**Th:** lok. kortikoid, NSA masti, fenestrace

# Diferenciální diagnostika

Sy karpálního tunelu

Sy Guyonova kanálu

# Syndrom canalis carpi

Kompresní neuropatie n. medianus

Bolesti v zápěstí, snížení svalové síly,

Hypotrofie svalstva thenaru

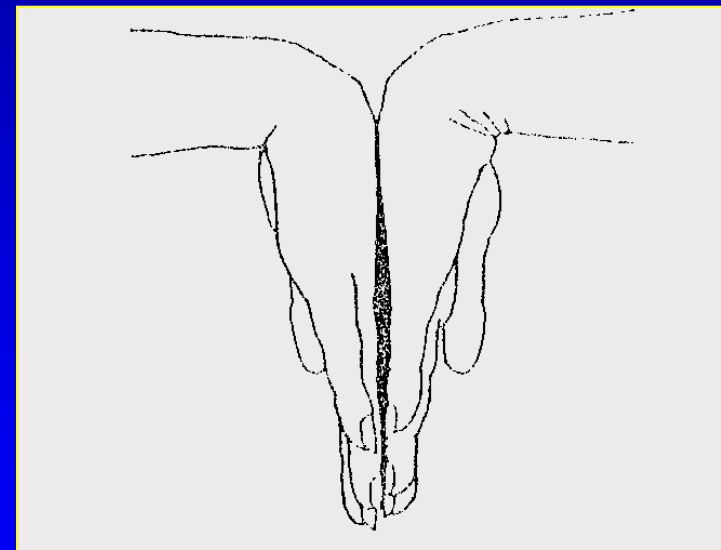
omezení drobných pohybů prstů-  
stisk, úchop

Parestezie, mravenčení, brnění  
a mrtvění na volární straně palce,  
2-3. prstu, a radiální strany 4. prstu.

Palpační bolest

Tinnelův příznak

Phalenův test

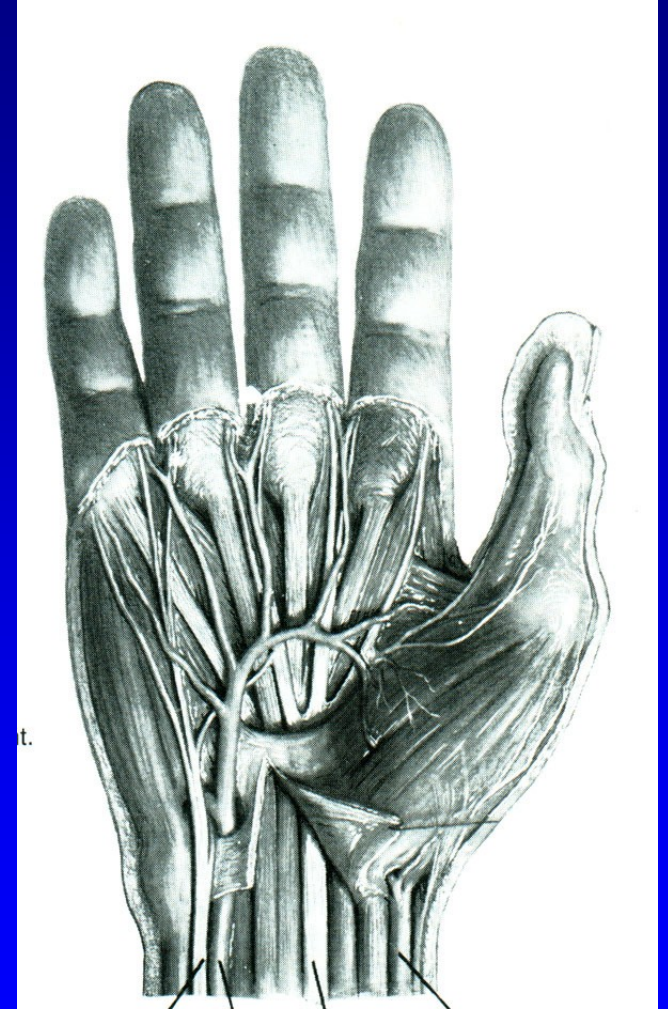

# Syndrom canalis carpi

Léčba:

Konzervativní

Operační- discize ligamenta



# Sy Guyonova kanálu

Kompresie n. ulnaris radiálně  
od os pisiforme

**Příznaky :**

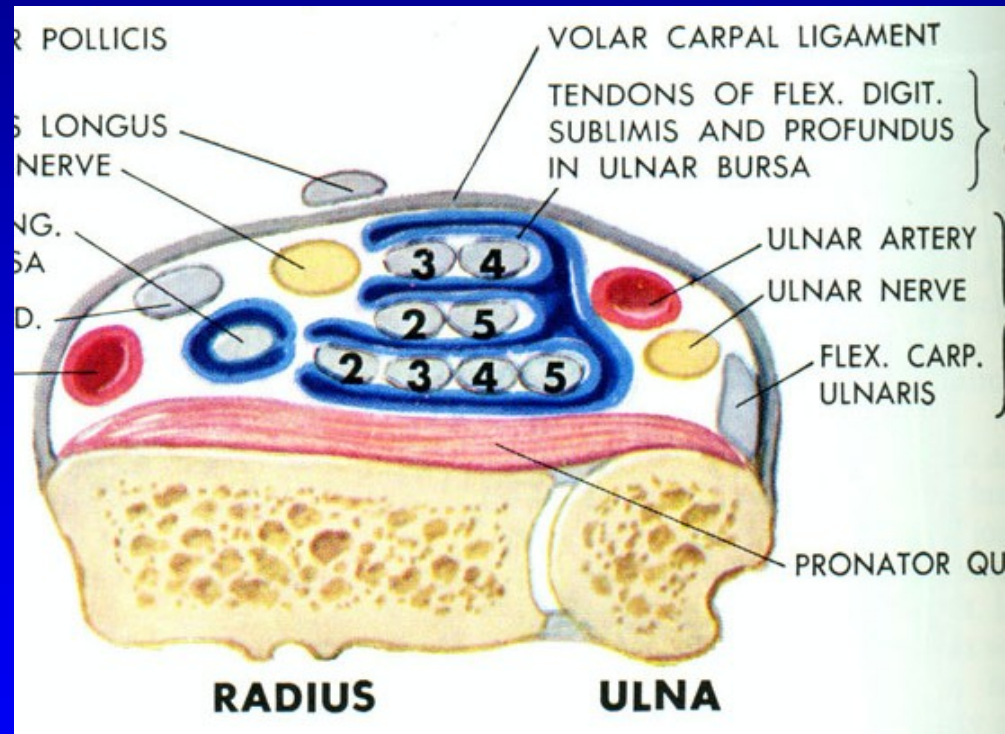
parestezie na ulnární straně ruky,  
volární straně malíku a  
volární a ulnární straně IV. prstu

hypotrofie hypothenaru

palp. bolest radiálně od  
os pisiforme

**Th :** obstrukce

chir. dekomprese





# Burzitidy a entezopatie v oblasti kyčle

Abduktory- trochanter maior

Bursitis trochanteris maioris

Tuber ossis ischii- flexory

Bursa ileopectinea

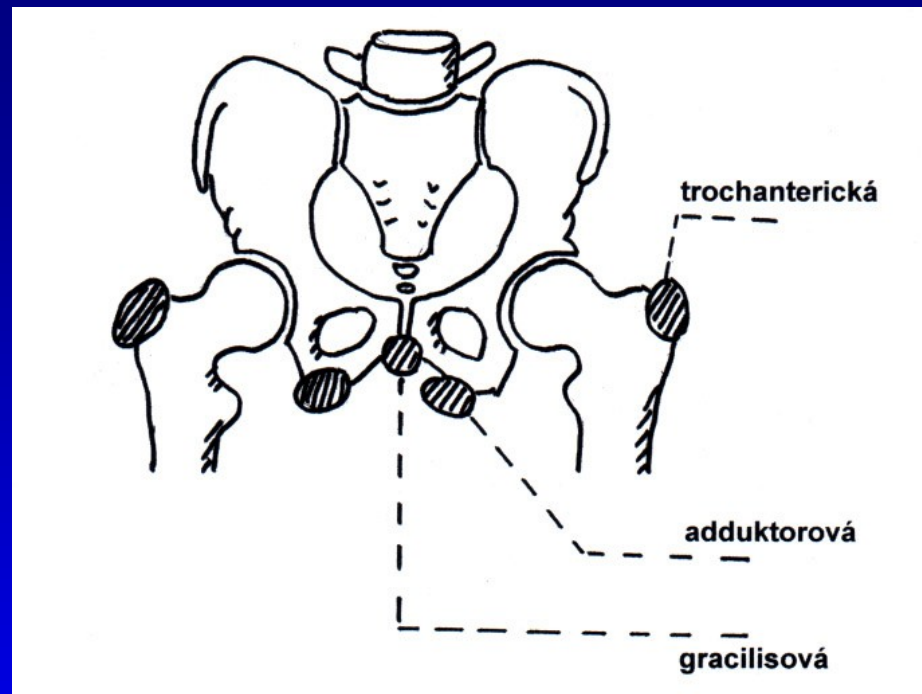
Entezopatie adduktorů

Gracilis sy.- sy. nataženého třísla

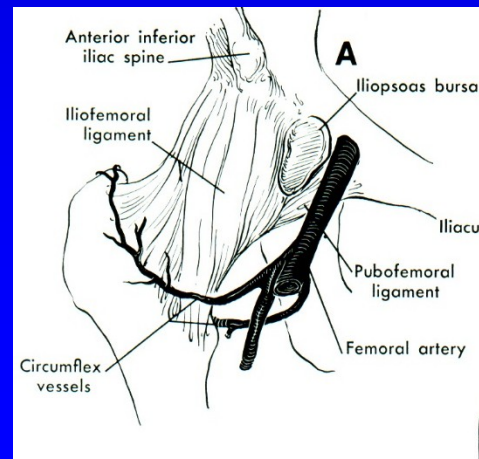
Spina iliaca ant. sup.

Spina iliaca ant inf.

Coxa saltans



Léčba: konzervativní  
operační



# Coxa saltans

Přeskakování přes velký trochanter


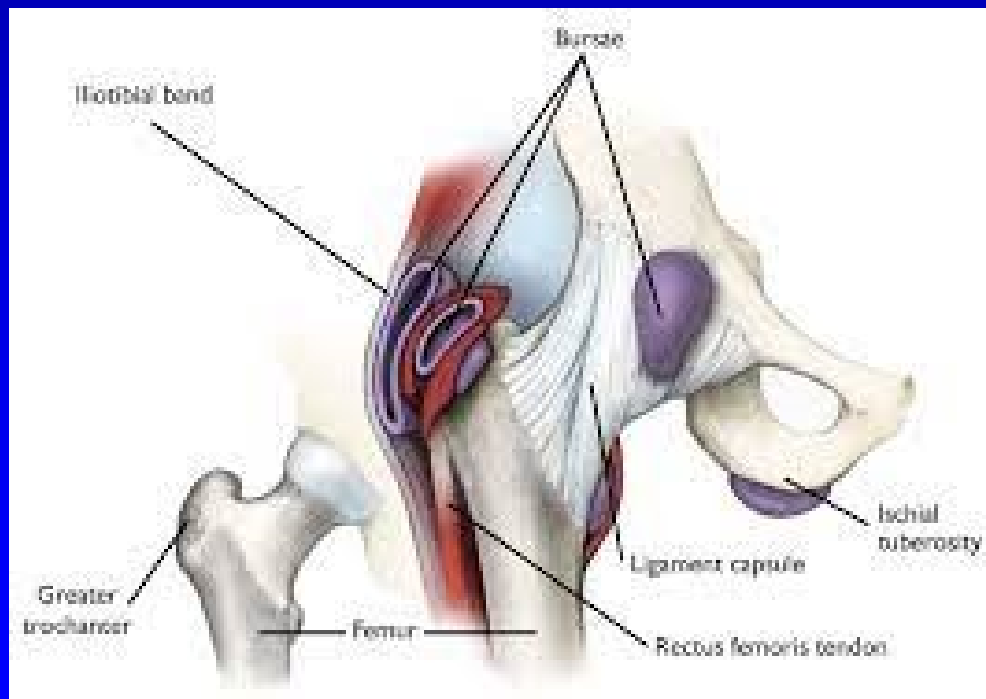
Příčiny:

Napnutí a zesílení fascia lata – přes velký trochanter

Léčba:

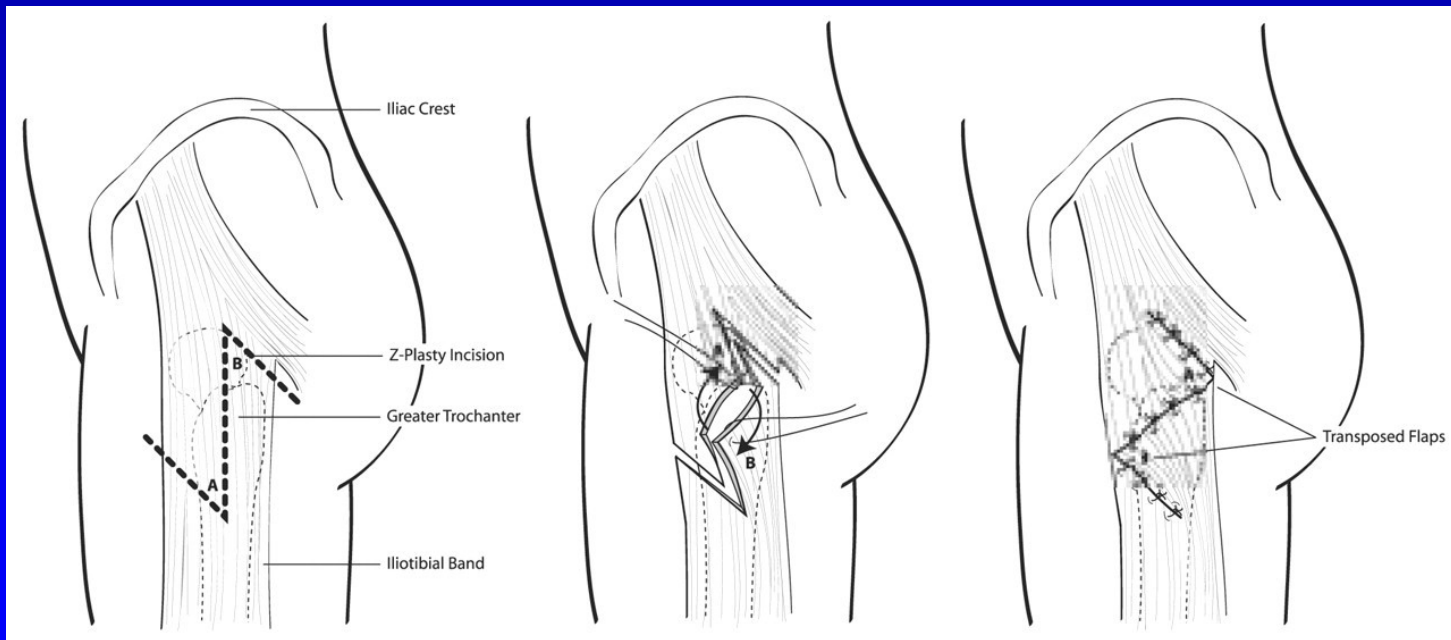
Konz.

Operační



# Coxa saltans

## Z- plastika



# Entezopatie v oblasti kolena

## Skokanské koleno

úponová bolest při dolním pólu pately

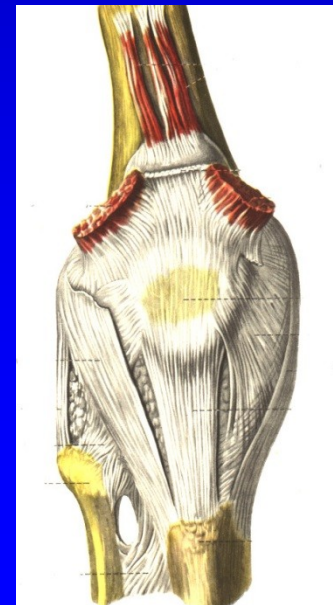
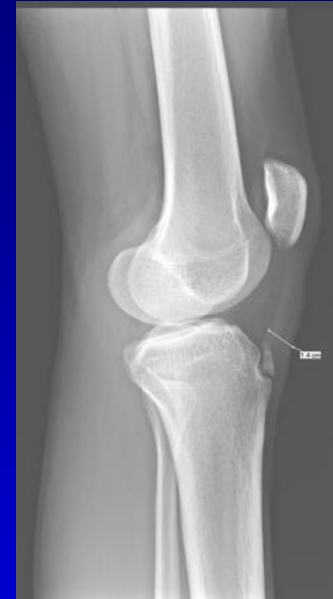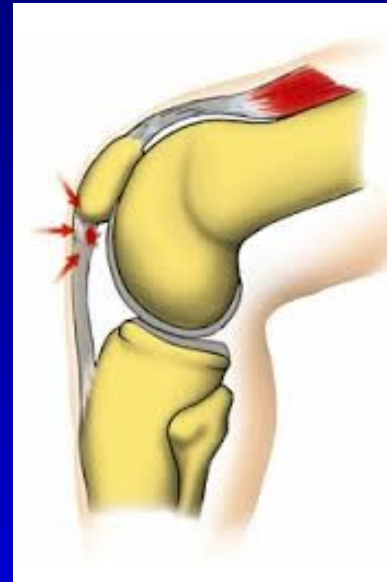m. Osgood- Schlatter

Entezopatie úponů koll. vazů

Entezopatie na Gerdyho hrbolku

M. Pellegrini- Stieda

Th.- konzervativní  
operační



# Burzitidy v oblasti kolena

Bursitis praepatellaris  
Bursitis pedis anserini  
Bakerská cysta  
Ganglion menisku

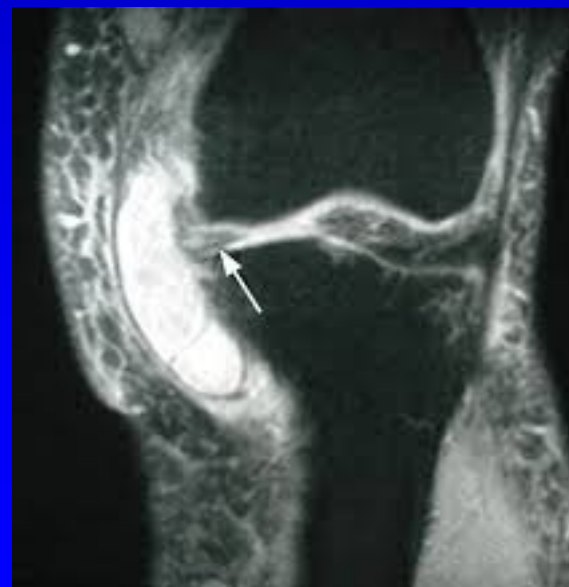
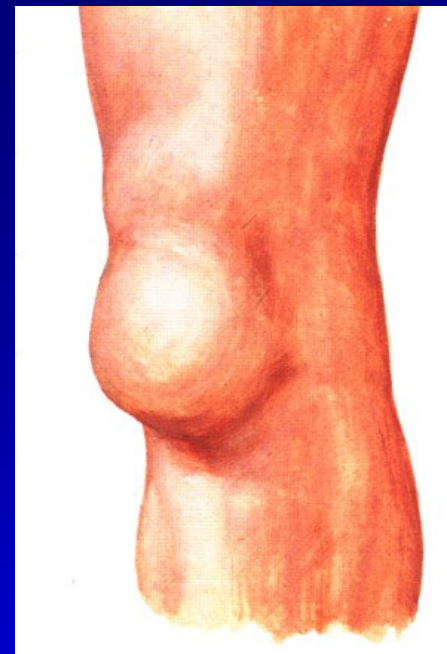
Léčba:

klid

punkce, lok. kortikoid

NSA

exstirpace



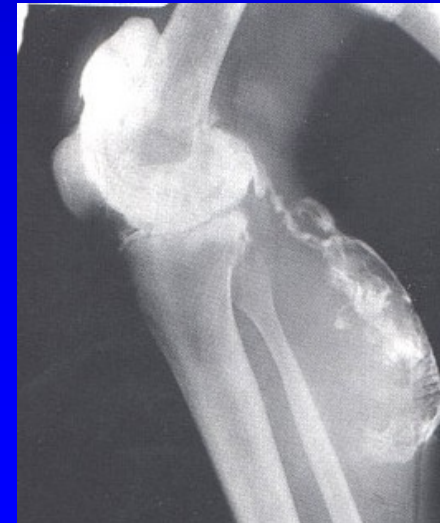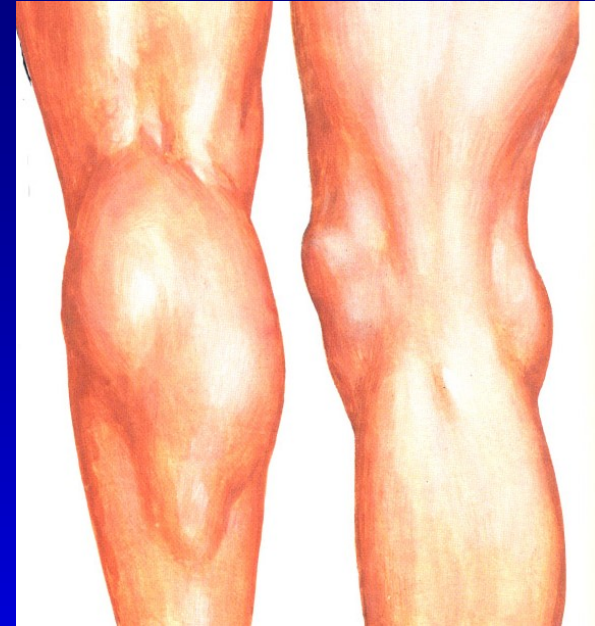# Bakerova pseudocysta

Burza gastrocnemio- semimembranacea  
se spojí s kloubní dutinou kolena  
Vyklenutí ve fossa poplitea  
U dospělých je sekundární k procesu  
uvnitř kolena (meniskus, chondropatie, O.A.)  
Otok, napětí, bolest  
Omezení pohybu  
Útlak žilních kmenů

Léčba:

Konzervativně- punkce, kortikoid, NSA

Operačně- artroskopie- spontánní zánik cysty  
vyjímečně exstirpace



# Bursitidy a entezopatie a v oblasti nohy

Achillodynia

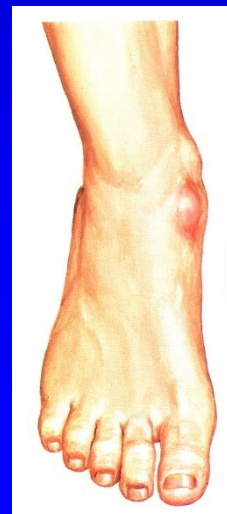
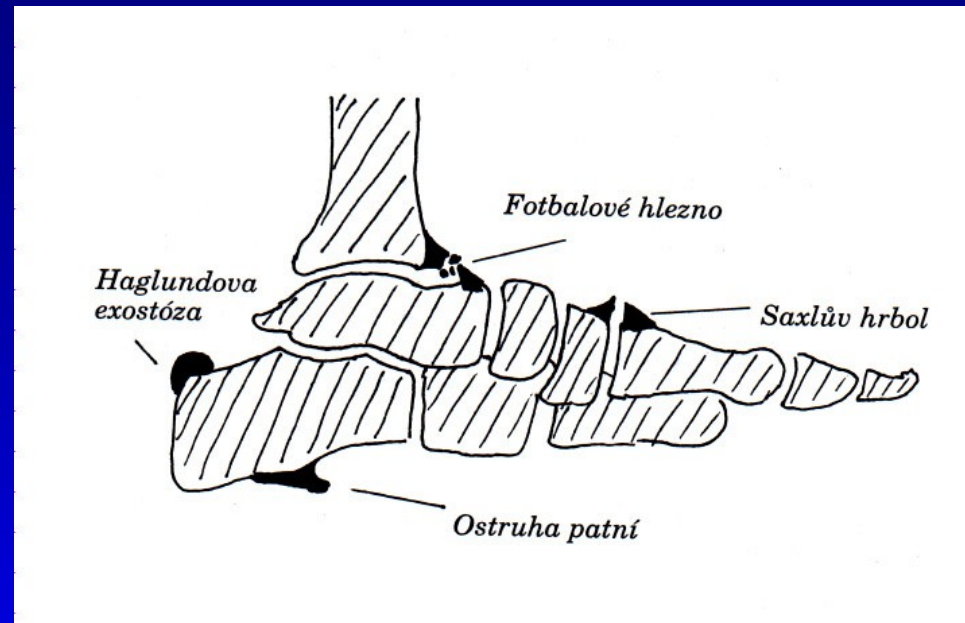
Calcar calcanei

Haglundova exostóza

Fotbalové hlezno

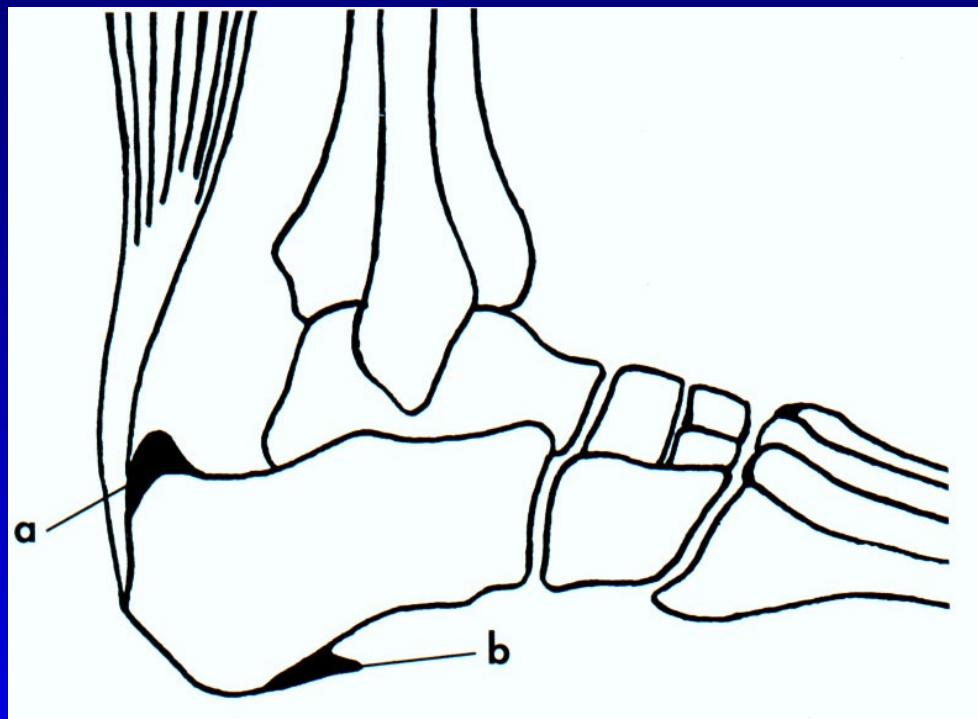
Os tibiale externum

Saxlův hrbol



Os tibiale externum

# Ostruha patní kosti



Dorzální exostóza  
léčba- snesení

Ostruha patní kosti

Léčba:

Podpatěnka, měkká obuv, NSA masti, lok kortikoid,

Fyzikální léčba: magnetoterapie, ultrazvuk, laser, Hilterapie, rázová vlna,  
radiokobalt 4 Gy, arthroskopické odstranění



# Achillodynia

Bolestivý stav v průběhu  
a úponu šlachy Achilovy

Příčiny:

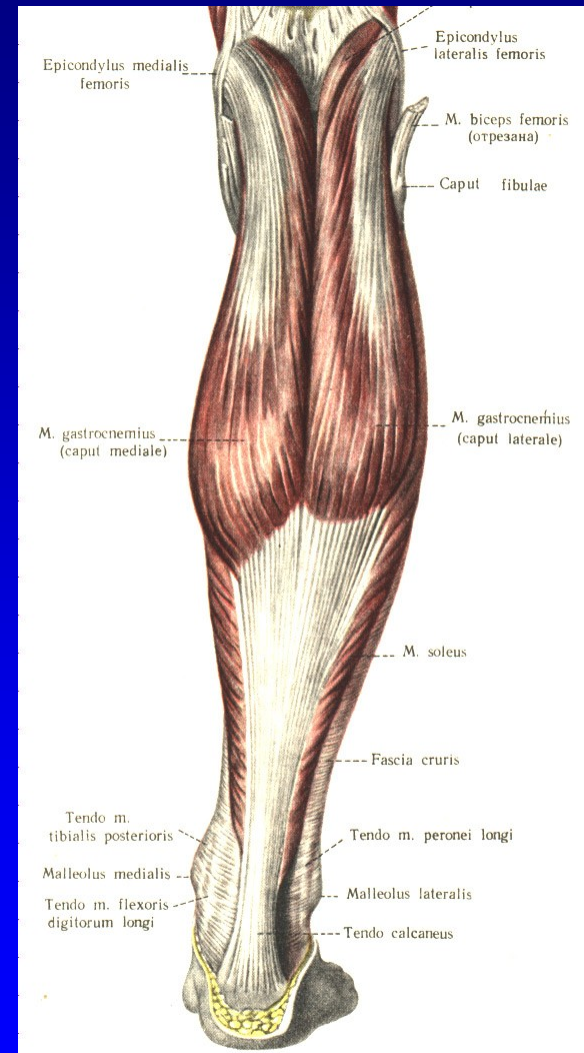
Tendinitis

Degenerace

Haemoragie, trhlinky

Peritenonitis

Riziko přechodu do parciální  
nebo úplné ruptury



# Achillodynia

Konzervativní léčba:

Klid, taping, antiflogistika

Zvýšení podpatku

Fyzikální léčba

Magnetoterapie

Ultrazvuk

Laser

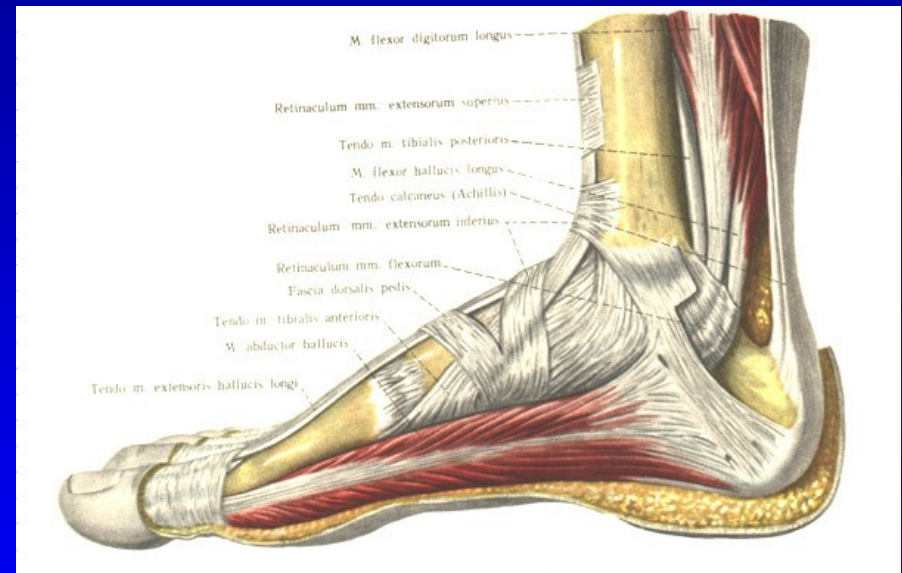
Hilterapie

Ortézy- měkké, rigidní

Hyaluronová kyselina inj.

Kolagen - GUNA inj.

Zákaz aplikace kortikoidů

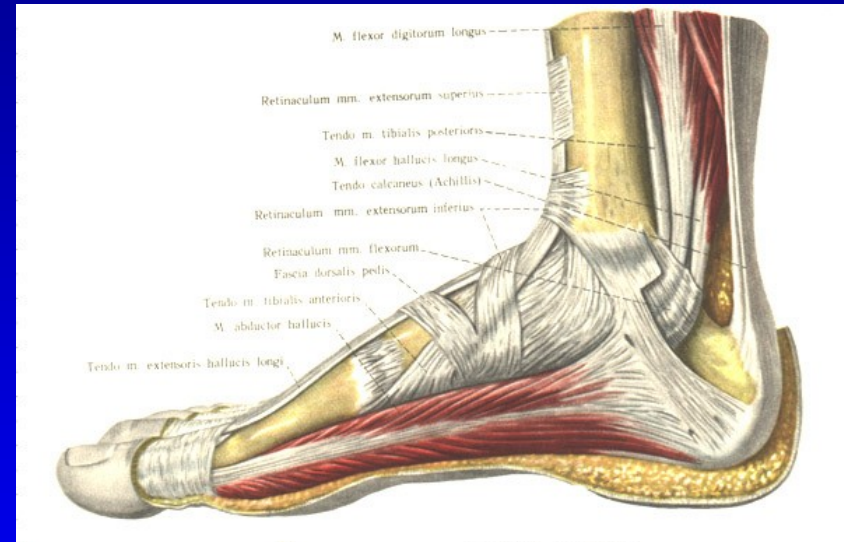


# Achilodynia

Operace:

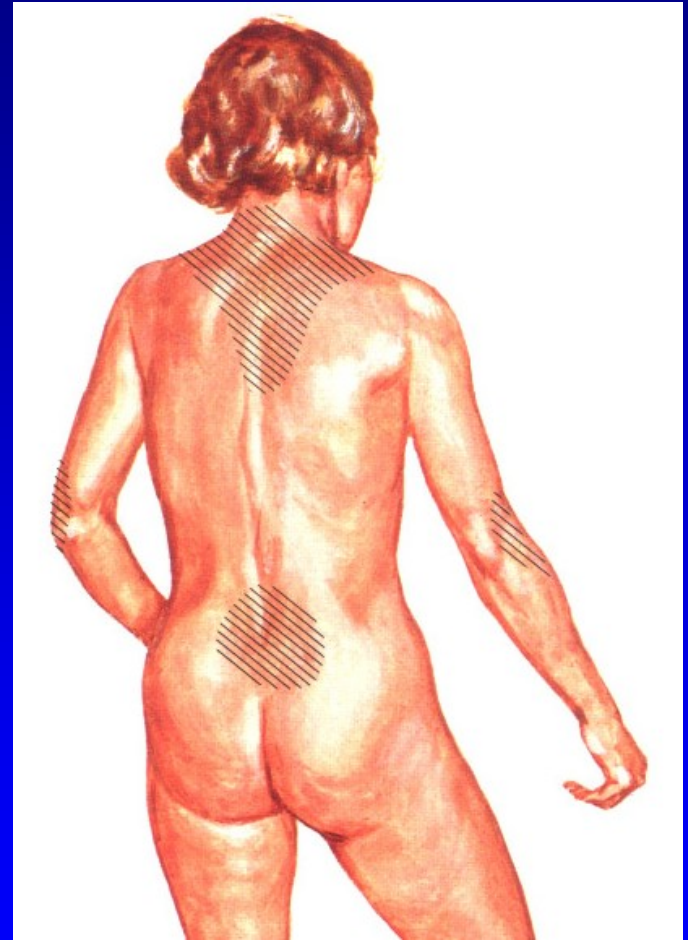
Peritenonektomie

Excize nekrotické části šlachy



# Entezopatie na páteři

Bolestivé úpony vazů a šlach:  
proc. spinosi  
proc. transversi  
lopatka  
pánev



# Syndrom bolestivého ramene

Tendinopatie a burzitidy:

Tenosynovialitis capitis longi m. bicipitis brachii

Ruptura šlachy dlouhé hlavy bicepsu

Bursitis subacromialis

Tendinitis m. supraspinati

Ruptura rotátorové manžety

SLAP léze

# Tenosynovialitis capitis longi m. bicipitis brachii

Palpační bolest

Bolestivé dotažení pohybu

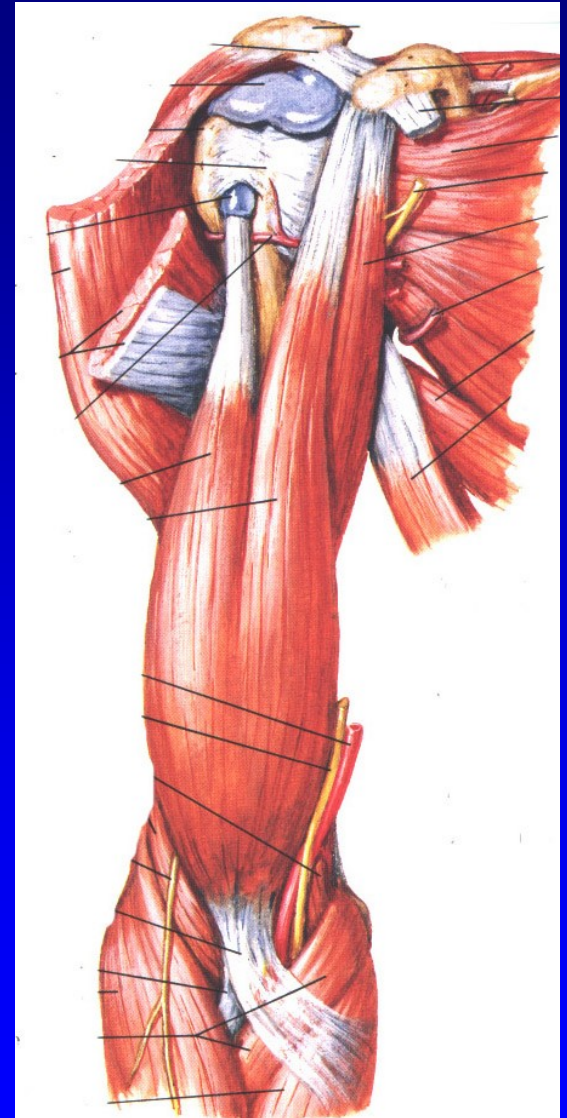
Hueterův příznak- odporová  
bolest při flexi v lokti  
a supinaci předloktí

Th:

lok. kortikoid

klid, PHK na šátek

NSA




# Ruptura šlachy dlouhé hlavy bicepsu

Bolest

Distalizace svalového břicha

Snížení svalové síly o 20 %



# Ruptura šlachy dlouhé hlavy bicepsu

Terapie:

klid, zívěs  
analgetika

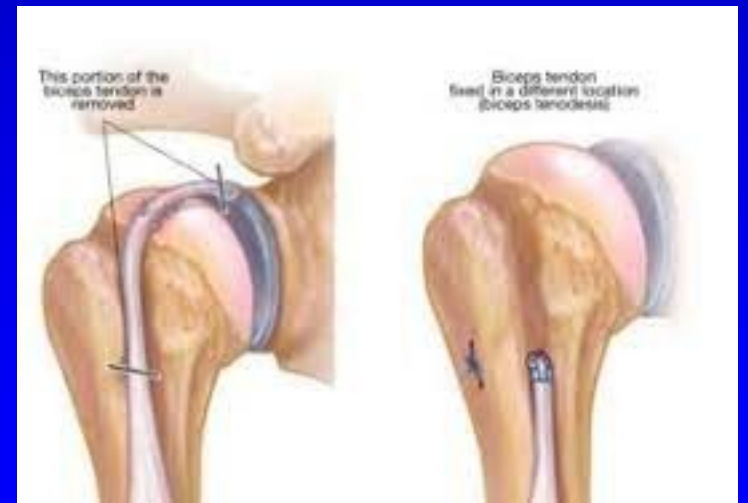
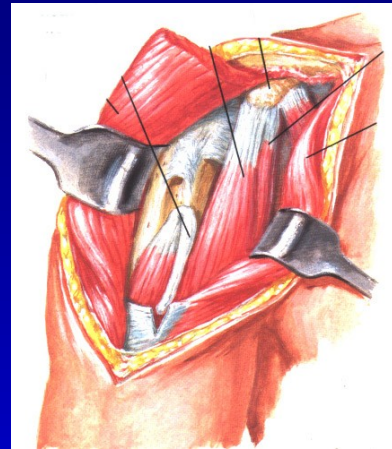
do 40 r. - operace

nad 40 r. - konzervativně

Op.:

Subpektorální tenodeza

sutura ke šlaše krátké hlavy bicepsu



Subpektorální tenodéza



# Bursitis subacromialis

Zánět burzy

Tekutina

Event. náplň burzy kašovitými hmotami

Prudká, silná, pálivá bolest

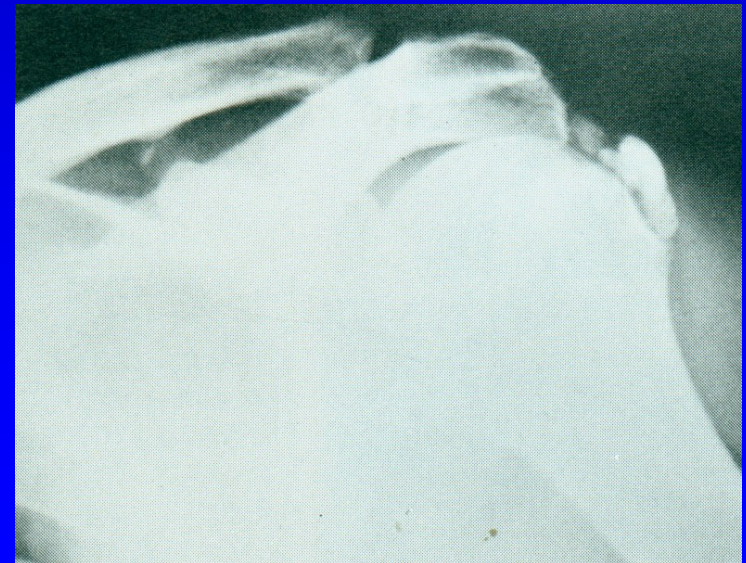
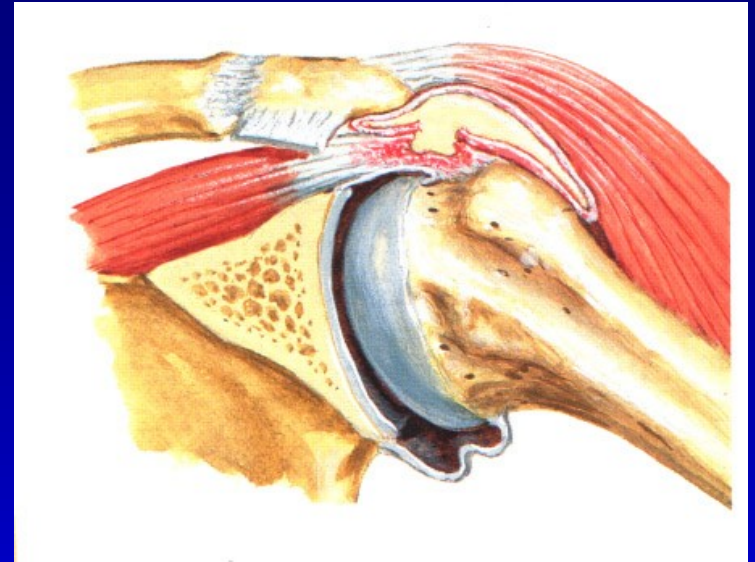
Nemožnost pohybu

Palpační bolest

Dg.- ultrasonografie

U chronického stavu:

obláčkové kalcifikace na rtg snímku



# Bursitis subacromialis

Konzerativní léčba:

Klid, zívěs

lok. kortikoid, NSA

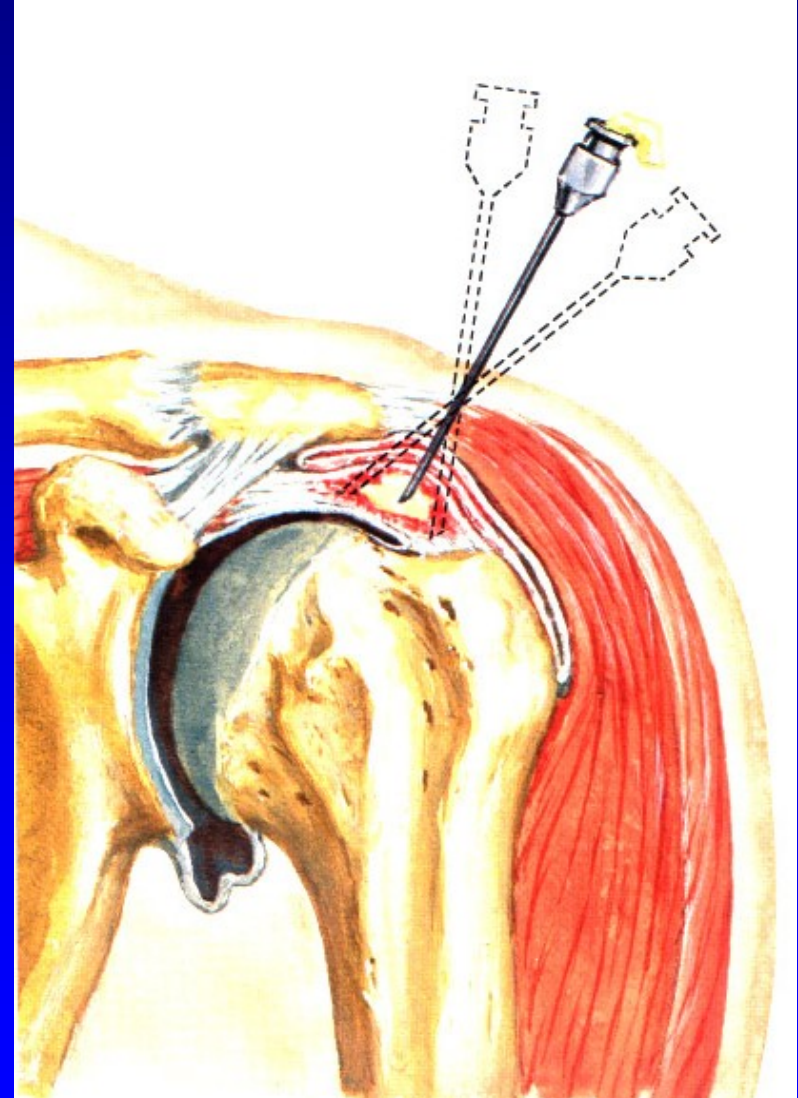
později fyzikální terapie

LTV

Operativní léčba:

ASK- exstirpace burzy

needling



# Tendinitis m. supraspinati

Úponová bolest na tuberculum  
maius

Entezopatie, mikrotrhlky,  
tendinitis

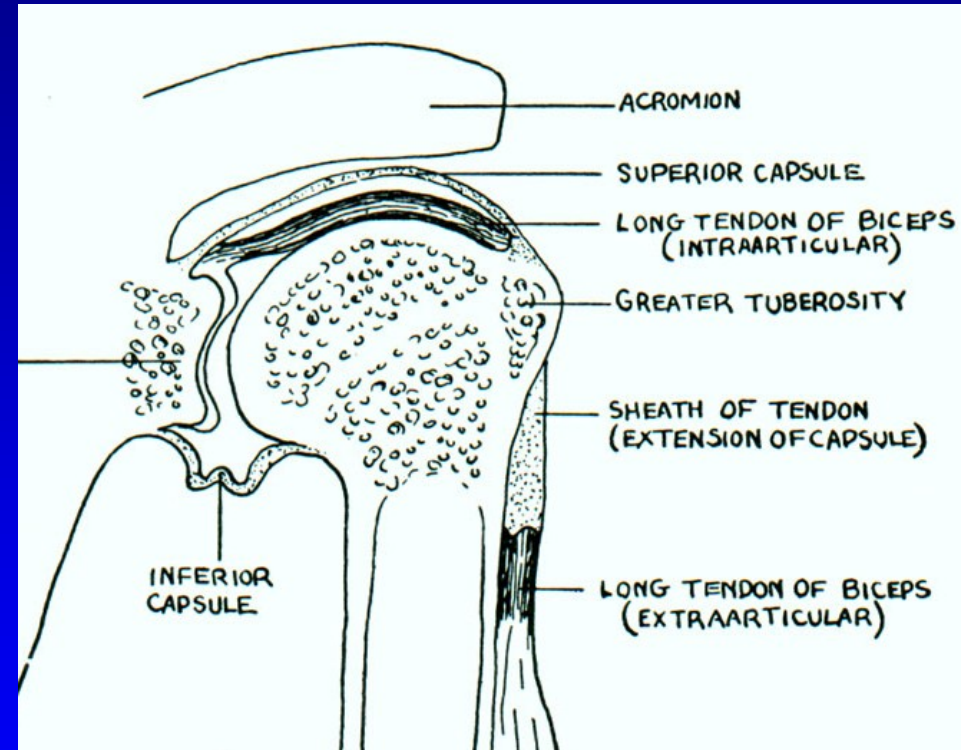
tendinitis calcarea

Th: klid, NSA

lok. kortikoidy

fyzikální th.

LTV



# Ruptura rotátorové manžety

Složení:

m. supraspinatus

m. infraspinatus

m. teres minor

m. subscapularis

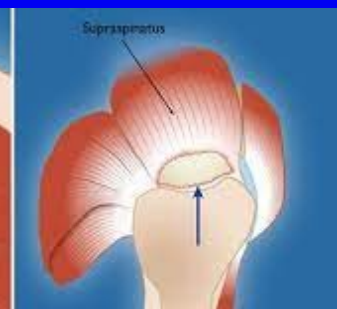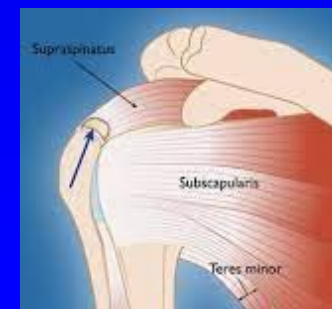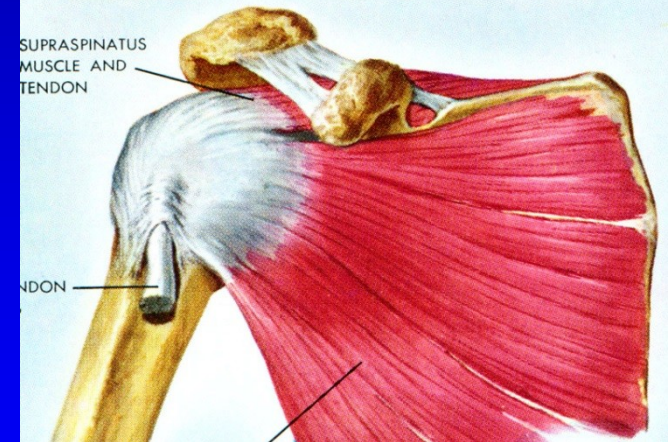
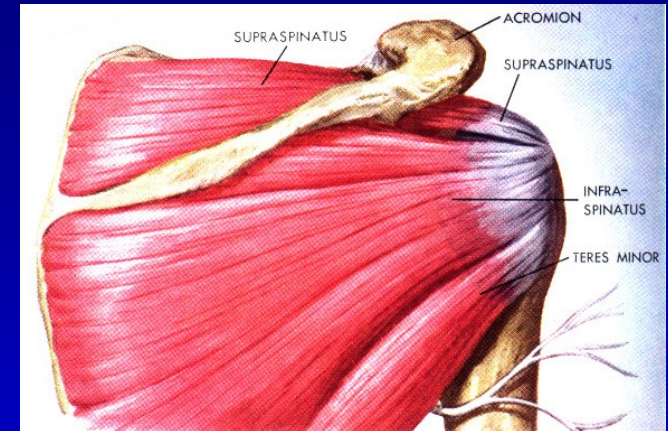
Funkce RM:

tlačí hlavici humeru

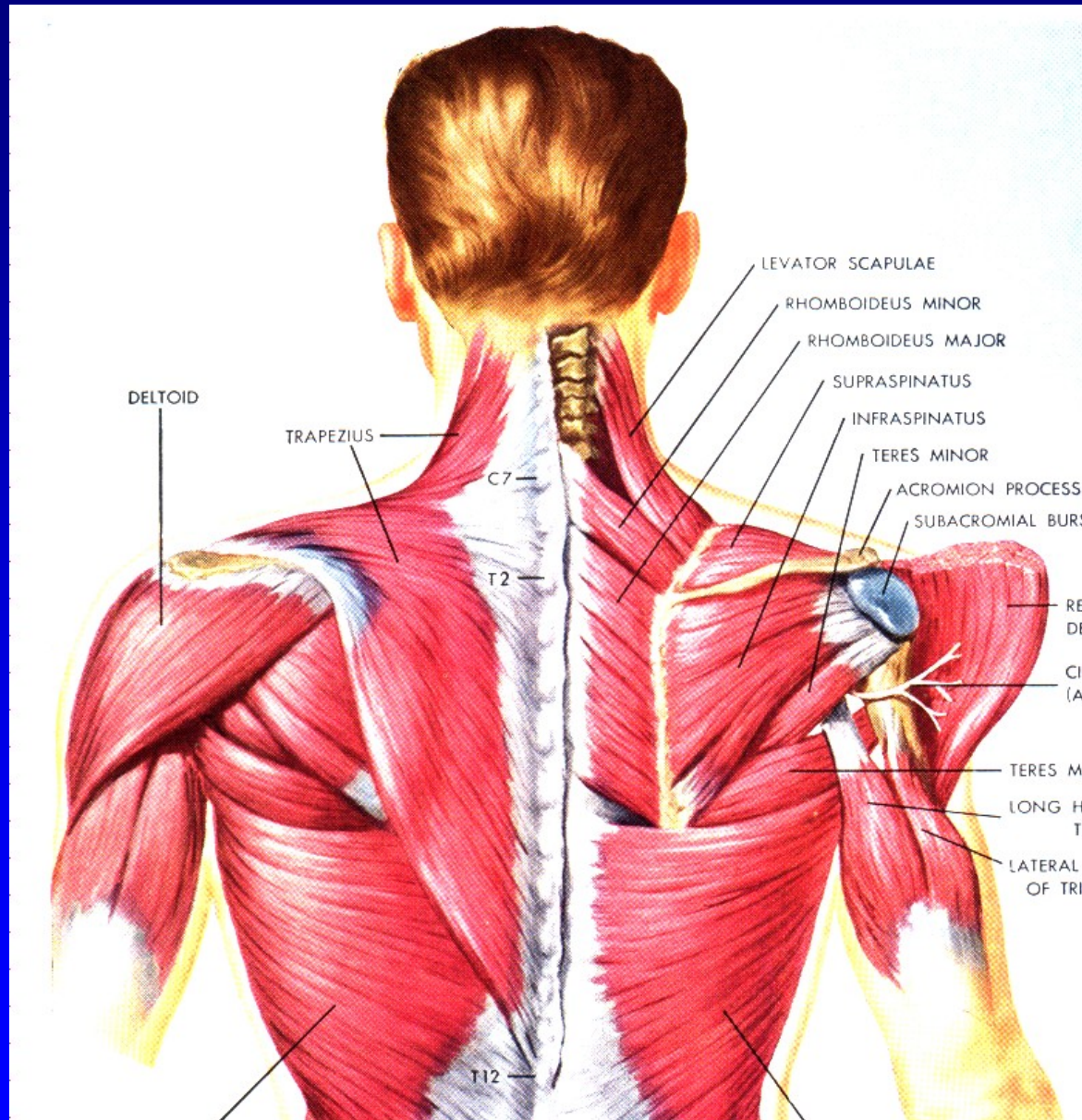
do glenoidální jamky

vykonává prvních 30 st

abdukce.



# Svaly ramena

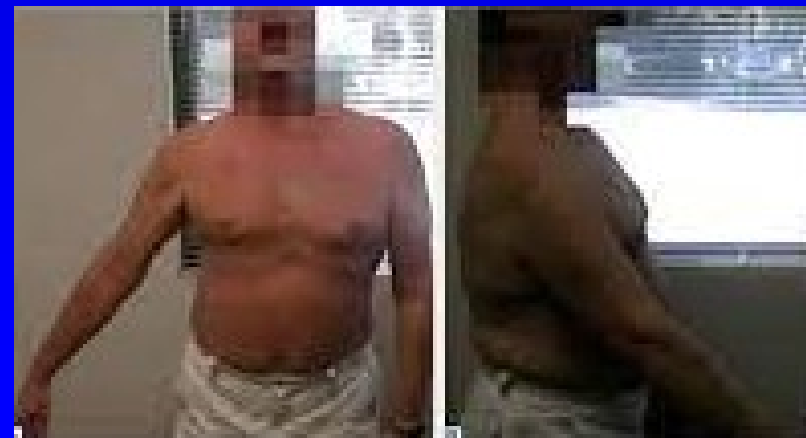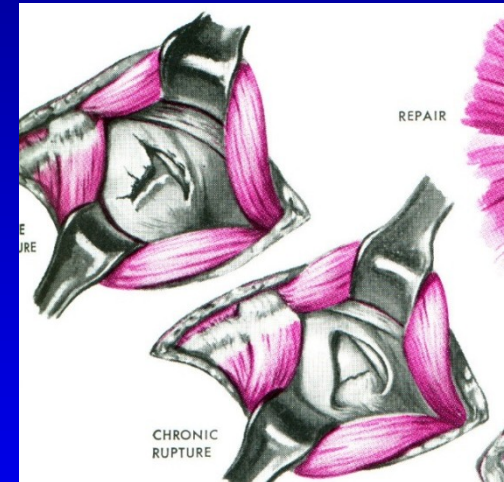

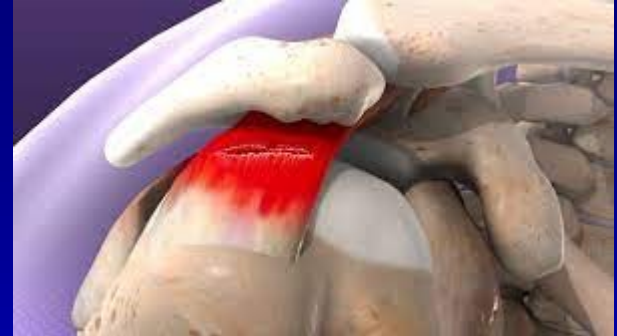
# Ruptura rotátorové manžety

Parciální ruptura:  
prudká bolest, painful arc  
udrží HK v nastavené abdukci  
při pokusu o abdukci cítí bolest

Dg.- ultrasonografie

Léčba- obvykle konzervativní



# Ruptura rotátorové manžety

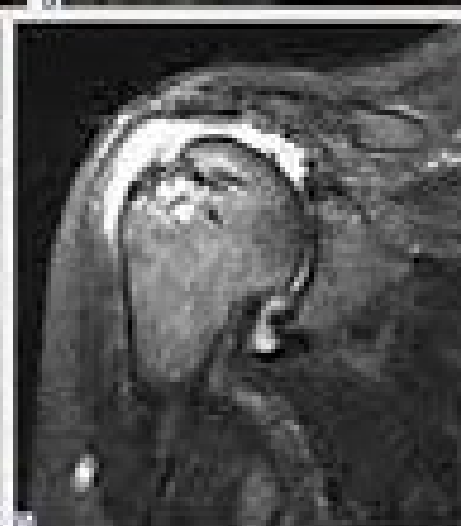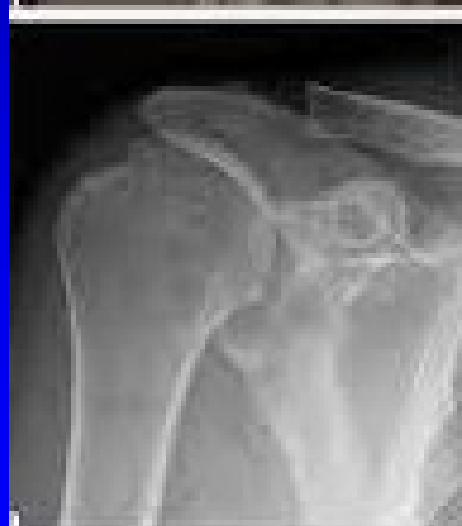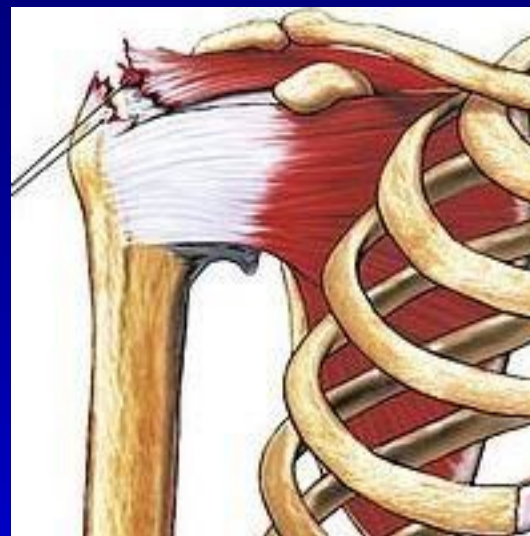
Totální rpt.

Žádná aktivní abdukce

Zvedání ramene

Drop arm test

Bolest



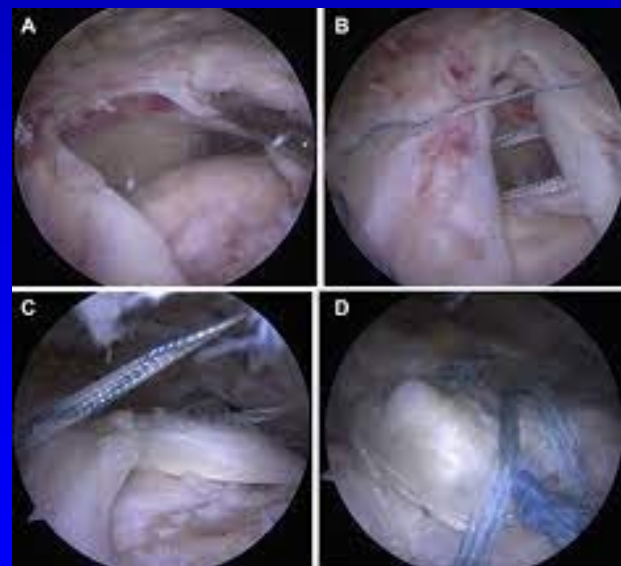
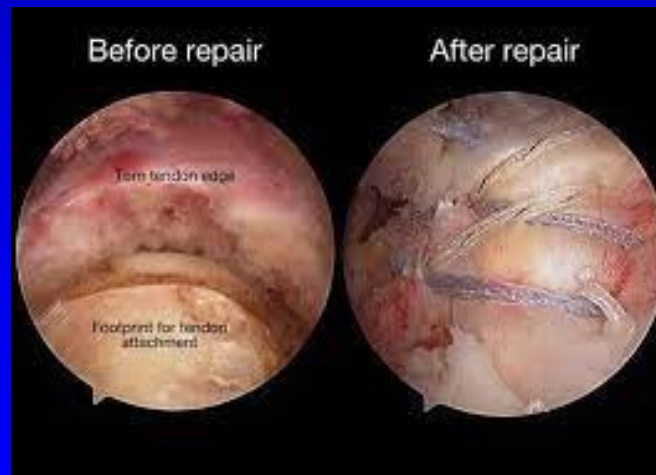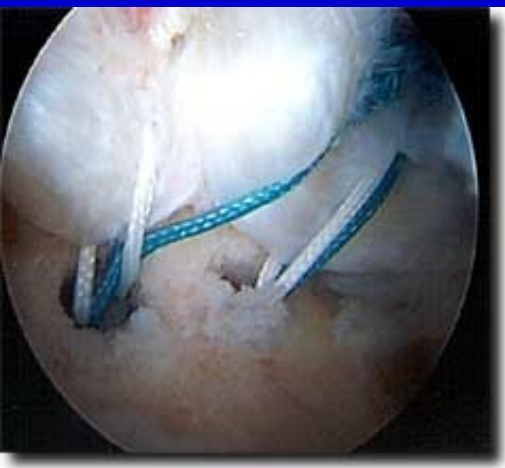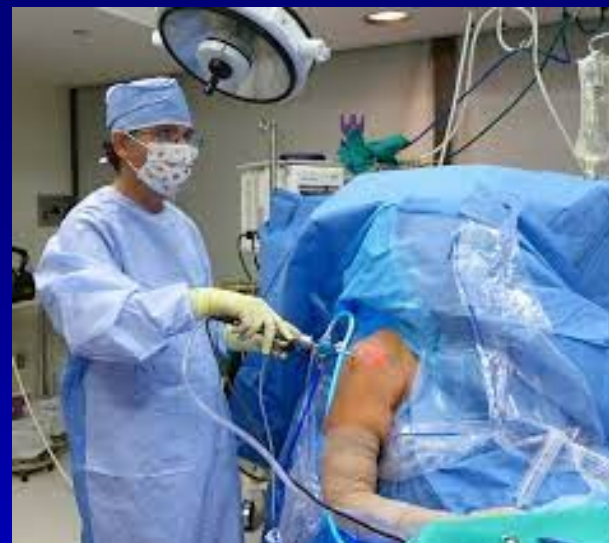X-ray

MRI

Léčba

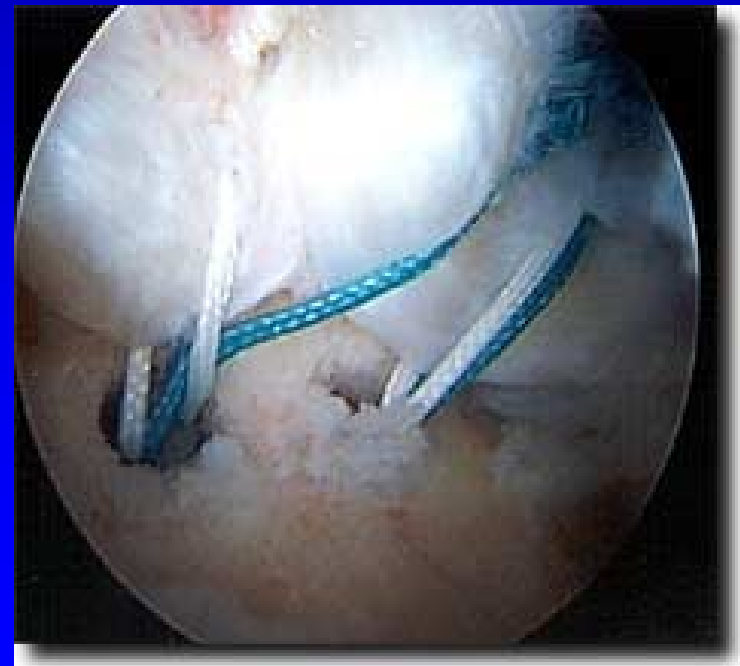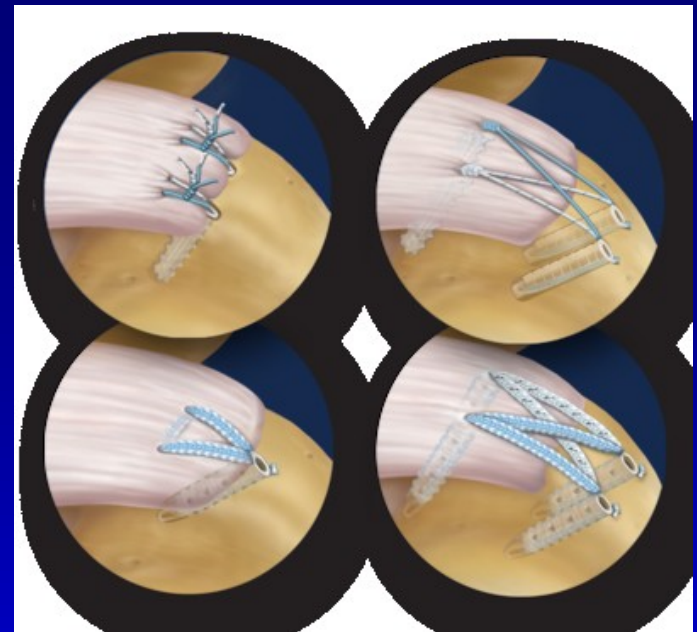
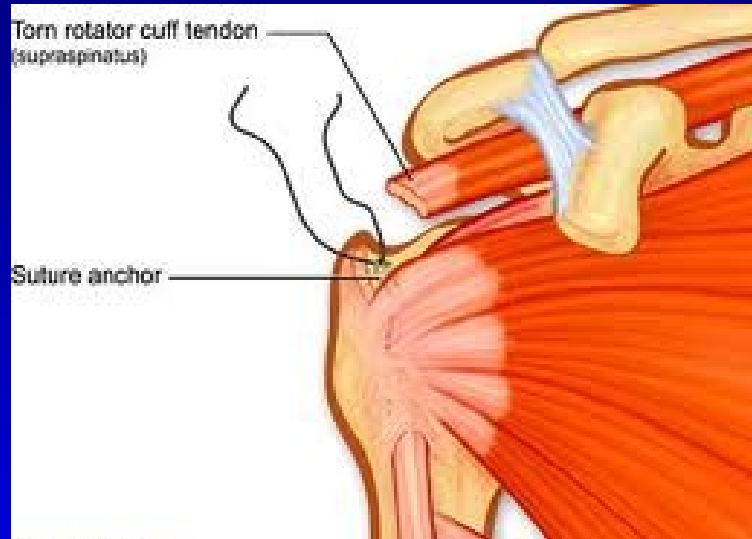Sutura manžety- Artroskopie

Ukotvení k velkému trochanteru



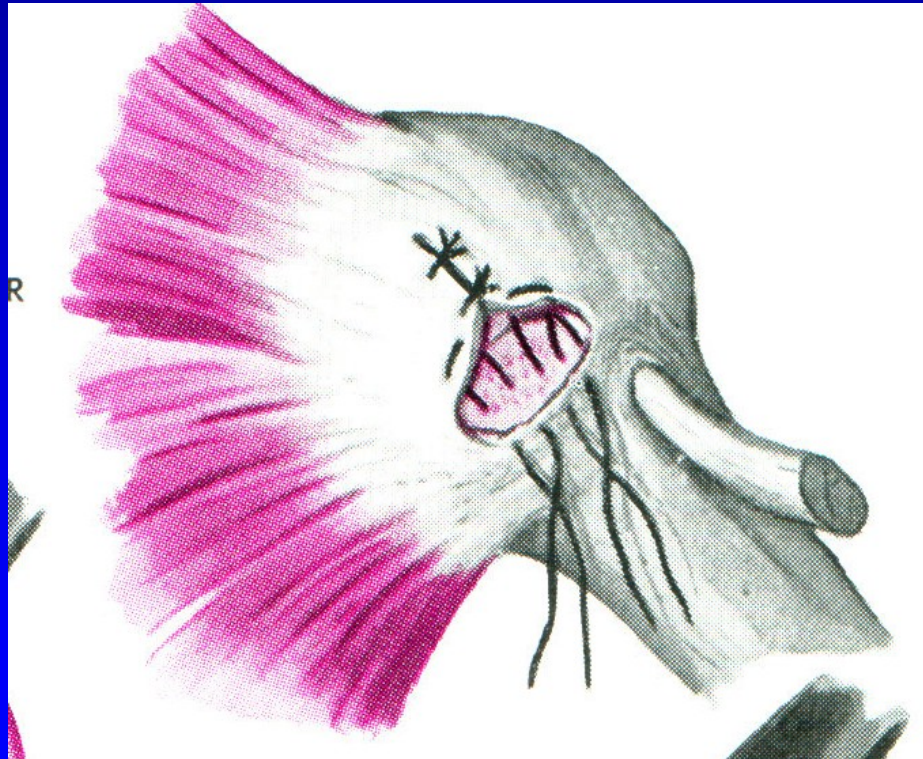

# Sutura RM



Léčba

Operační – otevřená sutura

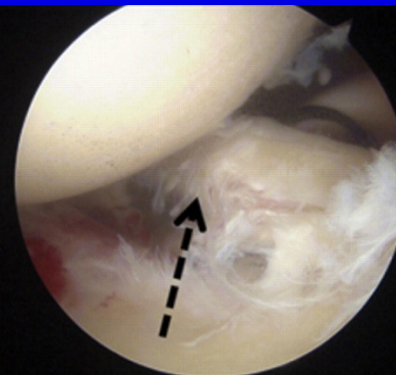
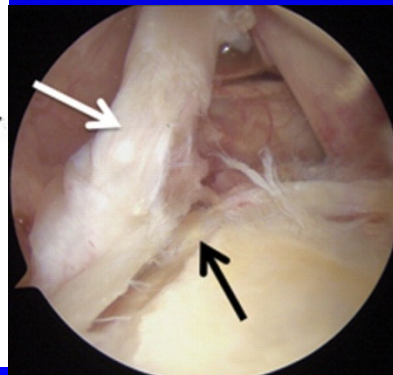
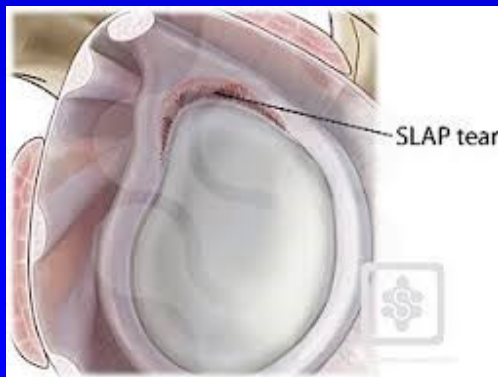
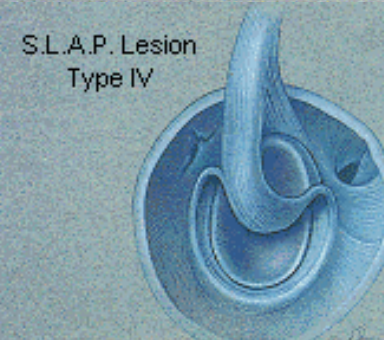
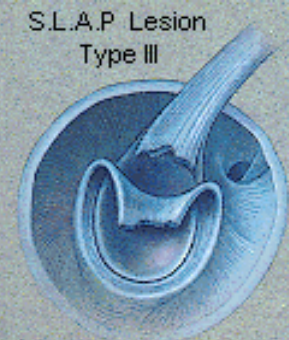
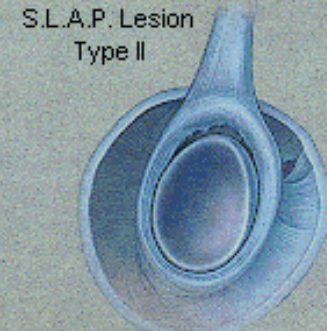
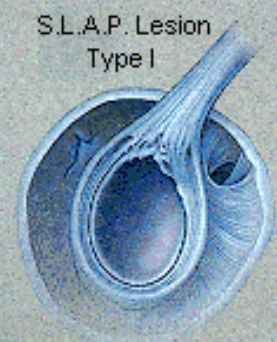
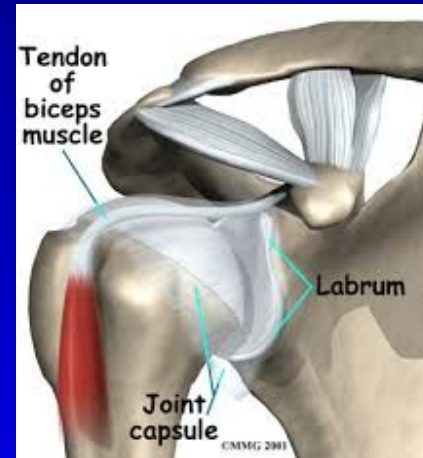

# SLAP léze

= superior labrum anterior, posterior  
Poškození úponu dlouhé hlavy bicepsu  
na horním okraji glenoidu

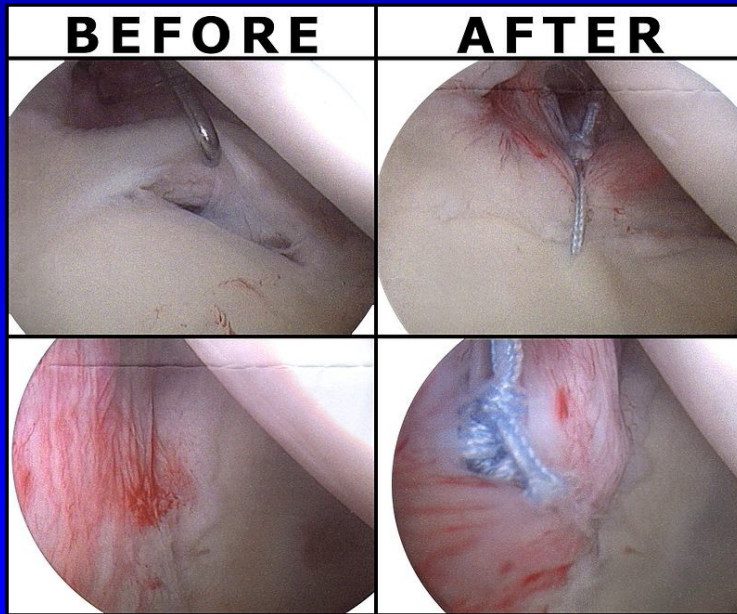
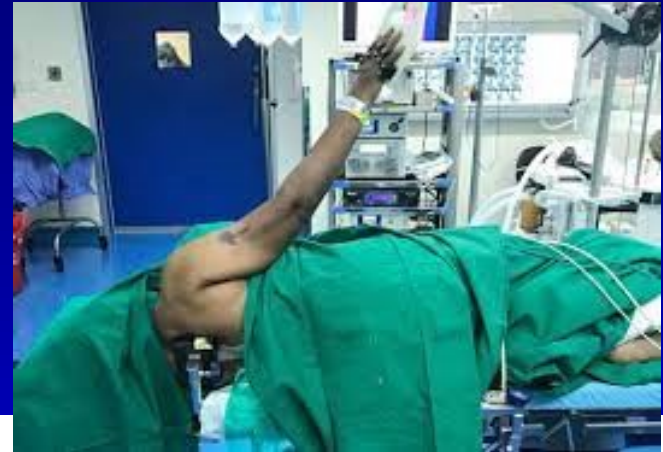## Příčiny

- Subluxace, luxace
- Mikrotraumatizace
- Sporty s prudkým švihem

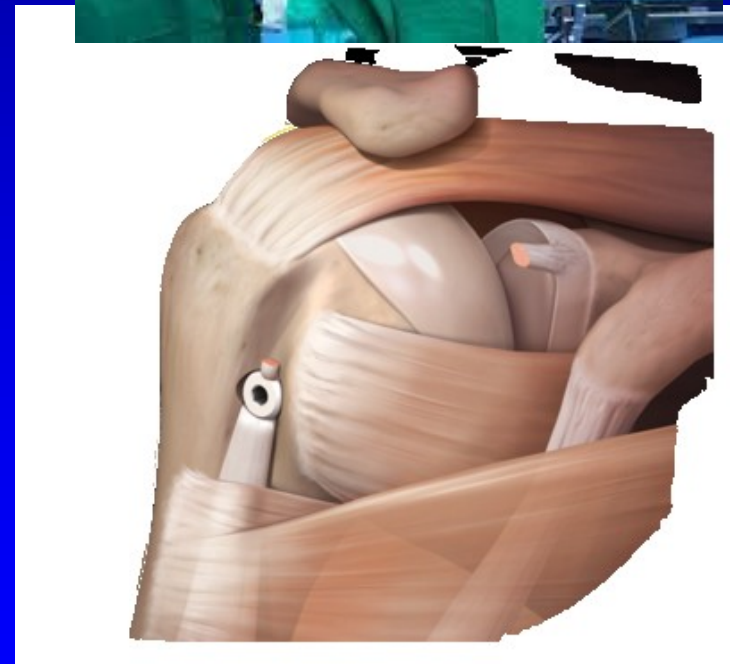

# SLAP - léčba

Konzervativní  
ASK- debridement, tenotomie  
sutura  
subpektorální tenodéza



sutura



Subpectoral tenodesis

# Syndrom bolestivého ramene - jiná etiologie

Impingement syndrom ramene

Syndrom zmrzlého ramene

Arthrosis art. glenohumeralis

Afekce akromioklavikulárního kloubu

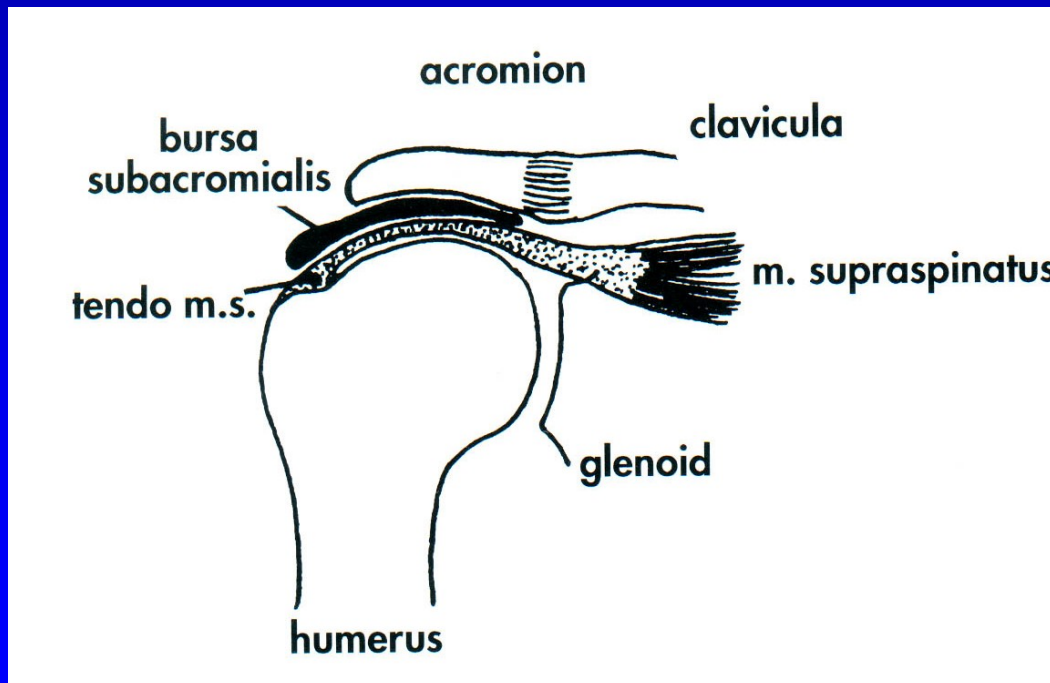
Záněty

Nádory

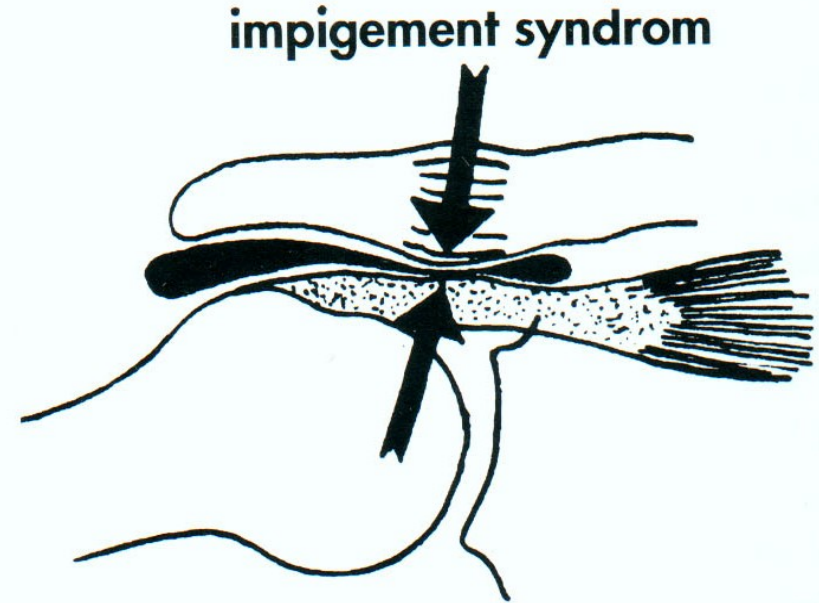
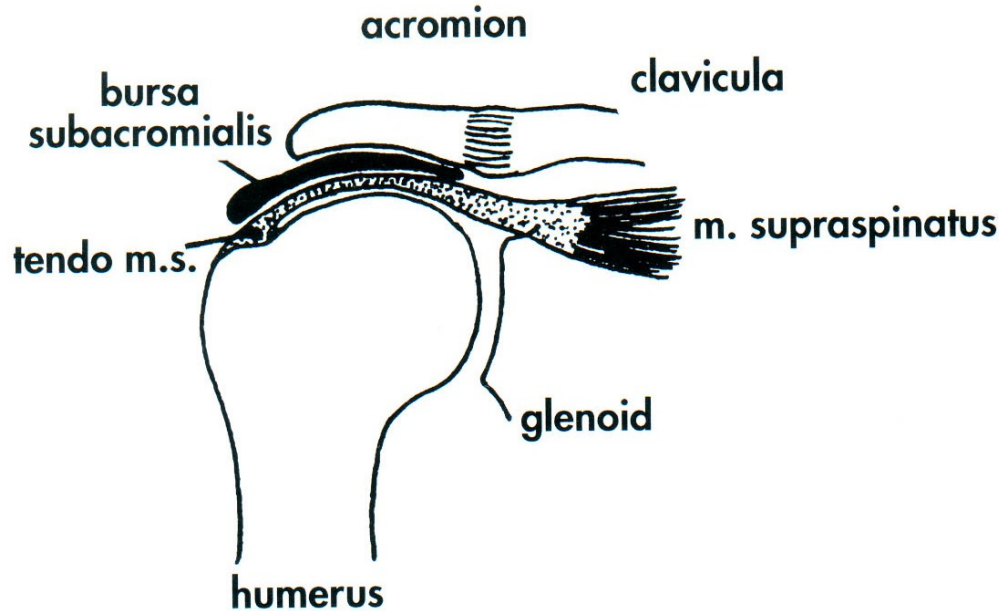
Bolest přenesená z jiného místa

# Impingement syndrom

Narážení tuberculum maius  
na spodní plochu akromia  
a lig. coracoacromiale  
Zúžení subakromiálního prostoru

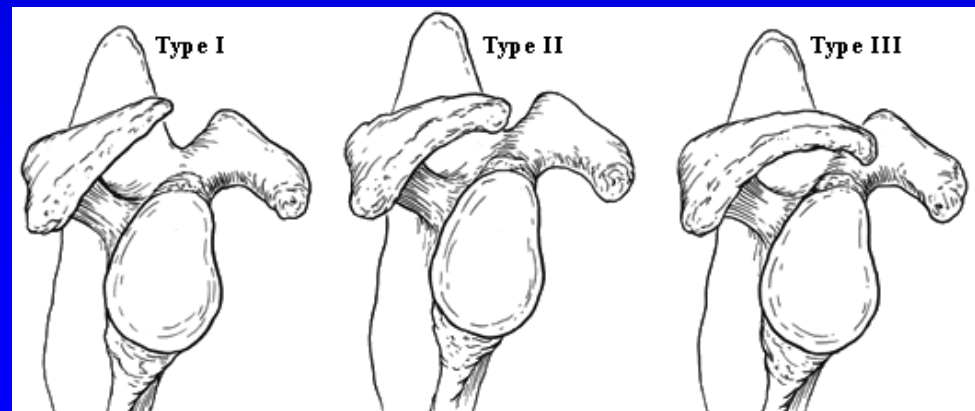


# Impingement syndrom



## Příčiny

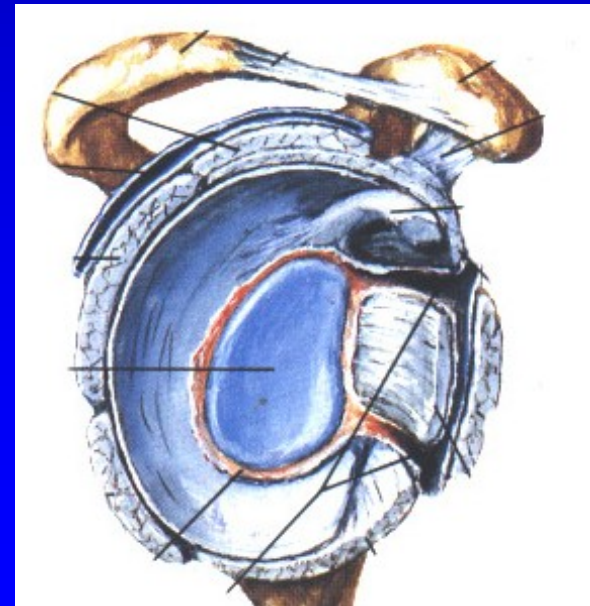
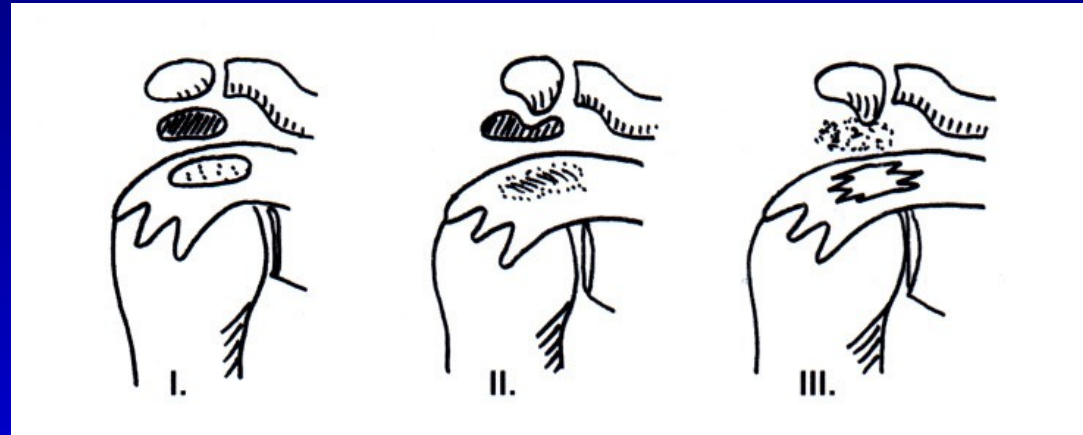
- Acromion ostruha
- Změny tvaru akromia
- Distální osteofyty AC kloubu
- Prominence tuberculum maius



# Impingement syndrom

Stupeň:

1. Otok a haemorhagie v m. supraspinatus
2. Fibróza, tendinitis, zánět subdeltoidální burzy degenerativní změny v RM
3. Ruptura rotátorové manžety a dlouhé hlavy bicepsu





# Impingement syndrom

Symptomy:

bolestivý oblouk

impingement znamení

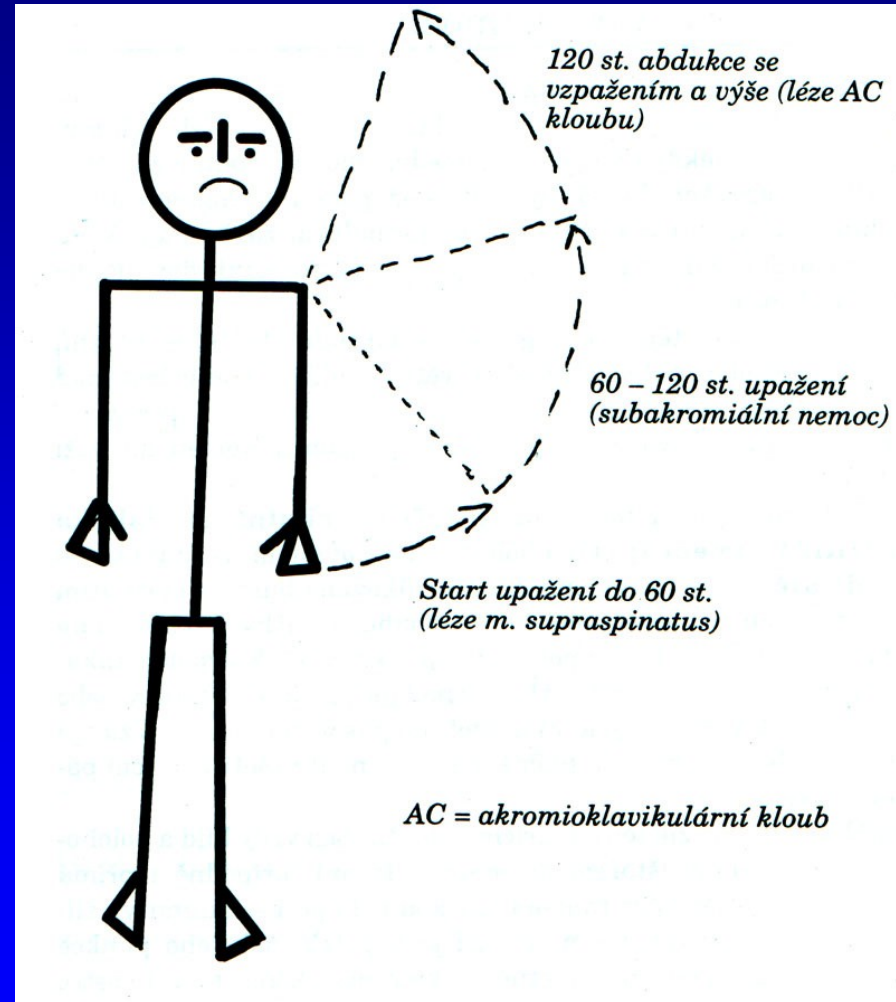
pozitivní impingement test

Jobeho test- síla supraspinatu  
v 90 st abdukci

RTG- snížení subakromiální  
distance

Y projekce- outlet view  
arthrografie

ultrasonografie



# Impingement syndrom

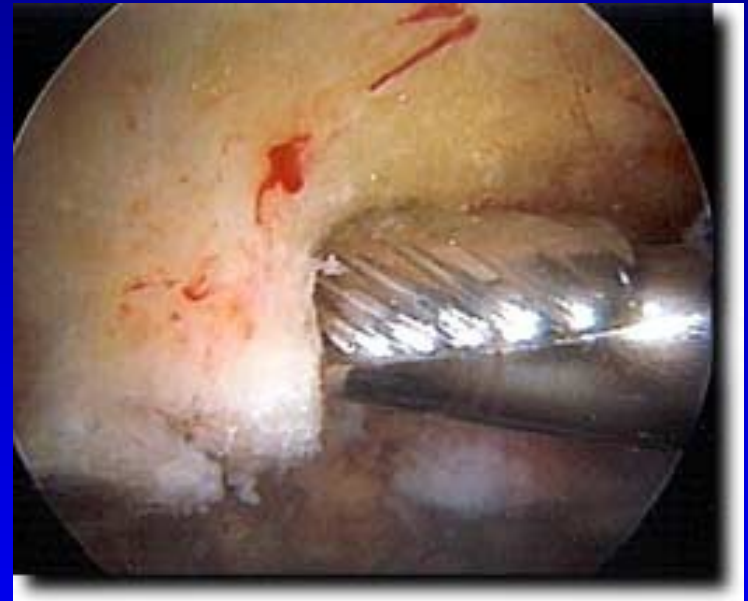
Th:

1. st. : konzervativní- klid, NSA, LTV, fyzikální terapie, lok. kortikoid
2. st. stejně, event. burzektomie, ASK ramene
3. st. Operační, ASK ramene

Operační:

ASK- subakromiální dekomprese

Po op. polohování, abdukční dlaha, vedená cvičení, LTV



Subakromiální dekomprese

# Syndrom zmrzlého ramene, frozen shoulder, capsulitis adhesiva

Postupné omezování hybnosti

Bolesti

Strach z pohybu

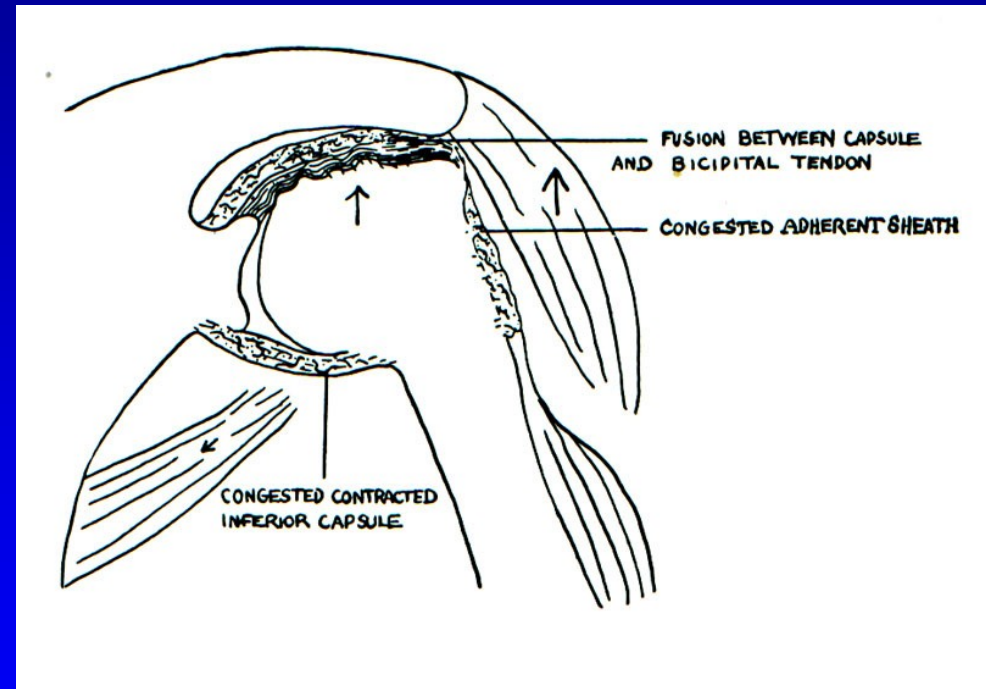
Svraštění kloubního pouzdra

Obliterace v dolním recesu

Zmenšení kloubní dutiny

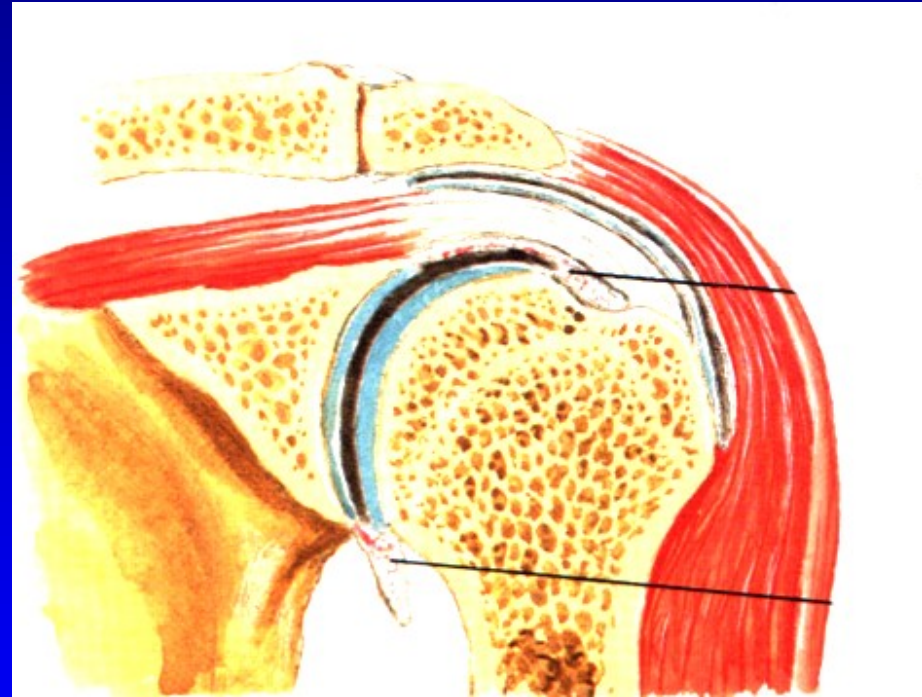
Zkrácení měkkých tkání

Reflexní svalové spasmy



# Příčiny syndromu zmrzlého ramene

Všechny stavu omezující pohyb:  
Impingement syndrom  
Arthróza AC  
Arthróza sternoklavikulární  
Dlouhá immobilizace paže  
Stavy po úrazech  
Záněty  
Poruchy skapulothorakálního spojení  
Poruchy krční páteře  
Thoracic outlet syndrom  
Nádory plic- hrot plicní  
Afekce pleury  
Choroby srdce



# Syndrom zmrzlého ramene

Léčba:

Dlouhodobý charakter

Aplikace tepla, polohování

Pasivní cvičení, aktivní pohyb

Fyzikální terapie

Mobilizace lopatky

MOTO dlaha

NSA, lokálně kortikoid

ASK- dekomprese, redres

odstranění adhezí a kalciových depozit

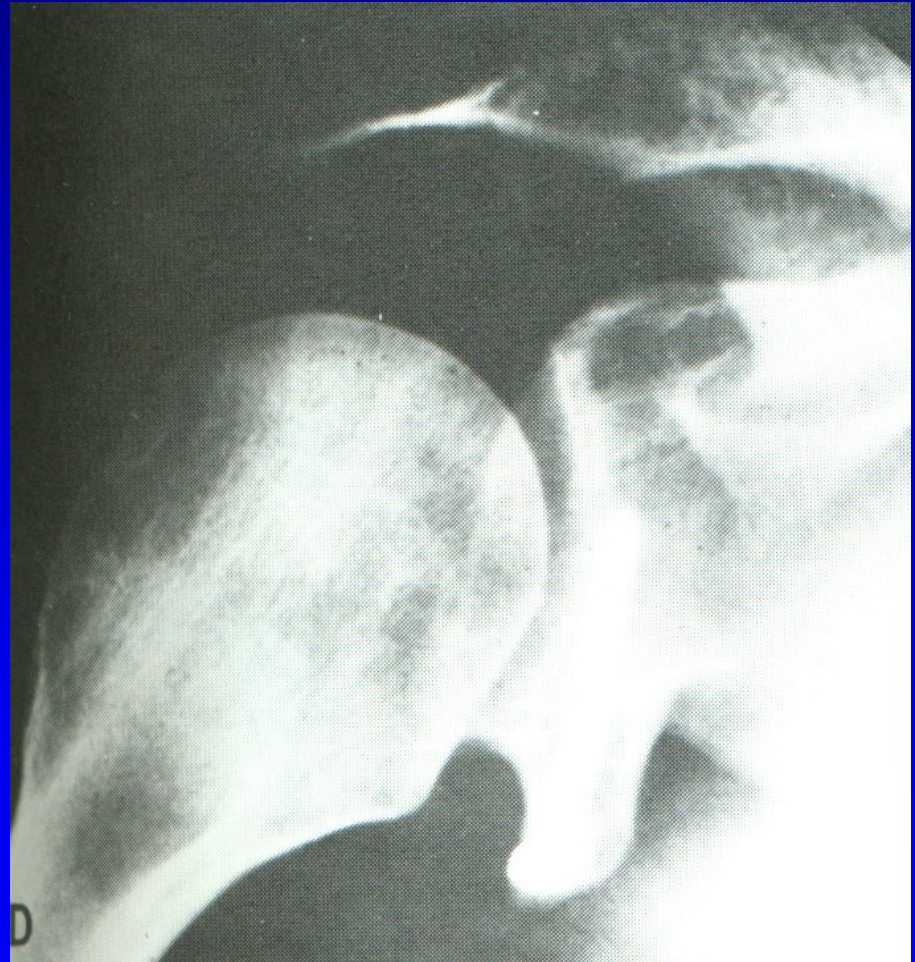
# Arthrosis glenohumeralis

## Omarthrosis

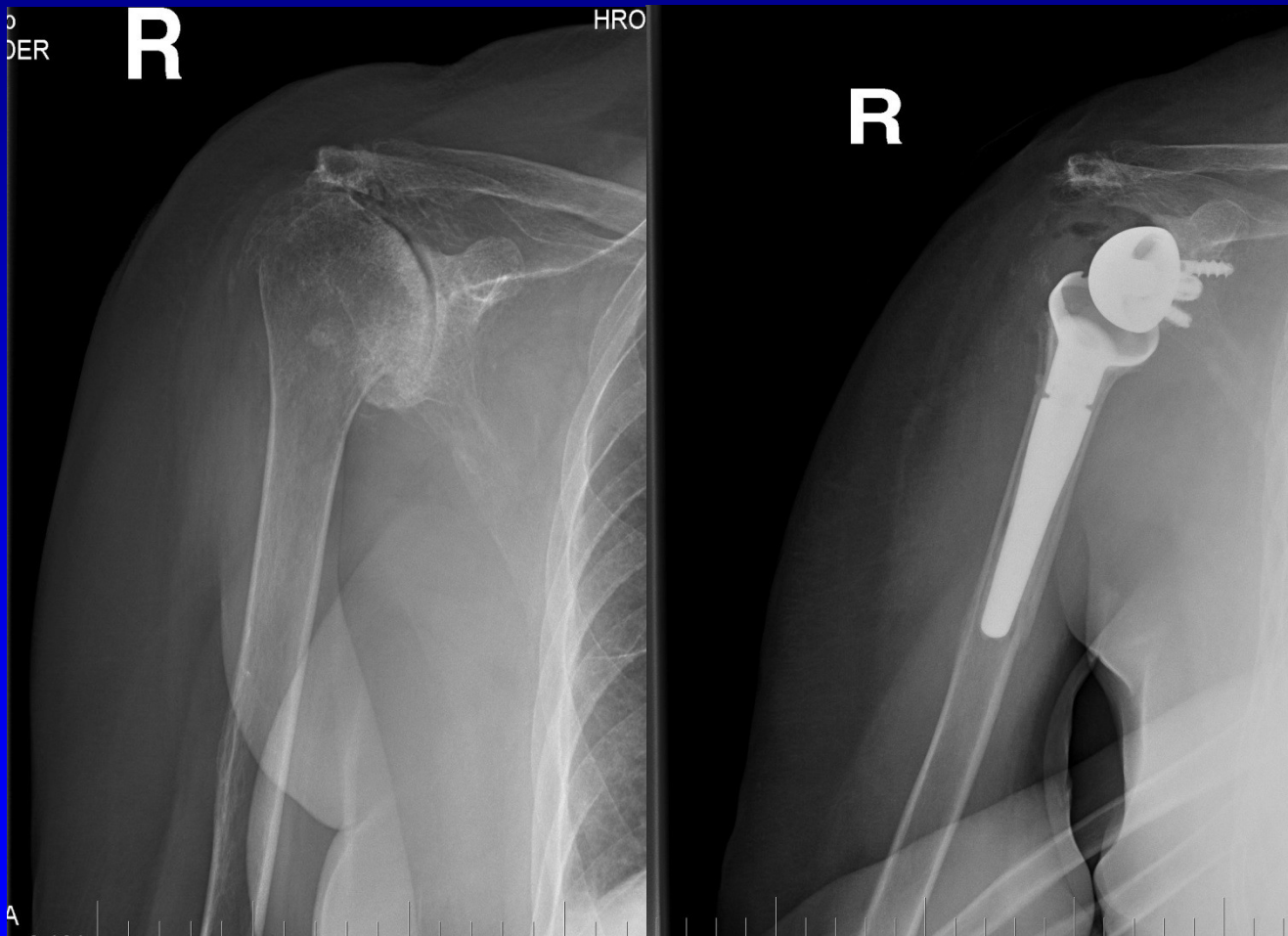
Léčba:

Konzervativní

Totální náhrada



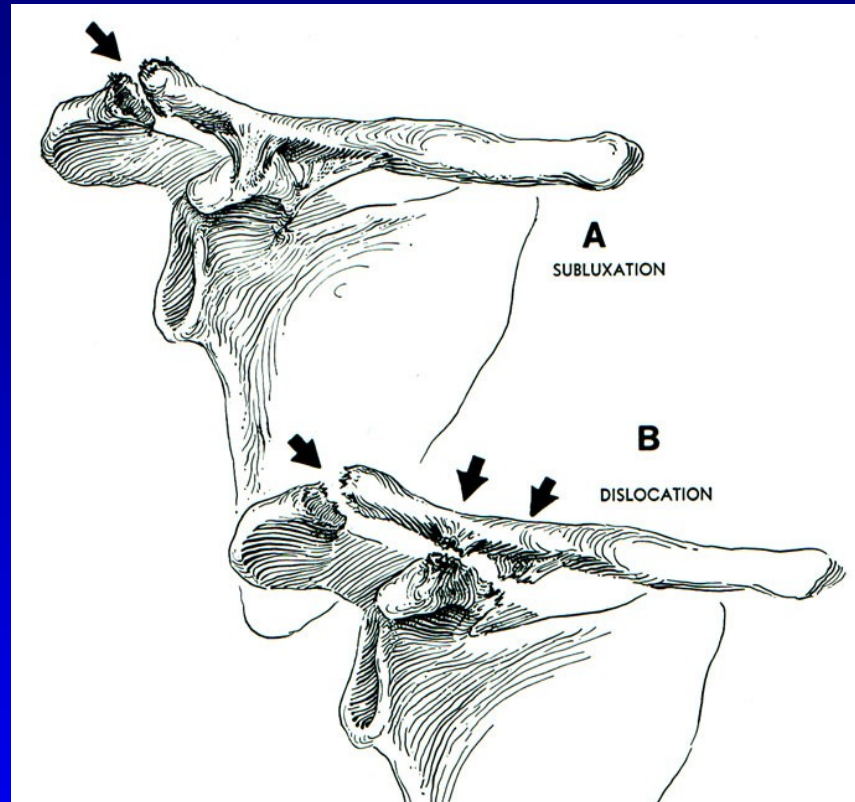
# Rotátorová artropatie



Reverzní náhrada ramene

# Onemocnění AC kloubu

Synovialitis  
Arthrosis  
Distorsio  
Subluxatio  
Luxatio





# Onemocnění sternoklavikulárního kloubu

Arthrosis

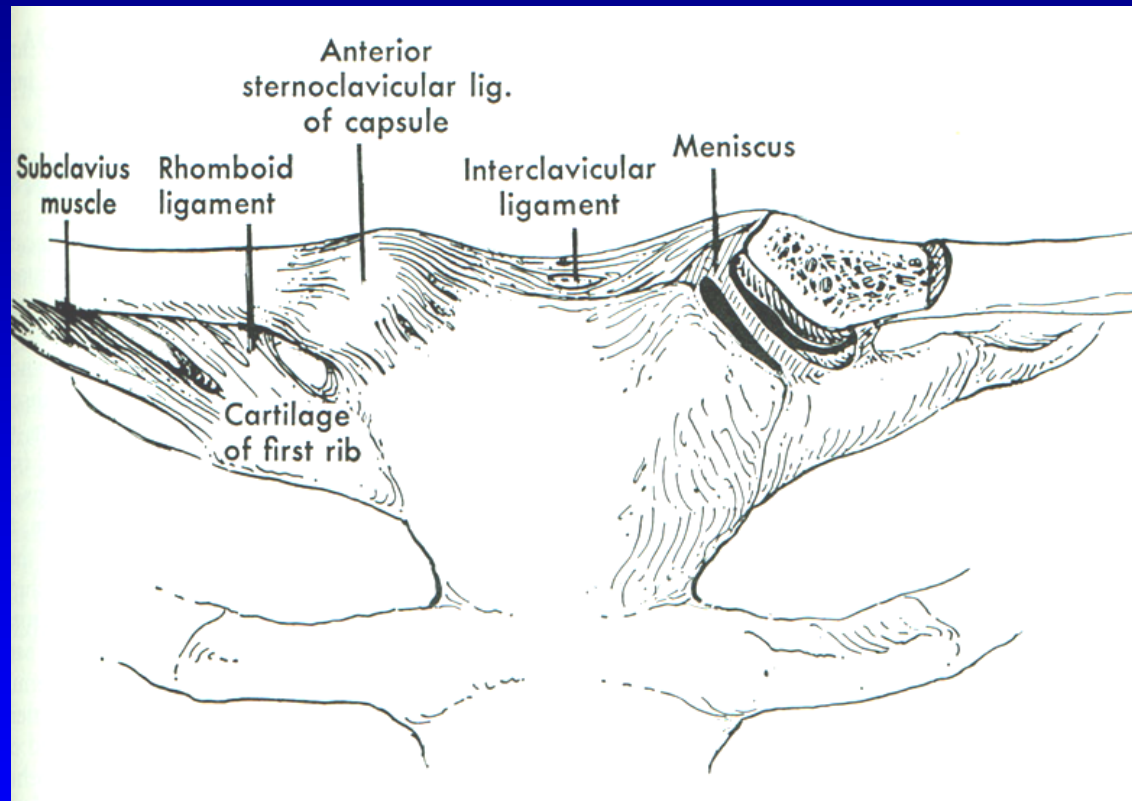
Synovialitis

Distensio

Subluxatio

Luxatio

Chronická subluxace



# Bolest ramene přenesená z jiných míst

Lopatka

C páteř

Thoracic outlet syndrom

Nemoci srdce

Nemoci plic, pleury

Neuralgie, herpes zoster