

# Získané vady

Z. Rozkydal

# Získané vady

Vznikají v průběhu života dítěte v dospívání nebo v dospělosti

Statické vady dolních končetin

Poruchy epifýz a epifyzárního růstu

Pouřazové deformity

Deformity v důsledku jiných chorob

# Deformity v důsledku jiných chorob

Záněty

Metabolické choroby

Neurologické choroby

Svalová onemocnění

Endokrinní choroby

# Statické vady dolních končetin

Nejčastější vady:

*Pes planus et pes transversoplanus*

*Genua vara*

*Genua valga*

*Hallux valgus*


*Digitus hamatus*

# Poruchy epifýz

Patří sem hlavně  
idiopatické avaskulární  
nekrózy epifýz

Etiologie je neznámá

Obr. 1



epifýza  
metafýza

diafýza

metafýza  
epifýza

# M. Calvé-Legg-Perthes

Je to komplikace nekrózy  
proximální epifýzy femuru

4 -12 let

10% oboustranně

4x častěji chlapci

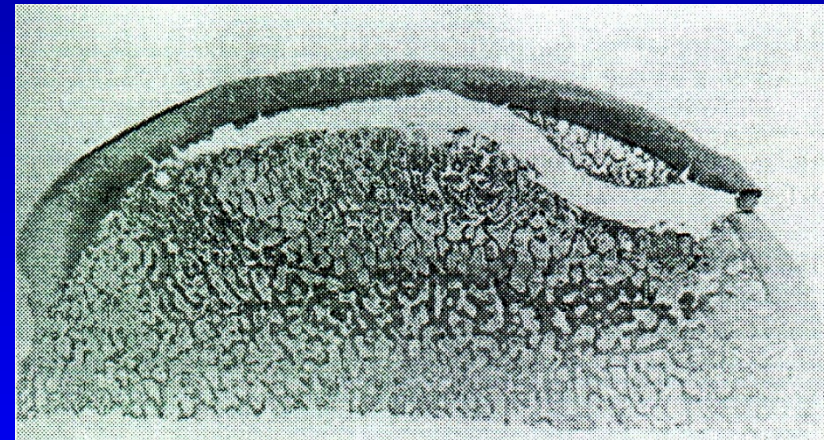
Klinické projevy: kulhání, bolest  
omezený pohyb (rotace a abdukce)



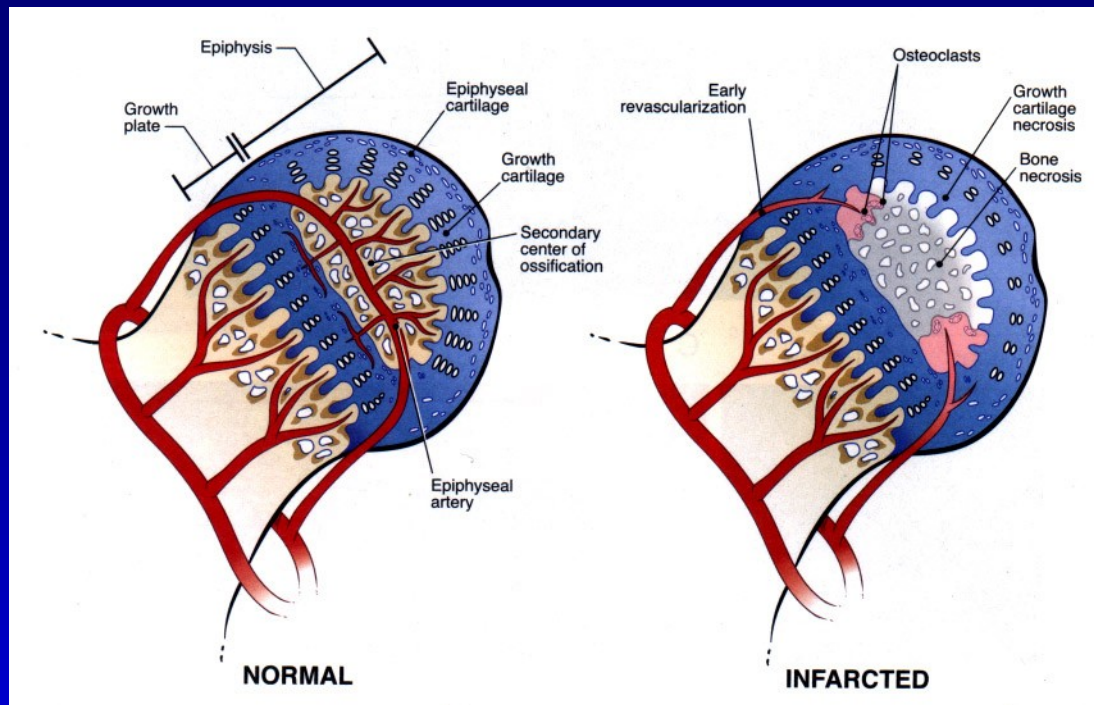
Obr. 2

# M. Calvé-Legg-Perthes

Ischémie postihuje celou epifýzu  
Růst kloubní chrupavky ještě pokračuje  
Kost je rezorbována a nahrazenou  
plst'ovitou nezralou kostí  
Tato kost je měkká a vulnerabilní  
Vzniká bolestivá  
subchondrální fraktura  
Ukazuje na rozsah postižení  
Nová plst'ovitá kost je pozvolna  
revaskularizována  
Nová kost je plastická  
a je tvarována podle zátěže



Obr. 6  
Subchondrální fraktura  
hlavice femuru



Ztráta vaskularizace epifýzy

Nekróza kloubní chrupavky epifýzy

Zástava enchondrální osifikace

Kumulace mikropoškození v epifýze-  
- resorpce, zhoršení mechanické síly

Poškození růstové ploténky- coxa vara, coxa brevis



# M. Perthes

1. ischemická fáze: avaskulární nekróza  
zástava růstu epifýzy  
revaskularizace z periferie  
obnova osifikace
2. ischemická fáze: trauma, subchondrální fraktura  
rezorpce pod frakturou  
náhrada plastickou kostí  
subluxace, deformita

# Dělení podle Cateralla

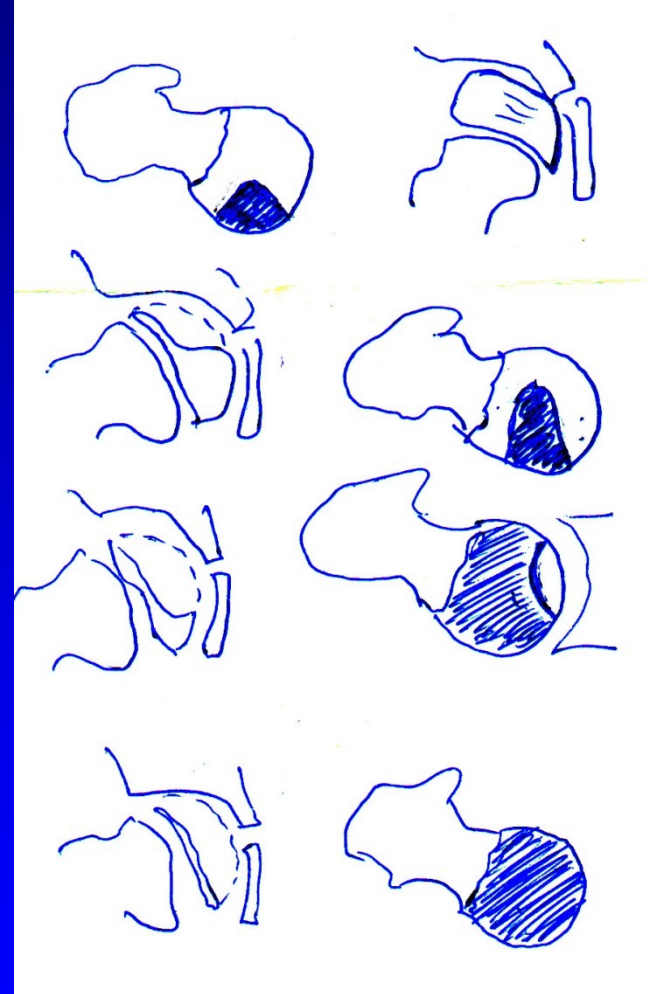
I. 25 %

II. 50 %

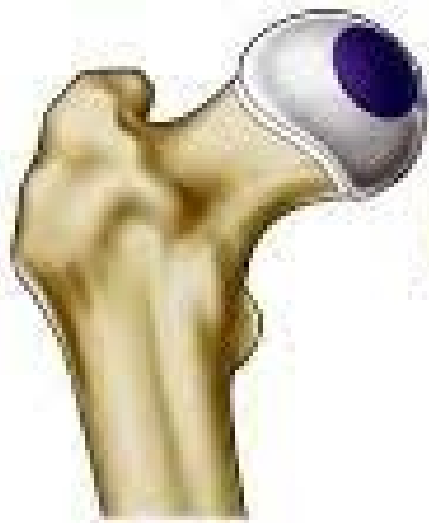med.- laterální pilíř

III. 75 %

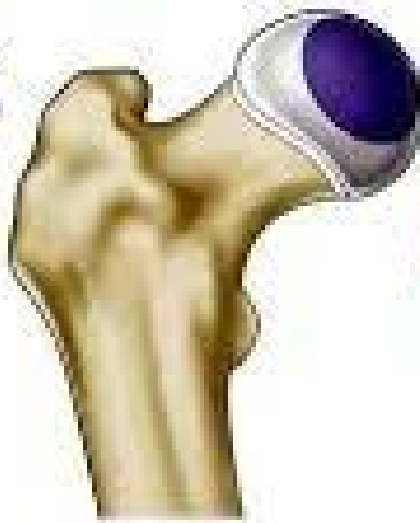IV. 100 %



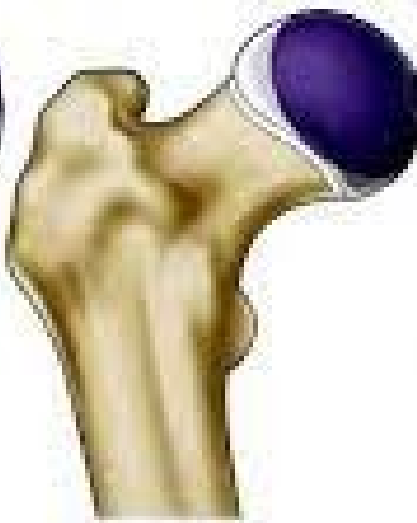Obr. 7



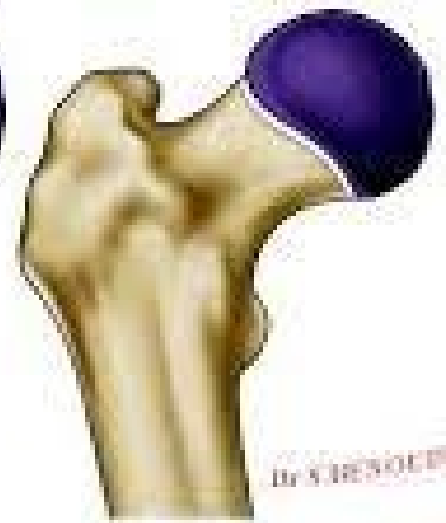Catterall I



Catterall II

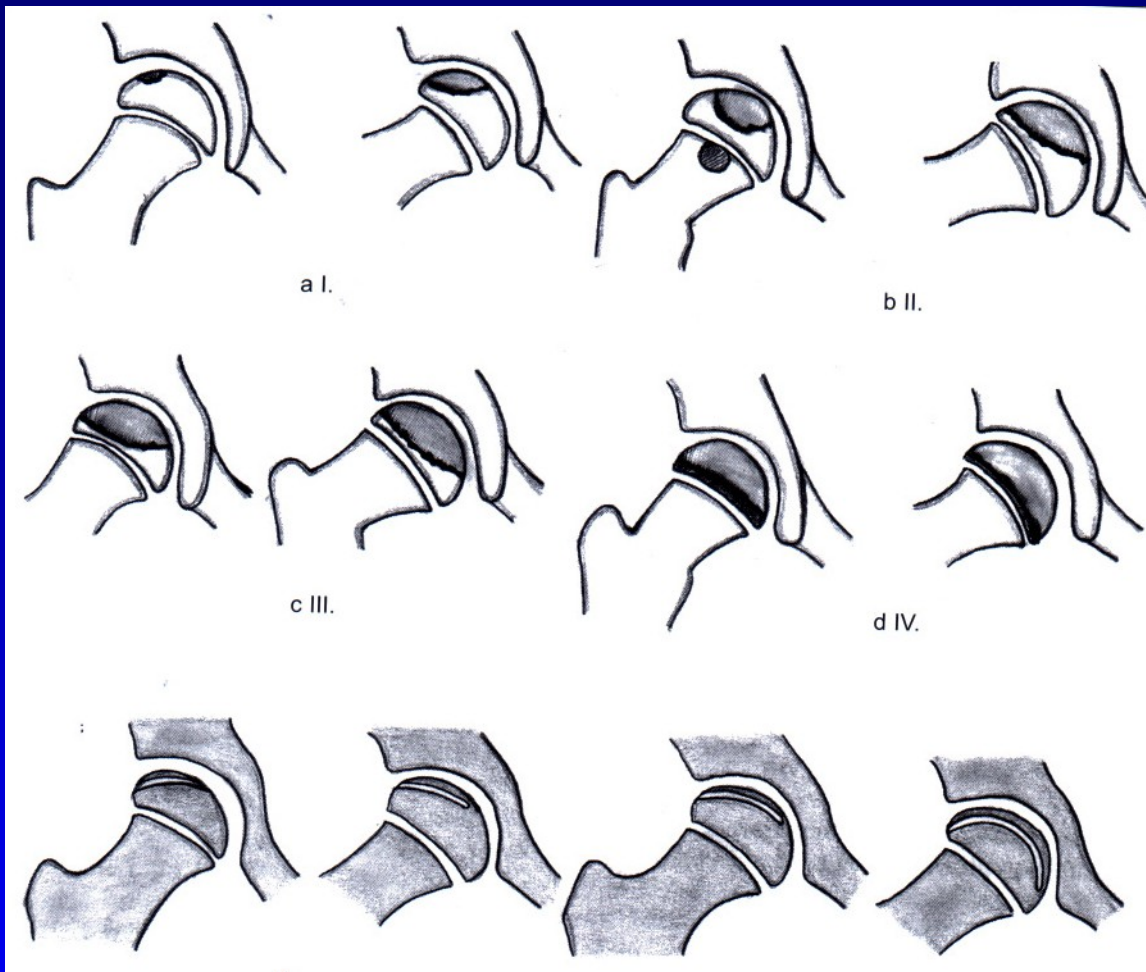


Catterall III



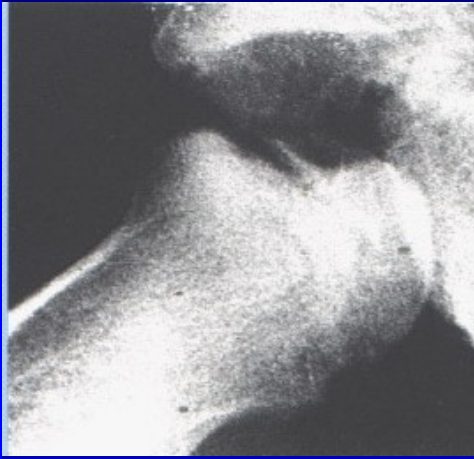
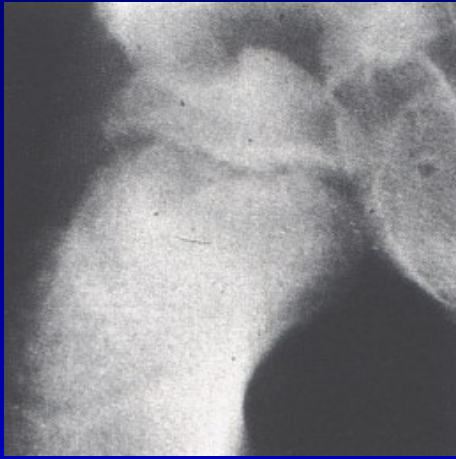Catterall IV

Dr. SURESH K. N. S.



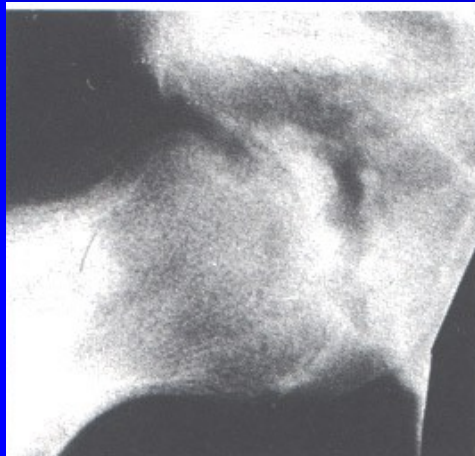
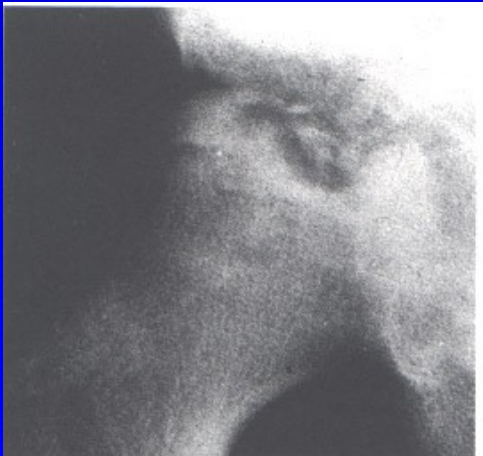Subchondral fx  
less than one half

Subchondral fx  
more than one half



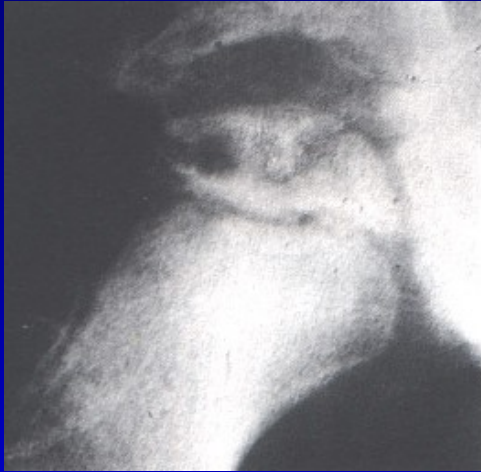Caterall I

Obr. 8

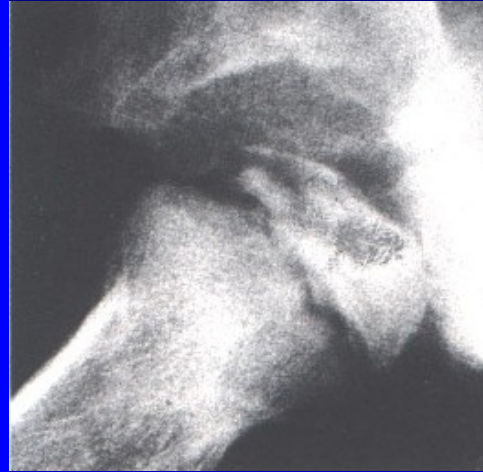

Caterall II

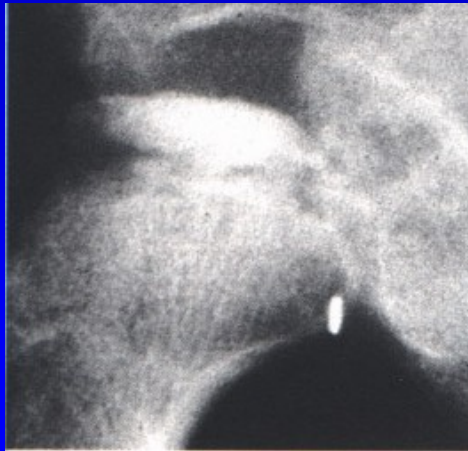
Obr. 9



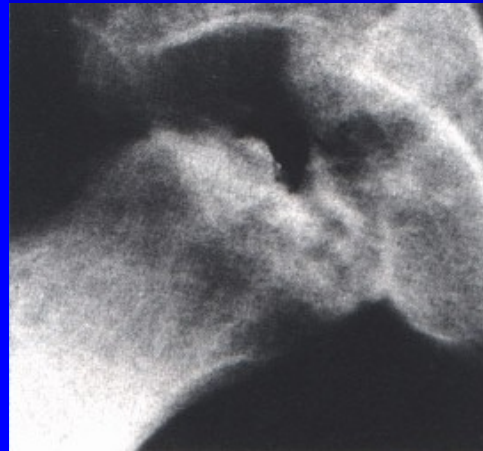Obr. 10



Caterall III



Obr. 11



Caterall IV

# Vyšetření

RTG

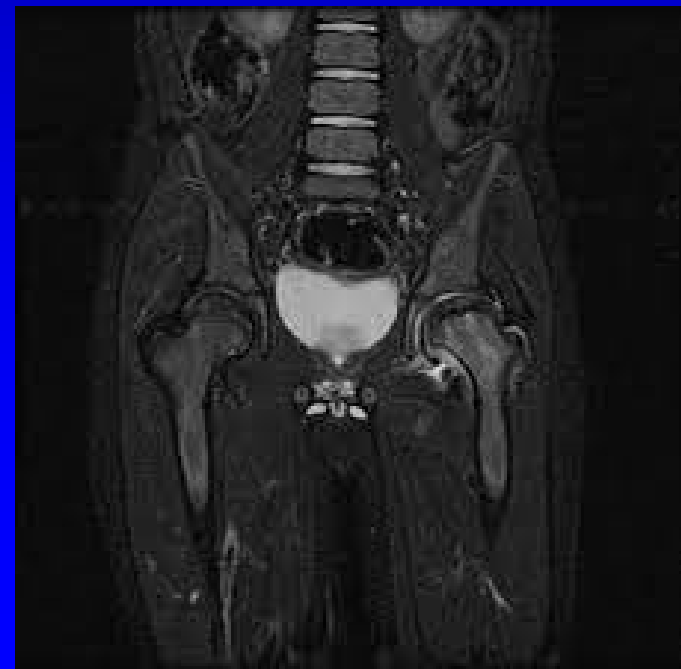
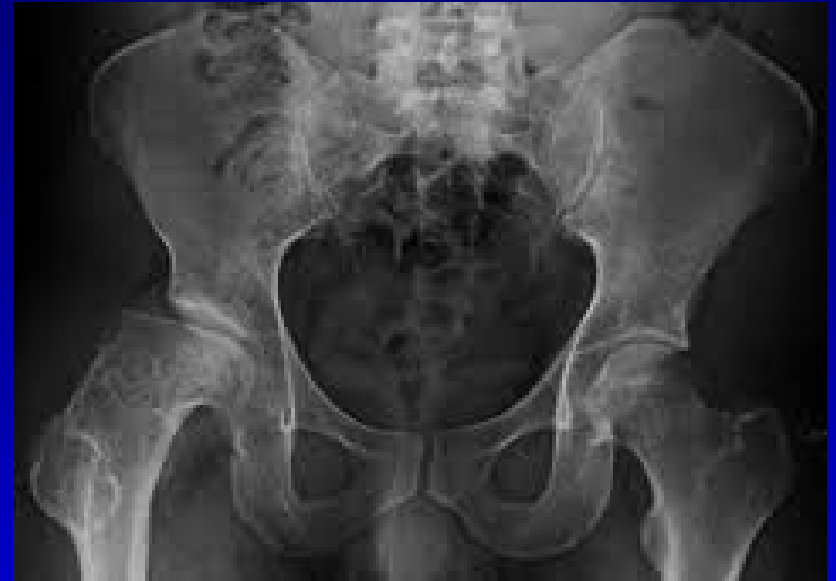MRI

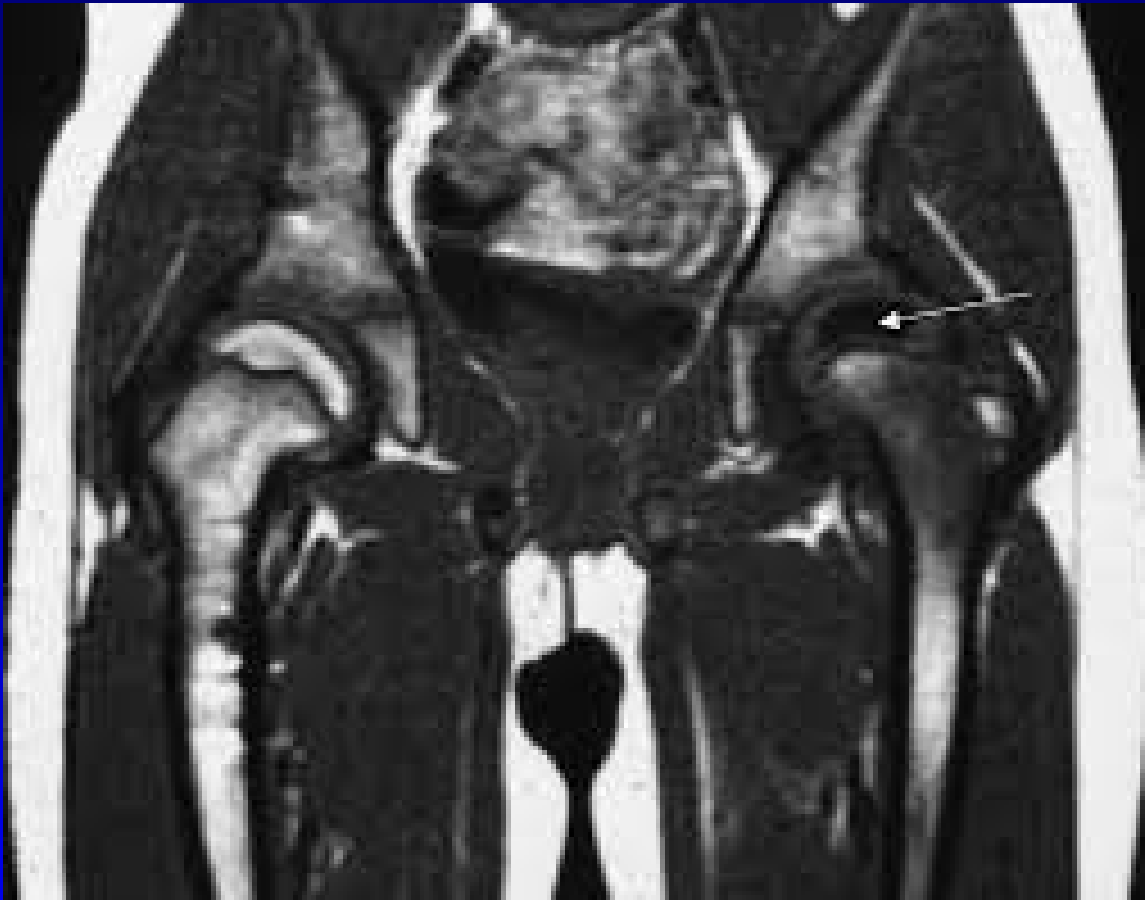Artrografie

CT - 3 D rekonstrukce

Scintigrafie

Ultrasonografie





MRI



# Prognóza

I. a II. stupeň - dobrá prognóza

III. a IV. stupeň - špatná prognóza

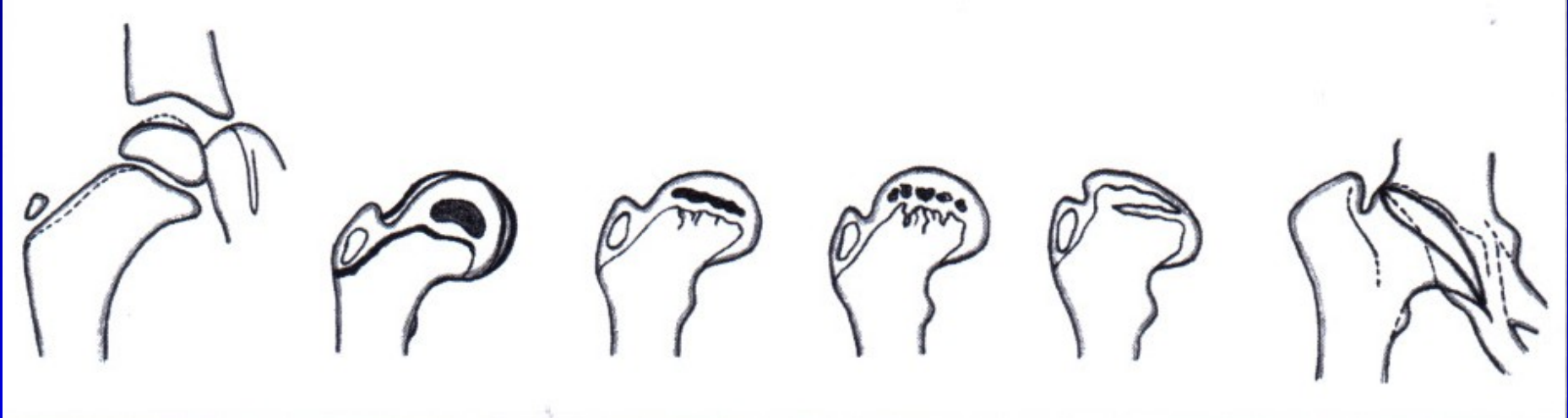
Rizikové faktory:

vyšší věk

větší rozsah ložiska

ztráta containmentu, subluxe

ztráta pohybu



Typy deformity u m. Perthes

# Léčba

Princip léčby- containment

= udržení hlavice hluboko v acetabulu

Důležité je:

zachovat pohyb v kyčelním kloubu

cvičení s cílem co nejlepšího rozsahu pohybu

dlouhodobé odlehčení a nezatěžování končetiny

Konzervativní metody:

- berle: měsíce

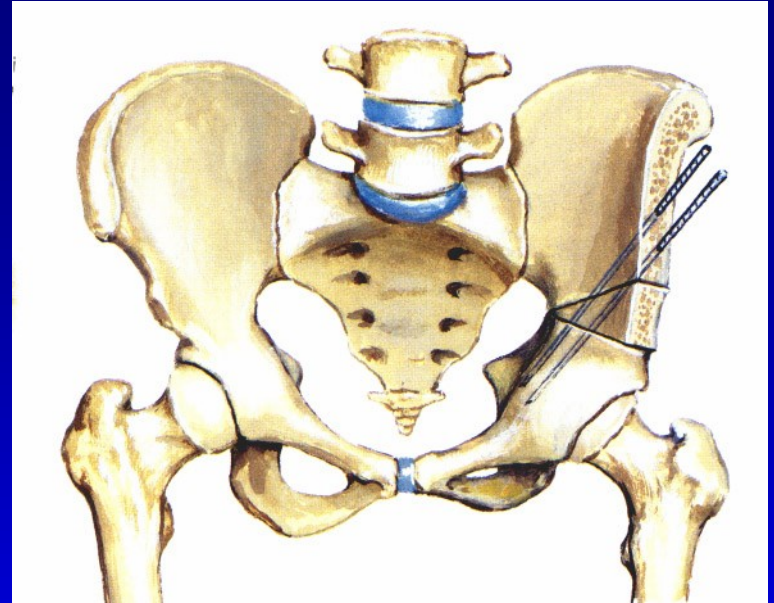
Operační metody: u III. a IV. st. a subluxace

osteotomie pánve (Salter, Steel)

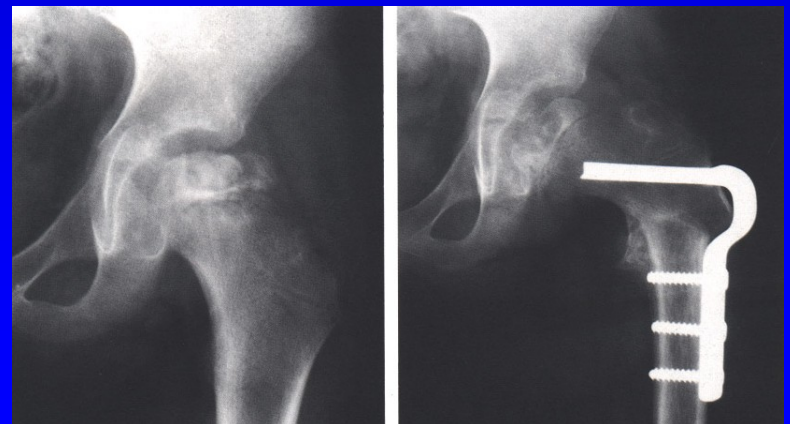
osteotomie femuru- výjimečně

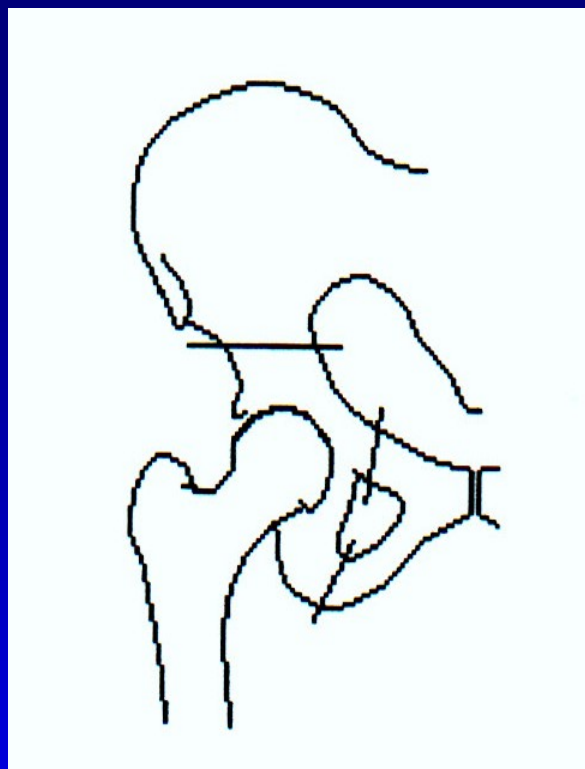
# Operativní metody

Osteotomie pánve  
sec. Salter  
- u mladších dětí



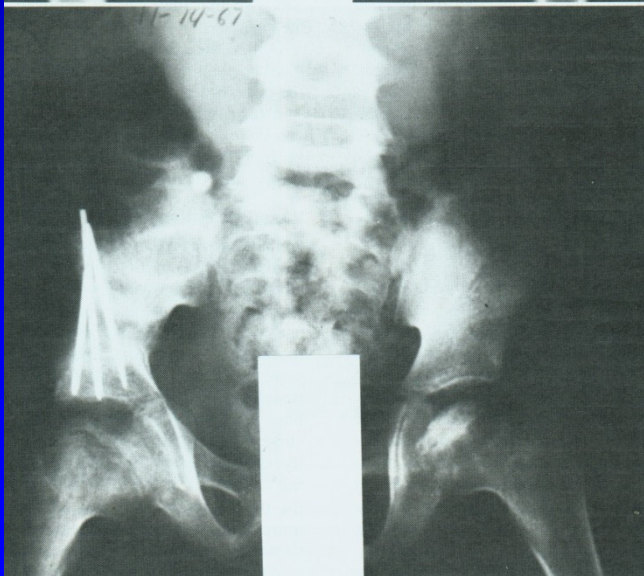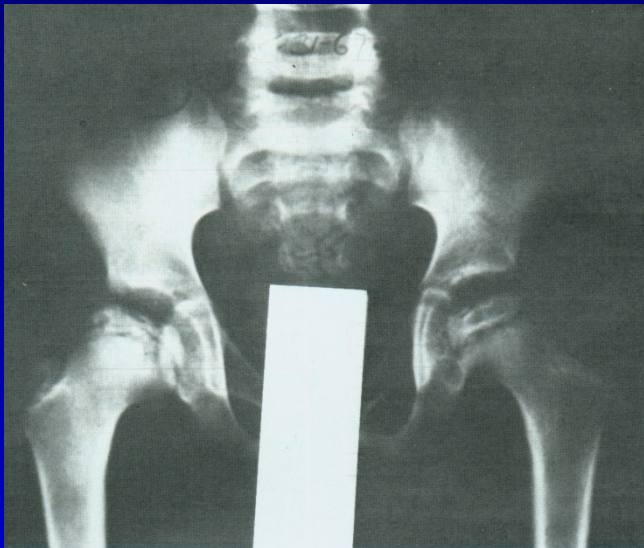
Varizační osteotomie  
femuru



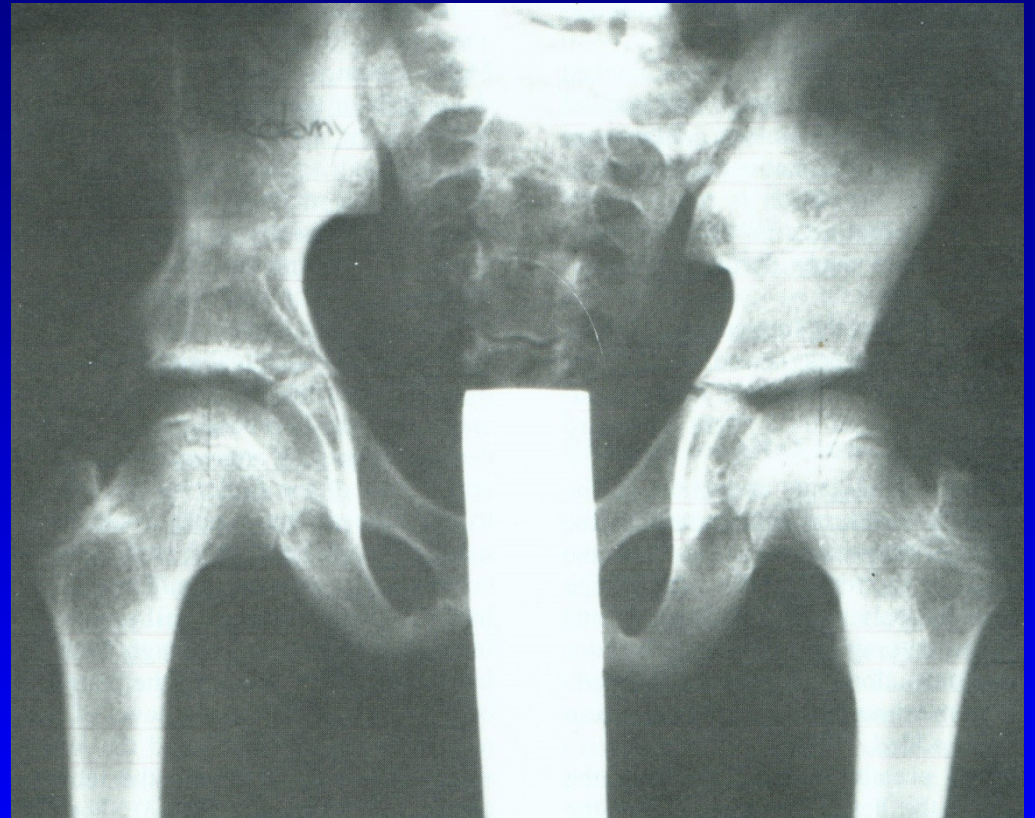


Osteotomie pánve podle Steela  
- u starších dětí

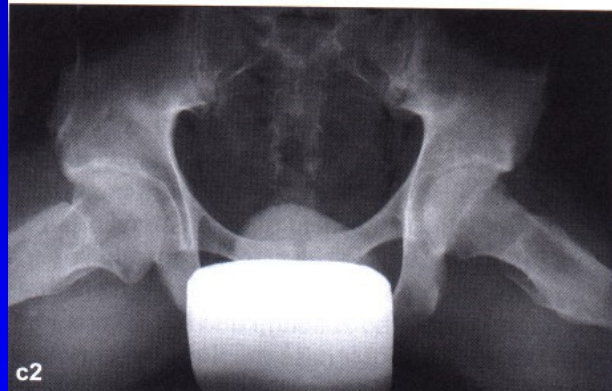
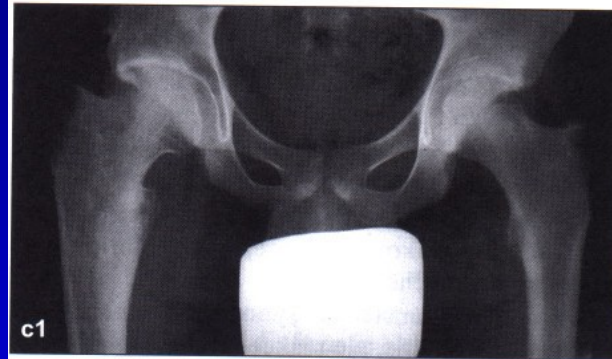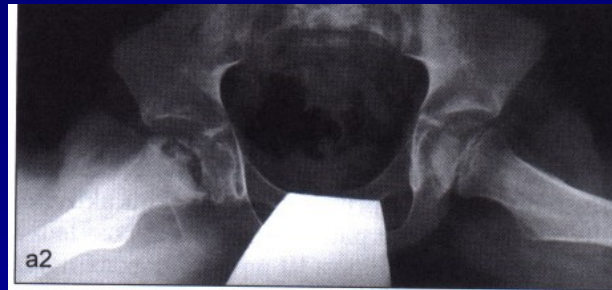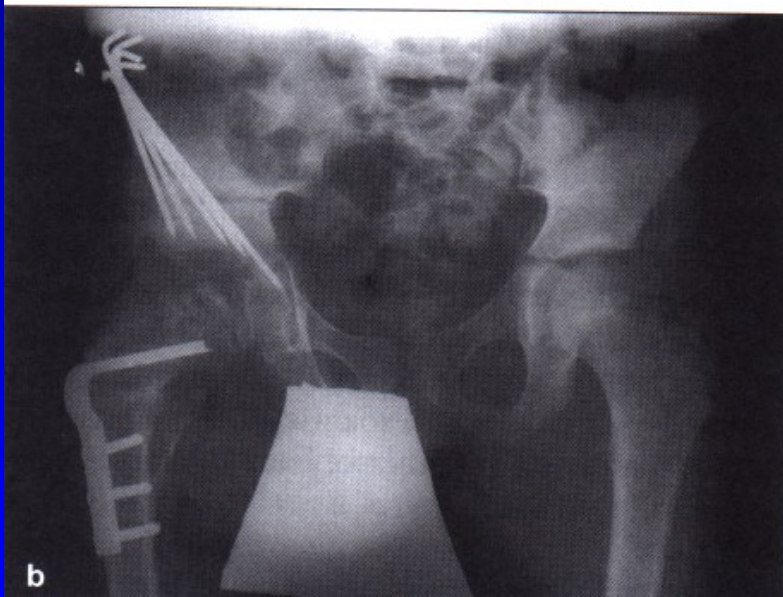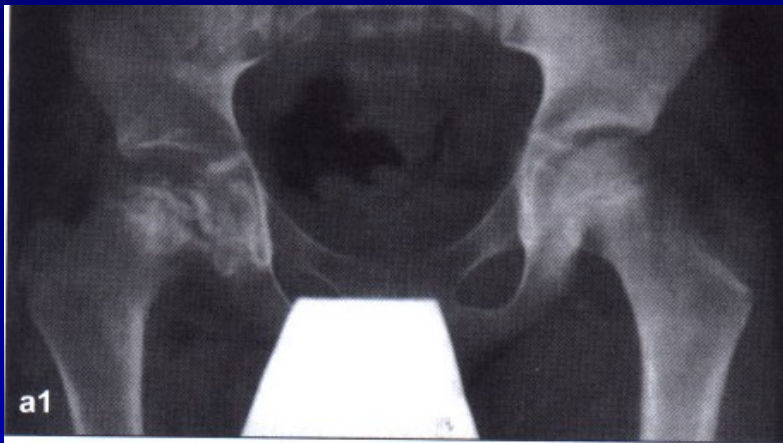# Op. sec. Salter



Obr. 19



Obr. 20



Perthes disease on the right hip  
after Salter osteotomy  
Almost normal hip in 18 years of age

# Následky m. Perthes

coxa plana

zkratek končetiny

omezení pohybu

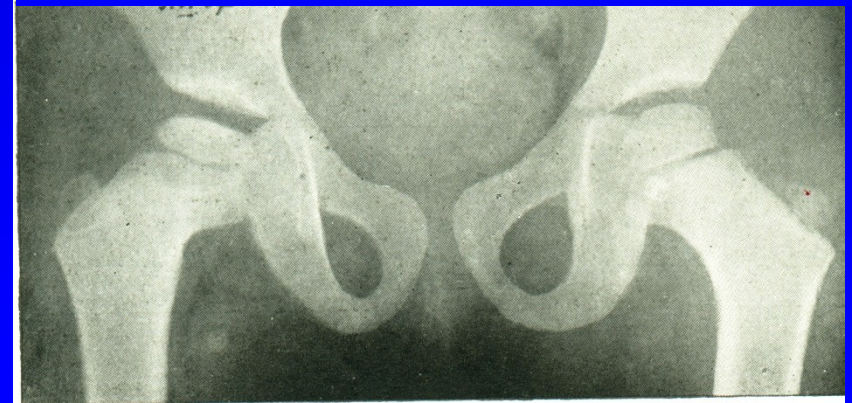
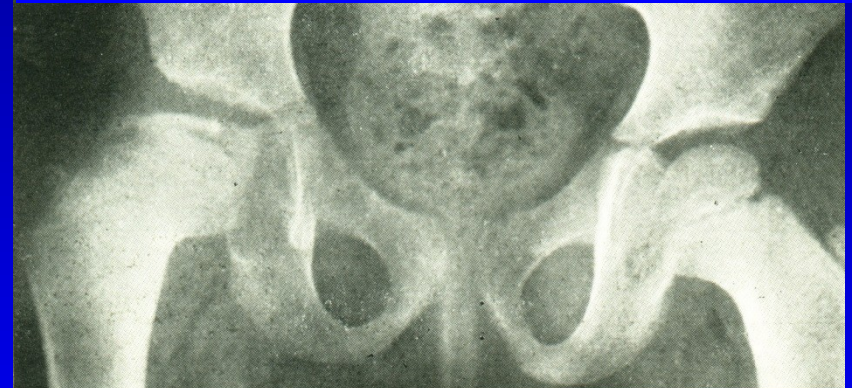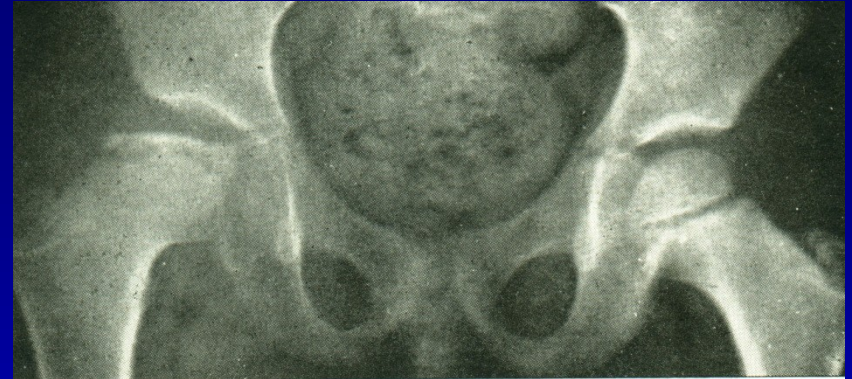
předčasná deformující artróza

Prognóza je lepší:

dítě je mladší

menší stupeň postižení

není laterální subluxe



Obr. 21



# Tibia vara Blount

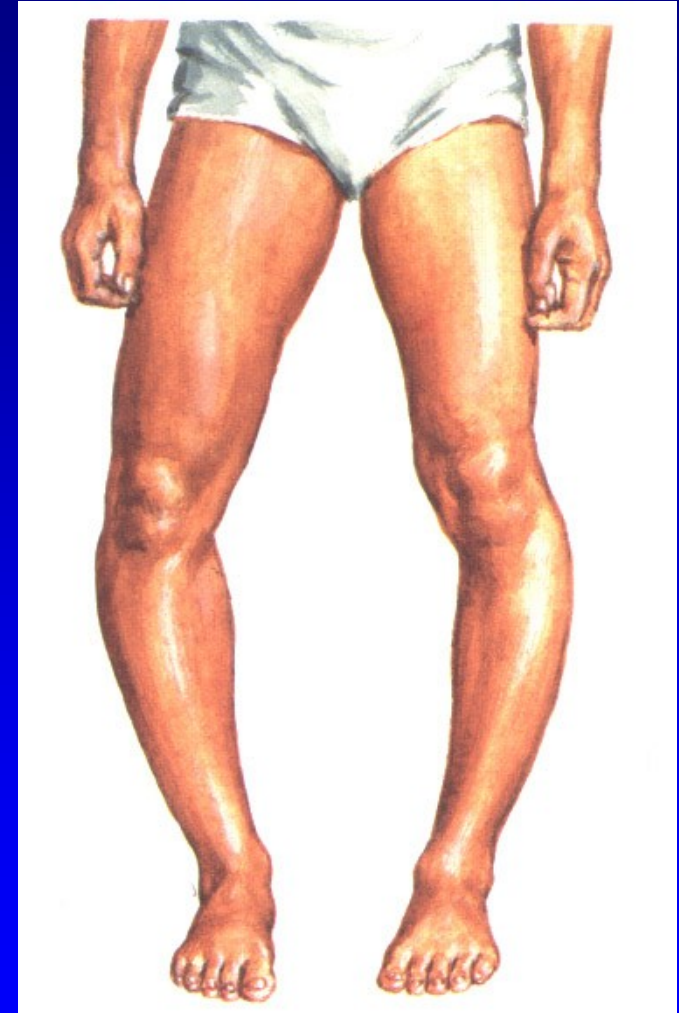
Porucha růstu mediální části  
růstové ploténky proximální části tibiae

Předčasný uzávěr RP mediálně  
Zmenšení epifýzy mediálně

Typ infantilní – do 3 let

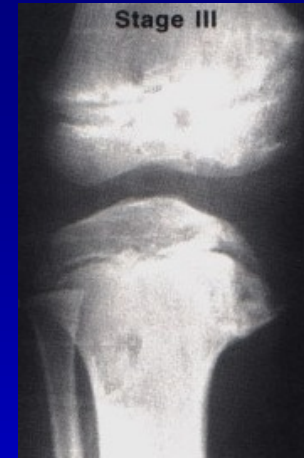
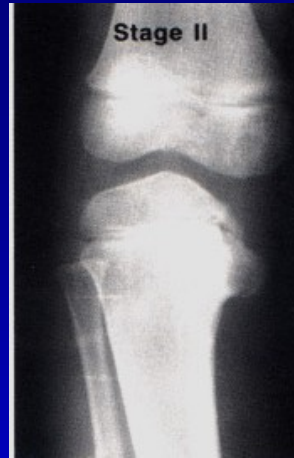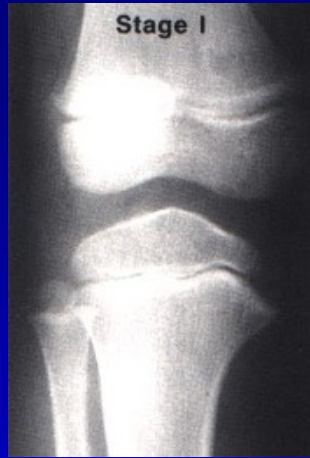Typ juvenilní - do 10 let

Th: odlečení, ortézy  
korekční osteotomie

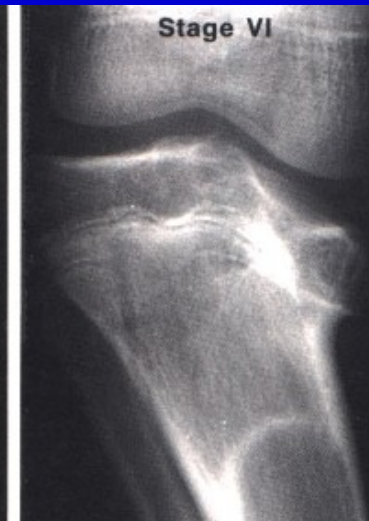
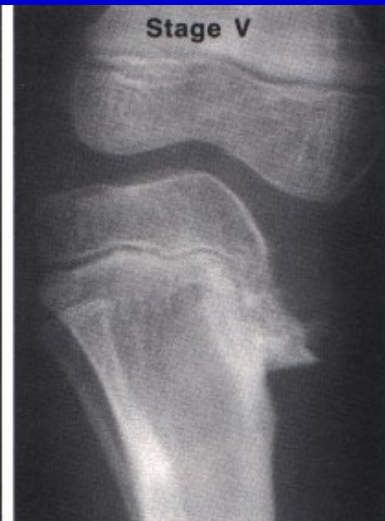
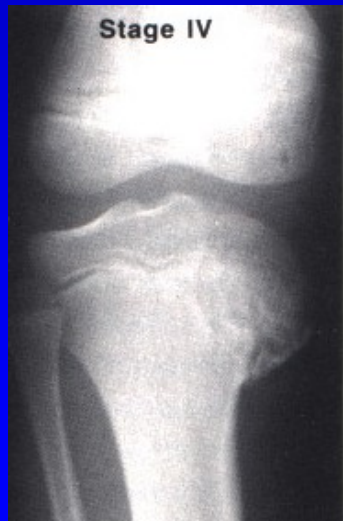
Obr. 22

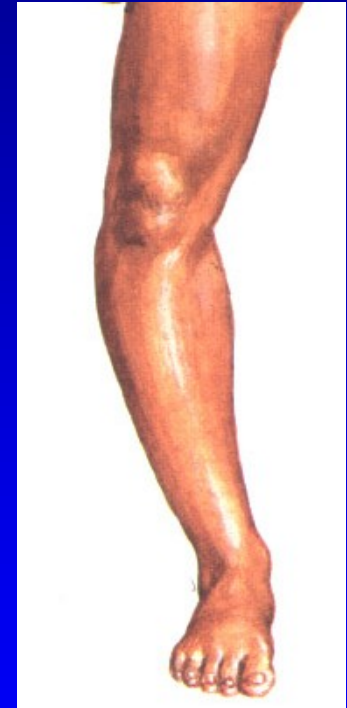# Tibia vara Blount



Obr. 24



Obr. 25



# Necrosis ossis lunati m. Kienböck

Terapie:

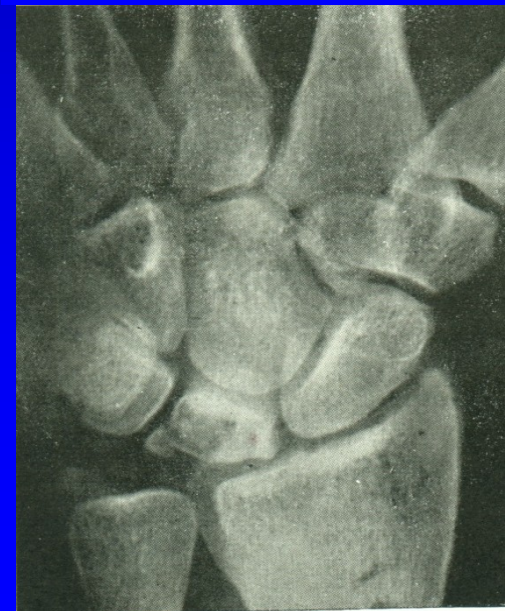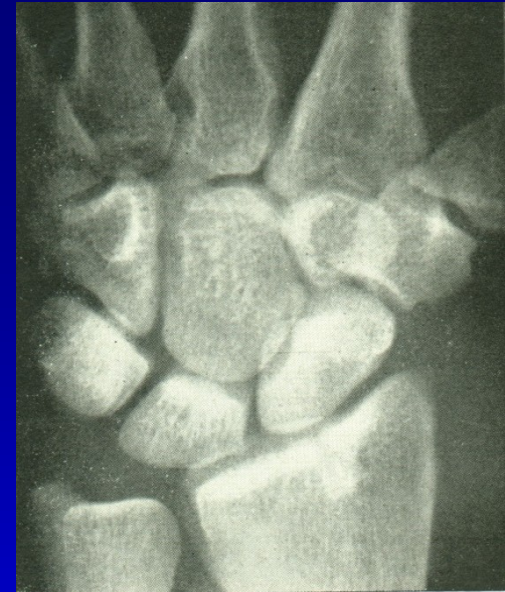Klid

Imobilizace

Exstirpace kosti + smotek šlachy

Náhrada implantátem

Transpozice os pisiforme



# M. Köhler I. - necrosis ossis navicularis

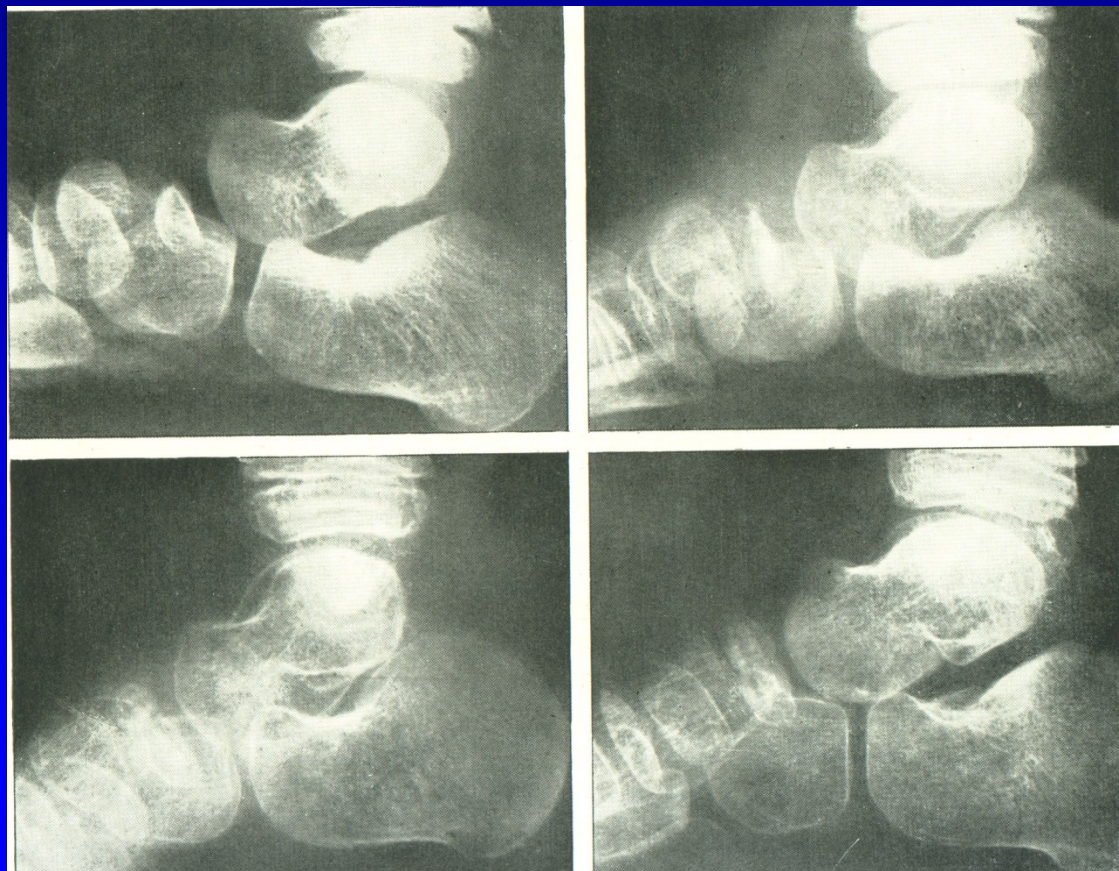
Terapie:

Klid

Imobilizace

Náhrada kostním štěpem

Artrodéza



Obr. 37

M. Köhler II.  
M. Freiberg-Köhler  
Necrosis capitis  
metatarsi

Terapie:

Klid, odlehčení

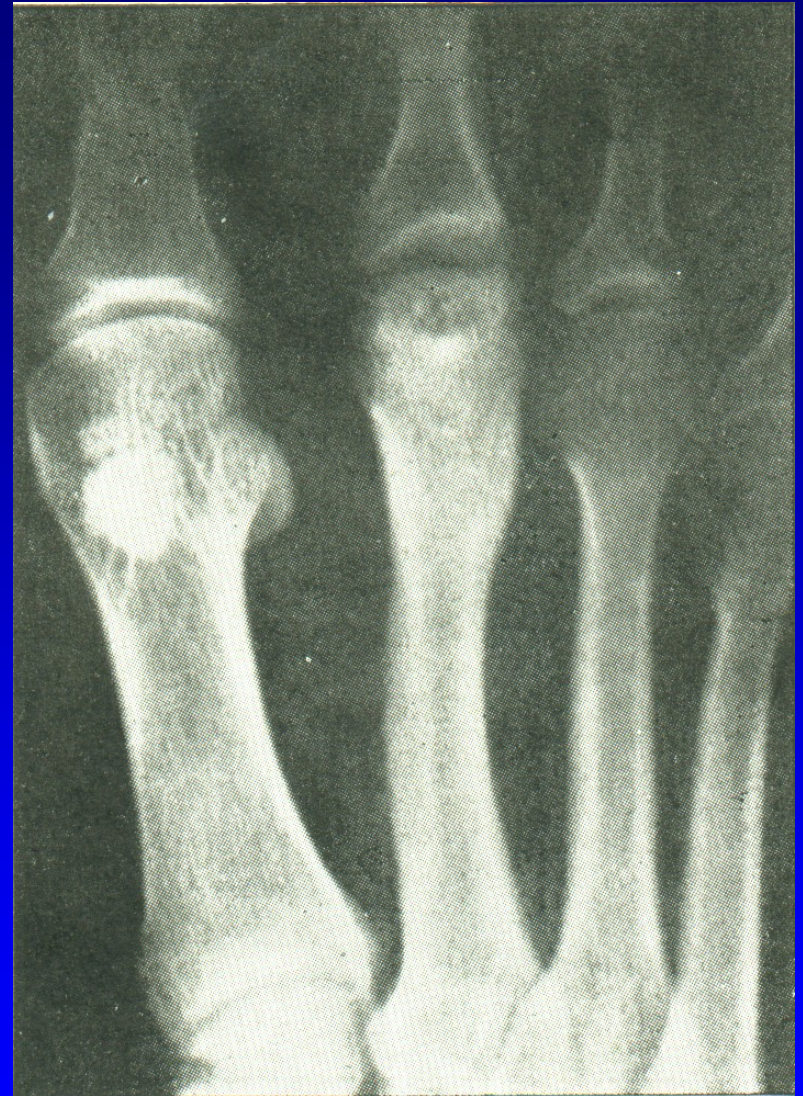Vložky, ortézy

Operace:

Snesení nekrotické části

Plastika

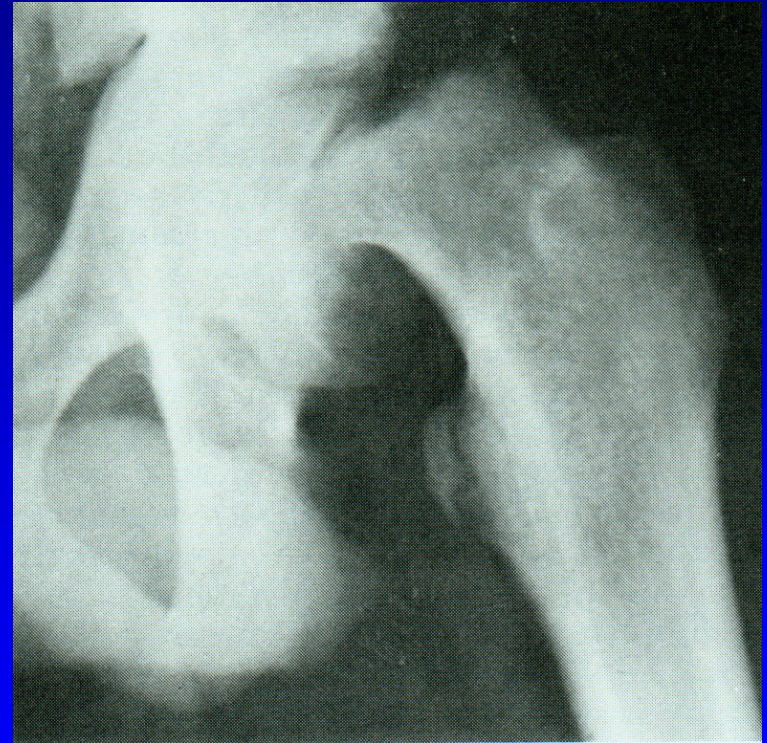
Osteotomie



Obr. 38

# Coxa vara adolescentium

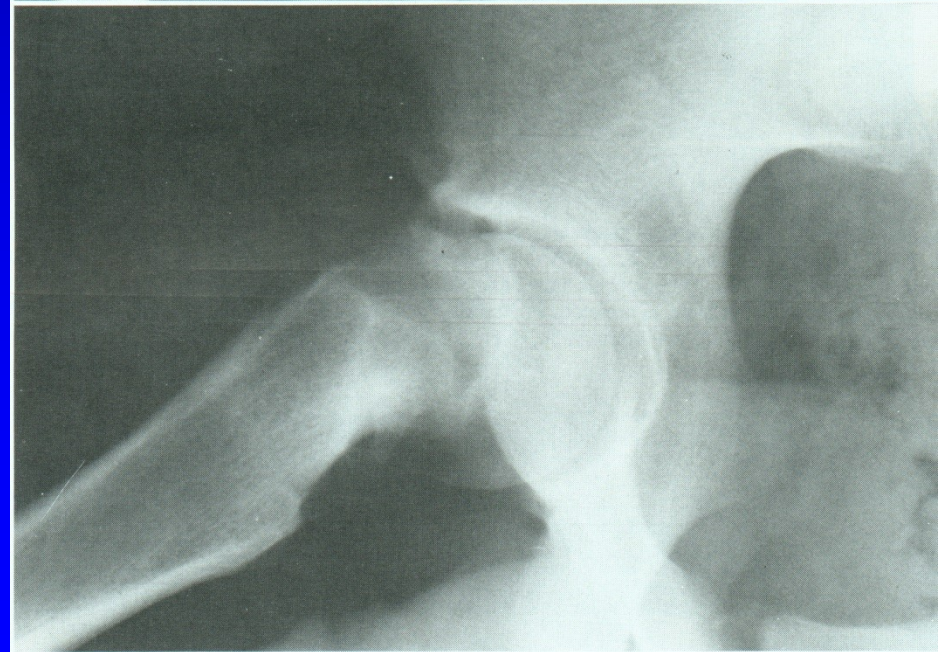
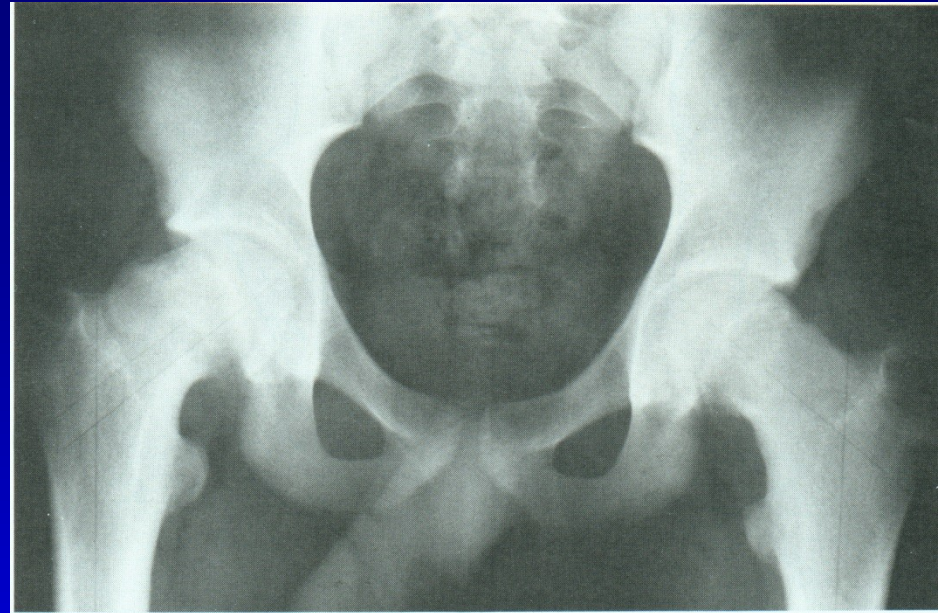
Je to porucha epifyzárního růstu  
Oslabení růstové ploténky  
Nerovnováha mezi růstovým  
hormonem a pohlavními hormony  
Obézní jedinci  
Fröhlichův syndrom  
Adiposogenitální syndrom  
9-15 let  
1/3 oboustranný výskyt



Obr. 26

# CVA

Pozvolný nebo náhlý skluz proximální epifýzy femuru dolů, dozadu do varozity a retroverze, metafýza femuru jde proximálně a zevně.



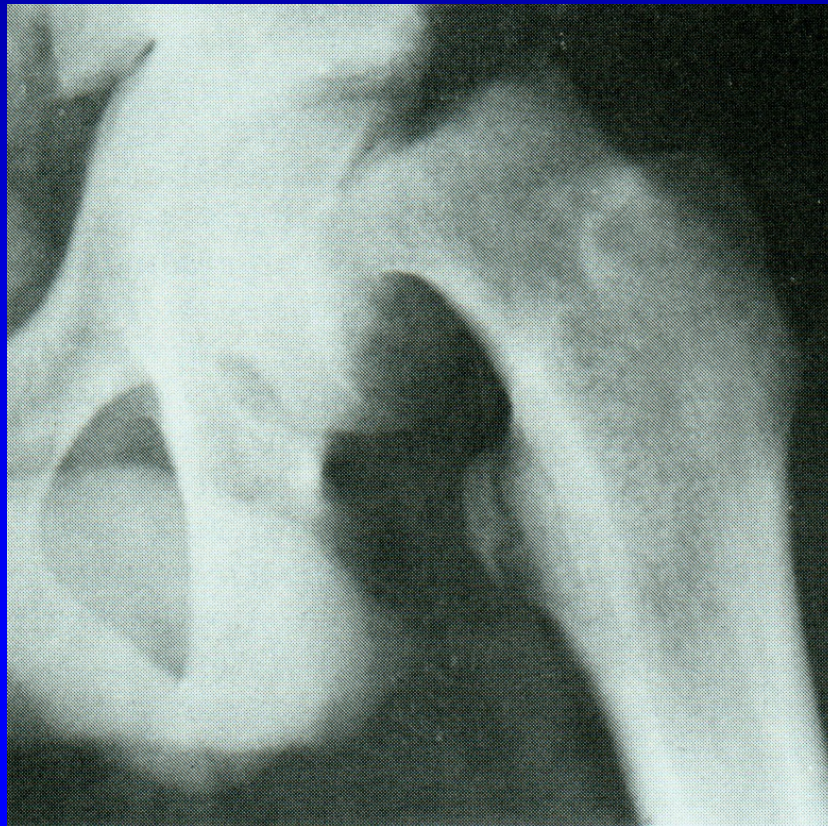
Obr. 27

# Klinické příznaky:

Bolest v kyčli, někdy v koleni, kulhání  
končetina je zkrácena v zevní rotaci

Omezena abdukce a vnitřní rotace

Trendelenburgův příznak je pozitivní

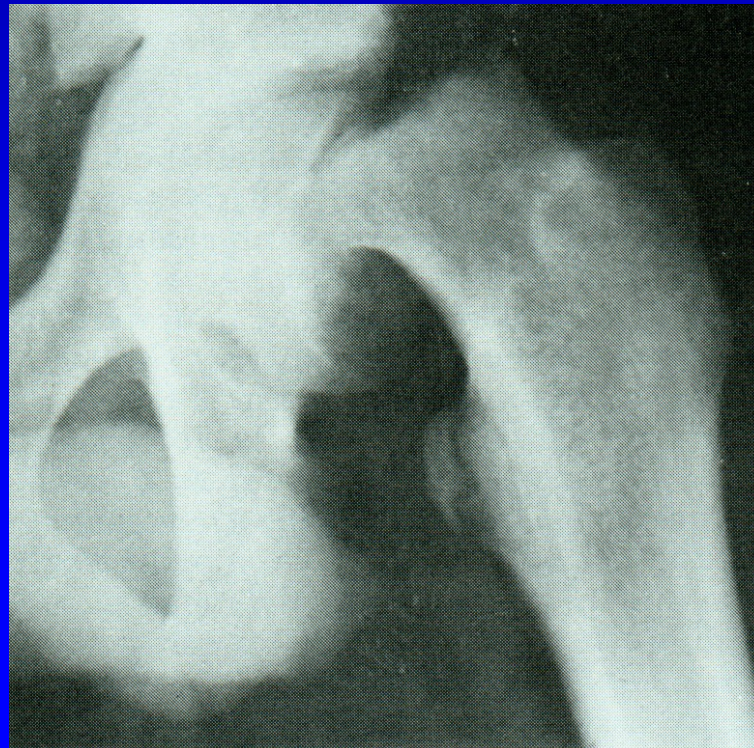


Obr. 28



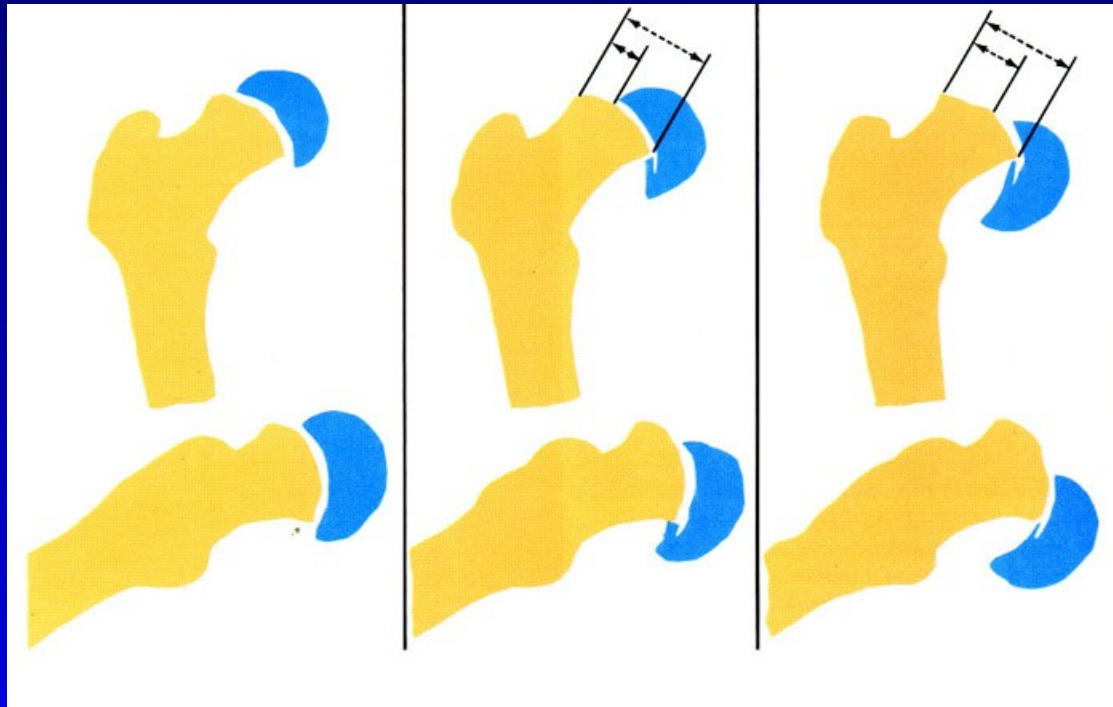
# Typy CVA:

1. Preslip (6%)
2. Akutní skluz (11%)
3. Chronický skluz (po 2 týdnech, 60 %)
4. Akutní skluz v situaci chronického sklouzávání (23%)



Obr. 29

# Stupeň CVA



1. Lehký: úhel do 30%, skluz o  $\frac{1}{3}$  průměru hlavice
2. Středně těžký: úhel 30-60 %, skluz  $\frac{1}{3}$ - $\frac{1}{2}$  průměru hlavice
3. Těžký: úhel nad 60 %, skluz o více jak  $\frac{1}{2}$  průměru hlavice

# Léčba

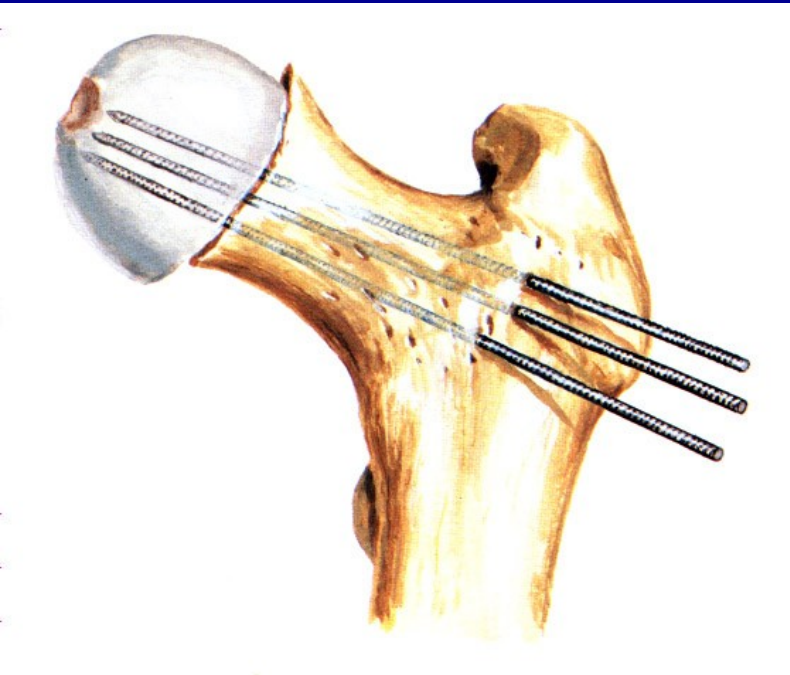
Fixace in situ (K dráty, šrouby) -  
u lehkých skluzů

Zavřená repozice a fixace K dráty -  
u středních a těžkých skluzů

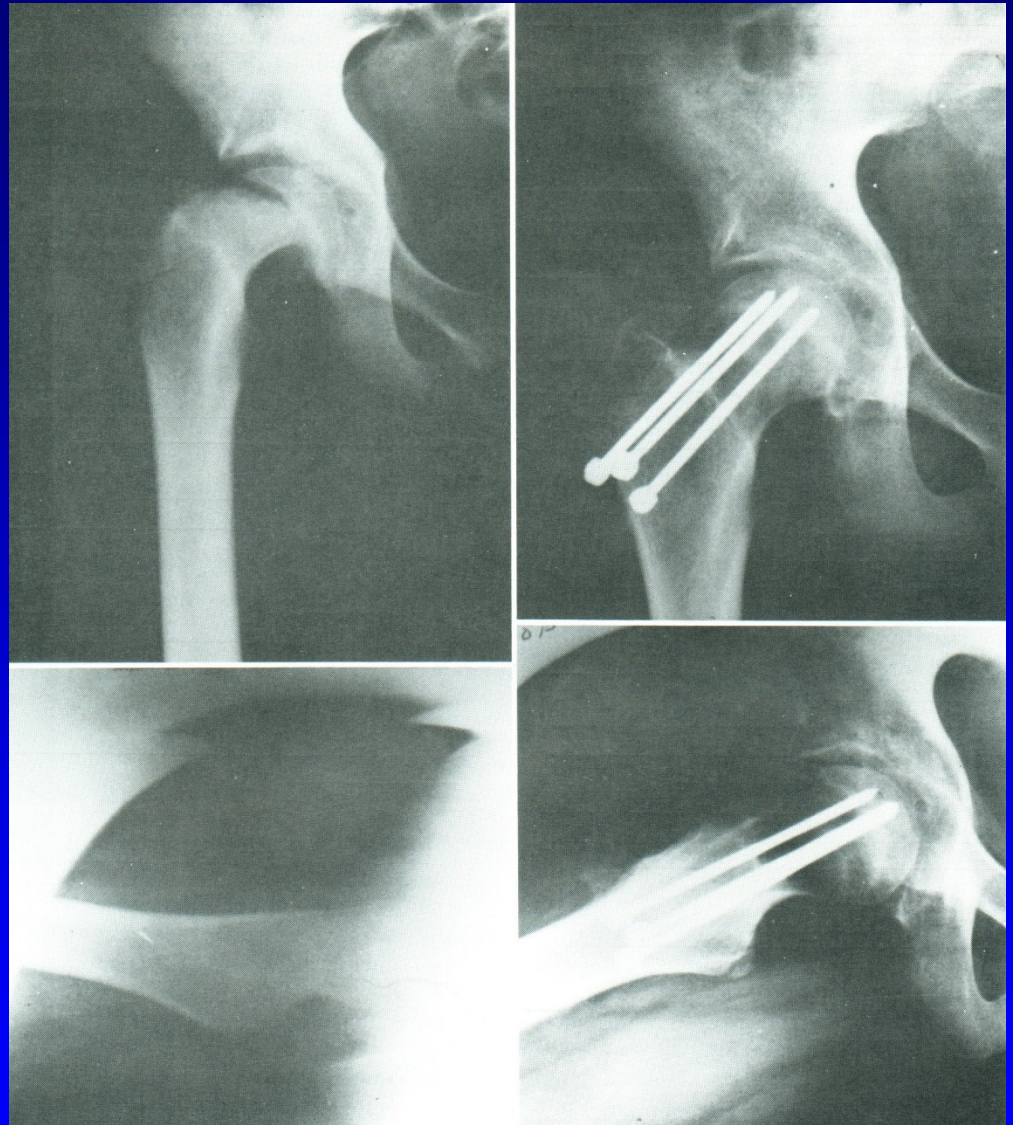
Vyjímečně - otevřená repozice

Osteotomie v pertrochanterické krajině -  
Southwick, Imhäuser-Weber

# Fixace in situ

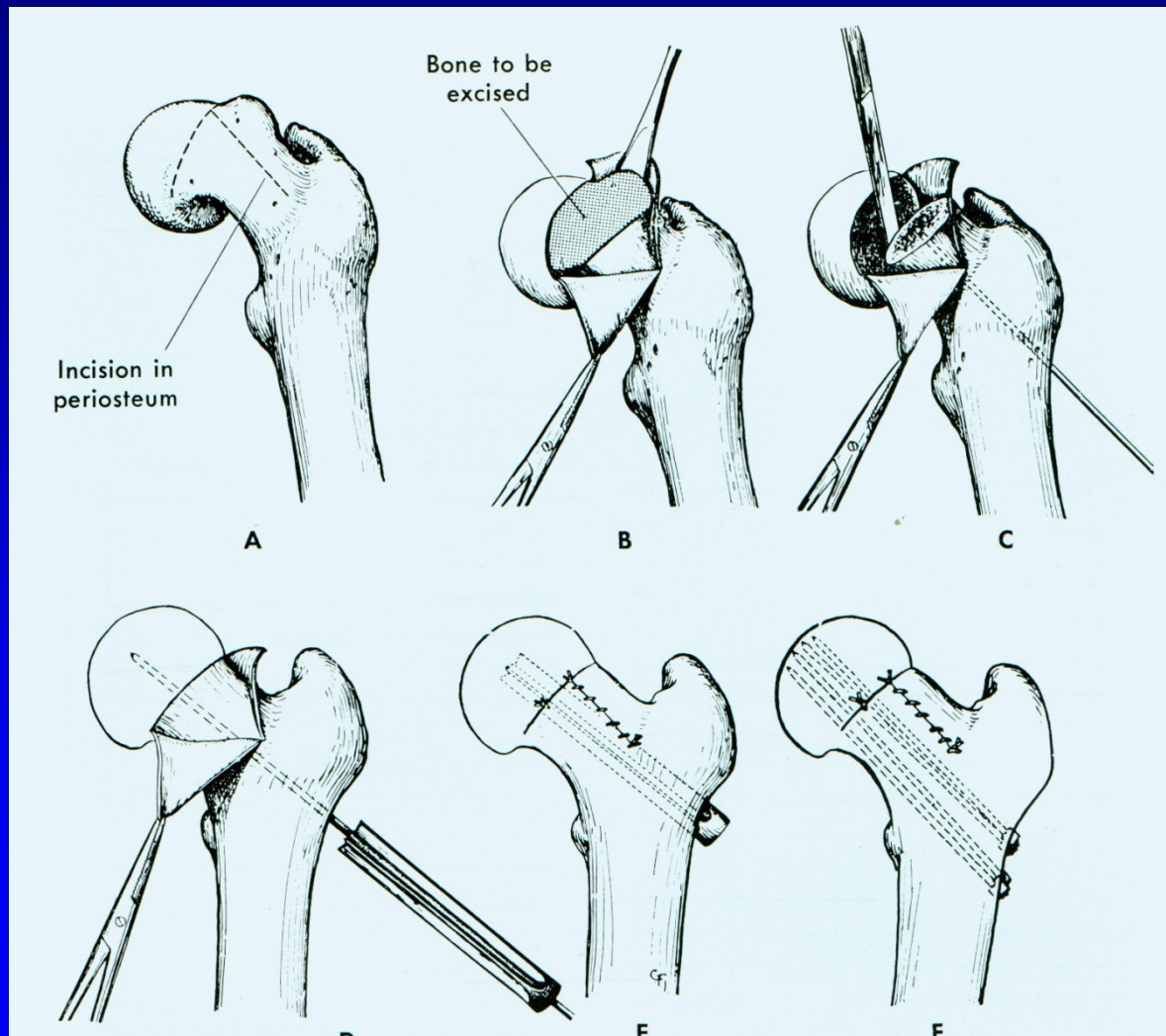


Obr. 31



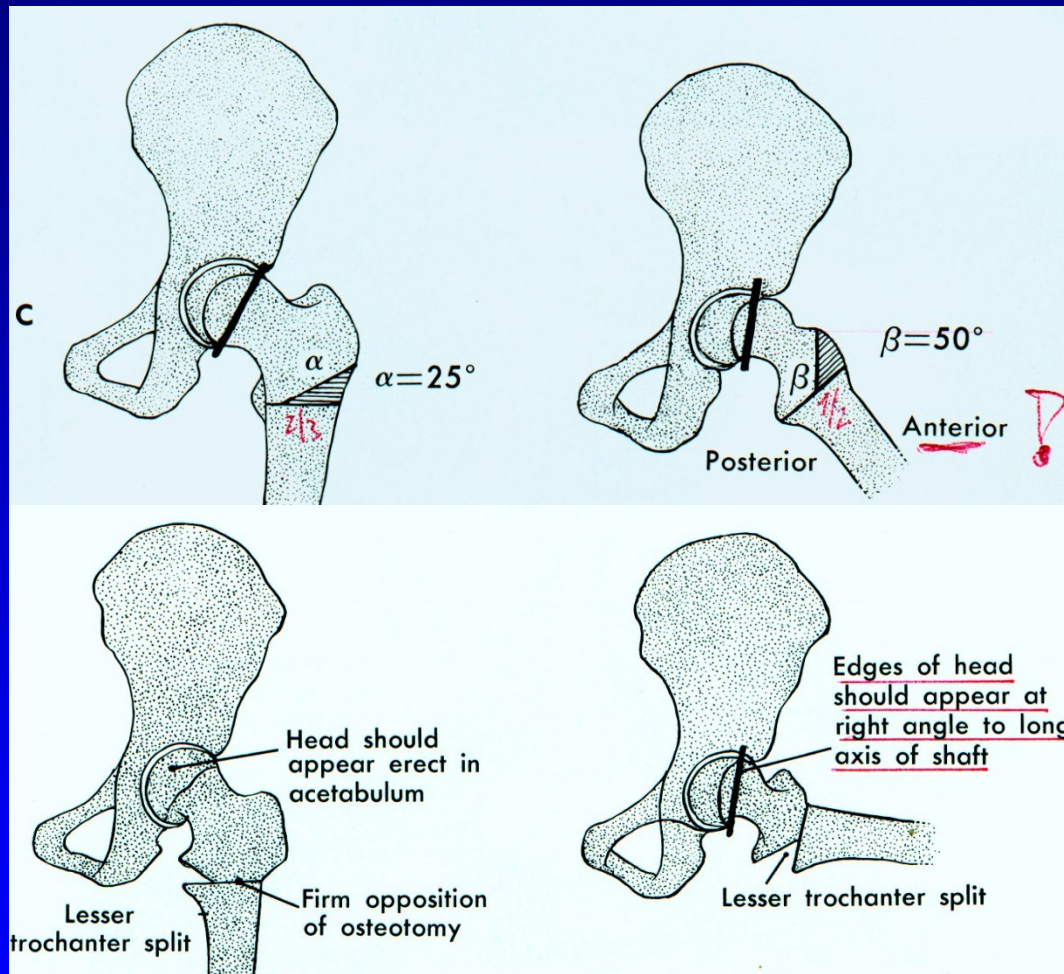
Obr. 32

# Otevřená repozice a fixace hřebce

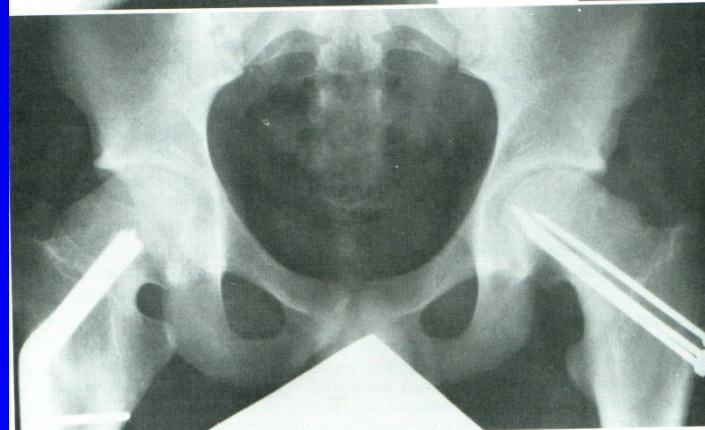
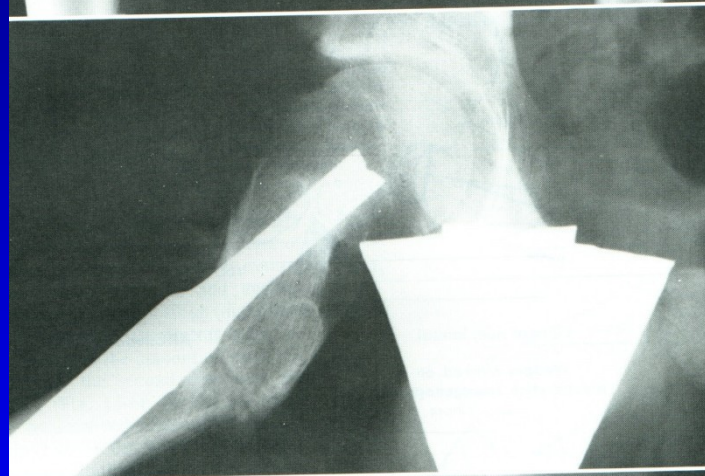
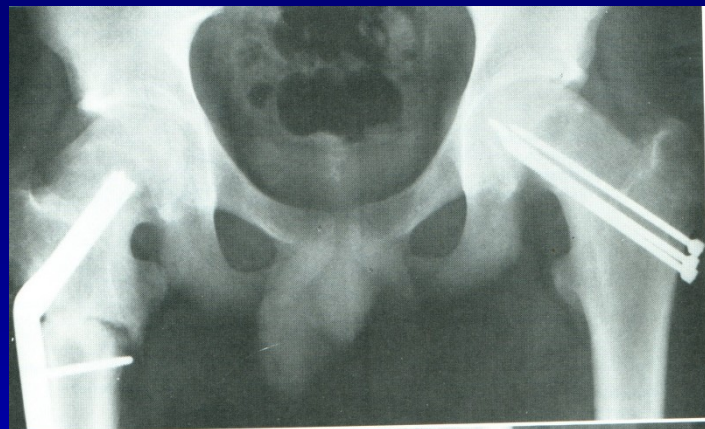
Obr. 33

# Osteotomy sec. Southwick



# Pertrochanterická osteotomie femuru - CVA



Obr. 35

# Komplikace CVA

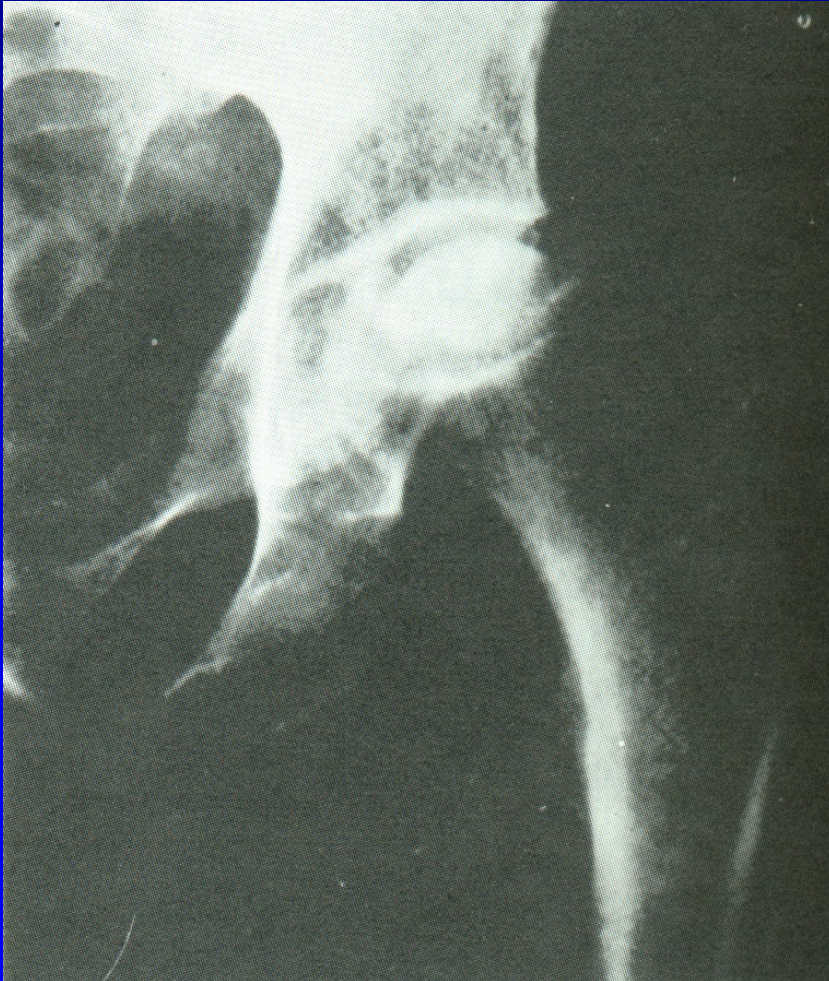Avaskulární nekróza hlavice femuru

Chondrolýza hlavice femuru

Osteoartróza kyčle



# Idiopatická avaskulární nekróza hlavice femuru



Etiologie je neznámá

Bolesti

Nemožnost pohybu

Omezení pohybu

Obr. 39

72 % oboustranně

Bez léčby 85 % progreduje do kolapsu

5-12 % indikací k TEP

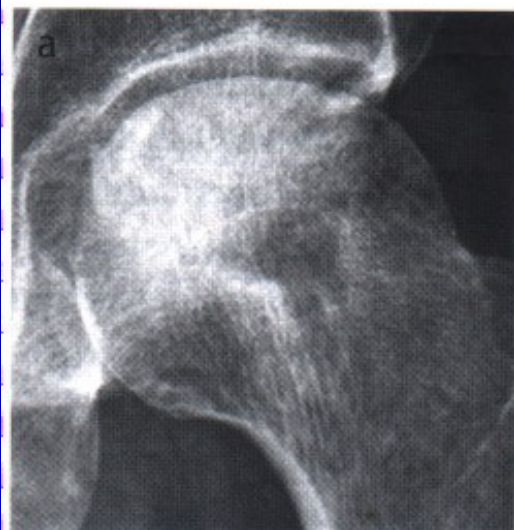Diagnóza:

Kostní infarkt v začátku je asymptomatický

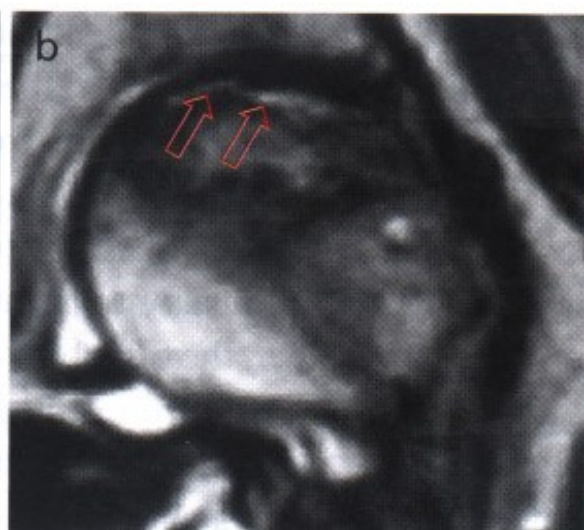
Bolesti v třísle, kolem stehna, kyčle – nutno vyšetřit

RTG – jen pokročilé stavy

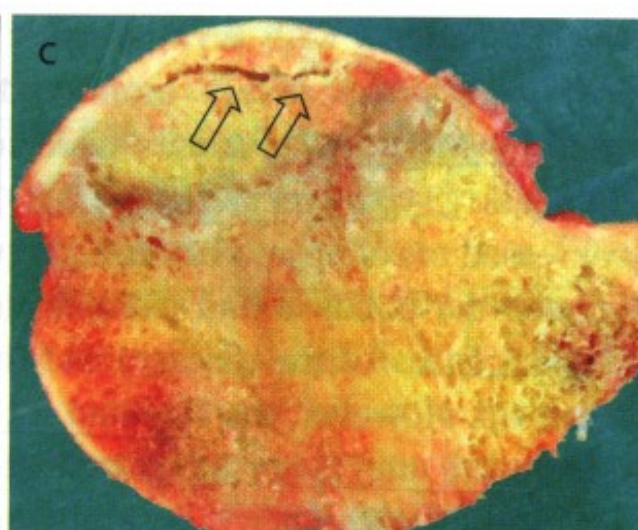
MRI



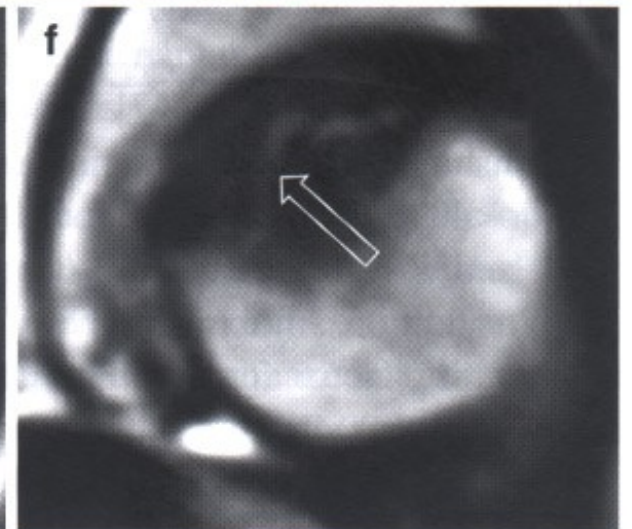
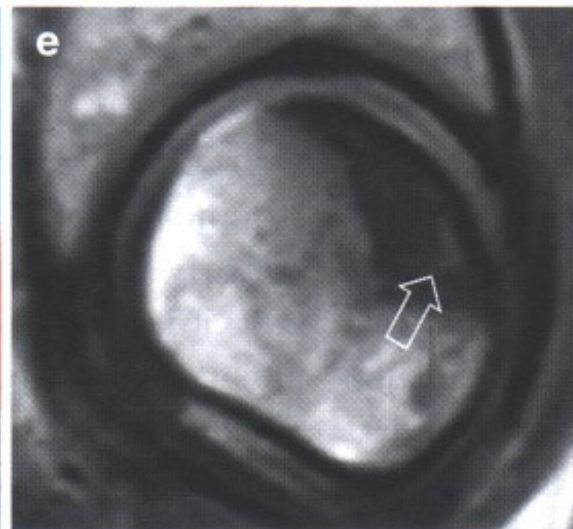
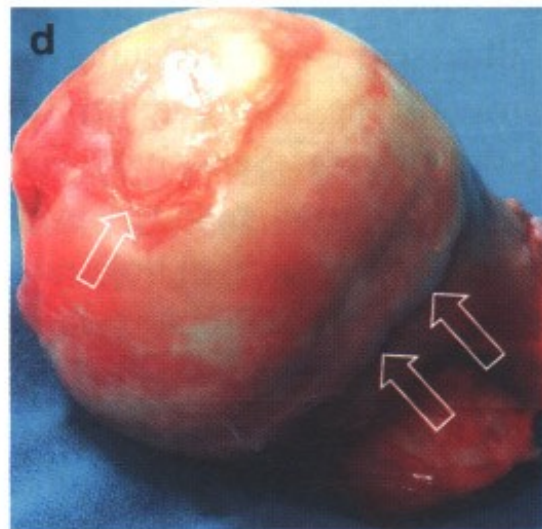
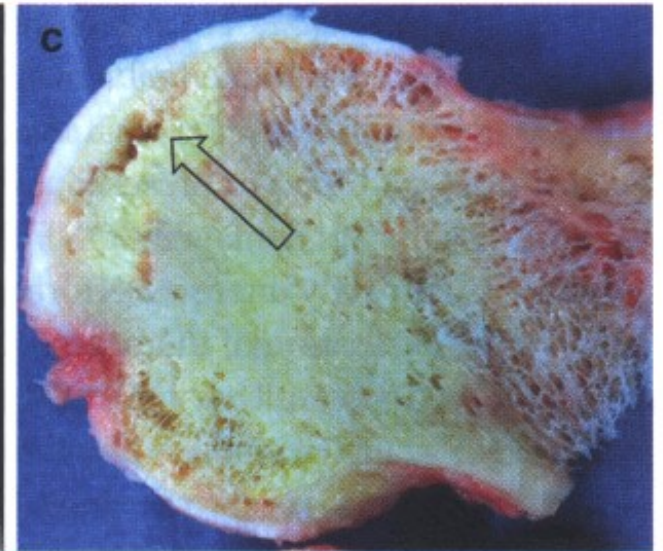
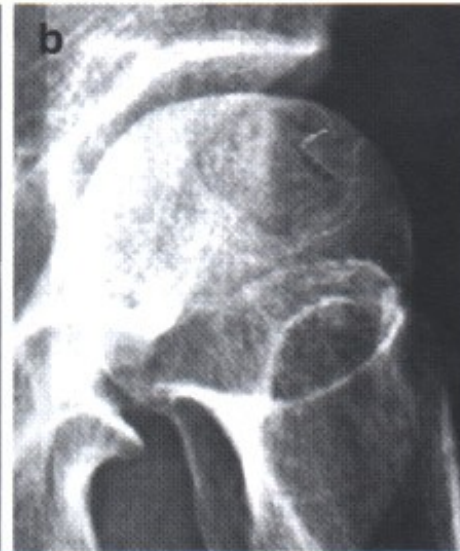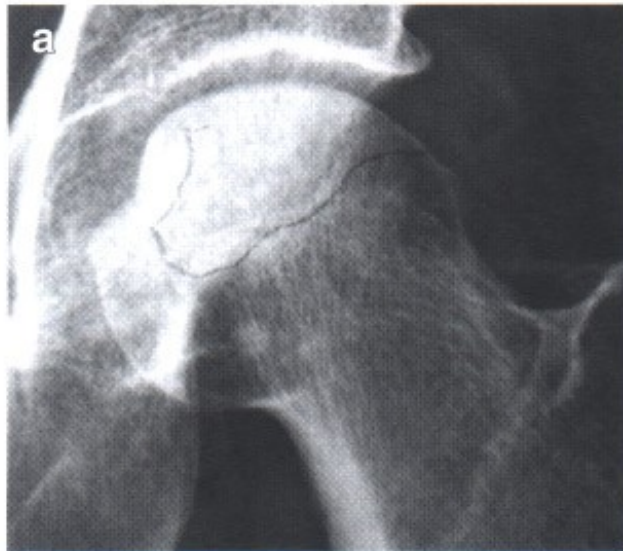
RTG  
Subchondr. projasnění



MRI

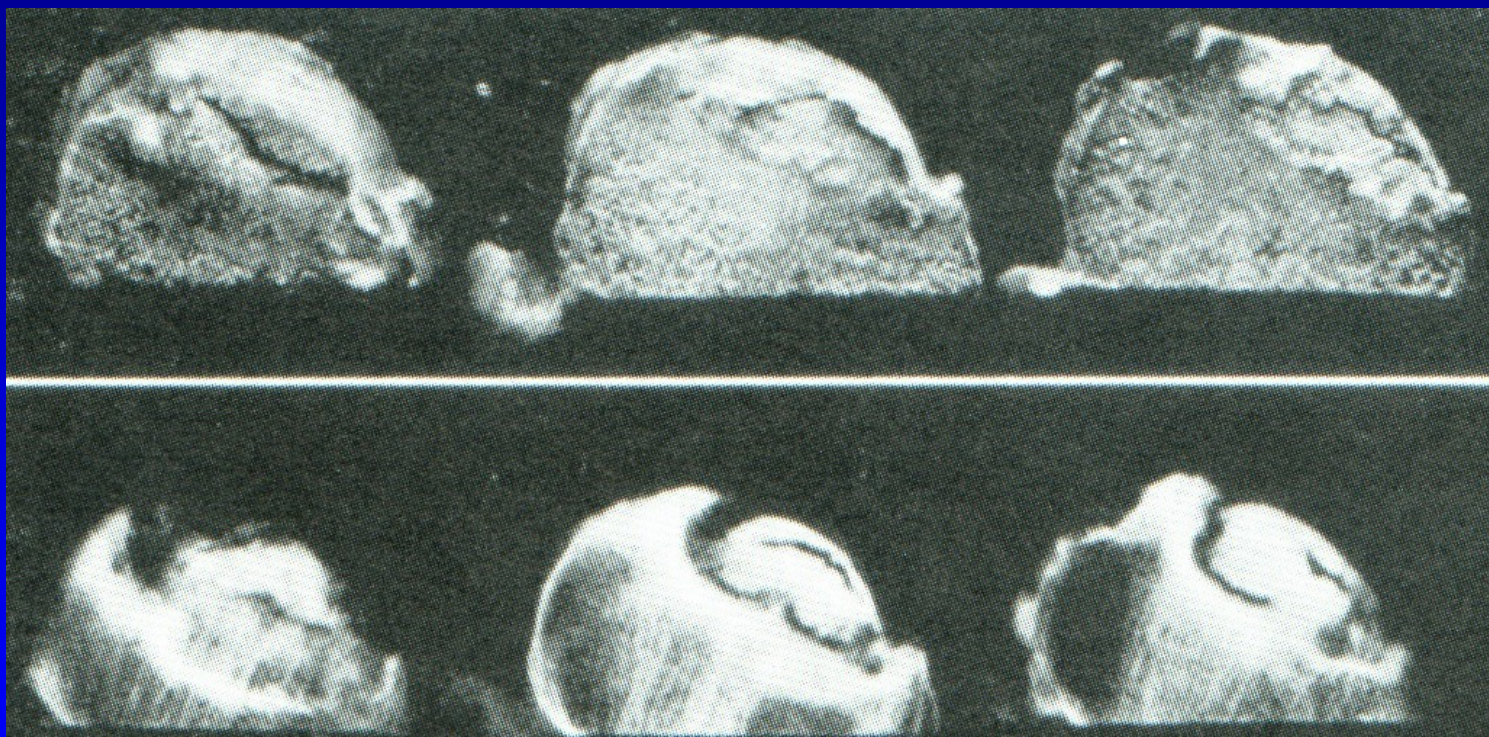


Excise hlavice



**Subchondrální fraktura**

# Idiopatická avaskulární nekróza hlavice femuru



Obr. 40

# Léčba

Konz: odlehčování, NSA, berle, bisfosfonáty  
rázová vlna, statiny, vasodilatancia

Oper.:

Forrage, dekomprese - navrtání hladkým pinem,  
+ spongioplastika

Tantalové tyčky

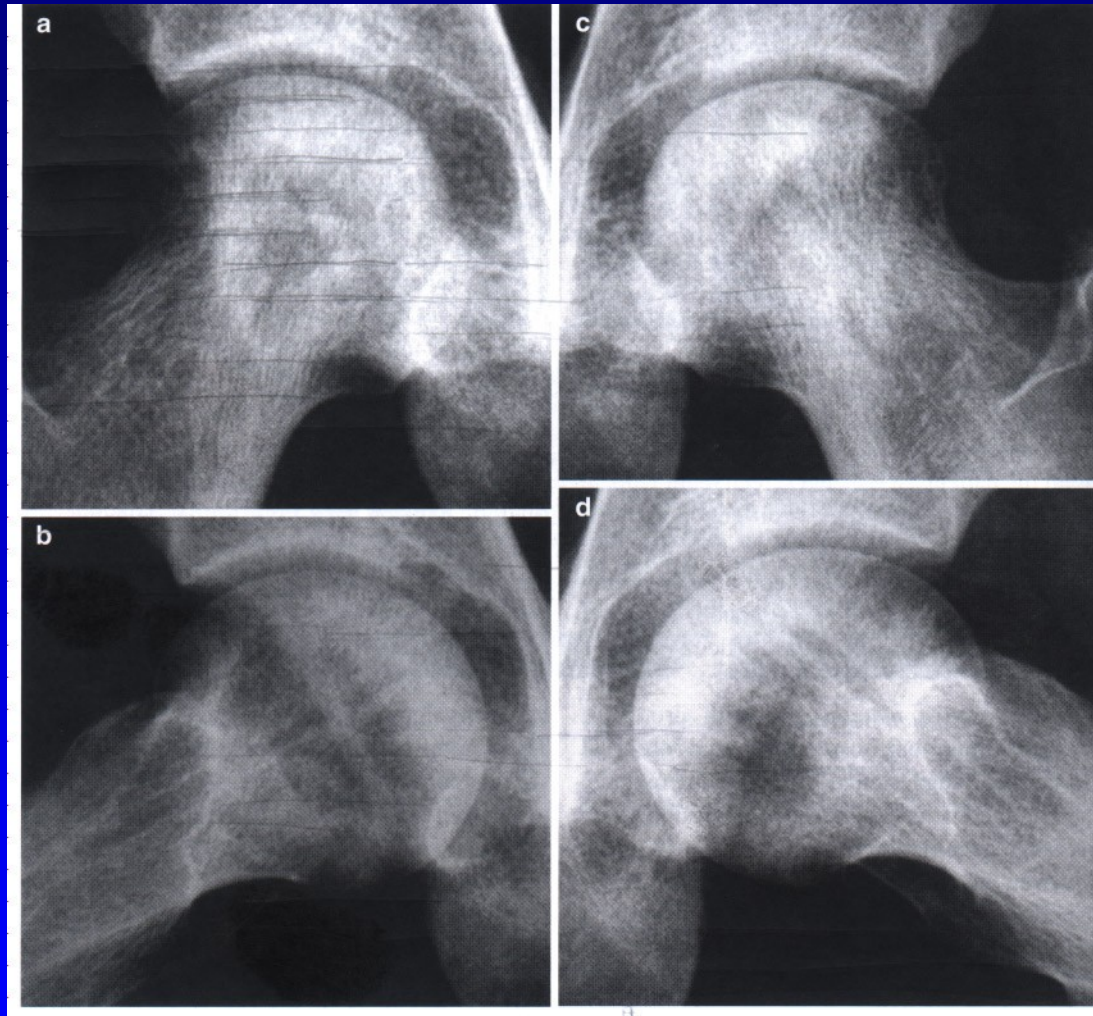
Válcový kostní štěp - s otočením

Osteotomie -varizační, valgizační, derotační

Vaskularizované kostní štěpy- free vascularized fibular graft

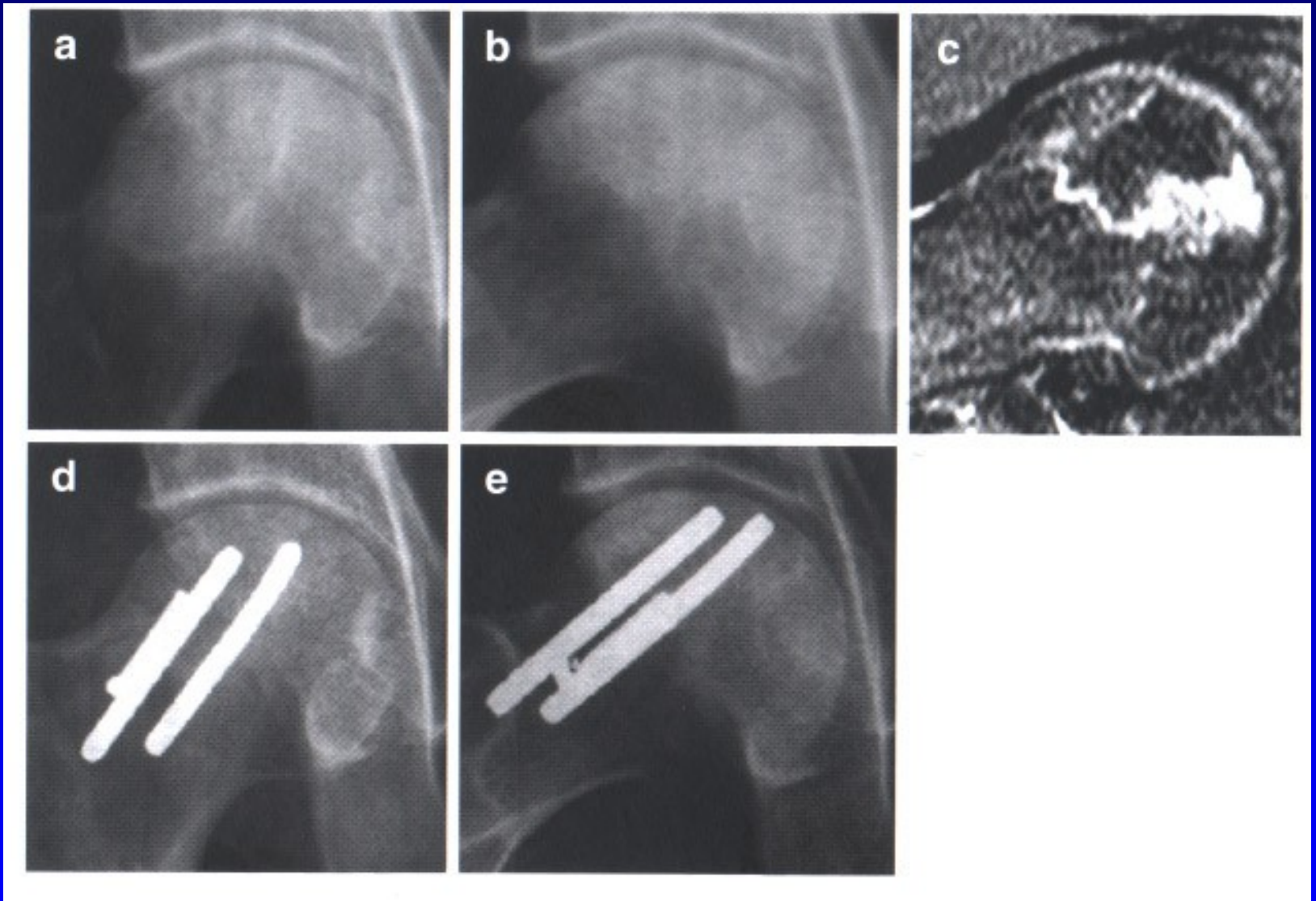
Nevaskularizované štěpy – horší výsledky.

TEP

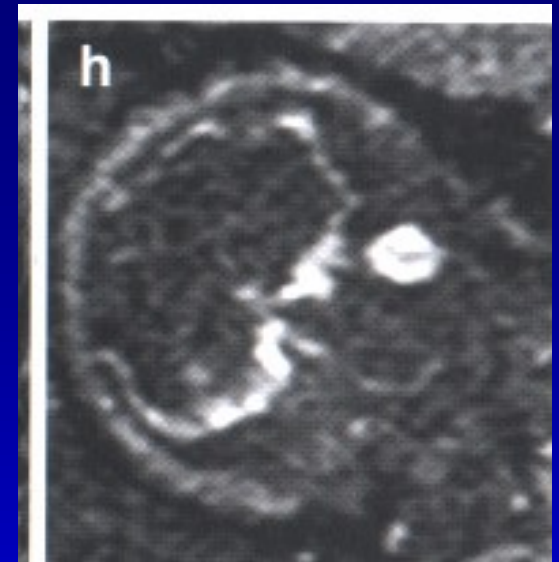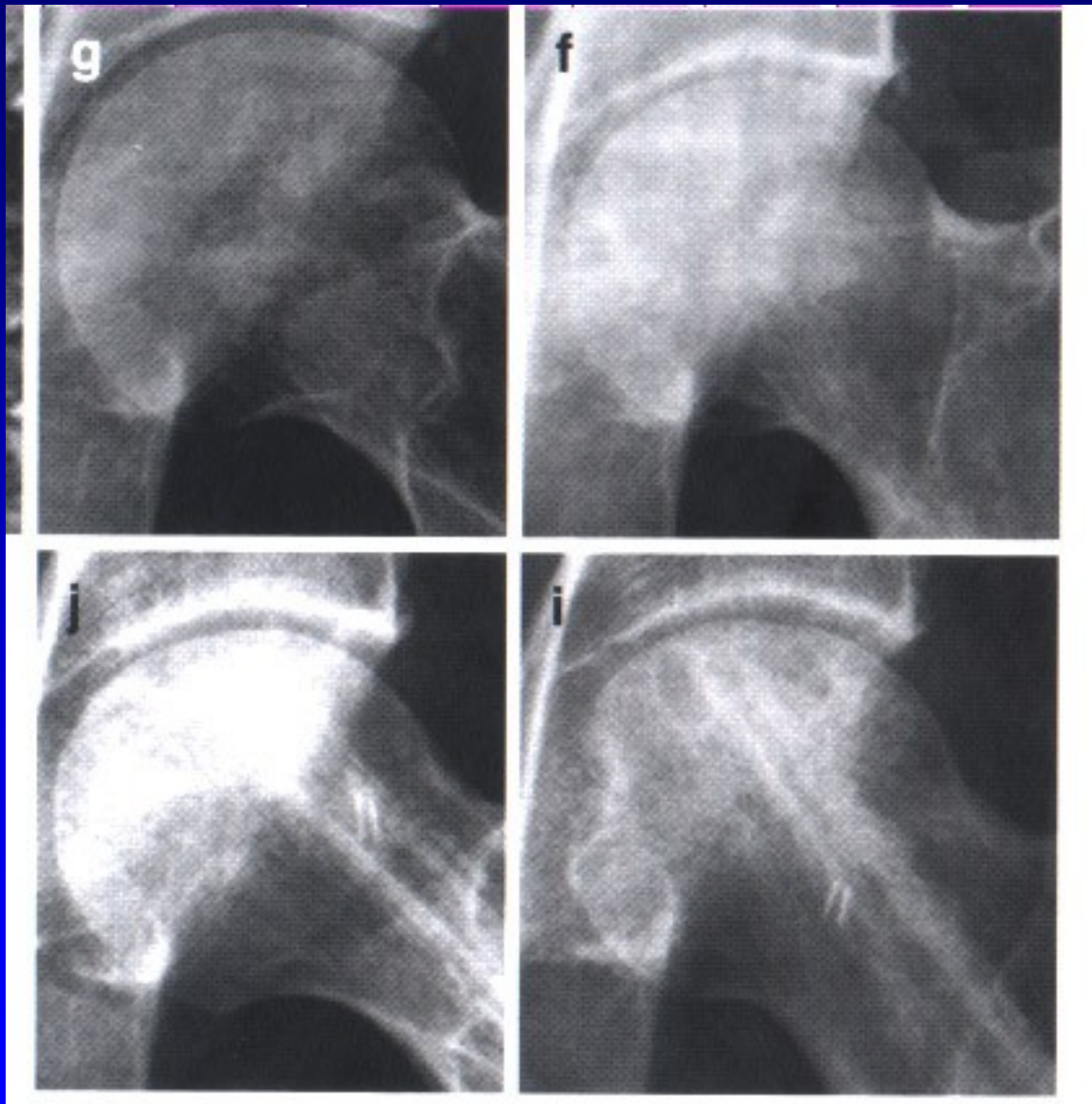


LED, perkutánní drilling – Steinman pin





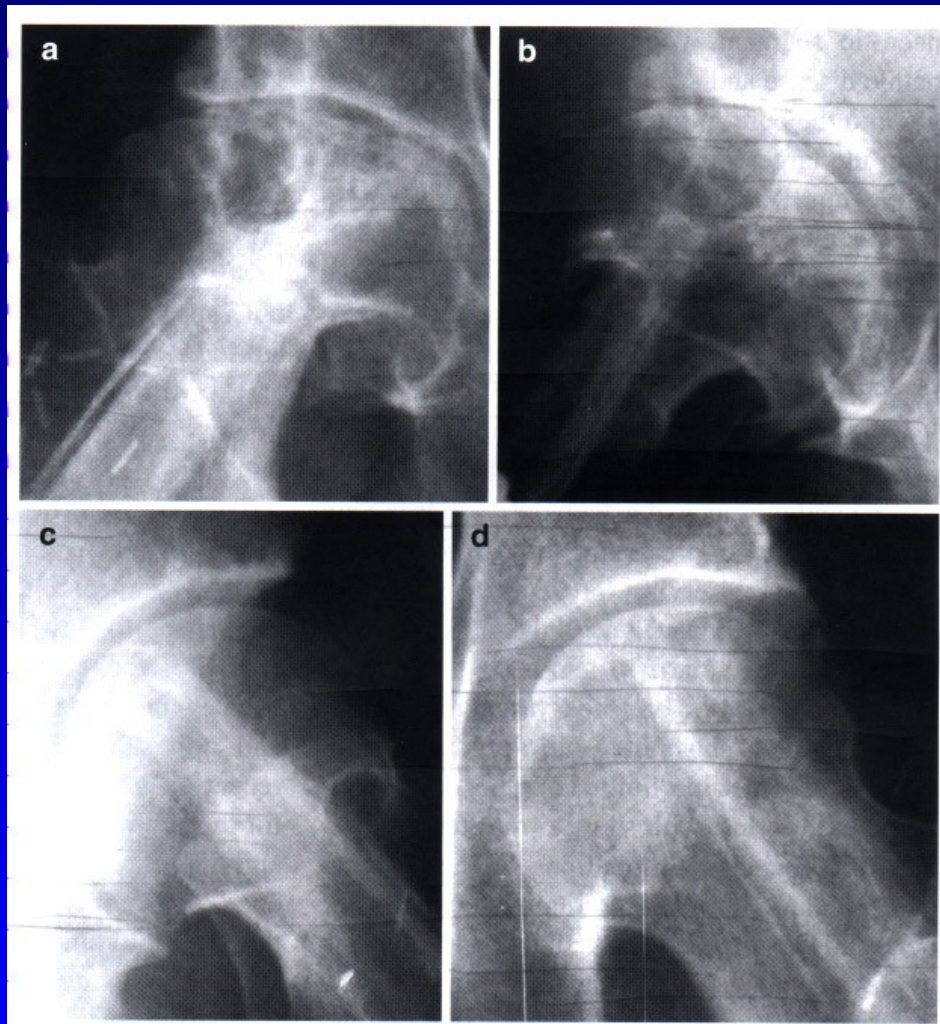
Trabecular metal Tantal tyčky  
4 roky po op.



Preop.

Vaskulární fibulární graft  
5 roků po op.

11 roků po op.  
Nechce TEP

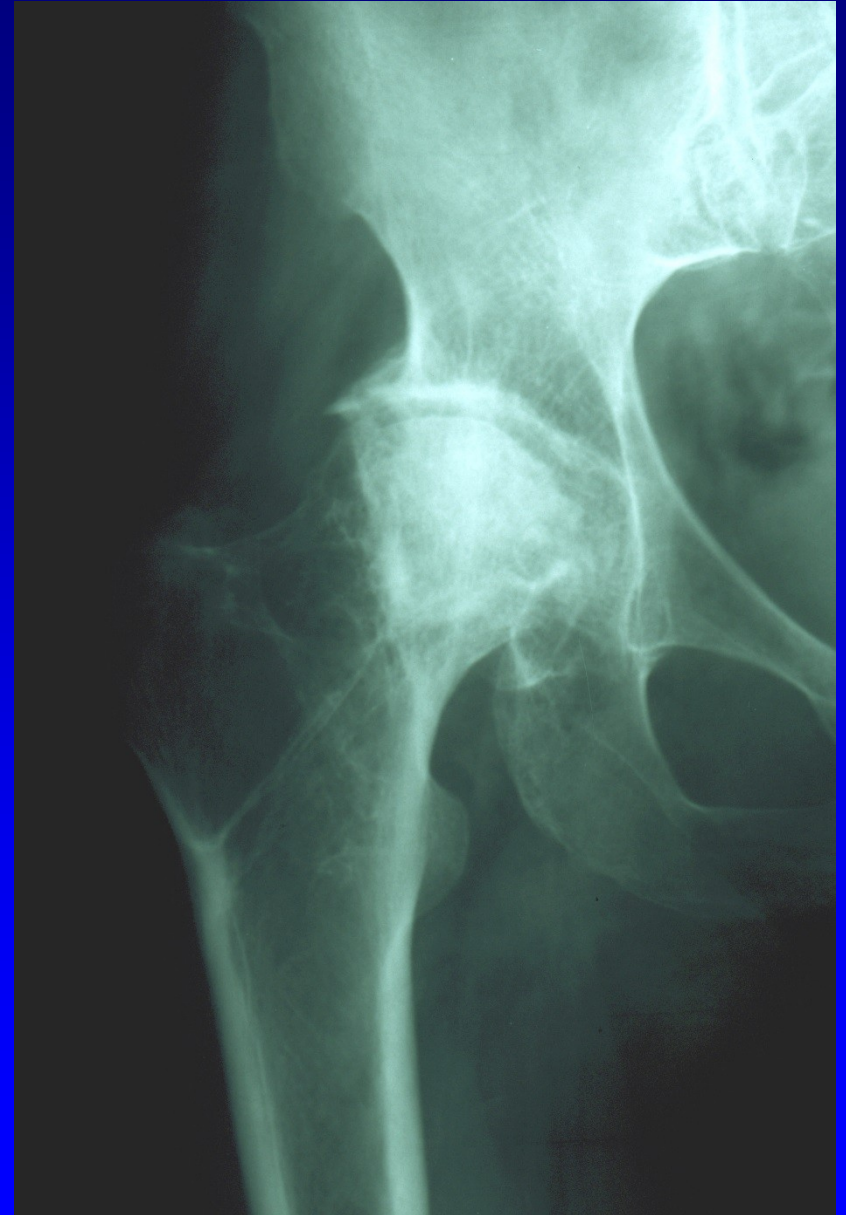

10 r. po op.  
Asymptomatic.

Vaskulární fibulární štěp

# Jiné typy nekróz hlavice femuru

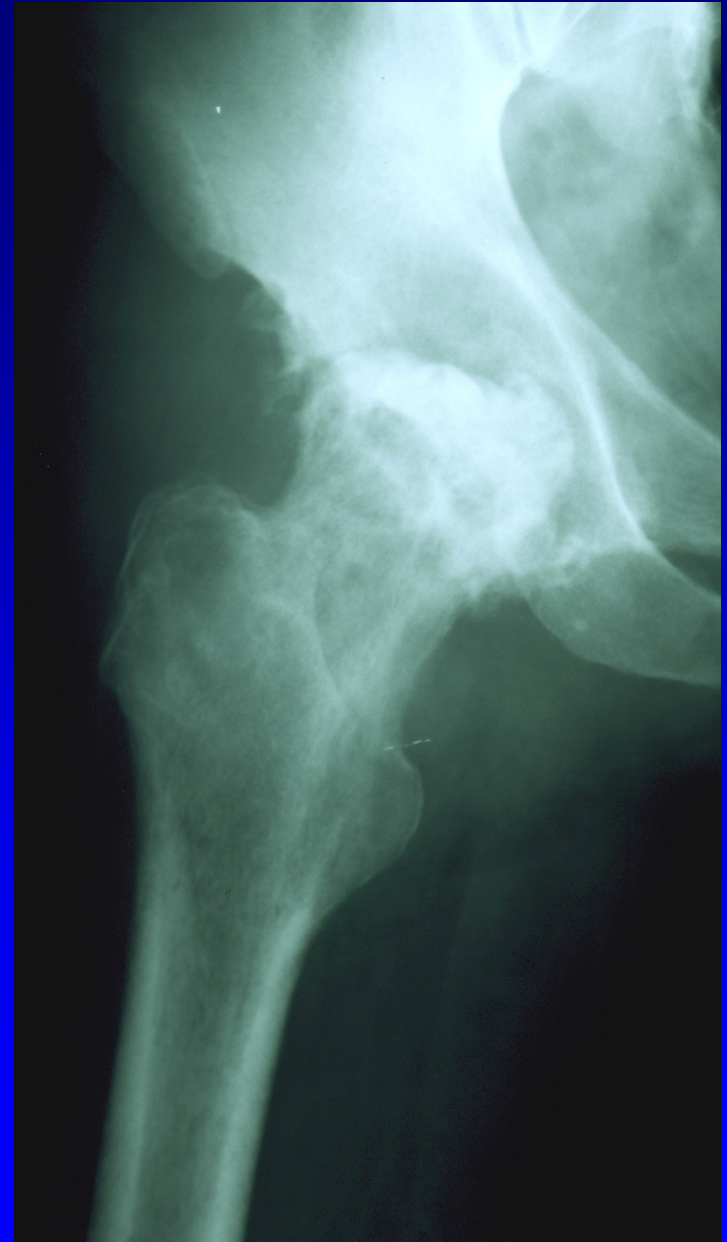Nekróza hlavice  
femuru po fraktuře  
krčku



Obr. 41

# Jiné typy nekróz hlavice femuru

Nekróza hlavice  
femuru po coxitidě



Obr. 42

M. Panner - osteonekróza capitulum humeri

Vertebra plana Calvé

Nekróza zadní apofýzy kosti patní

m. Osgood- Schlatter - prox. apofýza tibie

Nekróza sesamských kůstek palce nohy

M. Ahlbäck – nekróza kondylu femuru

Traumatické kostní nekrózy epifýz