

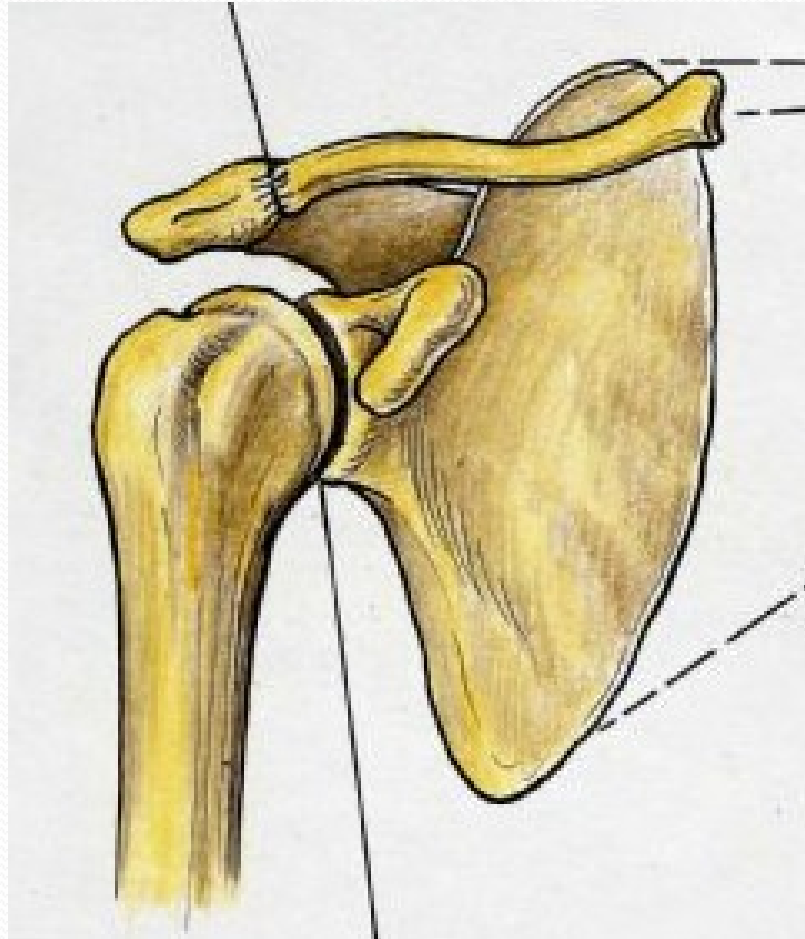


Rameno

L. Pazourek, Z. Rozkydal

Anatomie

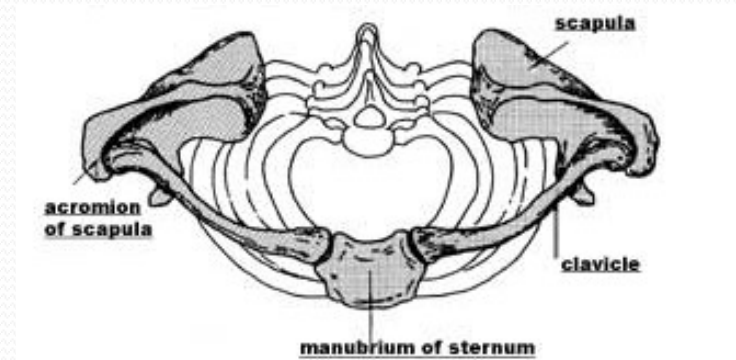
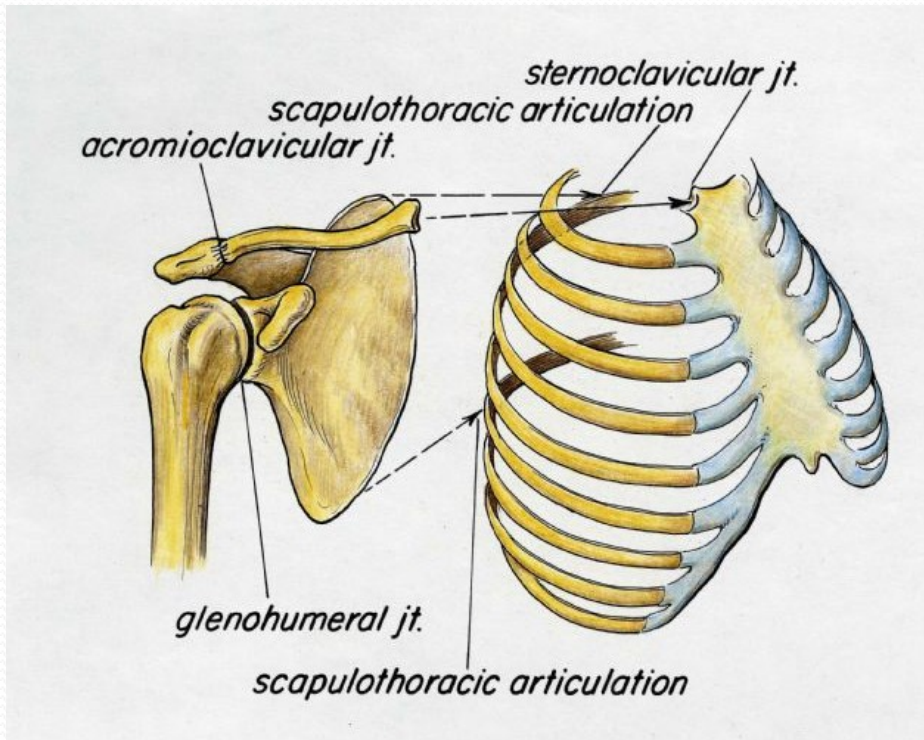
- Lopatka
- Klíční kost
- Humerus



Glenoid
Hlavice humeru
Akromion
Proc. coracoideus

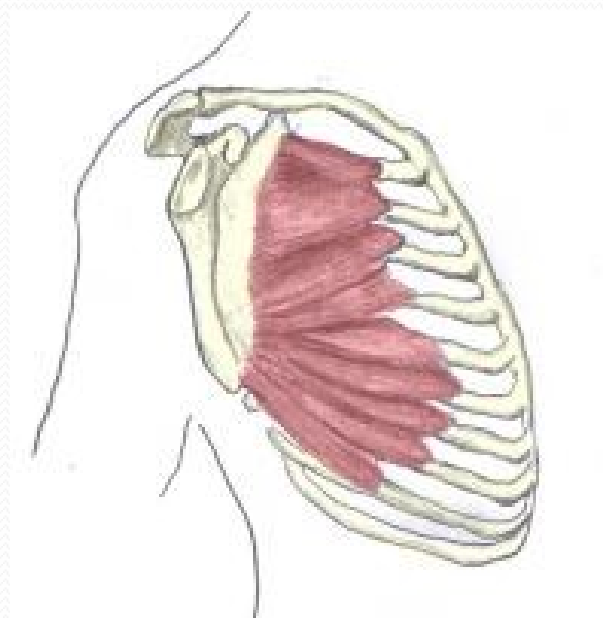
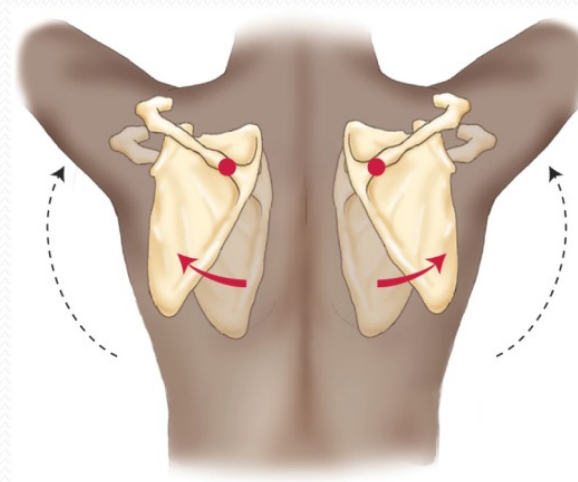
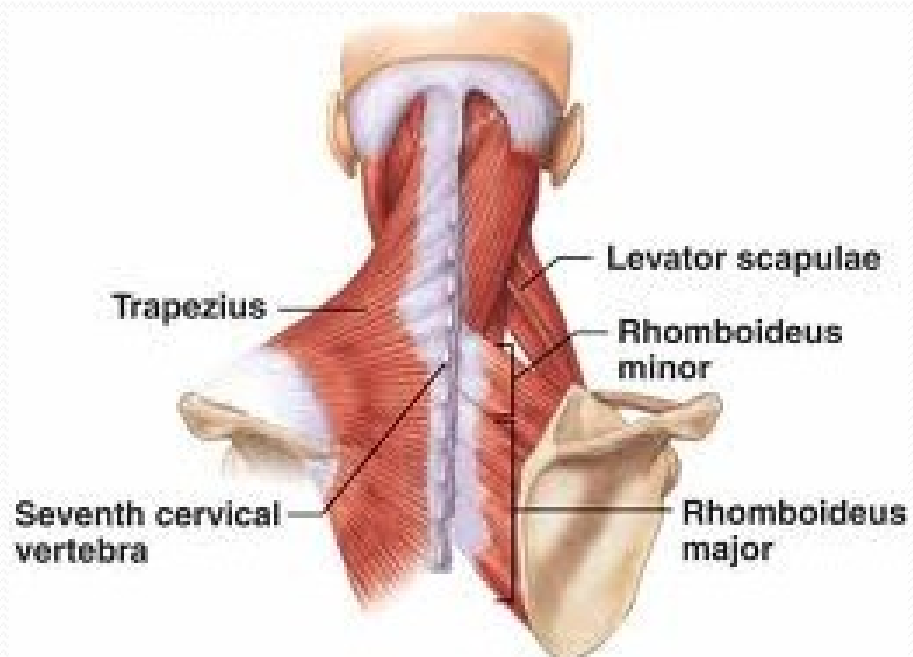Anatomie

- Pohyb v rameni je pohybem v:
 - Glenohumerálním (GH) kloubu
 - Acromioklavikulárním (AC) kloubu
 - Sternoklavikulárním (SC) kloubu
 - Thorakoskapulárním „kloubu“

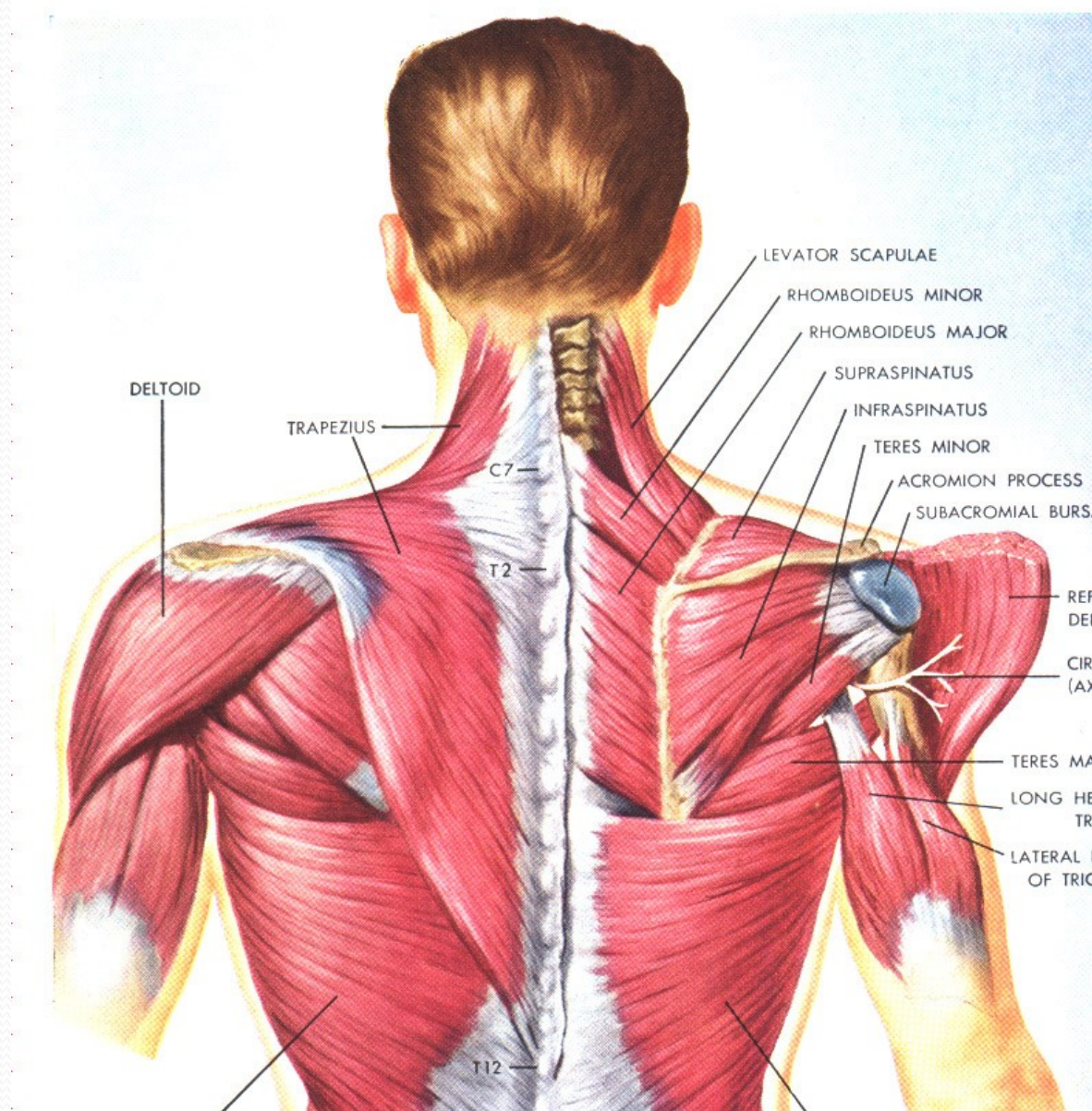


Anatomie

Úzká vazba na Th/C páteř a svalstvo fixující lopatku k hrudní stěně

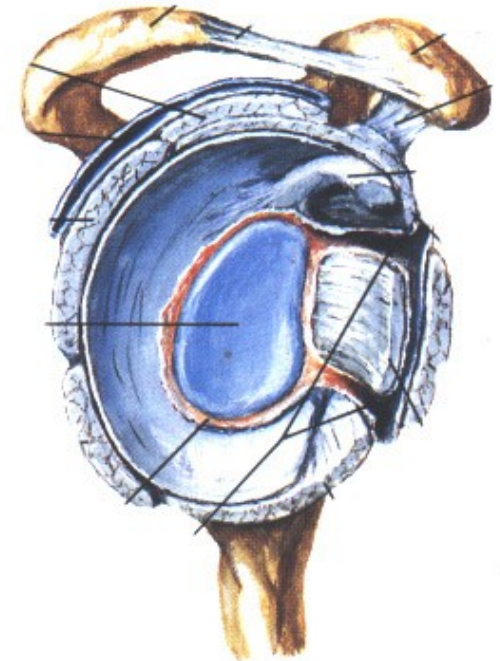
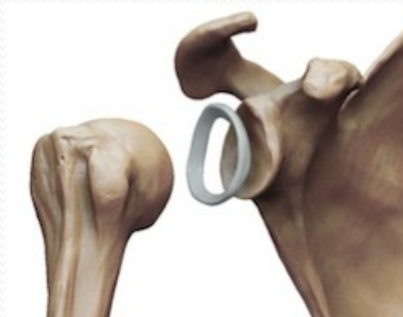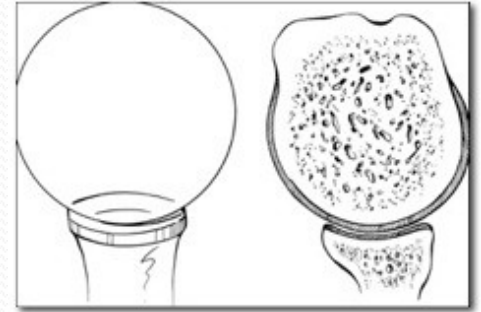


Anatomy of the shoulder



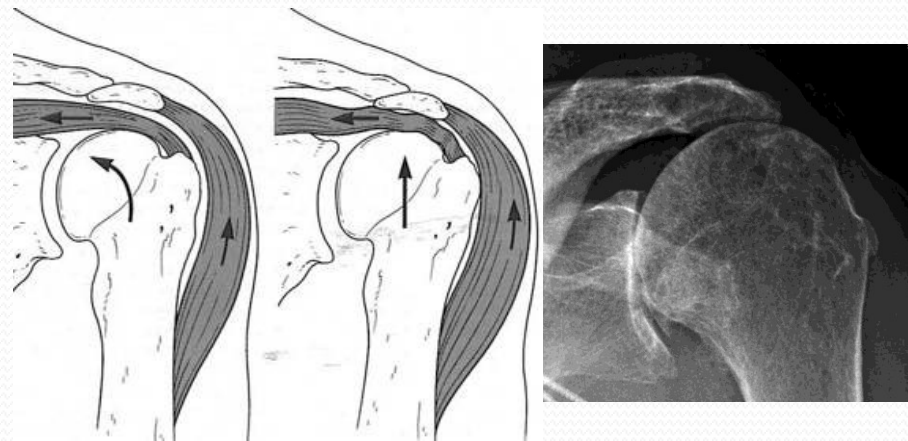
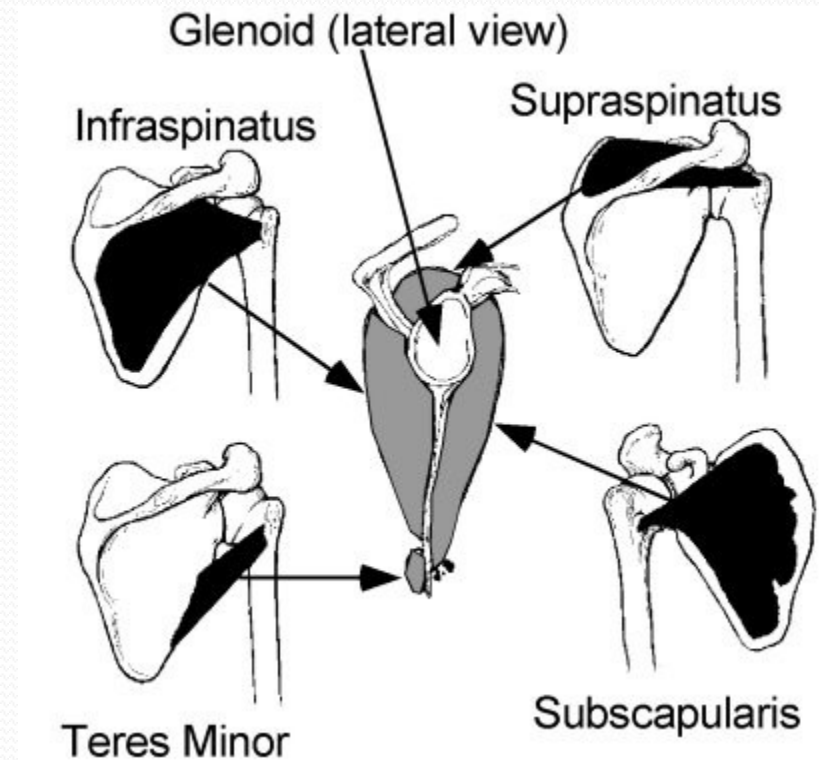
Pohyb a stabilita GH kloubu

- největší rozsah pohybu- malá, plochá jamka
- velká hlavice
- minim. stabilita zajištěná kloubními plochami
- význam měkkotkáňových stabilizátorů
 - Statické: labrum glenoidale, kloubní pouzdro a glenohumerální vazy
 - Dynamické: svaly rotátorové manžety (RM) deltový sval
- Patologie:
 - luxace
 - instabilita



Rotátorová manžeta

- m. subscapularis, m. supraspinatus, m. infraspinatus, m. teres minor
- význam:
 - depresor hlavice
 - pohyb v GH kloubu (zvedání a rotace)
 - dynamický stabilizátor GH kloubu
- patologie:
 - impingement syndrom
 - tendinitidy a kalcifikace
 - ruptury traumatické a degenerativní,
 - rotátorová artropatie



Rotator cuff

Rotator cuff:

m. supraspinatus

m. infraspinatus

m. teres minor

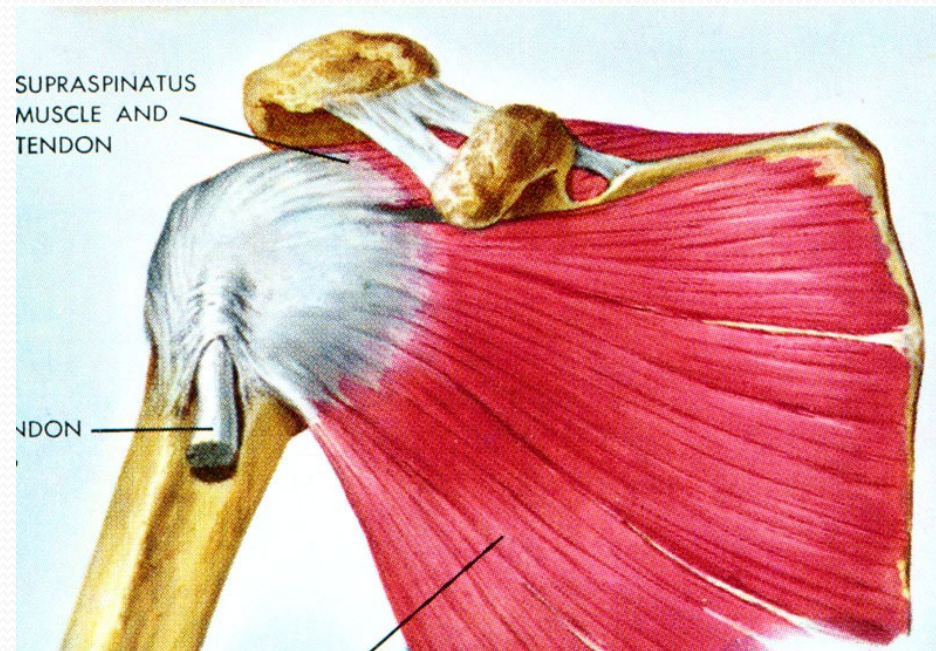
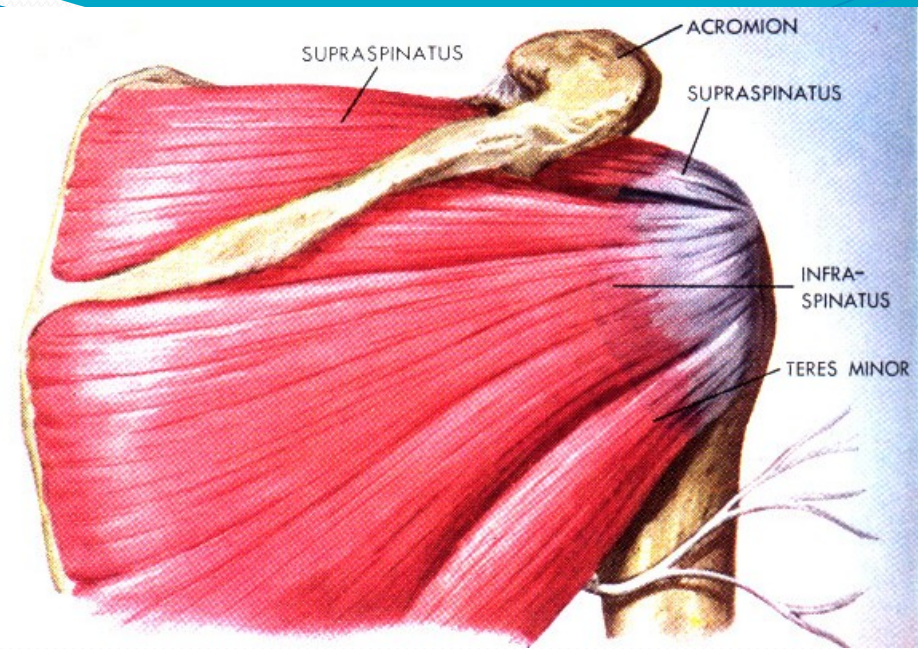
m. subscapularis

Function:

First 30° of abduction

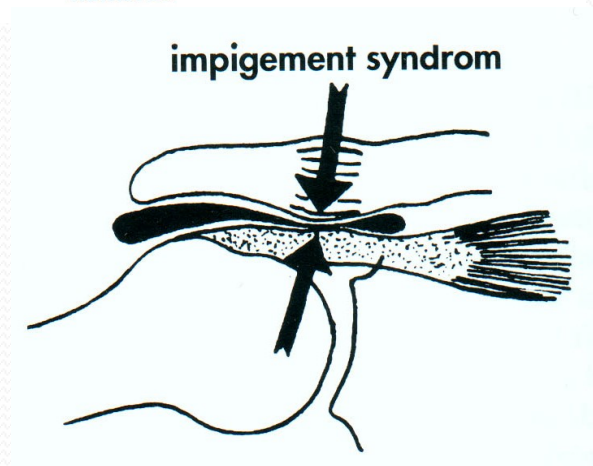
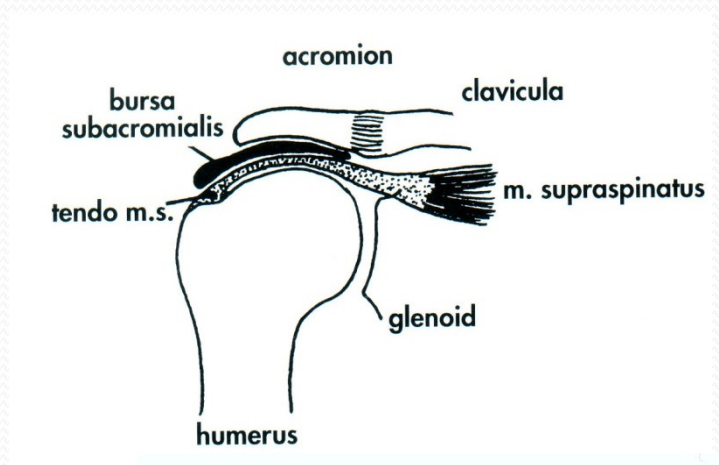
Pressure of the humeral head
into glenoid cavity

Depressor of the humeral
head



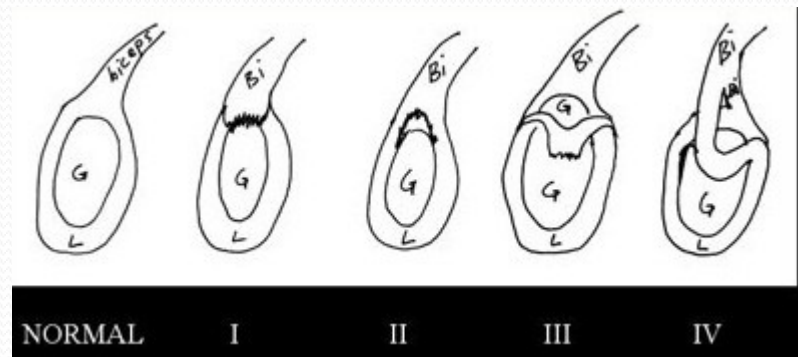
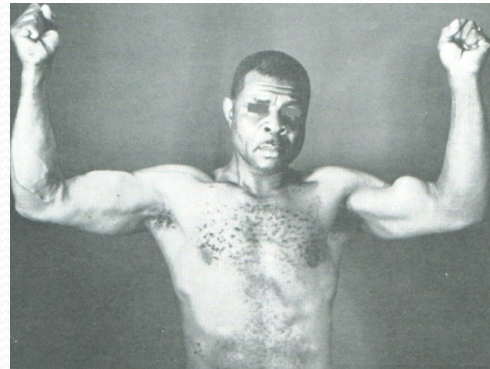
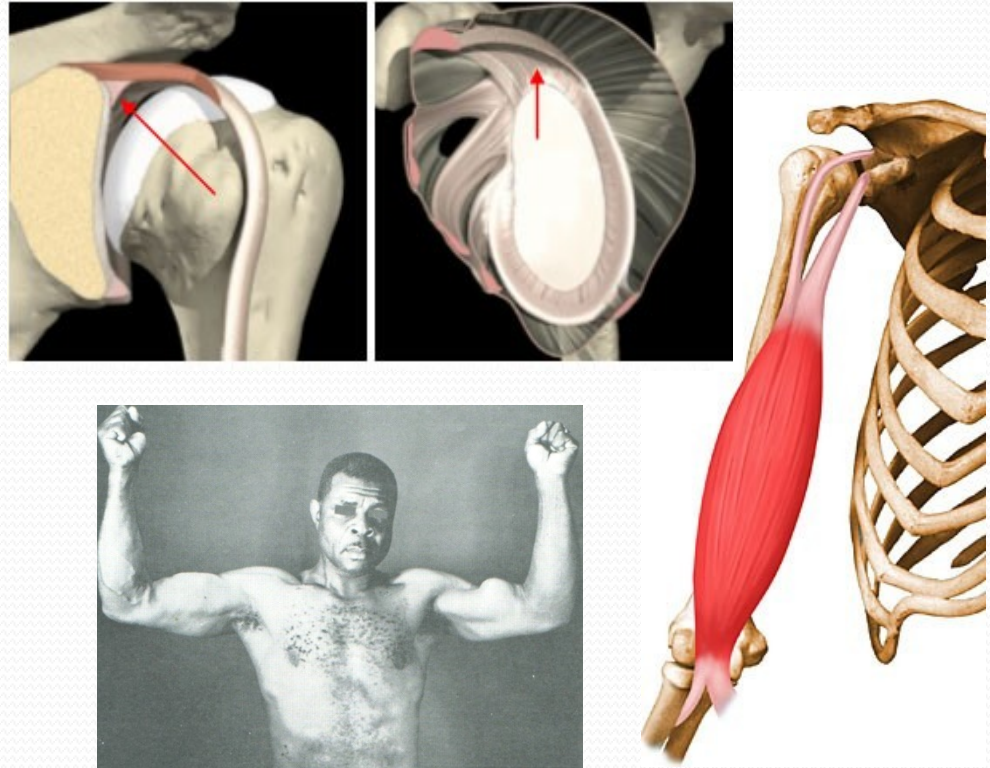
Subakromiální (SA) prostor

- Prostor mezi hlavicí humeru a akromiem
- Šlacha m. supraspinatus
- subakromiální burza
- Patologie: impingement syndrom
- subakromiální burzitida
- tendinitidy RM
- kalcifikace
- ruptura RM



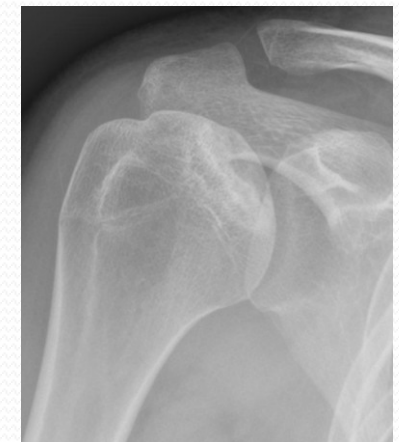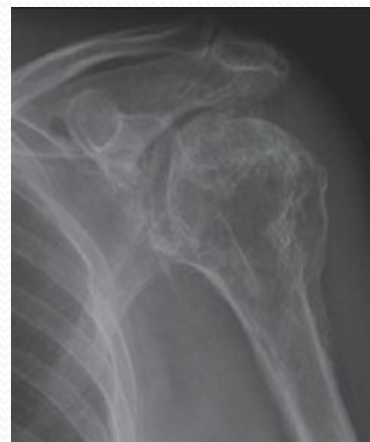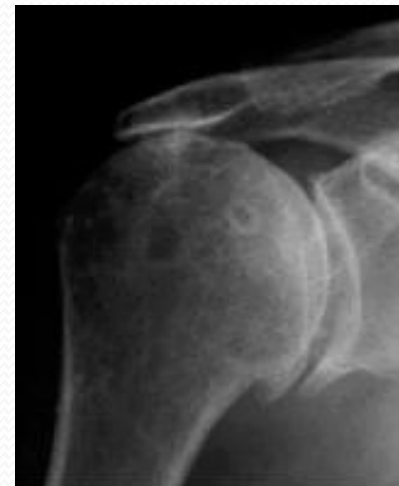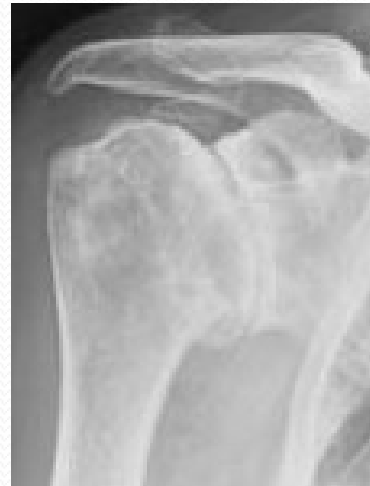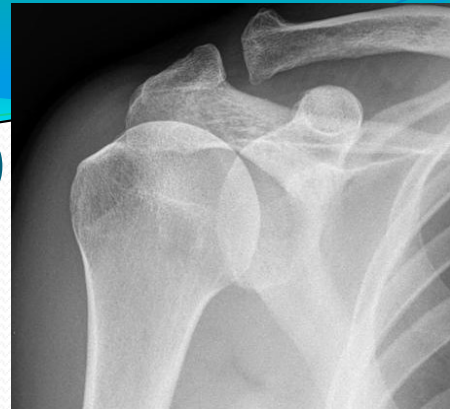Šlacha dlouhé hlavy bicepsu

- intraartikulárně probíhající šlacha
- Úpon na horním labru
- patologie:
tenosynovialitidy
- ruptury
- SLAP léze



GH kloub = nezátěžový kloub

- Primární osteoartróza je vzácná
- Častěji:
 - stavy po zlomeninách proximálního humeru
 - revmatoidní artritida
 - rotátorová artropatie
 - vzácně nekrózy hlavice humeru



Anamnéza:

- dominance paže
- trauma
 - zlomeniny – proxim. humeru, abrupce velkého hrbolu, zlomeniny klíční kosti
 - luxace GH kloubu – první, recidivující, mechanismus, směr, způsob repozice,..
 - luxace AC a SC kloubu
 - kontuze ramena
- profesní, sportovní a další aktivity
 - over-head aktivity, vrhačské disciplíny, jiné chronické přetěžování
- prodělané choroby
 - neurologické s ovlivněním funkce ramena (CMP, st.p. DMO, paréza brach.plexu, syringomyeliie, st.p. op. C páteře,..)
 - onemocnění související se zmrzlým ramenem (DM, ICHS, thyreopatie)
 - onkologické onemocnění (možnost meta postižení skeletu)
 - možné příčiny přenesené viscerální bolesti (žlučník, bránice, srdce, plicní hroty)
- předchozí léčba a operace ramena

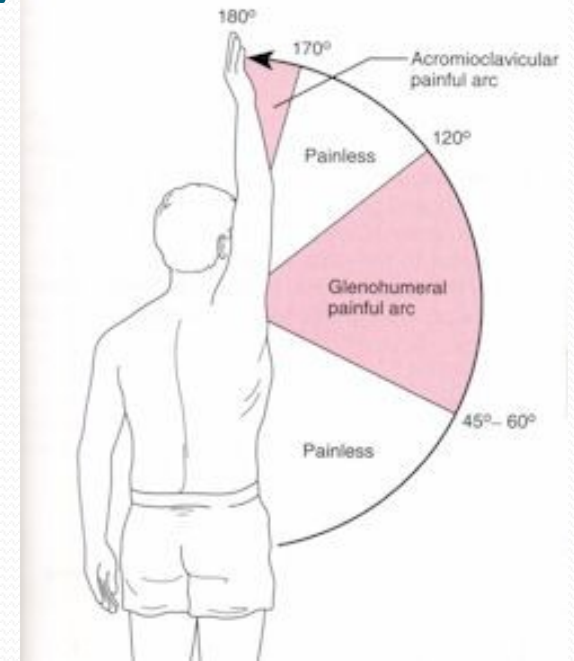
Subjektivní obtíže pacienta:

- Bolest- analýza bolesti
- Omezení hybnosti a aktivit pacienta (od sportu po běžné aktivity sebeobsluhy):
 - pro bolest
 - ztuhlost
 - slabost
- Instabilita
- Další
 - otok, rezistence
 - deformita
 - celkové příznaky,..

Analýza bolesti (charakter – intenzita – trvání – lokalizace – propagace – vazba na aktivitu)

Vazba na aktivitu

- **bolest mezi 60 – 120 st.** – impingementn syndrom (tzv. bolestivý oblouk)
- **bolest při plné elevaci** – AC kloub
- **bolest při iniciální fázi abdukce (do 20-30st.)** – postižení supraspinatu



• **pacient nemůže spát na postiženém rameni + noční bolesti** – zmrzlé rameno, obtíže s AC kloubem, závažnější postižení GH kloubu (artróza, artritida, ..), masivní nebo akutní ruptura RM, akutní tendinitidy RM, nádory

• **bolest zcela bez vazby na aktivitu** – přenesená viscerální bolest, nádory

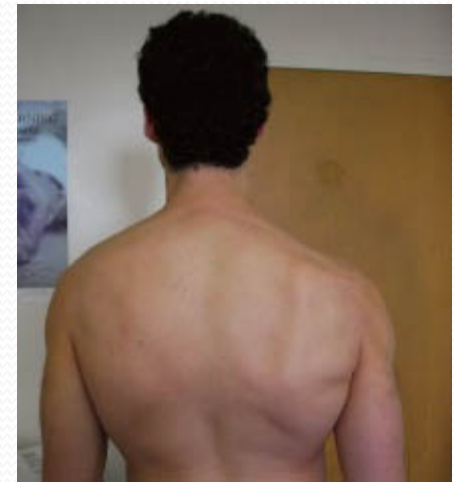
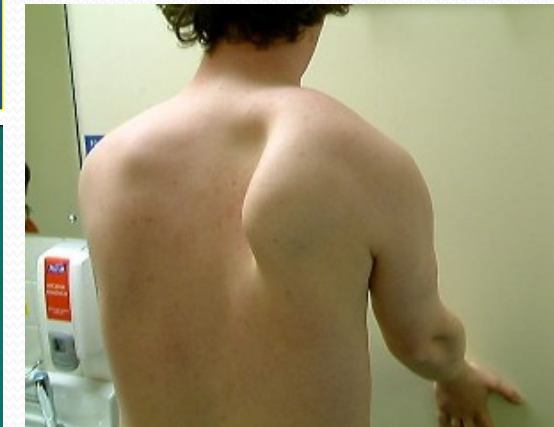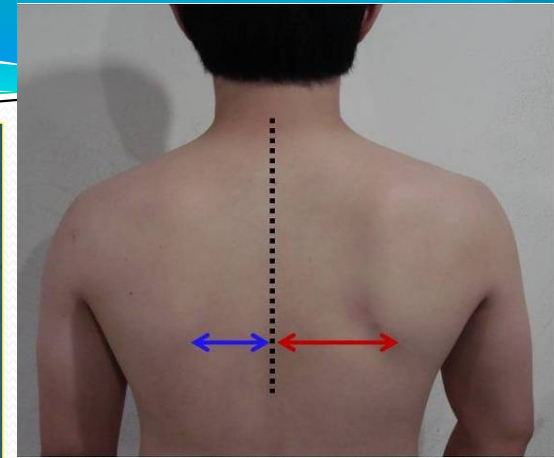
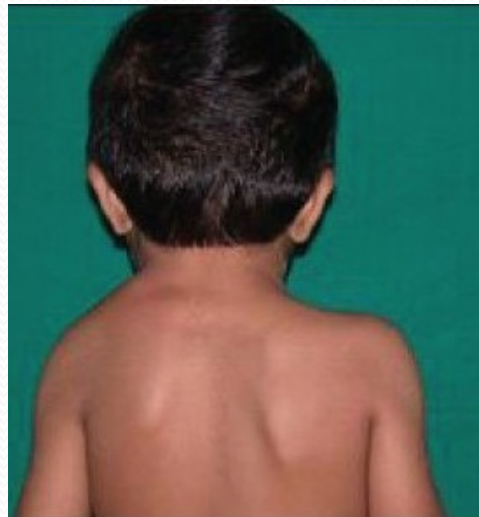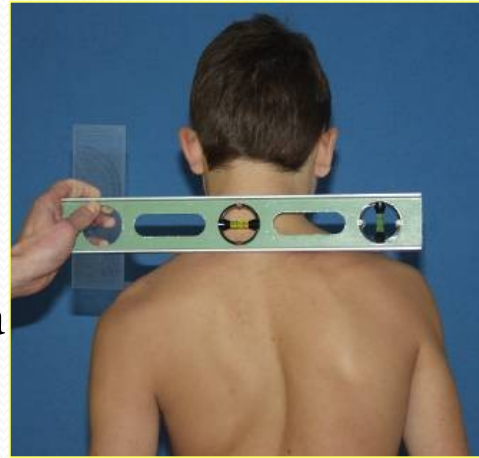
Klinické vyšetření:

- aspekce a palpance
- vyšetření aktivní a pasivní hybnosti
- funkční testy :
 - testy na RM
 - testy na impingement syndrom
 - testy na biceps (šlachu CLMBB)
 - testy na AC kloub
 - testy na instabilitu v.č. zhodnocení ev. kloubní laxicity
- orientační vyšetření C-pateře
(event. následně dle nálezu doplnění RTG a neurologického vyšetření)
- orientační zhodnocení prokrvení a inervace končetiny, resp. její periferie

Klinické vyšetření - aspekce

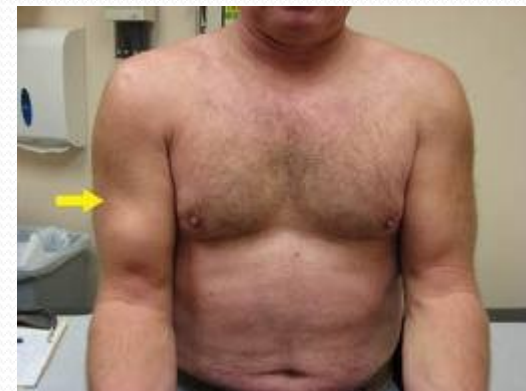
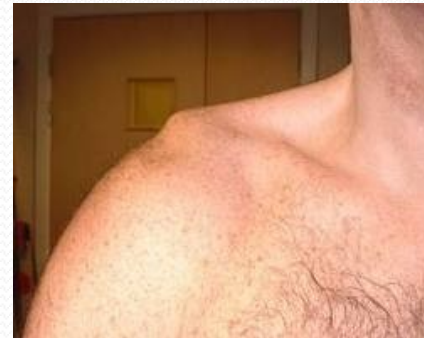- asymetrie

- ramen
- lopatek
 - deformity páteře (skolióza) a hrudníku
 - svalové dysbalance
 - scapula alta - Sprengel
 - odstávající lopatka
 - paréza n. thoracicus longus (m. serratus anterior)
 - paréza n. accessorius (m. trapezius)

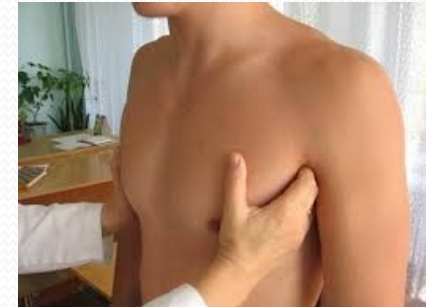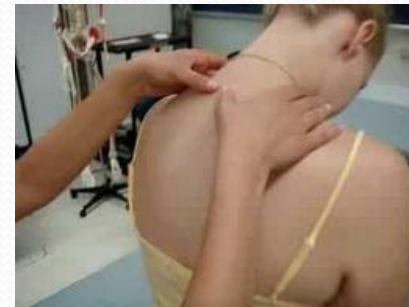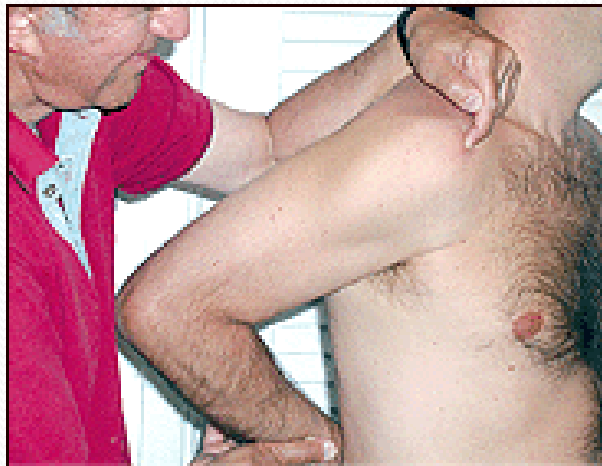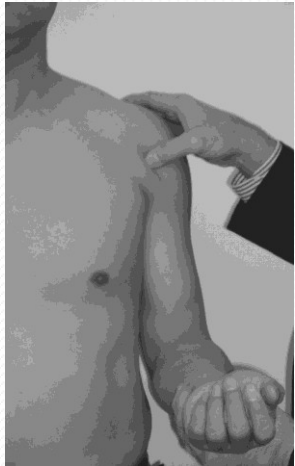
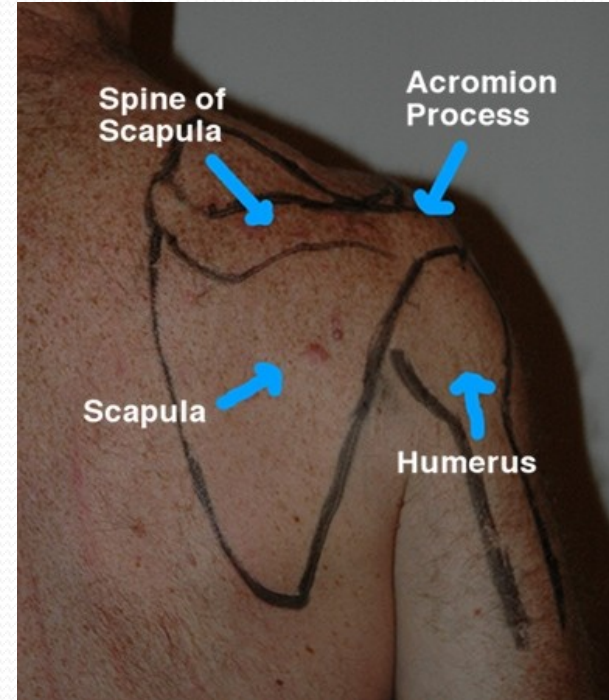


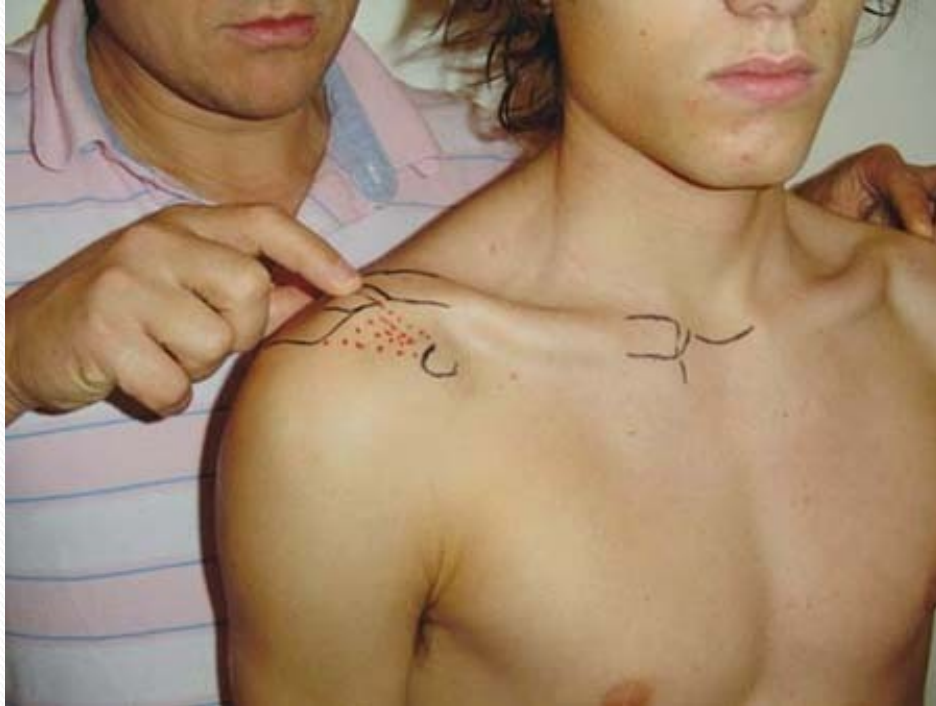Klinické vyšetření - aspekce

- stav svalstva
- antalgické držení ramene
event. deformita
(luxace AC, SC i GH kloubu, zlomeniny klíční kosti a proximálního humeru, ruptura šlachy CLMBB)
- otok a rezistence
(trauma, synovialitida AC či SC kloubu, ganglion AC kloubu, tumory)
- kožní změny
(hematom, zarudnutí , jizvy)

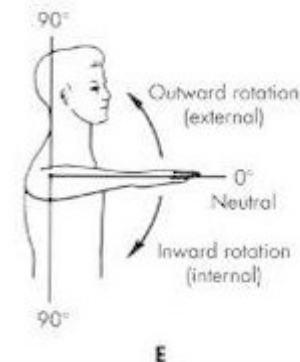
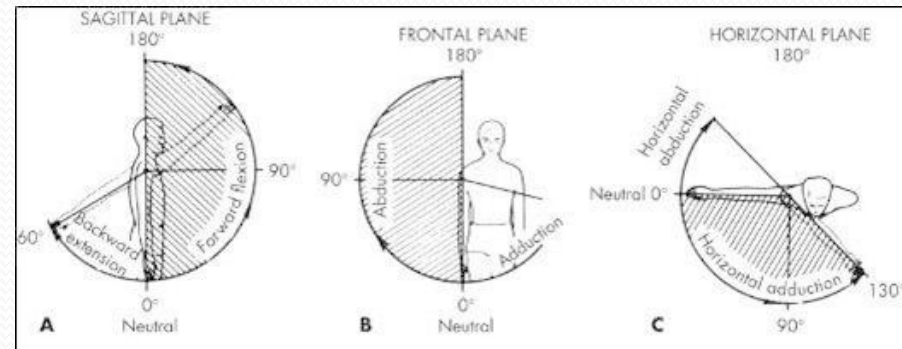
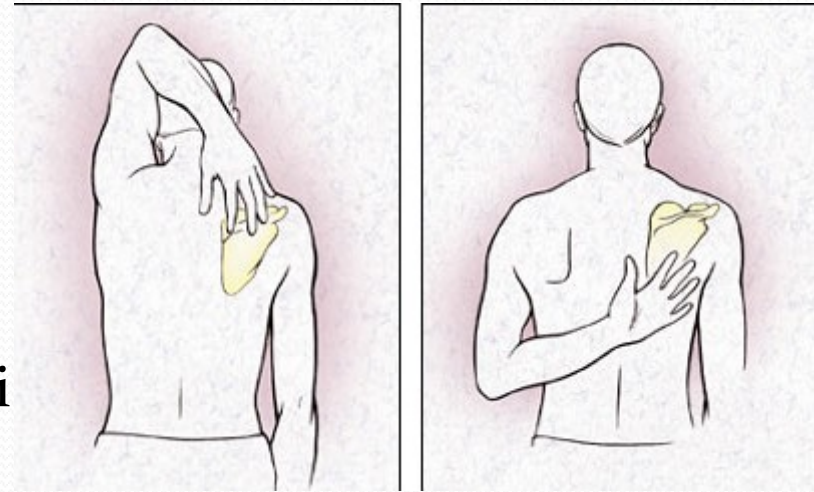


Klinické vyšetření - palpace



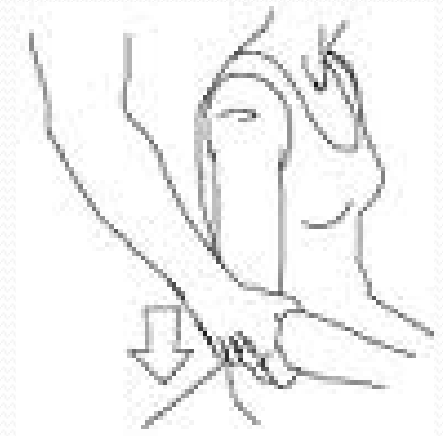
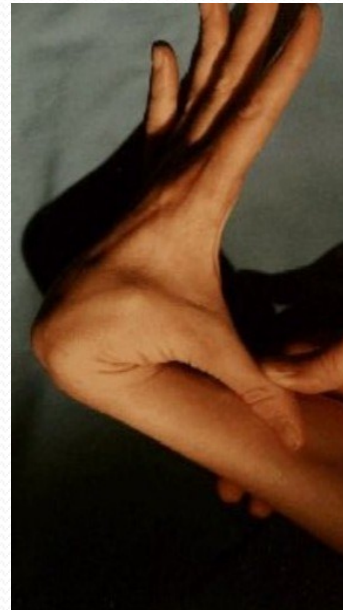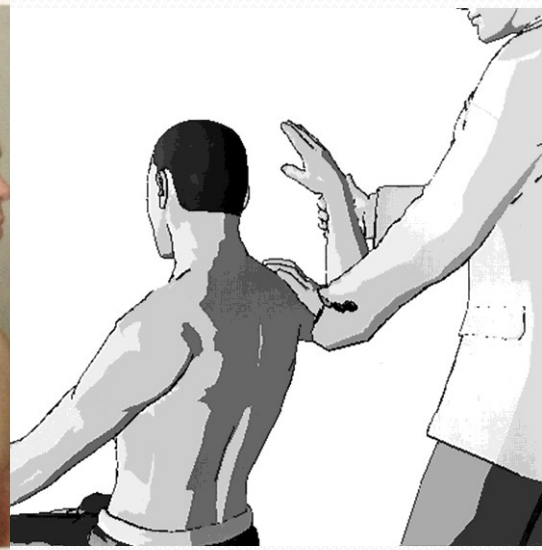
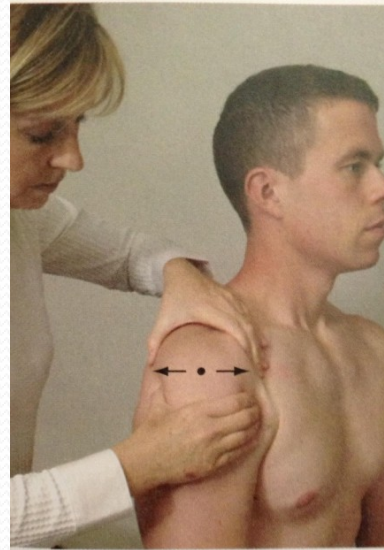
Klinické vyšetření – vyšetření hybnosti

- SFTR
- všimáme thorakoskapulárního pohybu
- srovnat obě ramena
- omezení aktivní / pasivní hybnosti
 - artikulární příčina
 - neuromuskulární příčina



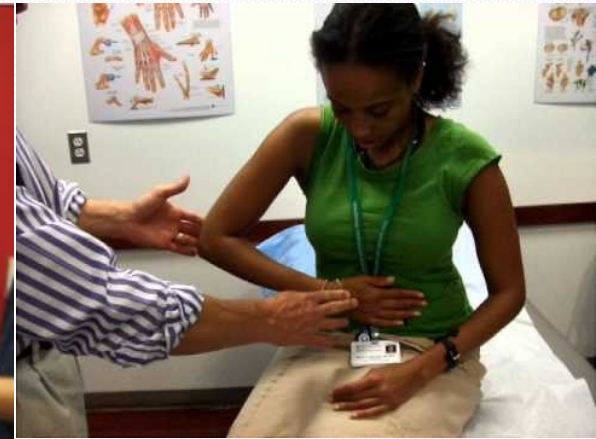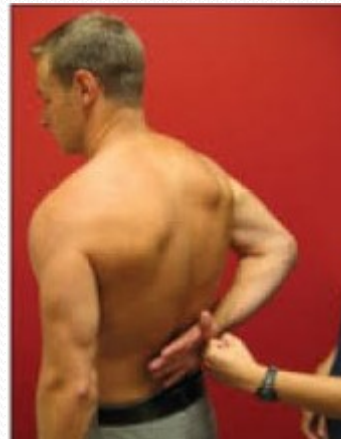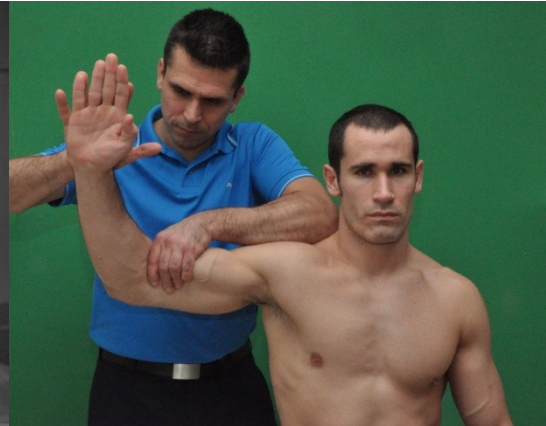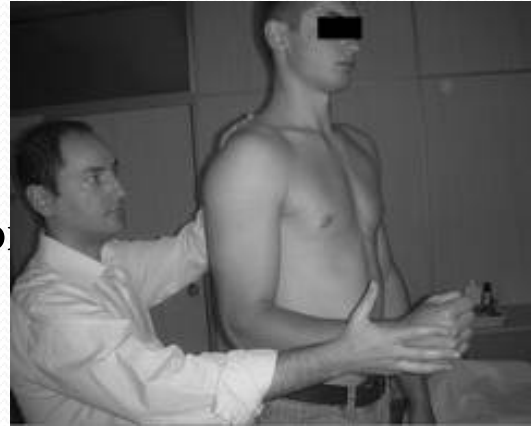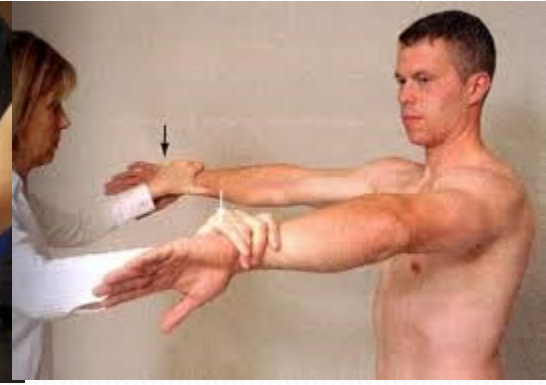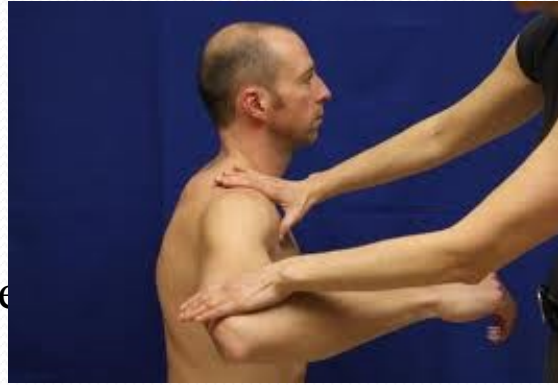Klinické vyšetření – testy na stabilitu

- **posttraumatická nestabilita**
 - přední zásuvka
 - Apprehension test
 - Jobeho relokační test
 - event. zadní zásuvka, zadní Apprehension test (u zadní instability)
- **habituální nestabilita**
 - příznaky mesenchymální laxicity
 - sulcus sign
 - známky multidirekcionální instability



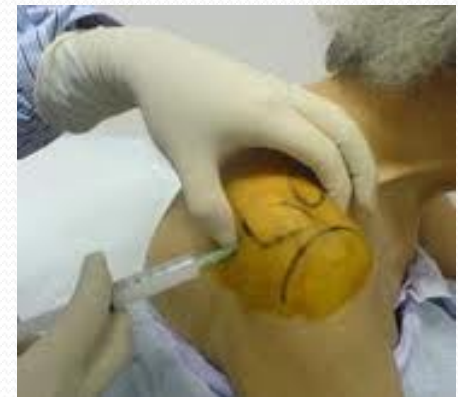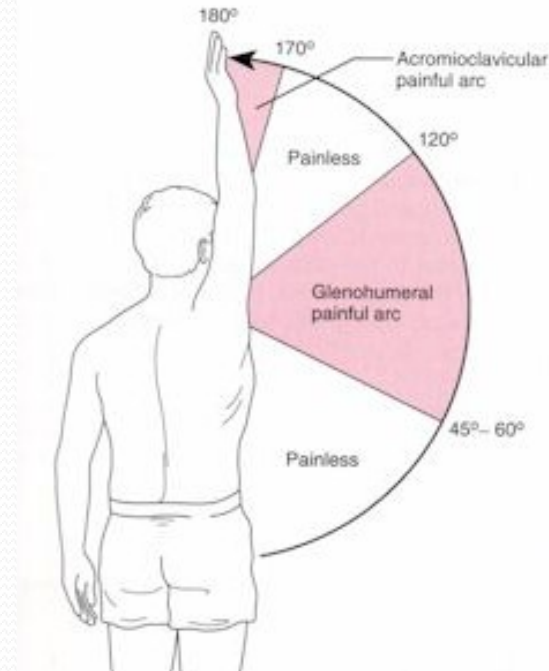
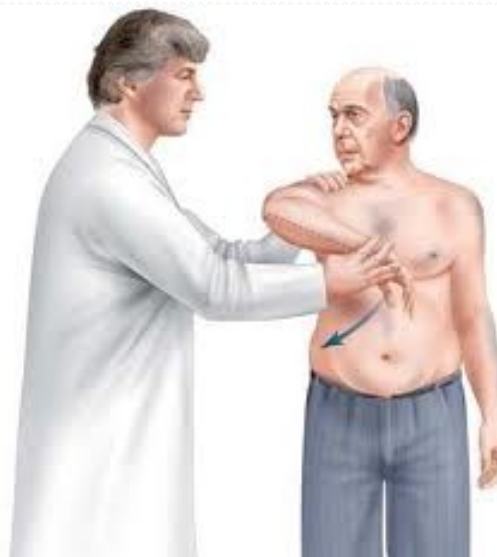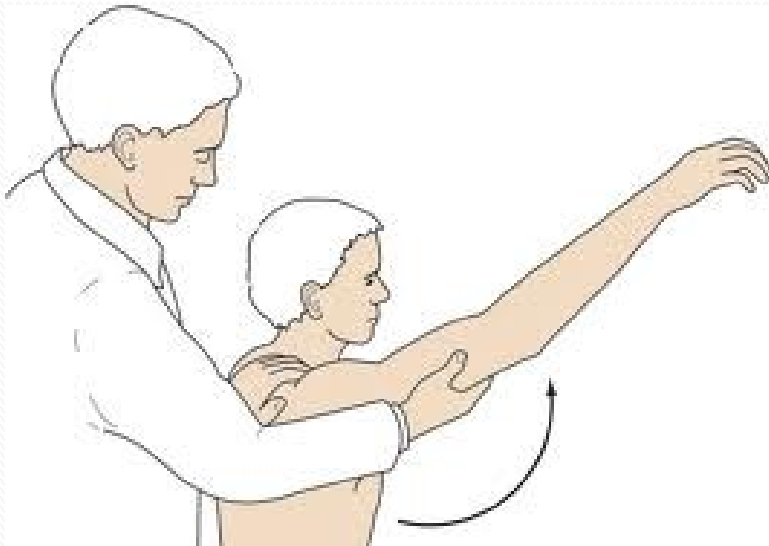
Klinické vyšetření – testy na RM

- odporové testy na **m.supraspinatus**:
 - O. st. abdukční test
 - neschopnost zahájení abdukce (krčení ramen)
 - Jobeho test
 - drop arm test
- odporové testy na **m.infraspinatus a teres minor**
 - zevní rotace proti odporu
 - horn blower 's sign
- odporové testy na **m.subscapularis**
 - vnitřní rotace proti odporu
 - Gerberův test
 - Napoleon sign (press belly test)



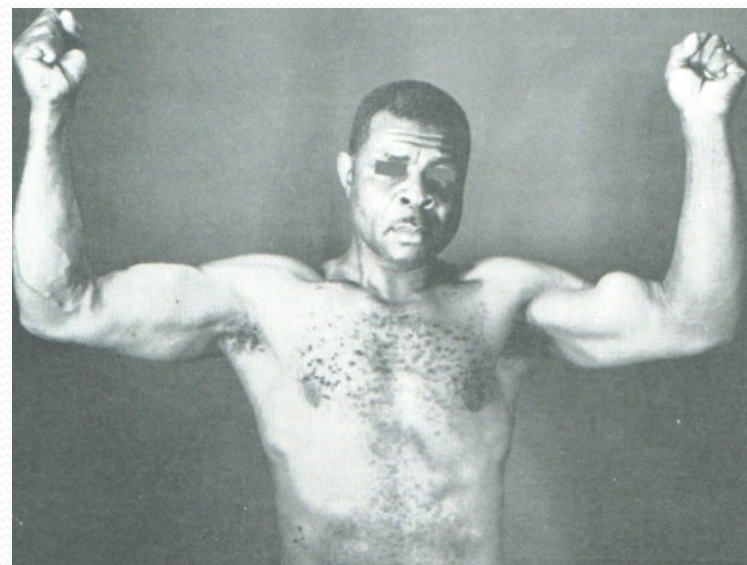
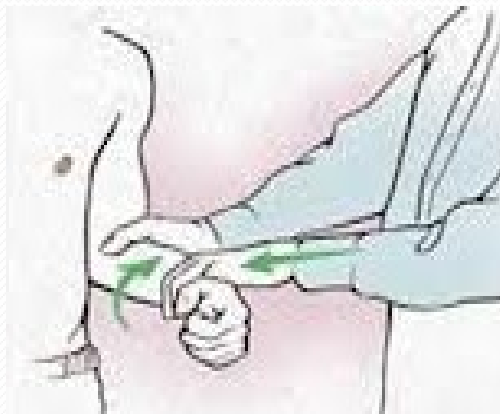
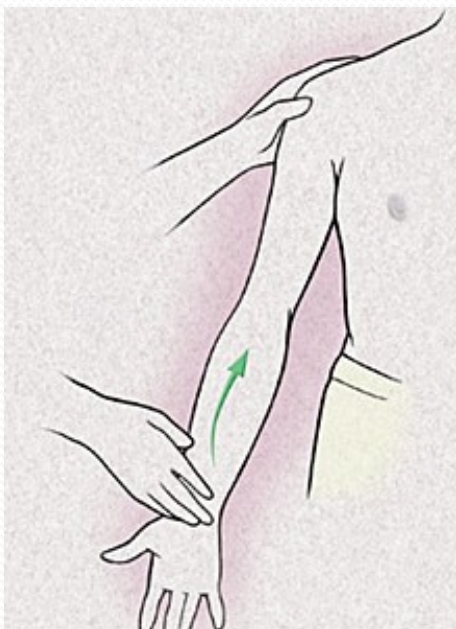
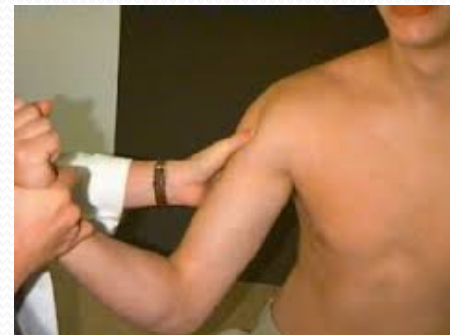Klinické vyšetření – testy na impingement

- bolestivý oblouk (60 – 120st.)
- krepitace
- impingement sign dle Neera
- impingement sign dle Hawkinse a Kennedyho
- Neerův infiltrační test



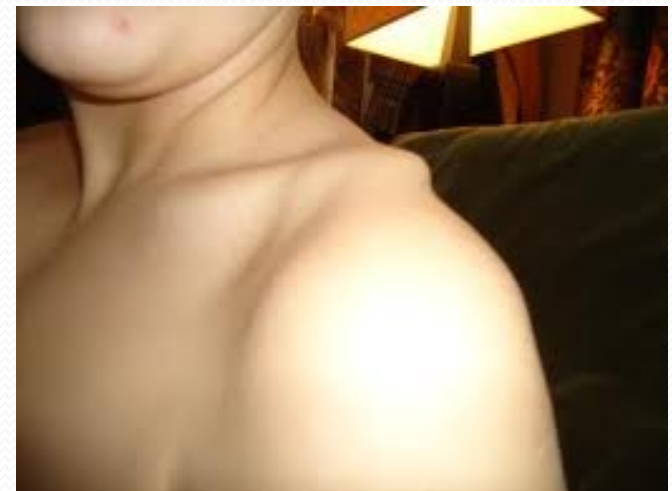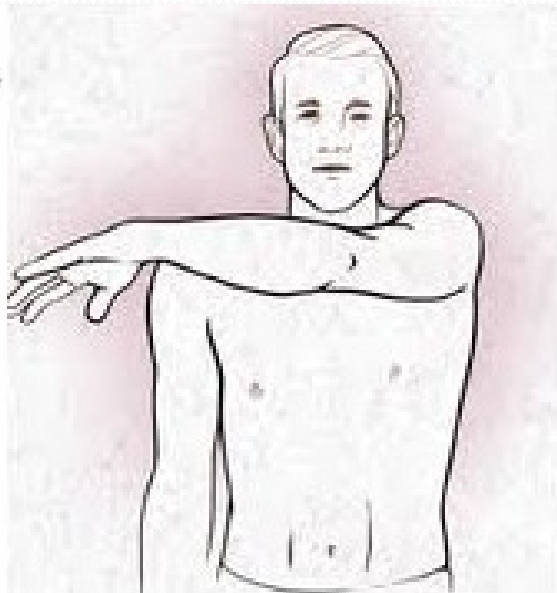
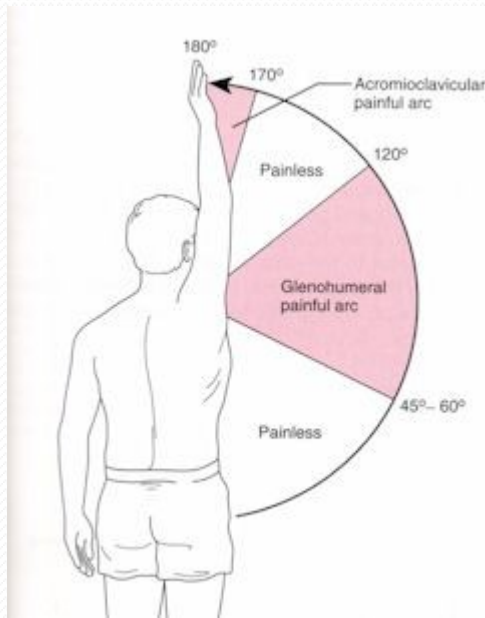
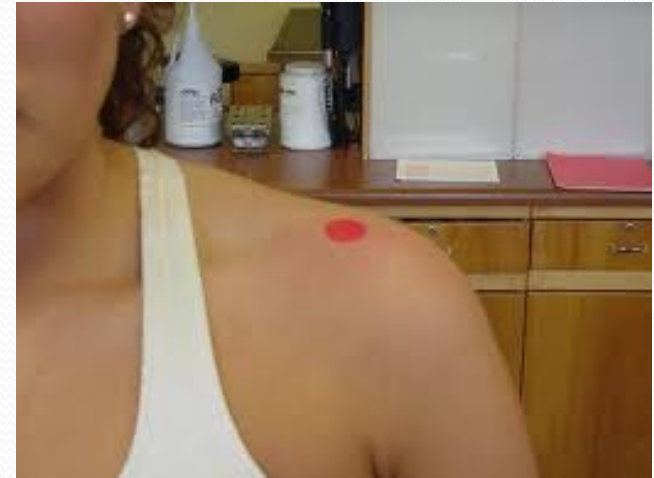Testy na šlachy dlouhé hlavy bicepsu

- bolestivost na ventrální straně ramena
- palp. bolestivost v obl. intertuberculárního sulku
- Speed test
- Yergassonův test
- sesunutí svalového břicha CLMBB při ruptuře její šlachy



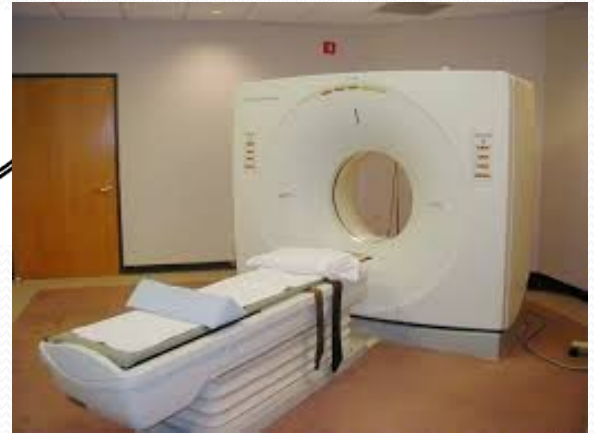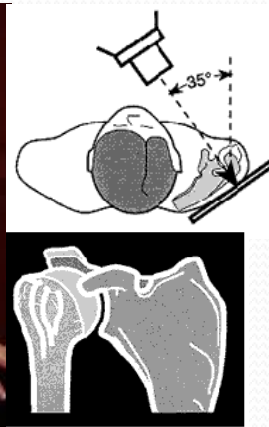
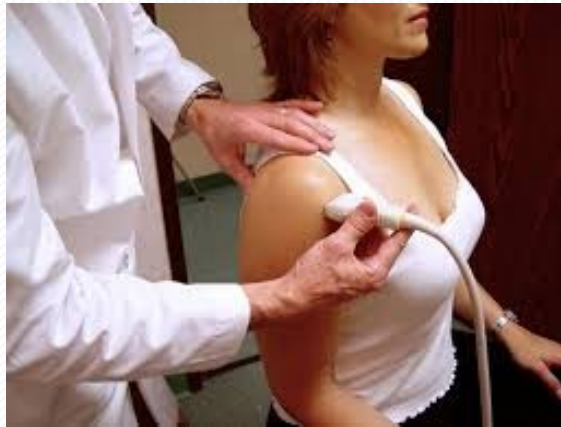Testy na AC kloub

- bolestivá palpace AC kloubu
- bolestivá plná elevace (160-180st.)
- příznak klávesy u AC luxace



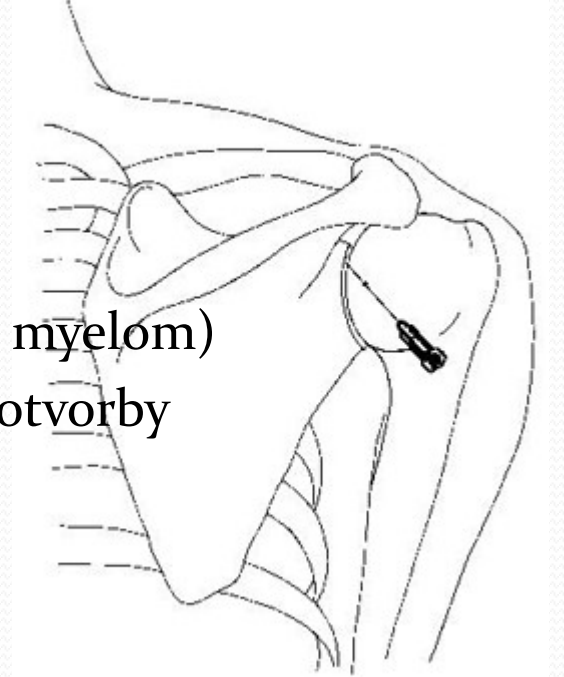
Zobrazovací a laboratorní vyšetření:

- RTG
- Sono
- CT
- MRI



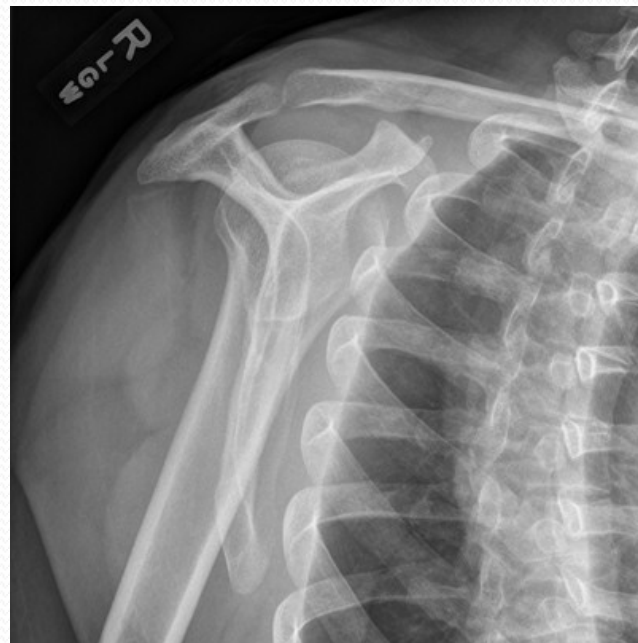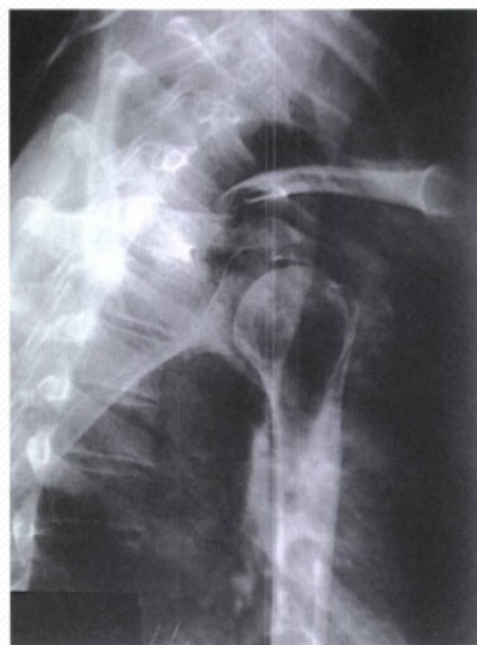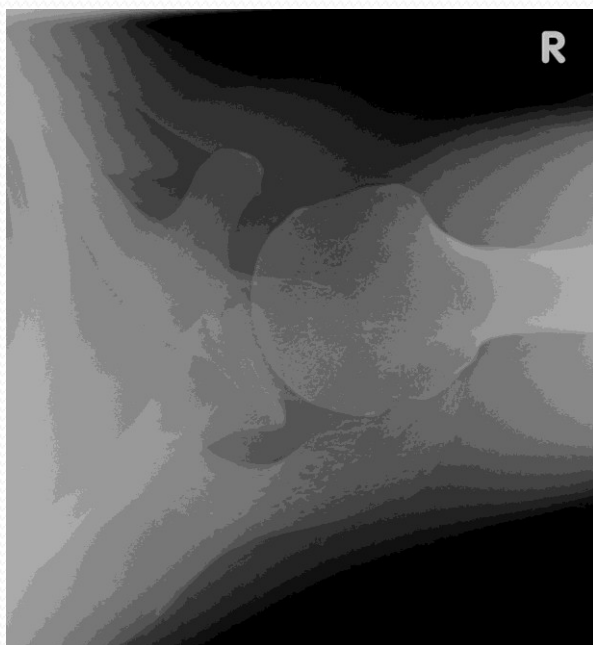
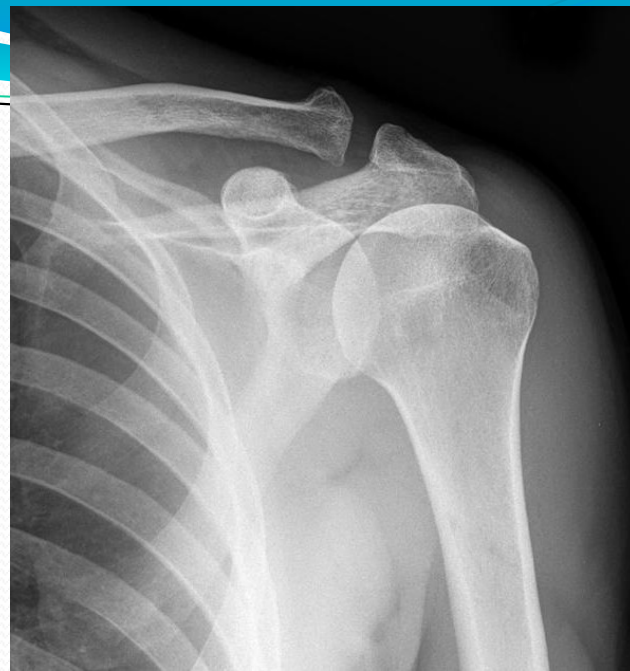
- laboratorní vyšetření :

- zánětlivé markery (KO, FW, CRP)
- vyšetření kloubního punktátu
- onkomarkery (PSA, biochemický screening na myelom)
- markery kostní resorbce (osteoporóza) ev. novotvorby (ALP – M.Paget)



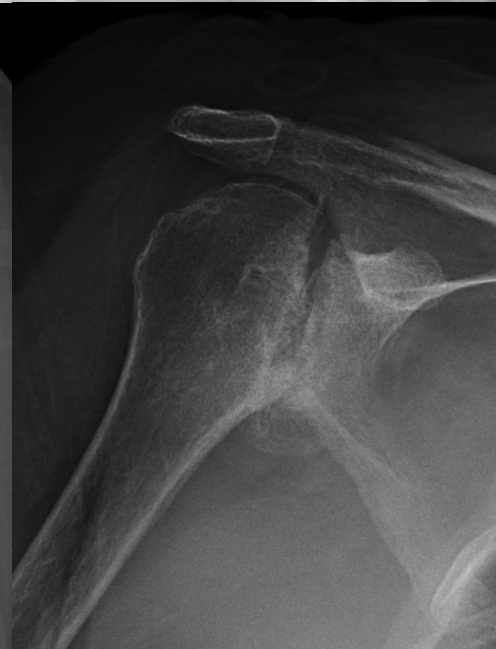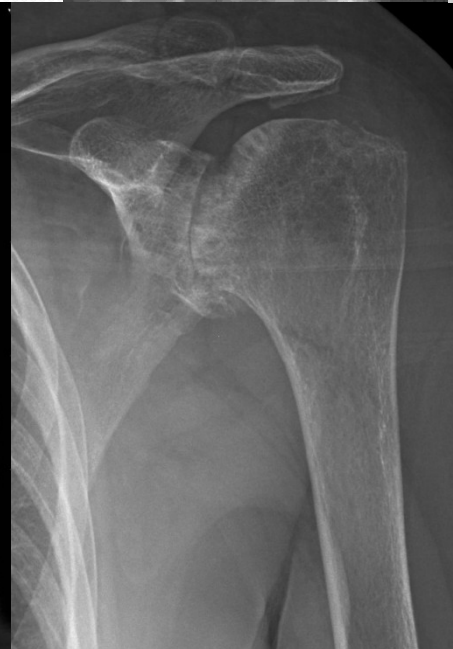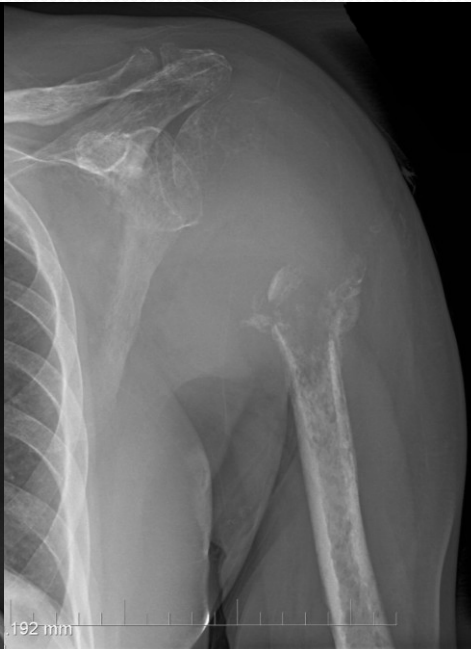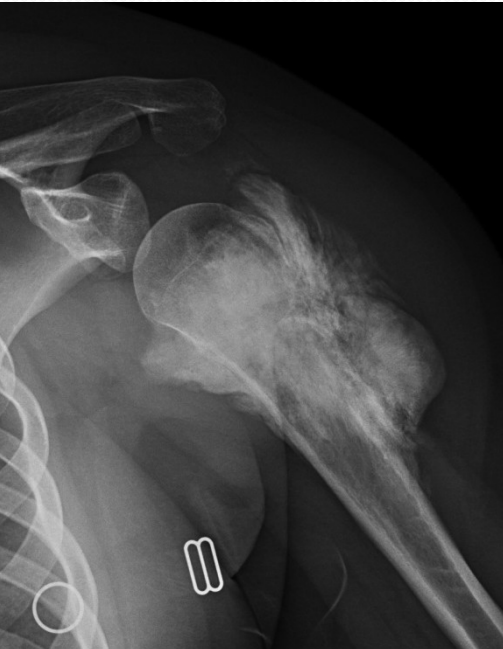
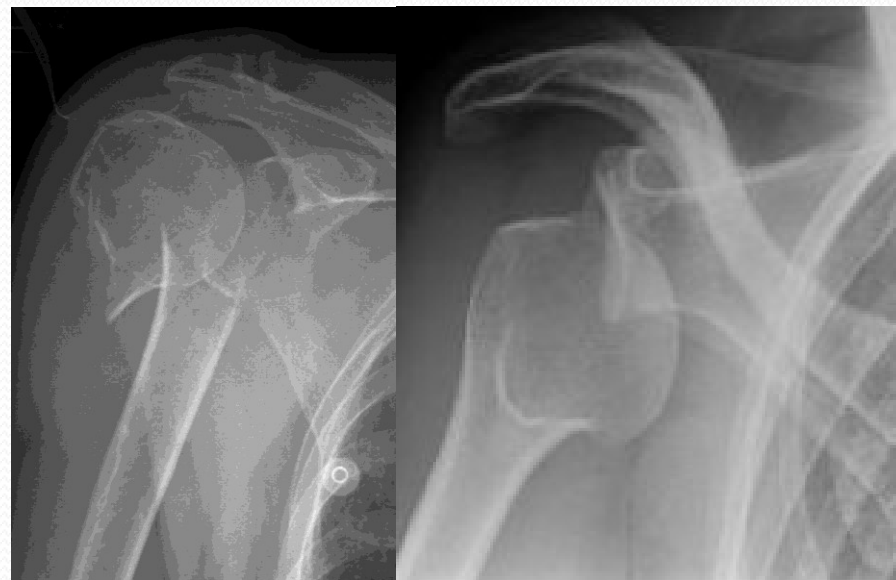RTG

- projekce:
 - AP
 - Axiální
 - Transthorakální
 - Y projekce na lopatku
 - + RTG C pateře
 - + RTG srdce a plic



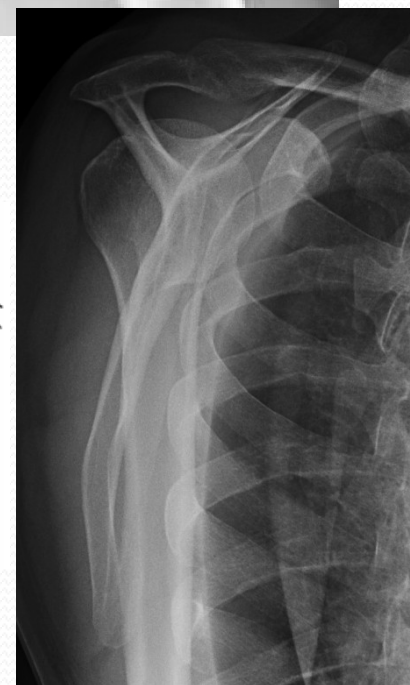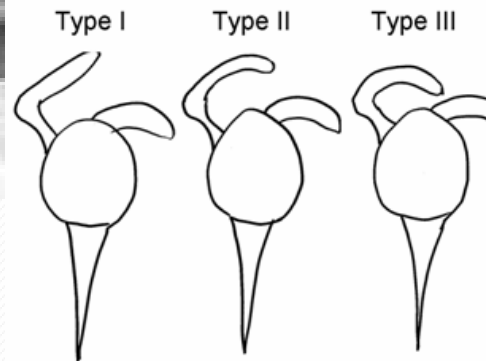
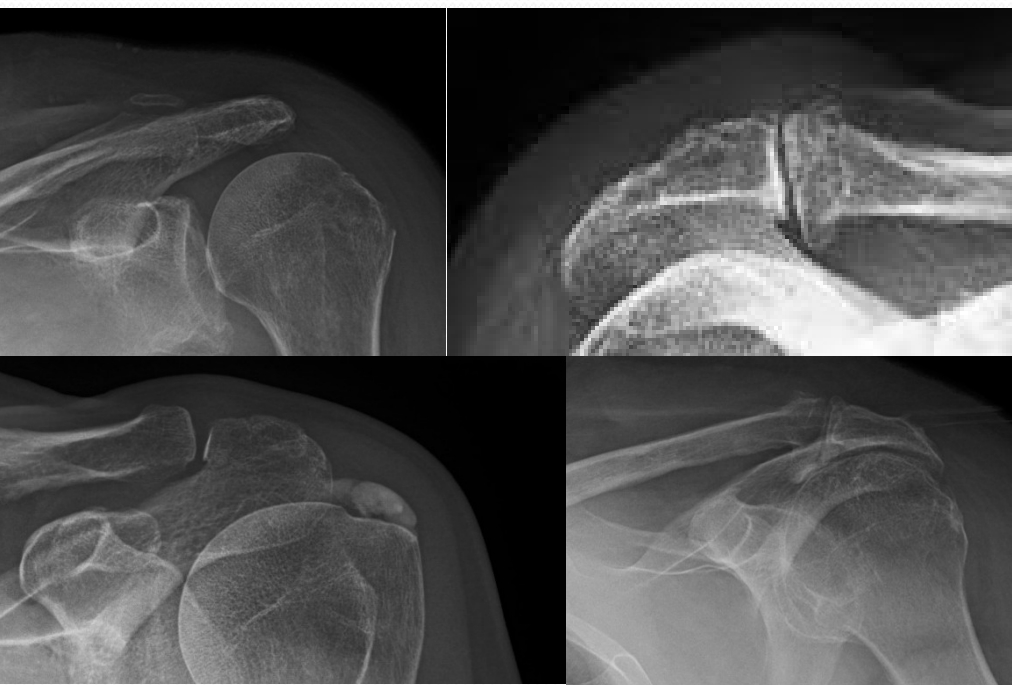
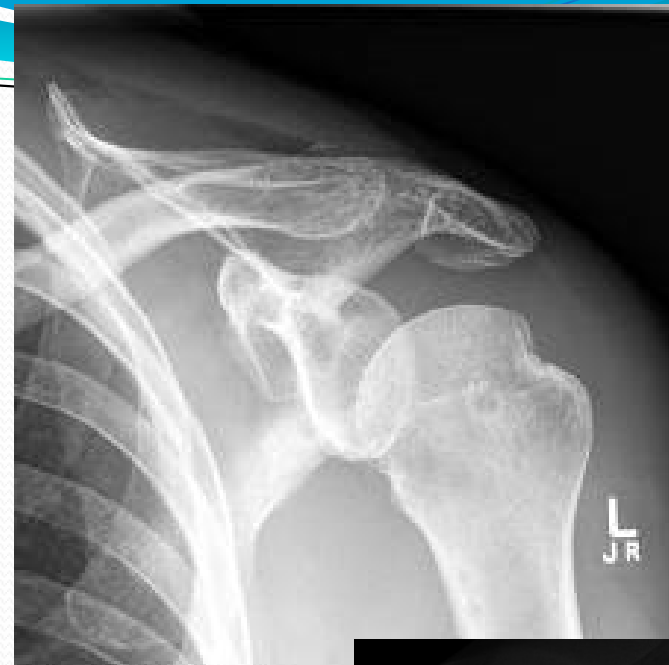RTG

- význam:
 - zcela zásadní – dg. a vyloučení
 - traumat (zlomeniny, luxace)
 - kostních nádorů
 - artikulárních degenerativních, zánětlivých, artropatických a dalších změn



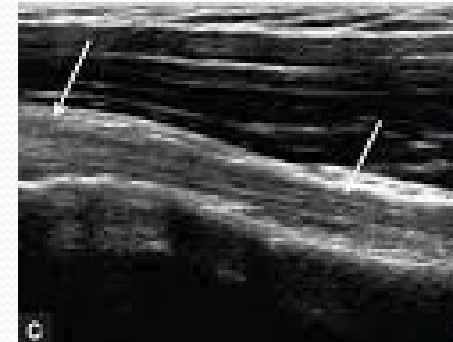
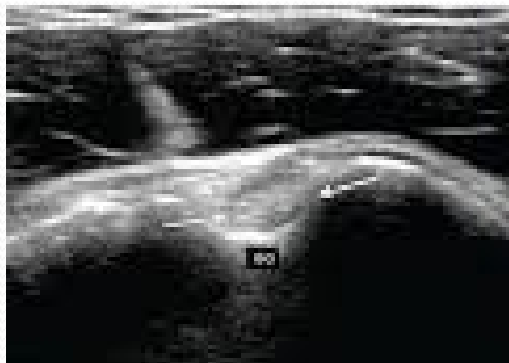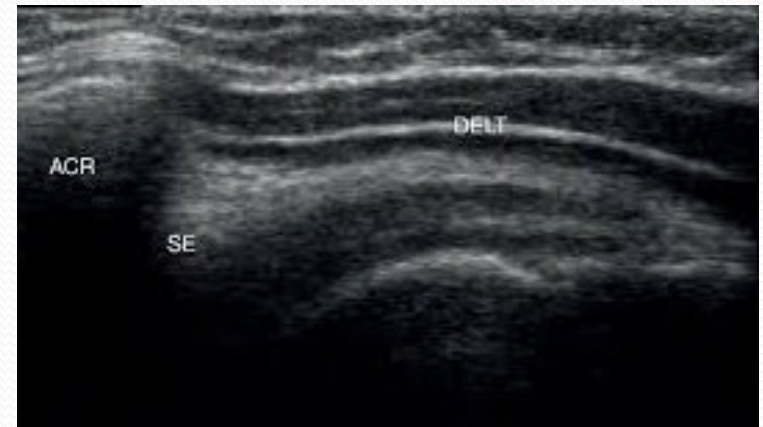
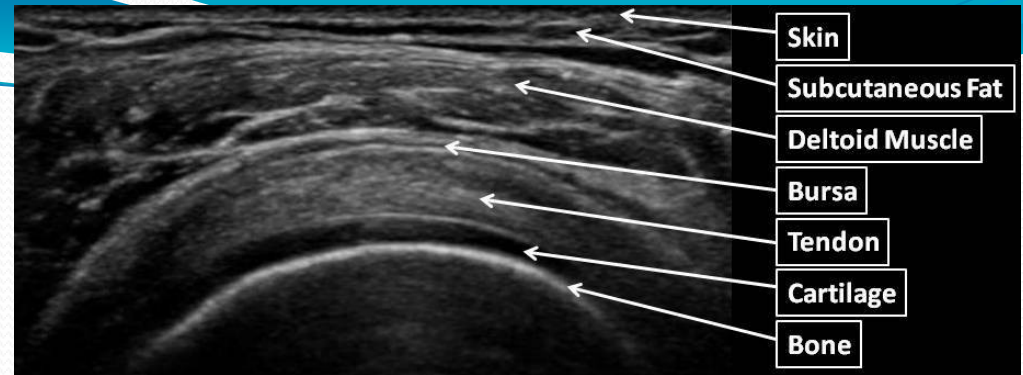
RTG

- instability (Hill Sachsův defekt, zjevné dysplastické změny)
- patologie SA prostoru (snížení SA prostoru, AC artróza, kalcifikace RM a SA burzy, tvar akromia v Y projekci)



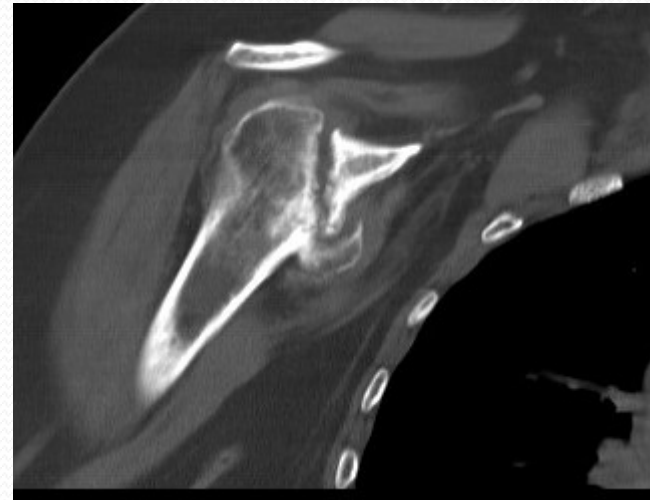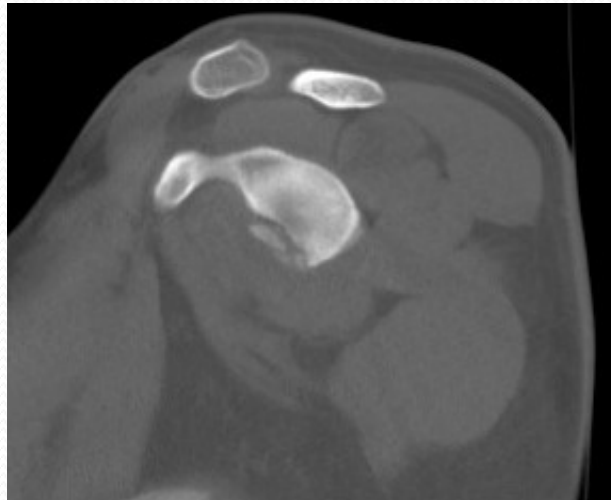
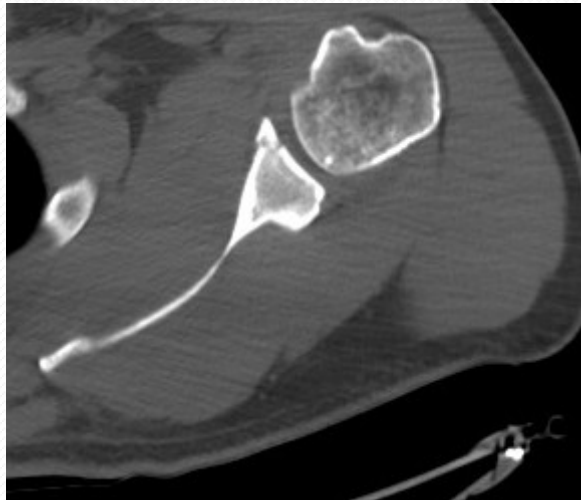
Ultrazvuk

- s výhodou přímo na ortopedické ambulanci
- upřesní a doplní klinické vyšetření
- standardních pohledy (řezy) + dynamické vyšetření:
- vždy srovnání s druhou stranou



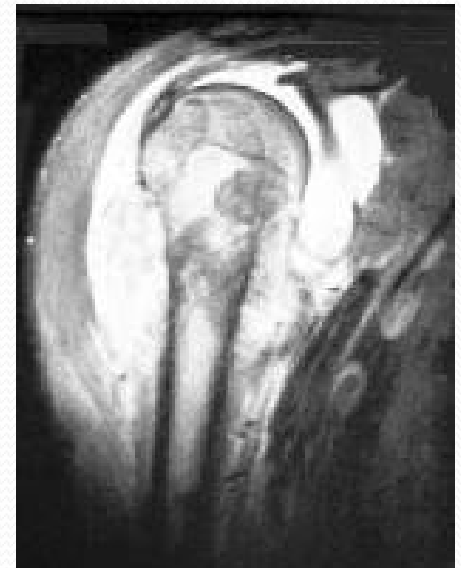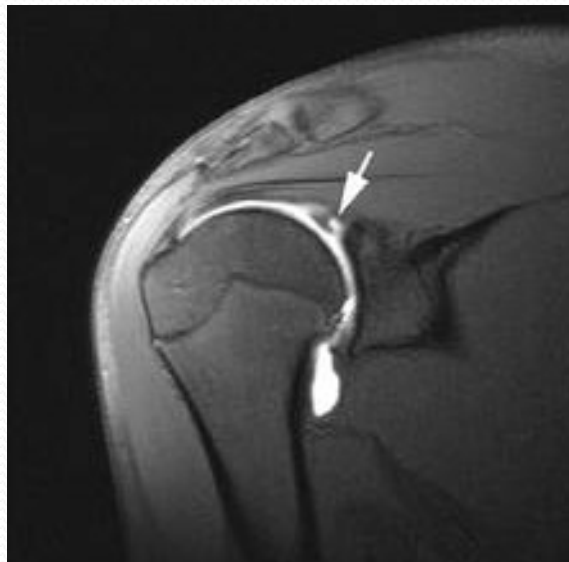
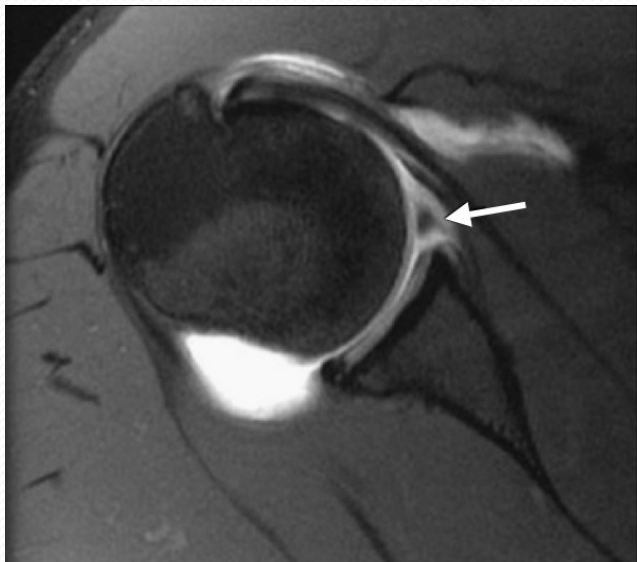
CT

- přesnější zhodnocení kostních struktur
- možnost 3D rekonstrukcí
 - zlomeniny proximálního humeru a lopatky
 - před TEP ramene
 - nestabilita:
 - kostěná Bankartova léze
 - Hill Sachsův defekt
 - dysplazie glenoidu
 - kostní nádory (proximální humerus, lopatka v.č. vnitřní plochy)



MRI

- přesnější zhodnocení měkkotkáňových struktur
- MRI artrografie
- Význam:
 - postižení RM, šlachy CLMBB, labra (Bankartova léze), SLAP léze
 - artróza, nekrózy hlavice humeru, Hill-Sachsův defekt
 - nádory (kostní i měkkotkáňové)



Tenosynovitis of long head of biceps

Tenderness

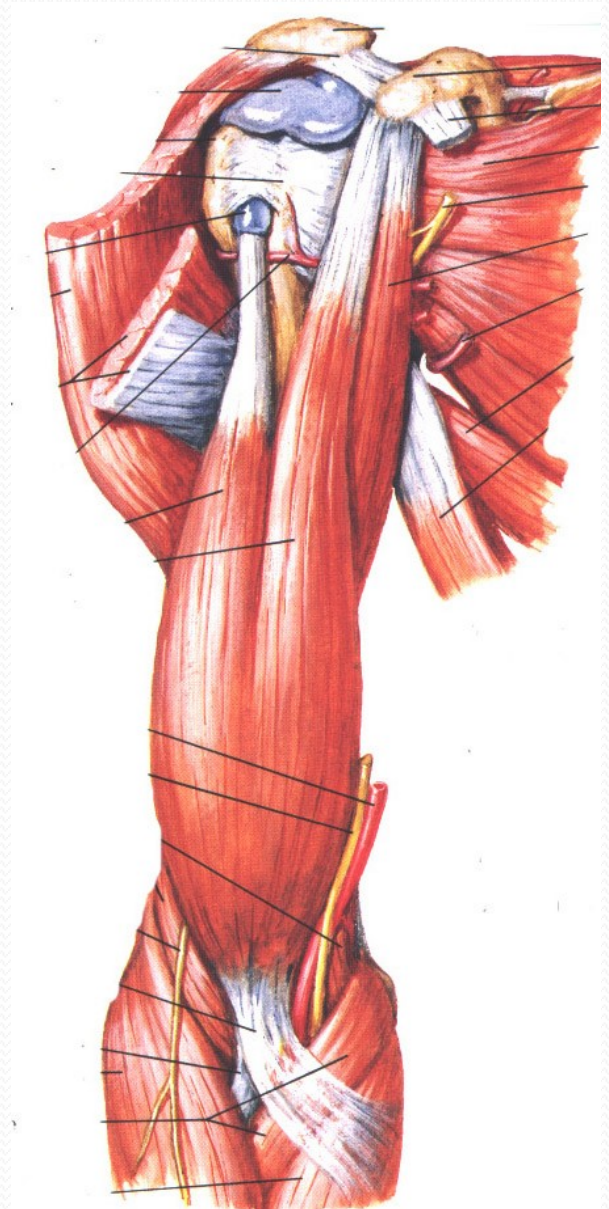
Resisted flexion and supination
of the elbow

Therapy:

Corticosteroids locally

Rest, sling

NSAID



Rupture of long head of biceps

Therapy:

Rest, sling

NSAID

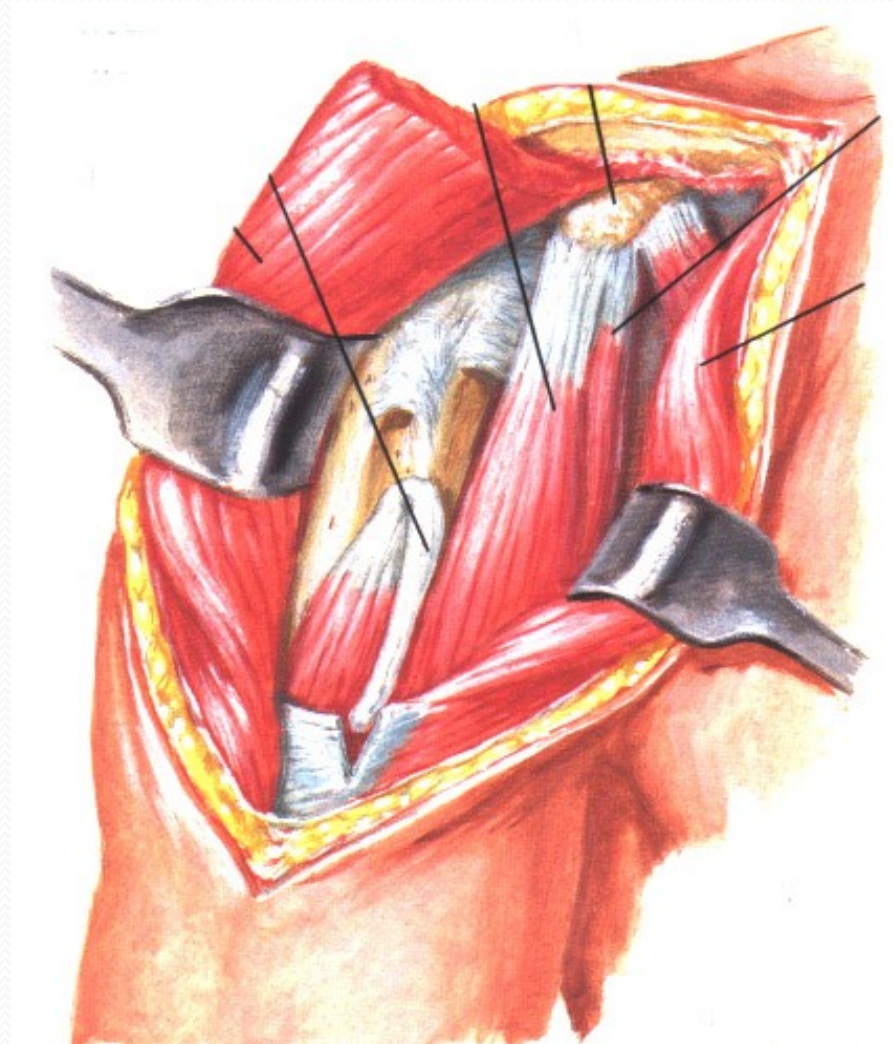
Surgery – up to 40 years

Conservative- over 40 years

Surgery:

key hole fixation to the humerus

Suture to the short head
of biceps



Rupture of long head of biceps

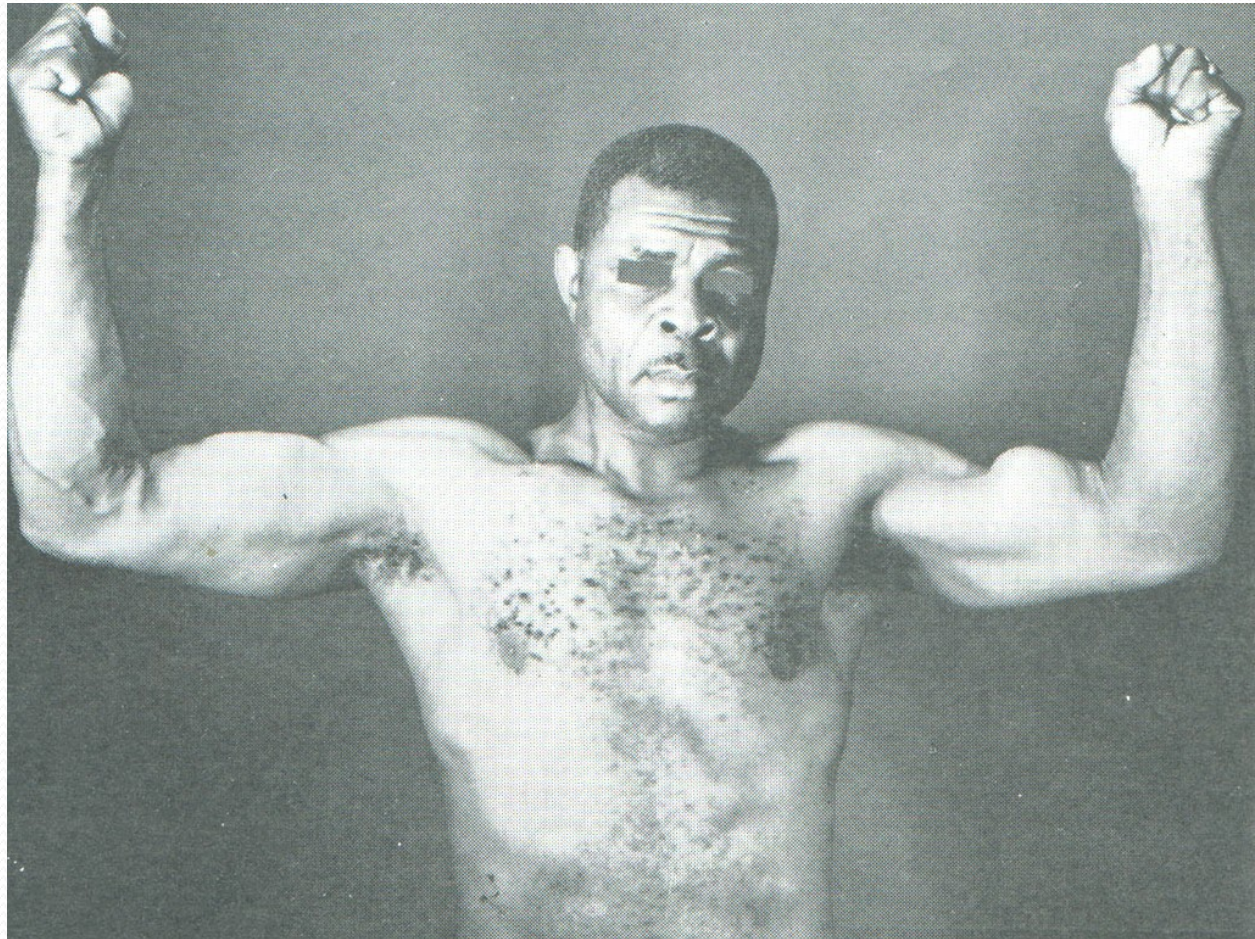
Tenderness

Distalisation of
muscle belly

Diminished strength

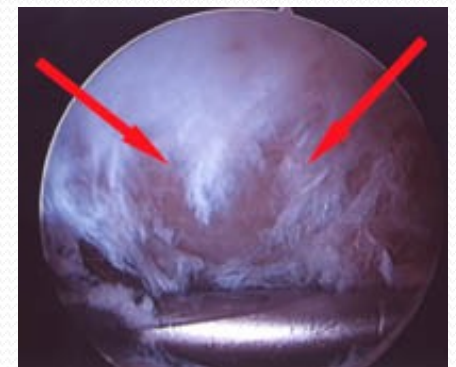
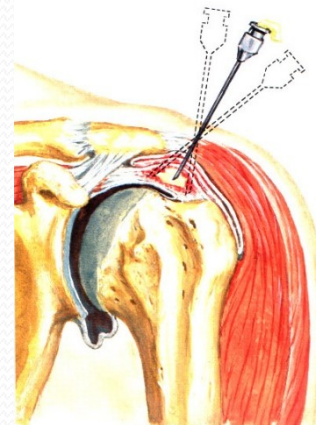
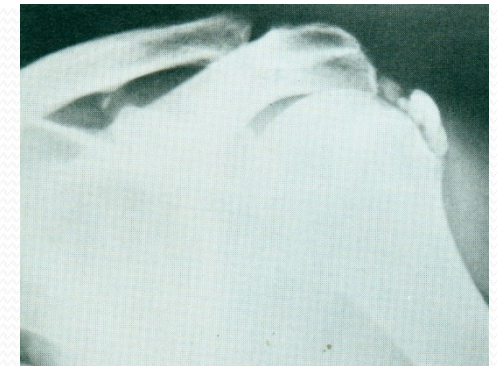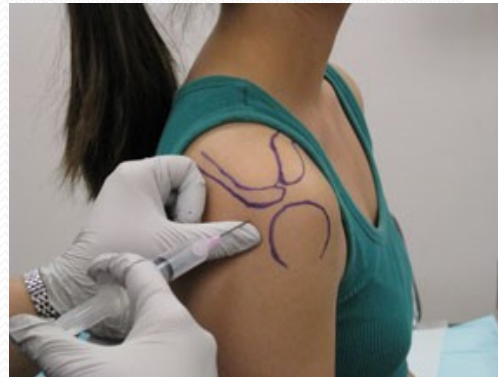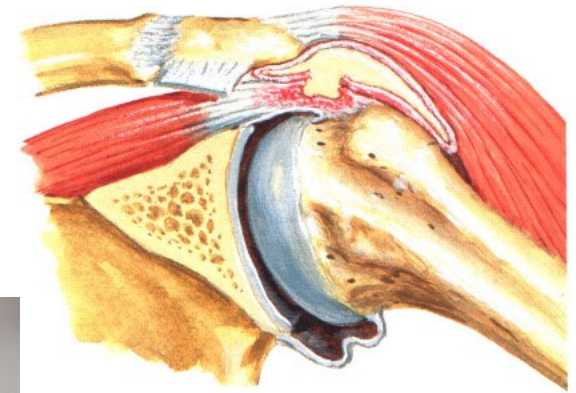
Management:

conservative
surgery



Bursitis subacromialis

- prudká, silná, pálivá bolest, nemožnost pohybu, palpační bolest
- RTG mohou být obláčkové kalcifikace



1. Konzervativní léčba:

Klid, lok. kortikoid, NSA
později fyzikální terapie
LTV

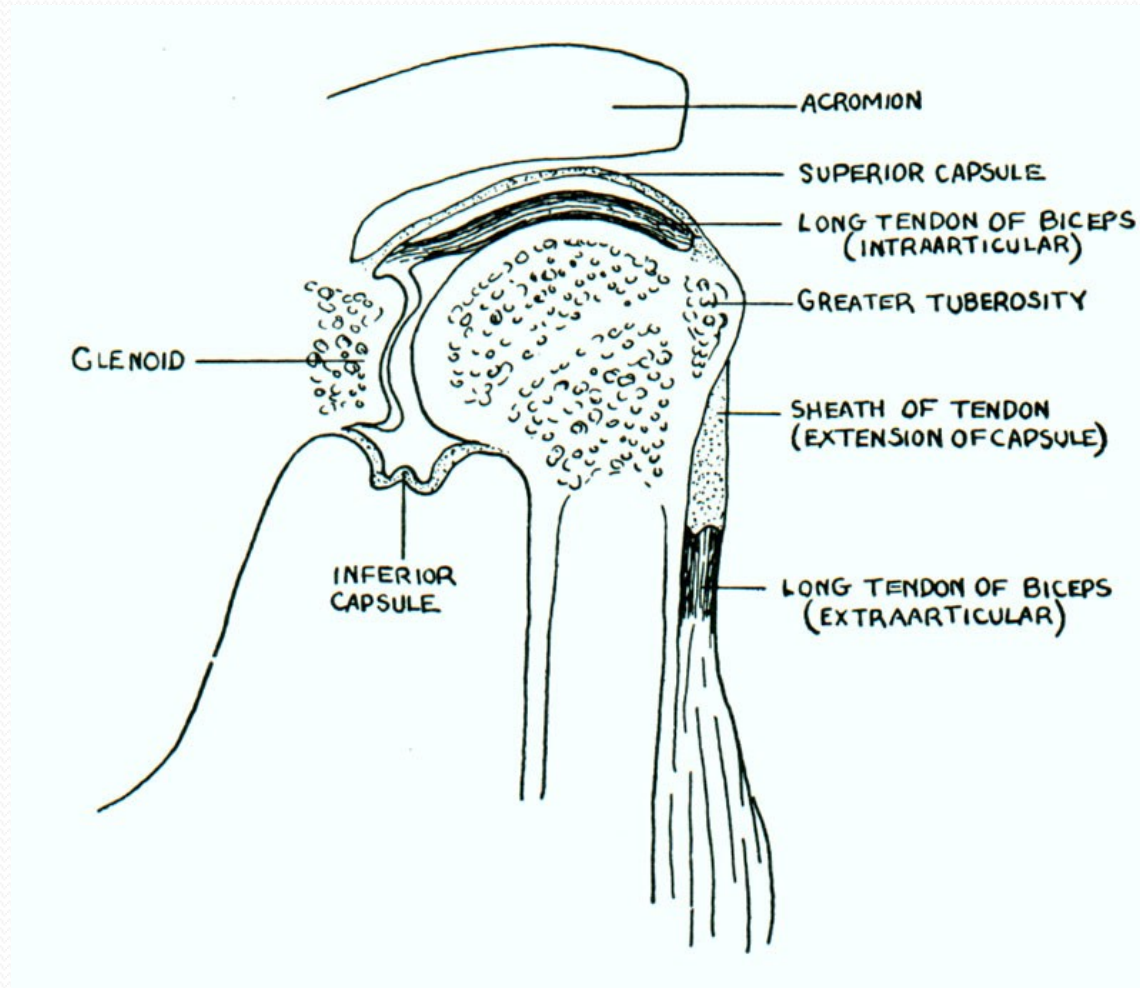
2. Operativní léčba:

exstirpace burzy při ASD

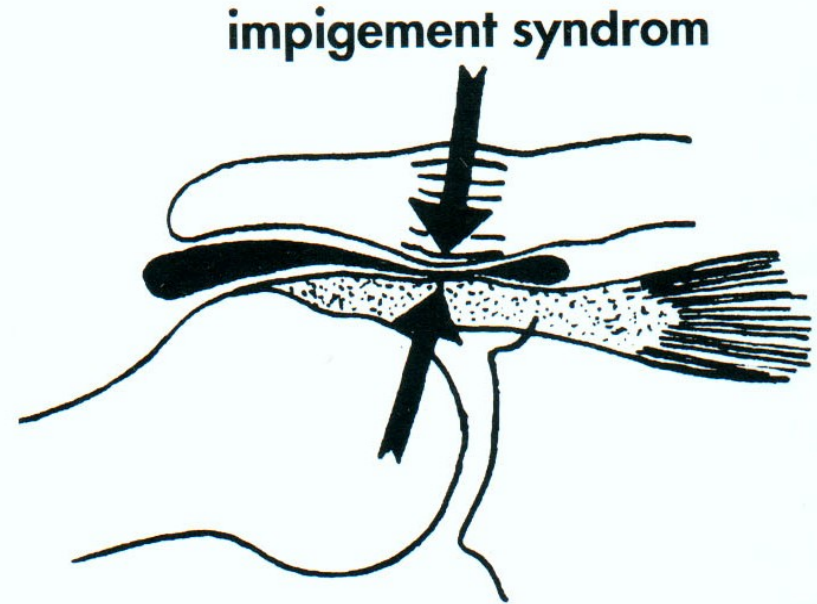
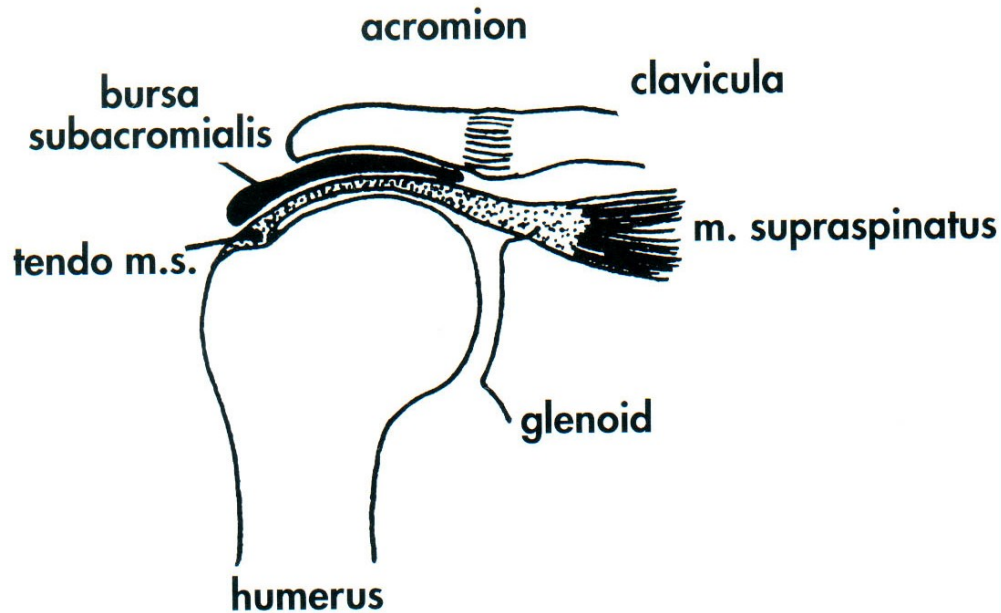
Supraspinatus tendinitis

Tenderness over greater tuberosity
Limited movements

Therapy:
Rest, NSAID
Corticosteroids
Physiotherapy

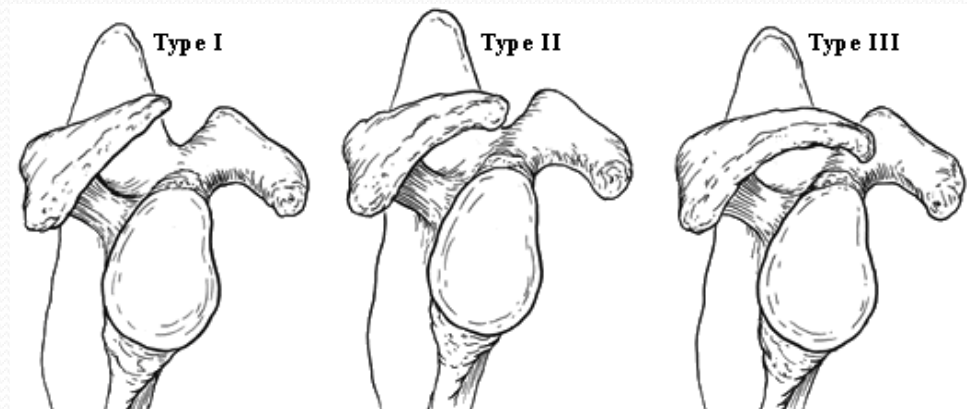


Impingement syndrom



Příčiny:

- ostruha akromia
- změna tvaru a úhlu akromia
- spodní osteofyty AC kloubu
- prominence TM



Impingement syndrom

Symptoms:

Painful arc

Impingement sign

Impingement test

Jobe test

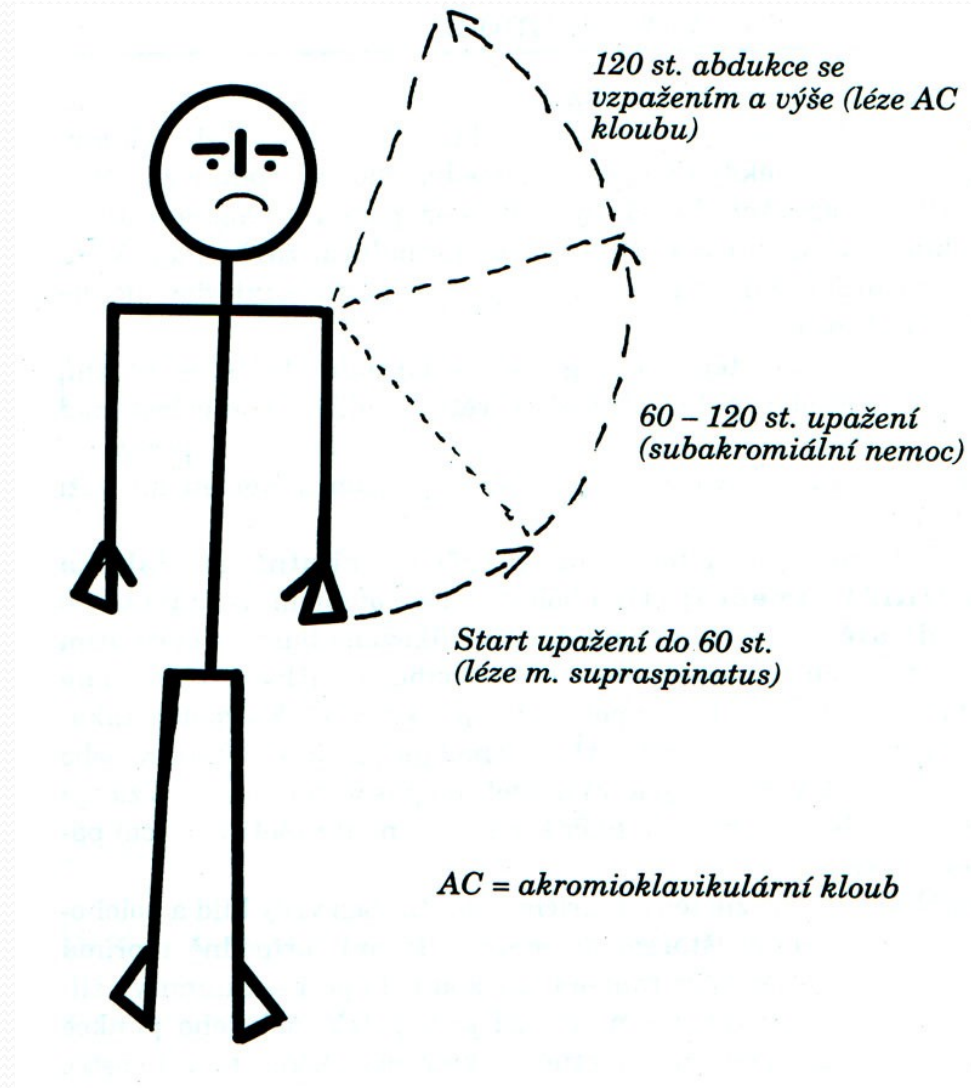
X-ray:

Narrowed subacromial space

Y view- outlet view

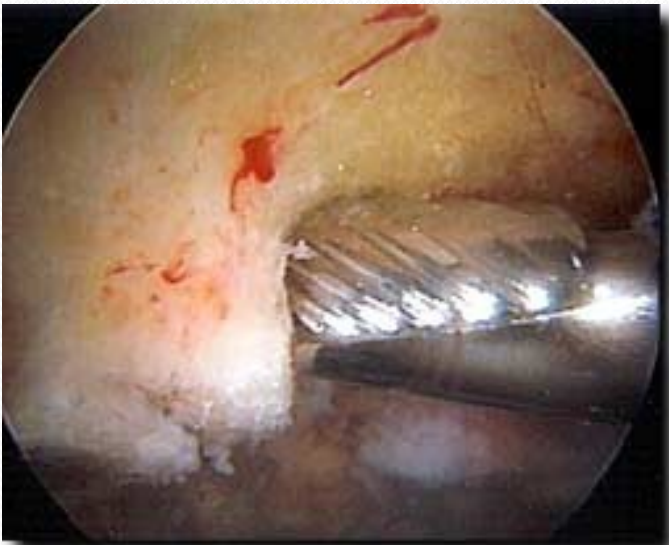Arthrography

Ultrasonography



Impingement syndrom – stádia dle Neera

1. Otok, hemorhagie v m. supraspinatus
2. Fibróza, tendinitis, zánět subdeltoidální burzy, degenerativní změny v RM
3. Ruptura rotátorové manžety a dlouhé hlavy bicepsu



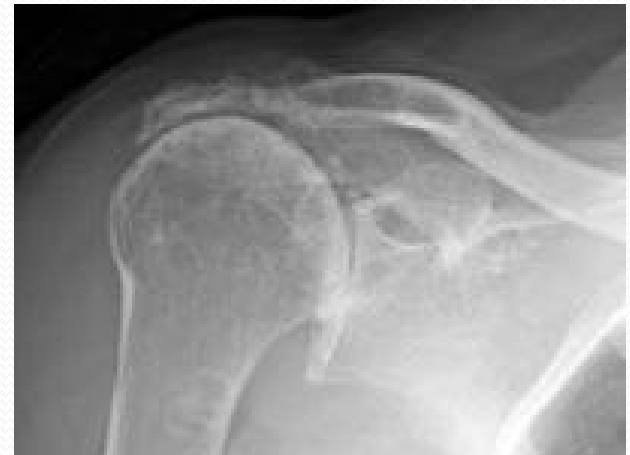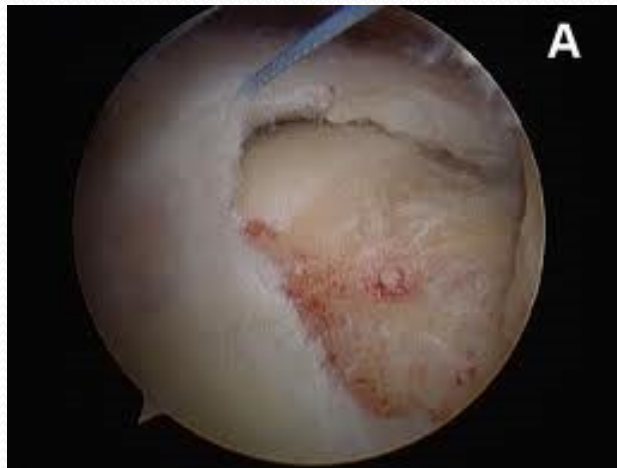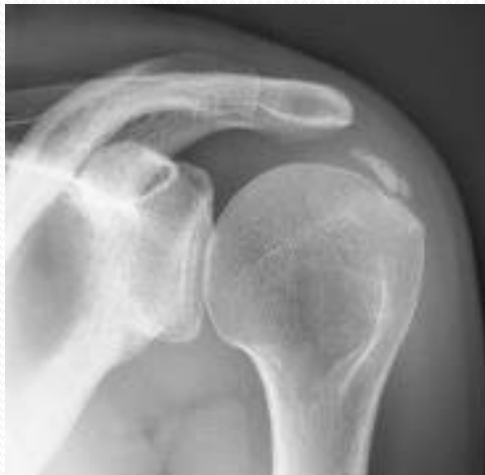Terapie:

1. st. : konzervativní- klid, NSA, LTV, fyzikální terapie, lok. kortikoid
2. st. : konzervativní / operační
- 3.st. : operační- ASAD
ASK subakromiální dekomprese

Postižení RM

Typy postižení:

- Tendinopatie – zánět a degenerace
- Degenerativní ruptury
- Traumatické ruptury
- Rotátorová artropatie



Rotator cuff tear

Partial tear:

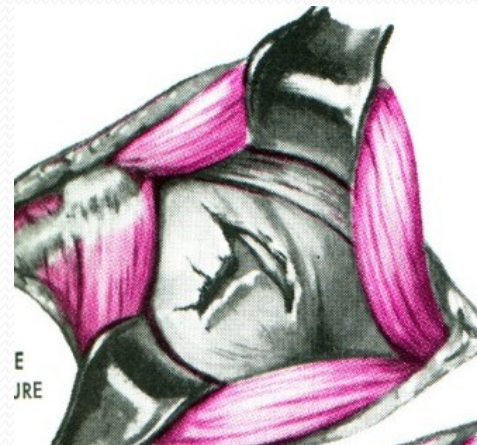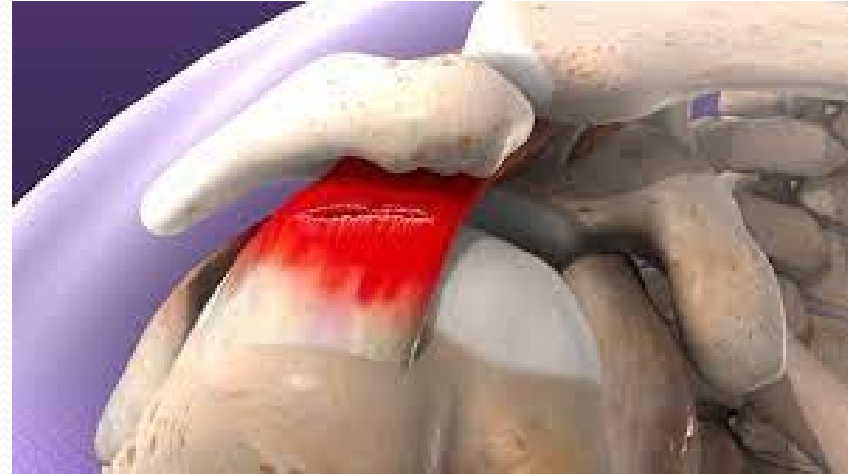Severe pain

Painful abduction

Keeps the arm in position
of adjusted abduction

Ultrasonography

Management: conservative
arthroscopy- suture



Rotator cuff tear

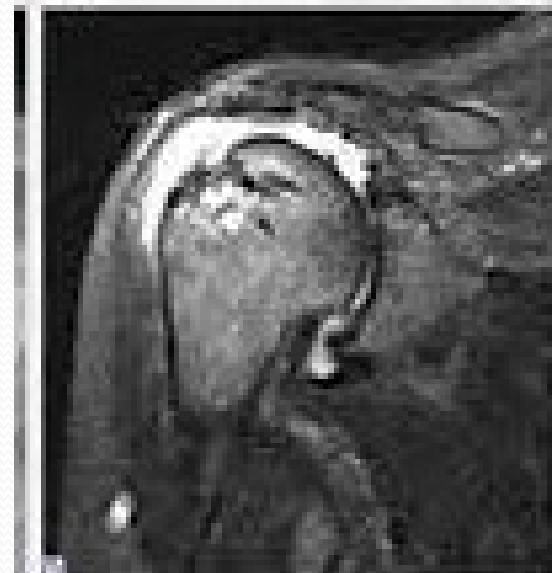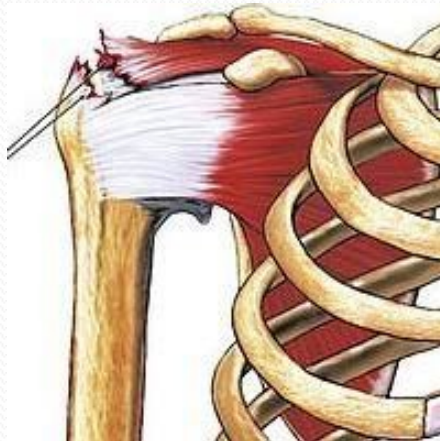
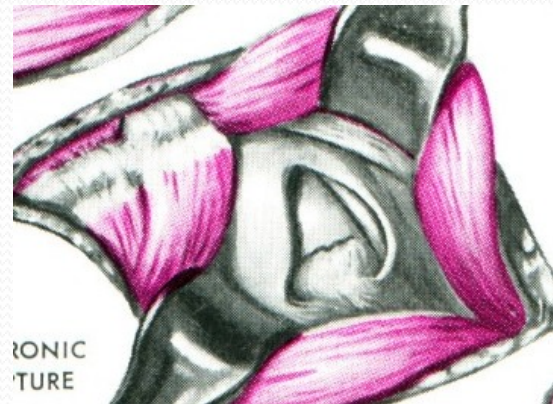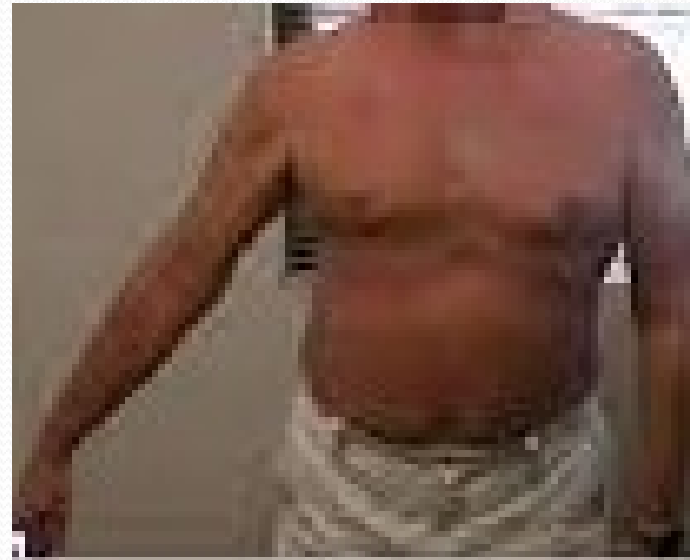Complete tear:

No active abduction

Lifting of the shoulder

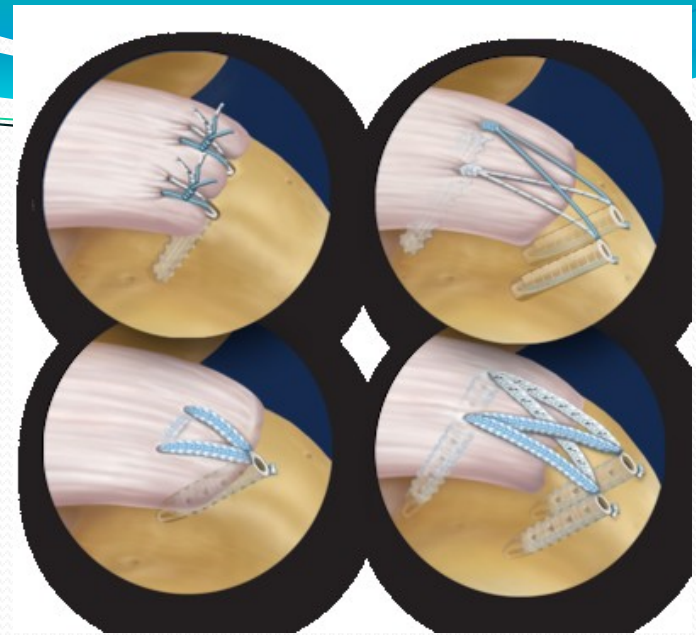
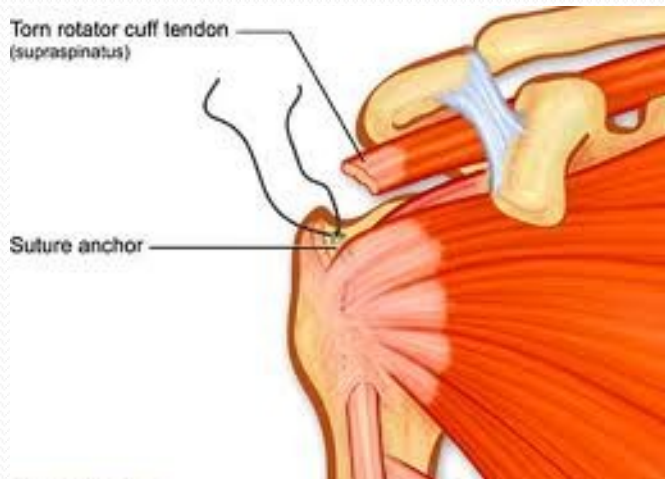
Drop arm test

Pain

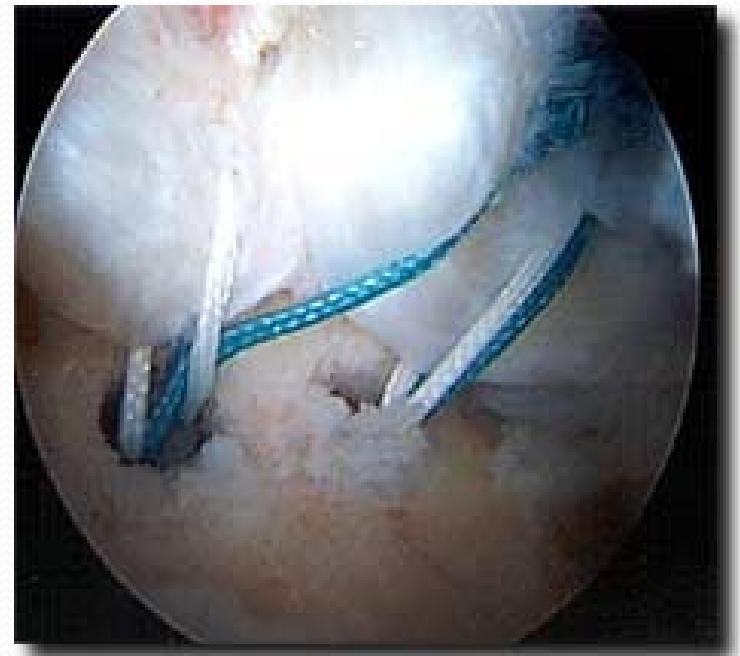

Management: suture

Suture of RC

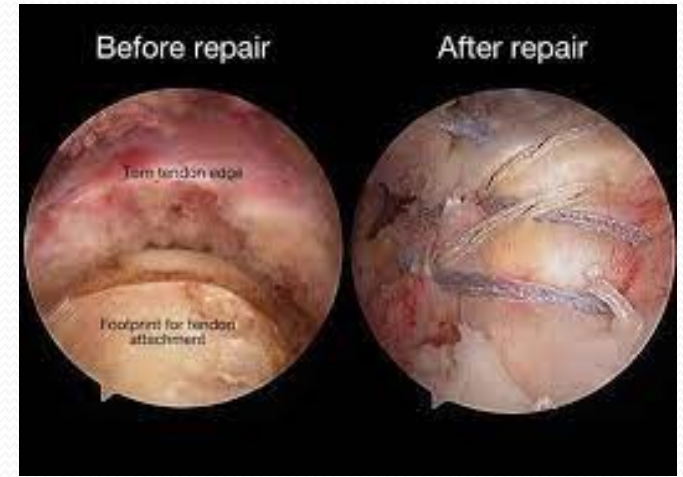
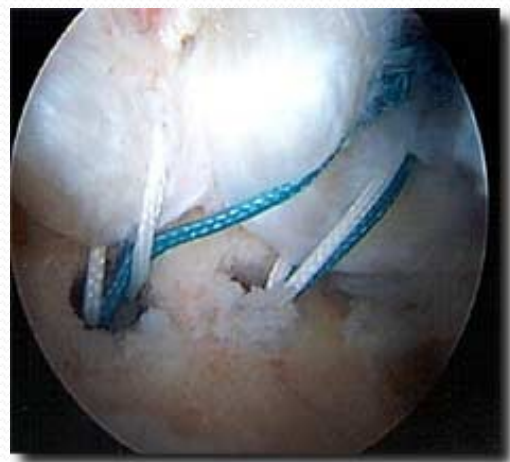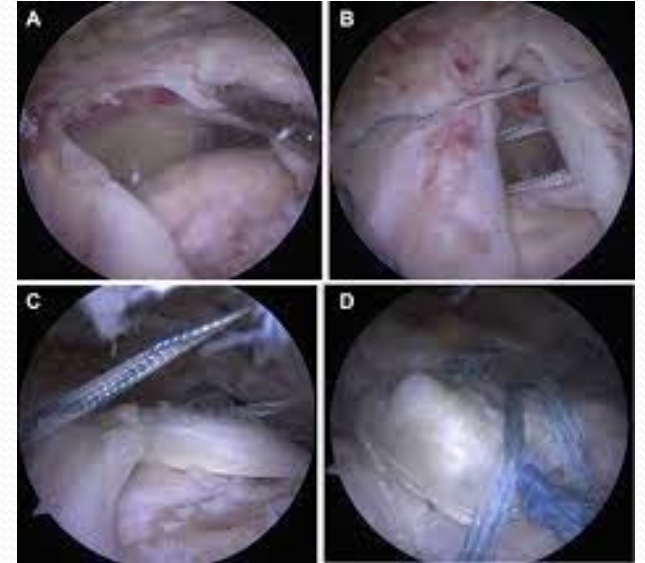


The aim: attachment to greater tuberosity



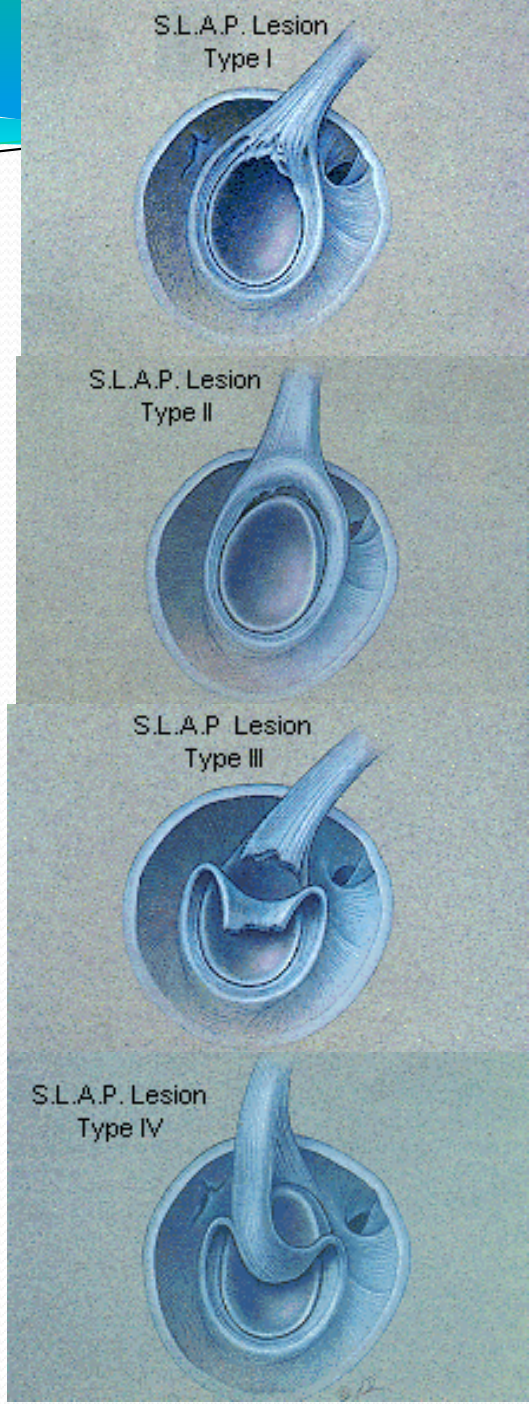
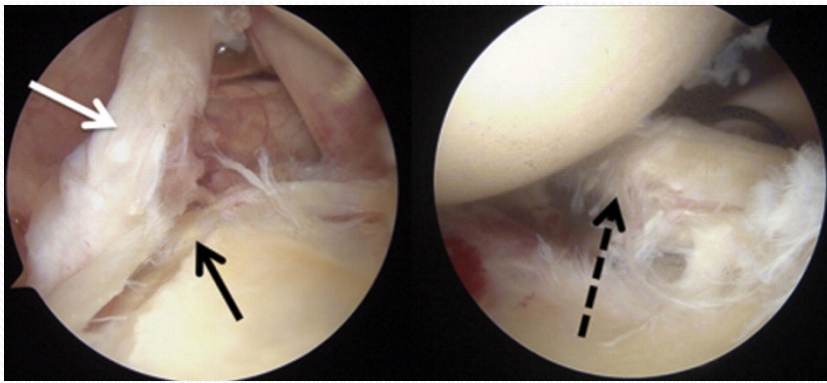
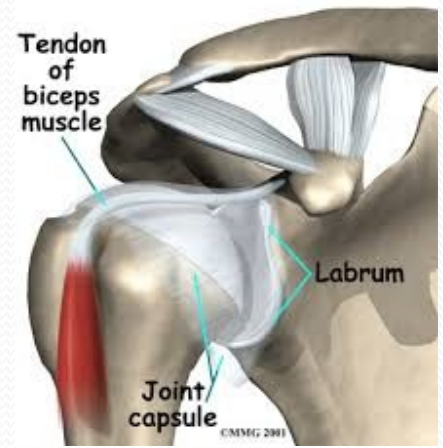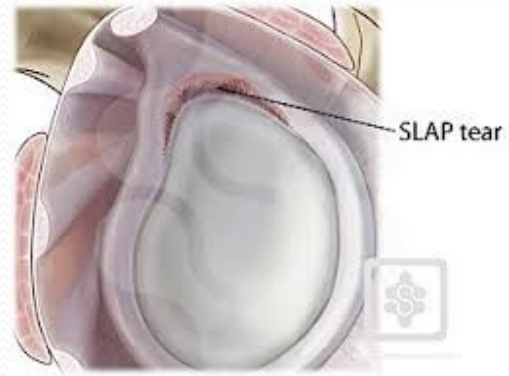
Management:
suture: Arthroscopy

The aim: attachment to greater
tuberosity



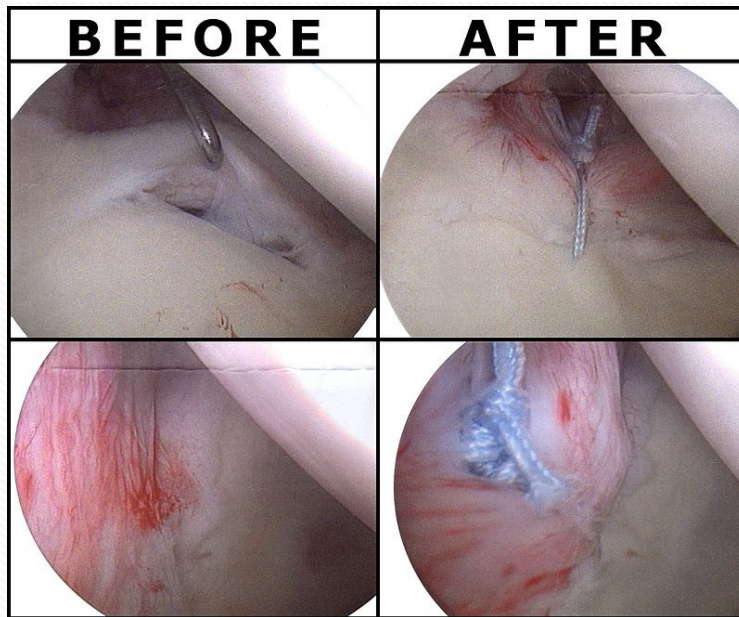
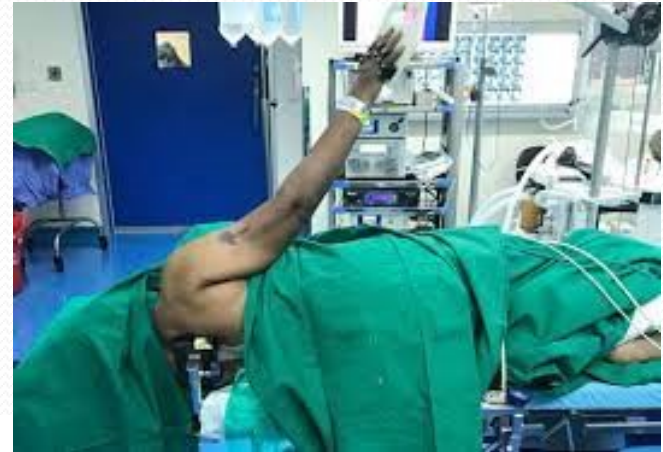SLAP léze = superior labrum anterior, posterior

Odtržení úponu dl. hlavy bicepsu při horním okraji glenoidu

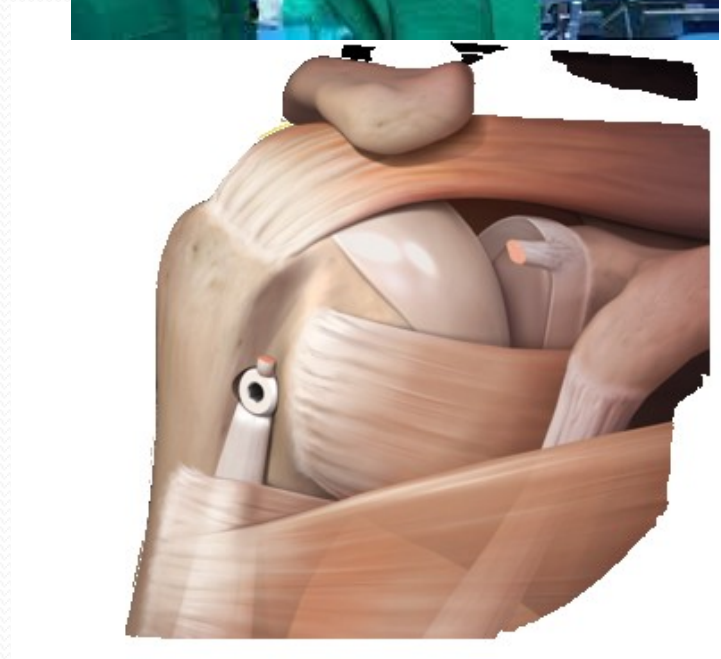

SLAP - léčba

Konzevativní
ASK- debridement, sutura
Tenotomie
Subpektorální tenodéza



sutura



Subpektorální tenodéza

Syndrom zmrzlého ramene

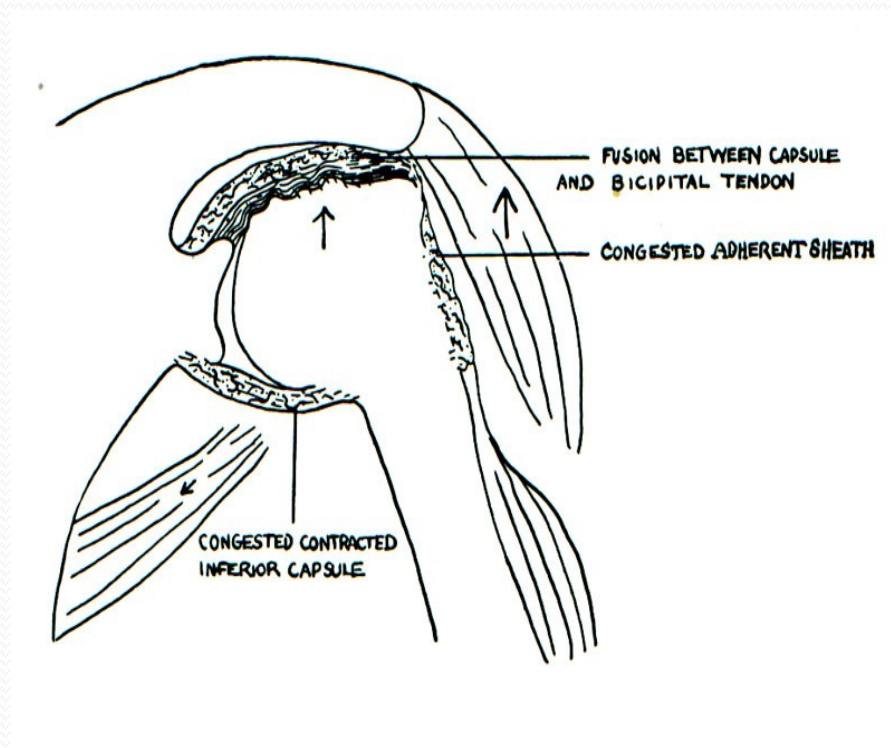
frozen shoulder, capsulitis adhesiva

Postupné omezování hybnosti

Bolesti

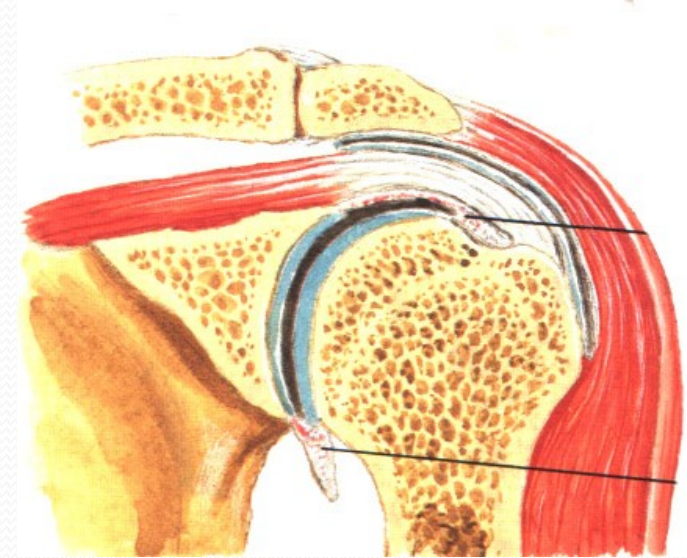
Strach z pohybu

- Svráštění kloubního pouzdra
- Obliterace v dolním recesu
- Zmenšení kloubní dutiny
- Zkrácení měkkých tkání
- Reflexní svalové spasmy



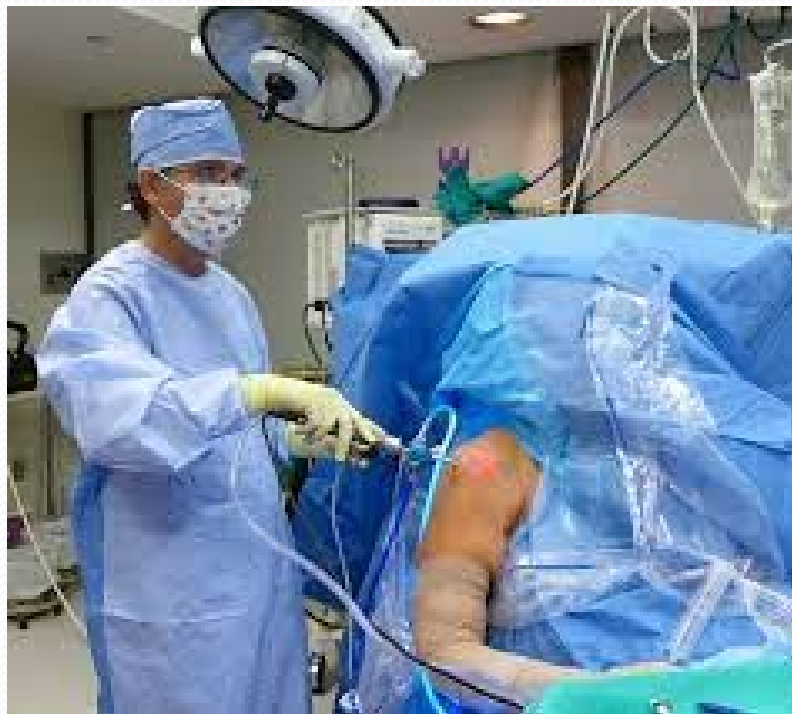Příčiny sy zmrzlého ramena

- Primárně - idiopaticky
- Sekundárně:
 - běžné patologie GH, AC, SC i scapulothorak. kl.
 - Stavby po úrazech a zánětech
 - Poruchy krční páteře
 - Thoralic outlet syndrom
 - Nádory plic- hrot plicní
 - Afekce pleury
 - Choroby srdce
 - DM



Terapie sy zmrzlého ramena

- dlouhodobě LTV
- NSA, lokálně kortikoid, fyzikální terapie
- ASK- dekomprese, redress v CA, debridement



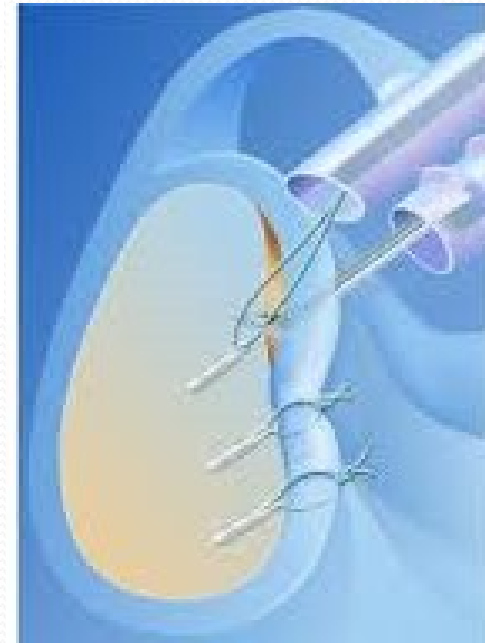
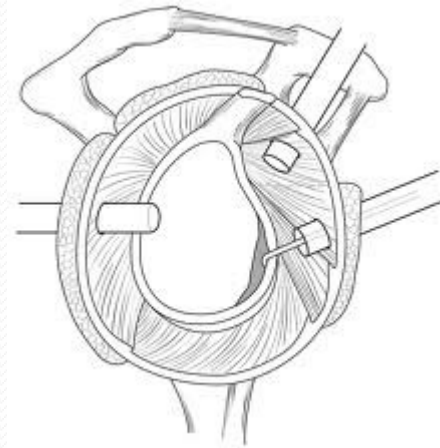
Nestability GH kloubu

- **Def.:** neschopnost udržet hlavici centrovanou do glenoidální jamky (subluxace, luxace)
- **Klasifikace:**
 - akutní x recidivující
 - multidirekcionální x unidirekcionální (hl. přední)
 - akutní traumatická x recidivující posttraumatická x habituální
- **Anamnesticky:**
 - okolnosti první luxace a další luxace
 - laxicita

Nestability GH kloubu

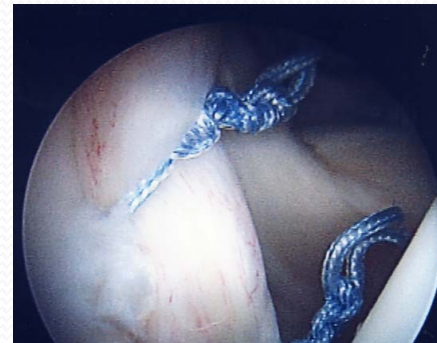- **Akutní traumatické luxace:**

- přední (94%) x zadní x dolní (axilární – erecta) x horní (přes RM)
- Bankartova léze + Hill-Sachsův defekt – riziko recid. posttraumatických luxací
- nižší věk – vyšší riziko recid. posttraumatických



- **Postrauematická recidivující luxace:**

- terapie:
 - ASK stabilizace
 - otevřené op. (Bankartova op.)

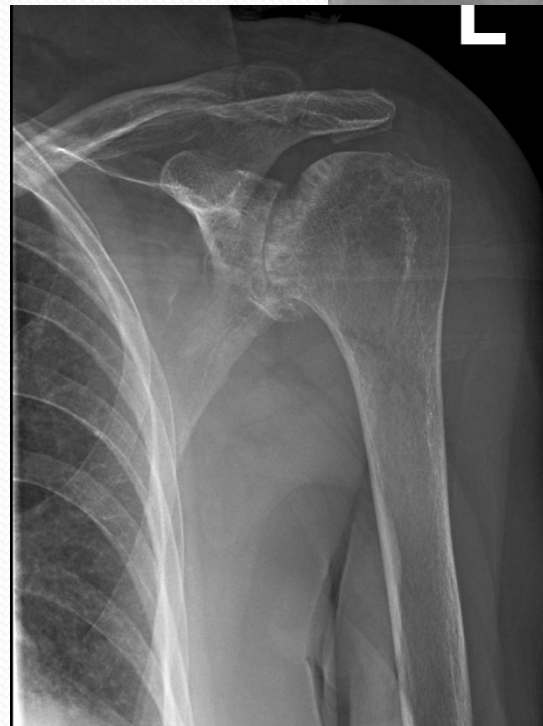
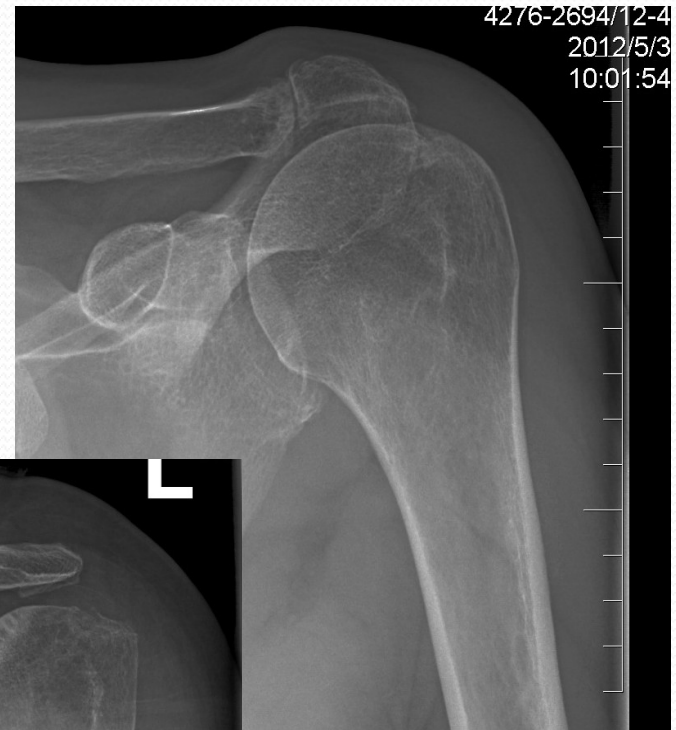
Nestability GH kloubu

- **Habituální luxace:**
 - **Zadní (při glenoidální dysplazii)**
 - ASK kapsulorafie
 - Otevřeně (kapsulorafie + zadní OT glenoidu a vložení štěpu (Scottova op.)
 - **Multidirekcionální (hyperlaxicita nebo rovněž při dysplazi či při svalových poruchách)**
 - op. řešení rezervovaně (kapsulorafie) – snaha zejména o ovlivnění RHB
- **Inveterované luxace** – velký problém

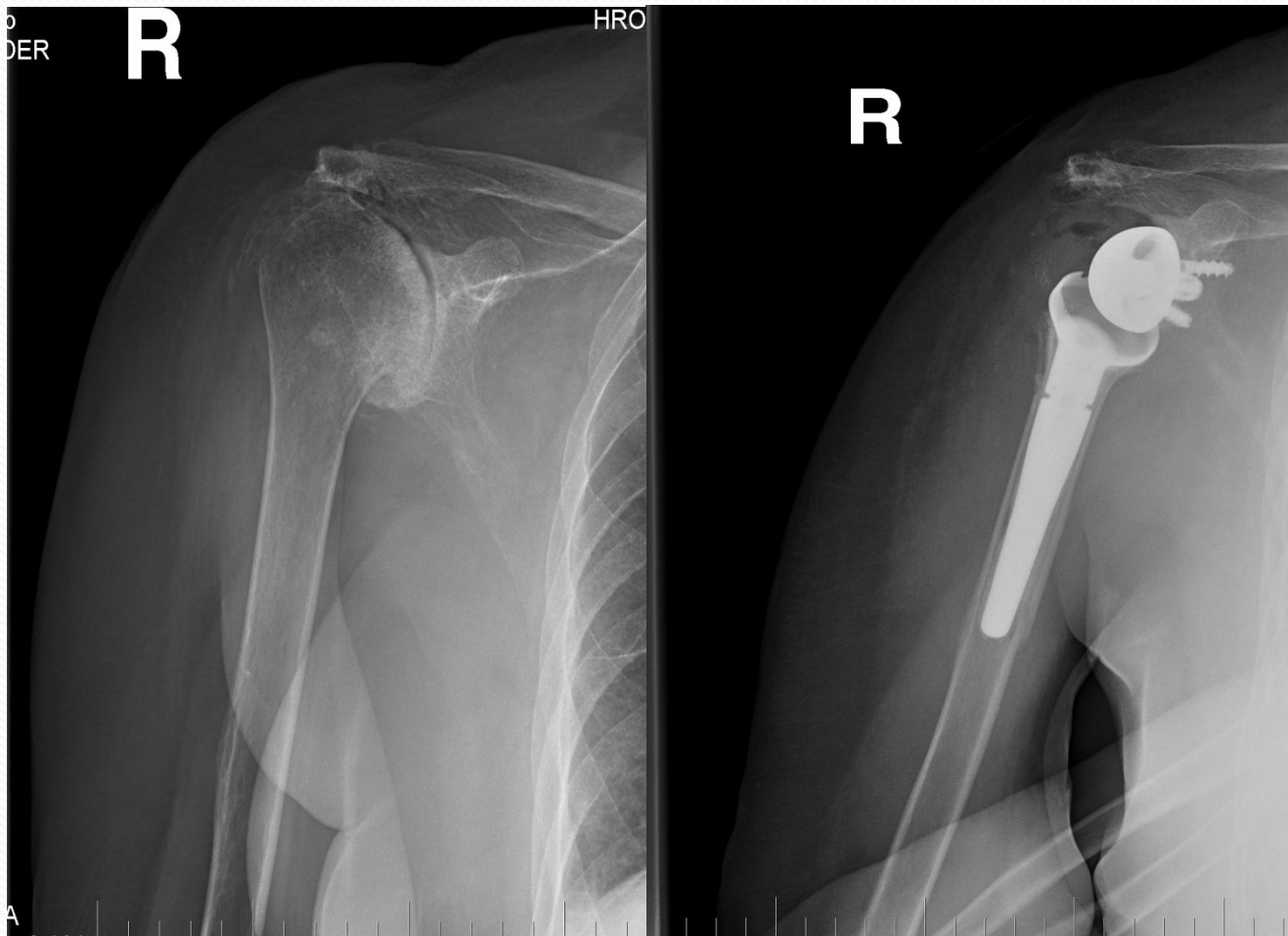
Omartróza (glenohumerální artróza)

- **Sekundární**
 - Posttraumatická (po fr.)
 - Sekundární při RA
 - Následkem rotátorové artropatie
- **Primární**
- **Terapie:**
 - konzervativně
 - operačně
 - Resurfacing
 - CKP
 - TEP
 - Reverzní TEP





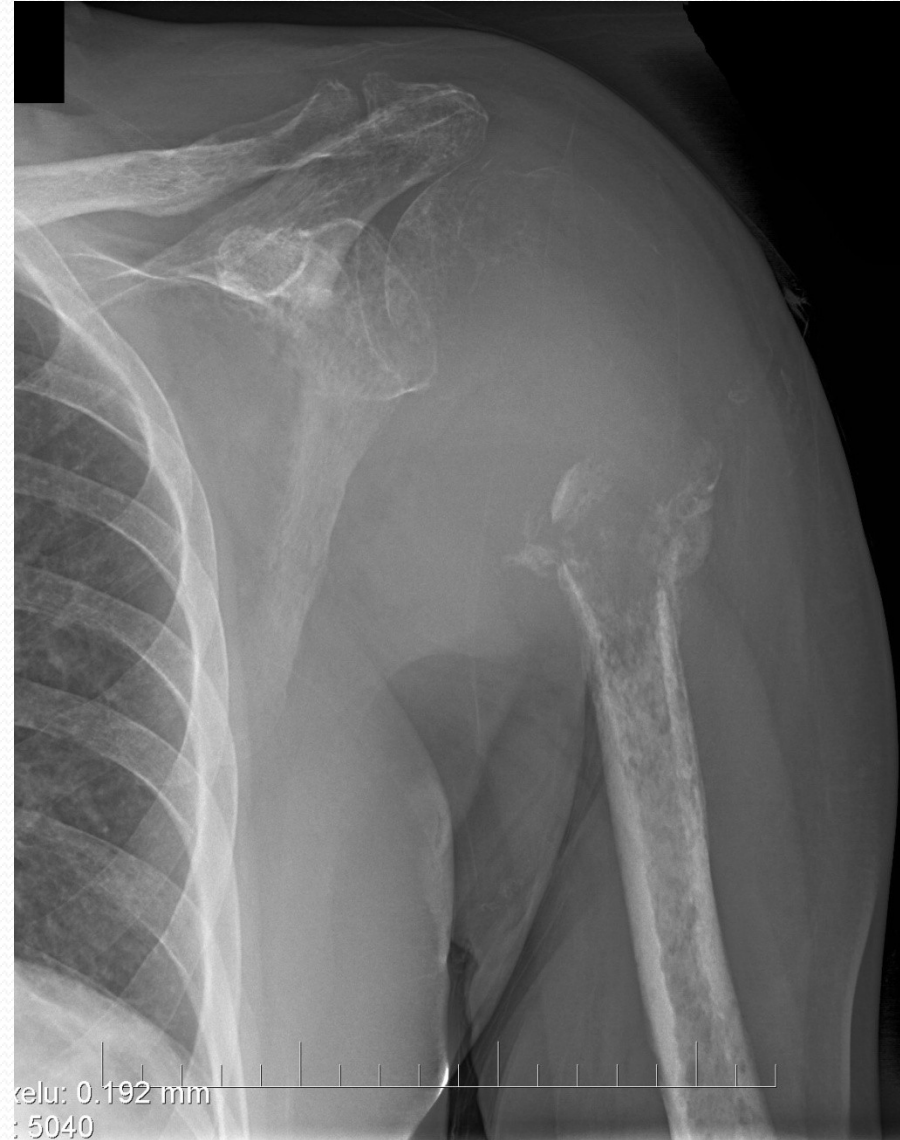Rotator arthropathy



Reverse total shoulder arthroplasty

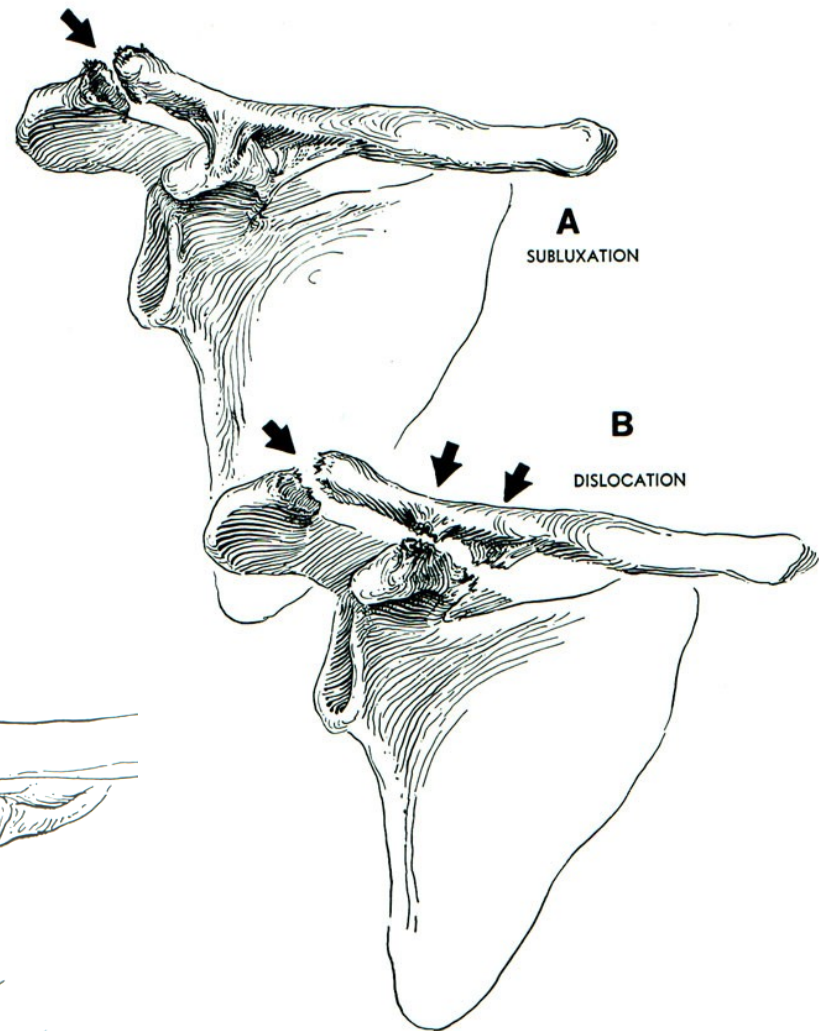
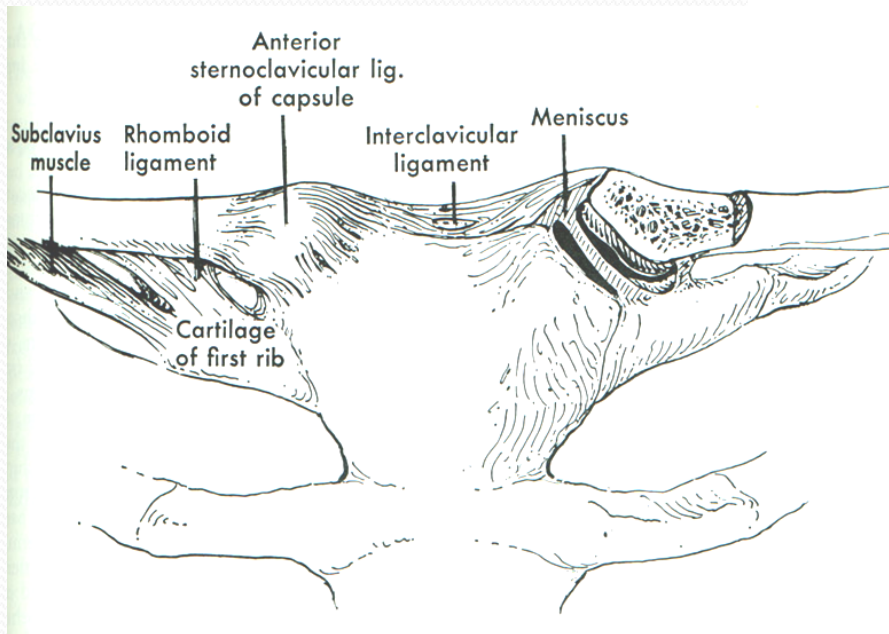
Infekce a tumory

- Purulentní artritida
- Tumory
 - Maligní primární (OSA, CHoSA, EwingSA)
 - Maligní sekundární (metastázy)
 - Benigní a nádorům podobné afekce (např. OBN, chondroblastom, ..)



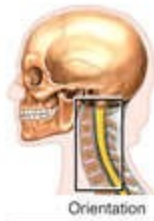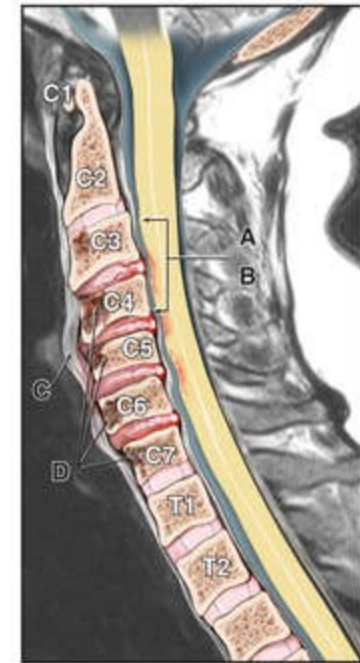
Onemocnění AC a SC kloubu

- synovialitida
- artróza
- distorze
- subluxace
- luxace



Přenesená bolest:

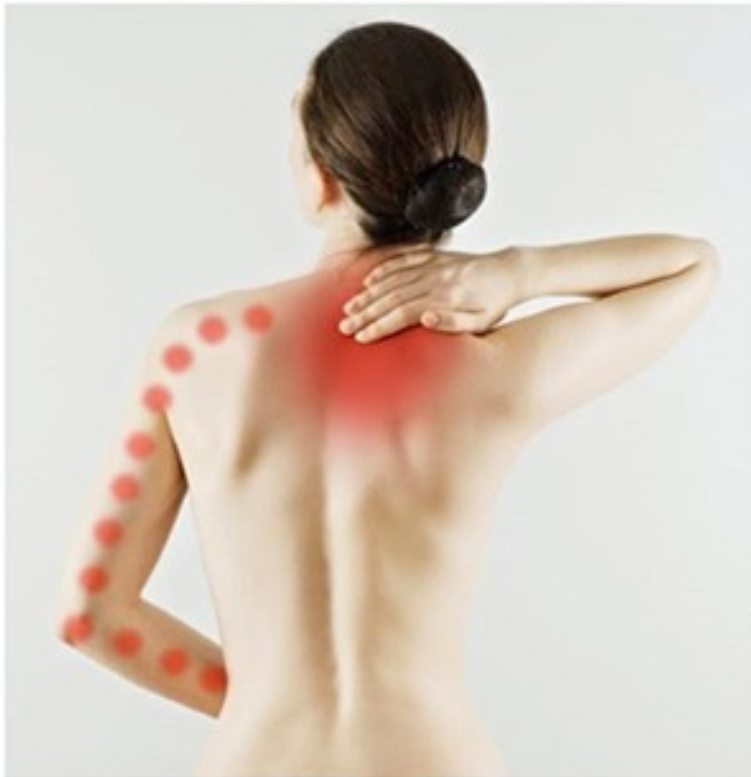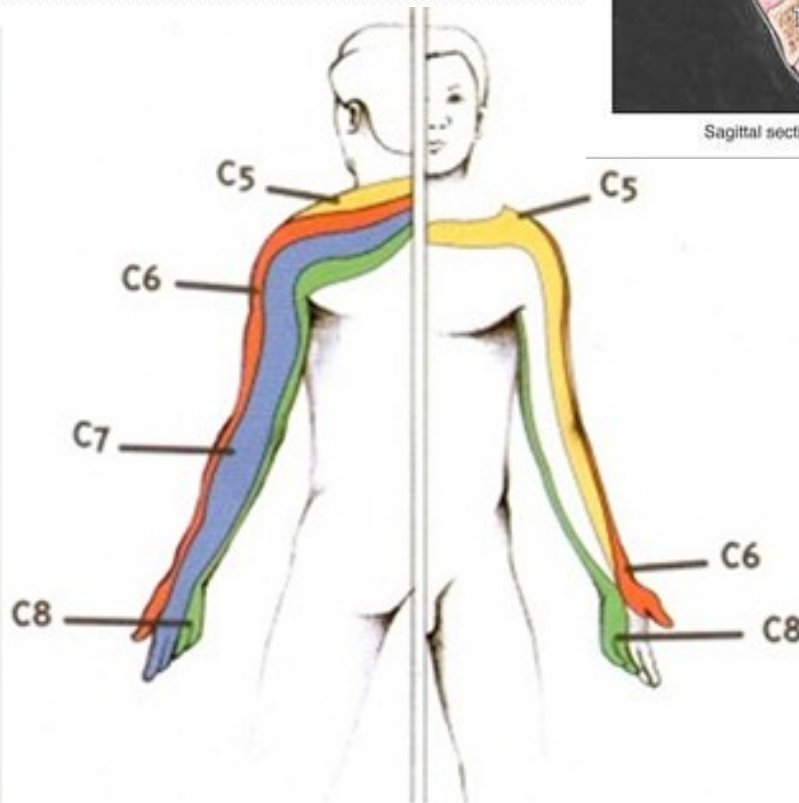
- C páteř – cervikobrachiální syndrom
hernia disci



Orientation

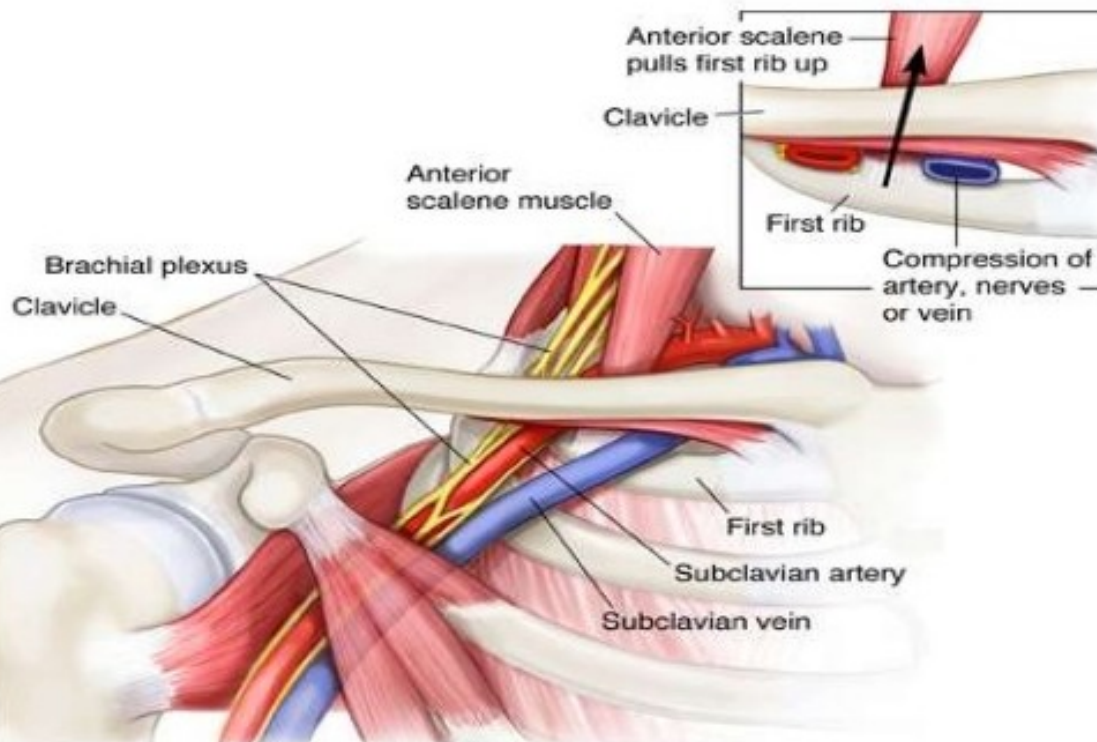
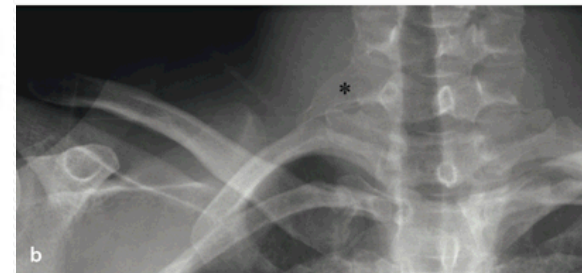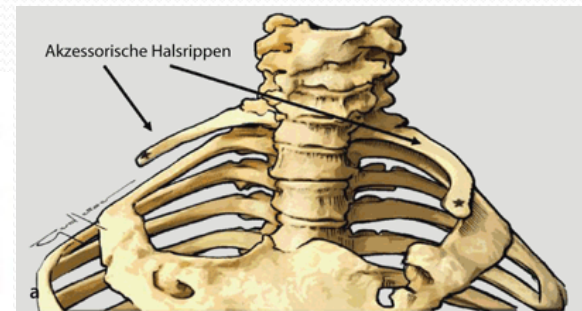
- A Instability at C3-4, C4-5, C5-C6 and C6-C7
- B Cervical kyphotic deformity, C3-4, with anterolisthesis of C3
- C Cervical spondylitic myelopathy secondary to cervical herniated disks at C3-C4, C4-C5, C5-C6 and C6-C7, bone spurs at C5, C6, C7.
- D Degenerative cervical spondylitic changes of the C4-5 and C6-7 levels with advanced foraminal osteophytic narrowing and nerve root impingement with cervicobrachial syndrome on right

Sagittal section: MRI



Přenesená bolest: thoracic outlet syndrom

- Komprese plexus brachialis a cév v krajině klíční kosti

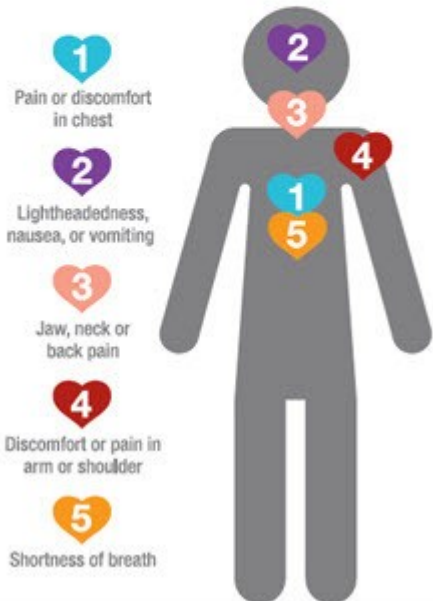

Přenesená bolest:

- Viscerální:



Common Heart Attack Warning Signs



- Nemoci srdce
- Nemoci plic, pleury
- Nemoci žlučníku a žlučových cest
- Neuralgie herpes zoster !

