MUNI
MED

Proliferace a diferenciace buněk
Rozdělení tkání
Epitelová tkáň – definice, rozdělení, funkce

Buňky → tkáně

Proliferace (dělení buněk)

Diferenciace

Migrace

Apoptóza

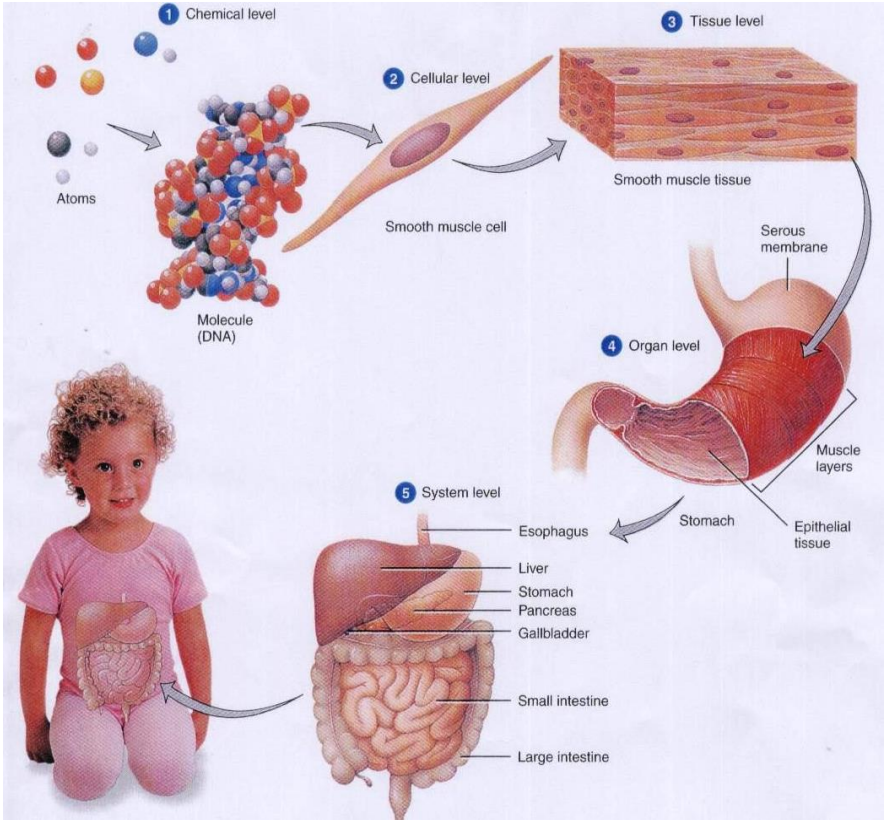

https://imcurious.wikispaces.com

Buněčný cyklus

= sled dějů v buňce mezi 2 po sobě jdoucími mitózami, jehož výsledkem je vznik 2 dceřinných buněk

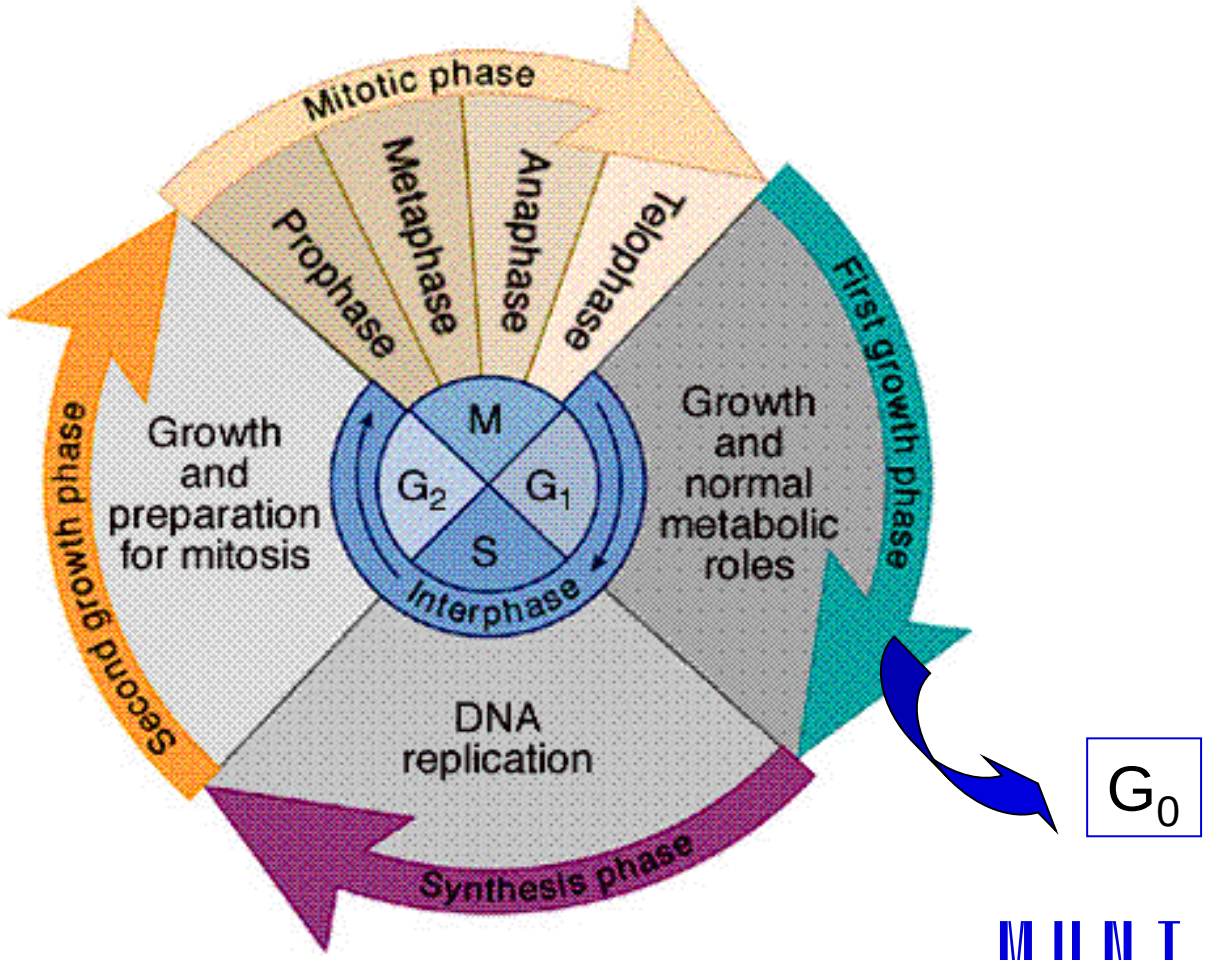

Fáze buněčného cyklu

- G_1 (postmitotická)
- S (syntetická DNA)
- G_2 (premitotická)

} Interfáze

- M (mitóza)

MUNI MED

– **G_1 – fáze:** postmitotický růst buňky; intenzivní tvorba nových organel – syntéza proteinů, jak strukturních, tak i enzymů a regulačních proteinů**,** [chromosom = 1 chromatida] *(délka fáze závisí na typu buňky ± 11 hod.)*

– **S – fáze:** replikace DNA v jádře ⇨ [chromosom = 2 chromatidy], replikace centriolů; *(asi 8 hod.)*

– **G_2 – fáze:** postsyntetické zmnožení organel, syntéza tubulinu; *(3-4 hod.)*

– **M – fáze:** (mitóza) *(± 1 hod.)*

– ***G_0 – fáze*** *= zastavený cyklus (maturované, nedělící se buňky)*

https://microbenotes.com/chromosome-structure-types-and-functions/

MUNI MED

Mitóza

mechanismus, který zajišťuje genetickou identitu somatických buněk

Karyokineze (rozdělení jádra):

1) Profáze - dělící vřeténko; kondenzace a spiralizace chromosomů - vymizení jadérek, rozpad jaderného obalu;

2) Metafáze - chromosomy v ekvatoriální rovině, dělící vřeténko – připojení na kinetochory chromosomů;

3) Anafáze - oddělení sesterských chromatid, posun po mikrotubulech dělícího vřeténka - rozestup chromosomů k pólům buňky;

4) Telofáze - despiralizace chromosomů, rekonstrukce jaderného obalu,

Cytokineze (rozdělění cytoplazmy) – kontraktilní prstenec z aktinu

MUNI MED

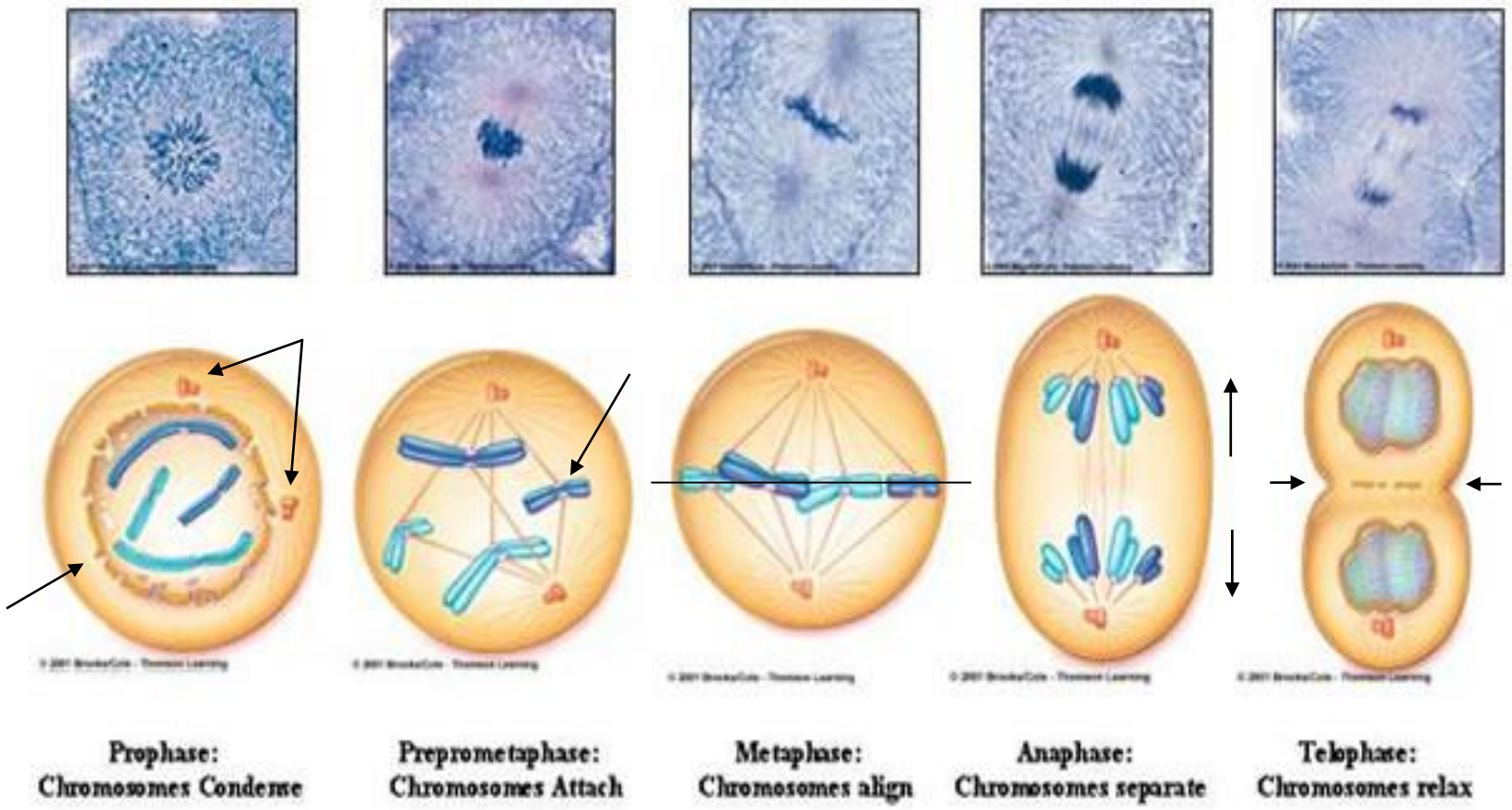
Prophase:
Chromosomes Condense
Preprometaphase:
Chromosomes Attach
Metaphase:
Chromosomes align
Anaphase:
Chromosomes separate
Telophase:
Chromosomes relax

MUNI
MED

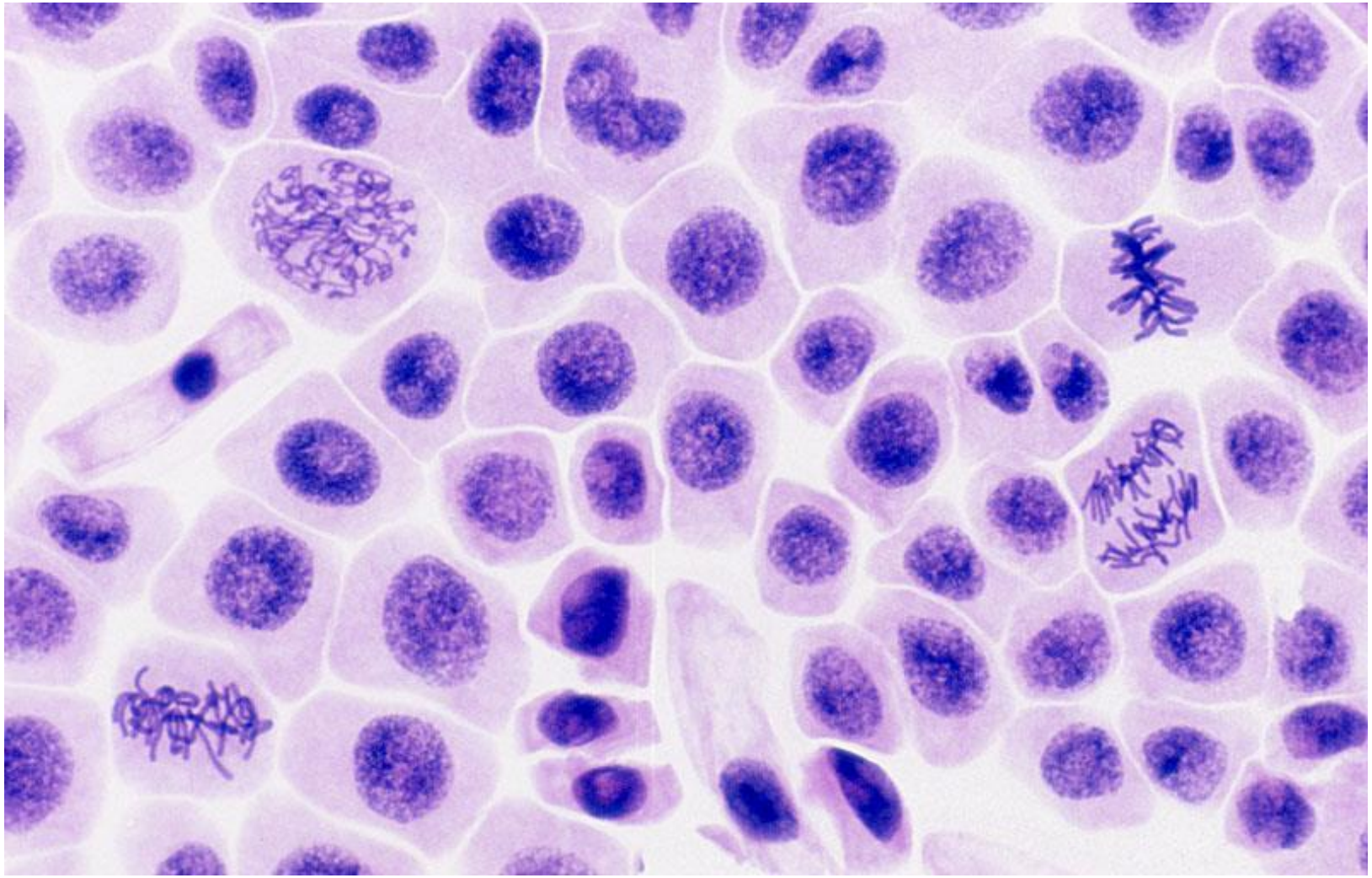

MUNI
MED

Meióza

- redukce a rekombinace genetického materiálu
- zajišťuje rozdělení diploidních primárních gametocytů (oocyt, spermatocyt) na haploidní gamety

Gametocyty I (diploidní; **2n, 4c**)
(46 chromozomů, každý o 2 chromatidách)

Gametocyty II (haploidní; **1n, 2c**)
(23 chromozomů, každý o 2 chromatidách)

Gamety (haploidní; **1n, 1c**)
(23 chromozomů, každý o 1 chromatidě)

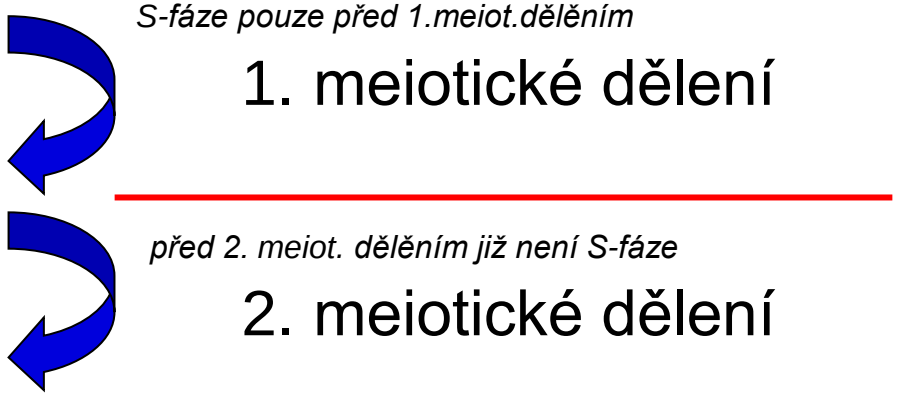

Pozn.: 2n = diploid.počet chromosomů, c = počet řetězců DNA (chromatid) od jednoho typu chromosomu

MUNI MED

Meióza

1. Meiotické dělení

Profáze I – dlouhá a modifikovaná:

Leptoten – kondenzace chromosomů

Zygoten – párování homologních chromosomů – bivalenty, synaptolemální komplex

Pachyten – chromatidy = tetrády,

- chiasmata – místa překřížení nesesterských chromatid, zde dochází k rekombinacím - crossing-over

Diploten – zánik synaptolemálních komplexů a rozestup tetrád

Diakineze – zánik (terminalizace) chiasmat, rozpad jaderného obalu, profáze končí

Metafáze (rozestup celých chromosomů), anafáze, telofáze

2. Meiotické dělení

Profáze, Metafáze (rozestup chromatid), anafáze, telofáze

Mezi 1. a 2. meiotickým dělením nedochází k replikaci DNA!

Meióza

Interfáze

- replikace DNA

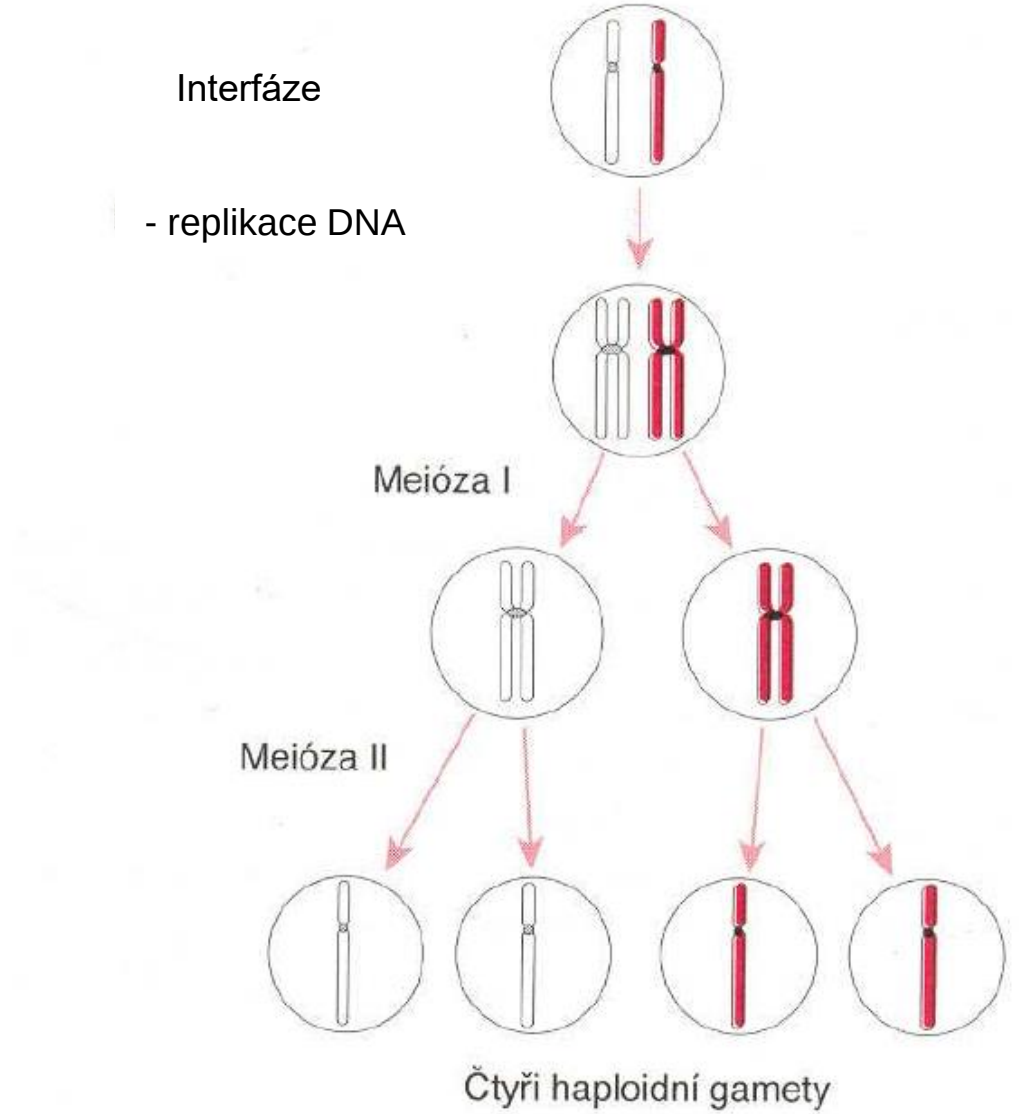

Zjednodušené znázornění základních stadií meiózy sestávajících z jednoho cyklu replikace DNA, následovaného dvěma cykly segregace chromozomů, prvým a druhým meiotickým dělením.

MUNI MED

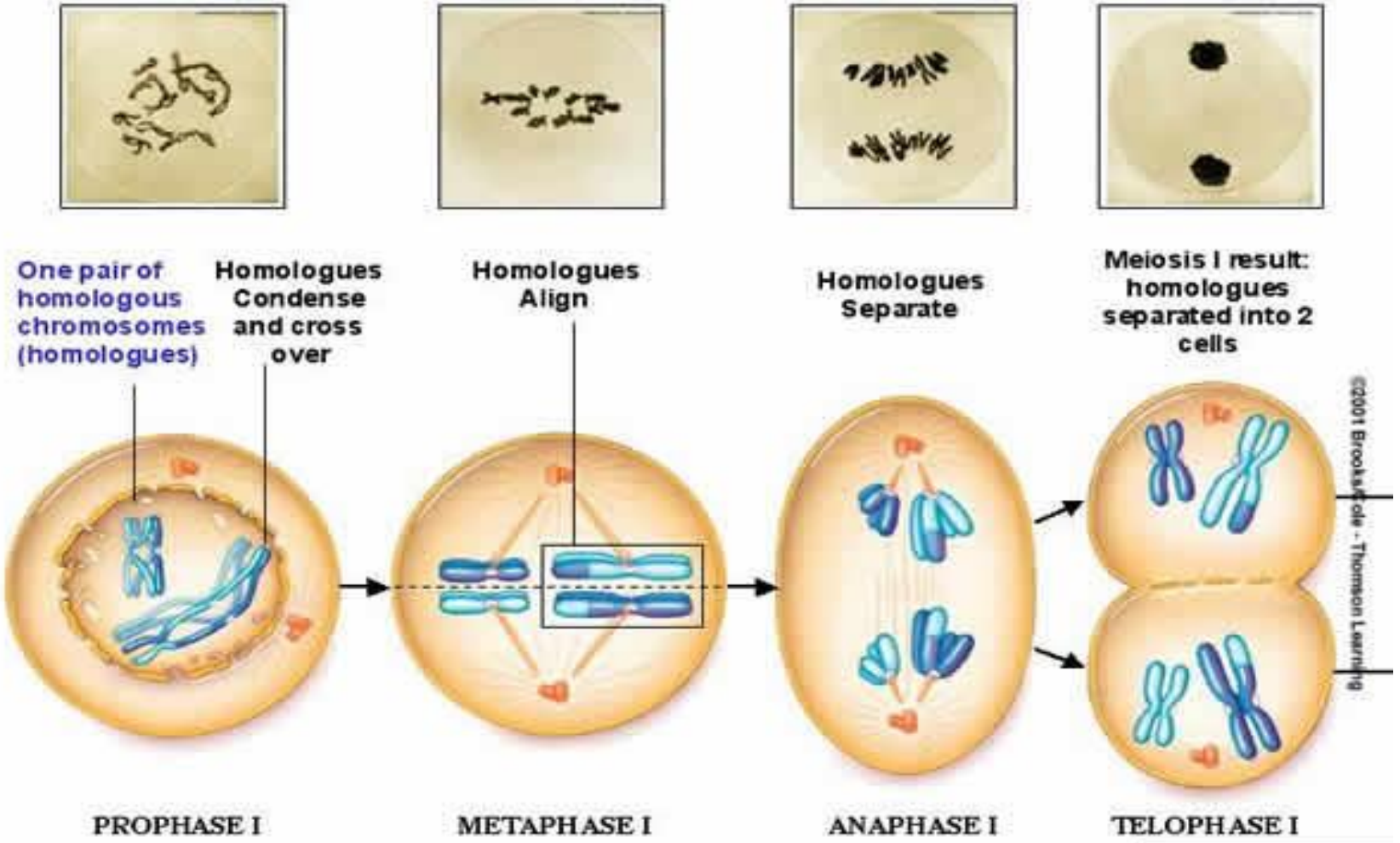
One pair of homologous chromosomes (homologues)
Homologues Condense and cross over
Homologues Align
Homologues Separate
Meiosis I result: homologues separated into 2 cells
PROPHASE I
METAPHASE I
ANAPHASE I
TELOPHASE I
MEIOSIS I: Separate the Homologues
Slide 5

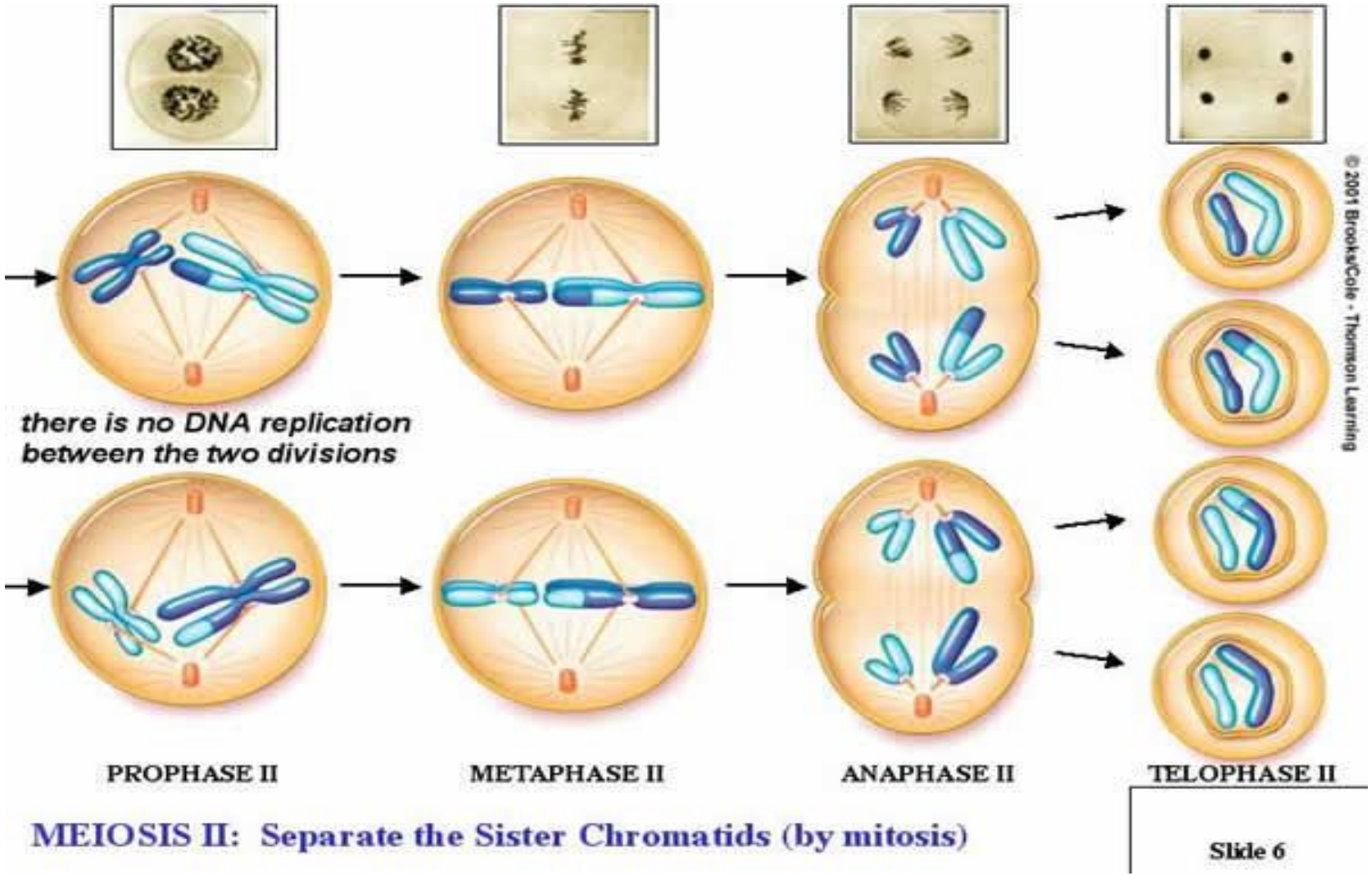
there is no DNA replication
between the two divisions
PROPHASE II
METAPHASE II
ANAPHASE II
TELOPHASE II
© 2001 Brooks/Cole - Thomson Learning
MEIOSIS II: Separate the Sister Chromatids (by mitosis)
Slide 6

MUNI MED

Spermatogeneze

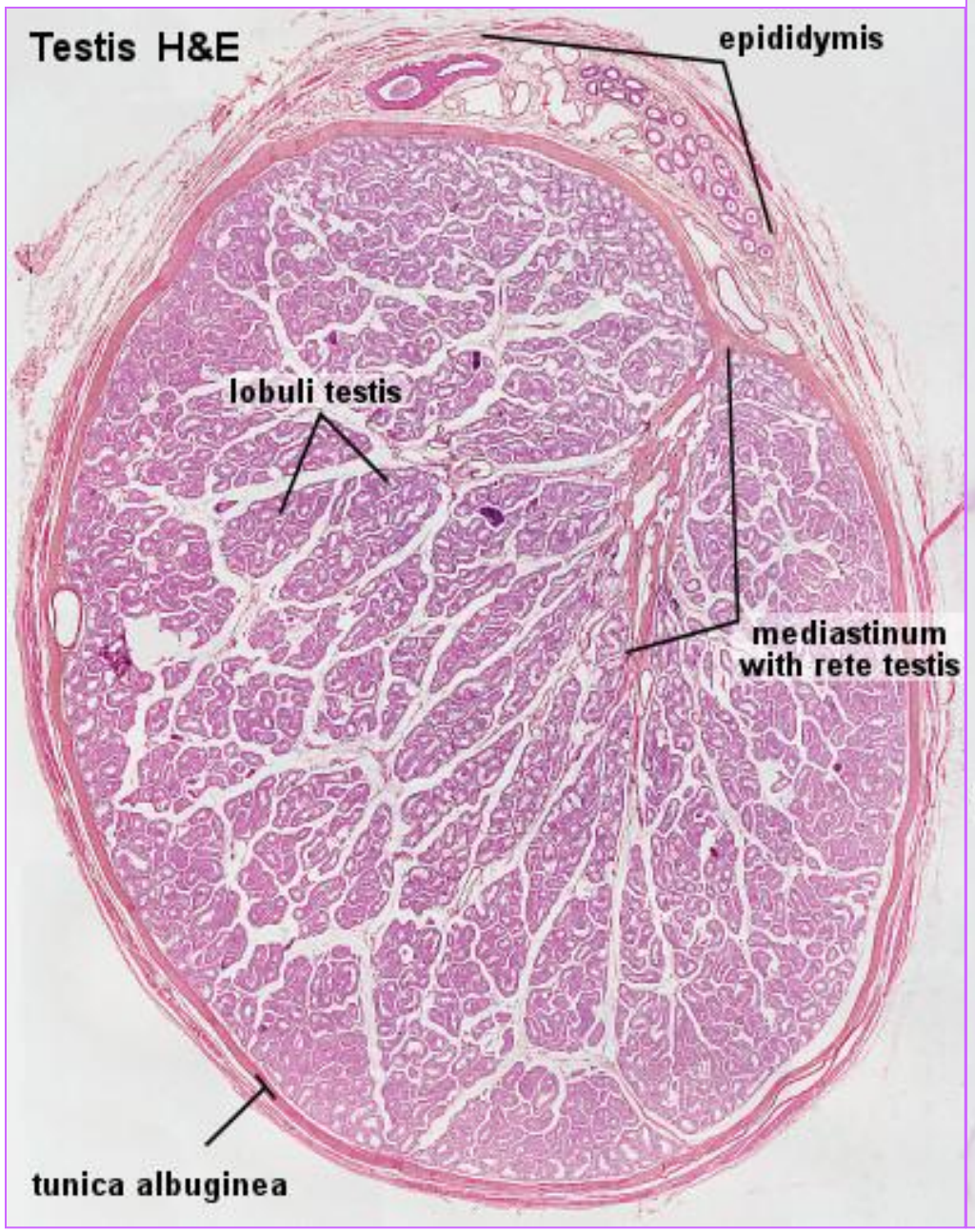

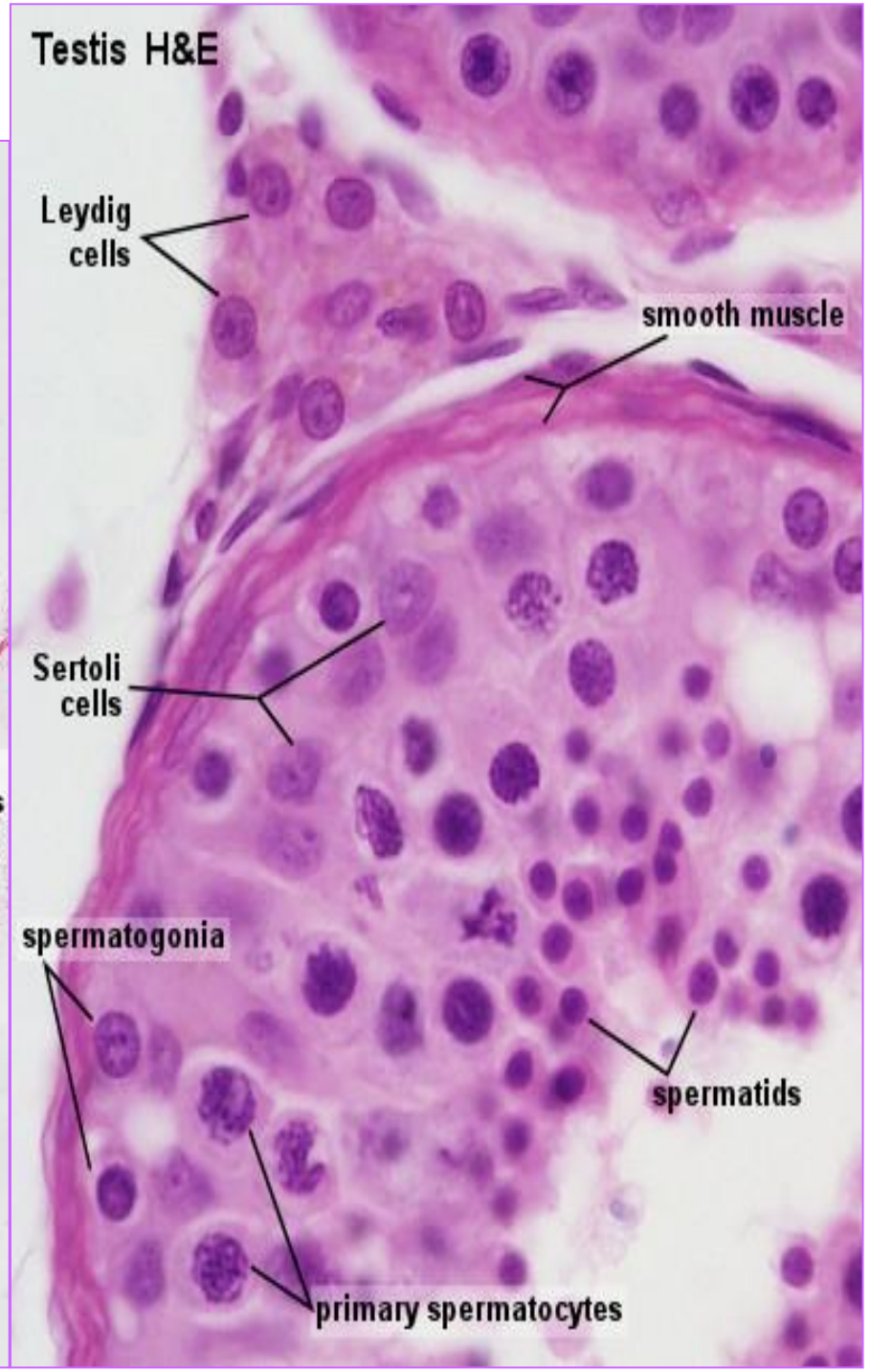

MUNI
MED

Oogeneze

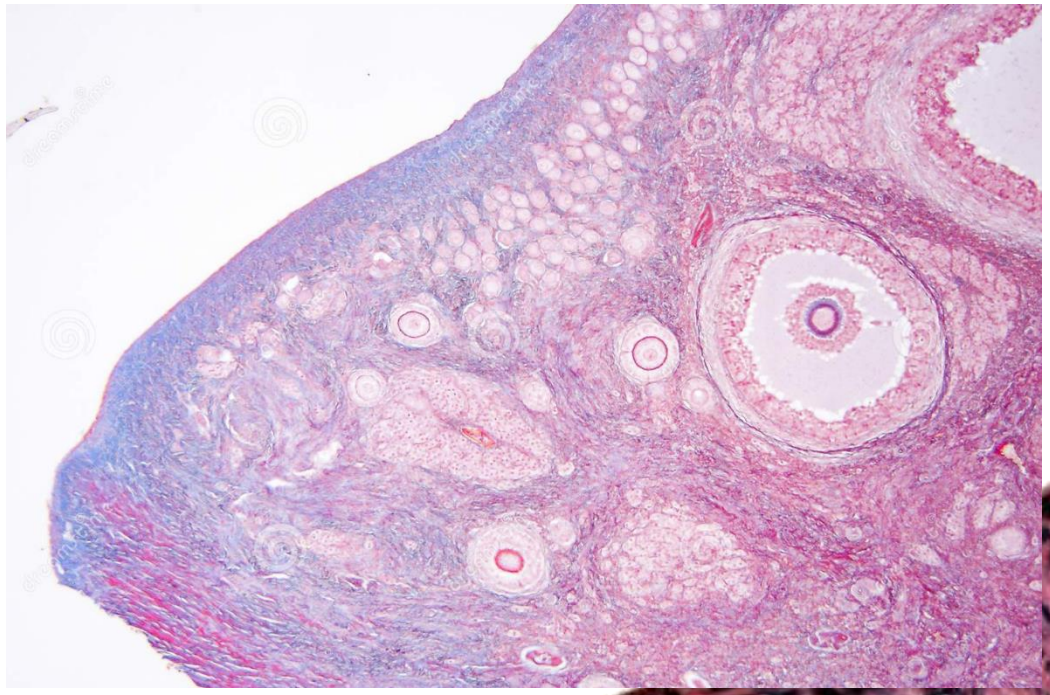

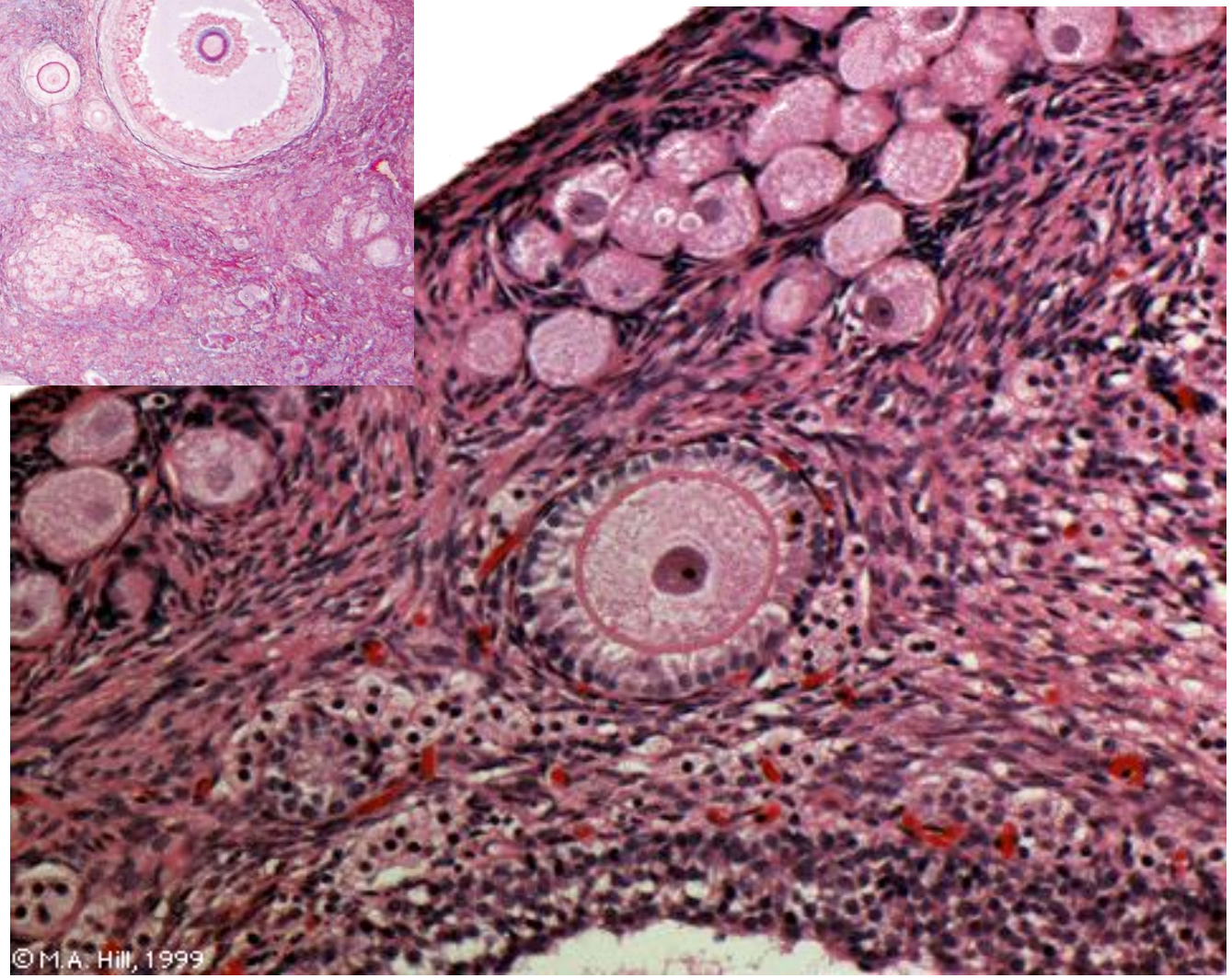

MUNI
MED

Srovnání mitózy a meiózy

Mitóza

- vznik diploidní buňky
- dceřinné bb. jsou identické s mateřskou
- mateřská b.

↓

2 dceřinné bb.

Meióza

- vznik haploidní buňky
- crossing-over

spermatocyt I ↓

4 spermie (2_xX, 2_xY)

oogocyt I ↓

1 oocyt + 2 pólová tělíska (X)

MUNI MED

Buňky → tkáně

Proliferace (dělení buněk)

Diferenciace

Migrace

Apoptóza

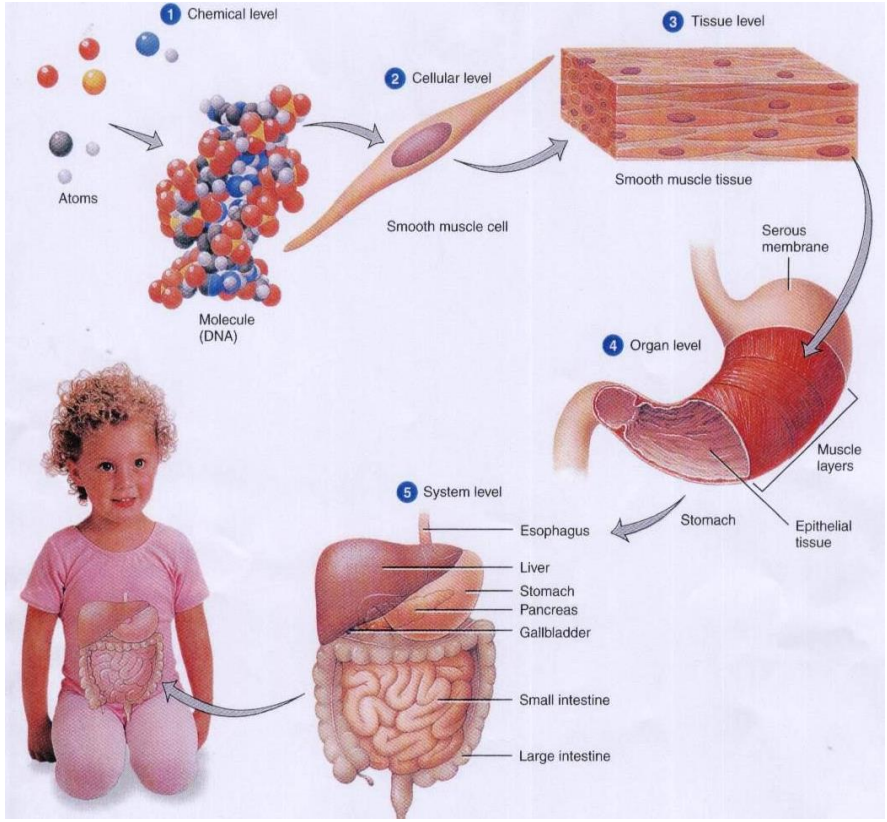

https://imcurious.wikispaces.com

Diferenciace buněk

- postupná specializace buněk (biochemická, morfologická a funkční) uskutečňovaná postupným zapojováním jednotlivých částí genomu
- úloha signálů z okolí buňky = vzájemné interakce buněk v mnohobuněčném organizmu, příp. buněk a mezibuněčné hmoty

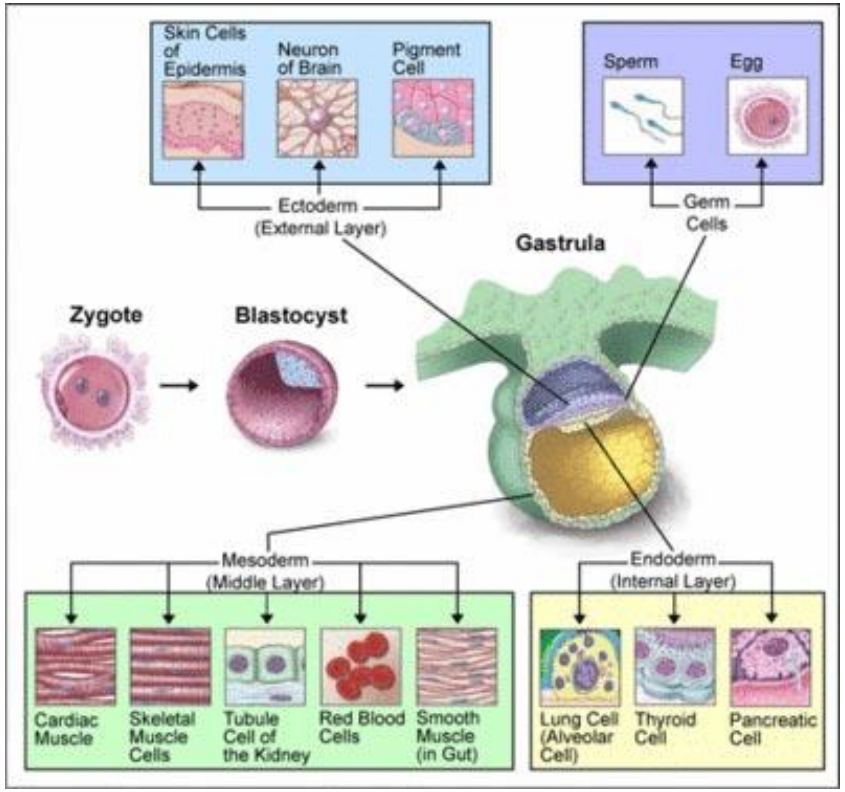

MUNI MED

Růst buňky

- Růstové faktory – aktivují geny odpovědné za zahájení G1 fáze buněčného cyklu

- Zvětšení orgánu: hyperplazie (počet buněk ↑)
  hypertrofie (velikost buněk ↑)

- Zmenšení orgánu: atrofie

Buněčná smrt

- **Nekróza** - ruptura buněčné membrány; vylití cytoplazmy, uvolnění lysozomálních enzymů,
  zánět v okolí!

- **Programovaná buněčná smrt**
  - **Apoptóza** – kondenzace chromatinu, fragmentace cytoplazmy, apoptotická tělíska s membránou - likvidace makrofágy aj. (fagocytóza),
    bez zánětlivé reakce!
  - **Autofagie** - rozklad buněčných struktur pomocí lysozomů

Tkáně

- tkáň = soubor morfologicky i funkčně podobných buněk
- tkáně se diferencují v embryonálním období ze zárodečných listů (ektoderm, entoderm, mezoderm) a primitivního embryonálního pojiva (mezenchym)
- vývoj tkáně = histogeneze

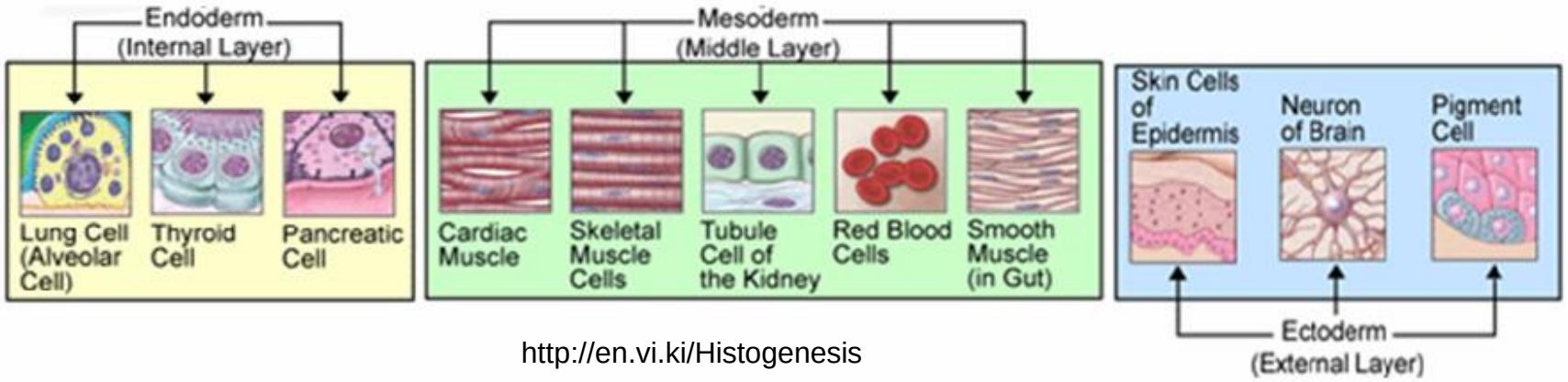

http://en.vi.ki/Histogenesis

MUNI MED

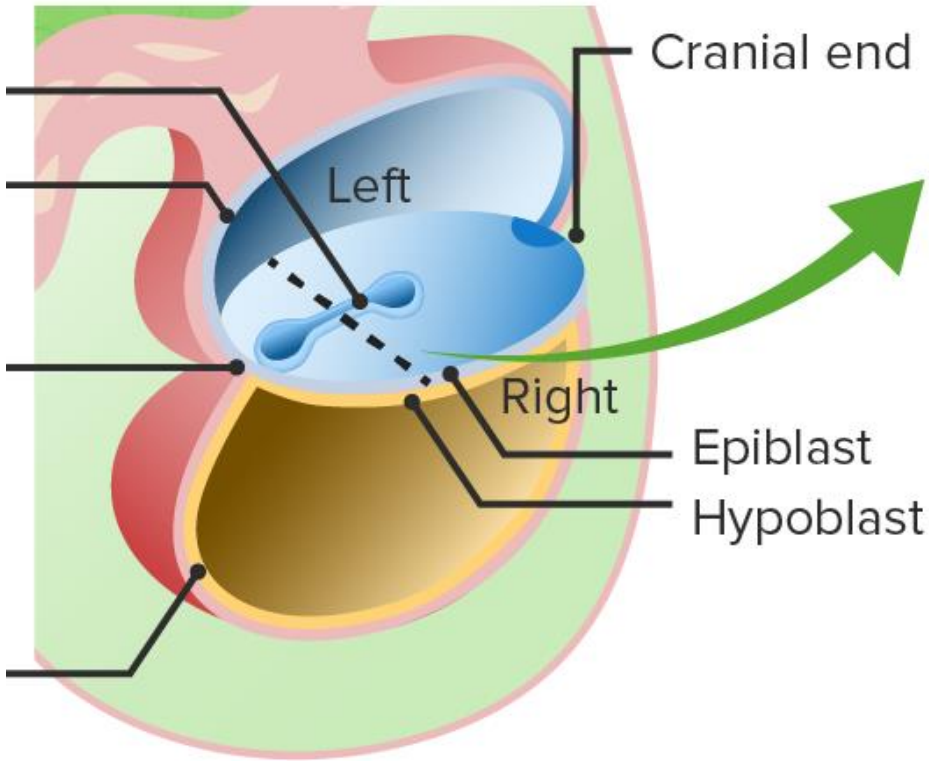
Cranial end
Left
Right
Epiblast
Hypoblast

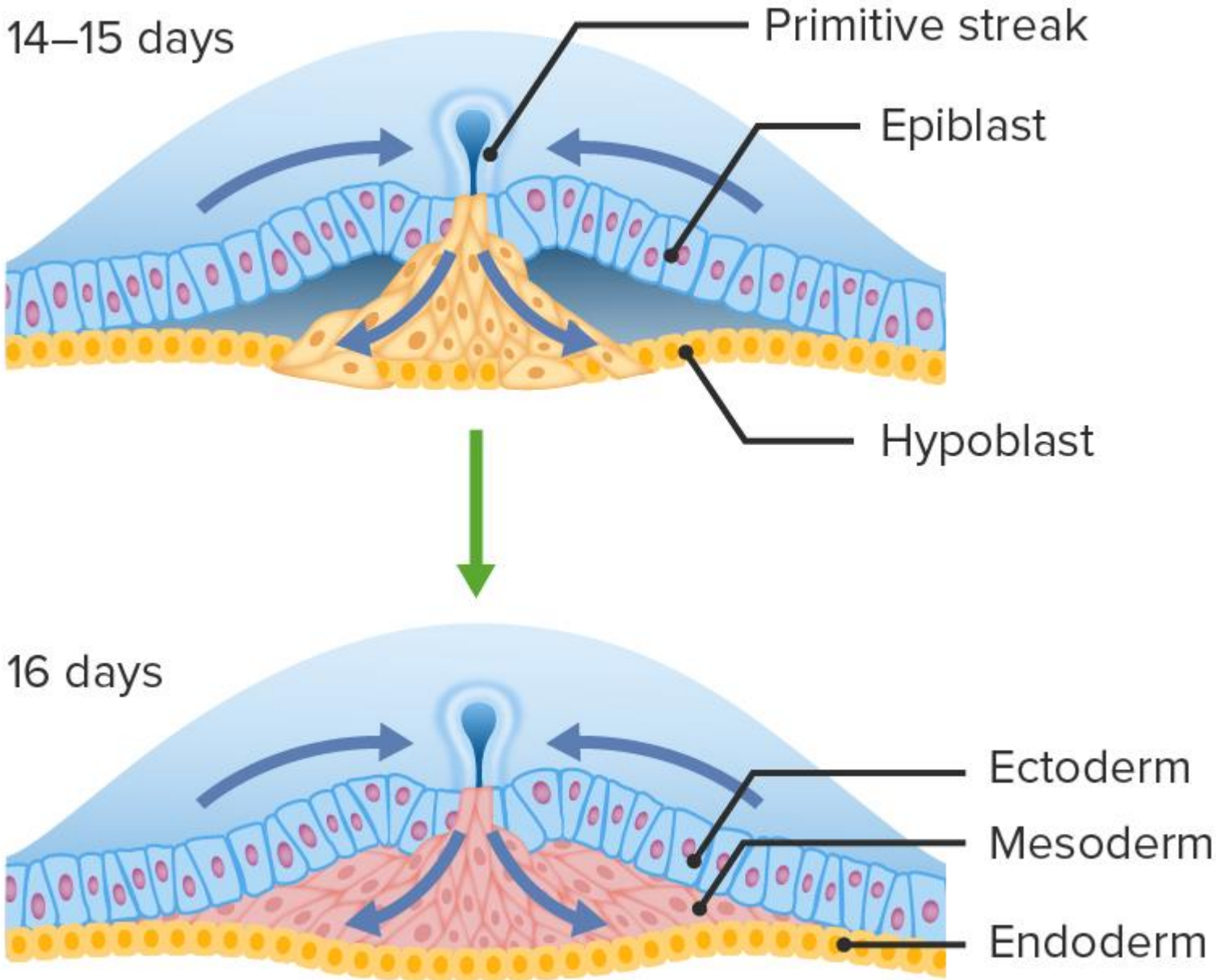
14–15 days
Primitive streak
Epiblast
Hypoblast
16 days
Ectoderm
Mesoderm
Endoderm

Typy tkání:

- epitelová
- pojivová
- svalová
- nervová

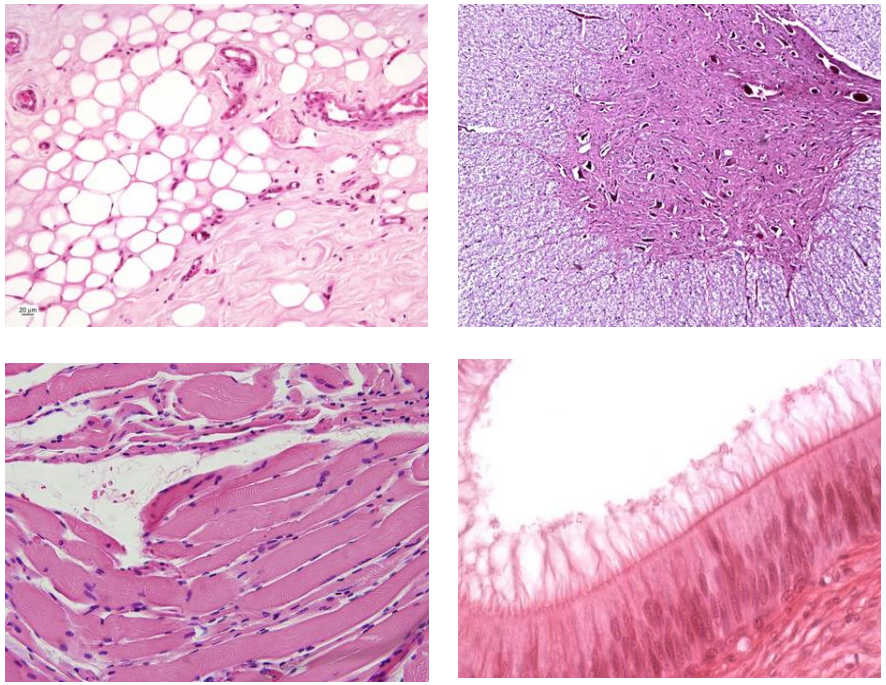

Obecná charakteristika tkáně

Svalová

Skládá se z buněk protažených do délky,
obsahujících v cytoplazmě kontraktilní elementy

MUNI
MED

Obecná charakteristika tkáně

Pojivová

Buňky jsou často bez vzájemného kontaktu (až na výjimky)
Skládá se z buněk a významného množství mezibuněčné hmoty
Mezibuněčná hmota se skládá z amorfní hmoty a vláken

MUNI
MED

Obecná charakteristika tkáně

Nervová

Buňky vytváří mezi sebou bezpočet spojení
Obsahuje buňky, které dokáží přijmout, modulovat a předat akční potenciál

MUNI
MED

Obecná charakteristika tkáně

Epitelová

Tkáň je bezcévná.
Skládá se z vedle sebe seskupených buněk, spojených různými typy mezibuněčných spojů.
Buňky jsou polarizované.
Proti ostatním tkáním je vymezena bazální membránou nebo *lamina basalis*.

MUNI MED

Epitelová tkáň

- vývoj – ze všech 3 zárodečných listů – ektoderm, mezoderm, entoderm

- velmi buněčná tkáň s minimem mezibuněčné hmoty
- složena z těsně na sebe naléhajících buněk, polarizované: apex - baze
- adheze buněk – mezibuněčné spoje
- lamina nebo membrana basalis odděluje epitel od ostatních tkání
- typická jsou intermediární filamenta typu cytokeratinu

- bezcévná - výživu získává difúzí z krevních cév uložených v pojivové tkáni pod epitelem

Epitelové buňky jsou polarizované

- apikální – volný povrch
  - hladký nebo s výběžky - mikroklky, stereocilie, řasinky
- laterální - povrch přivrácený k jiné buňce
  - mezibuněčné spoje
- bazální - přivrácený k nebuněčné struktuře „lamina basalis“ nebo „bazální membrána“
  - hemidesmosomy, bazální labyrint

organelová výbava odpovídá funkci buňky
(žlázová, respirační, smyslová aj.)

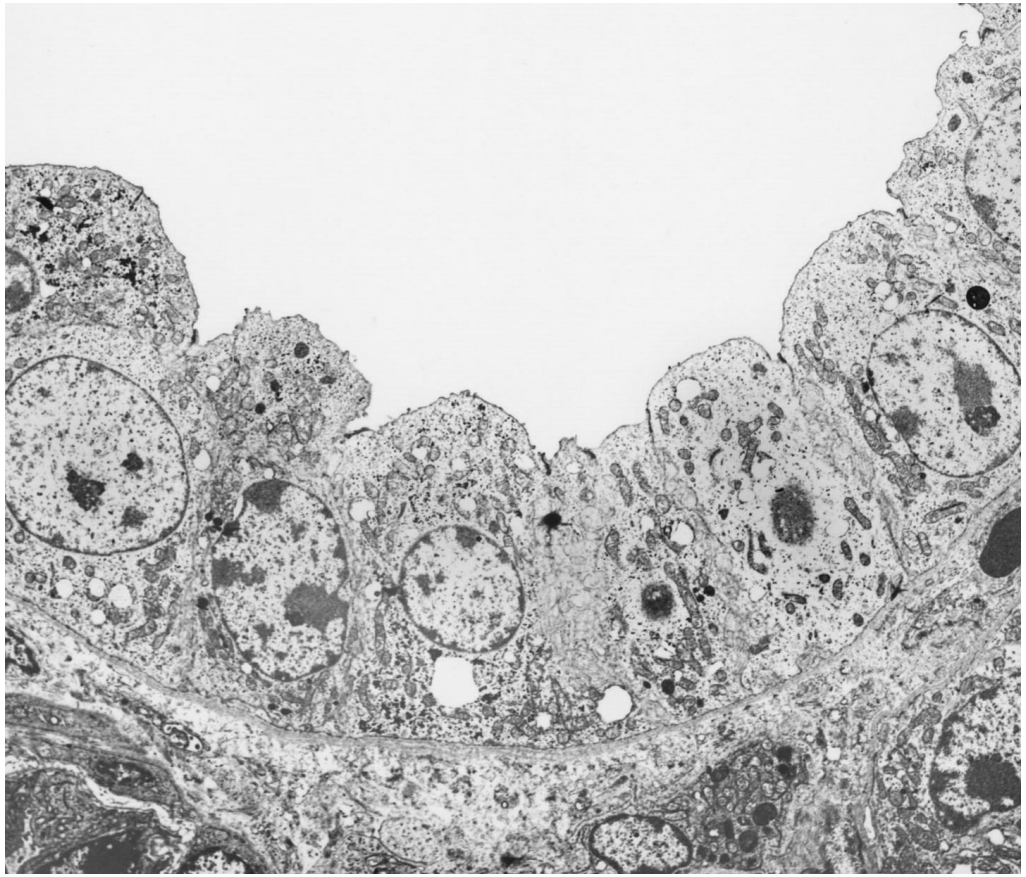

MUNI
MED

Epitelové buňky jsou **polarizované**

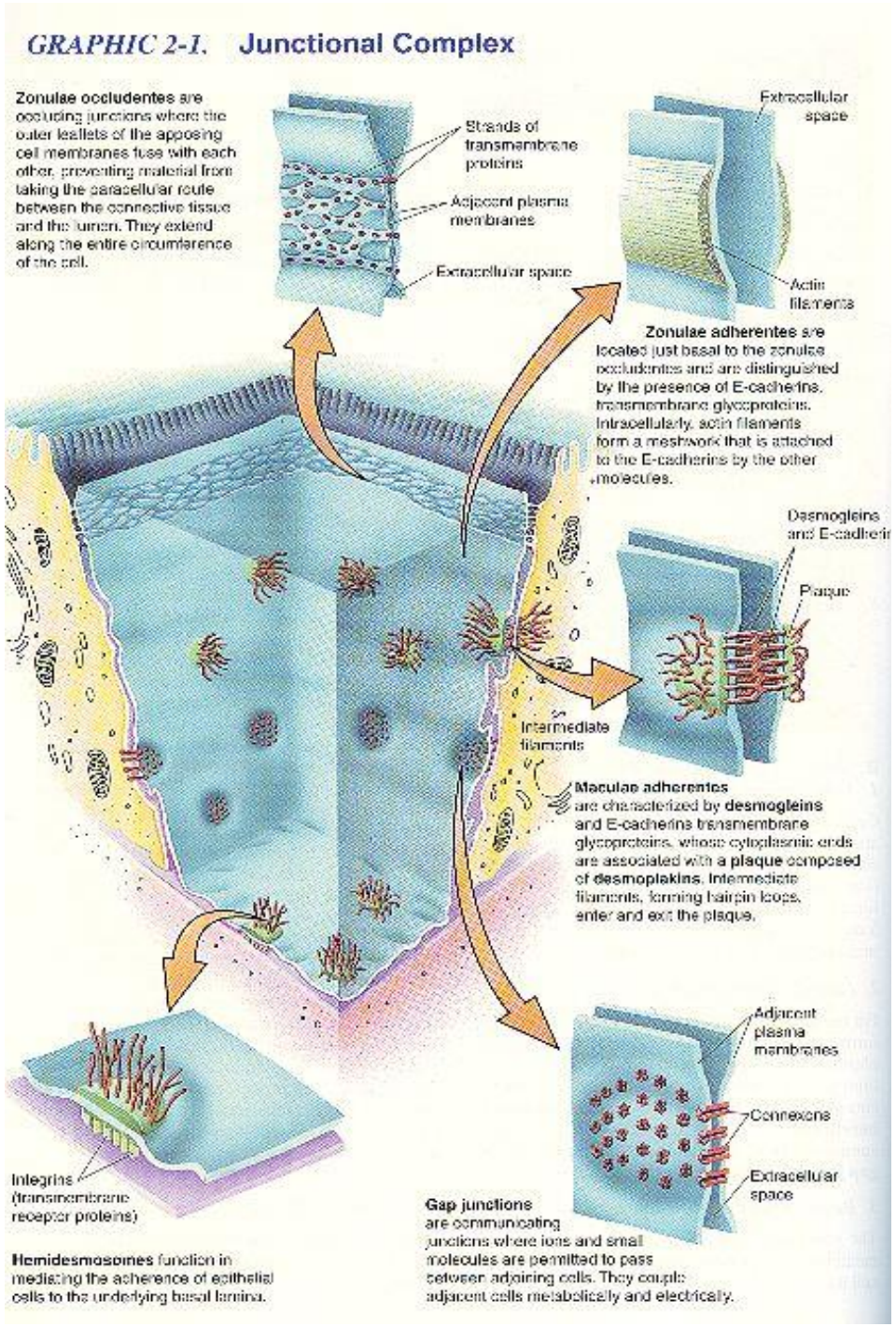

Apikální (volný) povrch

- hladký (rovný nebo členitý – *např. pseudopodie*)
- mikroklky, stereocilie
- Kinocilie, bičíky



MUNI MED

Mikroklky

= výběžky cytoplazmy vyztužené aktinovými mikrofilamenty, především zvětšují povrch pro resorpci

- žíhaná kutikula – *př. epitel. bb. střeva*
- kartáčový lem – *př. kanálky nefronu*
- stereocilie – jsou delší - *př. ductus deferens*

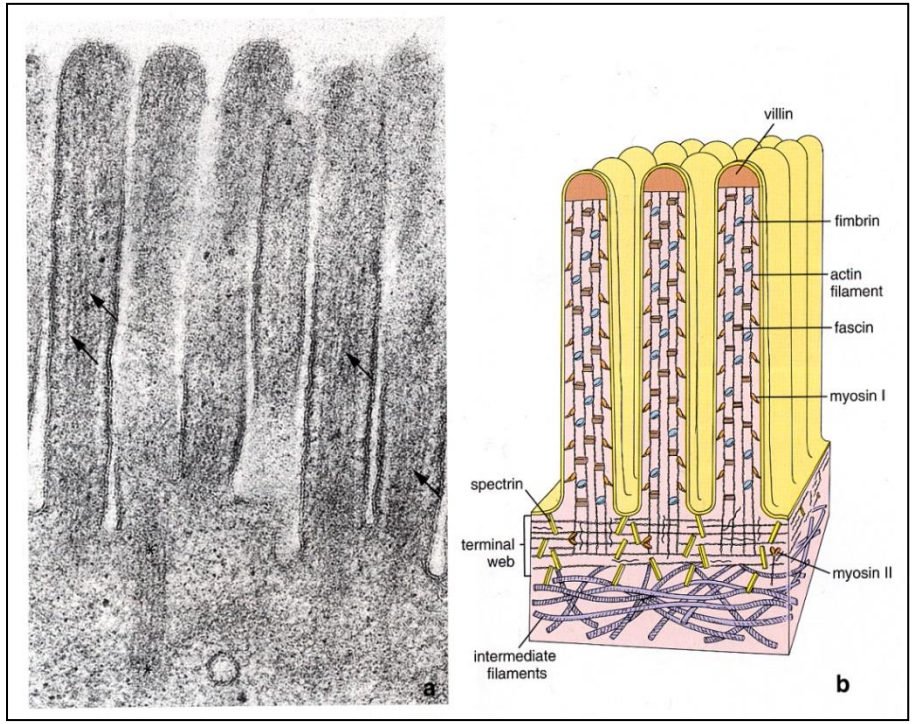

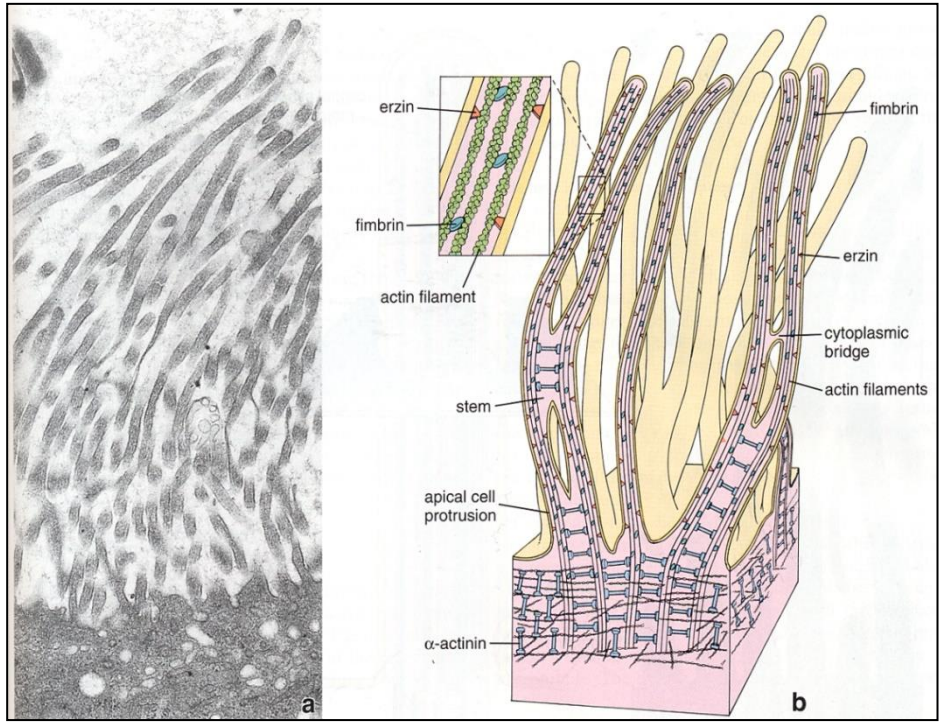

MUNI MED

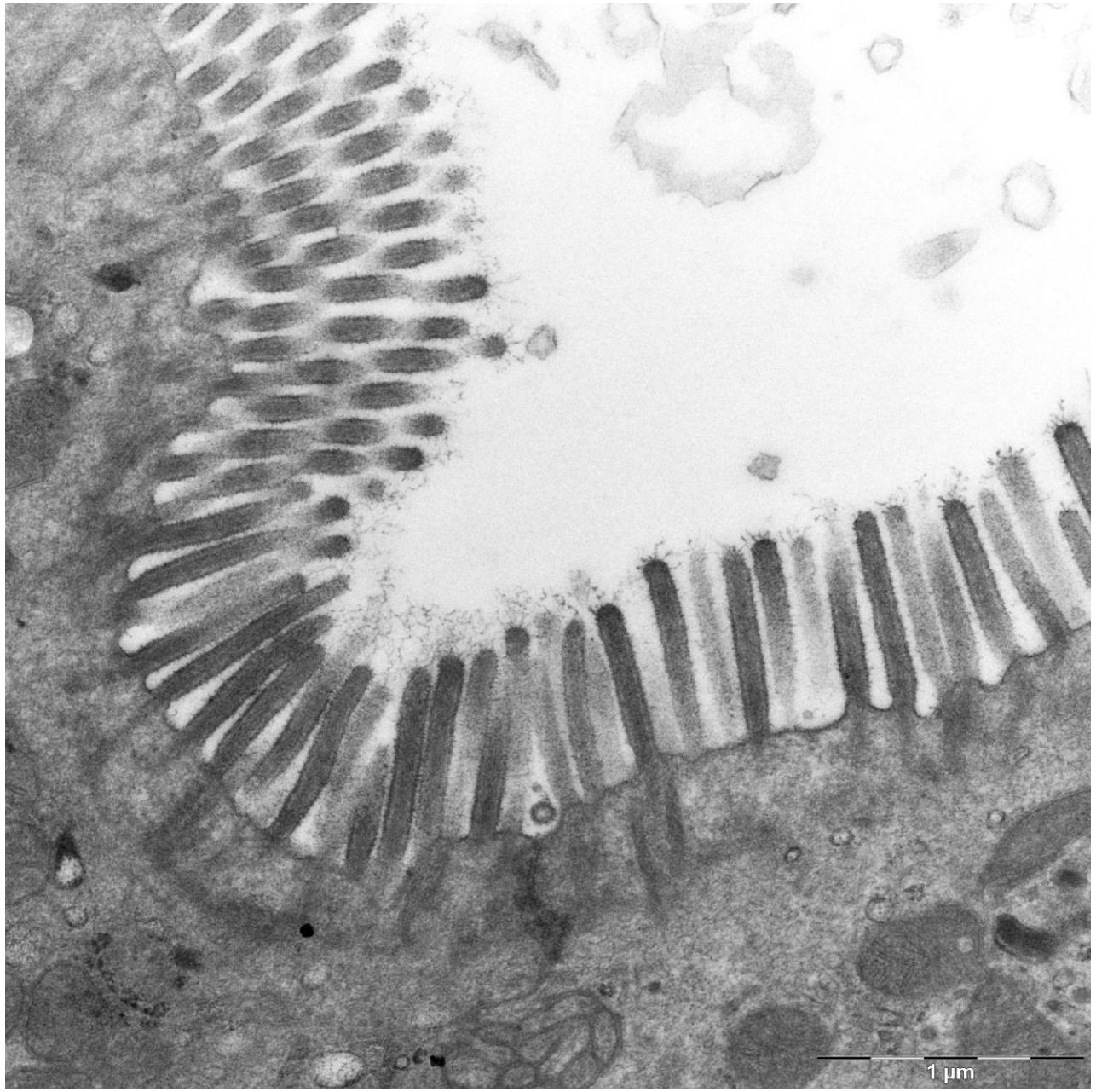

Mikroklky vyztužené aktinem

MUNI MED

Stereocilie na epitelových buňkách v nadvarleti

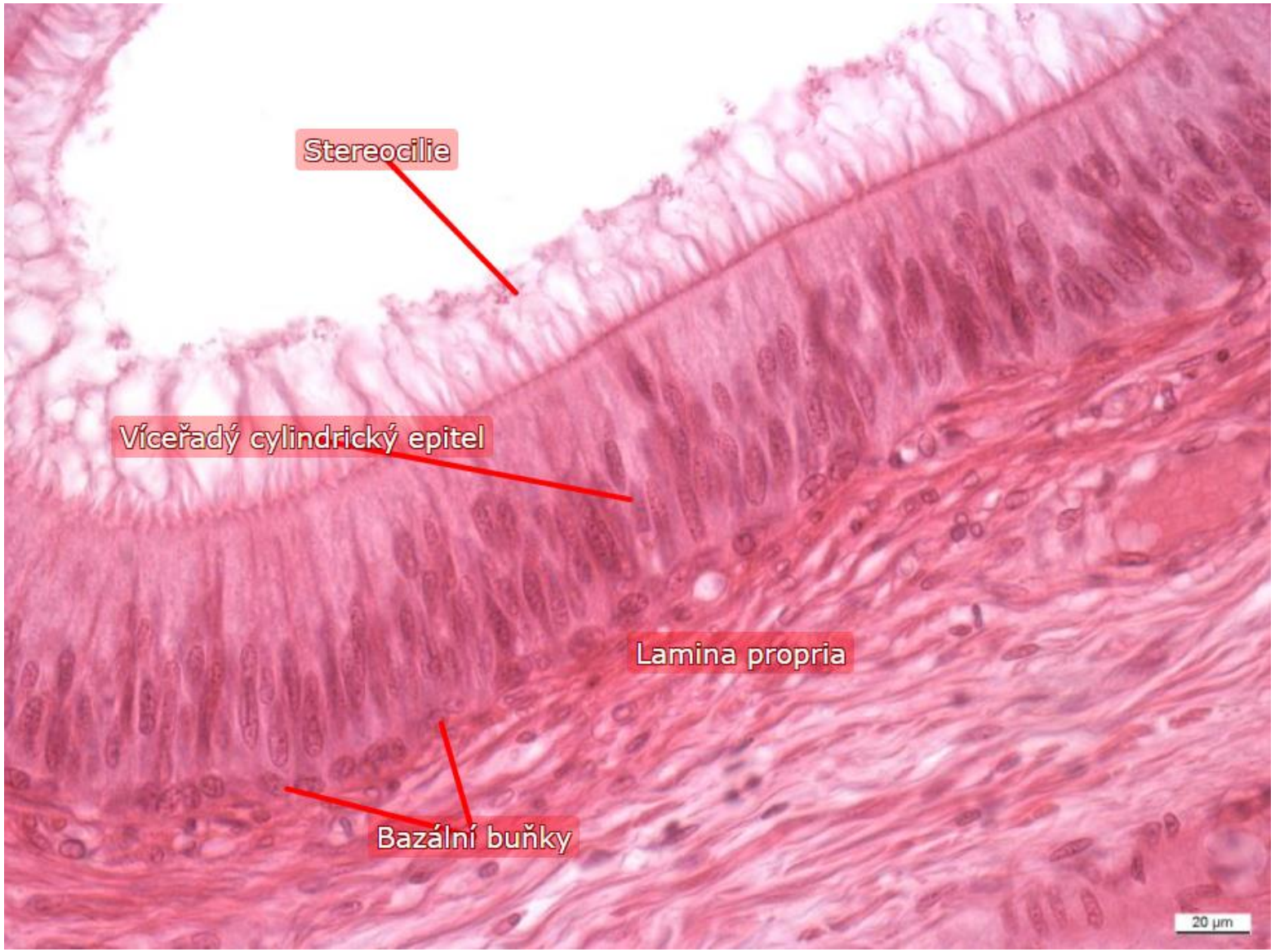

MUNI MED

Řasinky (kinocilie)

- Pohyblivé výběžky cytoplazmy vyztužené **mikrotubuly**:
- **Axonema** = 9 dubletů + 1 centrální pár
- **Bazální tělísko** = centriol
- **Žíhaná nožka** – kontraktilní proteiny

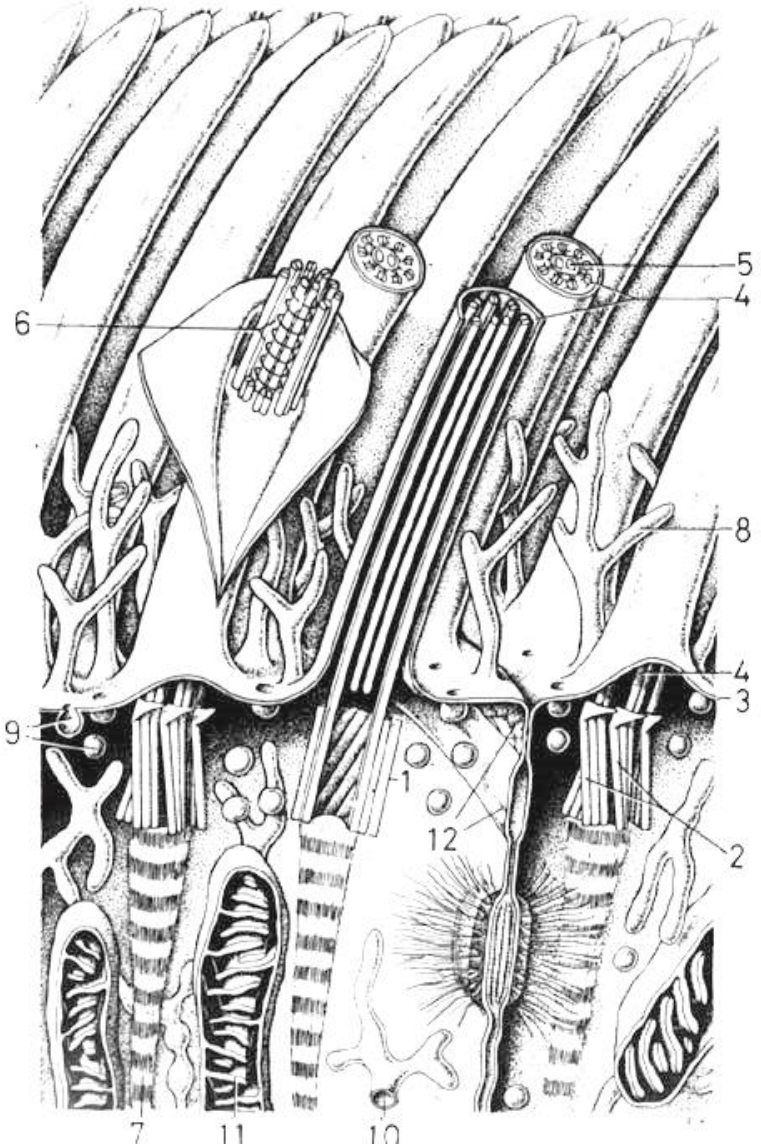



MUNI MED

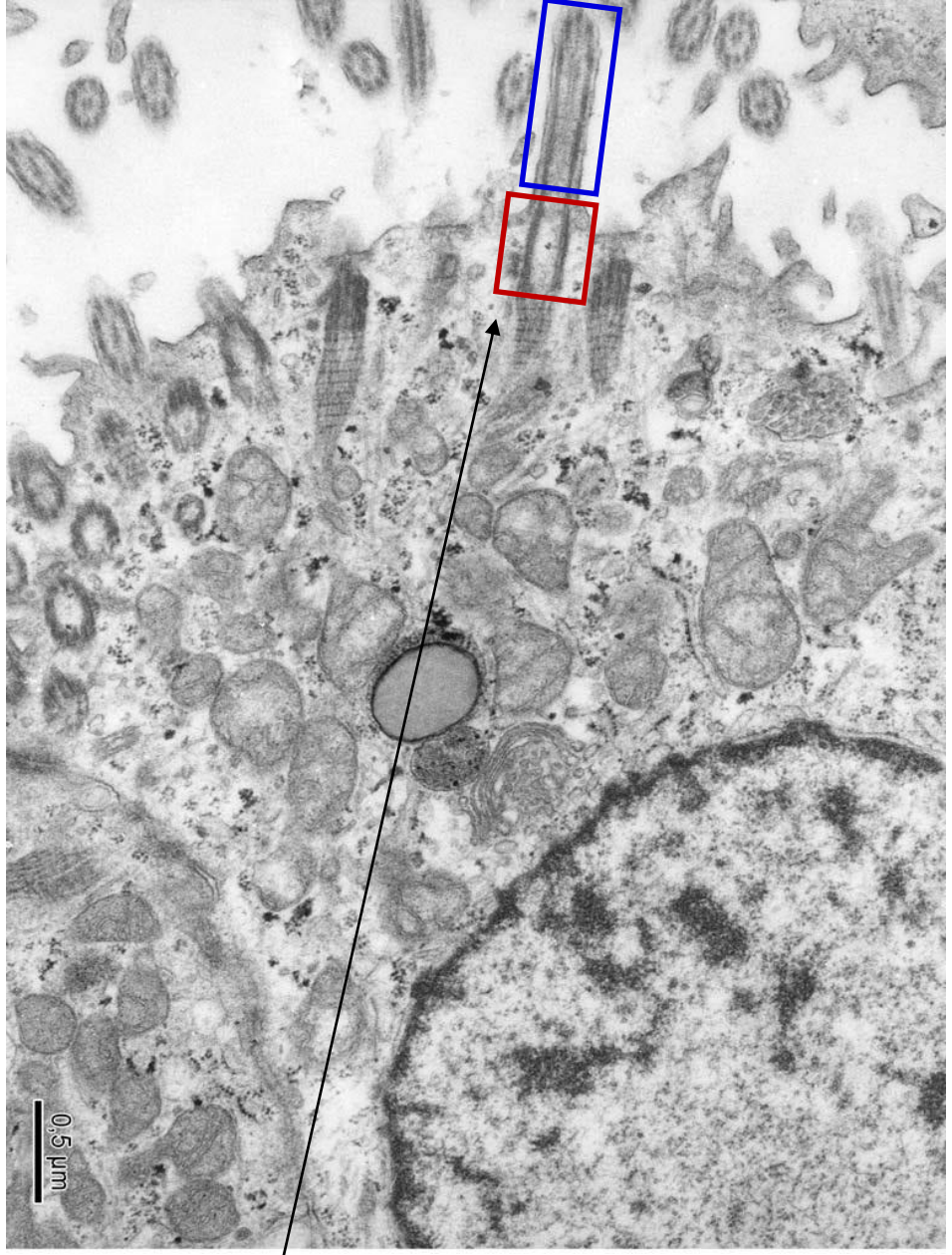

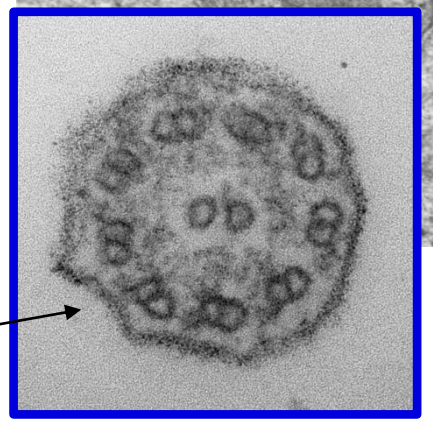

Řasinky - bazální tělísko a axonema

MUNI MED

Řasinky – žíhaná nožka, bazální tělísko a axonema

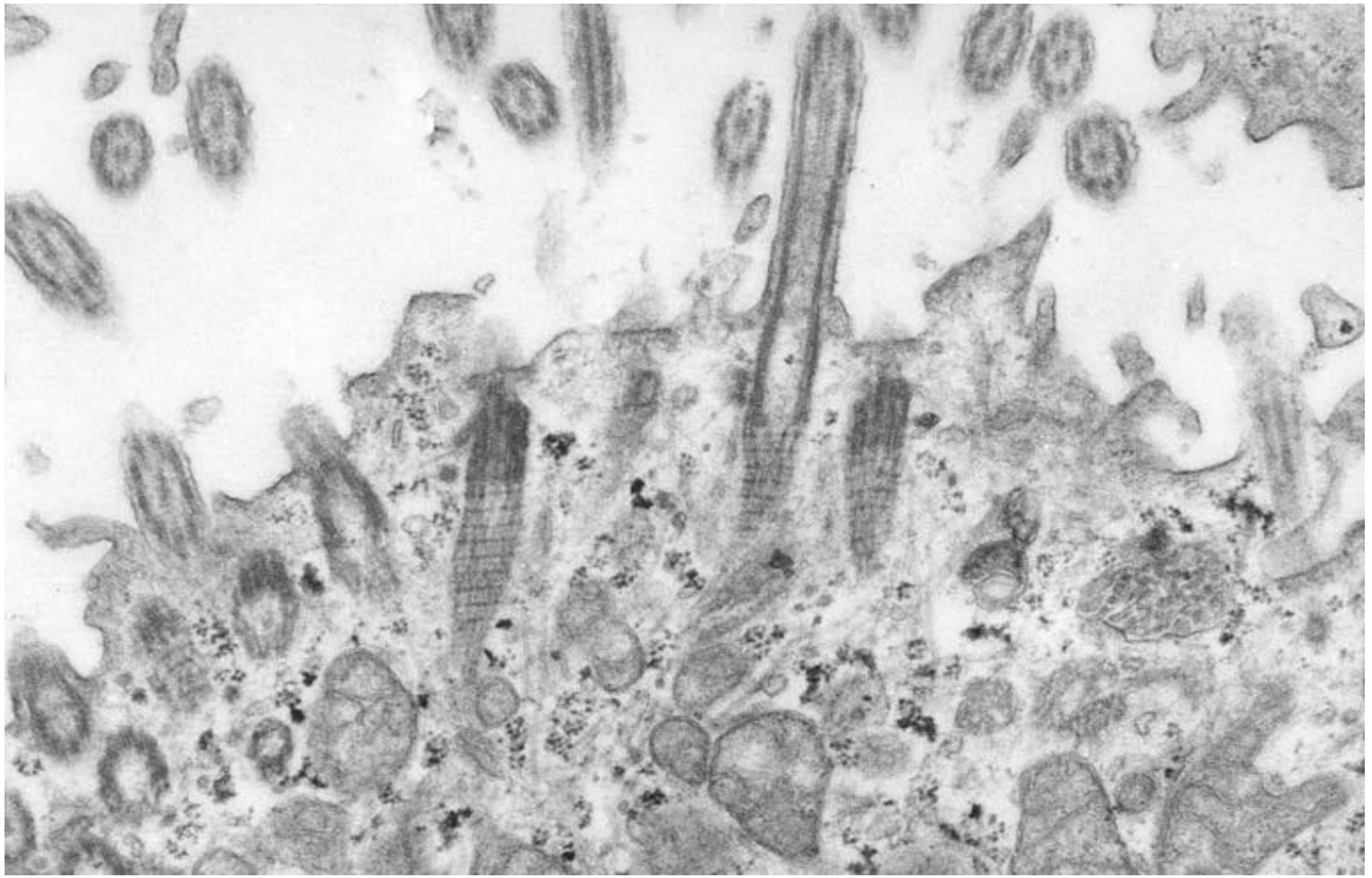

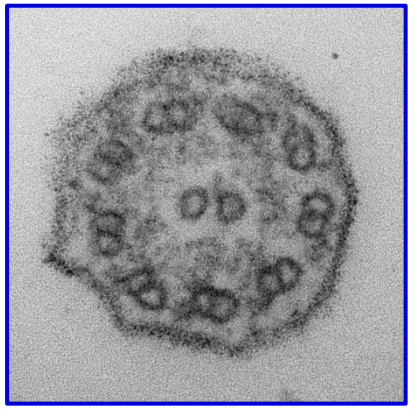

MUNI MED

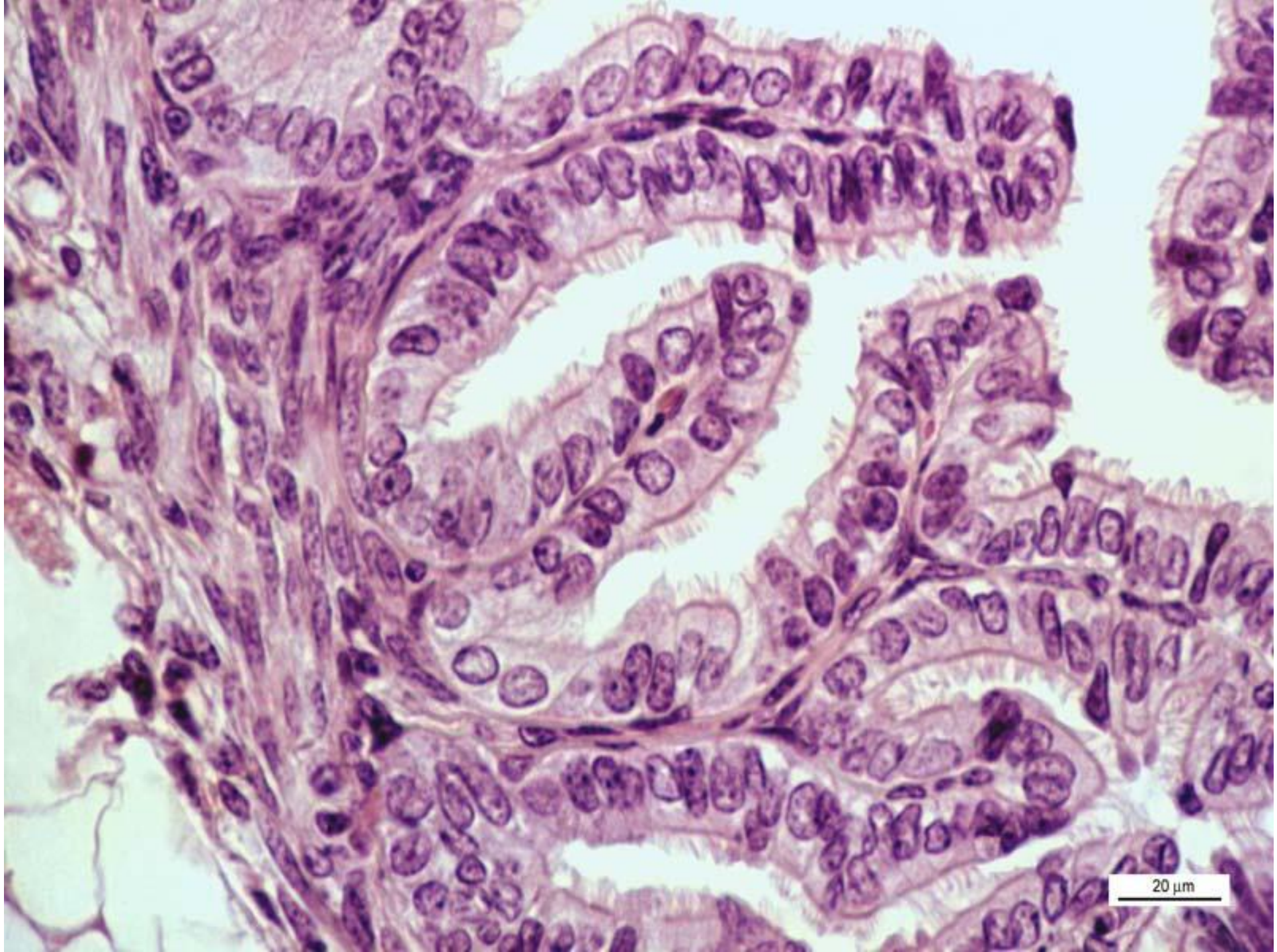

MUNI
MED

Bičíky

- složitější stavba
- centrioly, axonema a další vyztužující struktury (chordy)

MUNI MED

Laterární povrch - mezibuněčné (interecelulární) spoje

- těsné = okluzní: zonula occludens
- adhezní: zonula adherens, dezmosom (macula adherens), na bazálním povrchu hemidezmosom
- komunikační: nexus (gap junction)

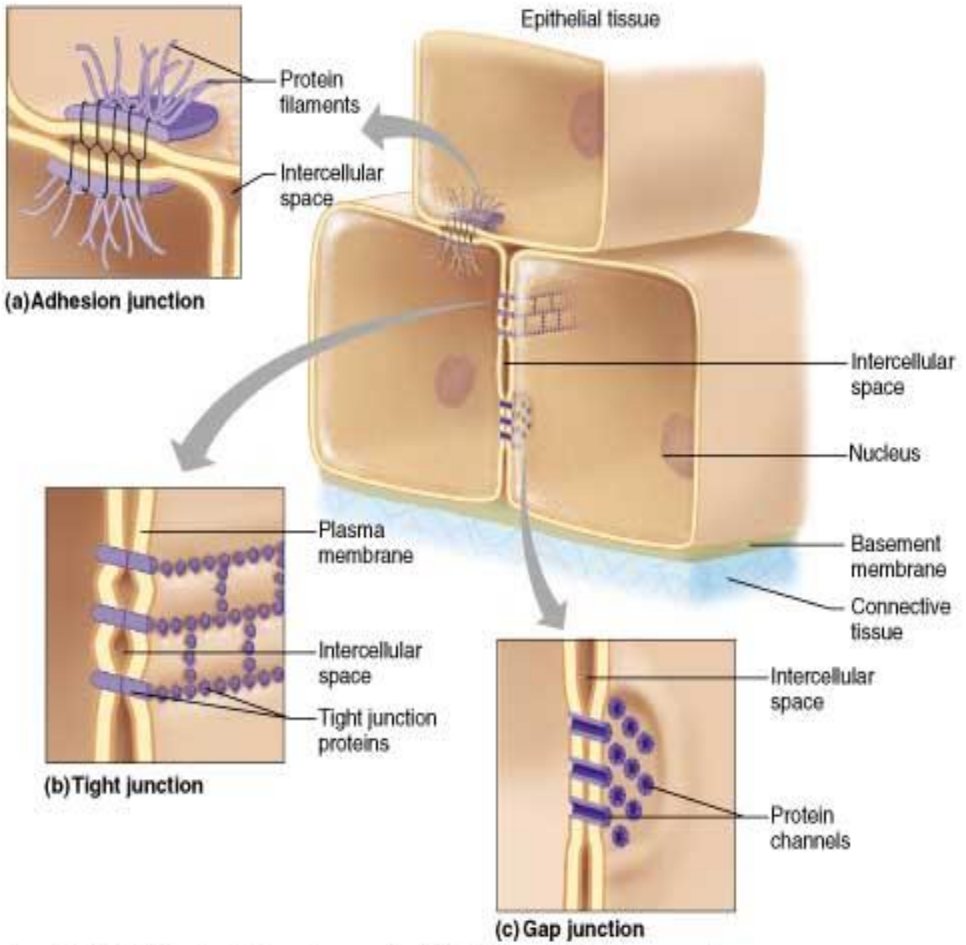

Copyright © 2001 Benjamin Cummings, an imprint of Addison Wesley Longman, Inc.

MED

Zonula occludens

- těsné pásovité spojení blízko apexu buňky
- plazmalema sousedních buněk místy splývá (společné integrální proteiny – *klaudiny*, *okludiny*)

- funkce: utěsnění intercelulární štěrbiny

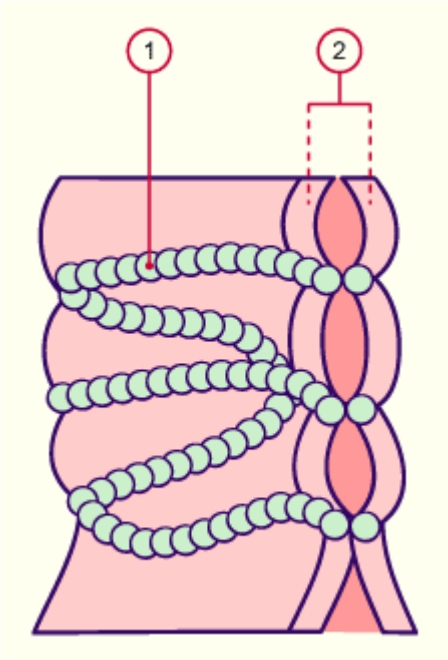

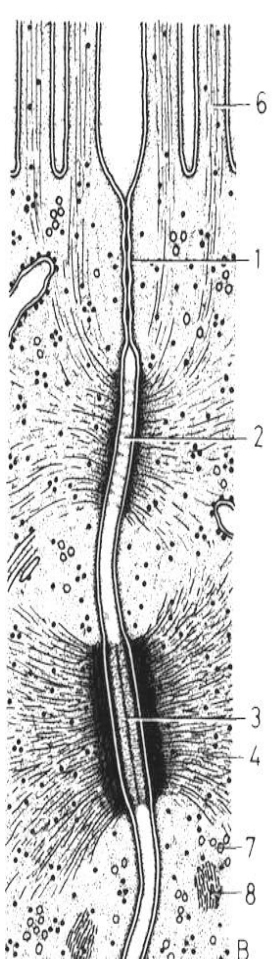

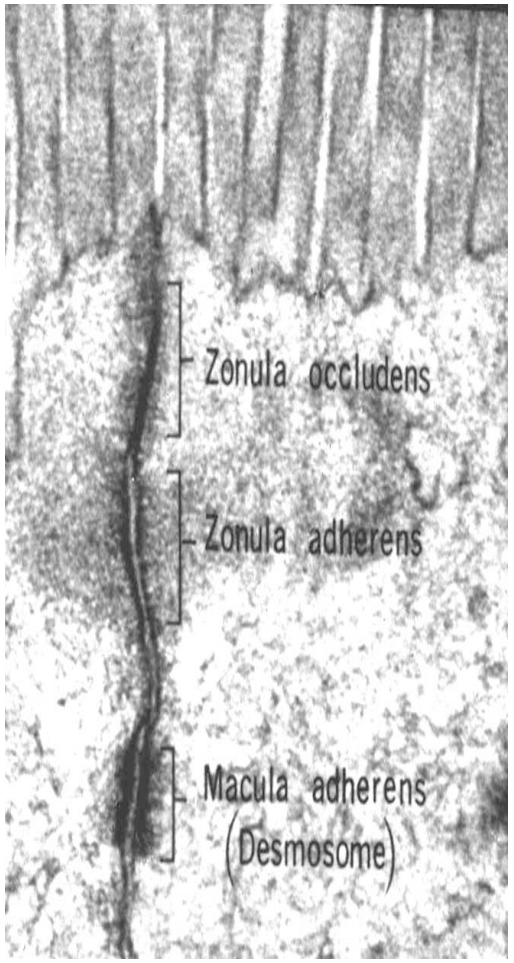

MUNI MED

Zonula adherens

- pásovitý spoj kolem buňky
- intercel. štěrbina – 20 nm, *kadheriny*
- připojené v buňce aktinovými mikrofilamenty

- funkce: adheze buněk

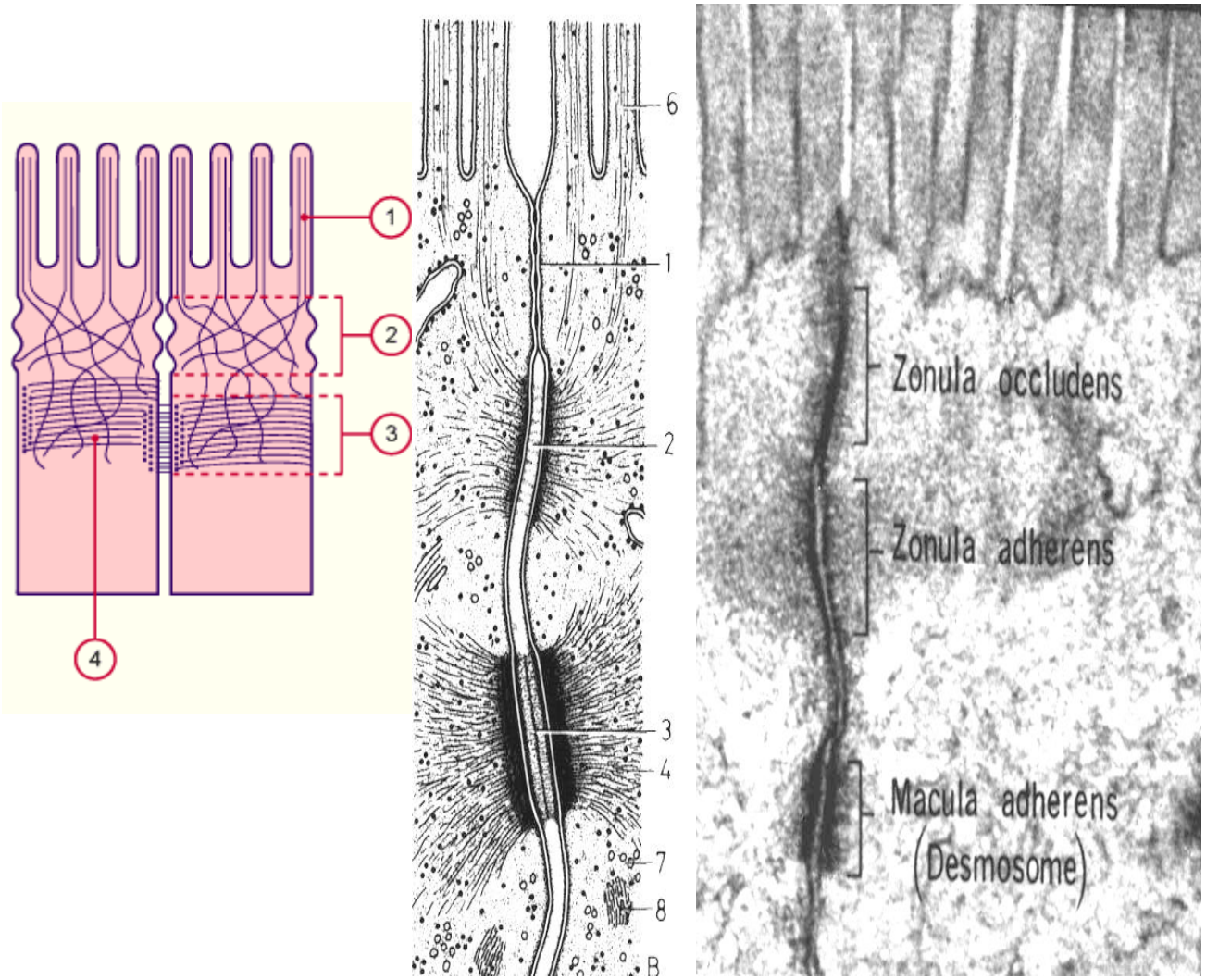

MUNI MED

Dezmosom (macula adherens)

- diskovitý spoj (Ø 0,3-0,5 μm)
- intercel. štěrbina – 40 nm; el.denzní ploténka, *kadheriny*
- připojené v buňce intermediárními filamenty (cytokeratin)

- funkce: adheze buněk

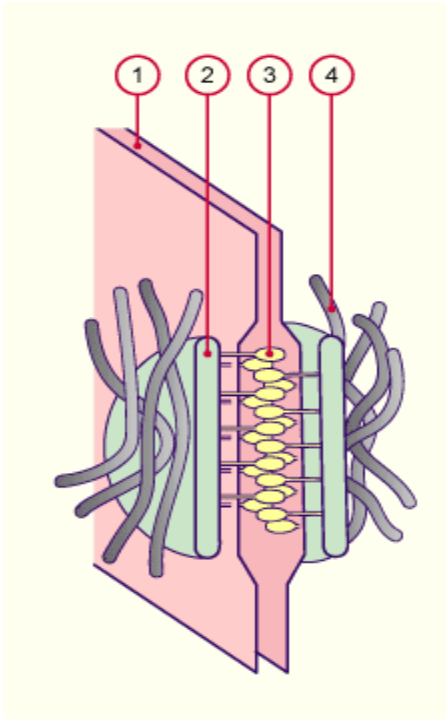

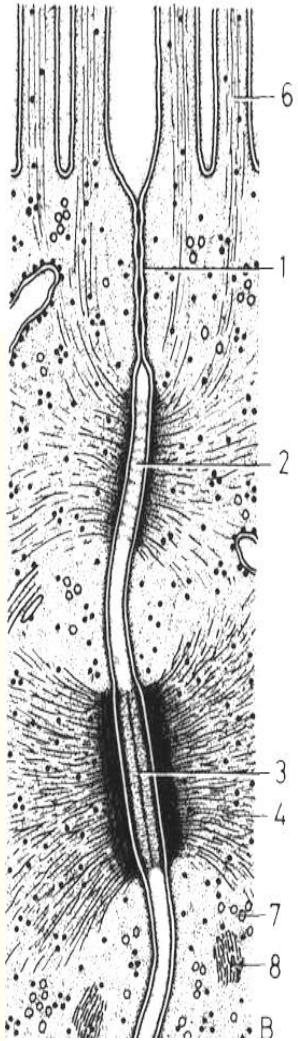

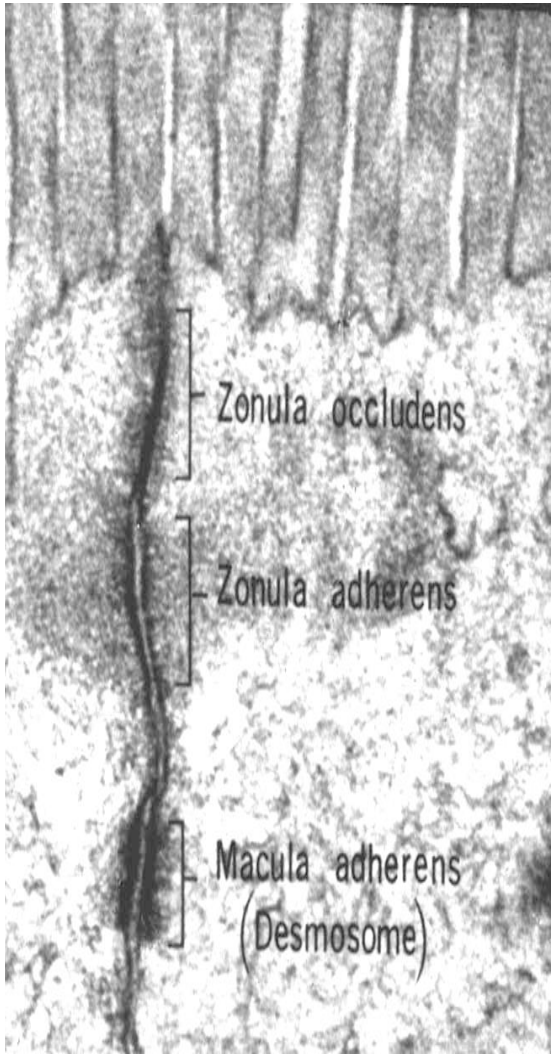

MED

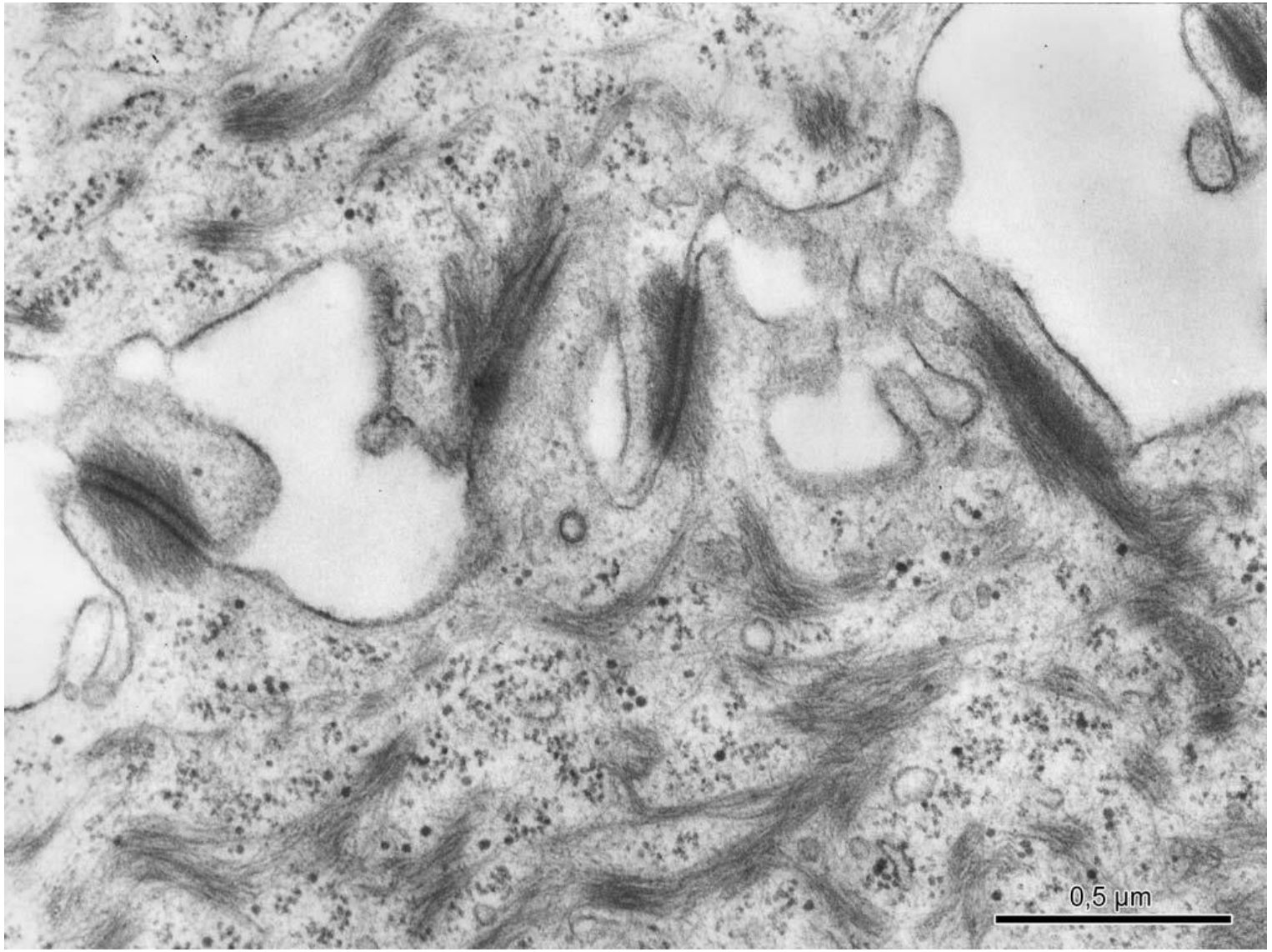

Desmosomy a intermediární filamenta

MUNI MED

Nexus (gap junction)

- plošný „kanálkový“ spoj
- intercel. štěrbina – 2 nm
- **6 konexinů** → kanálek
  konexon

- funkce:
  komunikace

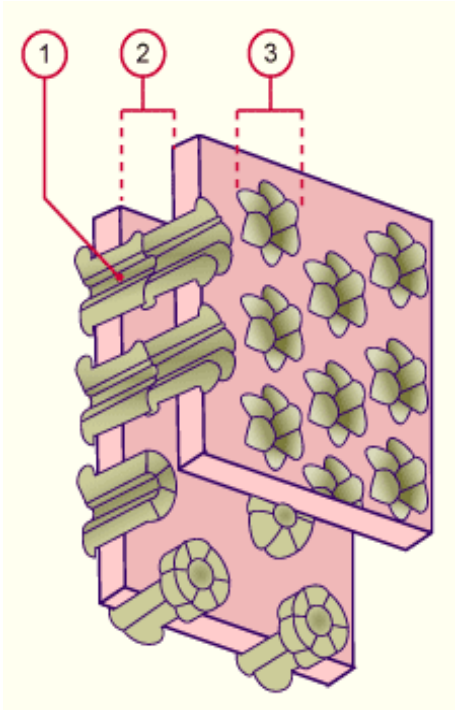

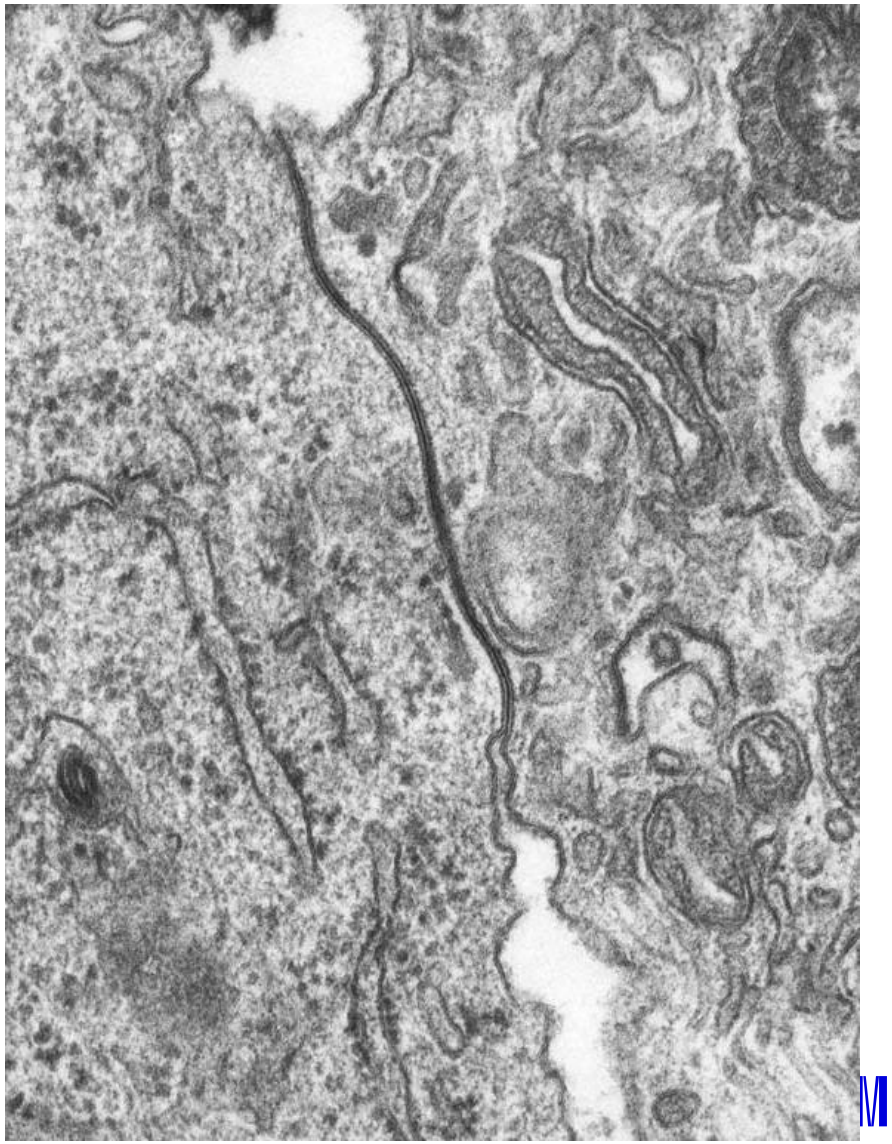

MUNI MED

Mezibuněčná spojení - speciality

- **Interkalární disky** – v myokardu, obsahují adhezní spoje (*dezmosomy*, *fascia/zonula adherens)* a komunikační spoje (*nexusy)*
- **Spojovací komplex** (terminální lišta) - kombinace *zonula occludens* (těsnost, pás), *zonula adherens* (pevnost, pás) a *dezmosomů* (body); od apexu k bázi v tomto pořadí
- **Buněčné interdigitace** – na laterární straně buněk, zvětšení povrchu buňky

Bazální povrch - hemidezmosom

- adhezní spoj na bazální straně buňky, diskovitý tvar
- „poloviční dezmosom“
- inzerují intermediární filamenta

- funkce: ukotvení buňky

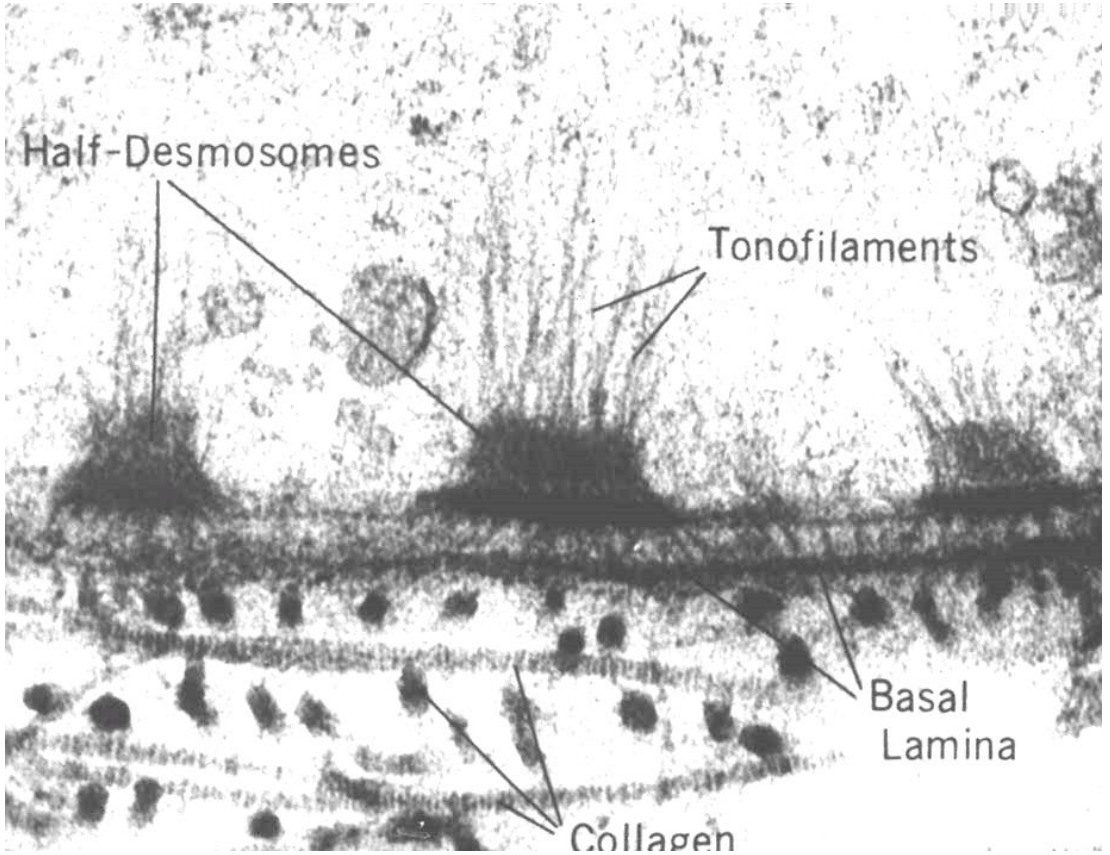

MUNI
MED

Bazální povrch - bazální labyrint

- záhyby buněčné membrány
- mezi nimi mitochondrie

- v buňkách transportujících ionty
  (zvětší povrch, mitochondrie zajistí energii)

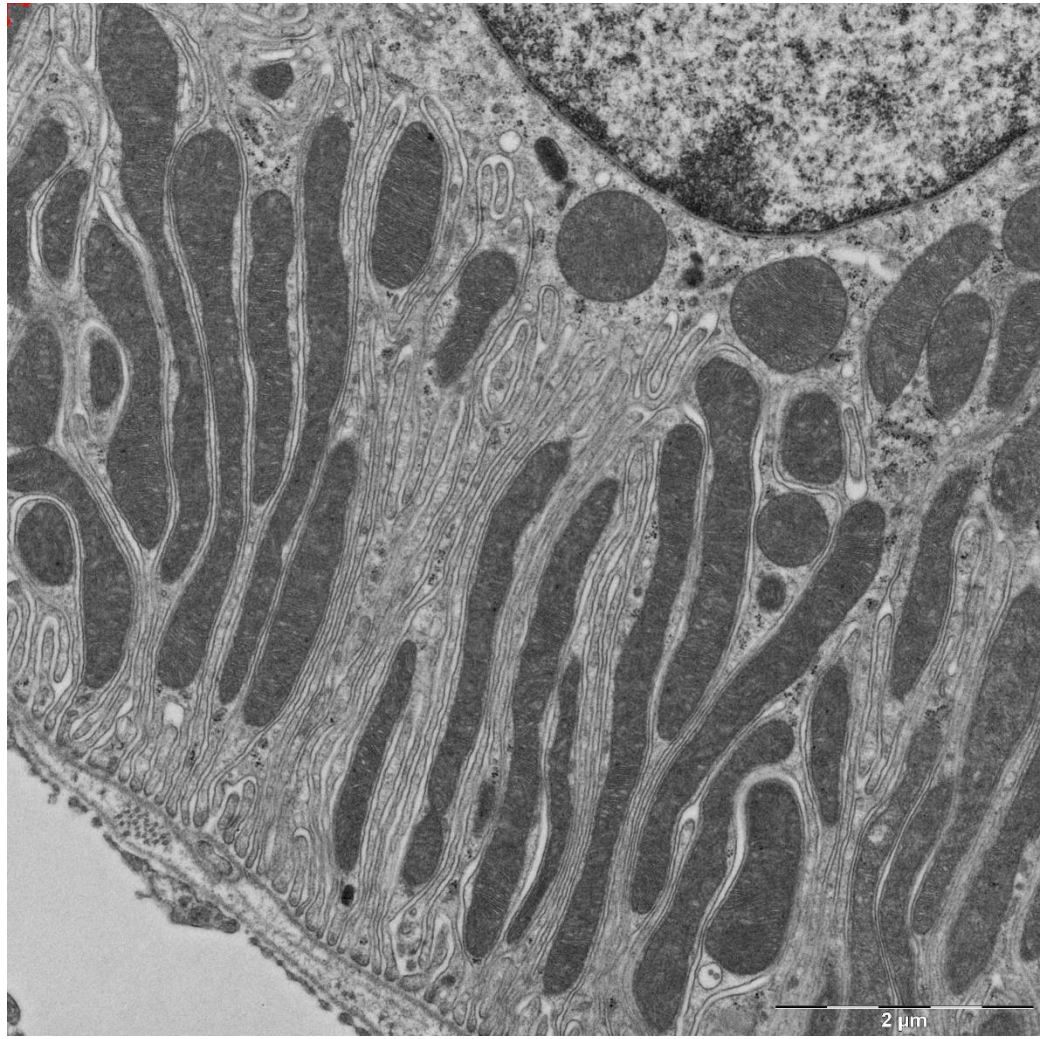

MUNI MED

Bazální membrána a bazální lamina

Membrana basalis (bazální membrána)

- ***lamina basalis*** (bazální lamina; derivát epitelových buněk)
  - *lamina rara (lucida)*
  - *lamina densa*

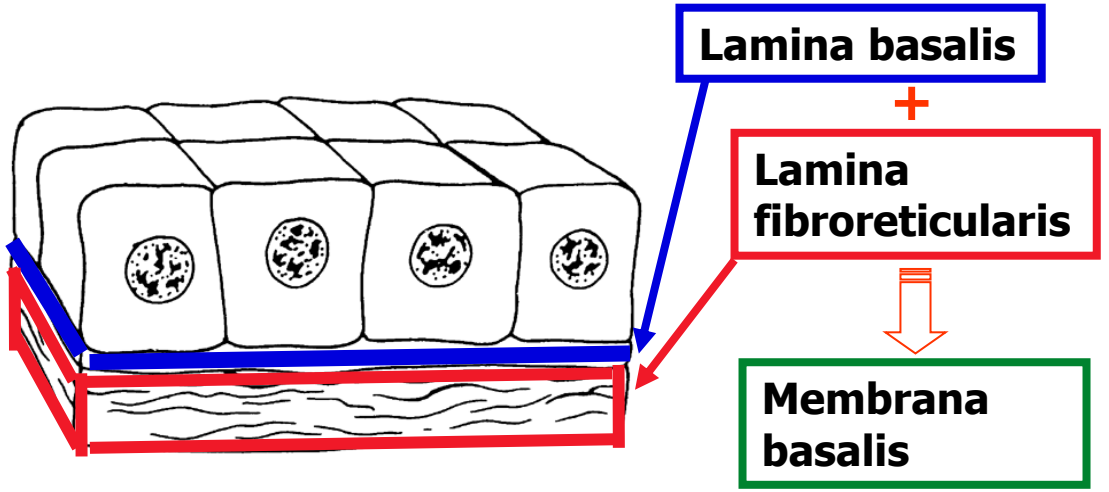

- ***lamina fibroreticularis***
  (= retikulární vlákna v amorfní hmotě; derivát pojivové tkáně pod epitelem)

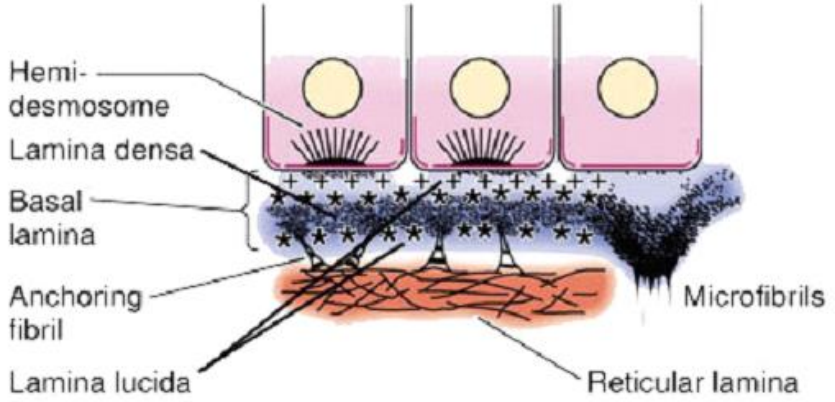

MED

Bazální membrána

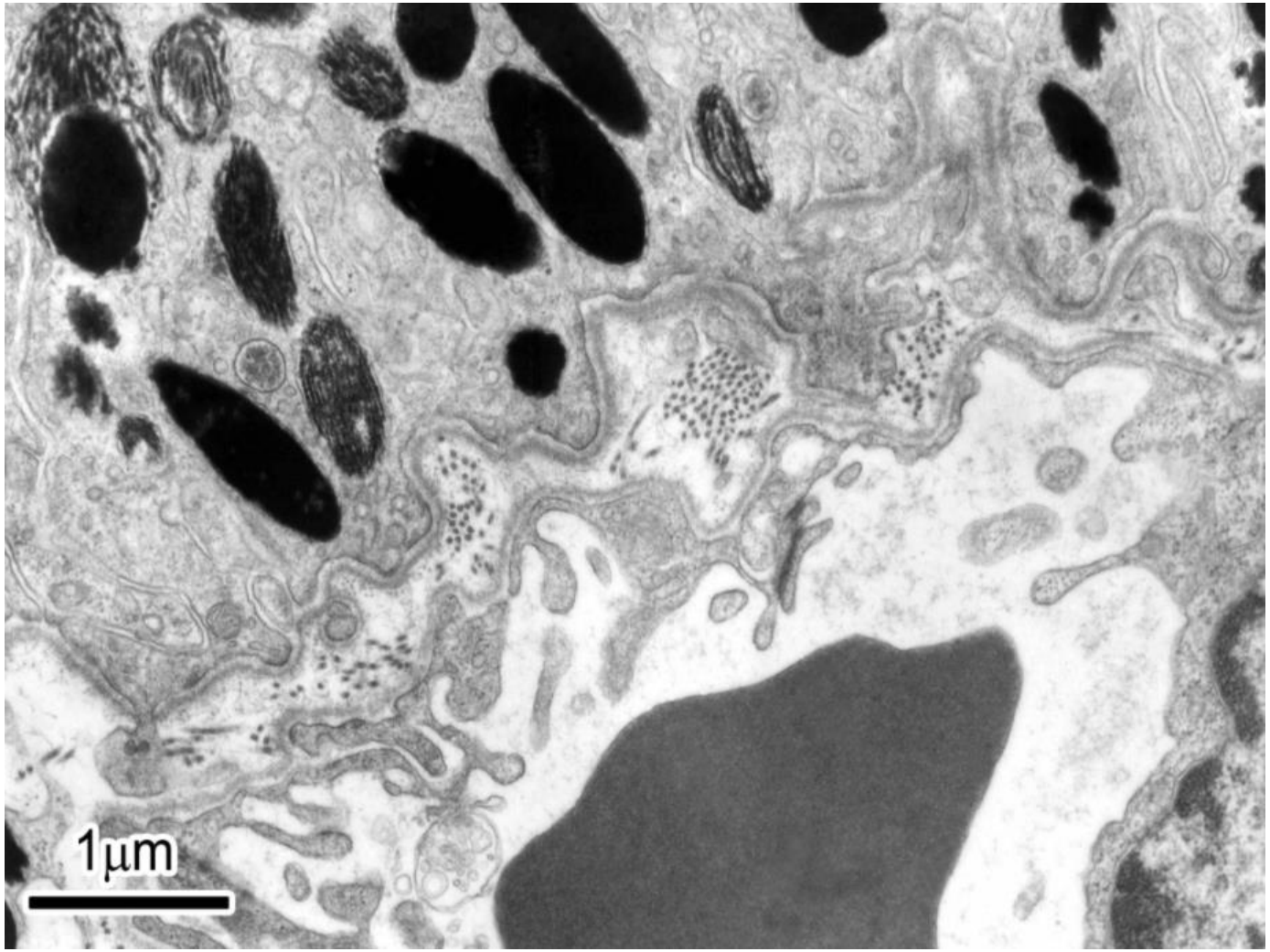

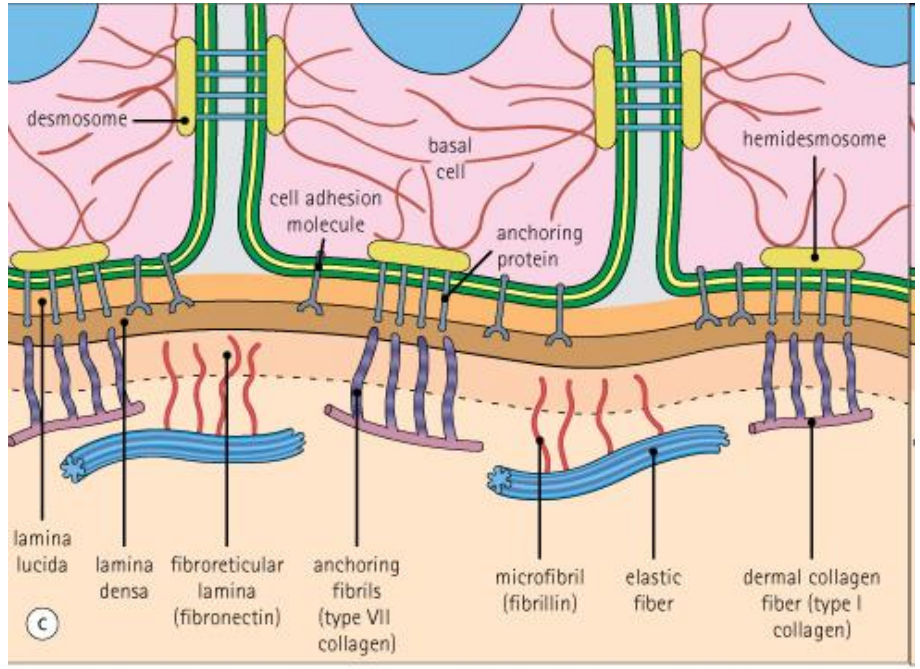

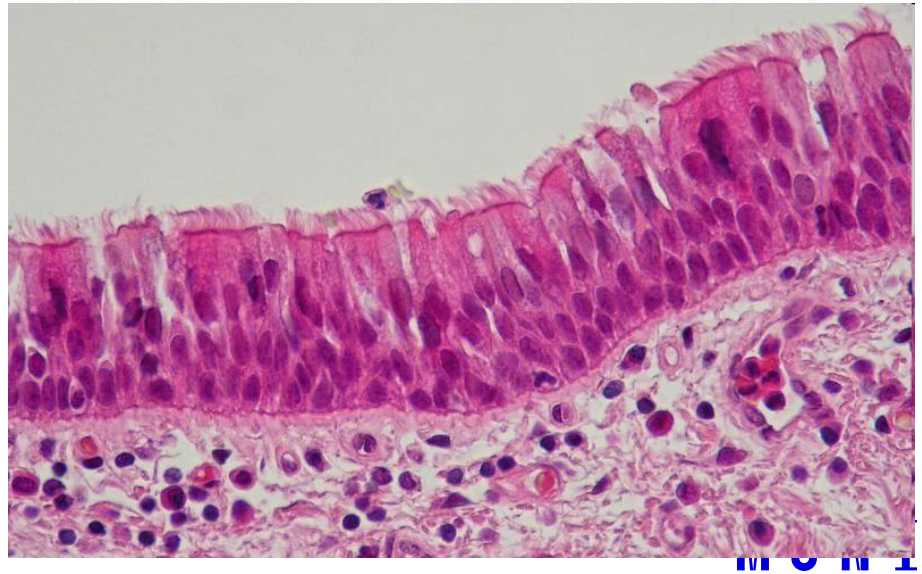

Klasifikace epitelů - podle uspořádání buněk

plošný
– výstelky

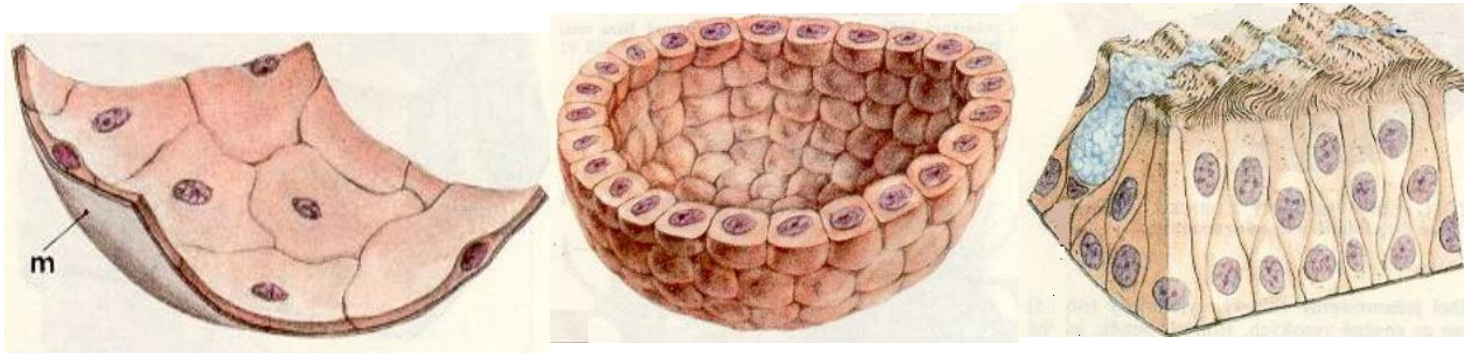

trámčitý
– játra, endokrinní žlázy

retikulární (*cytoreticulum*)
– thymus

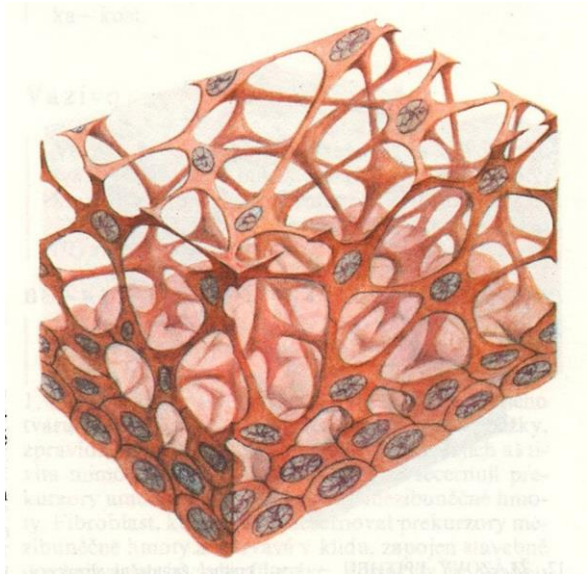

Klasifikace epitelů - podle funkce

Krycí

Žlázový

Resorpční

Respirační

Smyslový

Svalový (myoepitelové buňky)

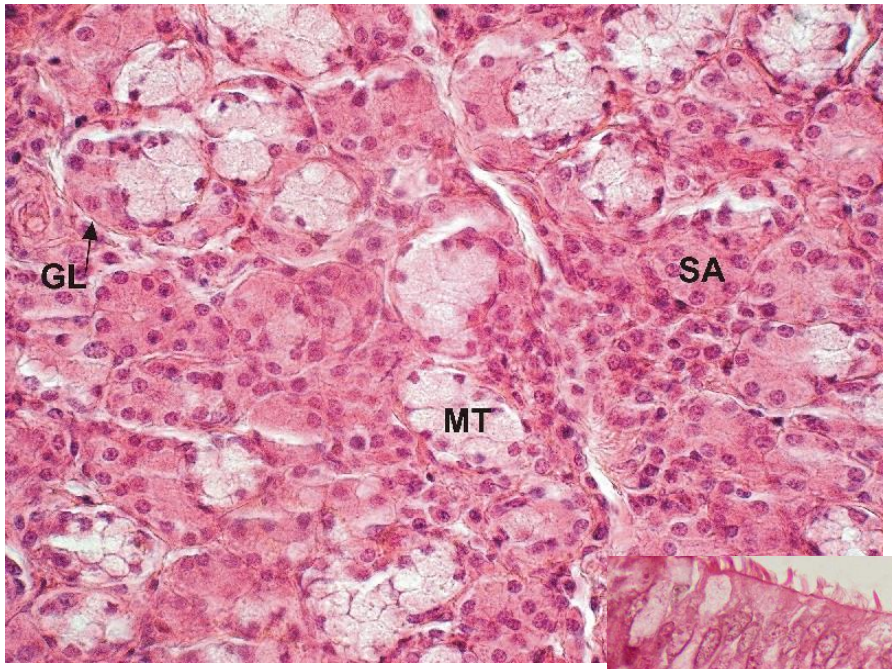

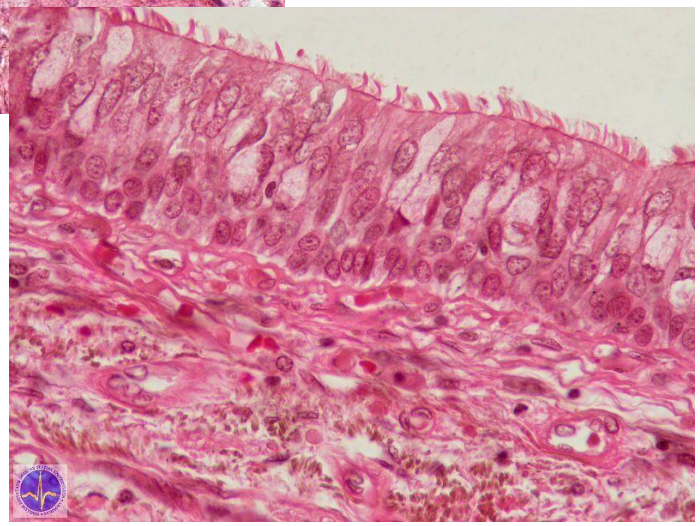

MUNI
MED

Klasifikace krycích epitelů podle počtu vrstev buněk

Jednovrstevné

- Jednovrstevný plochý (dlaždicový)
- Jednovrstevný kubický
- Jednovrstevný cylindrický
- Víceřadý cylindrický

Vrstevnaté

- Vrstevnatý dlaždicový nerohovějící
- Vrstevnatý dlaždicový rohovějící
- Dvouvrstevný kubický
- Vrstevnatý cylindrický

- Přechodní (urotel)

Jednovrstevný plochý (dlaždicový)

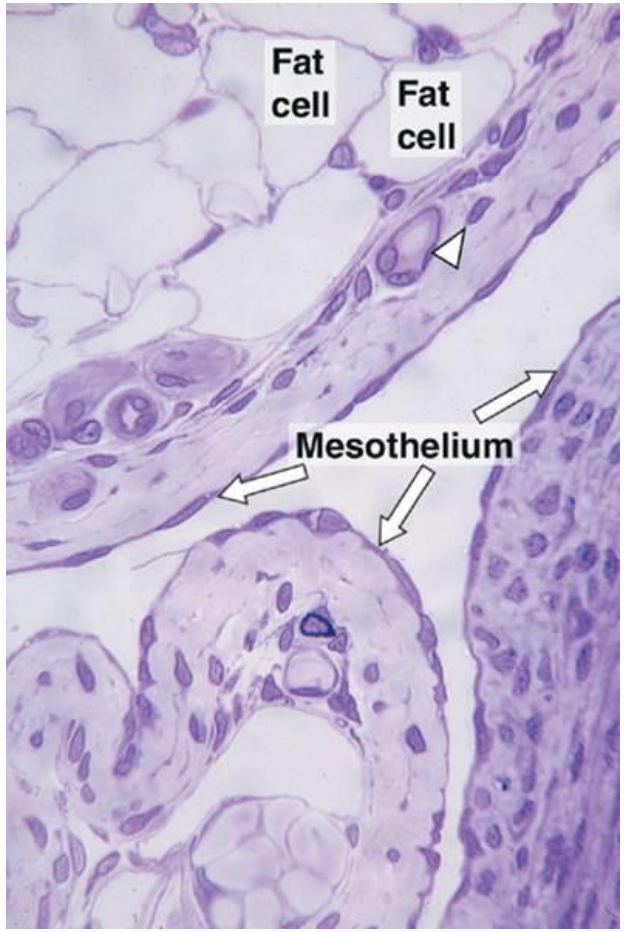

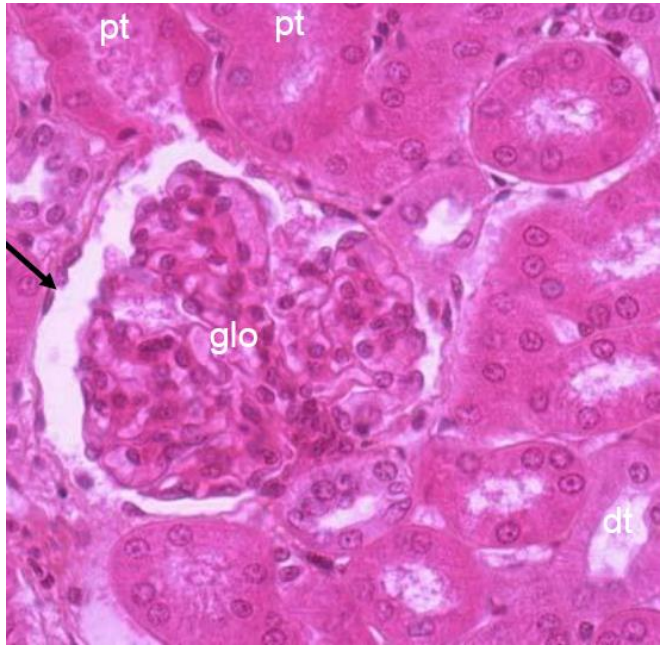

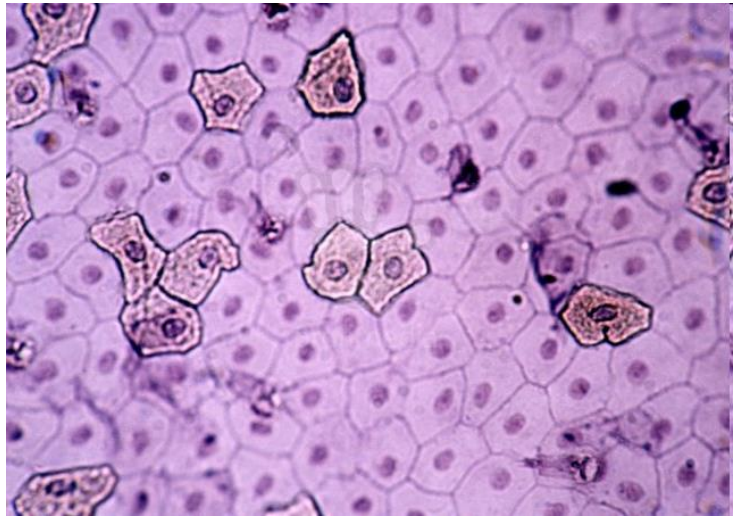

Bowmanovo pouzdro v ledvině, mesotel kryjící pobřišnici, pohrudnici, endotel cév

MUNI MED

Jednovrstevný kubický epitel

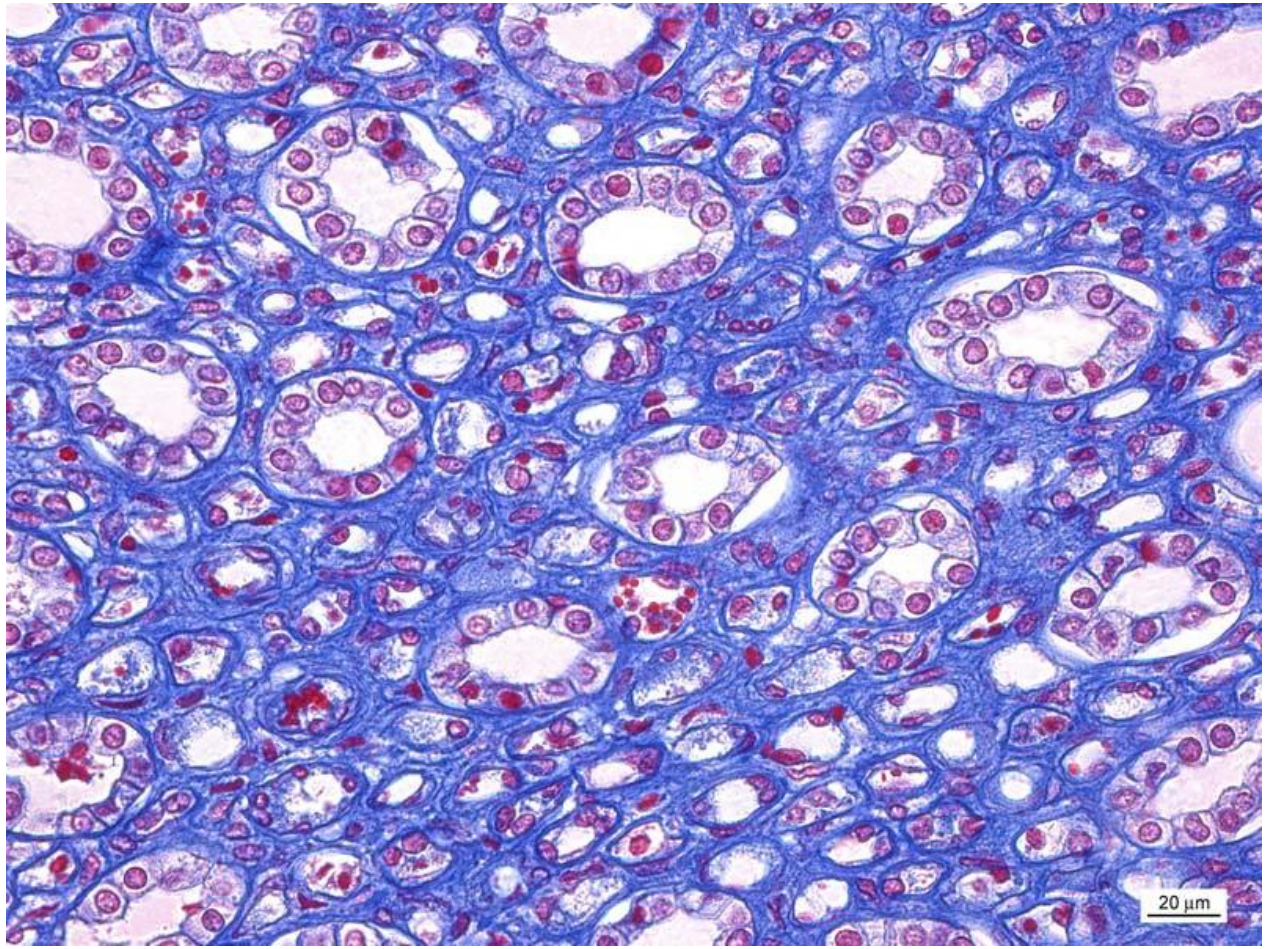

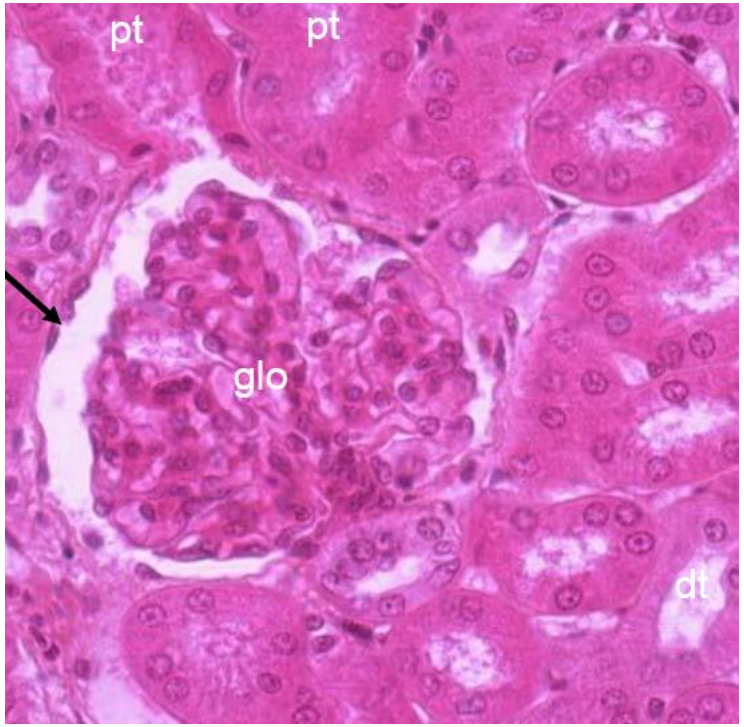

vzestupné raménko Henleovy kličky, proximální a distální tubuly ledvin

MUNI MED

Jednovrstevný kubický epitel

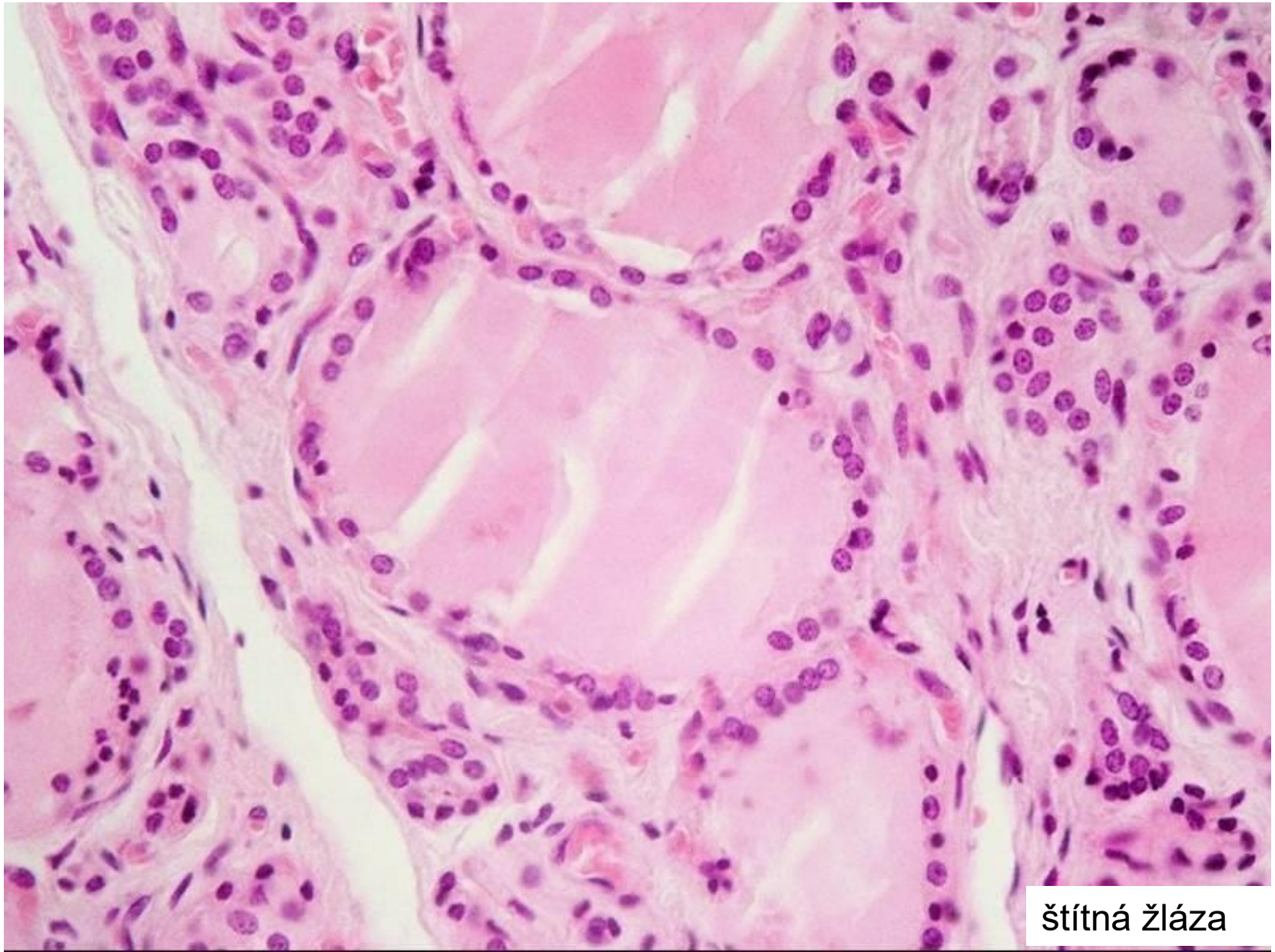

štítná žláza

Jednovrstevný cylindrický epitel

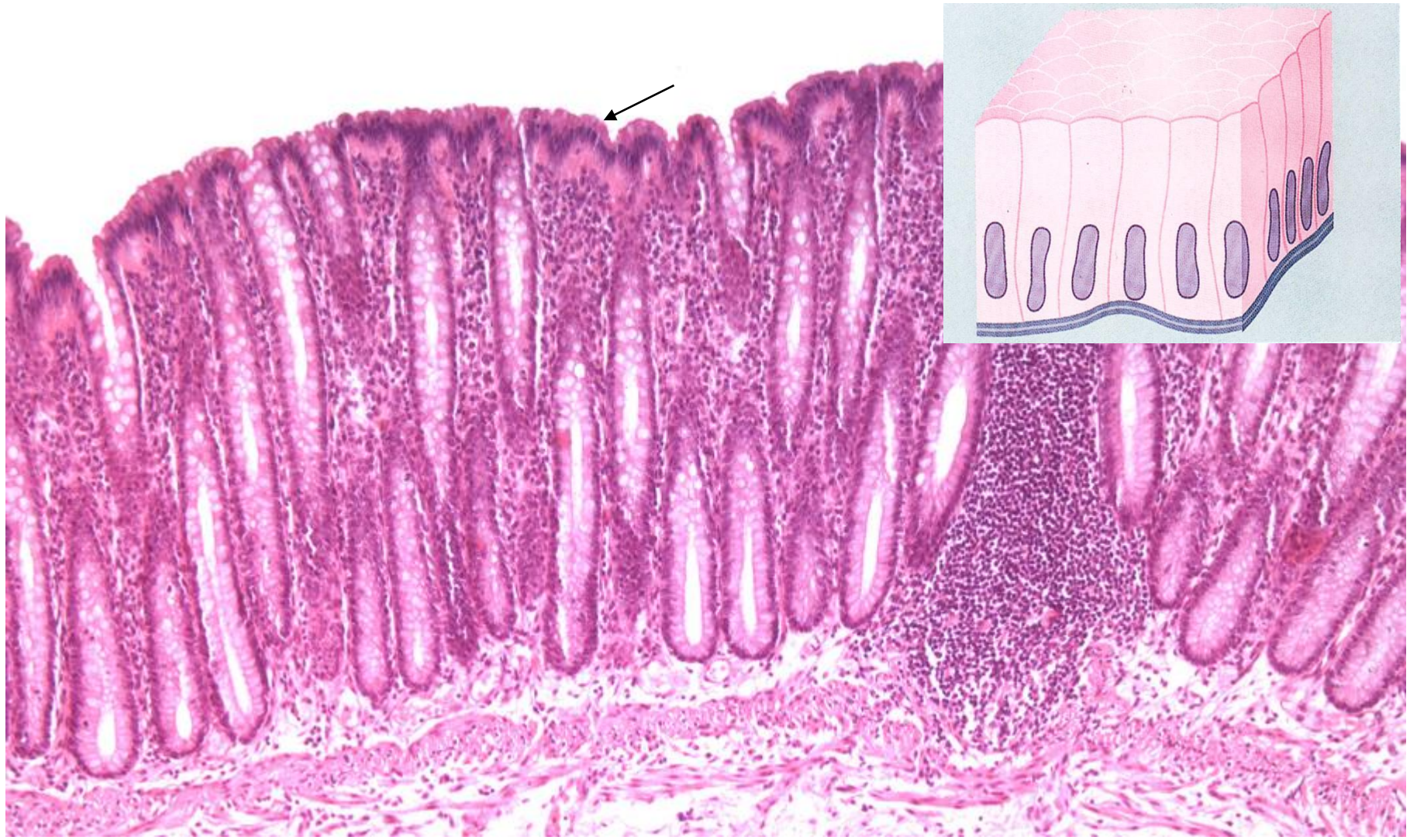

výška buněk větší než šířka, jádro oválné, uložené při bazi

Jednovrstevný cylindrický epitel

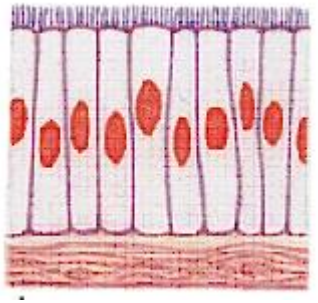

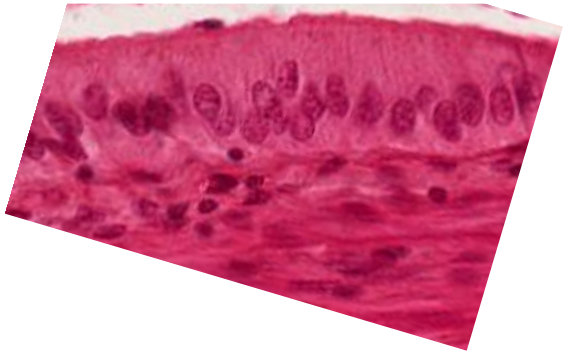

Epitel žlučníku, střeva (enterocyty)

MUNI MED

Víceřadý cylindrický epitel

- všechny buňky se dotýkají bazální membrány, ale jádra jsou uložena ve více řadách
- důvod: 3 typy buněk – nízké basální buňky (kulatá tmavá jádra), vřetenovité (středně vysoké) a vysoké cylindrické buňky s řasinkami (jádra oválná, světlá), které dosahují povrchu epitelu
- epitel obsahuje četné pohárkové buňky

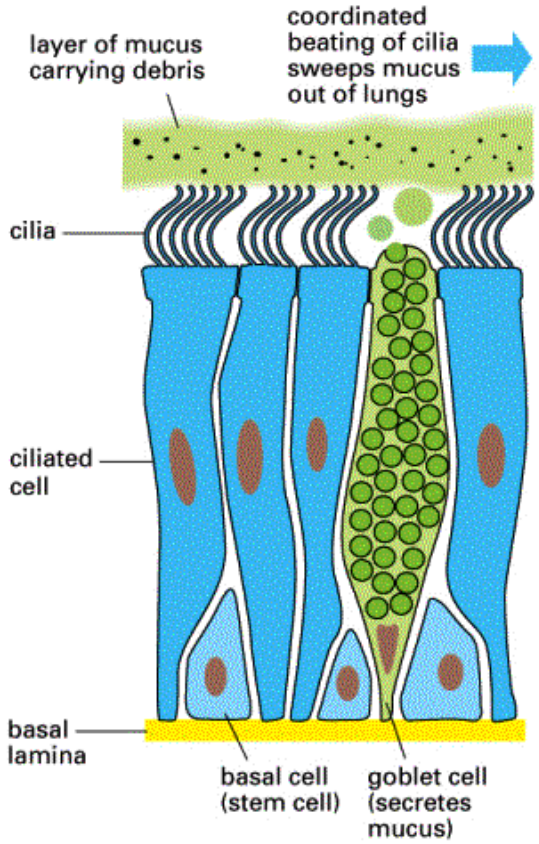

MUNI MED

Víceřadý cylindrický epitel

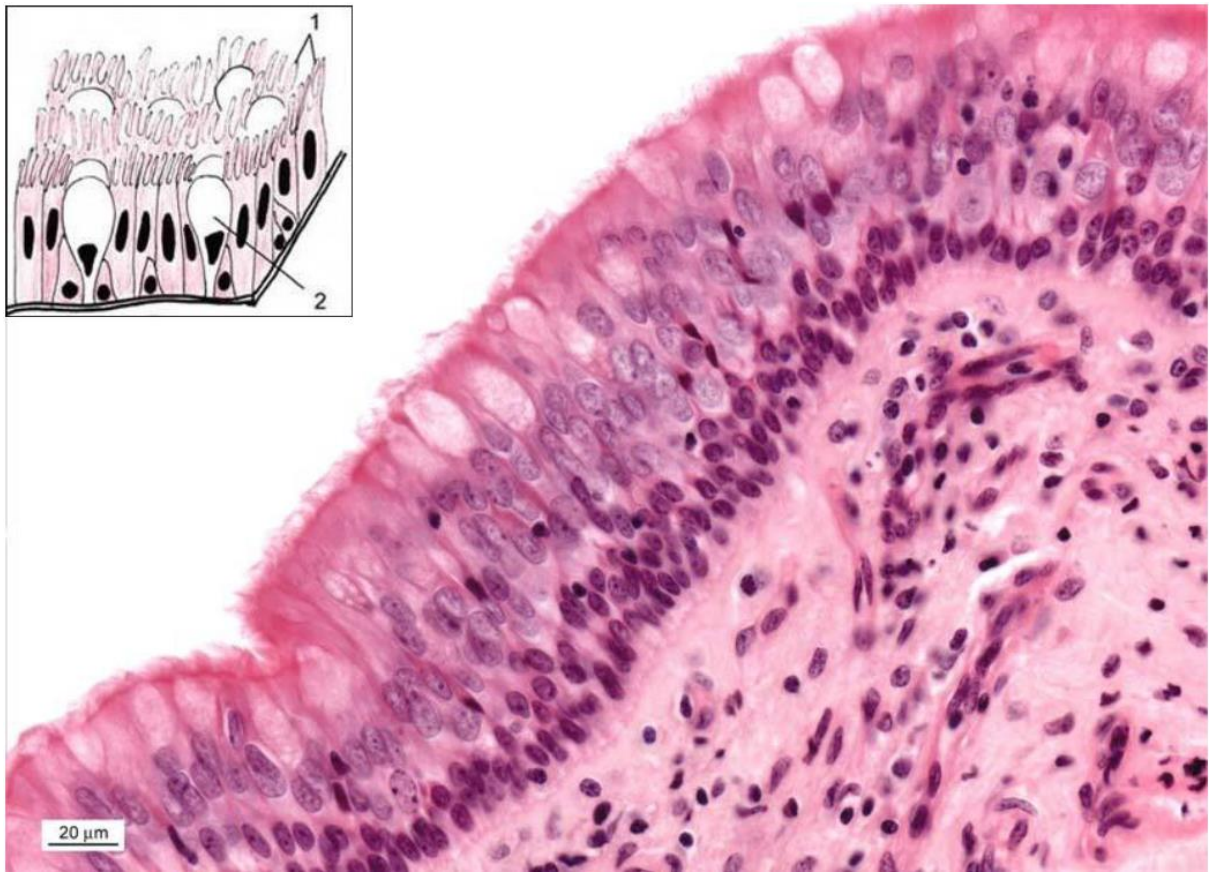

Trachea

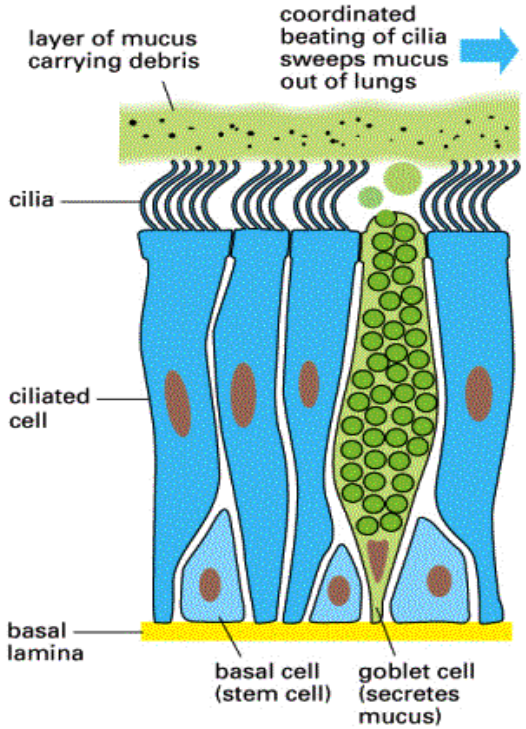

MUNI MED

Vrstevnaté epitely

- několik vrstev buněk, vrstva na bazální membráně – bazální vrstva, dává vznik buňkám v ostatních vrstvách
- všechny buňky nedosahují bazální membrány, pouze bazální vrstva buněk se dotýká bazální membrány
- buňky povrchových vrstev
  - oploštělé - dlaždicovité
  - kubické
  - cylindrické
- počet vrstev – různý
- typ epitelu poznáme dle tvaru buněk v nejsvrchnější vrstvě

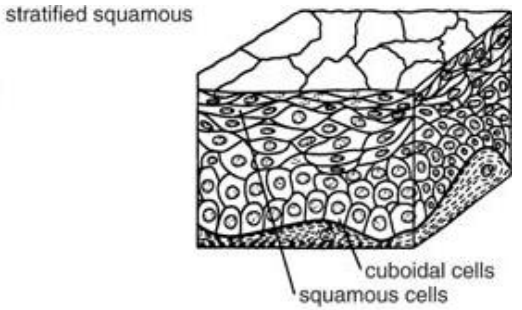

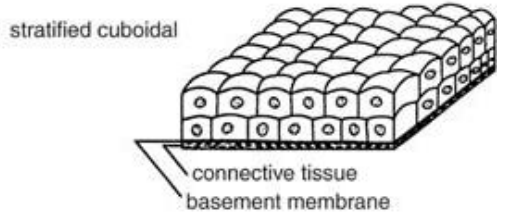

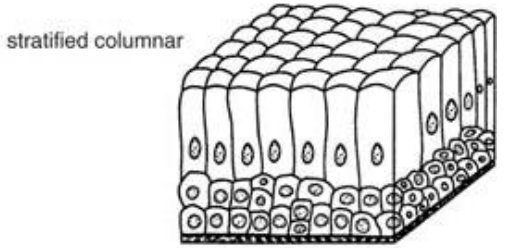

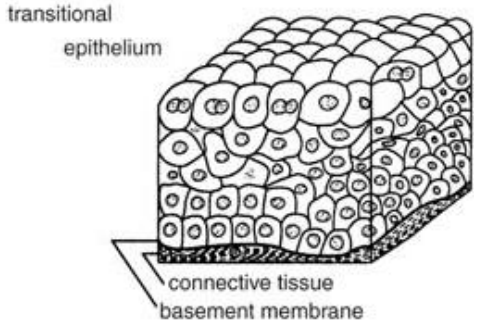

N I
MED

Vrstevnatý dlaždicový epitel - nerohovějící

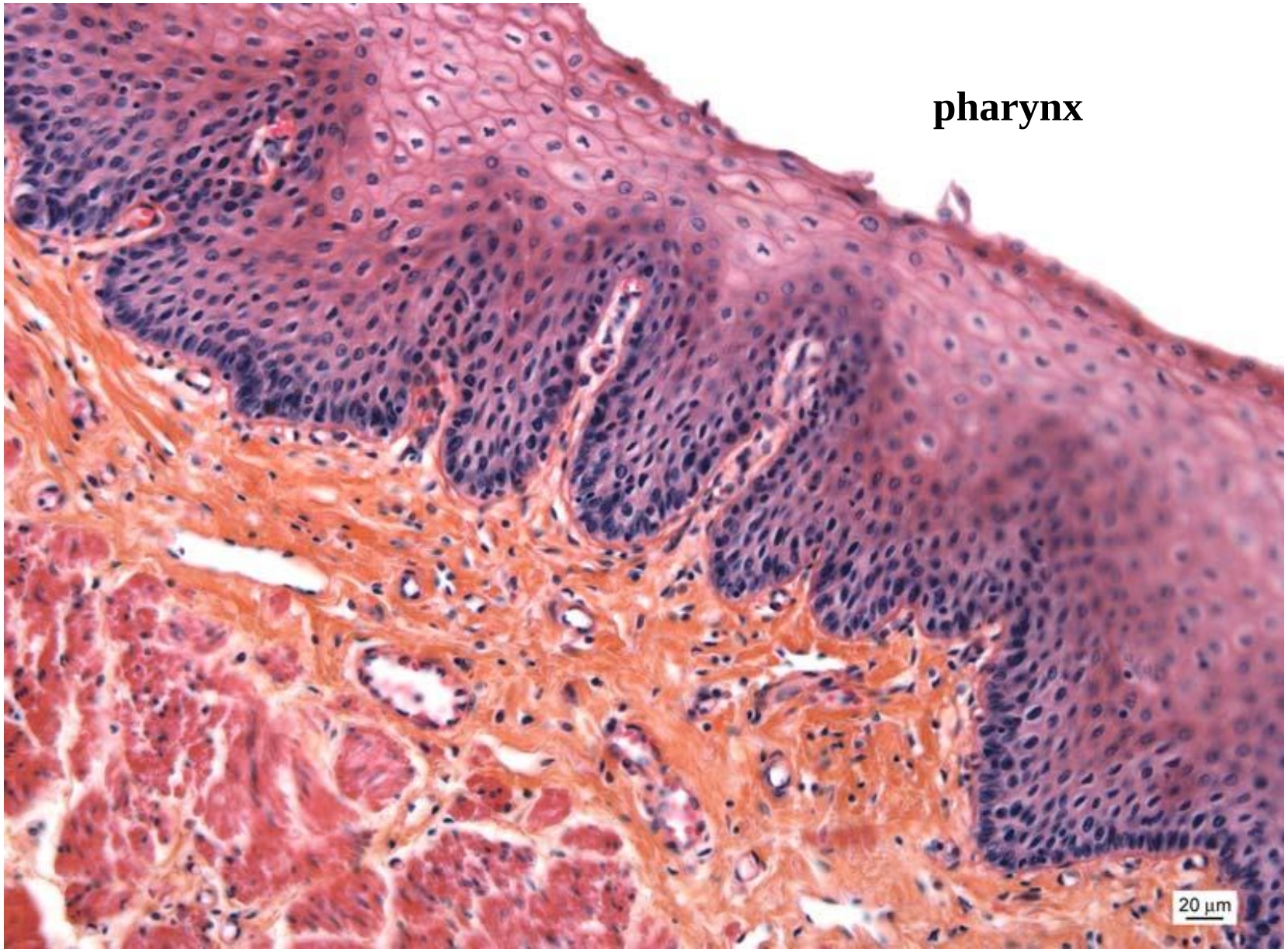

MUNI
MED

Vrstevnatý dlaždicový epitel – rohovějící

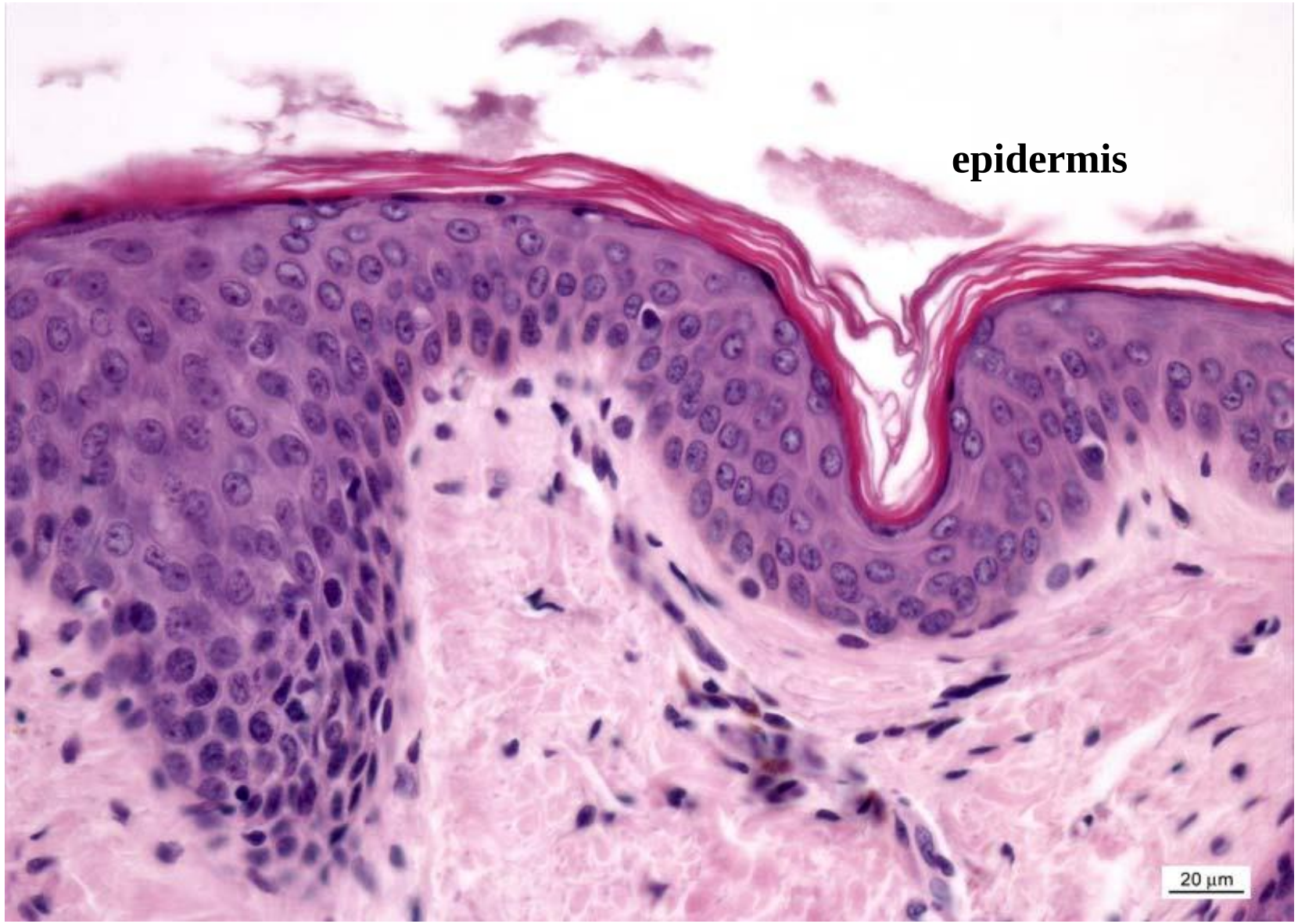

MUNI
MED

Dvouvrstevný kubický epitel

- vzácný
- jenom 2 vrstvy kubických buněk
- př. vývody potních žláz

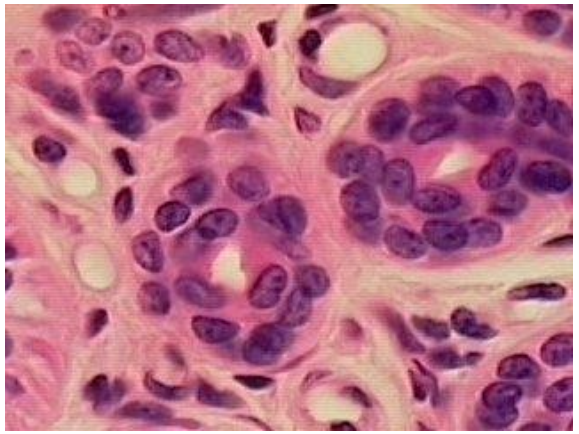

MUNI MED

Vrstevnatý cylindrický epitel

- vzácný
- bazální a povrchová vrstva – cylindrické buňky

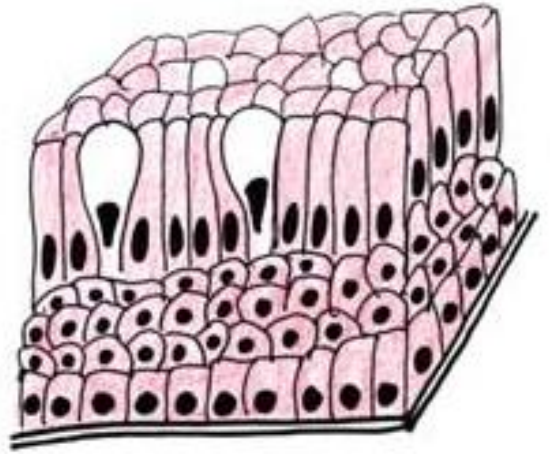

- Př. pars spongiosa urethrae masculinae, conjunctiva (spojivka)

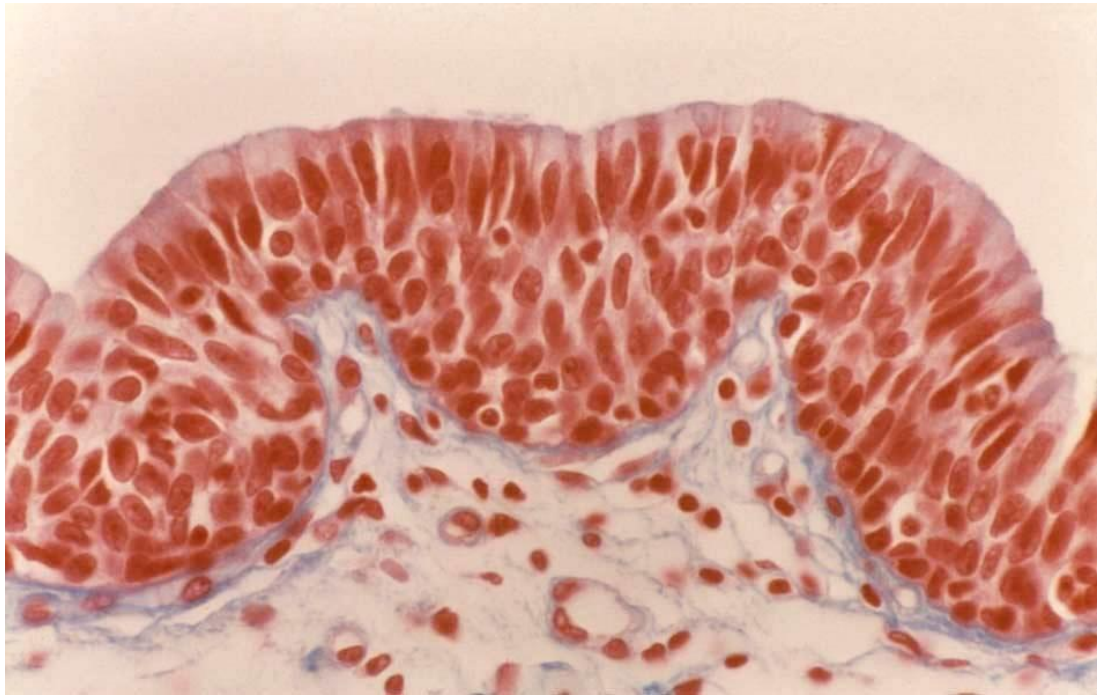

- „epitel přechodných zón“ (jednovrstevný ↔ vrstevnatý)

MUNI MED

Epitel přechodných zón

vrstevnatý dlaždicový se mění na víceřadý cylindrický - epiglottis, palatum molle

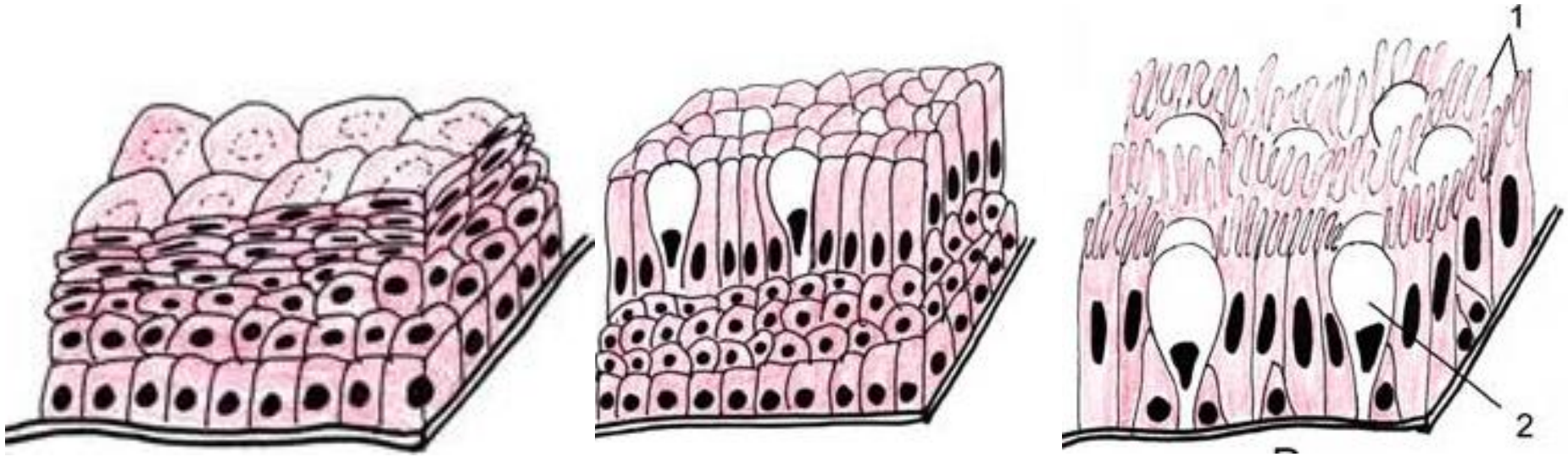

!!! Není to to stejné co PŘECHODNÍ EPITEL (urotel)!!!

MUNI MED

Urotel (Přechodní epitel)

- mění se počet vrstev
- různá velikost i tvar buněk
  - na basální membráně – polyedrické bb.
  - střední vrstva – hruškovité bb.
  - povrchová vrstva – „deštníčkové buňky“ (angl. „umbrella cells“) – 2-3x větší než ostatní, některé i dvoujaderné, různý tvar v závislosti na stavu orgánu →
- v kontrahovaném stavu – „deštníčkové buňky“ velké, kulaté, překrývají více buněk pod sebou, epitel je celkově „vysoký“
- v relaxovaném stavu – „deštníčkové buňky“ se oplošťují → spíše dlaždicové, epitel je celkově „nízký“

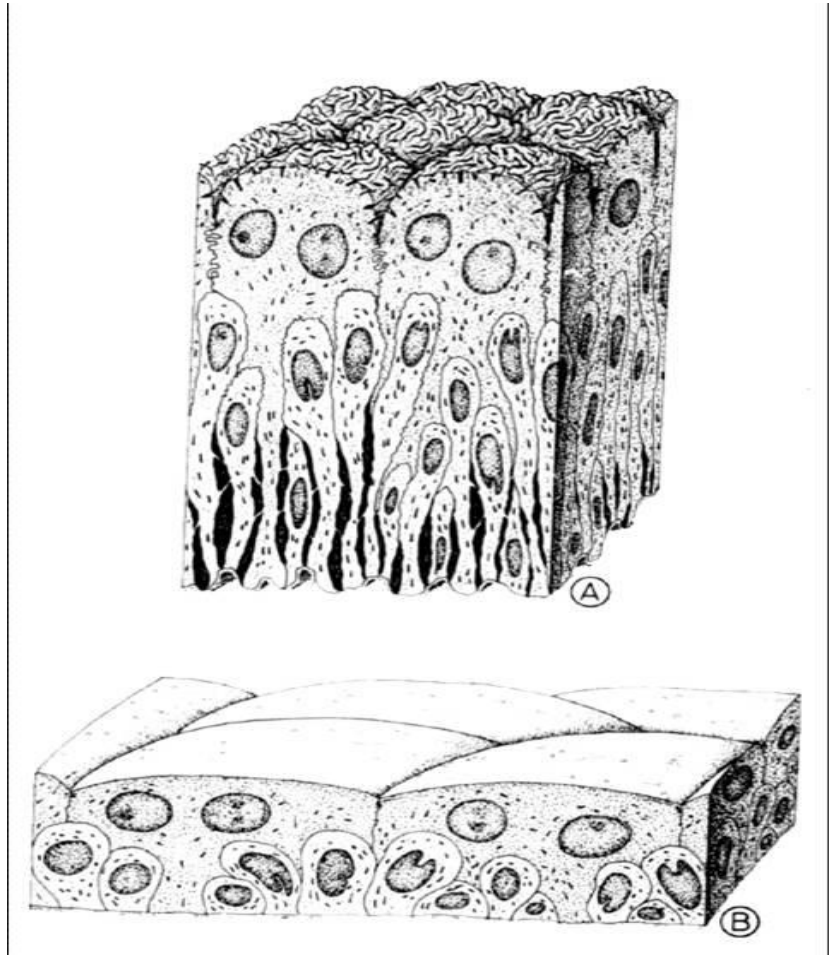

MUNI MED

Přechodní epitel

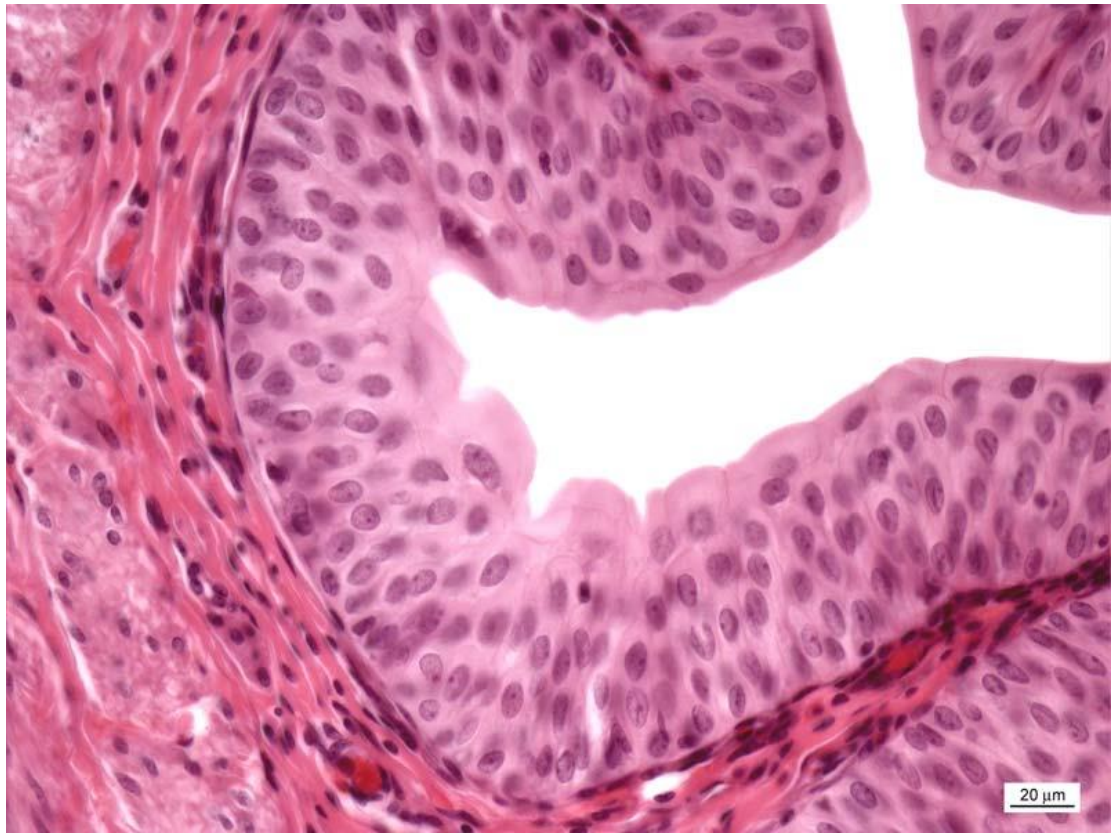

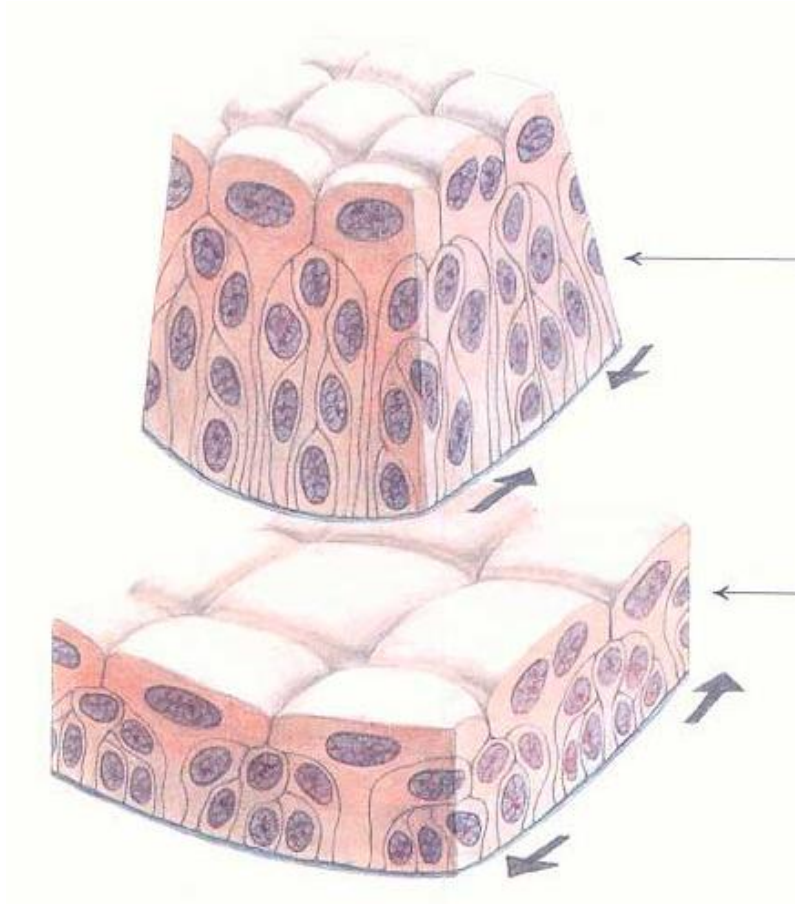

Přechodní epitel - typický pro vylučovací soustavu – výstelka močovodu a močového měchýře
Epitel se umí flexibilně přizpůsobit náplni orgánu

Žlázové epitely

– specializované epitelové buňky – syntéza makromolekul

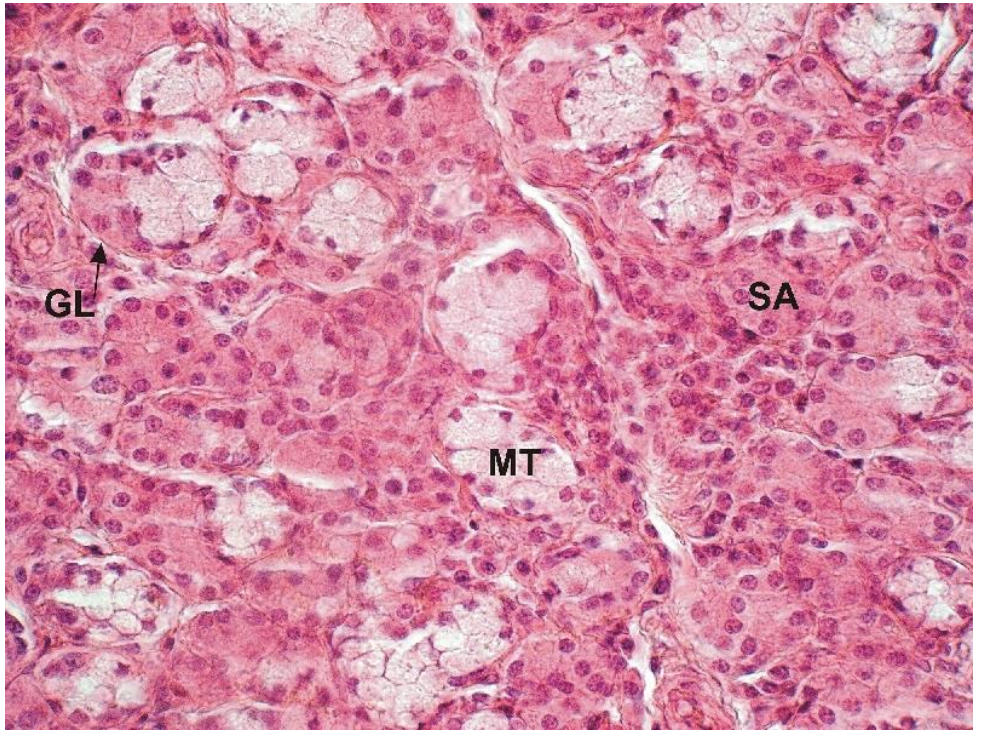

MUNI
MED

Klasifikace žláz:

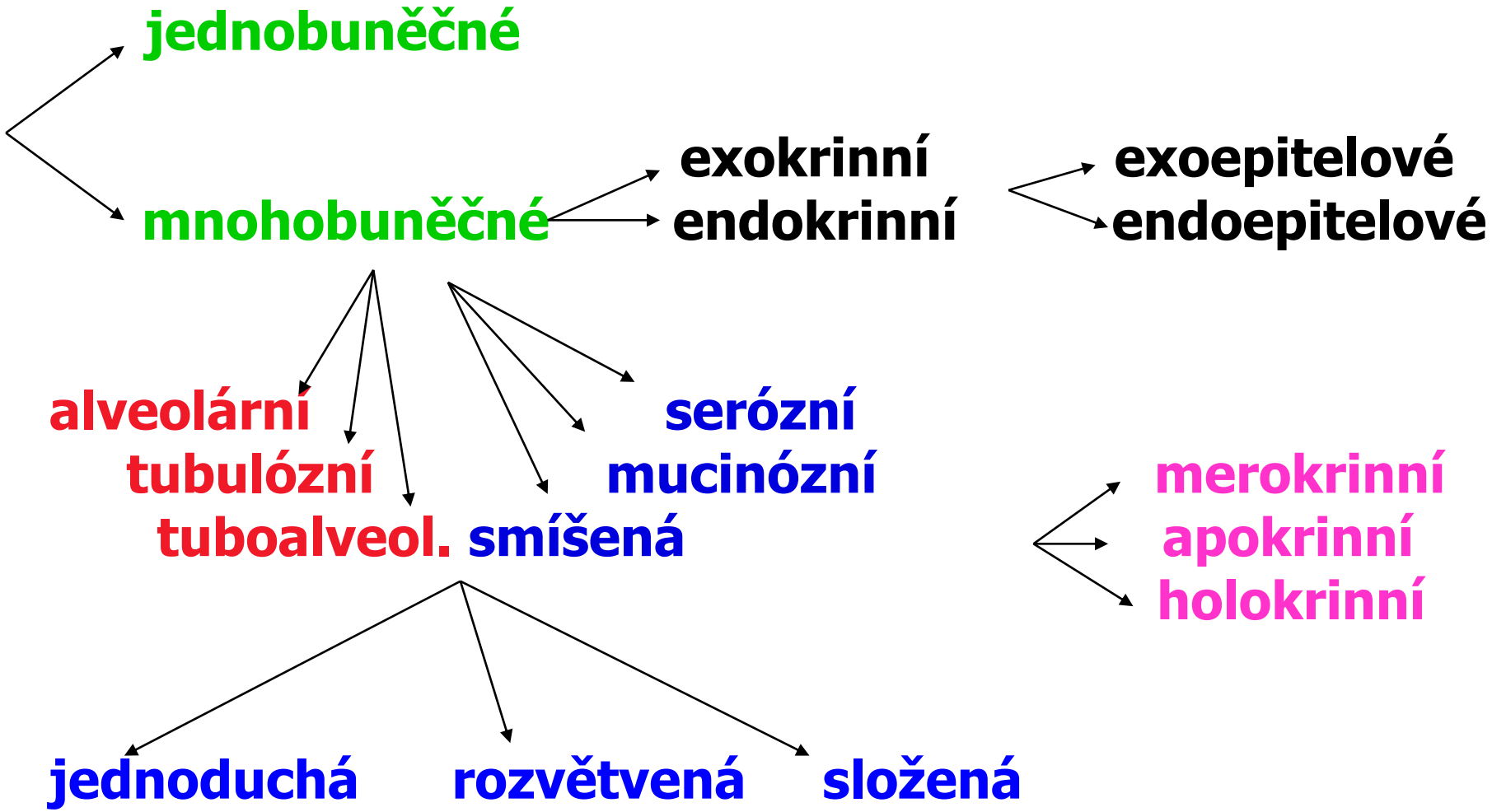

MUNI
MED

Jednobuněčné žlázy

jsou současně endoepitelové

- buňky gastro-entero-pankreatického systému (GEP buňky)
- pohárkové buňky
- Panethovy buňky

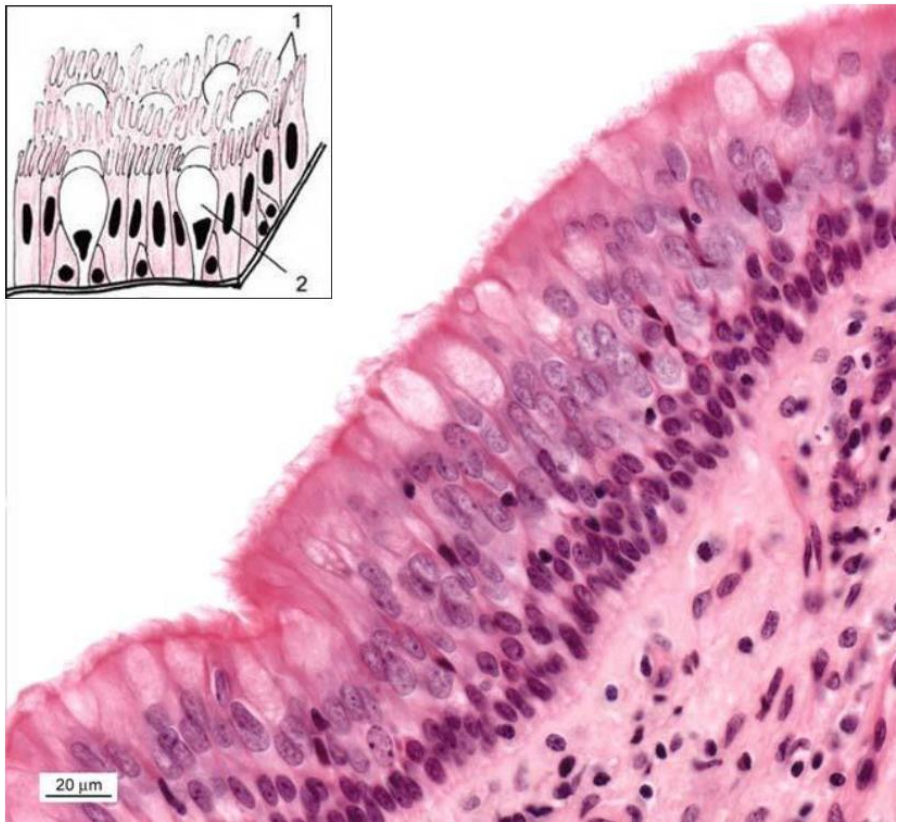

MUNI MED

Mnohobuněčné žlázy

- Exokrinní žlázy – uvolňují sekret do systému vývodů
- Endokrinní žlázy – nemají vývody; uvolňují sekret do krve v kapilárách, které tvoří hustou síť kolem skupin a trámců žlázových buněk

- Exoepitelové žlázy – ve vazivu, pod bazální membránou epitelu
- Endoepitelové žlázy – žlázové buňky jsou součástí epitelu jiné funkce a s jeho buňkami nasedají na bazální membránu

MUNI MED

Mnohobuněčné - endoepitelové

- uložené uvnitř epitelu jiné funkce
- př. mucinózní žlázky ve spojivce víčka nebo v epitelu mužské močové trubice

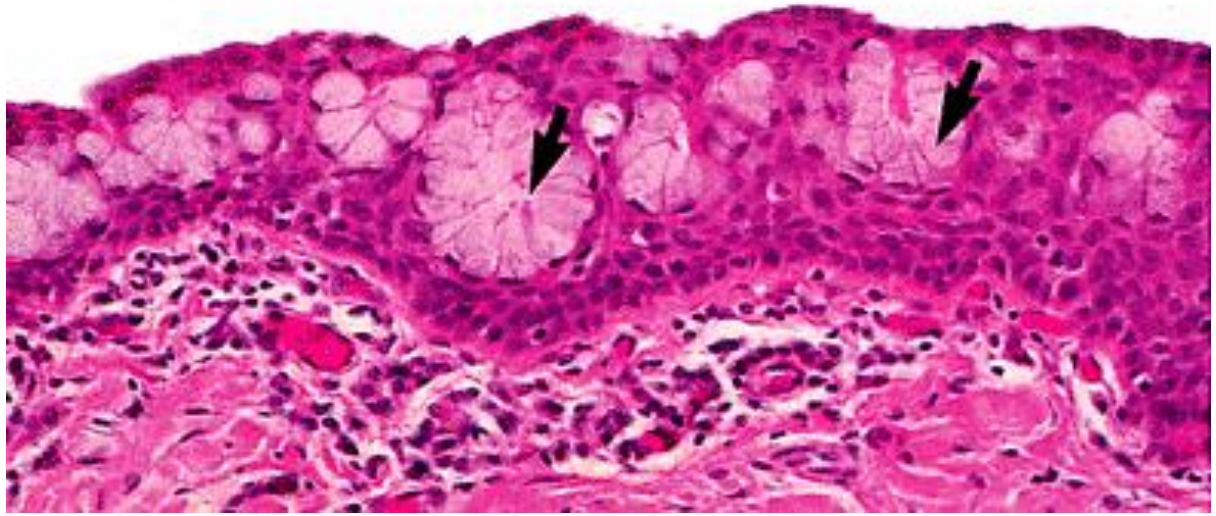

konjunktiva víčka

Mnohobuněčné - exoepitelové

ve vazivu, pod bazální membránou epitelu
sekreční oddíl + vývod

dle tvaru sekrečních oddílů

- tubulózní ~ trubička
- alveolární ~ kulovitý/oválný váček
- tuboalveolární ~ na konce trubiček navazují poloviční váčky - „Gianuzziho lunuly“

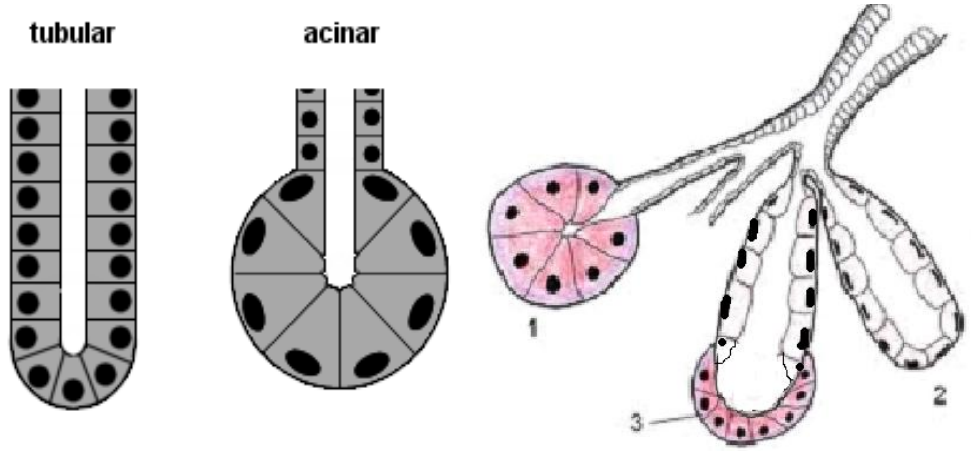

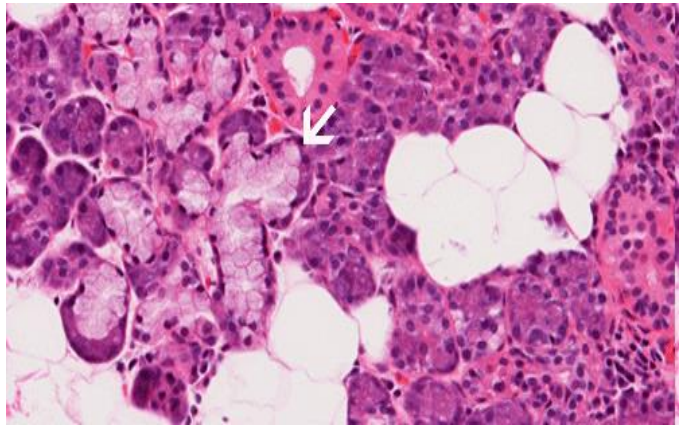

MUNI MED

Mnohobuněčné - exoepitelové

Podle uspořádání vývodů

jednoduché - krátký vývod; tubulózní, alveolární,
rozvětvené - několik sekrečních oddílů do jednoho přímého vývodu; tubulózní či alveolární
složené - dlouhé a bohatě větvené vývody, na konce nasedají sekreční části - tubuly, alveoly, popř. tuboalveoly

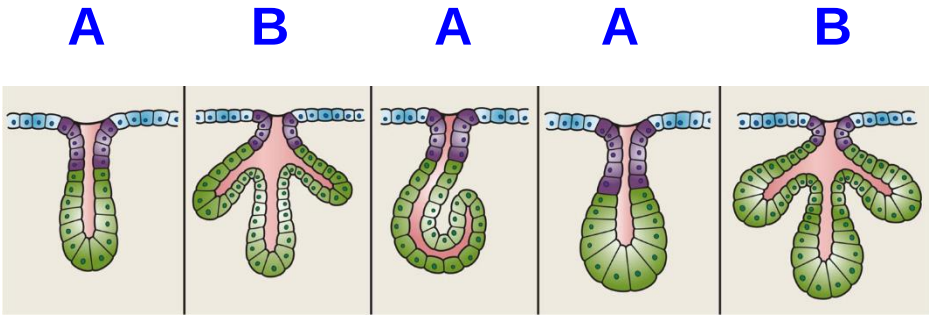

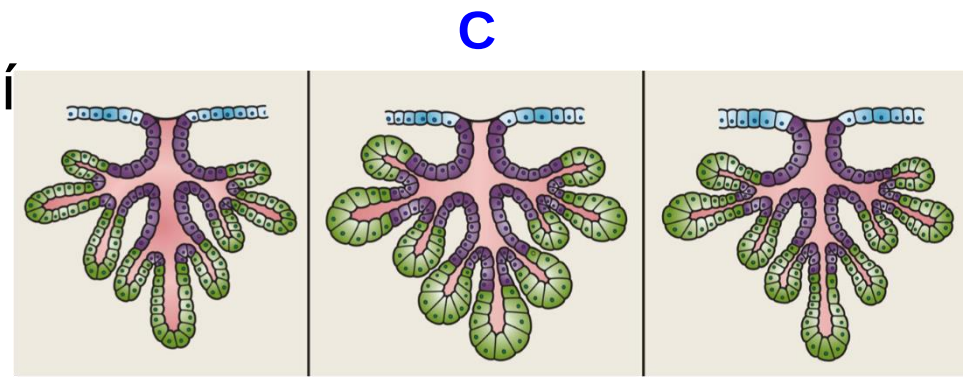

Jednoduché (A) – rozvětvené (B) – složené (C)

MUNI MED

Klasifikace žláz podle charakteru sekretu

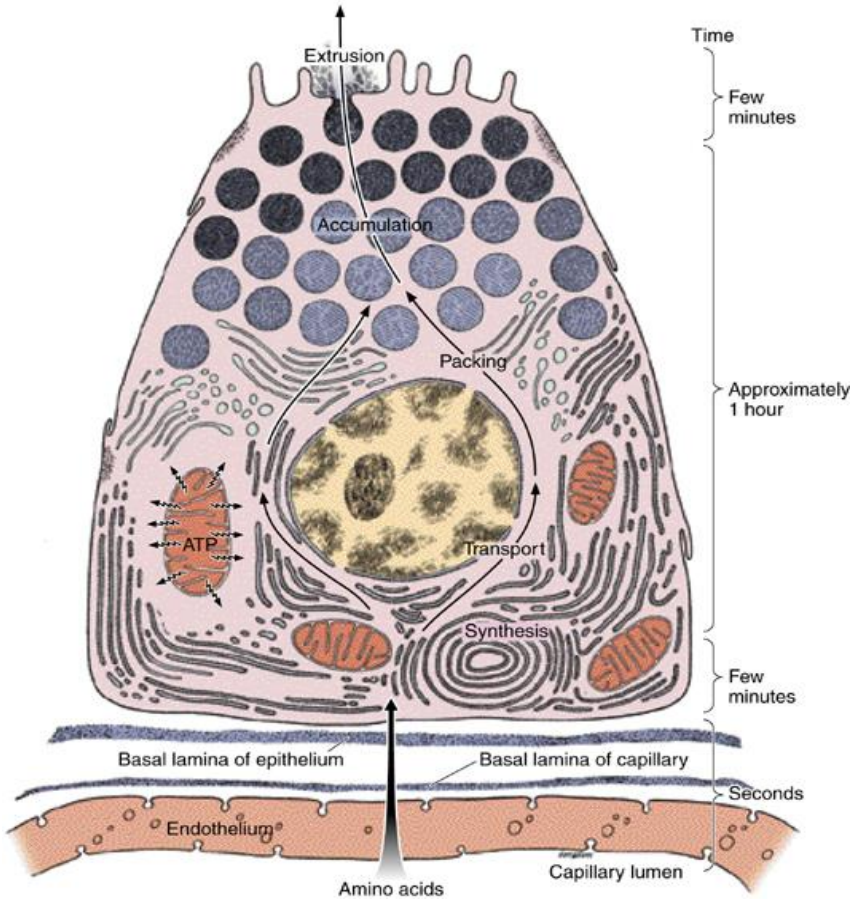

Serózní buňka

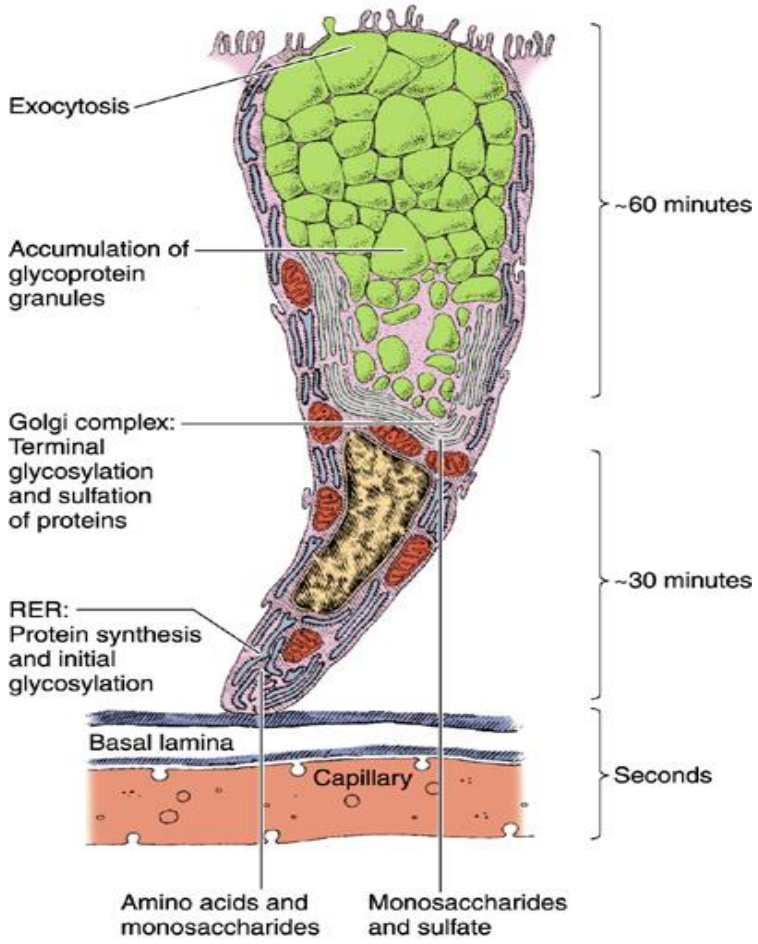

Mucinózní buňka

MUNI MED

Serózní žláza

Sekreční oddíly - **alveoly** (aciny) - úzké lumen

Buňky - pyramidový tvar, **bazofilní** cytoplazma, kulovité jádro v bazální třetině buňky

Nad jádrem **sekreční granula.**

Sekret má nižší viskozitu - vodnatý

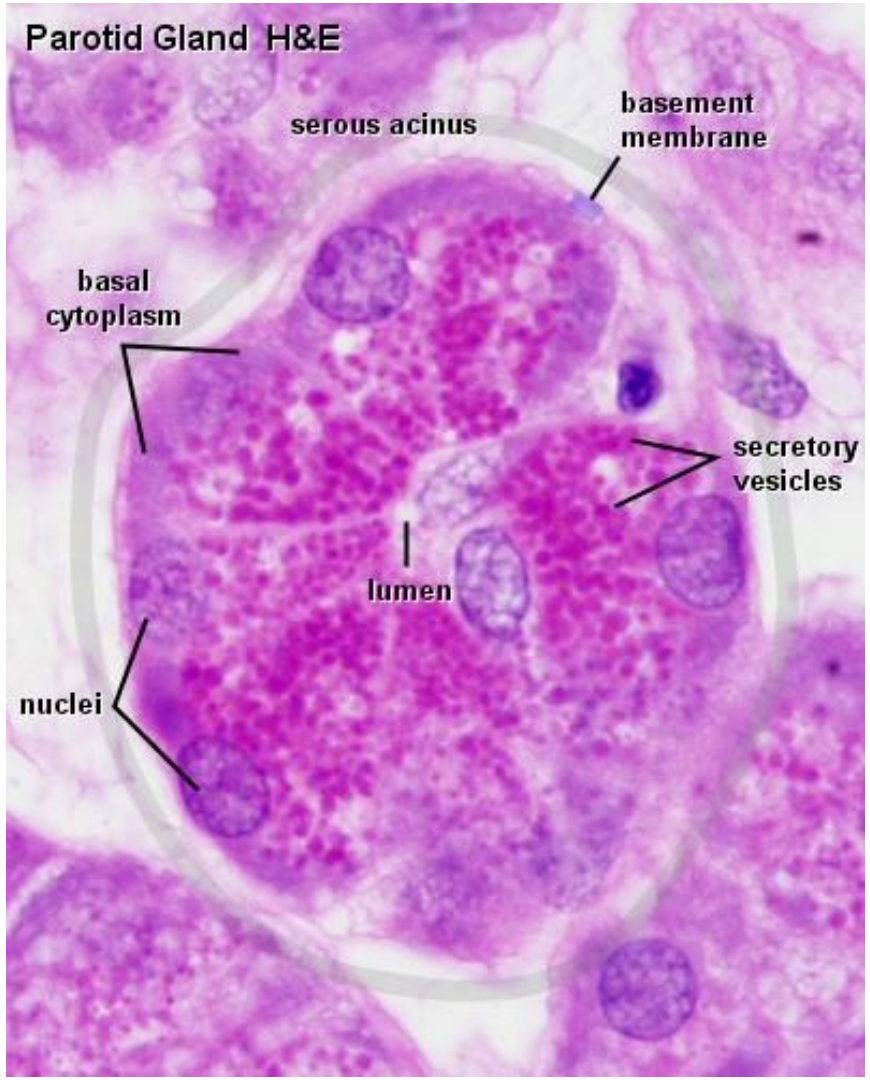

Mucinózní žláza

Sekreční oddíly - **tubuly** lumen dobře rozeznatelné

Buňky vyšší, nepravidelného tvaru, jádro miskovitě oploštělé při bazální membráně, cytoplasma velmi **světlá**

Cytoplazma - váčky s viskózním sekretem

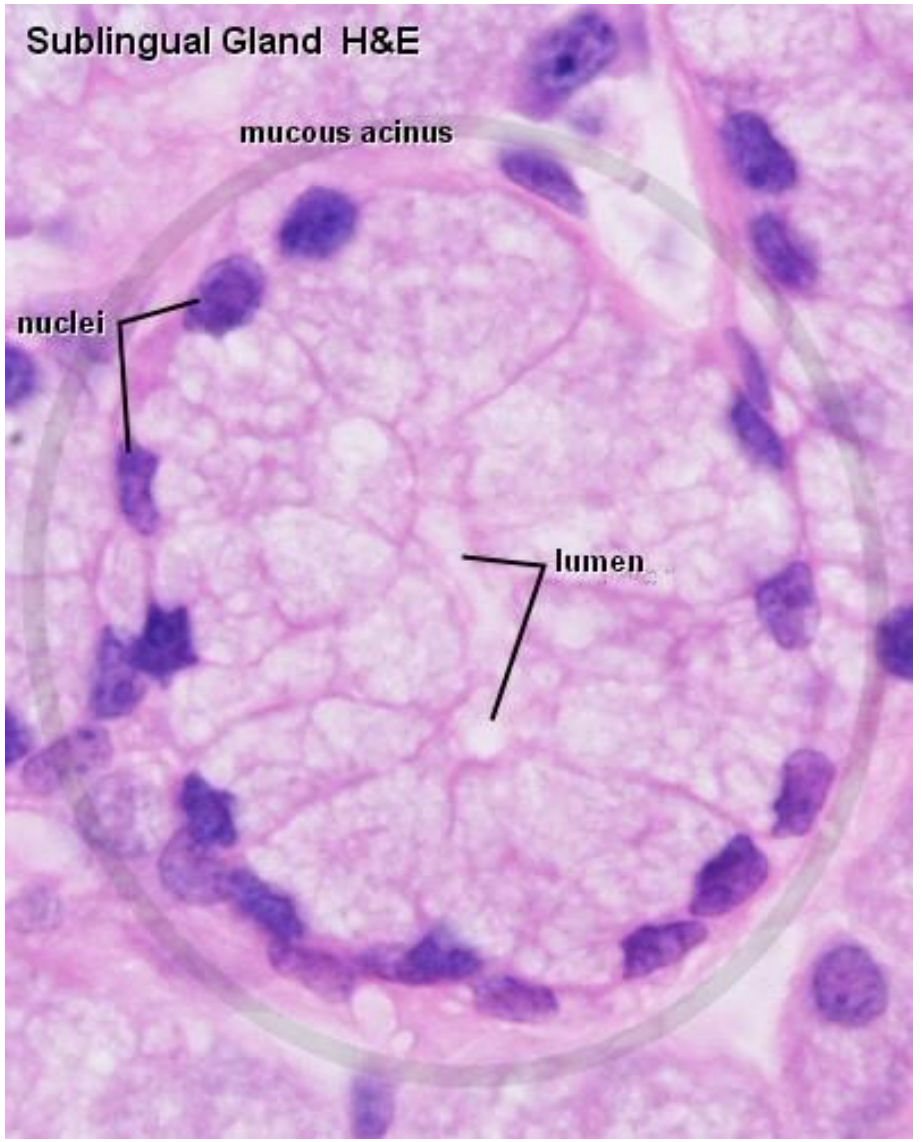

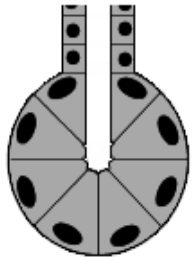

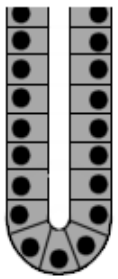

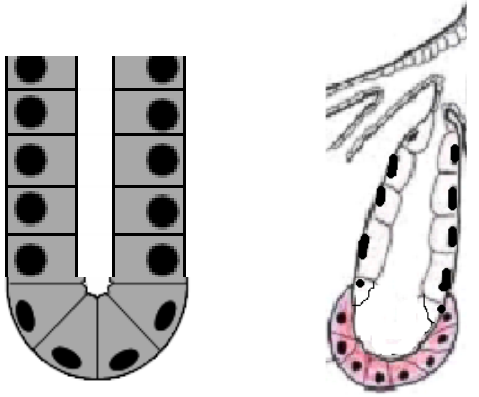

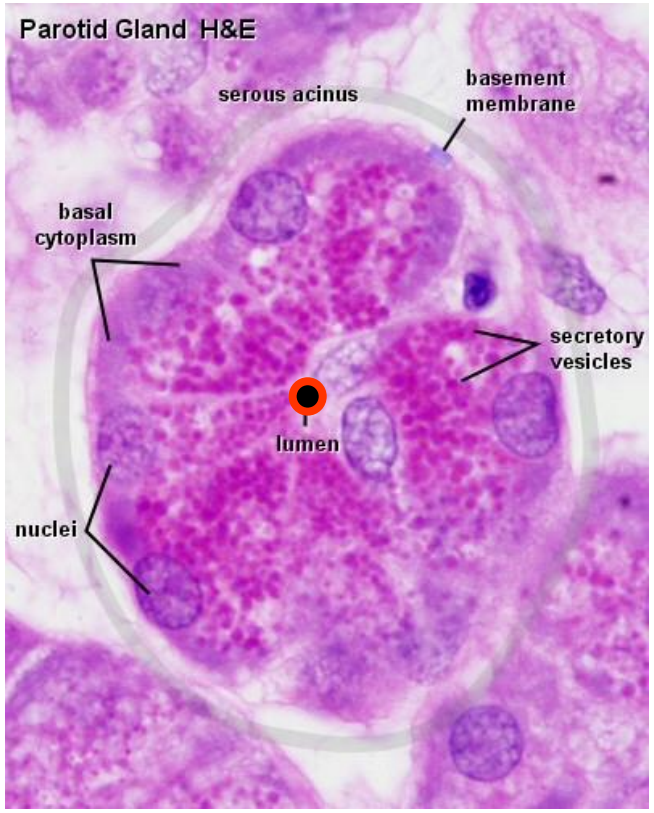

Serózní acinus

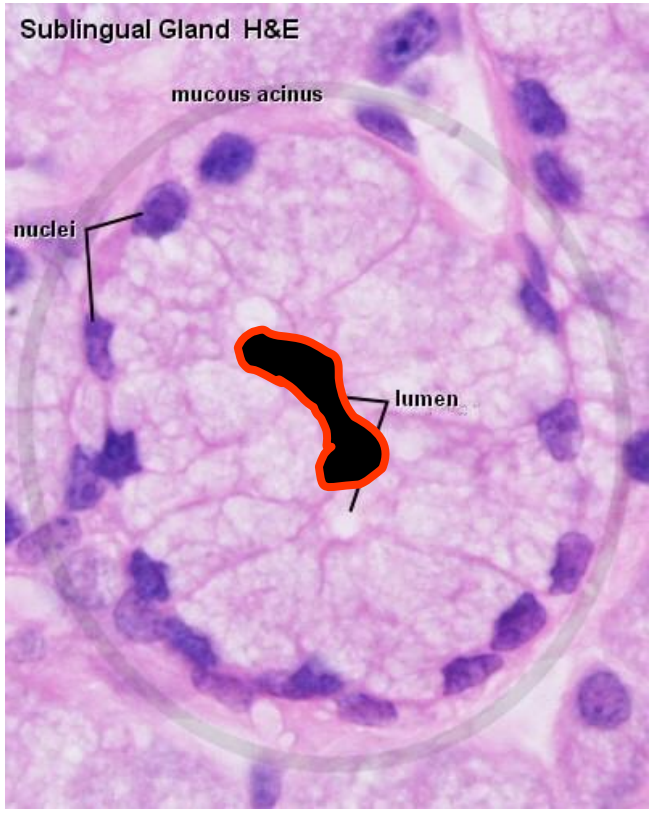

Mucinózní tubulus

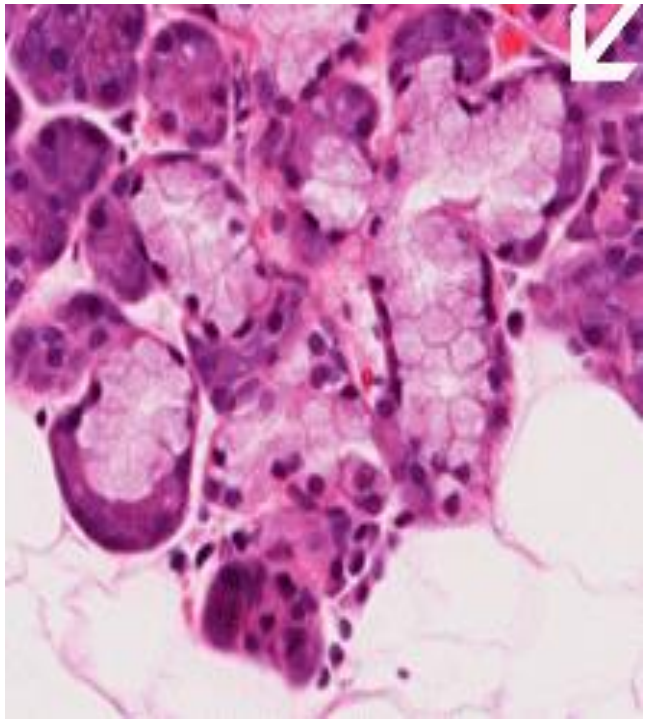

Gianuzziho lunula

MUNI MED

Podle mechanismu sekrece

merokrinní (ekkrinní) - vylučuje sekret kontinuálně, tvar se nemění
apokrinní – cyklicky, odloučení apikální části buňky
holokrinní - výdej = zánik buňky

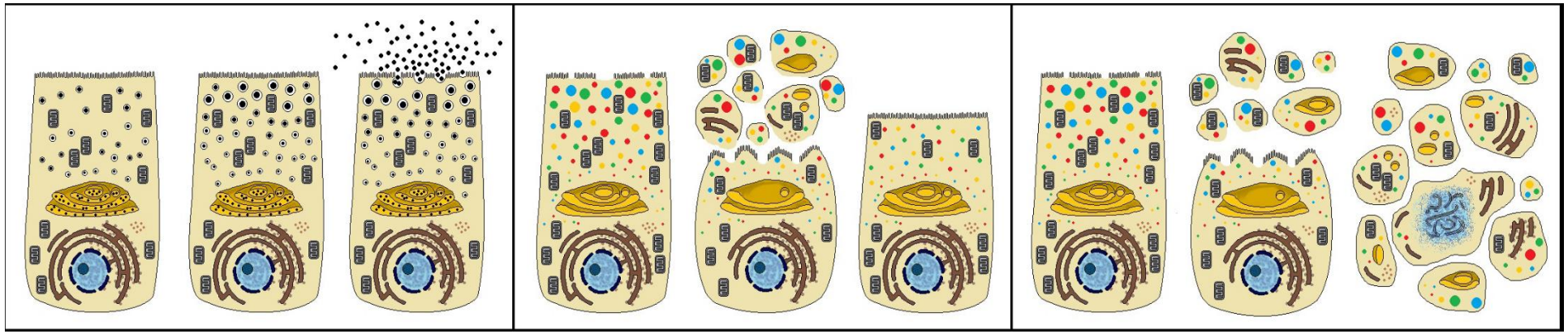

MUNI MED

Podle způsobu sekrece:

merokrinní (ekrinní) **– apokrinní – holokrinní žlázy**

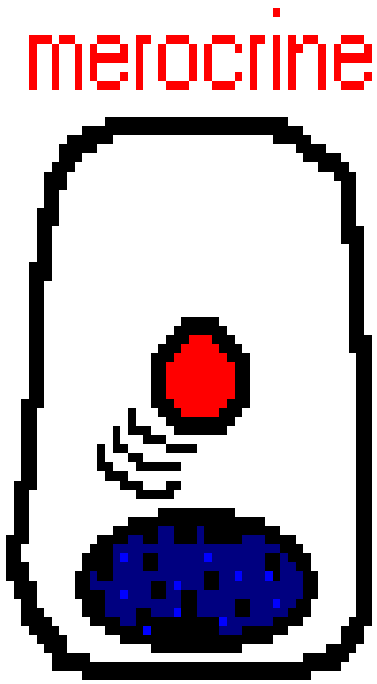

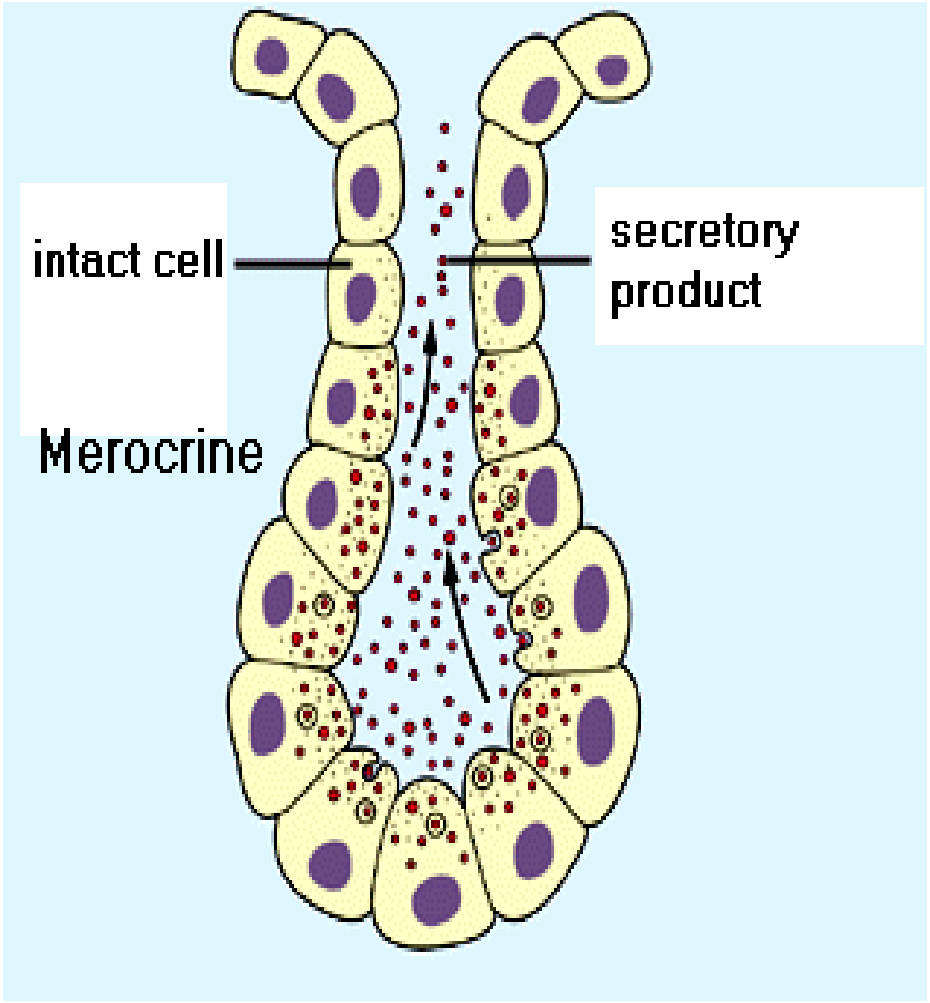

Podle způsobu sekrece:

merokrinní (ekrinní) – **apokrinní** – **holokrinní žlázy**



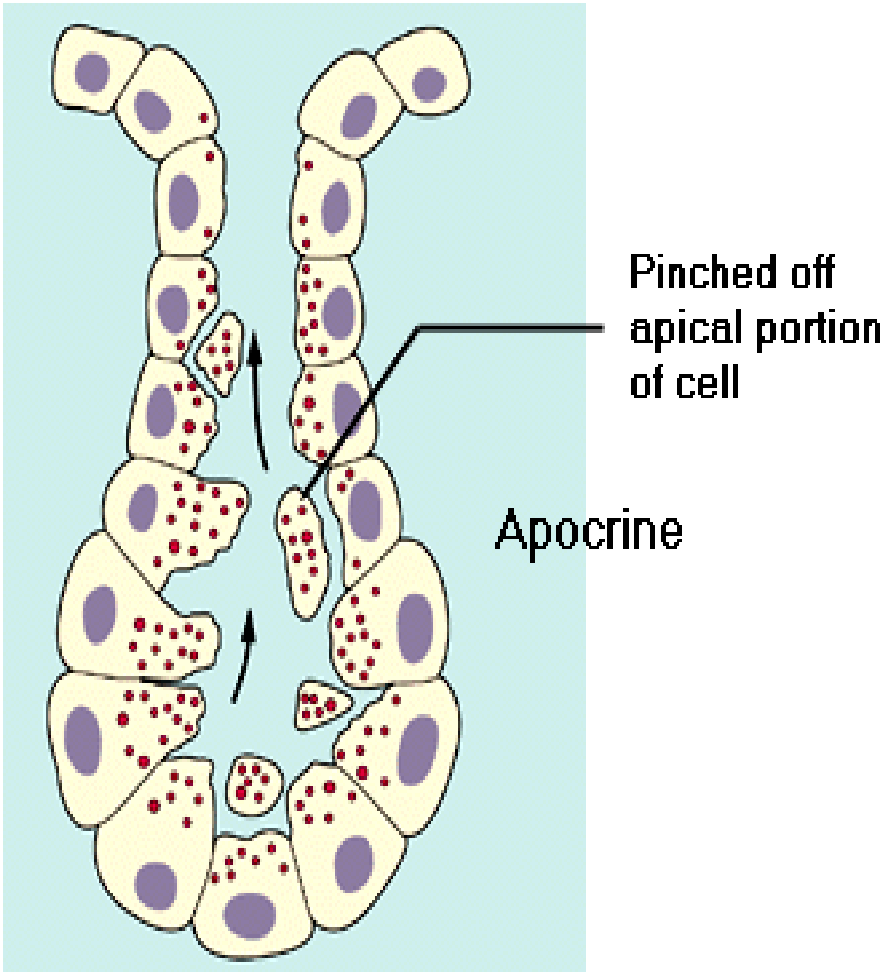

Podle způsobu sekrece:

merokrinní – apokrinní – holokrinní žlázy



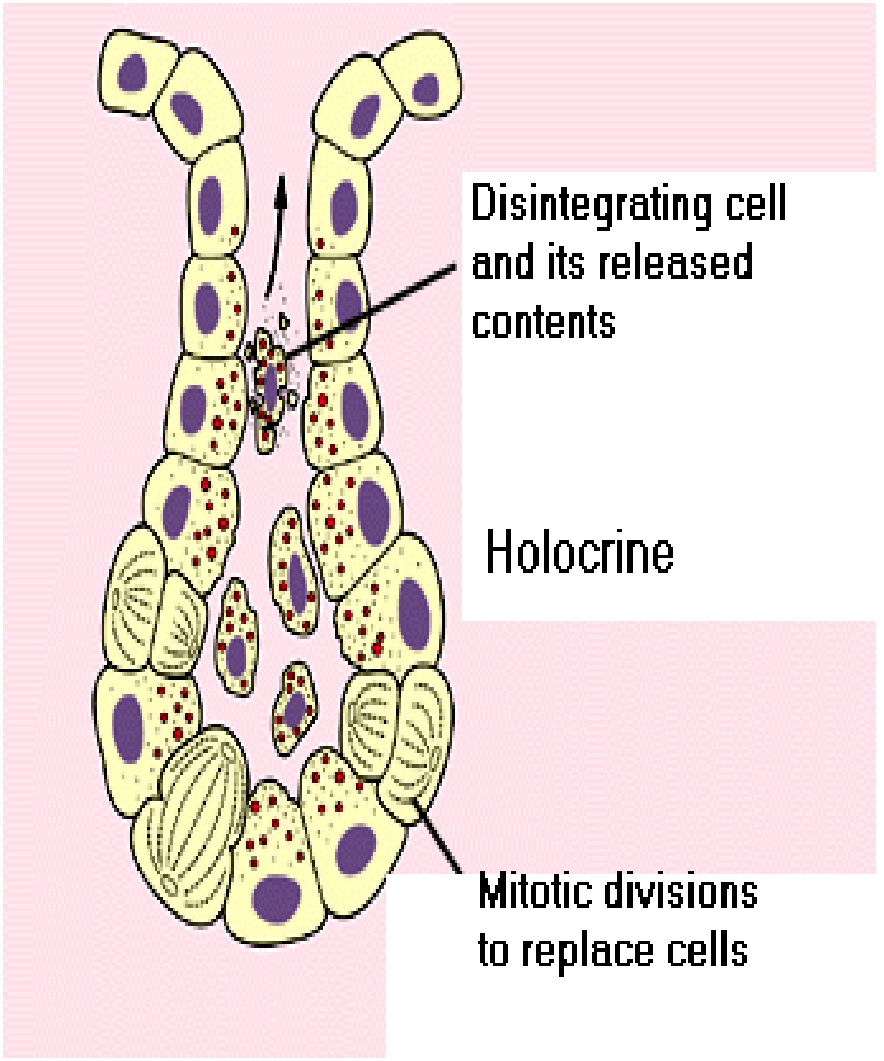

Resorpční epitel

- specializován na **vstřebávání** látek z vnějšího prostředí do krve (střevo, ledvinné kanálky)

- intenzita resorpce ~ velikosti plochy
  → apexy bb. opatřeny mikroklky → ve SM
  - žíhaná kutikula (v tenkém střevě)
  - kartáčový lem (v proximálním tubulu)

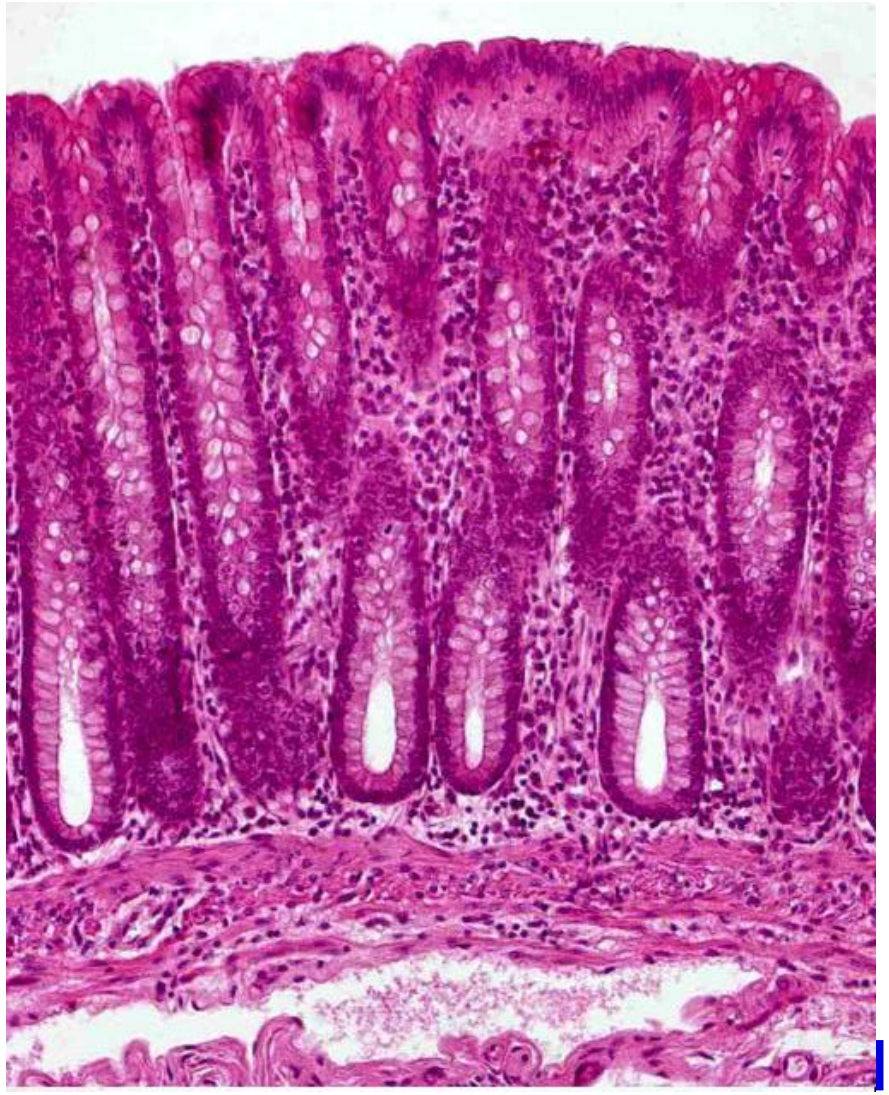

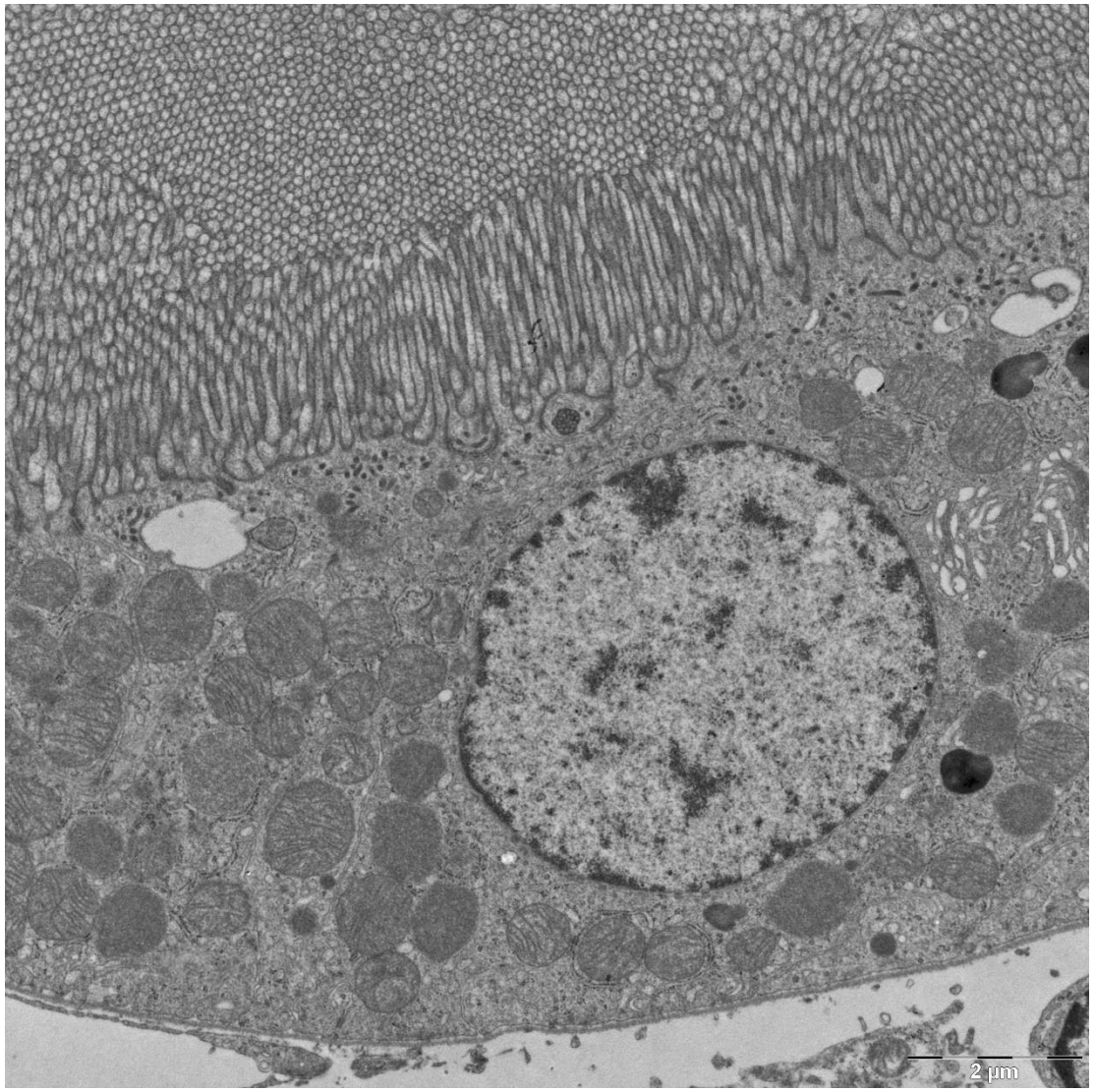

kartáčový lem

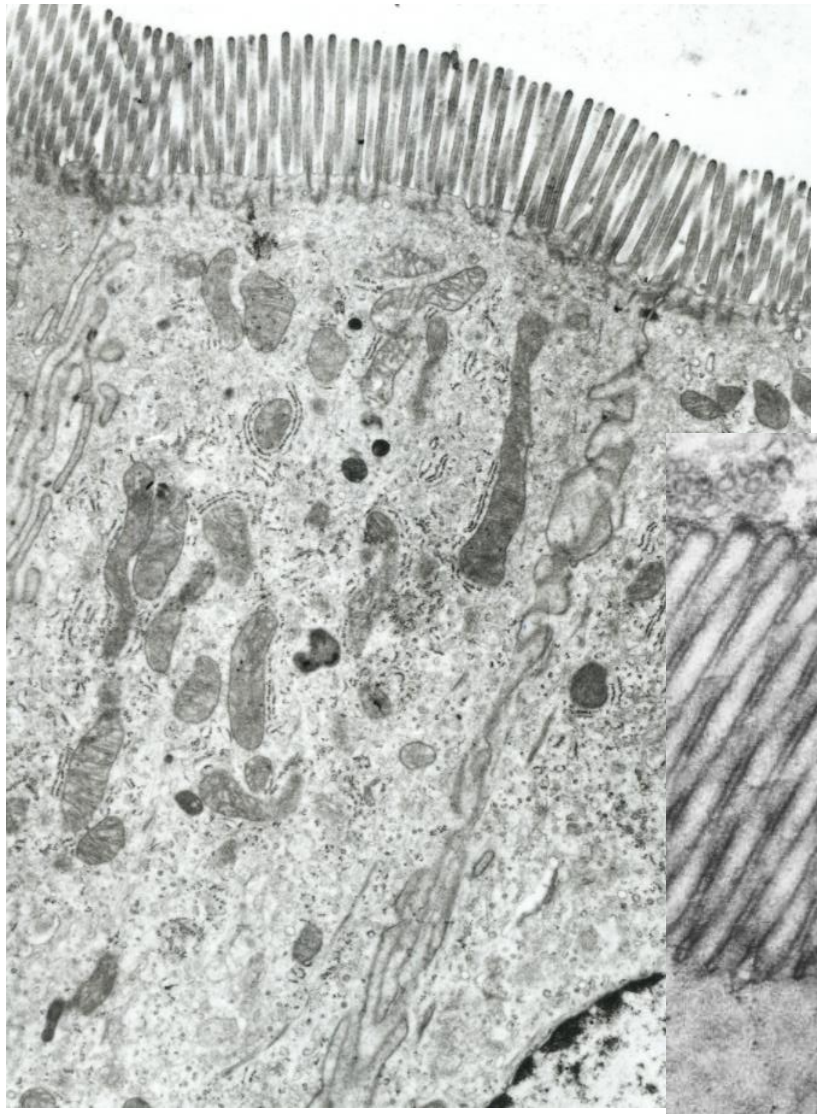

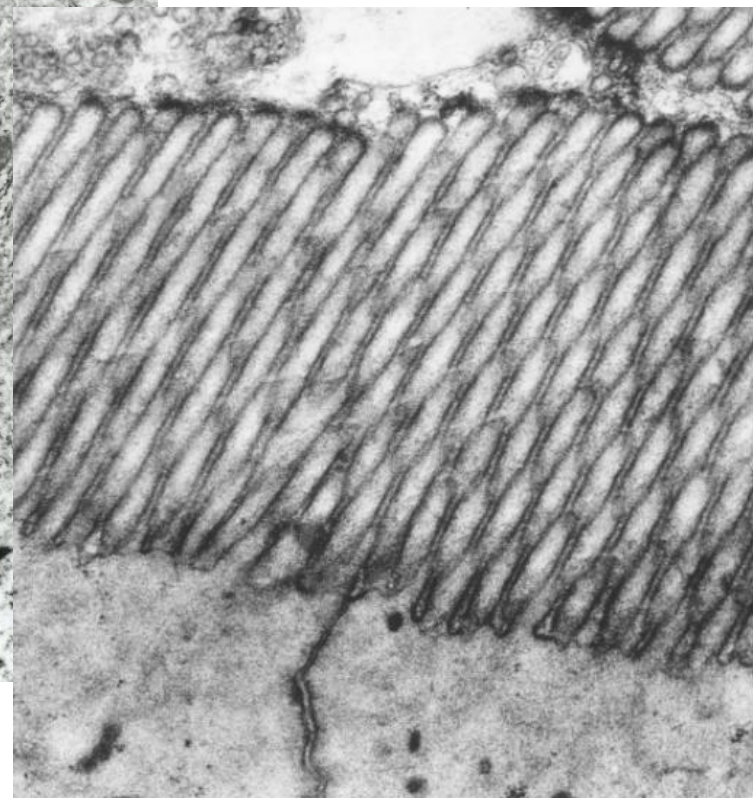

žíhaná kutikula

Respirační (alveolární) epitel

- výměna plynů mezi atmosférickým vzduchem a krví (O_2 a CO_2)
- vystýlá respirační oddíl plic (plicní sklípky respiračních bronchiolů, alveolárních chodbiček a alveolárních váčků)
- membranózní a granulózní pneumocyty

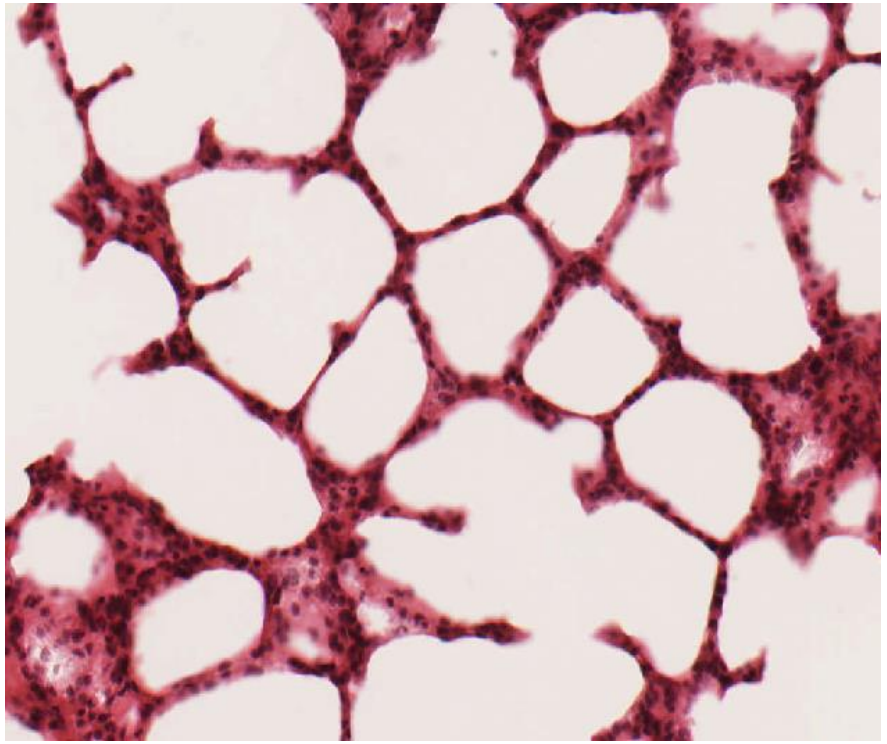

MUNI MED

Smyslový epitel

Funkce: příjem informací

Buňky: bazální, podpůrné a **smyslové**

Primární smyslové buňky – modifikované neurony, převádí receptorový potenciál na akční potenciál
- recepční úsek, tělo a vodivý výběžek povahy axonu (př. čichové buňky, tyčinky a čípky)

Sekundární smyslové buňky - jednodušší,
- pouze recepční úsek a tělo bez vodivého výběžku akční potenciál se tvoří až v neuronech které je obklopují svými dendrity (př. bb. chuťových pohárků, vláskové bb. sluchově-rovnovážného ústrojí)

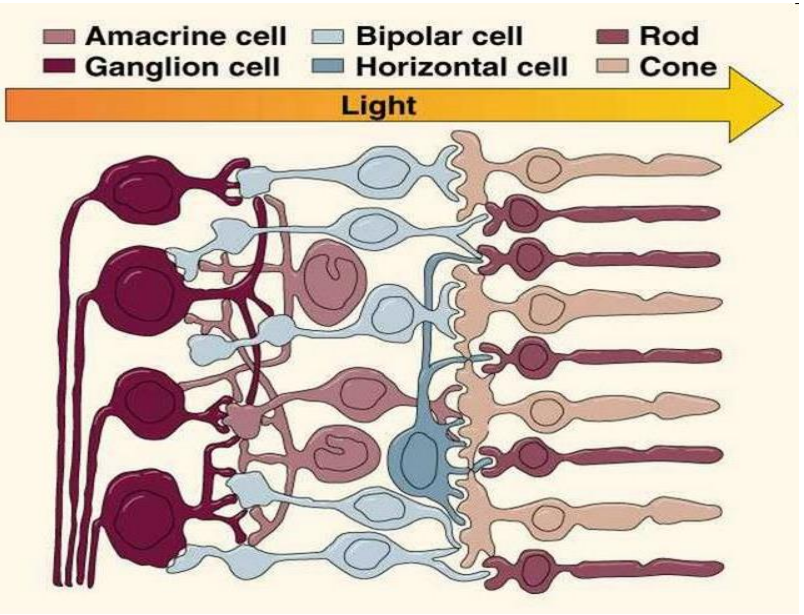

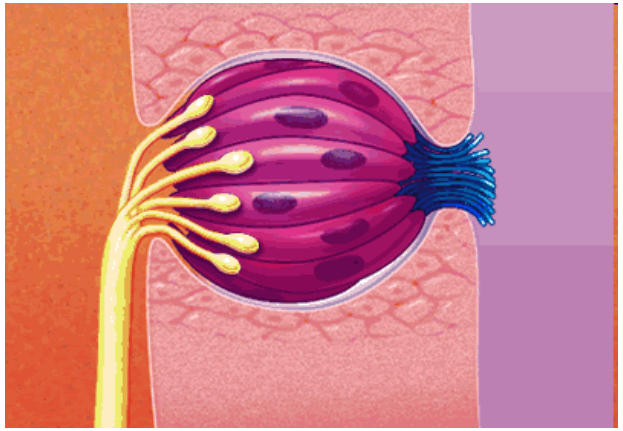

MUNI MED

Svalový epitel

- vřetenovité „myoepitelové buňky“ spojené nexusy a dezmosomy
- v potních a slinných žlazách, žláze slzné a mléčné
- vloženy mezi báze žlázových buněk a bazální membránu
- v cytoplazmě hojná aktinová a myosinová myofilamenta a také tonofilamenta
- svými kontrakcemi napomáhají vypuzení sekretu ze sekrečních oddílů a žlázových vývodů

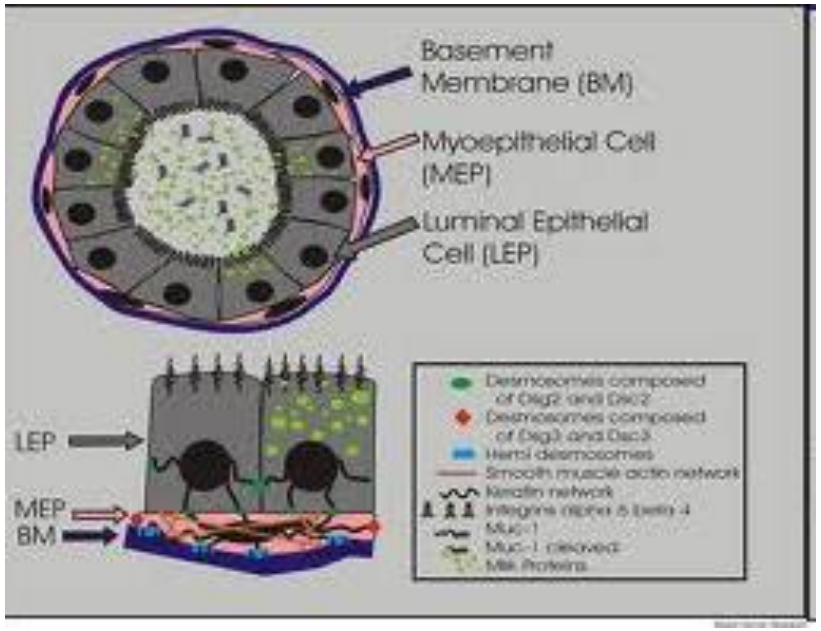

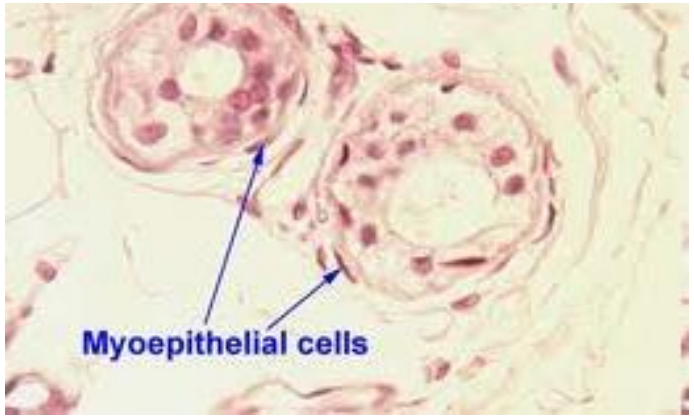

MUNI MED

Zkouškové otázky

1. Buněčný cyklus. Mitóza a meióza.
2. Definice tkání – jejich rozdělení, základní charakteristika a funkce.
3. Epitely krycí: rozdělení, stavba a výskyt
4. Epitely žlázové: rozdělení, stavba a výskyt.
5. Epitel resorpční, respirační a smyslový – stavba, funkce, výskyt

Děkuji za pozornost!

MUNI
MED