



Kraniocerebrální poranění, komplikace poranění mozku

René Jura

Neurologická klinika
LF MU a NK FN Brno

Poranění mozku

- Kraniocerebrální poranění je klinickou jednotkou, která provází lidstvo celými jeho dějinami.
- Současná doba, která přeje technice a rychlosti, si vybírá jednu ze svých daní také na tak zranitelném a křehkém místě člověka, jakým je jeho mozek.

Poranění mozku

- Následky traumatu vedou k poškození mozkových bb. různého stupně závažnosti, ke zjizvení mozkové tkáně (potencionální ložisko sekundární, poúrazové epilepsie) a k poškození kognitivních funkcí. Svou roli hraje hlavně rozsah poranění, jeho lokalizace, hloubka a délka trvání poruchy vědomí (a s ní spojené poruchy paměti)
- Neopomenutelným faktorem je také premorbidní stav osobnosti a úroveň psychických funkcí před úrazem

Poranění mozku

- Poranění mozku představují významný problém nejen pro stoupající četnost, ale především pro svou medicínskou a ekonomickou závažnost
- Četnost úrazů CNS: 150/100 tis. obyvatel/rok
- Jsou příčinou 30 % náhlých úmrtí a ve věkové skupině do 45 let jsou nejčastější příčinou úmrtí
- V popředí dopravní nehody 60-80% případů (motocyklisté 10%, chodci a cyklisté 8-10%)

Poranění mozku

- 2. nejčastější příčinou KCT jsou pády (10%)
- 9% - napadení, sport, střelná poranění
- 8% - práce v průmyslu (hutnictví, hornictví, stavebnictví, dřevozpracující průmysl)
- 2-3x častěji jsou mozkovými traumaty postiženi muži
- Klinický obraz může variovat (dle hloubky a rozsahu poškození) od úplného zhojení ad integrum až po rozvoj PVS, který je spojen s poruchou vědomí a ztrátou korových fcí

Klasifikace poranění mozku

- **Primární** – vzniká v okamžiku úrazu, přímá destrukci mozk. tkáně
- **Sekundární** – vzniká s časovým zpožděním vlivem nitrolební hypertenze na základě rozvoje edému, tlakem hematomů; dochází ke zhoršení průtoku krve mozkom a vzniku ischemie mozku
- **Fokální** - ložiskové, např. mozková kontuze
- **Difúzní** - týká se většiny mozk. tkáně; komoče, DAP

Klasifikace poranění mozku

- **Otevřené** – porušen kožní kryt
- **Zavřené**
- **Penetrující** – je porušena i dura mater
- **Skryté penetrující** – zavřené poranění s porušením dury, např. fr. base lebni s likvoreou
- **Dle tíže**
 - lehké poranění - GCS 13-15
 - střední poranění - GCS 9-12
 - těžké poranění - GCS 3-8

Klasifikace poranění mozku

- **Podle druhu poranění**
- Poranění skalpu
- Fraktury lbi, base lební
- Komoce mozku, DAP
- Kontuze mozku
- Traumatický ICH
- Traumatický SAK
- SDH, EDH

Diagnostika KCP

- **Anamnéza-** mechanismus a čas úrazu, GCS na místě, přidružená onem., chron. medikace
- **Klinické vyš.** – vit. fce (dech, TK, P), stav vědomí (GCS), zornice, zevní známky poranění, orient. neurolog. vyš. (lateralizace, schopnost řeči), komplexní vyš. hrudníku, břicha s ohledem na možné polytrauma
- **Pomocná vyš.**
Laboratoř (ZBV, KO, hemokoagulace)

Diagnostika KCP

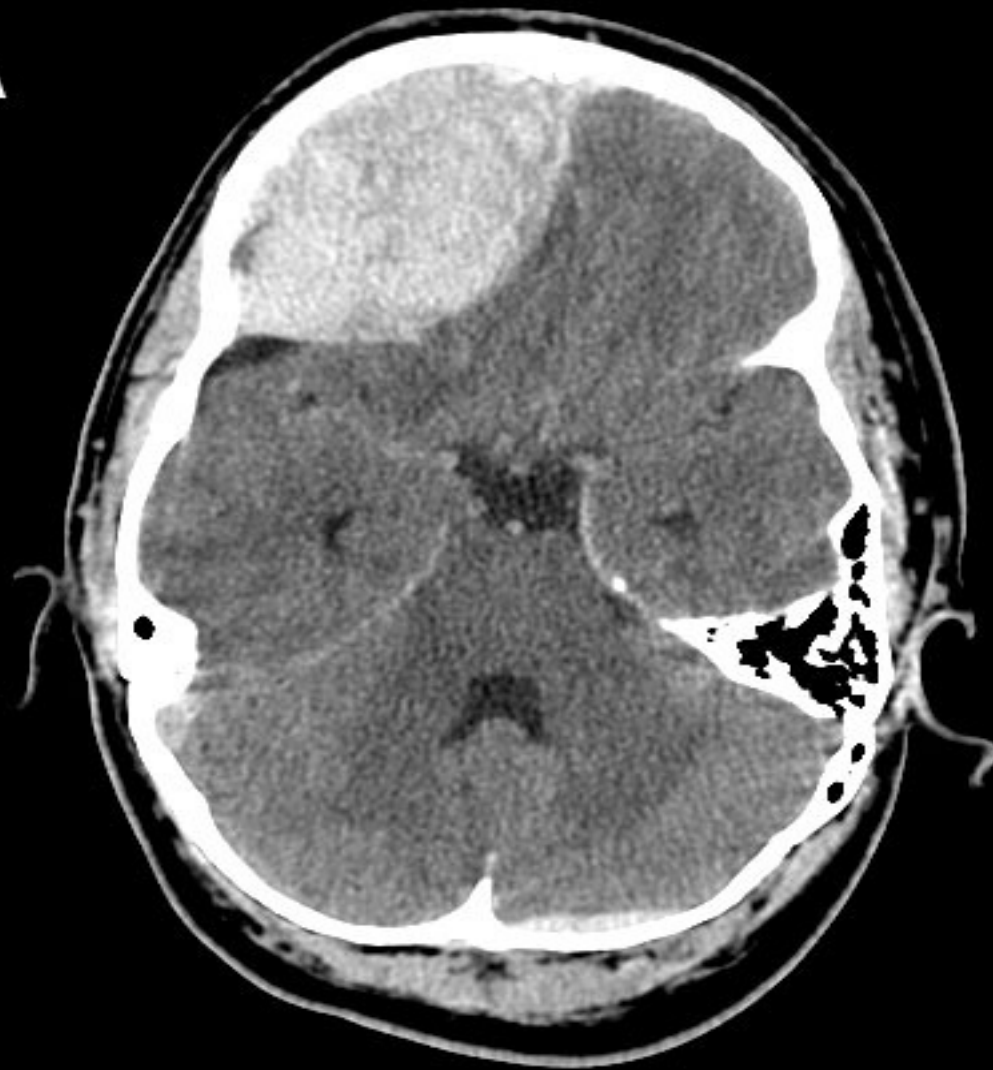□ *Zobrazovací metody*

- **RTG** – zejm. u lehkých KCP, nález fraktury indikuje CT
- **CT** – klíčová metoda u KCP, indikace: GCS<15, ložiskový nález, fr. lební, epi záchvat, přetrvávající cefalea, susp. na penetrující poranění; nutnost opakování CT
- **MR** – v akutní fázi se nepoužívá, významné pro dg. DAP

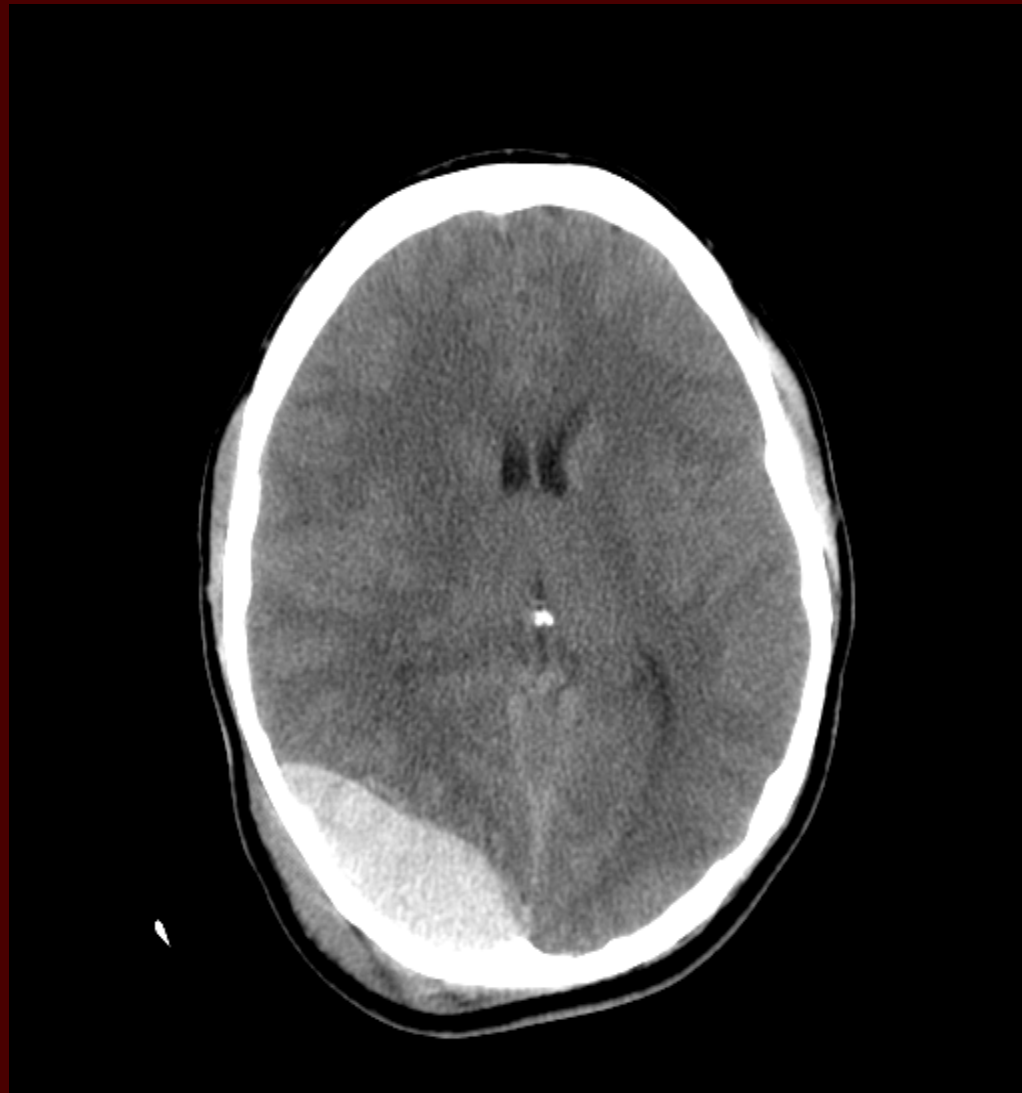
Druhy KCP - Epidurální hematom

- nejčastěji tepenné krvácení (z a. meningeae media při frakt. lbi) mezi duru a kost (predilekce v T oblasti)
- klinicky typický volný interval (bezvědomí - při vědomí – bezvědomí)
- CT: bikonvexní hyperintenzní čočka (v kostním okně až v 90% patrna fr. kalvy)
- léčba: konzervativní pouze malé EDH (do 1 cm), CT kontrola do 6-24 h., nutná monitorace na JIP NCH, traumatologie. Operačně z kraniotomie odsátí hematomu (nad 20 cm³)

A



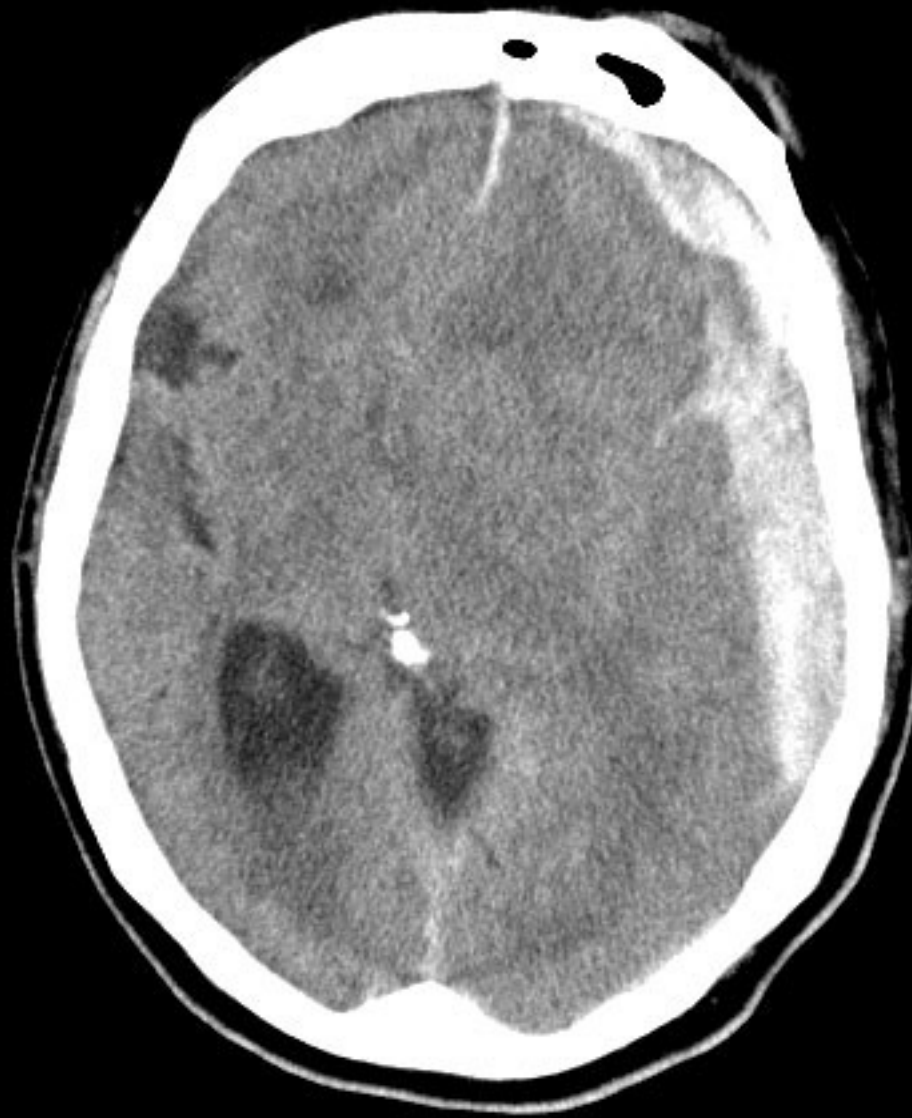EDH F vpravo



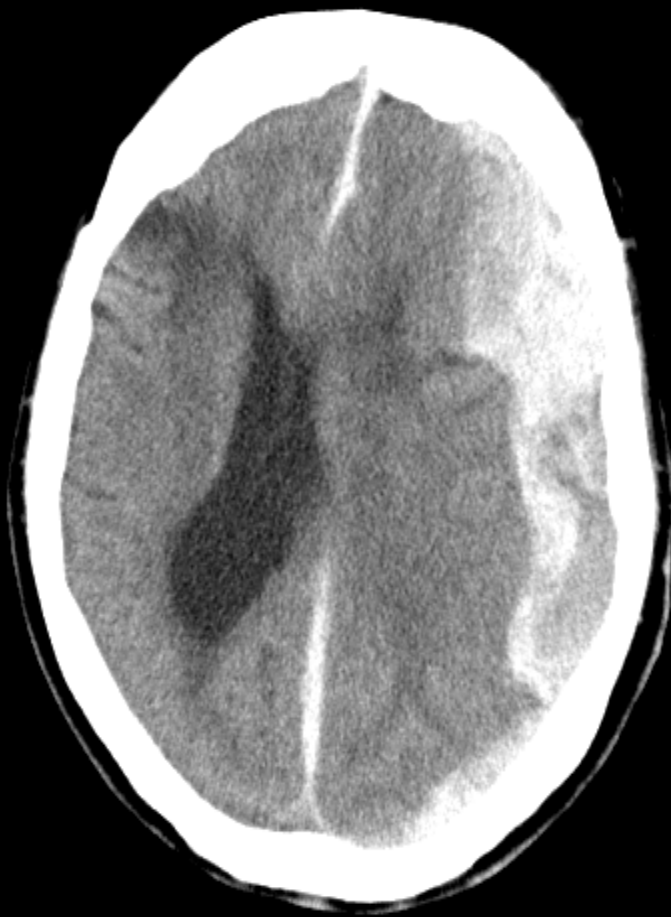EDH O vpravo

Akutní subdurální hematom

- krvácení mezi mozek a tvrdou plenu, zdrojem krvácení jsou přetržené přemostující žíly, kontuzní ložiska
- CT: hyperintenzní hematom nad hemisférou F-T-P, současně bývá nález prim. poranění mozku, např. kontuze
- léčba: konzervativní (tloušťka do 0,5 cm), operační z kraniotomie - spojené s edémem mozku, kontuzí, parenchymovou hemoragií, vzestupem ICP, někdy nutné provést i dekompresní kraniektomii



Akutní SDH



Akutní SDH

Chronický subdurální hematom

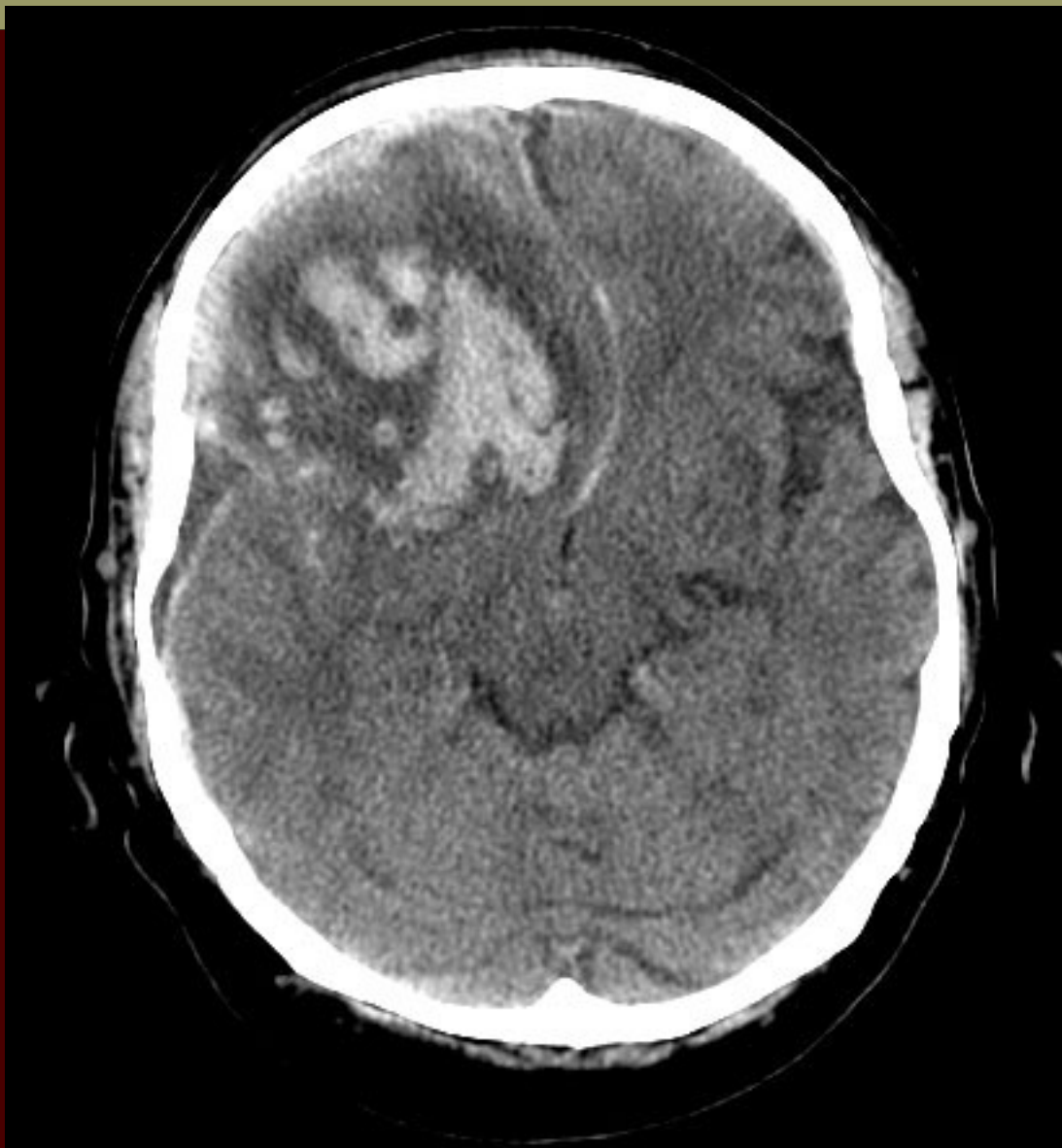
- úraz předchází klin. projevům >3 týdny, mnohdy řadu měsíců, nejčastěji u pac. >70 let s koagulopatií, hepatopatií, atrofií mozku
- klinicky cefalea, hemiparéza, organický psychosyndrom
- CT: různě denzní (dle stáří hematomu), nad postiženou hemisférou, postupně roste (osmoticky natahuje tekutinu)
- léčba: trepanační návrtky, výplachy SD prostoru, drenáž

Traumatické SAK

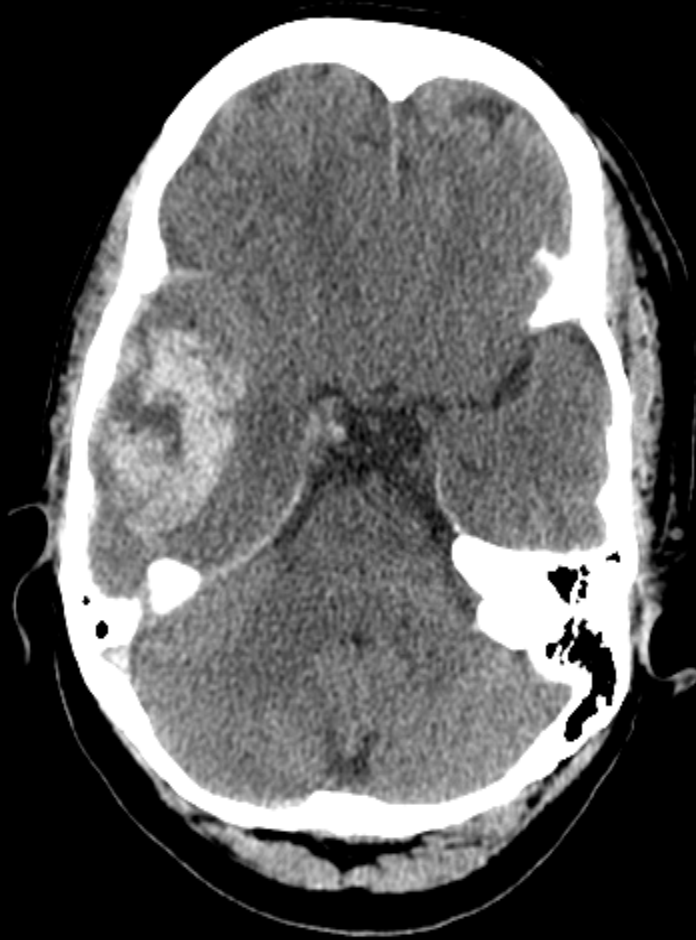- krvácení mezi mozek a arachnoideu, zdrojem poraněné piální cévy, vyskytuje se samostatně u lehčích poranění mozku i jako součást kontuzních poranění
- CT: krev se nachází v závitech mozk. hemisfér, zvl. v místě nárazu
- léčba: konzervativní, monitorace na JIP, vazospazmy jsou méně časté

Kontuze a traumatický ICH

- Vzájemně se prolínající klinická jednotka, v 90% výskyt ve F a T lalocích
- Delayed ICH-vznik až po 1-2 dnech po úrazu
- Hematom „contre coup“ – vzniklý na opačné straně než byla strana nárazu
- CT: různě denzní ložiska ve F_vT pólech moz. laloků nebo i O
- Léčba: konzervativní u malých kontuzí bez expanz. projevů, kontr. CT po několika hod., měření ICP, operační – evakuace kontuze, příp. dekompresní kraniektomie



Kuntuze F vpravo



Kontuze T vpravo

Difúzní axonální poranění (DAP)

- Akceleračně-decelerační mechanismus úrazu s přerušáním axonů, přetržením drobných cév
- Klinika: obvykle hluboké bezvědomí od okamžiku úrazu
- CT: ↓ prokrváčená ložiska v obl. corpus call., u těžších forem i v obl. kmene, edém mozku
- MR: senzitivnější na zobrazení DAP, predikce prognózy
- Léčba: konzervativní vč. ICP monitoringu

KOSTE, INKA, ANNIKA
010490-1885
1.4.1990
IM:20
SE:3

[AH]

AA1AD PÄÄN TT
6.5.2008
14:16:56
120 KV

[R]

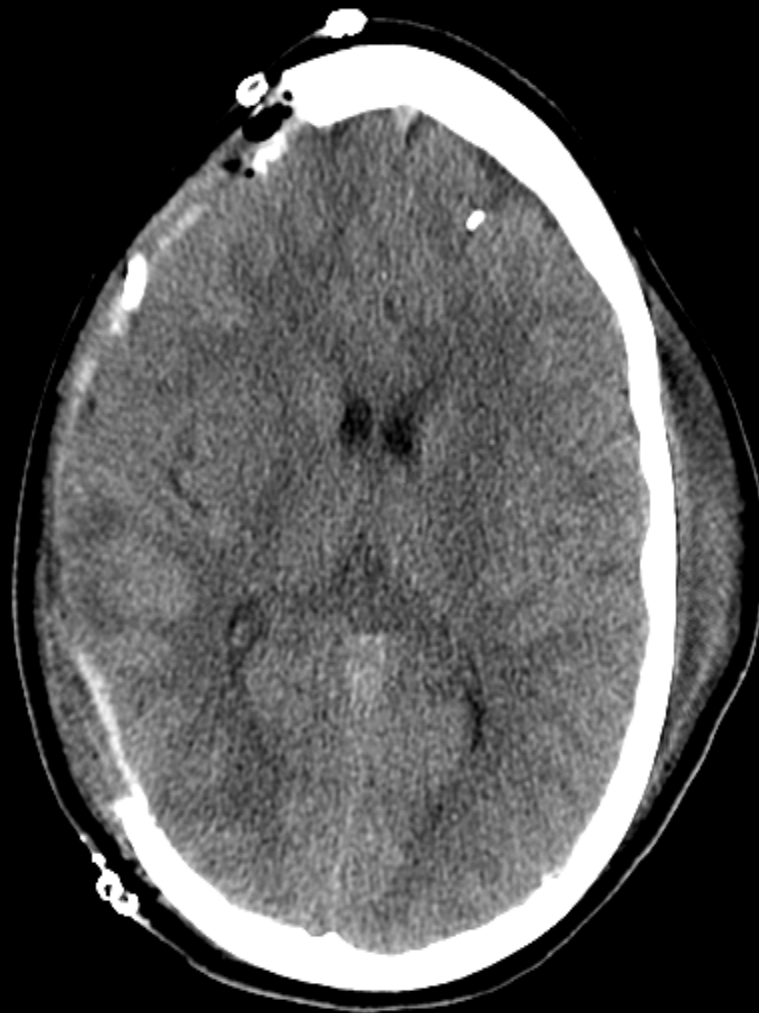
[L]

SP: 73.5mm
ST: 5.0mm
512x512
C40
W80

[PF]

GE MEDICAL SYSTEMS
HUS_TOOLO

DAP



DAP s nutností provedení dekompresní kraniektomie

Perzistentní vegetativní stav

Perzistent vegetative state

Synonyma:

- ❑ **Minimal consciousness state**
- ❑ Apalický syndrom
- ❑ Vigilní kóma (coma vigile)
- ❑ Prolongované kóma (prolonged unconsciousness)
- ❑ Alfa kóma
- ❑ Jejich používání se nedoporučuje; American Neurological Association Committee on Ethical Affairs 1993

Perzistentní vegetativní stav

- **Definice**
- PVS – klinický stav kompletní poruchy uvědomování si sebe sama a svého okolí doprovázený cyklem spánek-bdění a zachovalou kompletní nebo parciální fcí hypotalamu a mozkového kmene
- Jennett a Plum, 1972: „to vegetate is to live a merely physical live devoid of intellectual activity or social intercourse“

Perzistentní vegetativní stav

- Vyvine se z kómatu
- Symptomový komplex způsobený výpadkem všech fcí kortexu (VNČ) - funkční dekortikace při zachované autonomii podřízených kmenových struktur (řízení respirace, TK, TF)
- Způsoben oboustranným těžkým postižením kůry či subkortikální bílé hmoty s relativním ušetřením mozkového kmene

Perzistentní vegetativní stav

- Apalický syndrom - filologický základ ve slově pallium = mozkový plášť = kortex
apallium = bez kůry mozkové
- Nemocní ve vegetativním stavu disponují norm. fcí mozkového kmene (dýchání, ...), nikoli však fcí kognitivních či cílené motorické aktivity

Perzistentní vegetativní stav

- V některých případech jde o přechodné stádium úpravy komatózního stavu s dobrou prognózou (zejména po traumatu u mladších jedinců), kdy se ještě používá označení **apalický syndrom (AS)**

Perzistentní vegetativní stav

- Terminologie
- AS – užíván zejm. v zemích střední Evropy
- VS – vegetativní stav – anglosaská literatura, lze akceptovat jako obecně užívaný pojem odpovídající patofyziologické podstatě sy
- PVS – perzistentní vegetativní stav – VS, který trvá >1 měsíc po akutním traumatickém nebo netraumatickém postižení mozku

Perzistentní vegetativní stav

- PMVS – permanentní vegetativní stav – VS, který trvá bez zn. reverzibility ≥ 3 měsíce od vzniku netraumatického poškození mozku a nebo ≥ 12 měsíců po traumatu mozku
- PVS - možná úprava VS
- PMVS – uzdravení z VS nepravděpodobné až nemožné

Perzistentní vegetativní stav

- Nejčastější příčiny AS se kterými se setkáváme v nemocniční praxi:
- **Kraniotrauma**, hypoxicko-anoxické postižení mozku (po úspěšné KPR), CMP, metabolické encefalopatie, infekční onemocnění nebo toxické postižení

Perzistentní vegetativní stav

- **Morfologický podklad traumatického AS :**
- 1. Primární KCT (frakt. báze lební, ICH, mozk. kontuze, dif. axonální poranění)
- 2. Sekundární posttraumatické léze (posttraumatická encefalopatie, hydrocefalus, sekund. ischemie, mozk. edém)
- 3. Pozdní komplikace (mozk. infarkt následkem embolie, trombózy mozk. žil a splavů)

Perzistentní vegetativní stav

- Název AS poprvé použil Kretschmer v r.1940 u pac. se subakutní panencefalitidou
- První případ **TAS** byl popsán již v r. 1899 Rosenblathem. Nebylo však užito označení AS, ale byl popsán průběh choroby a patolog. nález u 15-letého provazolezce A. Geisslera po pádu ze 4 m.
- Podrobný popis AS podal v roce 1967 prof. Gerstenbrand

Perzistentní vegetativní stav

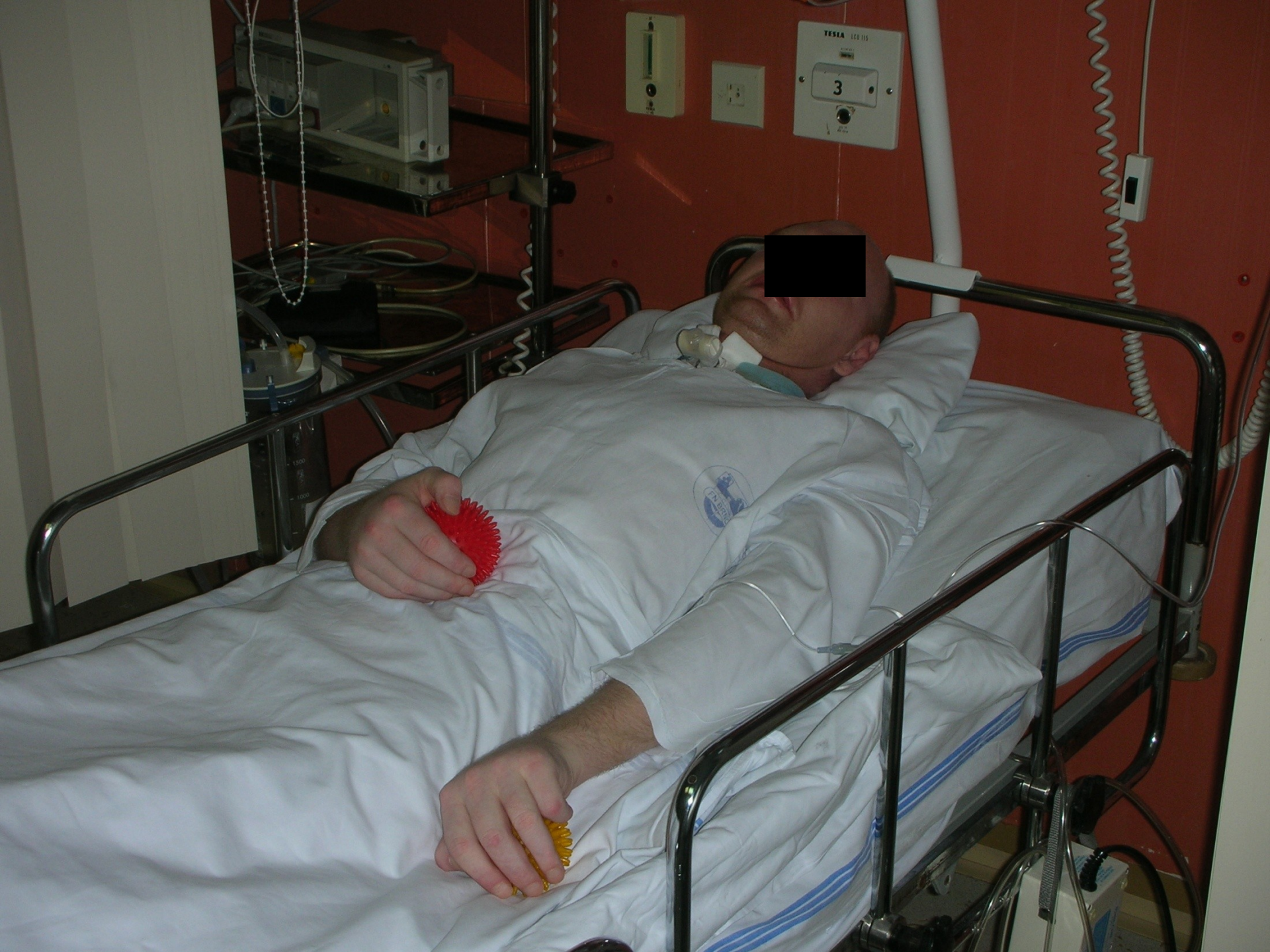- Klinický popis AS Kretchmerem:
- Pac. leží bdělý s otevřenýma očima, nefixuje, bloudivé pohyby, zaujímá nepřirozenou polohu s flekčním postavením HKK, přes bdělost není schopen mluvit, rozpoznávat a provádět účelné výkony, zachovány jsou vegetativní funkce a některé primitivní reflexy

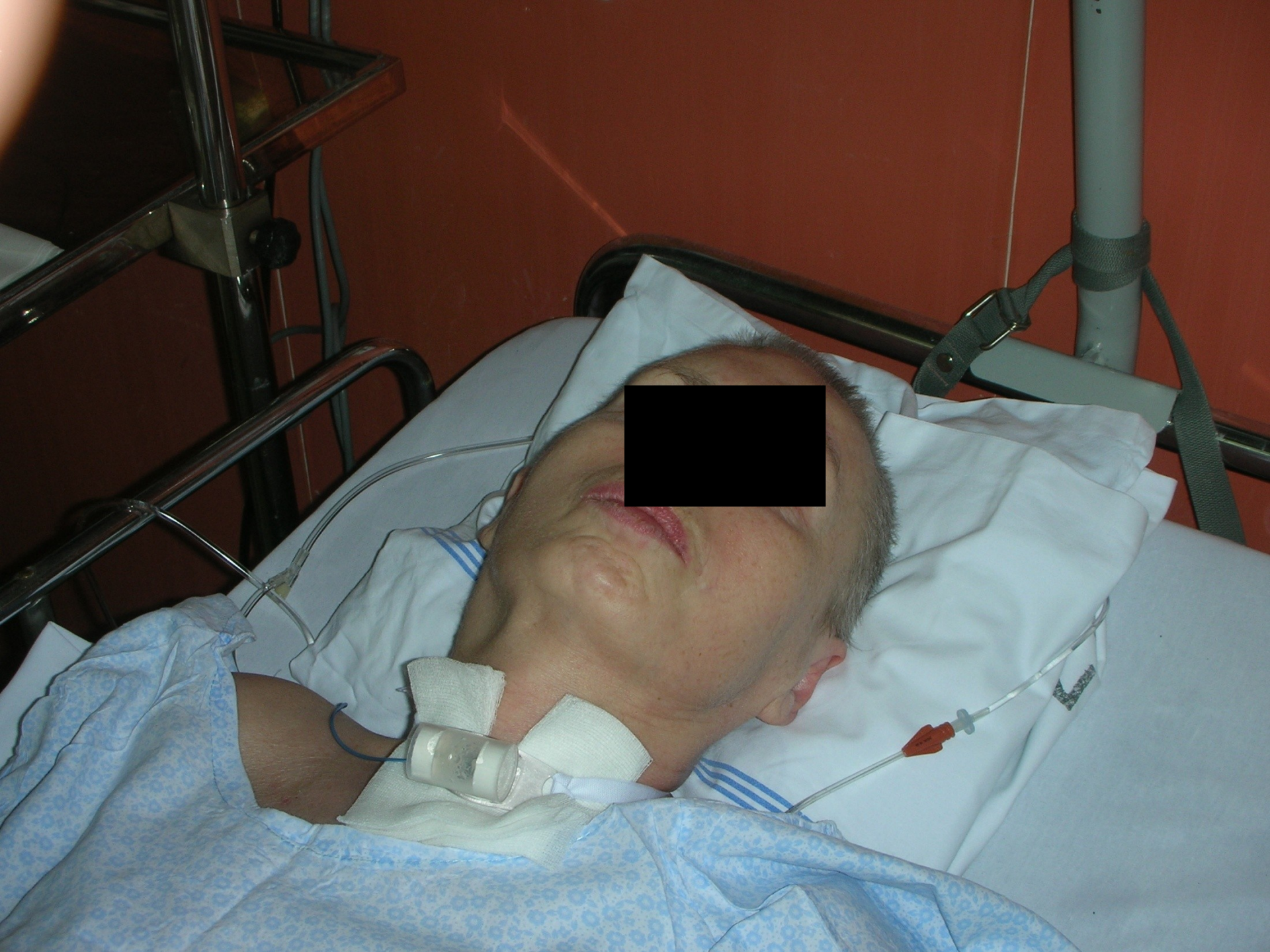Perzistentní vegetativní stav

- AS probíhá ve 3 stadiích:
- A, Iniciální symptomový komplex – není pro AS specifický, vzniká u všech těžkých traumat CNS
- B, **Vlastní apalický symptomový komplex** – specifický s typickými příznaky (coma vigile, poruchy rytmu spánku a bdění)
- C, Remise AS

Perzistentní vegetativní stav

- **B, Vlastní apalický symptomový komplex:**
- porucha vědomí charakteru vigilního komatu
- porucha fyziolog. rytmu spánku a bdění
- abnormální postura na KK
- motorické primitivní šablony
- porucha vegetativních funkcí
- porucha optomotoriky, příznaky z postižení pyramidové dráhy
- inkontinence moči a stolice





Perzistentní vegetativní stav

- **Incidence** pac. s VS se každoročně **zvyšuje**, je odhadována na 20 nemocných/1 mil.obyv., v USA až 56-140/1 mil. obyvatel
- Je to způsobeno výrazně se **zlepšující** přednemocniční péčí, akutními nemocničními dg. a terapeutickými možnostmi a vysokou **úrovní resuscitační a intenzivistické péče**
- TAS (1/3 letalita, invalidita, resociabilita)

Epilepsie

- Postihuje asi 5% osob po KCT
- Časná potraumatická epilepsie (během 1. týdne po úrazu) a pozdní (rozvoj po 3 měs.)
- Fokální x sek. generalizované záchvaty
- Riziko záchvatů odráží typ a tíži poranění, nejvyšší je u penetrujících poranění (53%), menší u uzavřených (5%)
- Hlavní rizikové faktory potraumatické epilepsie: kontuze, fr. lebky (zvláště impresivní), SDH, porucha vědomí nebo amnézie > 24 hodin a věk > 65 let.

Epilepsie

- Obecně riziko pozdních záchvatů stoupá s tíží poranění
- Po lehkých KCT je velmi malé a po 5 letech po úrazu mizí. Polovina se manifestuje do 1 roku po úrazu. Pokud se vyskytne záchvat v časně fázi (do jednoho týdne po úrazu), je riziko následné epilepsie asi 28 %. Vyskytne-li se ale první záchvat později, je riziko rozvoje epilepsie až 80 %

Epilepsie

- Paušální **profylaktické podávání AE** k zabránění pozdní poúrazové epilepsie **není** ve světle EBM **indikováno**.
- V případě rozvoje poúrazové epilepsie jsou AE indikována. V úvahu přichází i chirurgické ošetření (odstranění epileptického fokusu v poškozené mozkové tkáni)

Hydrocefalus

- Rozšíření komor. systému častý důsledek KCT z důvodu dif. atrofie kortexu i bílé hmoty (hydrocefalus ex vacuo)
- Normotenzní hydrocefalus (poruchy chůze, demence, inkontinence)
- Kontrolní zobrazovací vyš. (CT, MRI se zaměřením na toky likvoru)
- Případně indikace k provedení shuntové operace

Psychické změny po KCT

- Častý následek po poraněních mozku
- **Cefalea, závratě, poruchy spánku**
- **Posttraumatická stresová reakce**
 - deficit neuropsychických fcí (poruchy pozornosti, ↑ unavitelnost, afektivita, podrážděnost, anxiozita, emoční labilita, deprese)
- Po těžkých KCT dochází k **org. psychosyndromu**
 - sek. ↓ intelektu – poruchy zvládání ADL, emoční poruchy (eufórie), poruchy učení, trvalá porucha paměti, demence