

Klinická anatomie hlavy a nervových drah

Organizační informace

- **více přednášek**
- **zakońčení – kolokvium – test**
- **12/20 otázek**

úterý Datum	16.30 - 19.00 hod Téma	Kamenice 5, B11/234	Přednášející
18.2.	Maxilla, mandibula - rozšířený popis. Čelistní kloub.		A
25.2.	Žvýkácké svaly. Kranioetrie se zaměřením na ortodoncii. Zobrazovací metody hlavy a krku.		A
4.3.	Funkční stavba lebky, zlomenin baze lební. Klinická anatomie jam lebních.		A
11.3.	Anatomické podklady pro šíření odontogenních infekcí. Anatomické podklady pro anestezii v zubním lékařství.		A
18.3.	Klinická anatomie hlavových nervů.		A
25.3.	Klinická anatomie cév hlavy a krku. Lymfatická drenáž.		A
1.4.	Bariéry nervové soustavy. Plasticita a regenerace NS. Zrakové dráhy a sluchové dráhy. Vestibulární, čichové a chuťové dráhy.		A
8.4.	Somatosenzorika a viscerosenzorika; dráhy bolesti a spoje stresové analgezie		A
15.4.	Somatosenzitivita, viscerosenzitivita, propiocepce a bolest - funkce.		F
22.4.	Fyziologie smyslů.		F
29.4.	Dráhy somatomotorického systému, spoje mozečku a bazálních ganglií. Míšní reflexní motorika. Pohyby očí.		A
6.5.	Motorika a funkce bazálních ganglií.		F
13.5.	Uspořádání a funkce autonomního nervového systému.		A
20.5.	Autonomní nervový systém - lokální a systémové regulace.		F
27.5.	téma rezervováno		

DOPORUČENÁ LITERATURA

Klinická anatomie pro stomatology

Mrázková O., Doskočil M. (Triton, 2001)

Klinická anatomie ve stomatologii

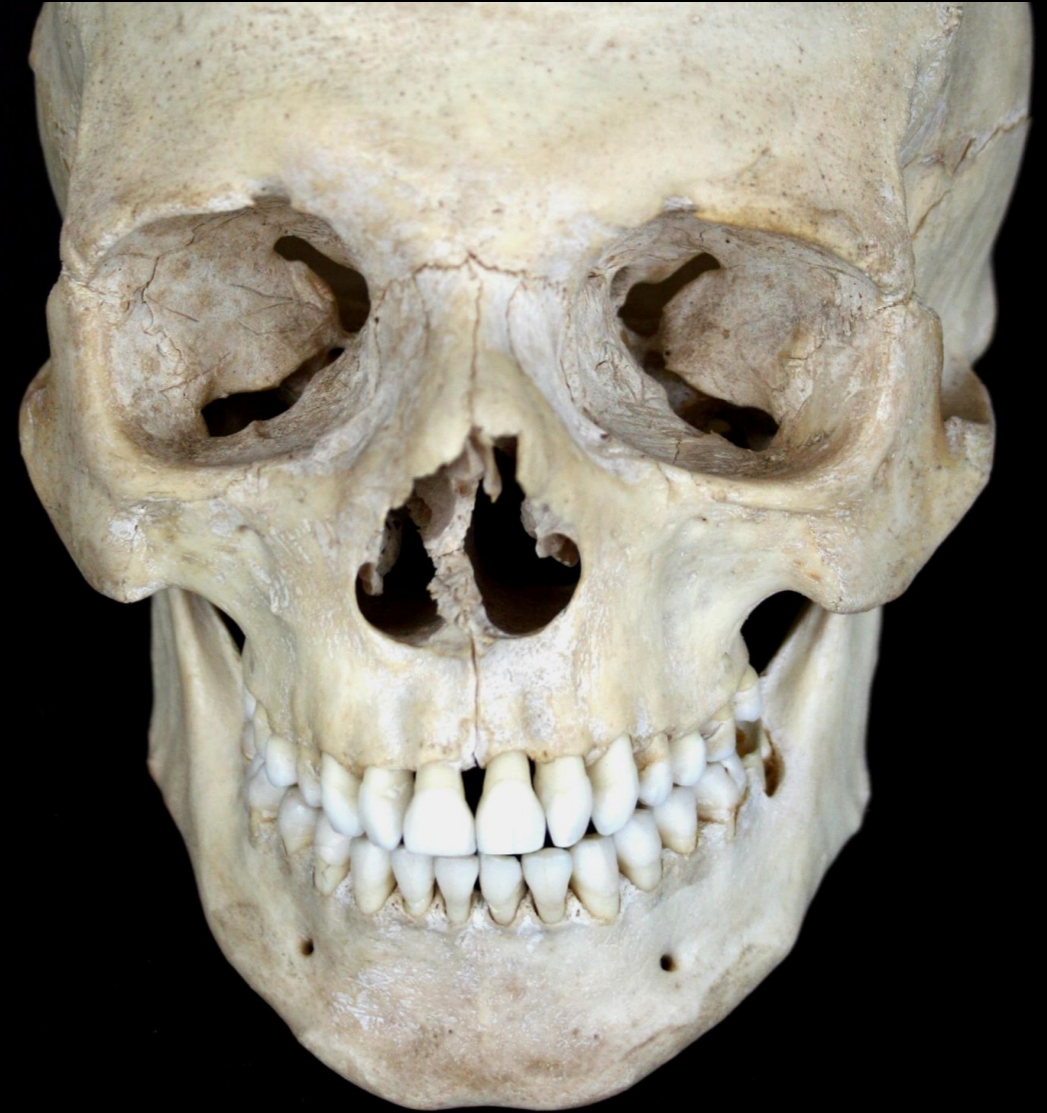Klepáček I. (Grada, 2001)

Klinická anatomie zubů a čelistí

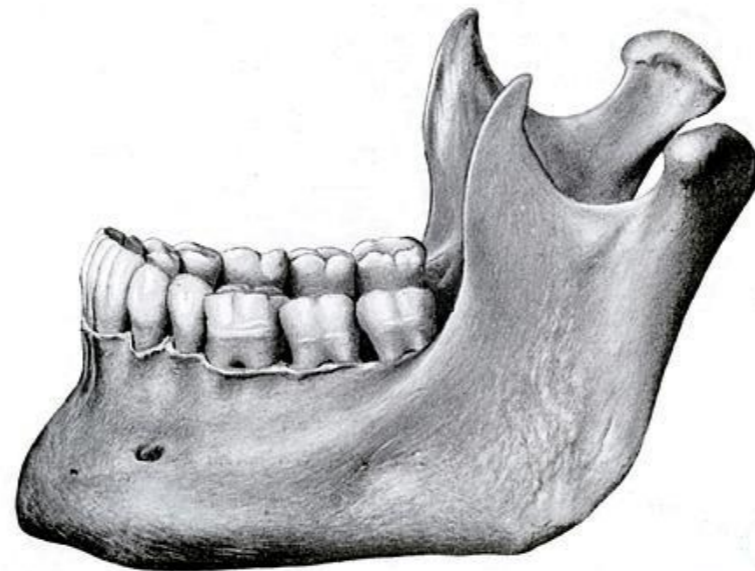
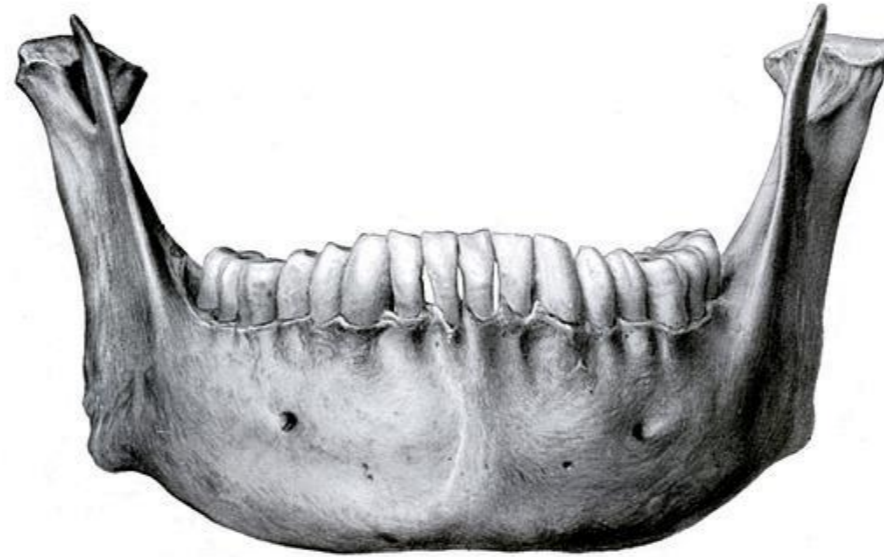Šedý J., Foltán R. (Triton 2009)

Mandibula

- největší a nejsilnější kost splanchnokrania
- jediná kost lebky volně pohyblivá
- nepárová
- artikuluje s oběma maxilami
- slouží ke žvýkání, polykání, řeči
- rámová konstrukce pro spodinu ústní
- podíl na tvaru obličeje



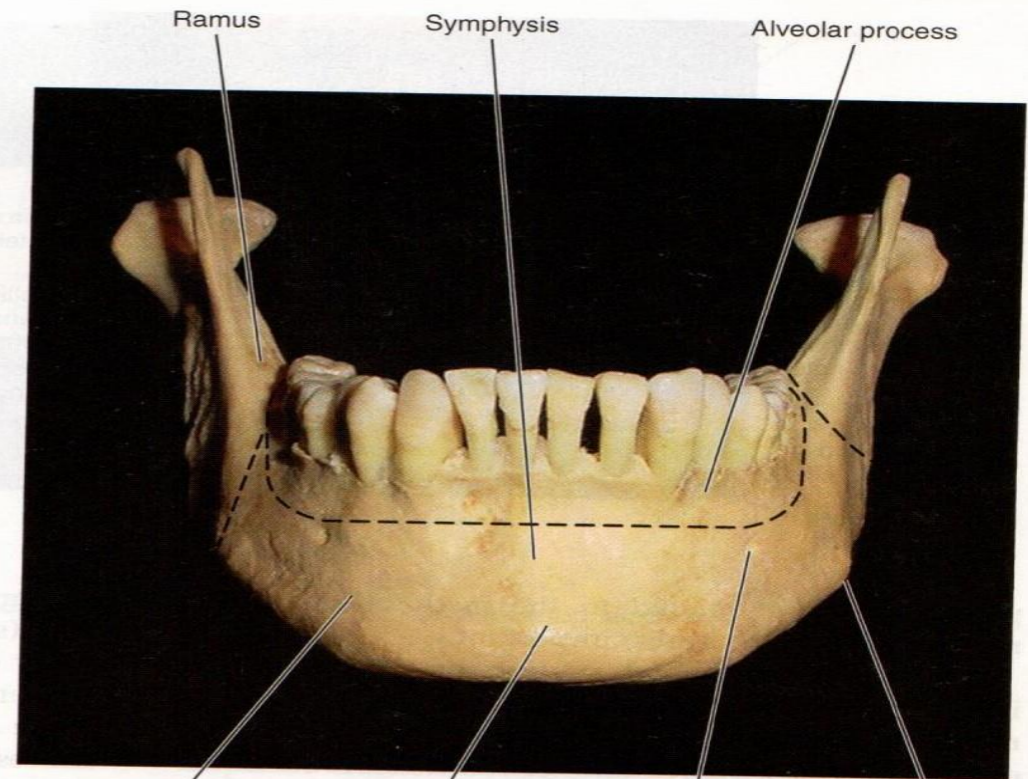
Popis



Corpus

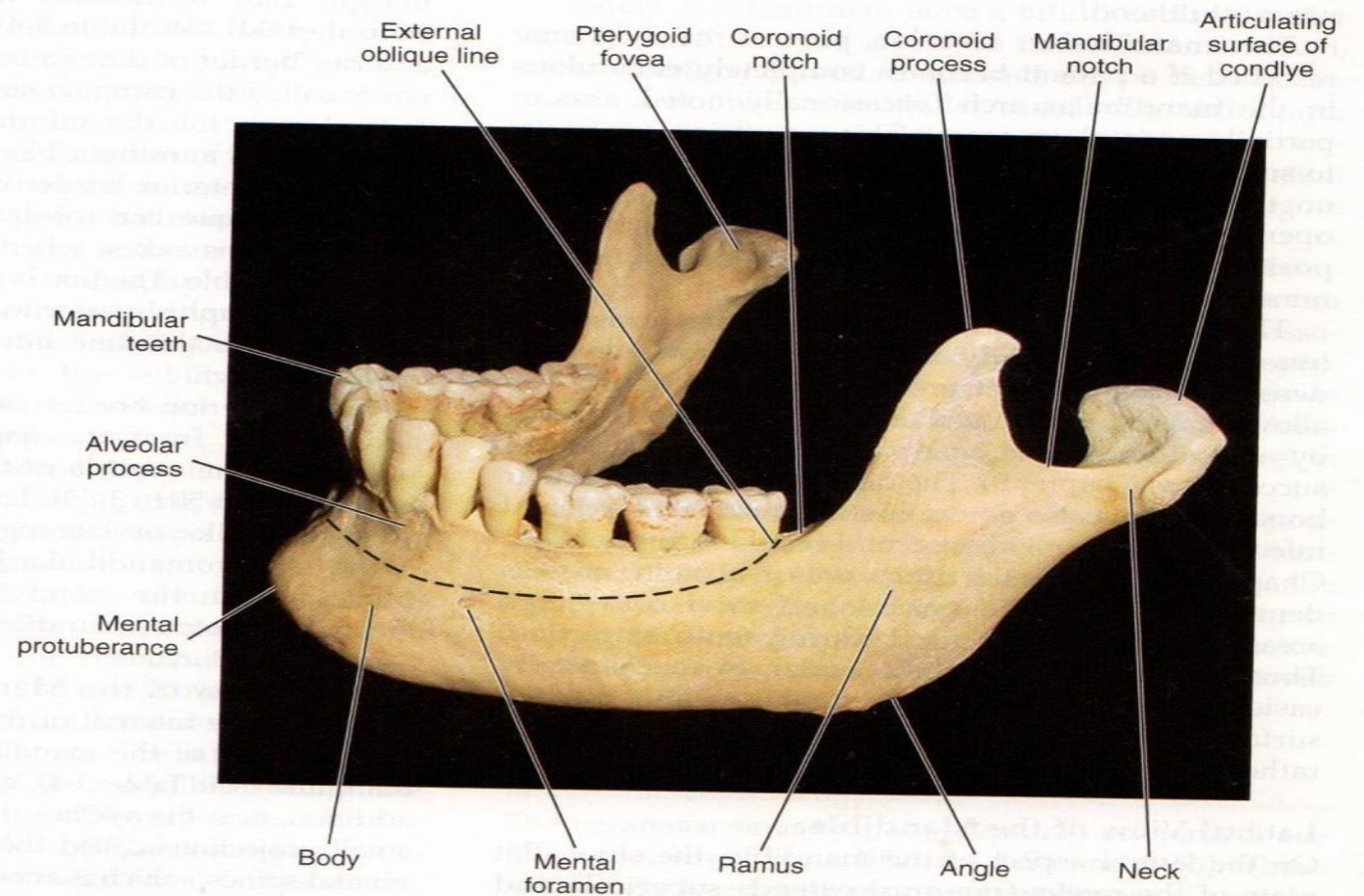
Ramus

Angulus

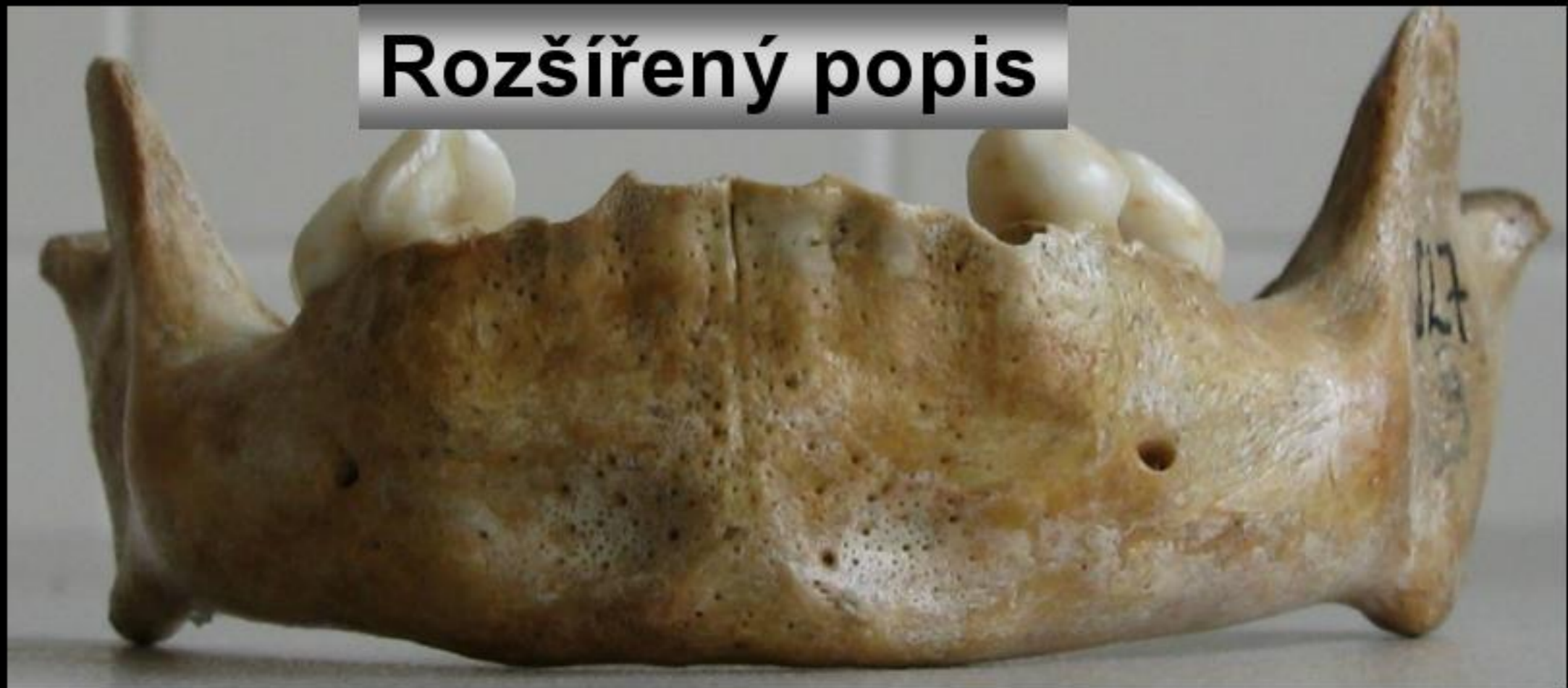


View of the mandible and

Body Mental protuberance Mental foramen Angle



Rozšířený popis



Symphysis menti **RTG**

Trig. mentale: protub. ment. + tubercula mentalia

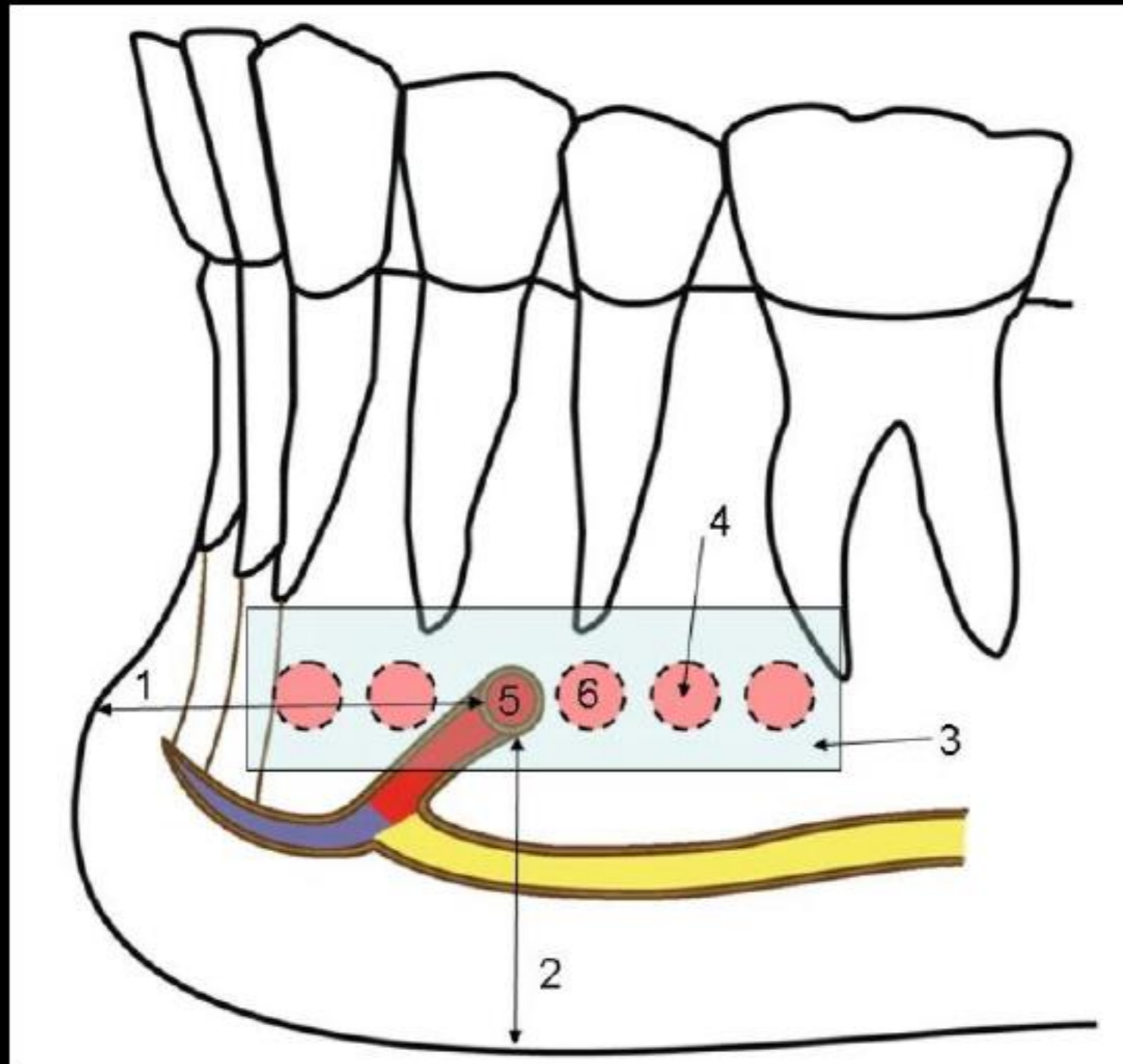
Fossae mentales **anestezie**

Jugum mentale, alveolus 3 **zlomenina**

Base (basální oblouk)

Foramina mentalia **změna lokalizace během života,
tlakový bod, anestezie, záměna
s periapikální lézí !**

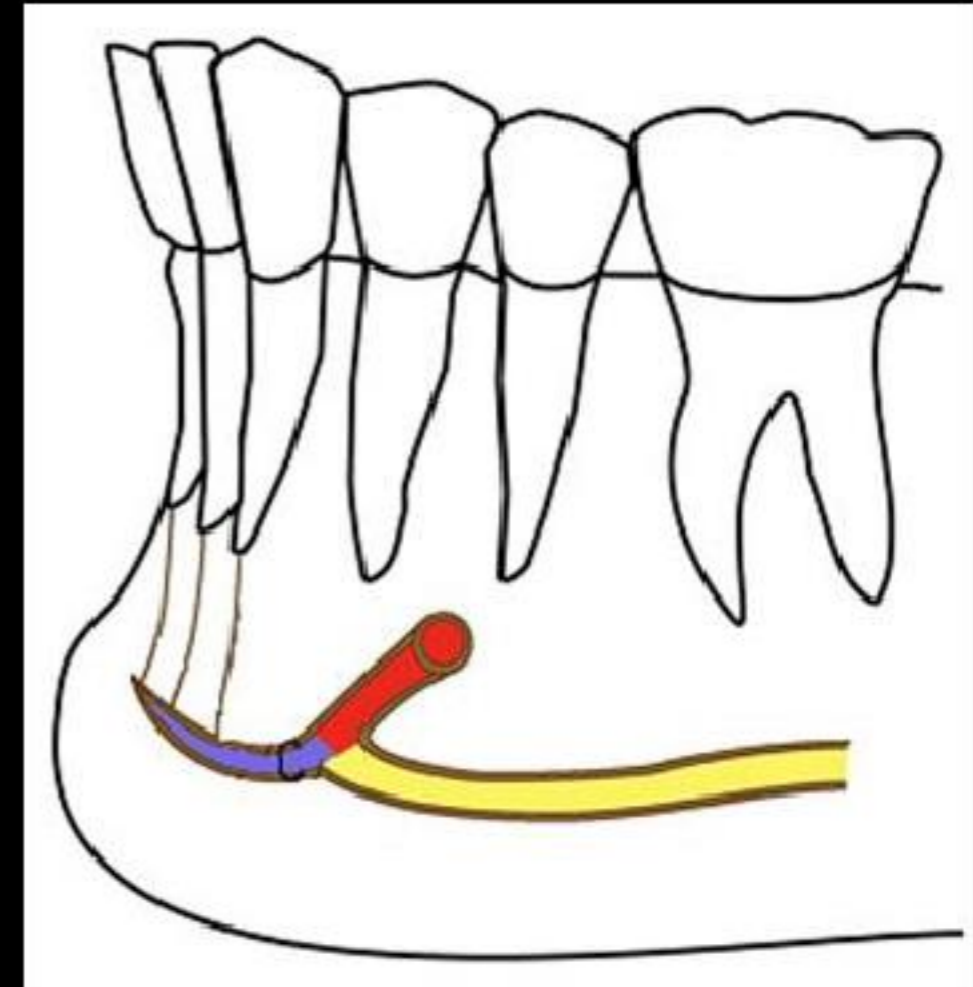
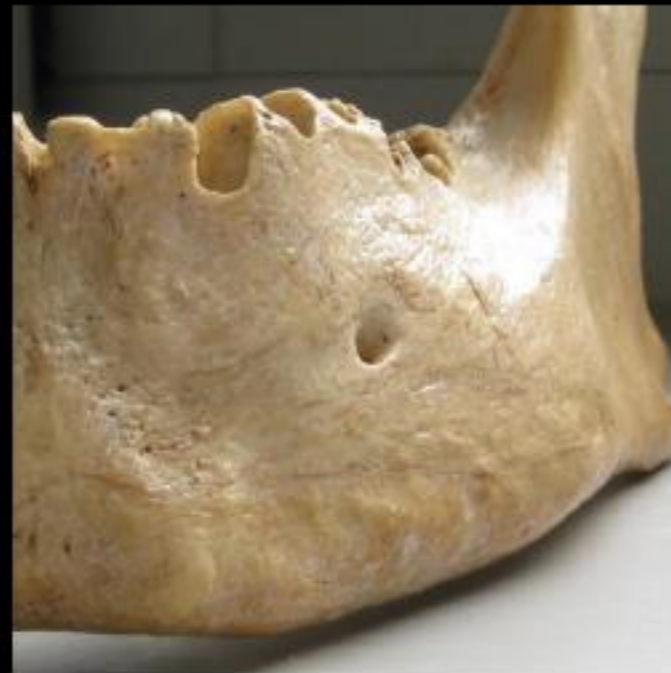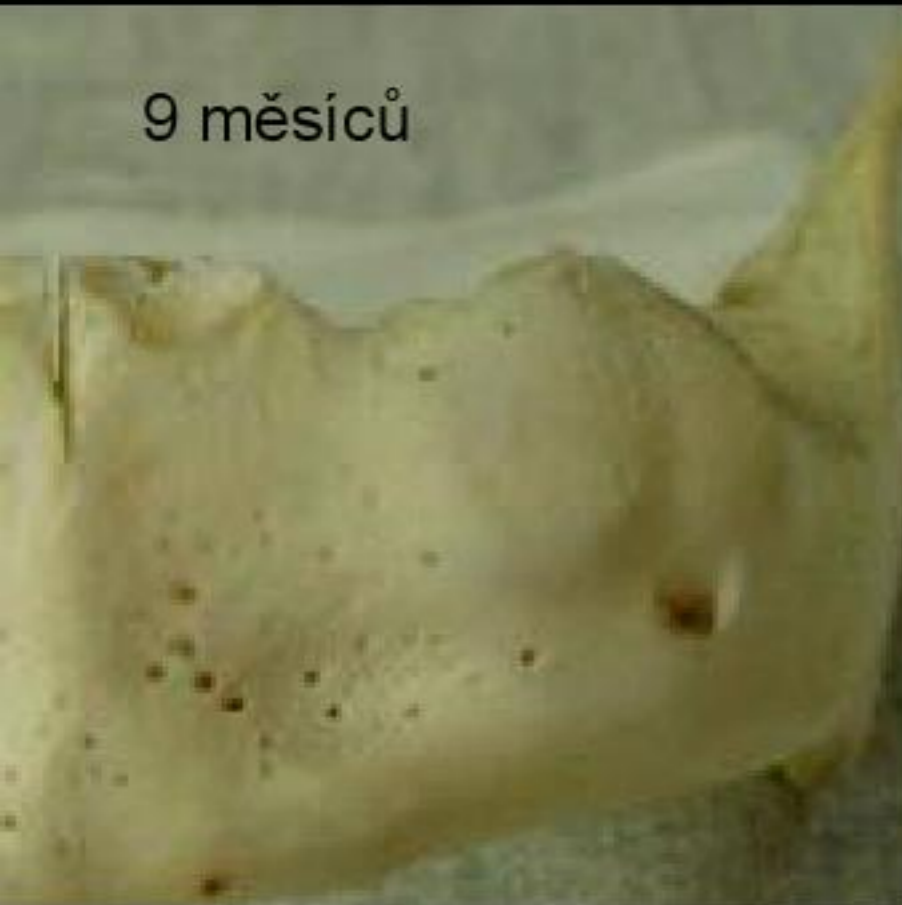Foramen mentale



52% pod kořenem P2

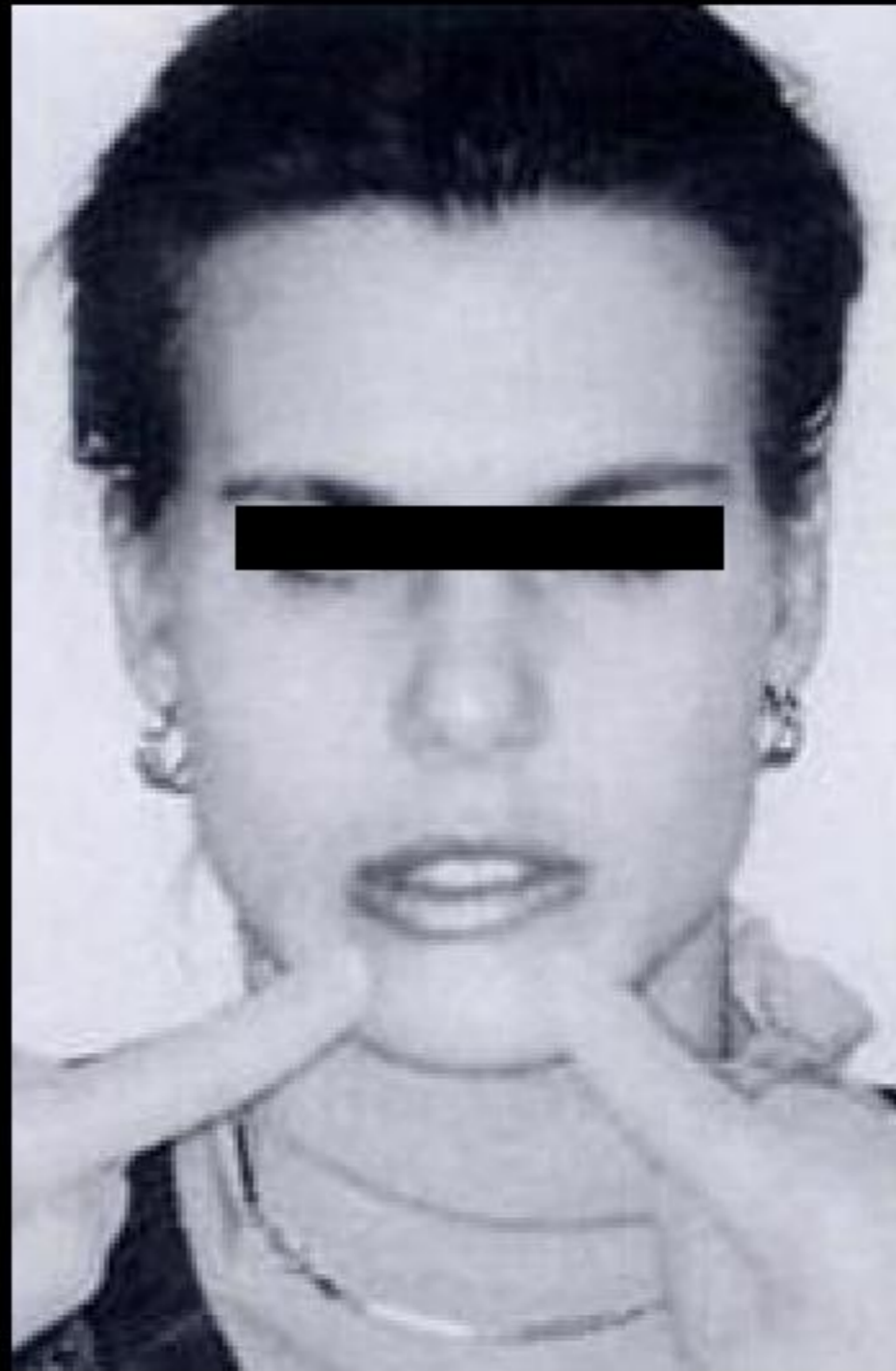32% mezi P1 a P2

Canalis mentalis - změna směru



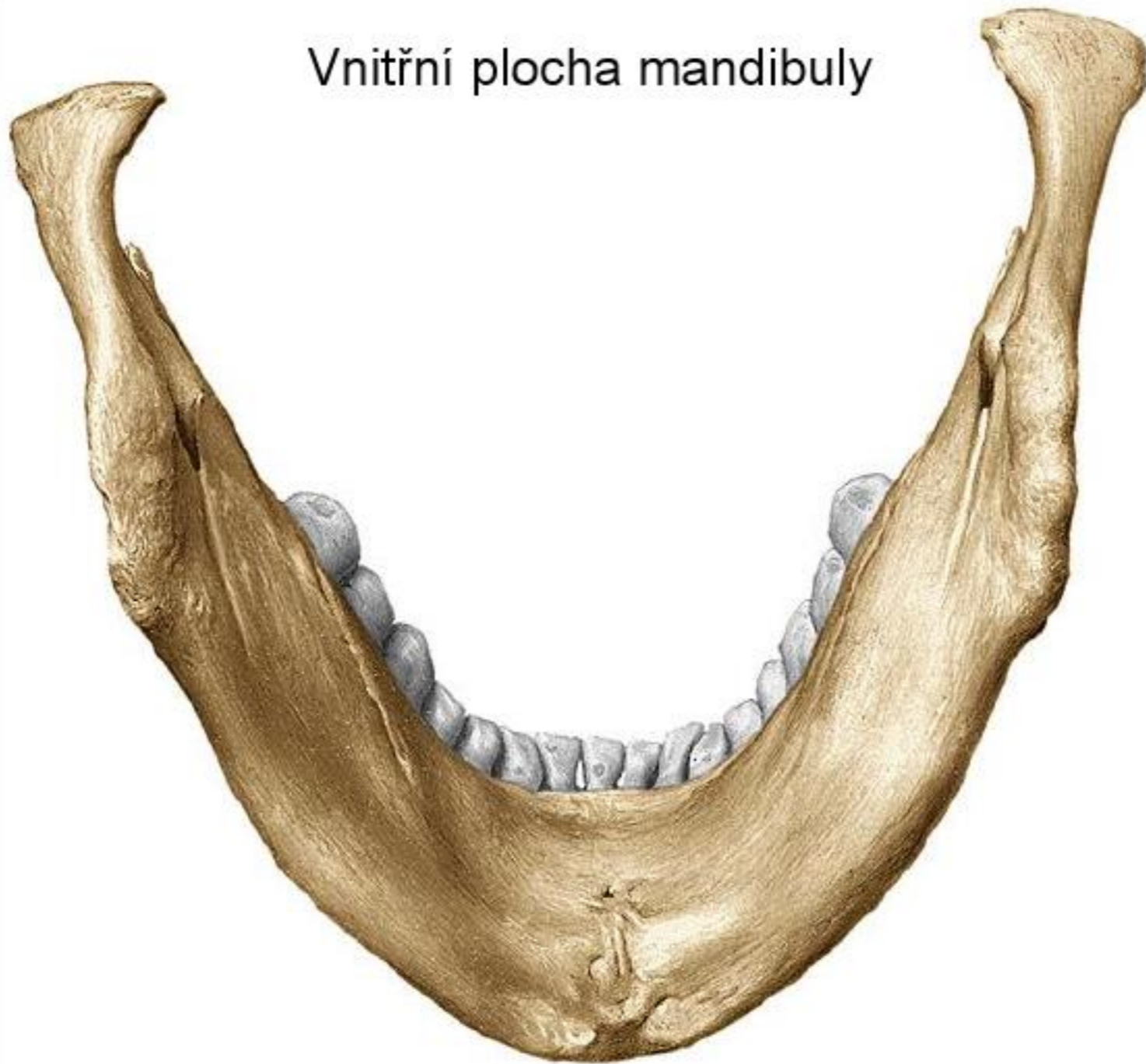
Novorozenec
dopředu

Dospělý: dozadu, nahoru, laterálně

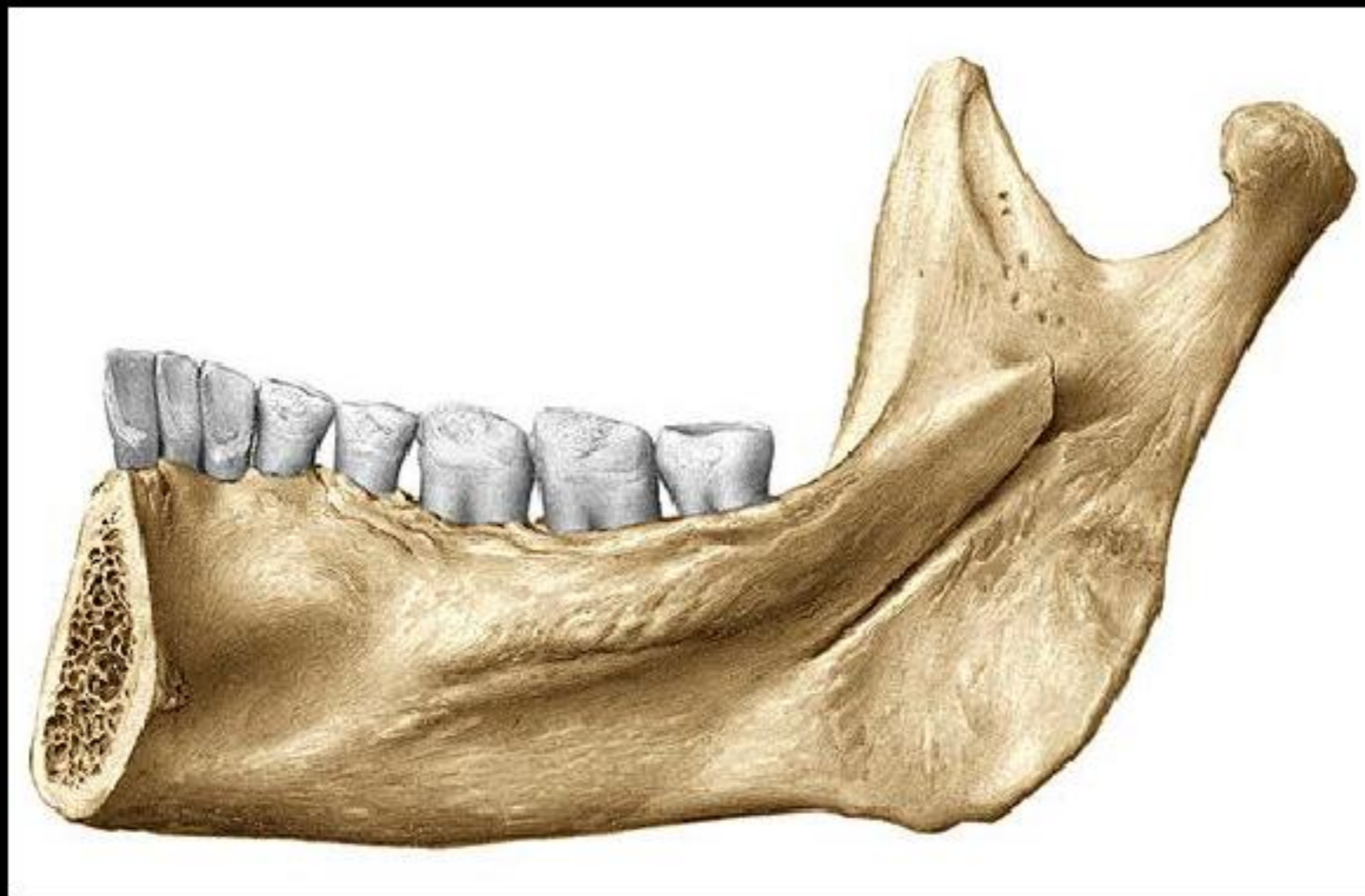

Palpační bod výstupu **n. V / III**

Vnitřní plocha mandibuly



Spinae mentales
Fossae digastricae
Foramen linguae



Linea mylohyoidea

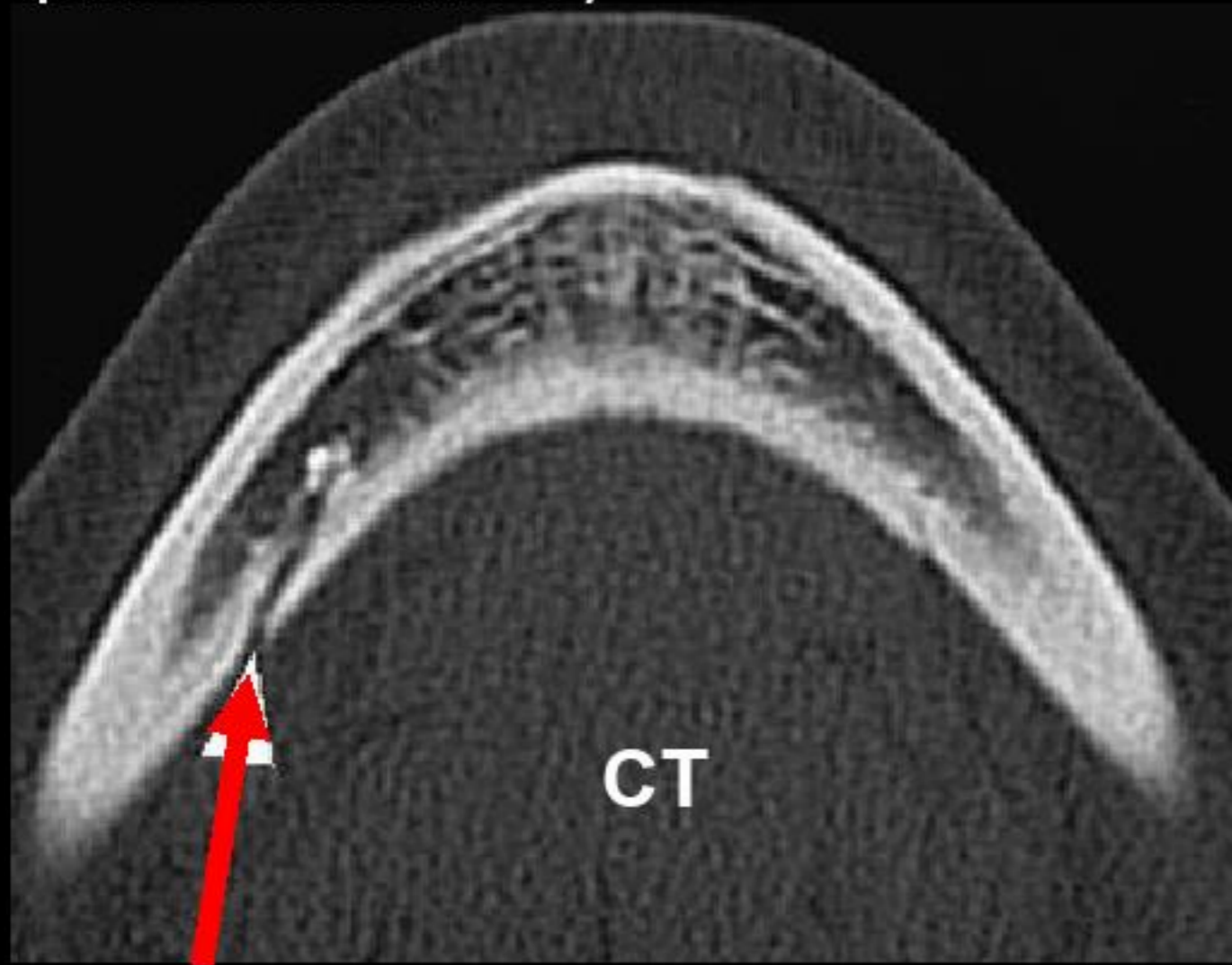Fossa sublingualis
Fossa submandib.

Vztah ke směru šíření
infekce per continuitatem

Sulcus mylohyoideus

Tuberositas pterygoidea

Foramina accessoria v okolí sulcus mylohyoideus
(foramina nutricia, větve a. sublingualis, n. mylohyoideus,
plx. cervicalis ?)

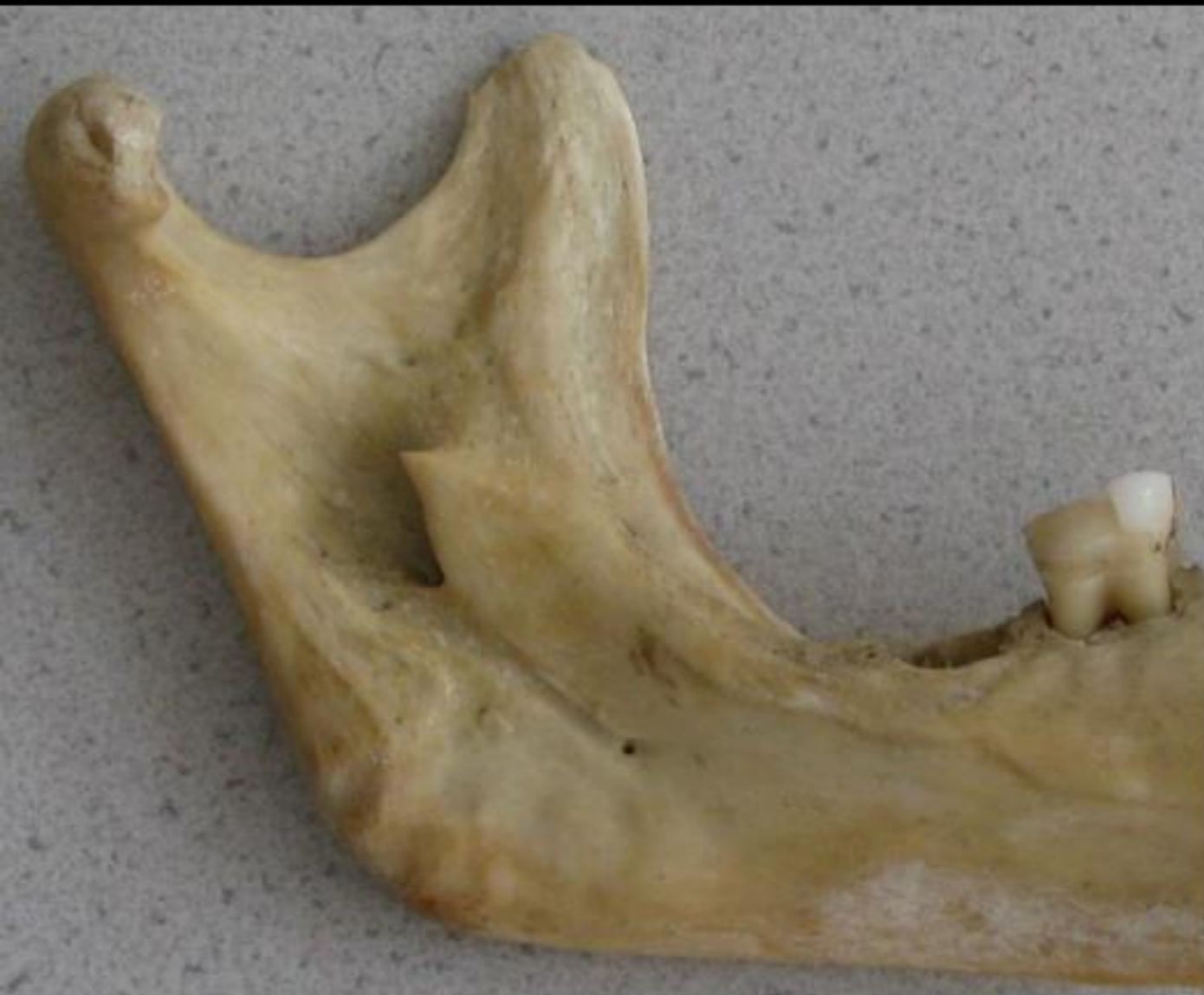

Uni či bilaterální
I mnohočetné
Průměrně 36 otvorů

Krvácení v
implantologii

Lingual vascular canals of the mandible: evaluation with dental CT. A.
Gahleitner et al. (2001) Radiology 220:186-189.

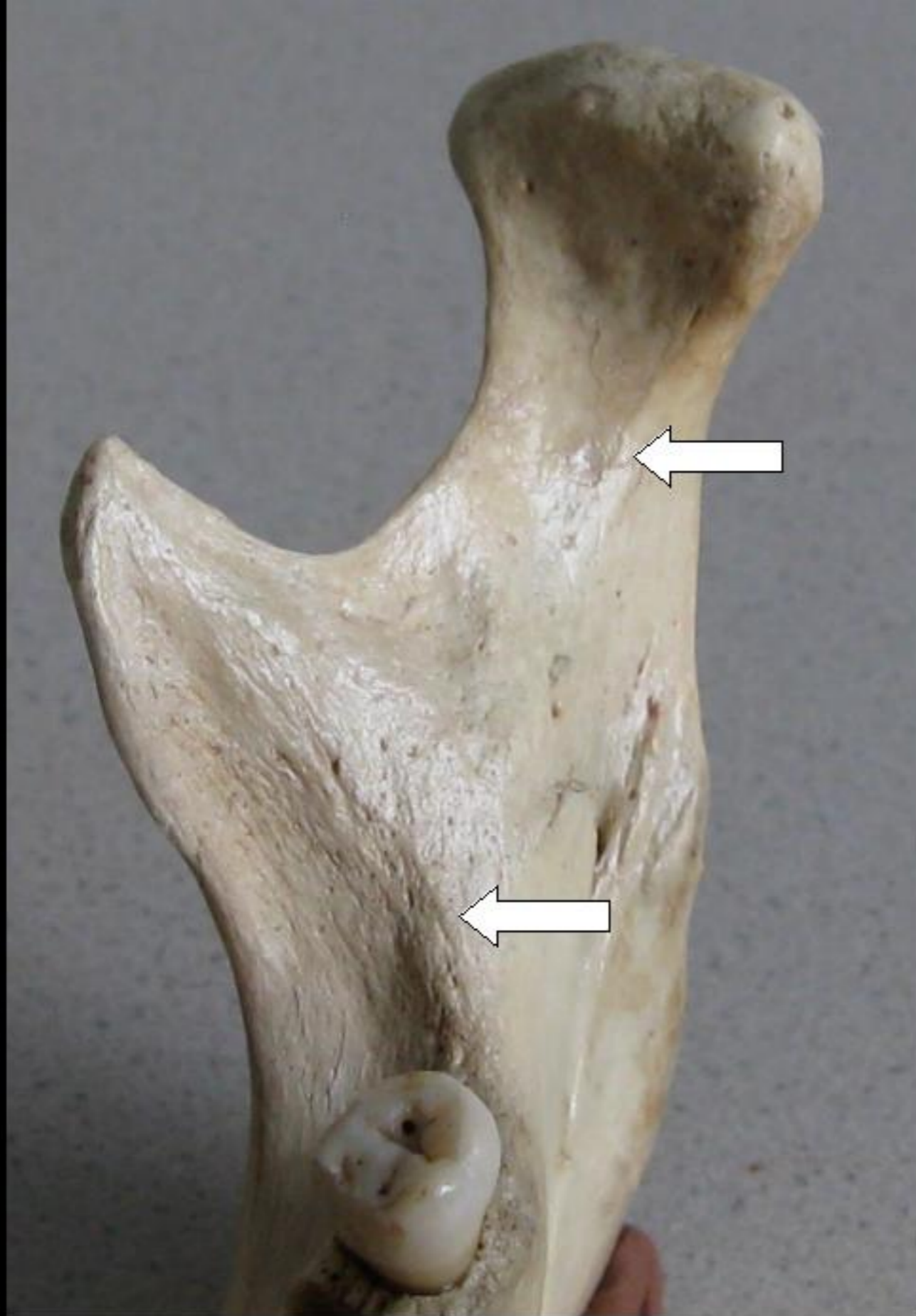Foramen mandibulae



Anestezie

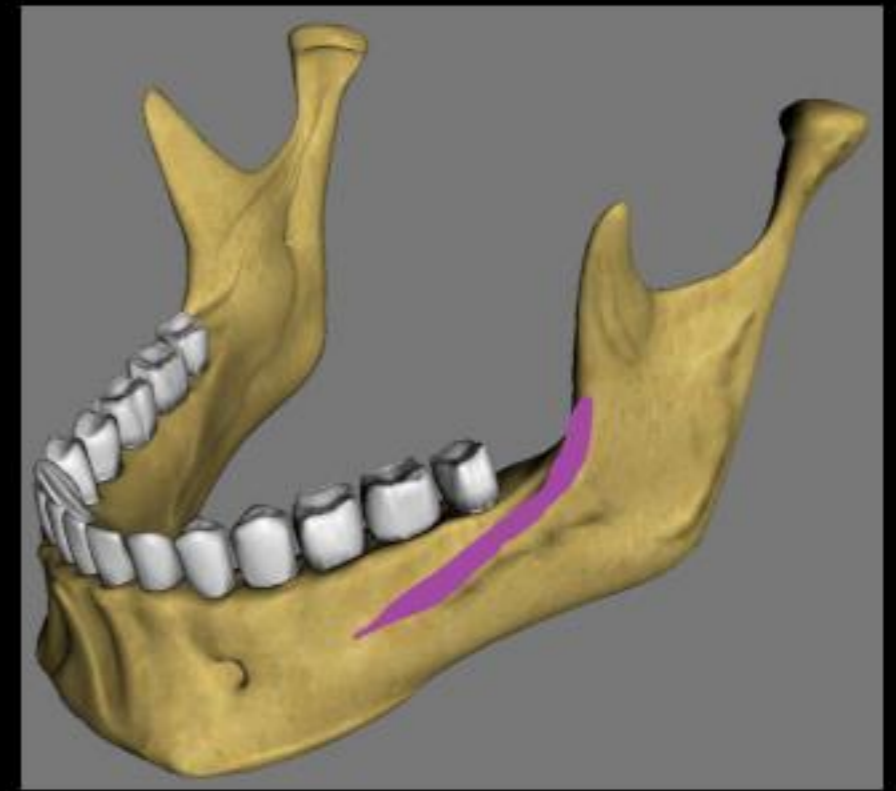
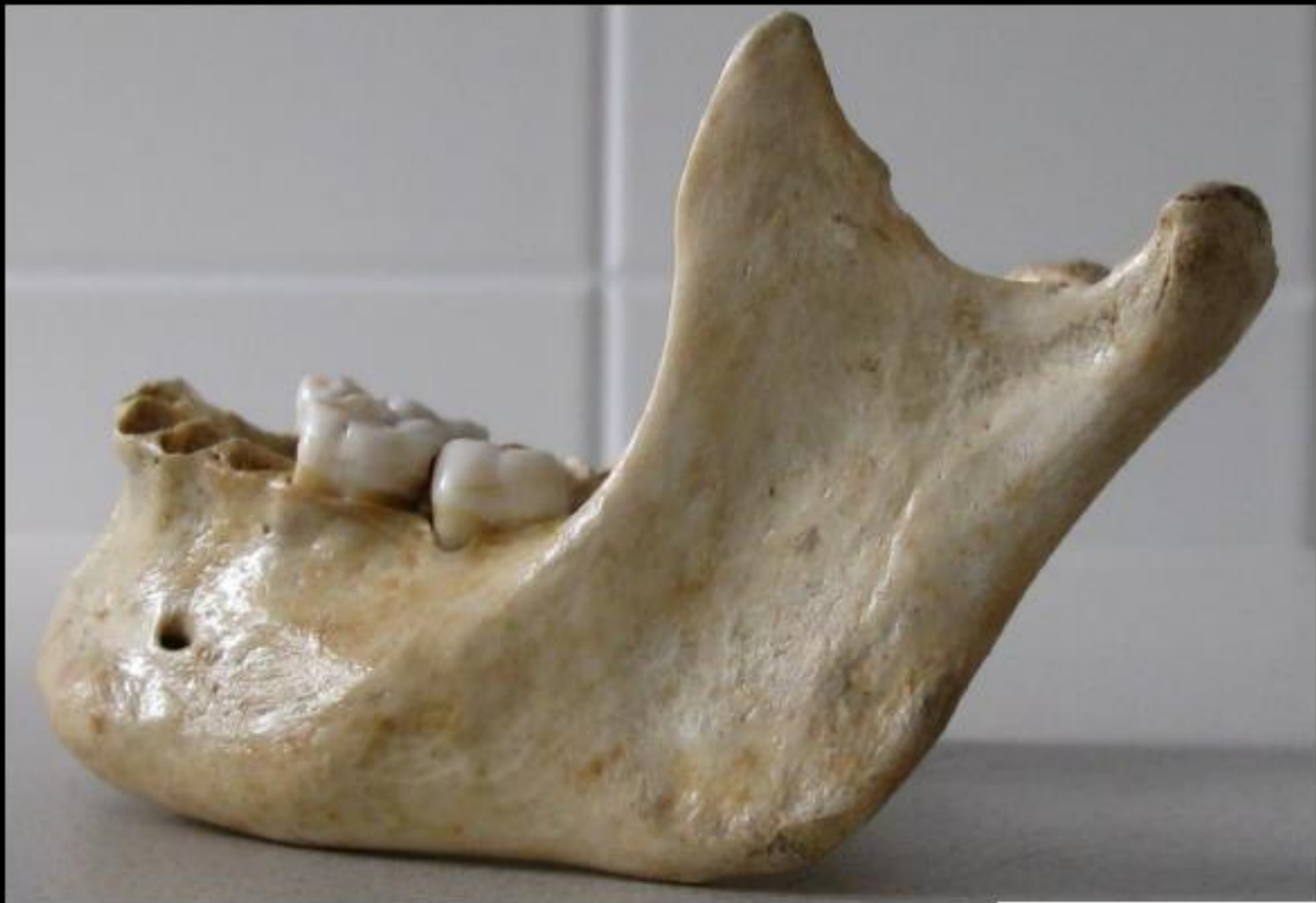- uprostřed mezi předním a zadním okrajem ramus mandibulae
- uprostřed mezi incisura a angulus mandibulae
- 1 cm nad korunkami molárů
- 2 cm za korunou M3

Fossa colli mandib.
Crista colli mandib.
Lingula
Linea mylohyoidea
Crista temporalis
(linea obliqua int.)

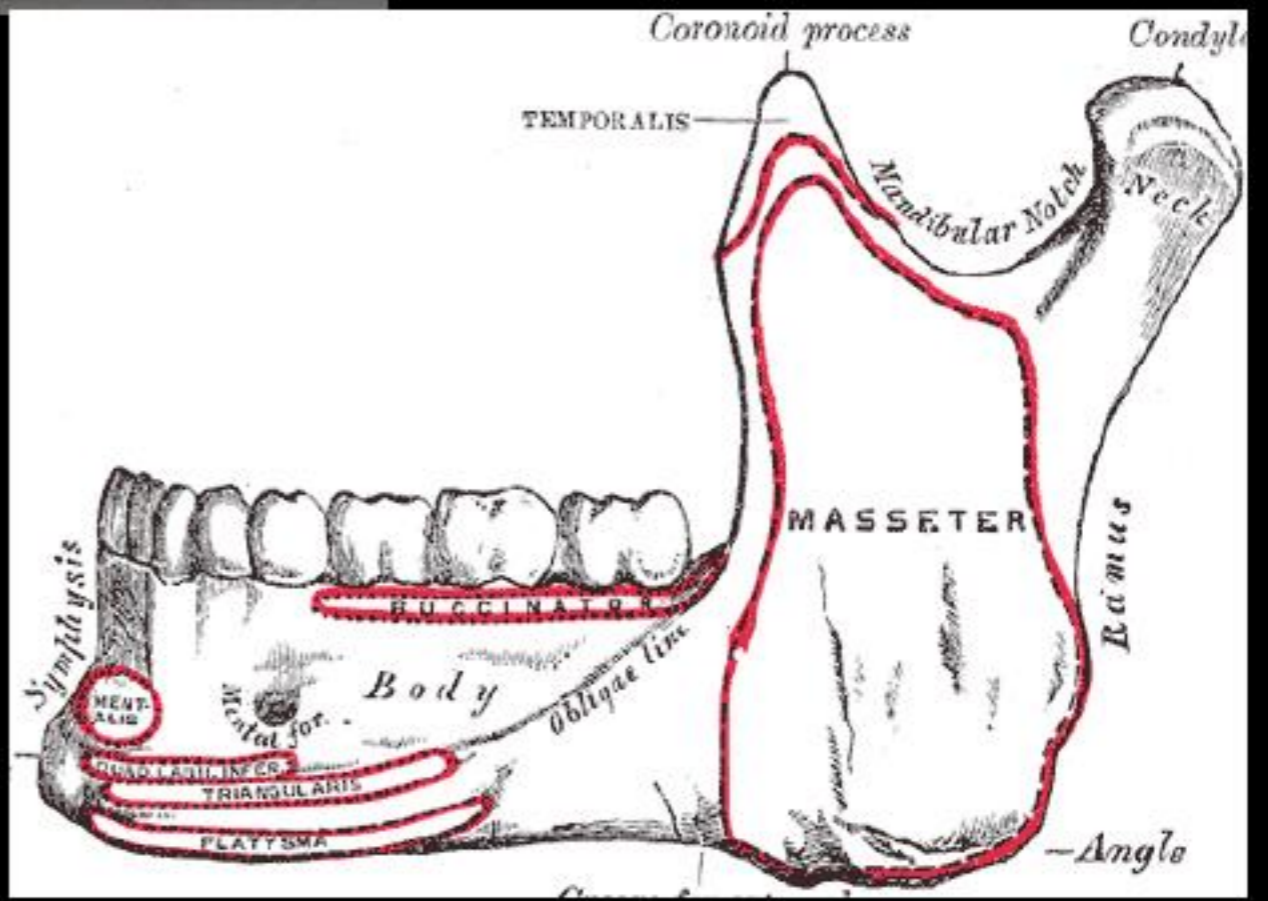


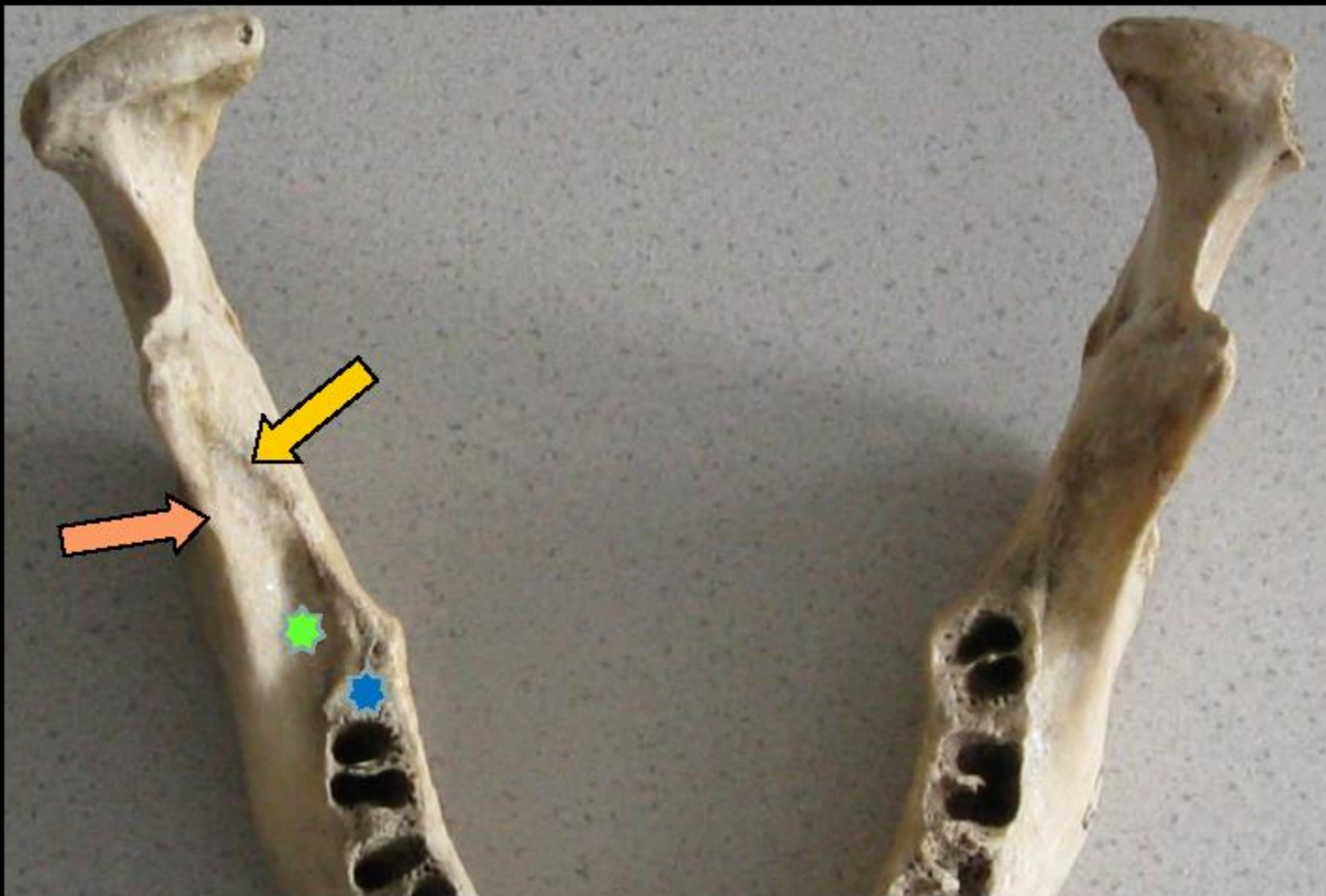Crista colli mandib.

Crista temporalis



Linea obliqua
Incisura mandibulae



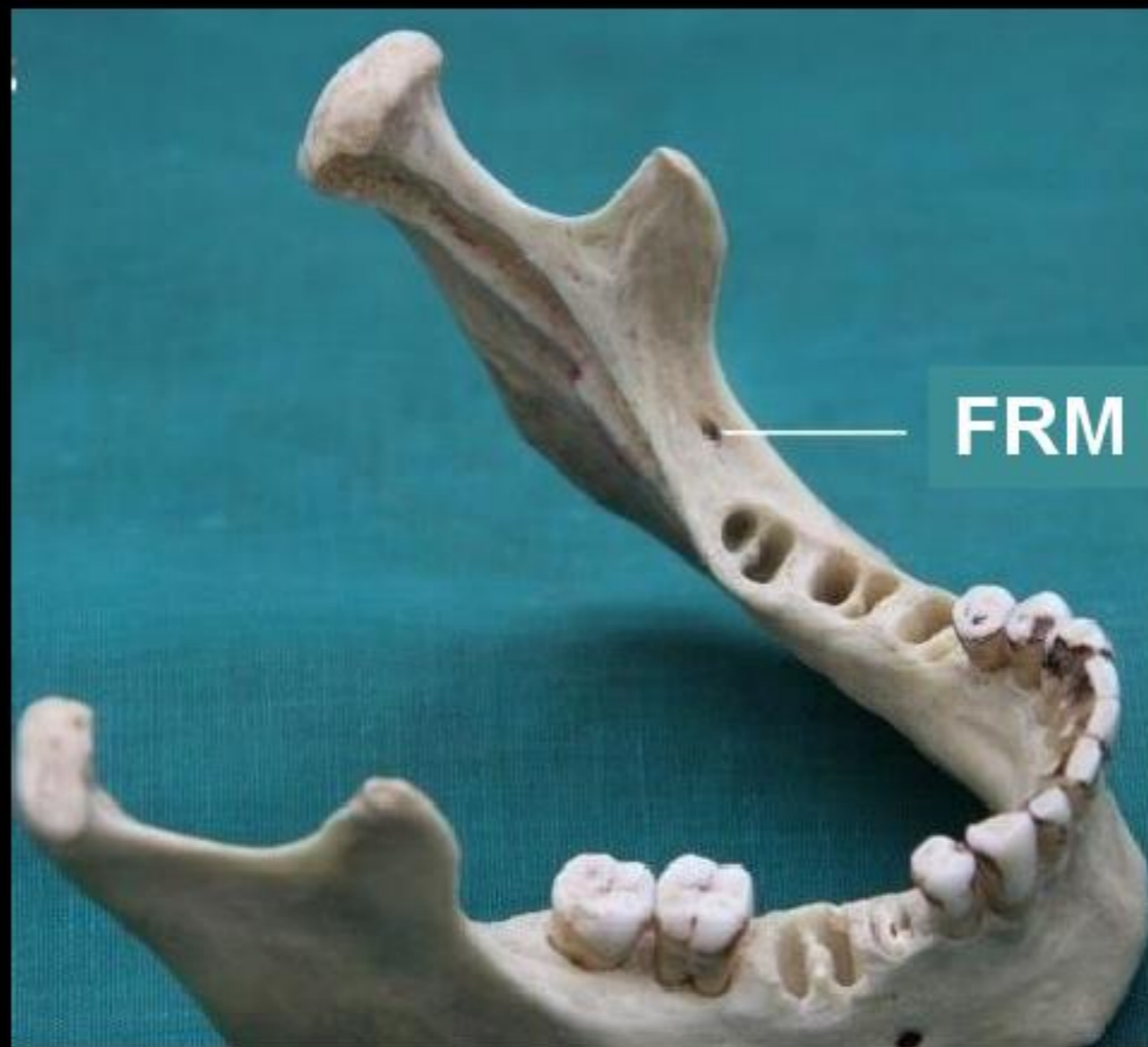

Crista temp. < crus med. + lat. a vytvoří
ohraničení **trig. retromolare**

Fossa retromolaris

Ramus ant. → **linea obliqua**

Zlomeniny (extrakce)
Výživa pacientů

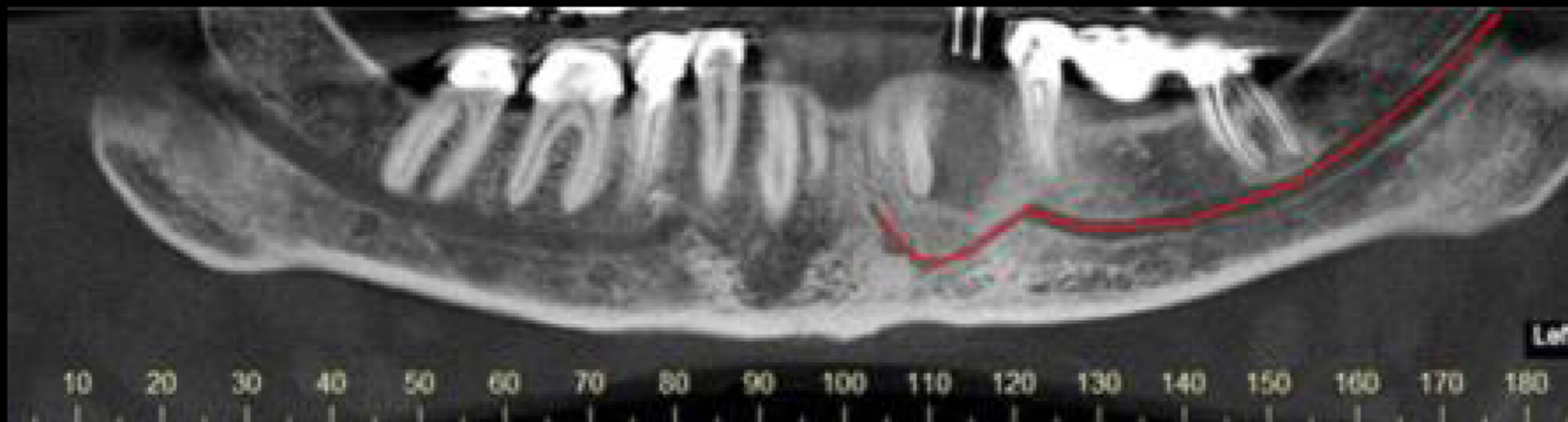

Foramen retromolare (FRM)

Lokalizace: trigonum nebo fossa retromolare

Spojení s canalis mandibulae, průchod neurovaskulárního svazku

Canalis mandibulae



- směr dopředu, mediálně, dolů
- ohraničen kompaktní kostí
- vystlán periostem
- jeho pokračováním je **canalis incisivus**
- odstup drobných kanálků pro cévy a nervy

Lokalizace:

oblast molárů - linguálně

oblast premolárů - vestibulárně

Bilaterálně jednoduchý canalis mand.: 99 %

Canalis mandib. bifidus: 0,9 %

bilaterálně: 61%, unilaterálně: 39%

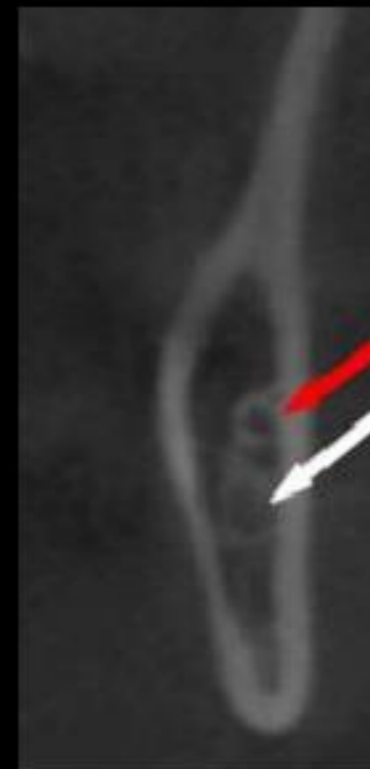
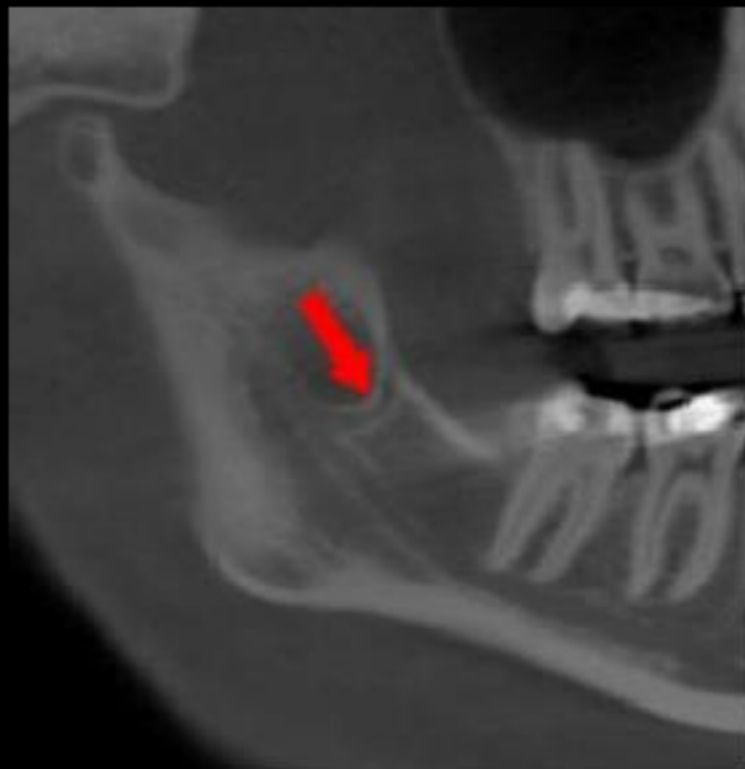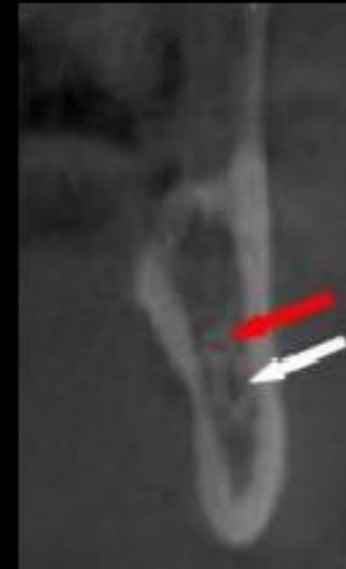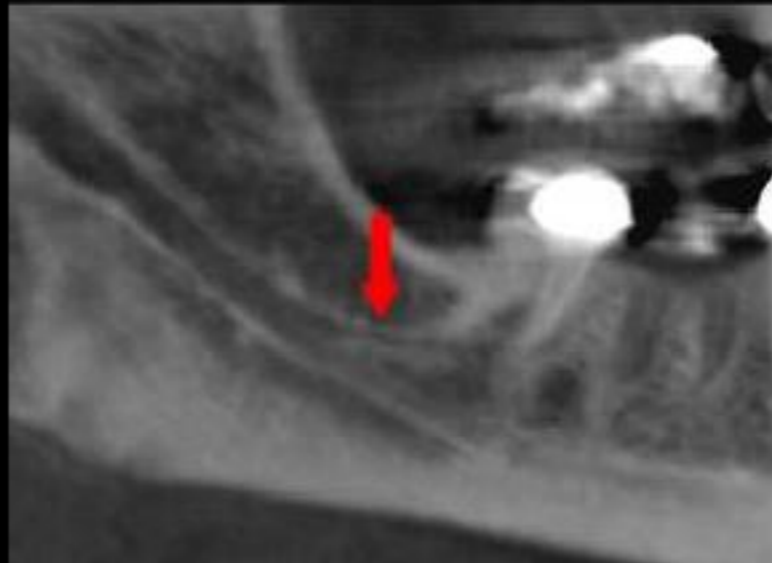
1 otvor, 2 kanály

1 otvor, krátký horní kanál (k M3, M2)

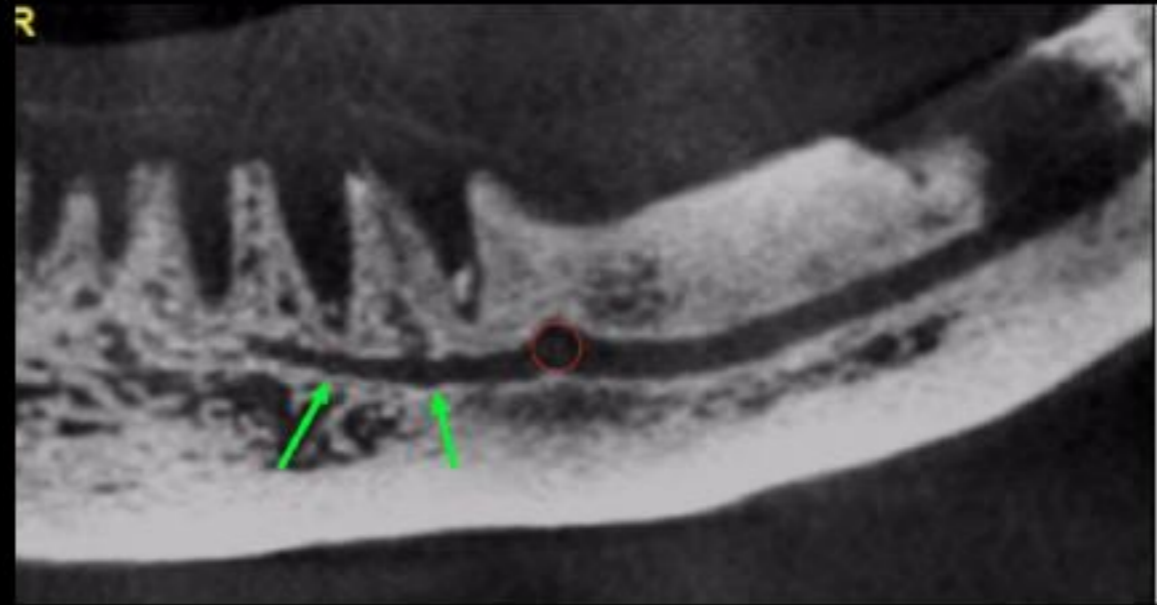
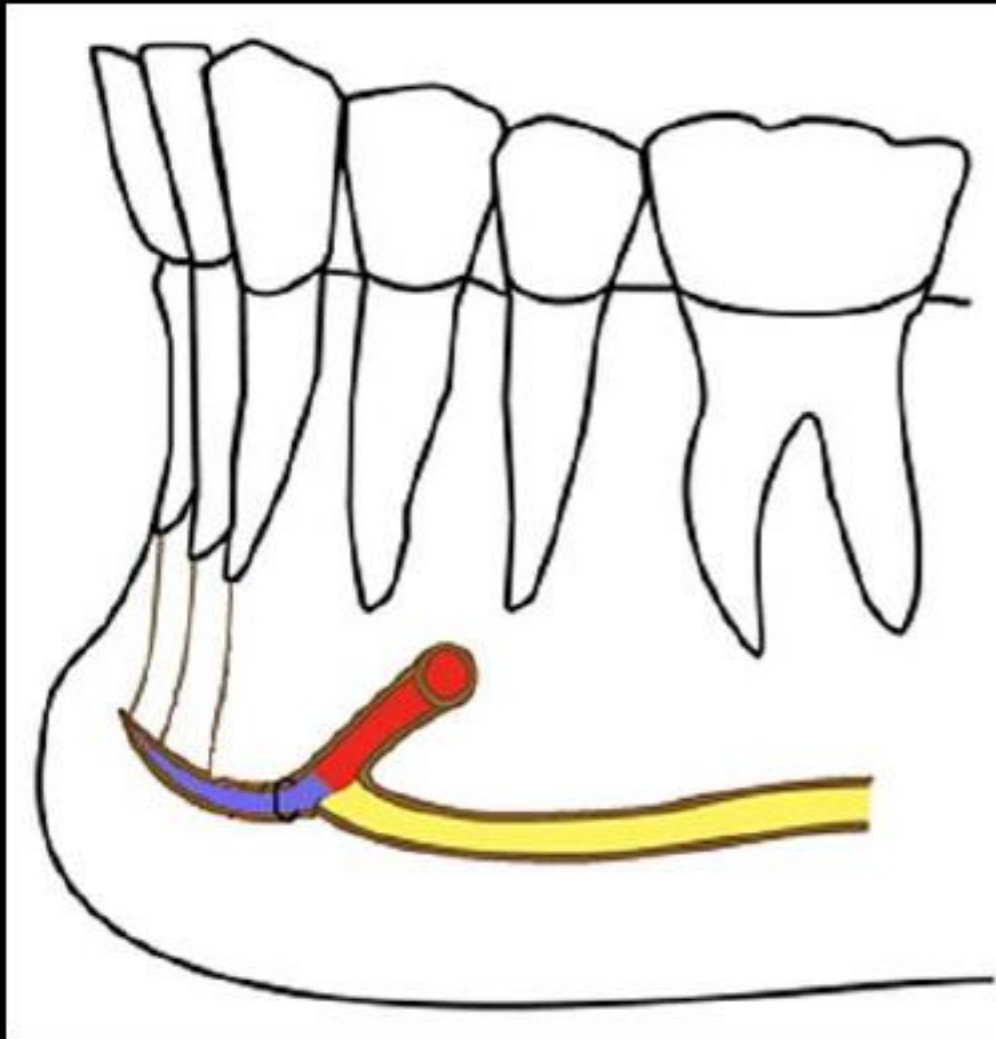
2 otvory (kanály se spojují v obl. molárů)

Variations in the normal anatomy of the inferior mandibular canal:
a retrospective study of panoramic radiographs from 3612 routine dental
patients. C.J.Nortjé et al. (1978) British J Oral Surg 15:55-63.

Canalis mandibulae **bifidus**



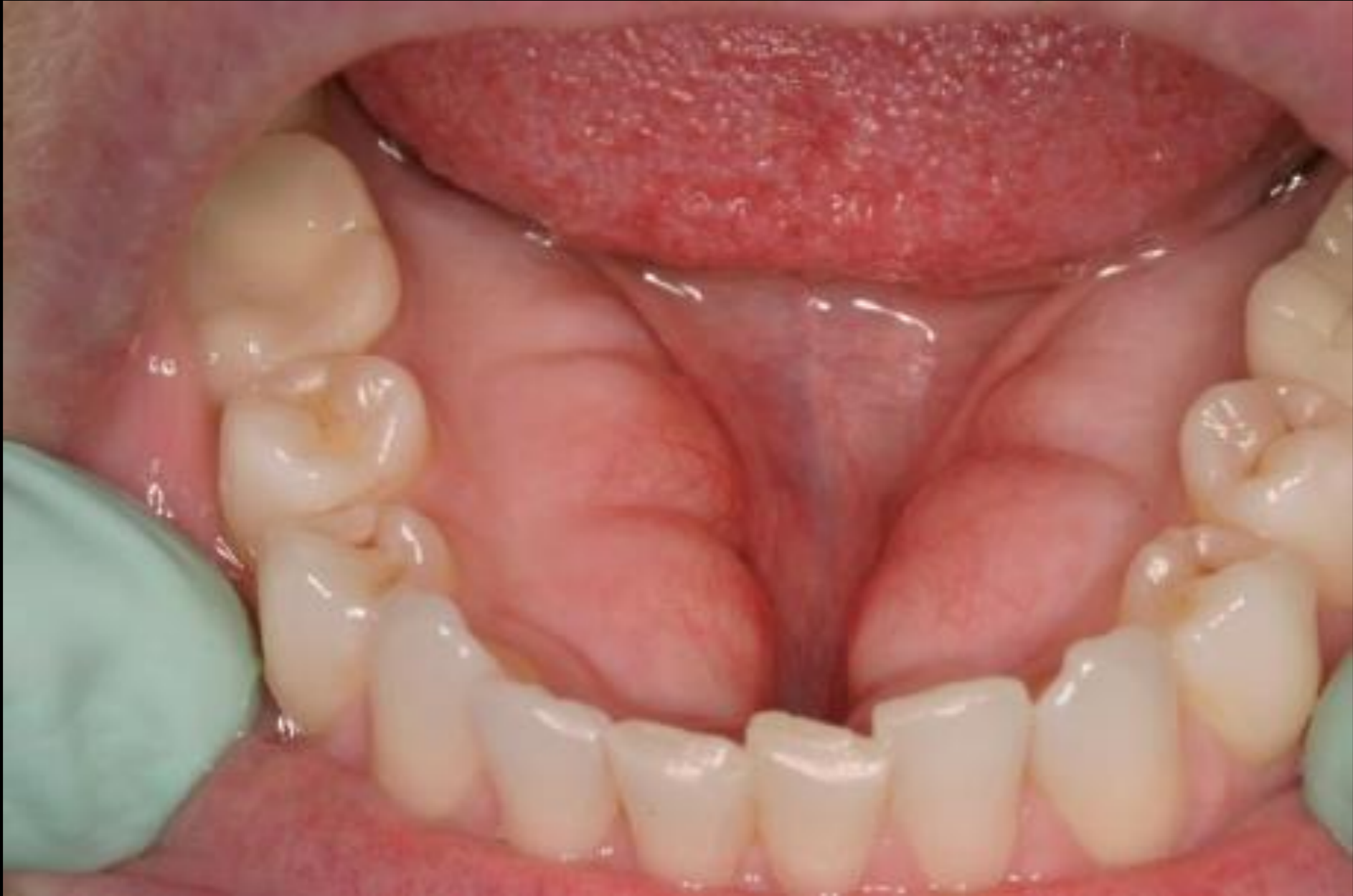Canalis incisivus



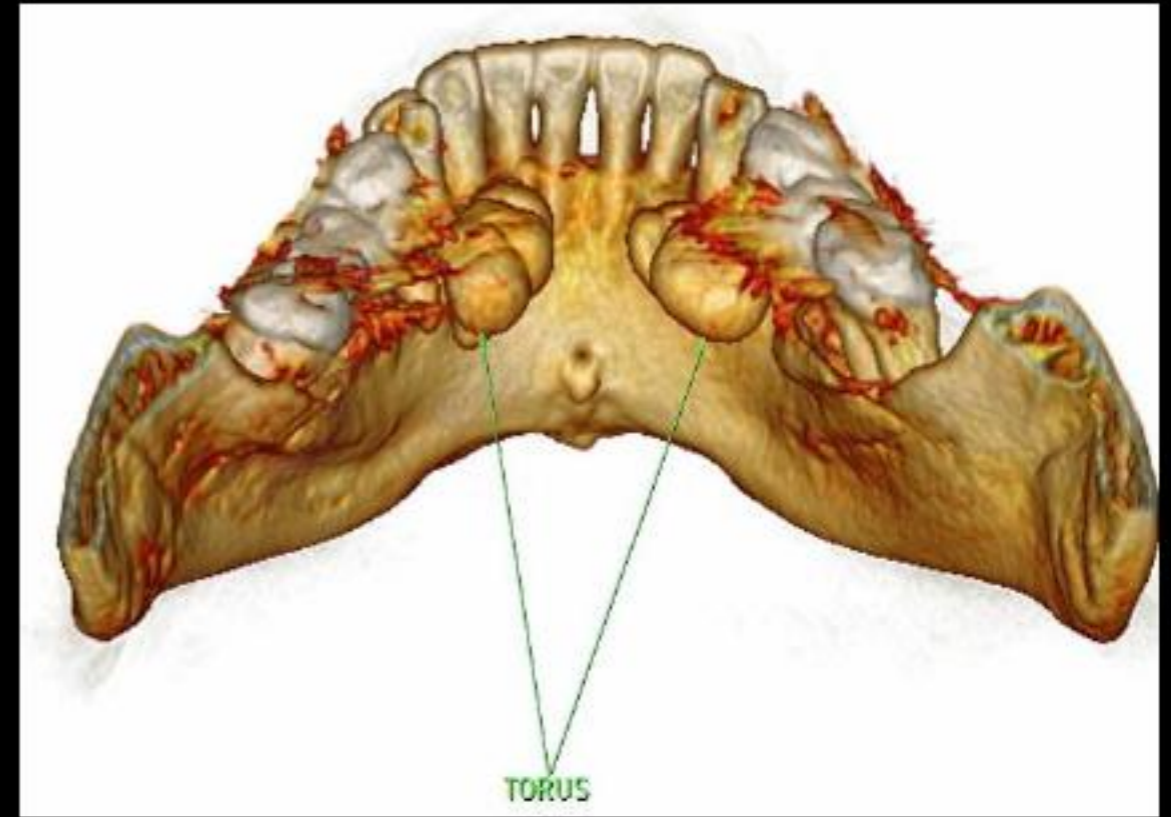
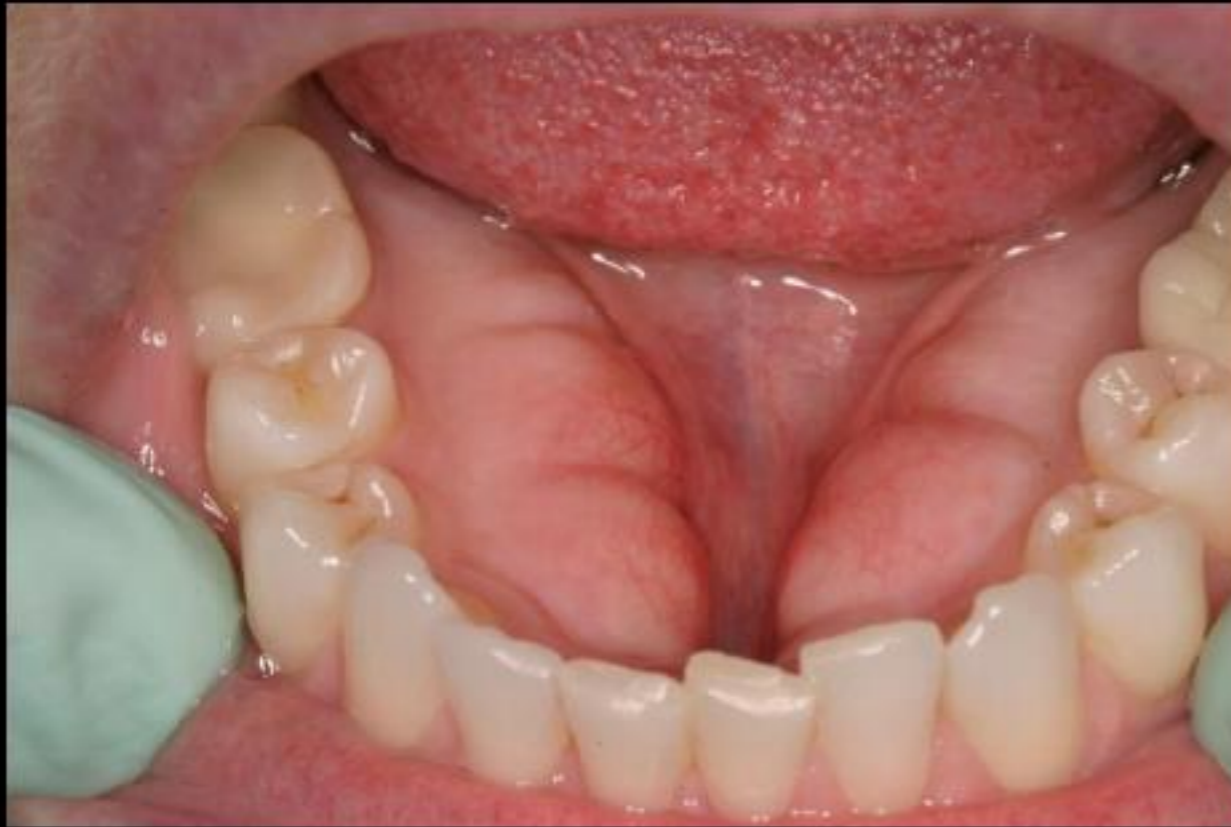Krvácení (implantáty)

Lee, Cameron YS, L. Craig Yanagihara, and Jon B. Suzuki. "Brisk, pulsatile bleeding from the anterior mandibular incisive canal during implant surgery: a case report and use of an active hemostatic matrix to terminate acute bleeding." *Implant dentistry* 21.5 (2012): 368-373.

?



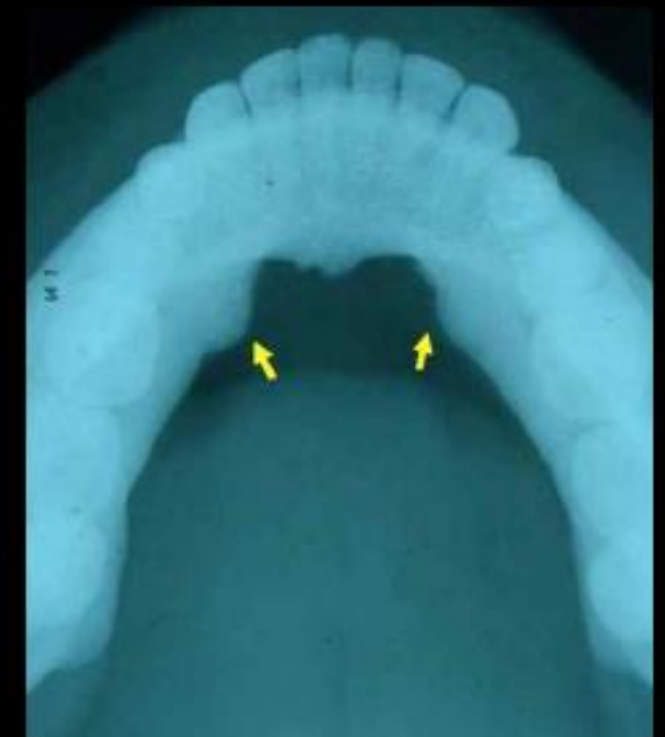Torus mandibularis



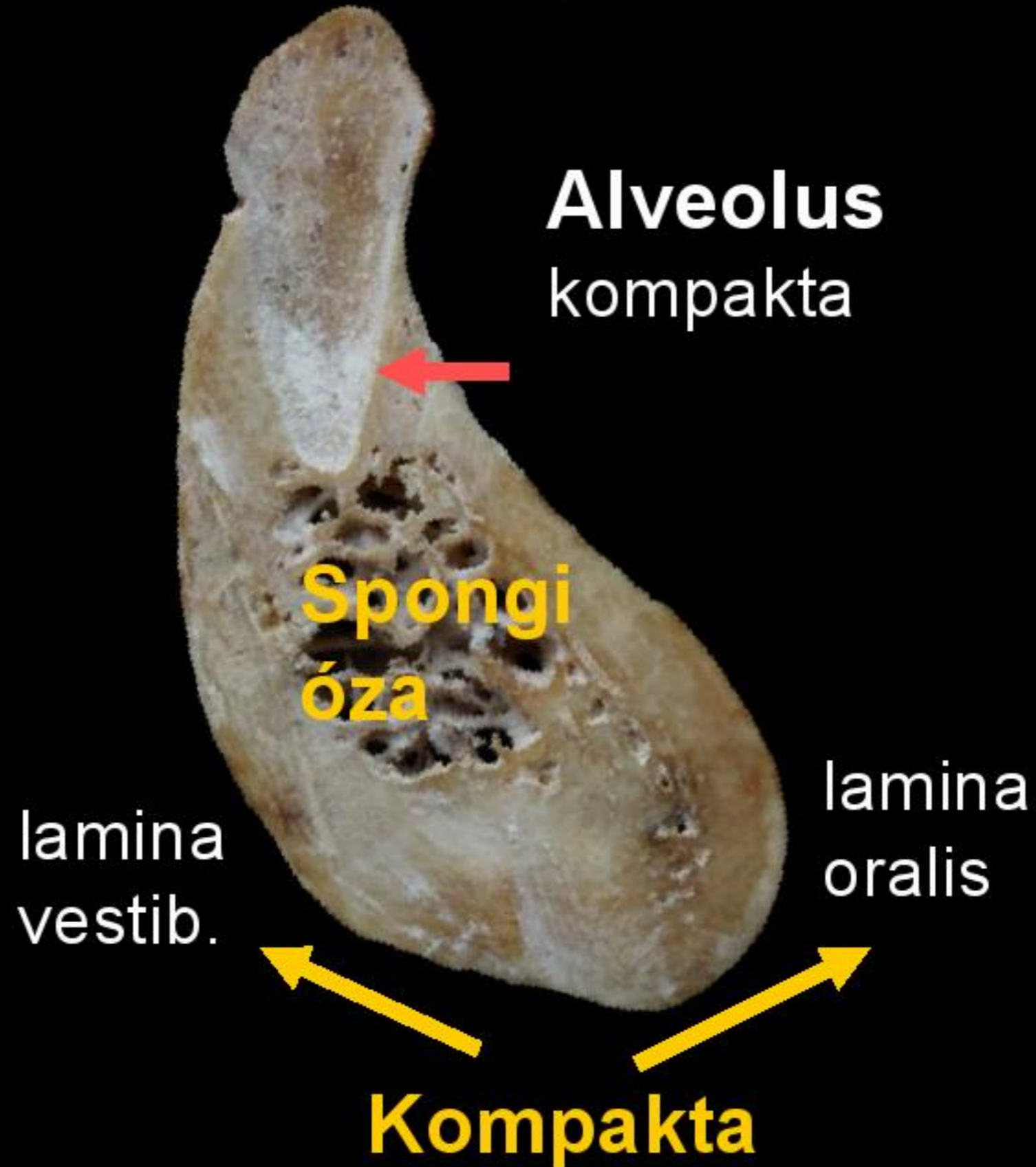
**Benigní zbytnění kosti na vnitřní ploše
těla mandibuly, v rozsahu 3-5**

- uni či bilaterální
- nejčastěji mezi 2.-3. dekádou života
- etiologie nejasná

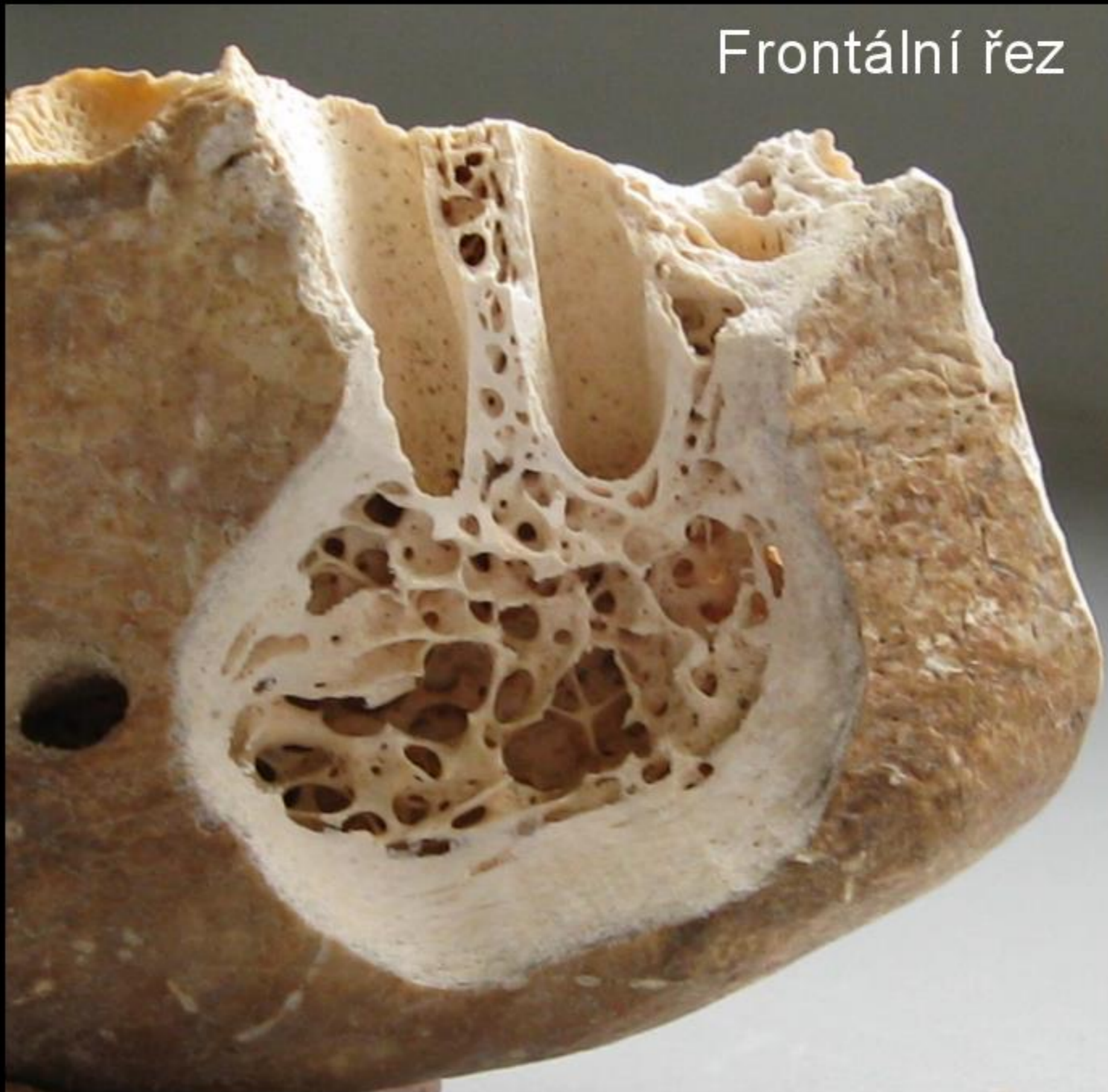- protetika + augmentace

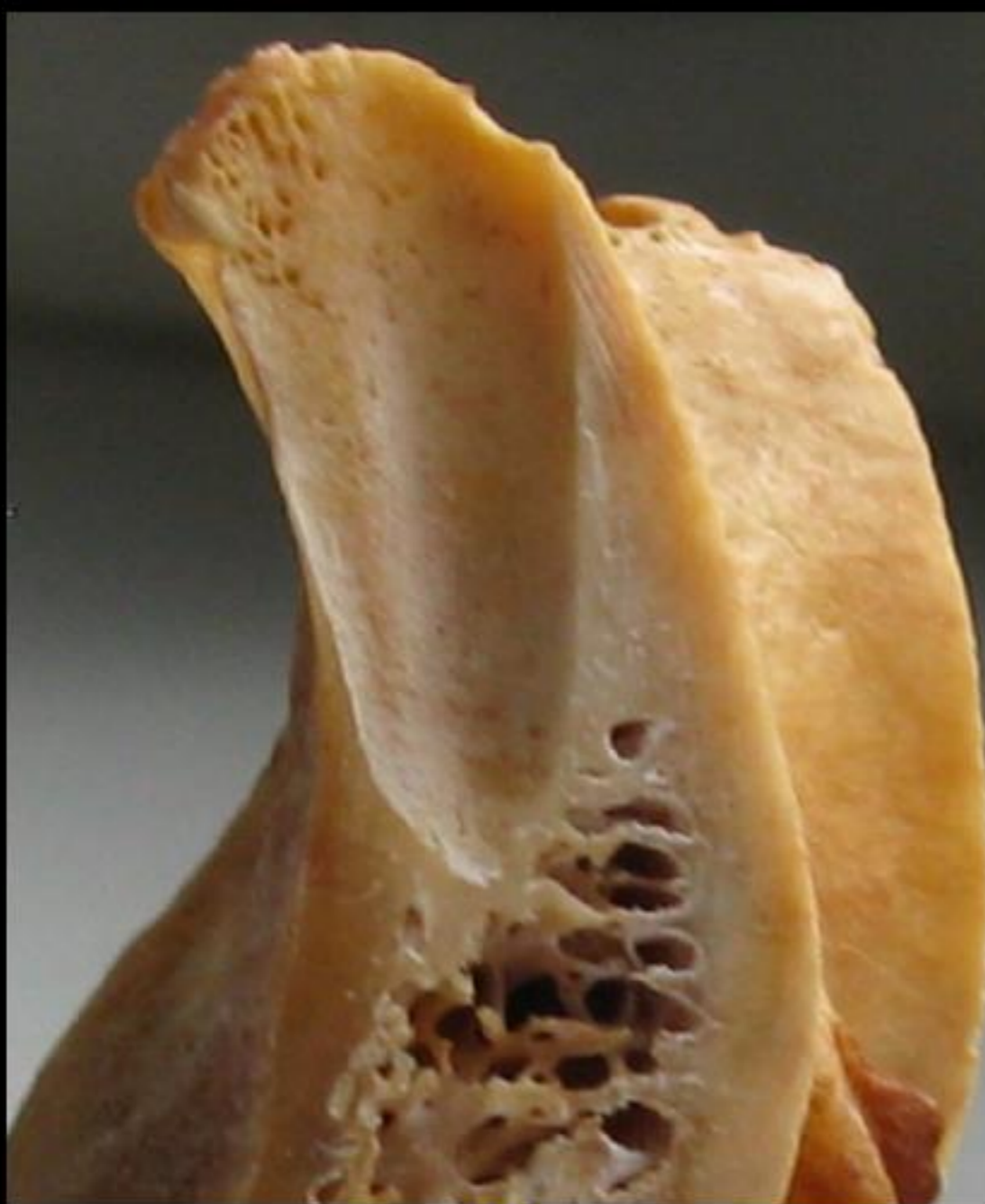

Stavba čelistních kostí



Frontální řez





Sagitální řez

Trámce spongiózy jsou přizpůsobeny tlakovým, tahovým a ohybovým požadavkům dolní čelisti. Vyvíjí až při erupci zubů, resp. při jejich výměně. V době funkční periody jsou trámce spongiozy v trvalé přestavbě.

Dentoalveolární topografie

1. poloha alveolu vzhledem k ose výběžku
2. poměr kompakty a spongiosy
3. vztah kořenů k architektonickým útvarům

Anestezie

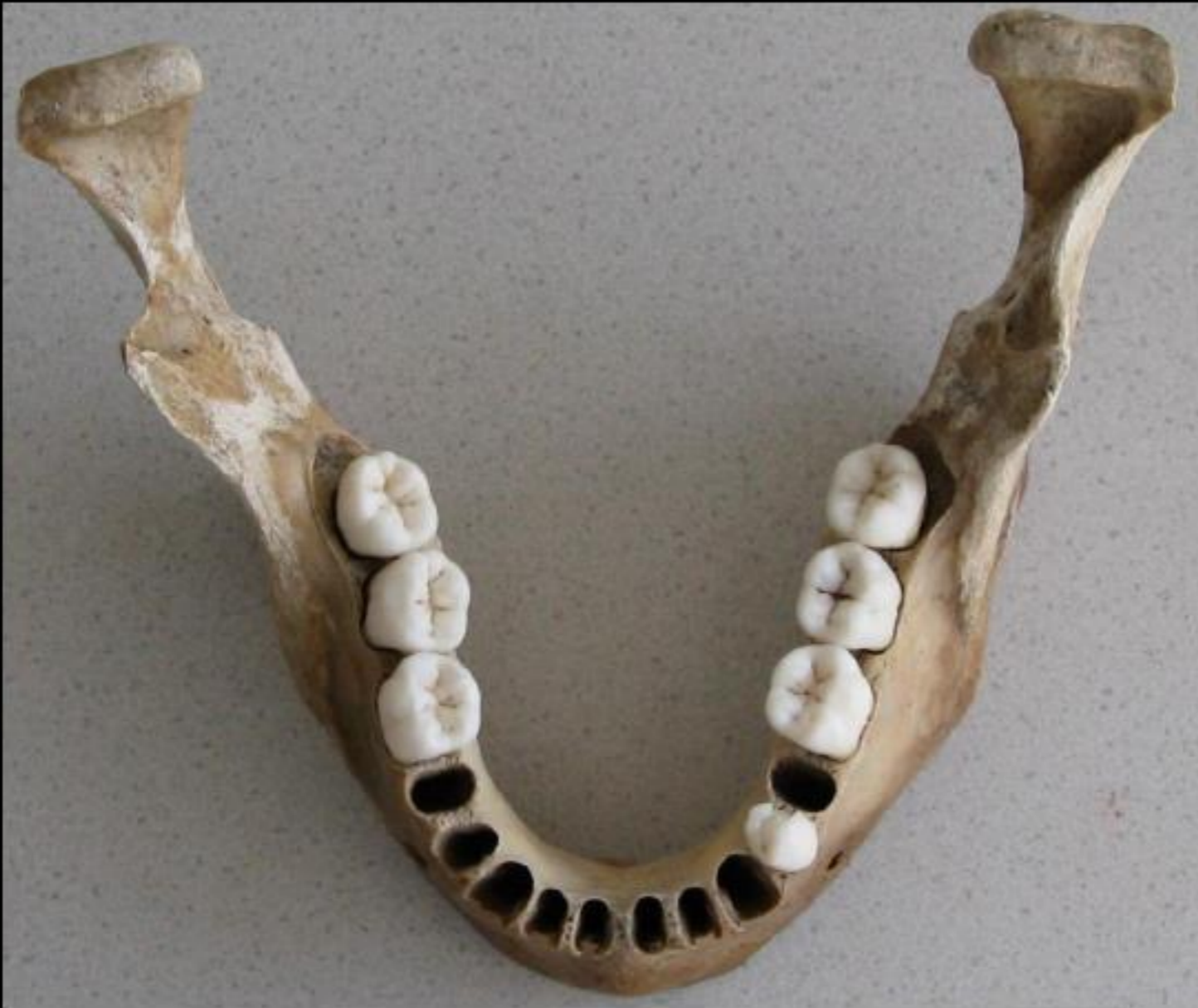Extrakce

Šíření zánětů

Úrazy

Implantologie

1. Uložení alv. vzhledem k ose výběžku

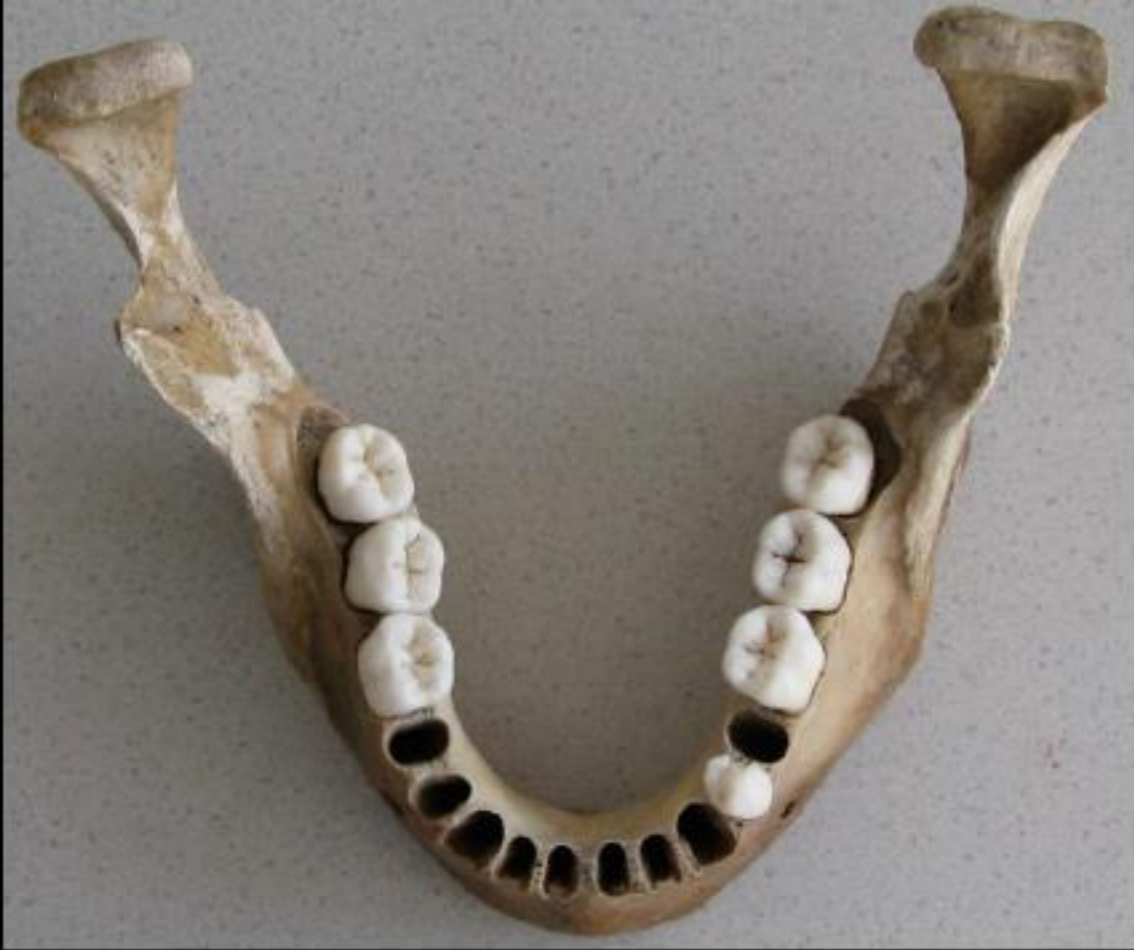

Zubní a kostní oblouk si neodpovídají !

1-5 excentricky směrem **vestib.** (juga alv.)

6 v ose výběžku

7, 8 excentricky směrem **orálním**



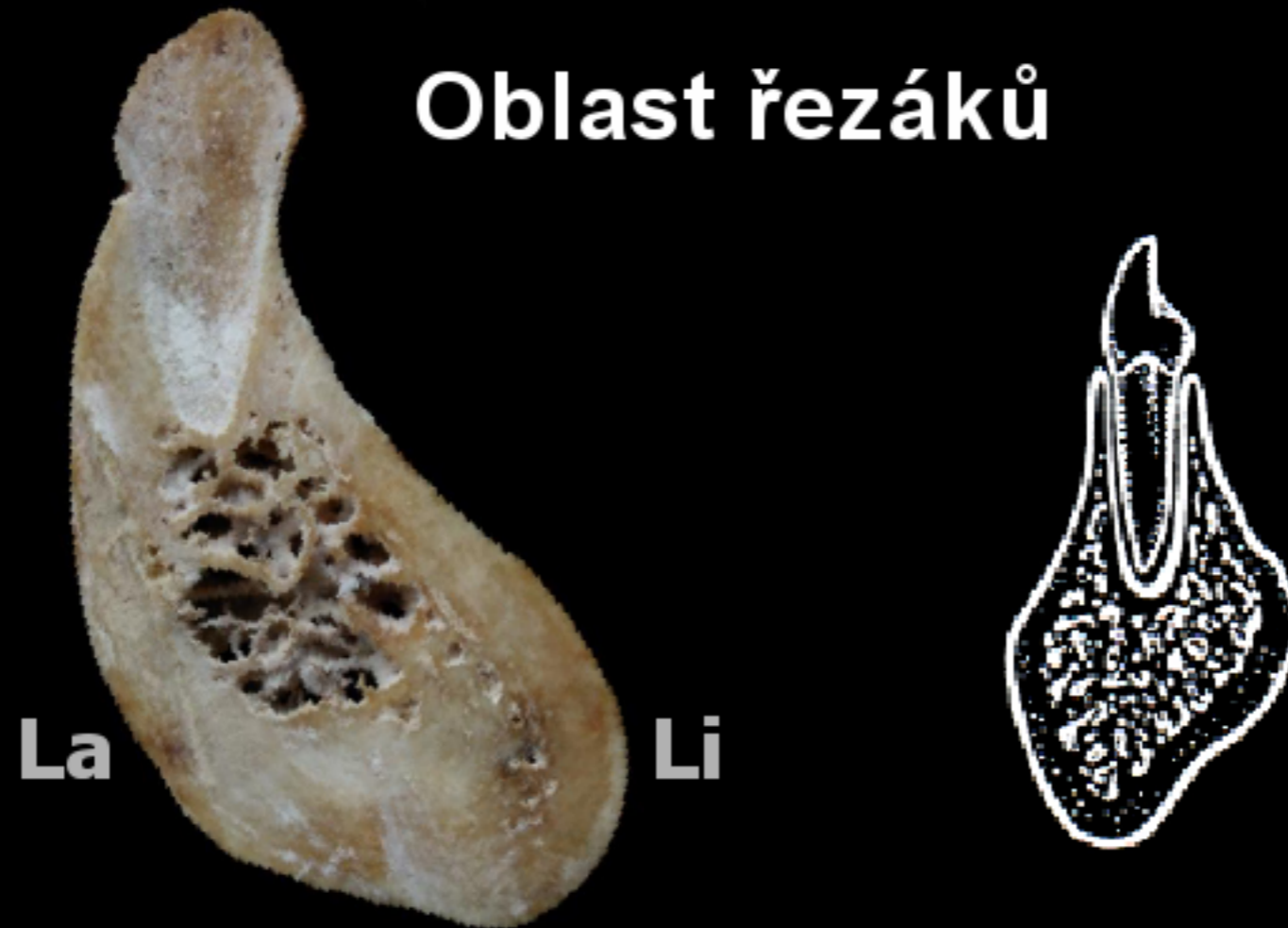
Ramus mandibulae
tenká vrstva kompakty
i spongiosy

Corpus mandibulae

- vestibulární i orální kompakta je silnější než v HČ
- zesílení kompakty:
 - ventrálně i dorsálně v oblasti brady
 - horní a dolní okraj těla
 - linea obliqua
 - linea mylohyoidea

**Místa namáhána
na ohyb při žvýkání**

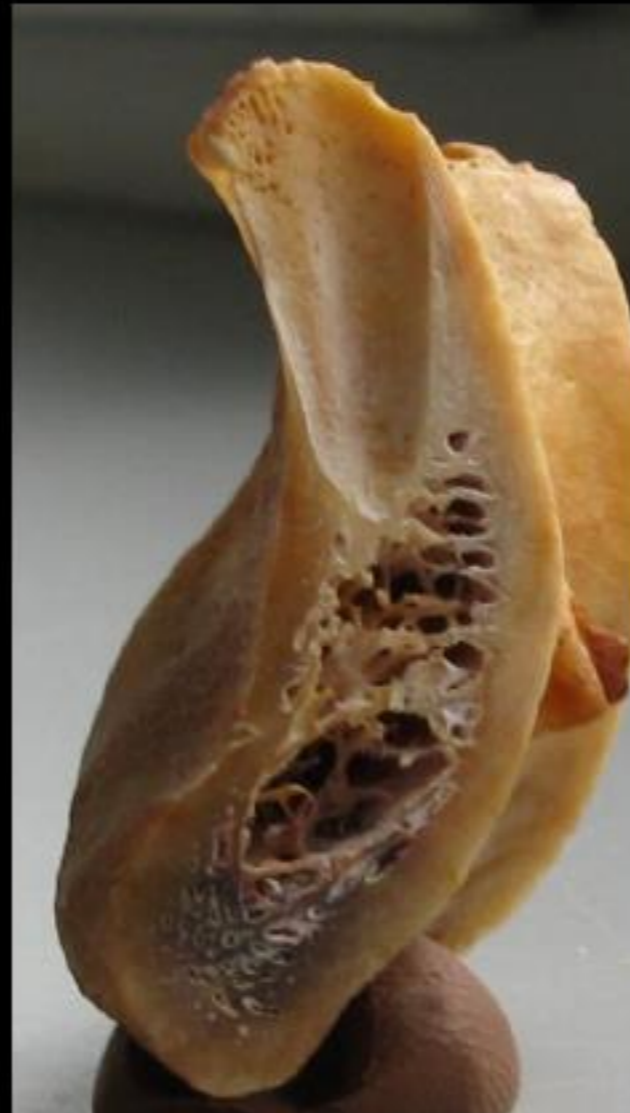2. Poměr kompakty a spongiosy



Lab. i ling. stěny tenké, tvořené vrstvou kompakty, často perforovanou

Při extrakci se stěny snadno lámou !

Oblast špičáků



La

Li

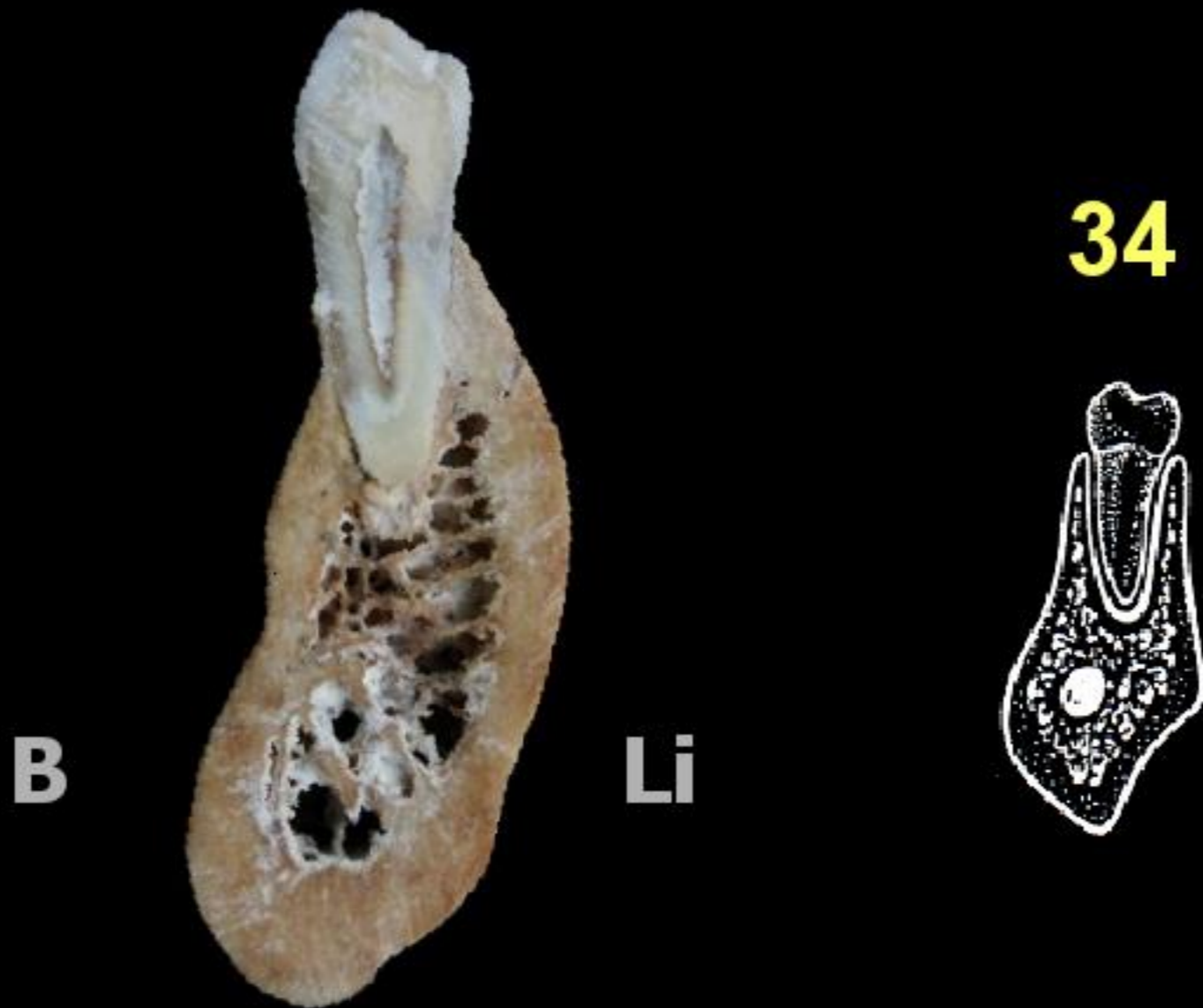Lab. i ling.

stěny tenké, tvořené vrstvou kompakty

Mohutnost kořene 3 oslabuje odolnost DČ

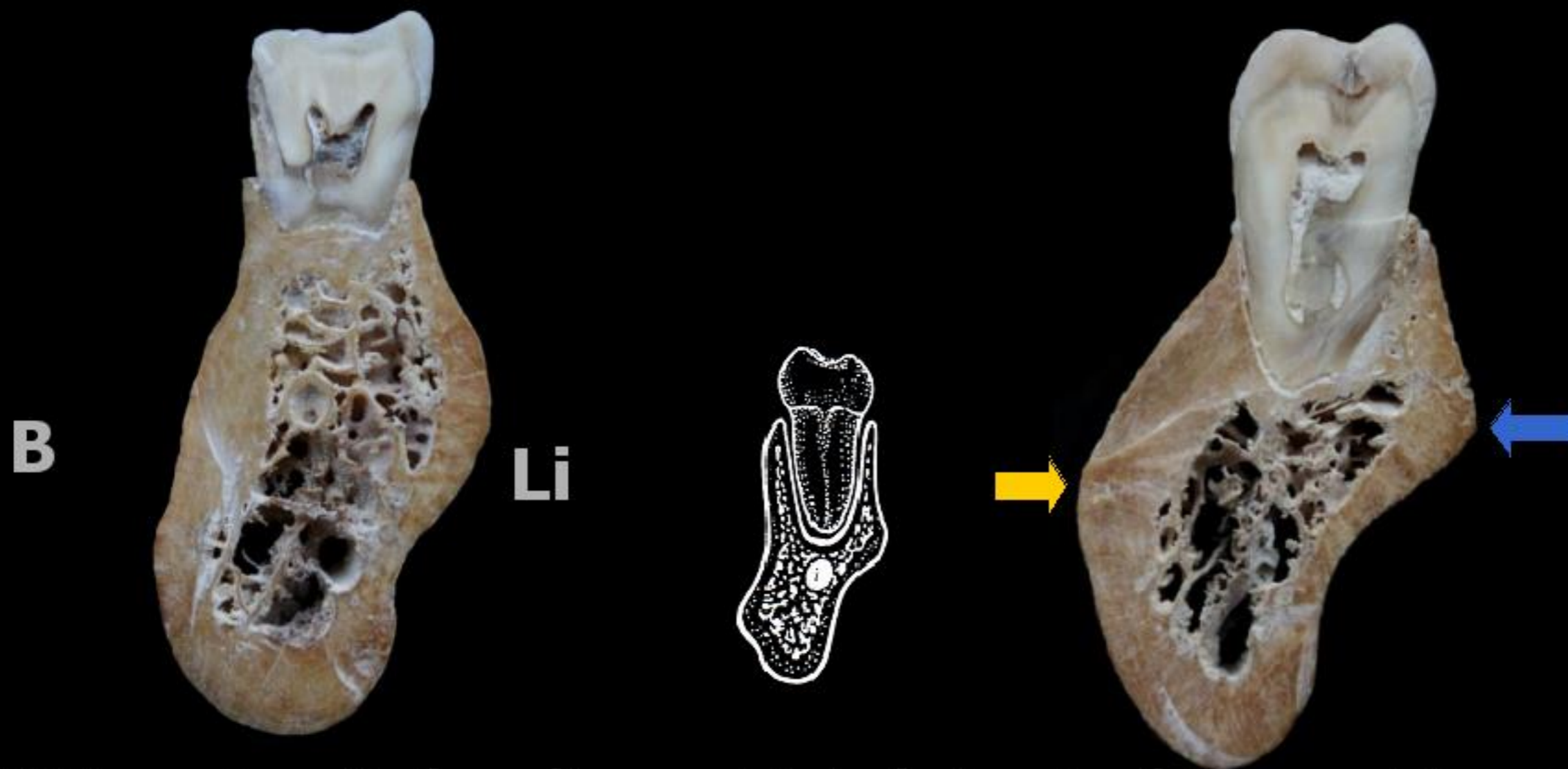
Predilekční místo vzniku zl. mandibuly !

Oblast premolárů



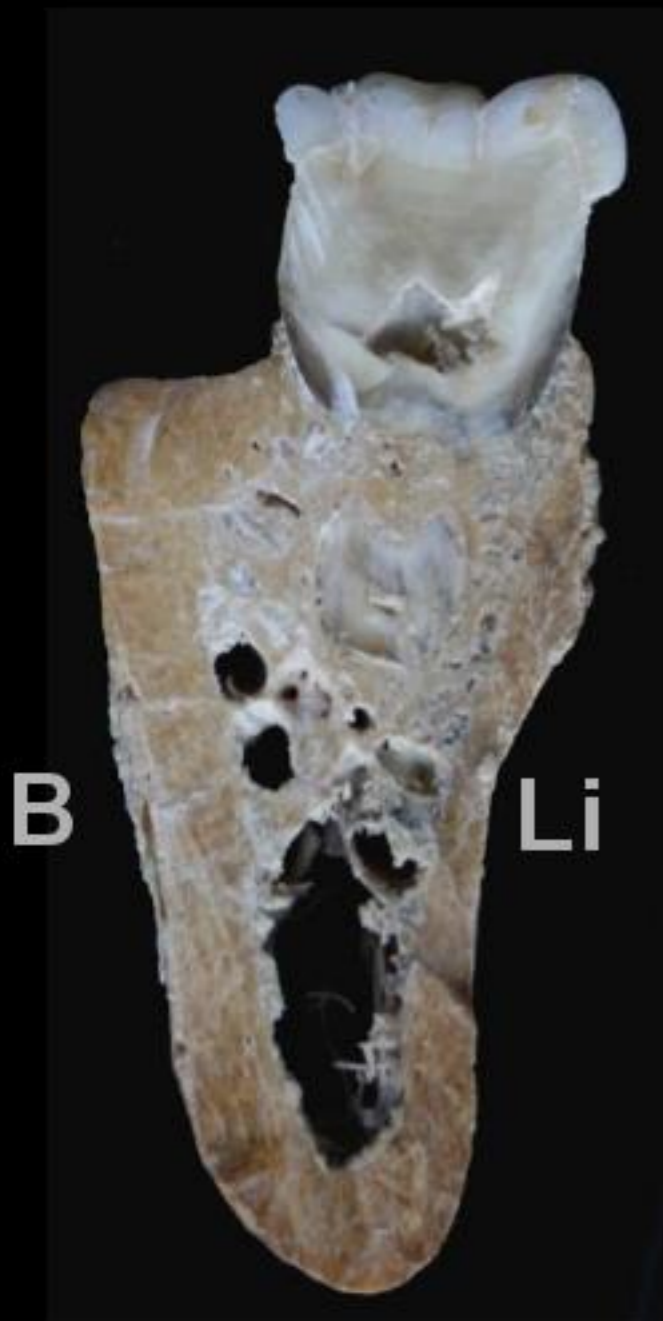**Buk. i linguálně kompakta + slabá vrstva
pre i retro-alveolární spongiosy**

Oblast molárů

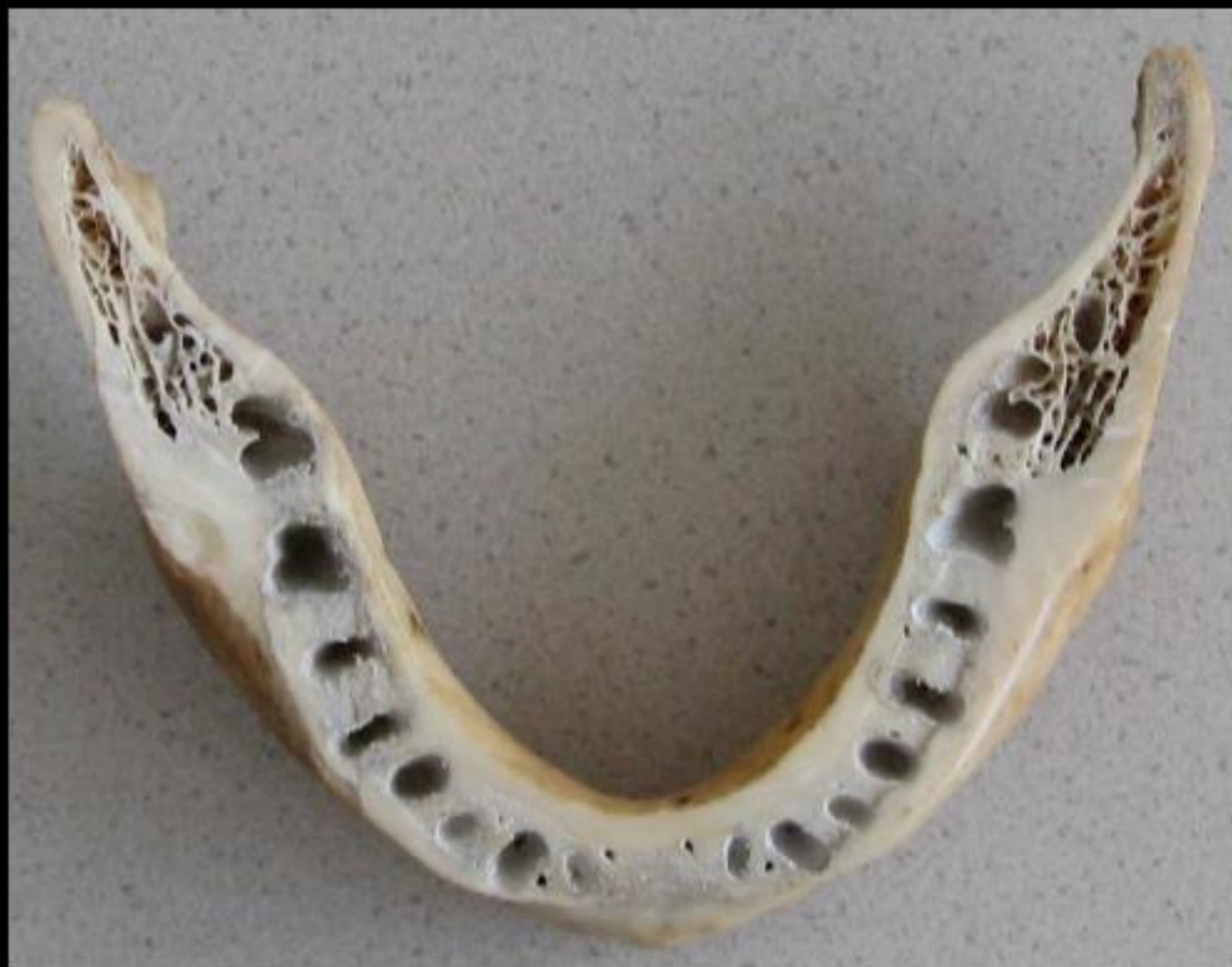
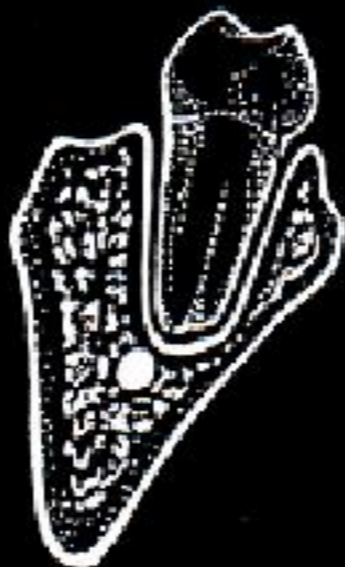
Stěny alv. silné, málo poddajné, tvořené kompakťou i spongiosou

Vrstva spongiosy zevně - **linea obliqua**
navnitř - **linea mylohyoidea**
Obtížná extrakce



38



Poloha velmi nepravidelná
Distálně od 8 řídká spongiosní kost

Šíření infekce

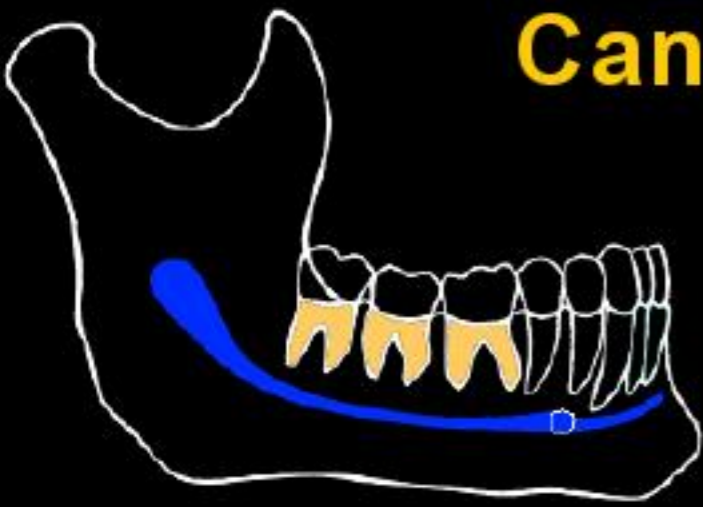
3. Vztah kořenů zubů DČ k okolním strukturám

Canalis mandibulae

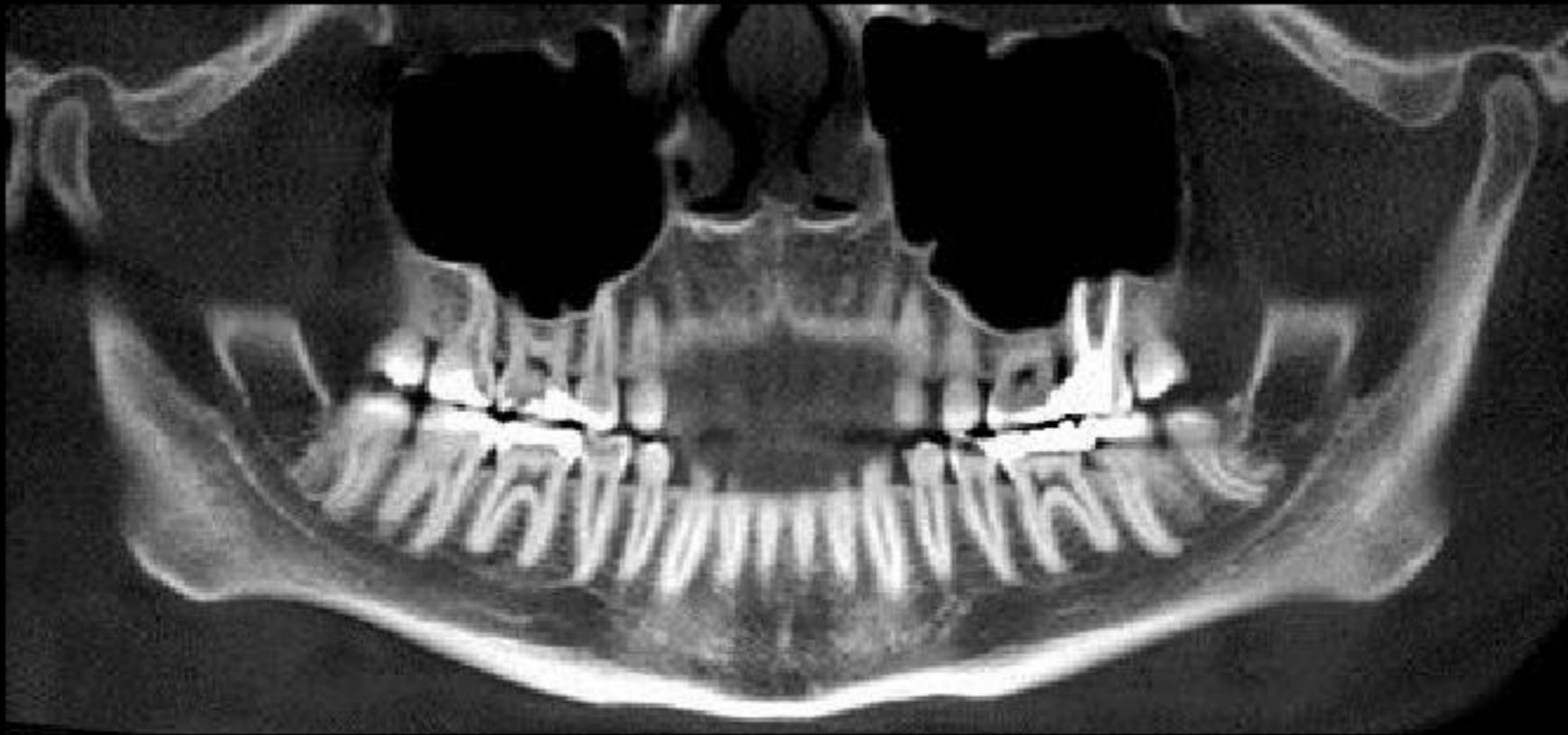
Canalis incisivus

Canalis mentalis

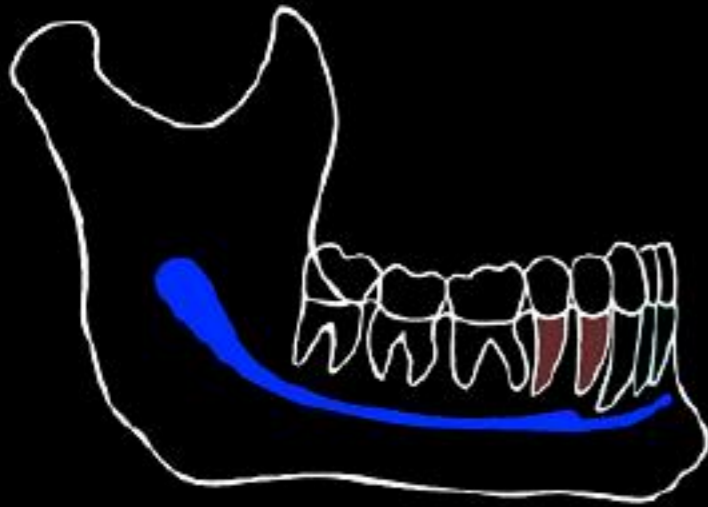
Canalis mandibulae et incisivus



Variabilní vrstva spongiosy,
ev. dehiscence kanálu i alveolu

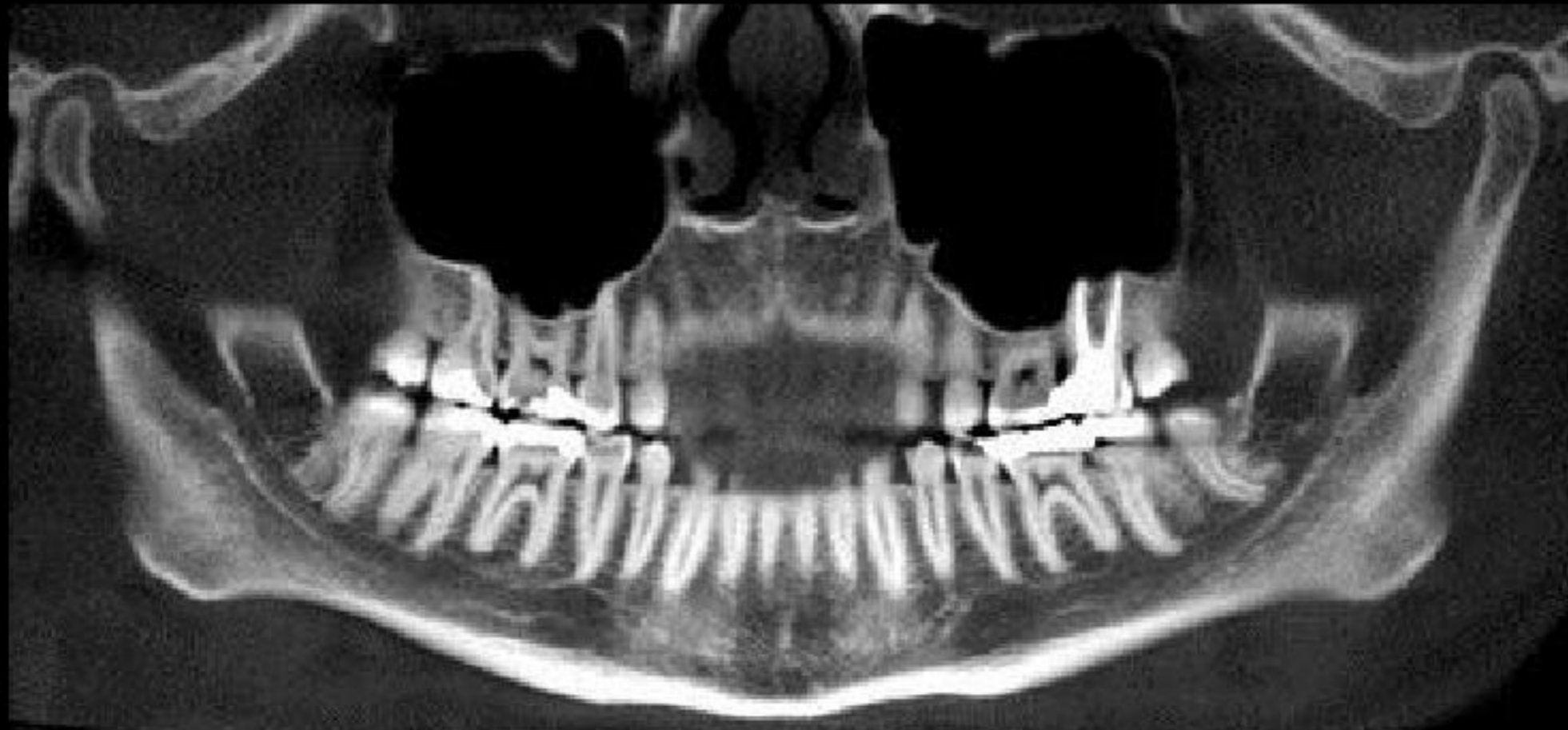


Canalis mentalis

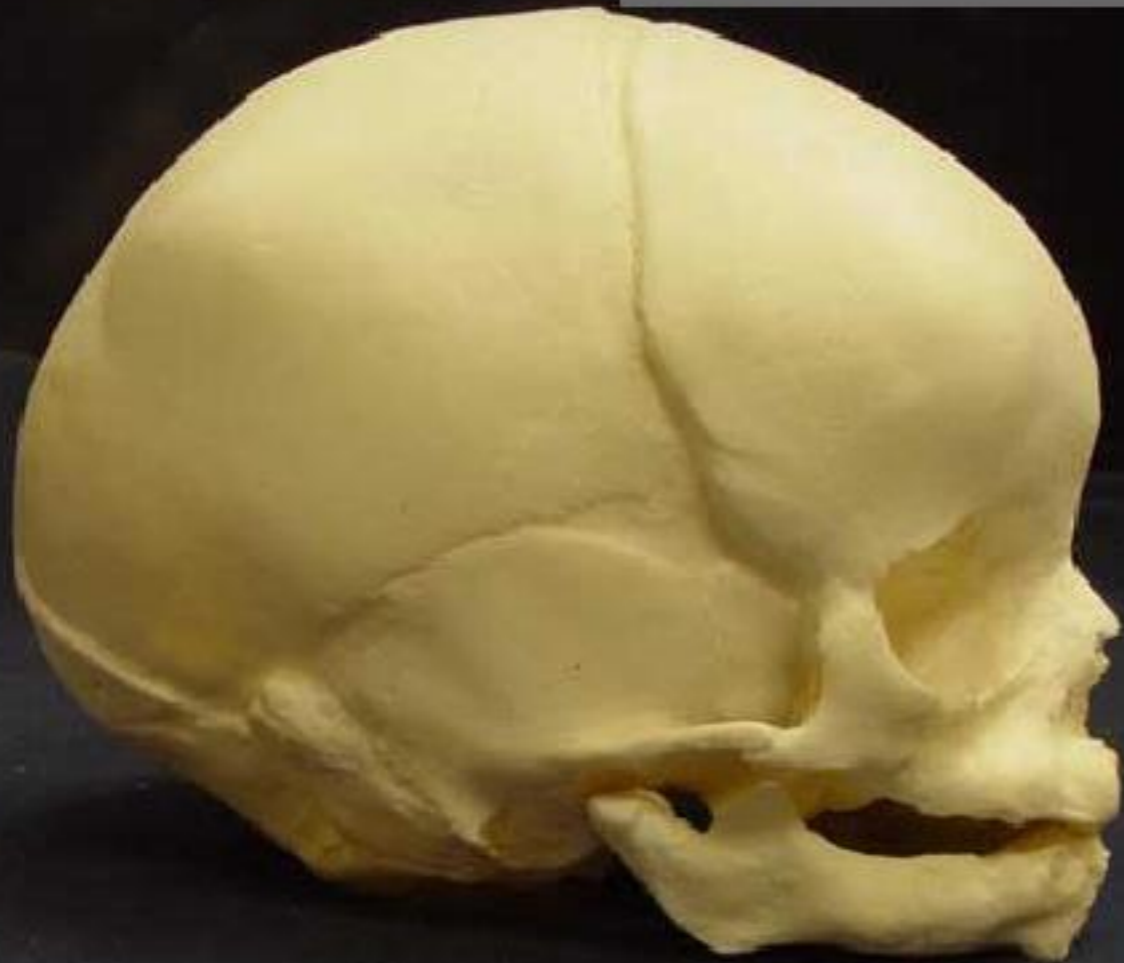

Variabilní vrstva spongiosy

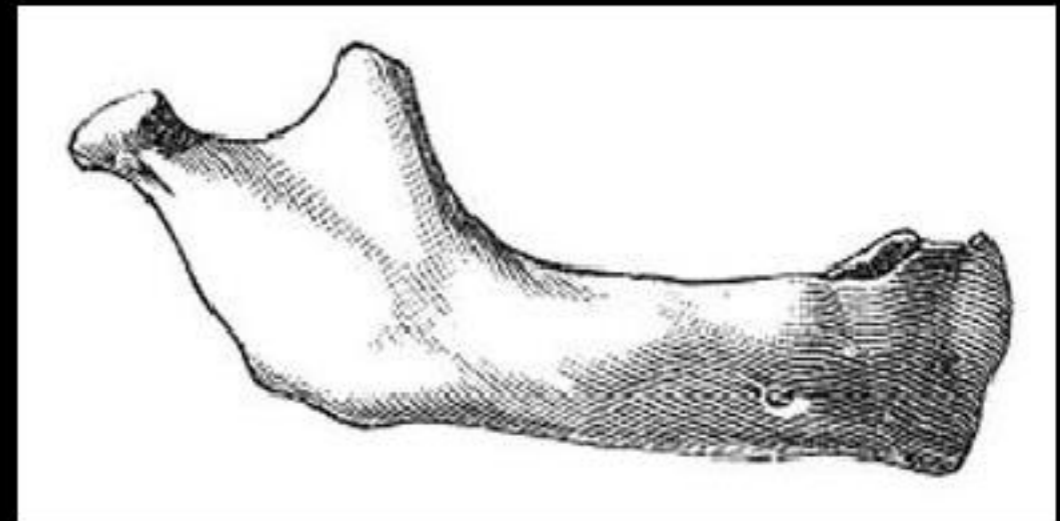
- začátek canalis ment. - hrot P1
- foramen mentale - hrot P2



Růst a věkové změny



Novorozenec



- nízká mandibula, nízký a široký ramus
- pr. coronoideus vyšší než condylaris
- symfýza
- chybí pr. alveolaris, přítomné zubní zárodky
- úhel 150 -160°
- **foramen mentale** v blízkosti dolního okraje těla

Postnatální vývoj

Růst + remodelace

Aktivní růstová zóna

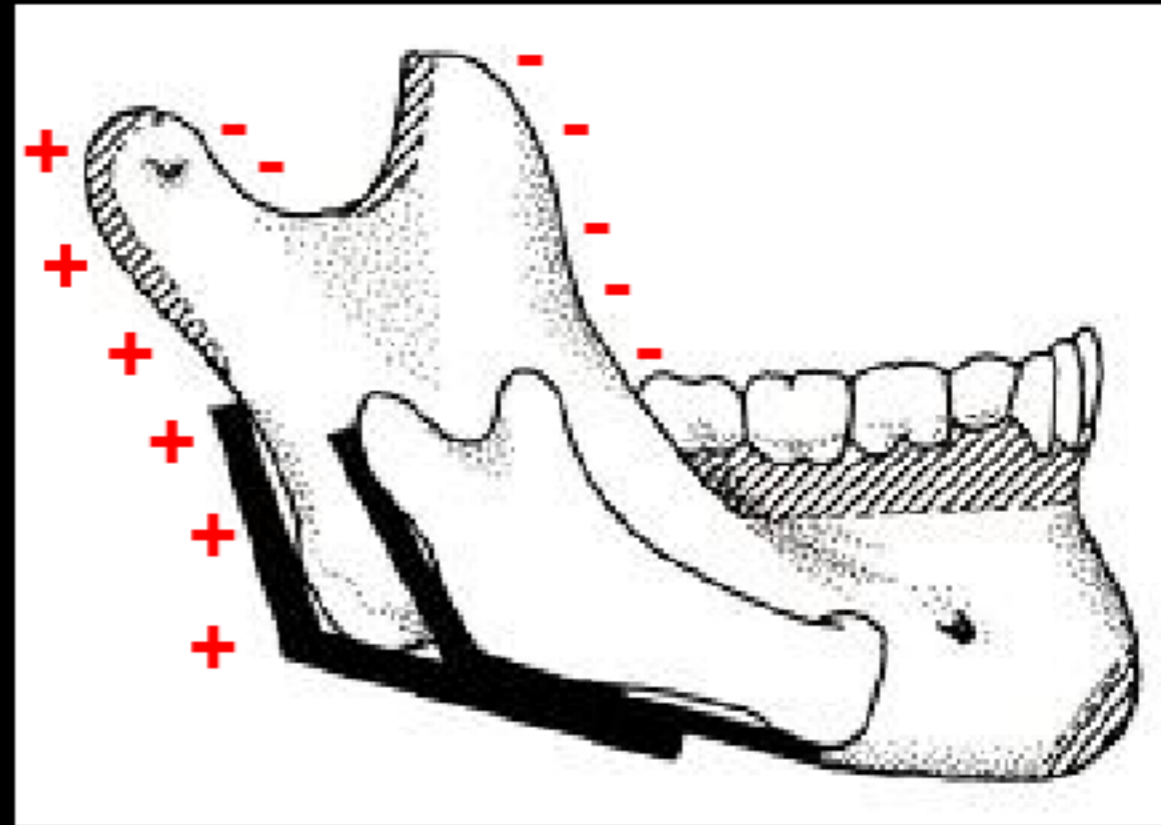
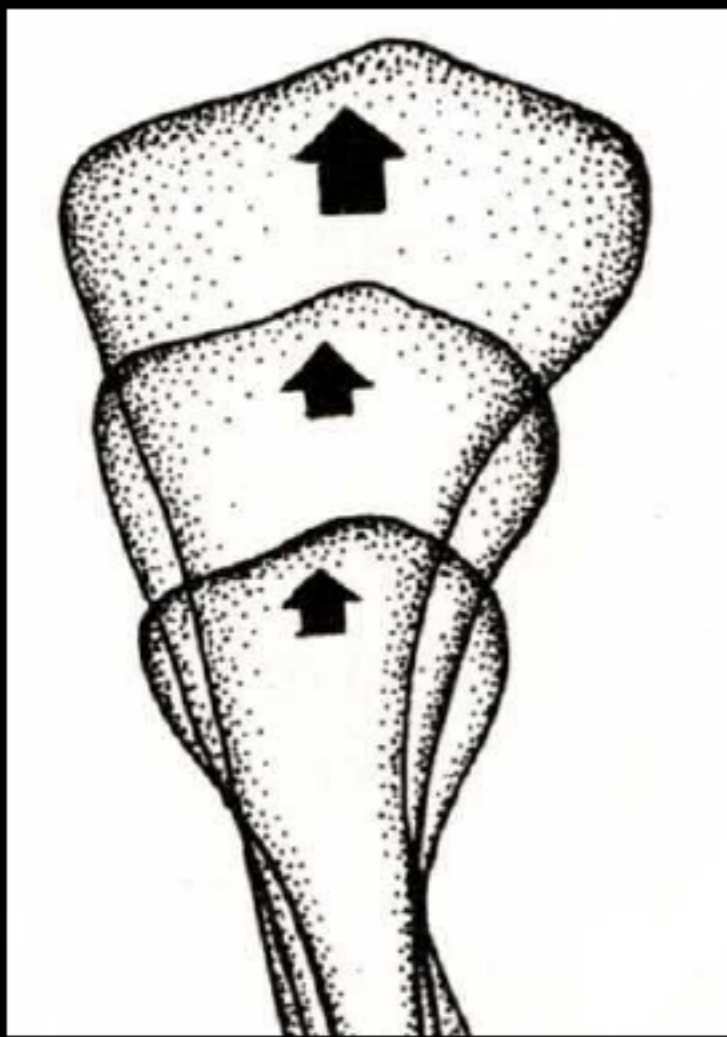
caput mandib. (do dosp.)

symphysis menti (do 1 roku)

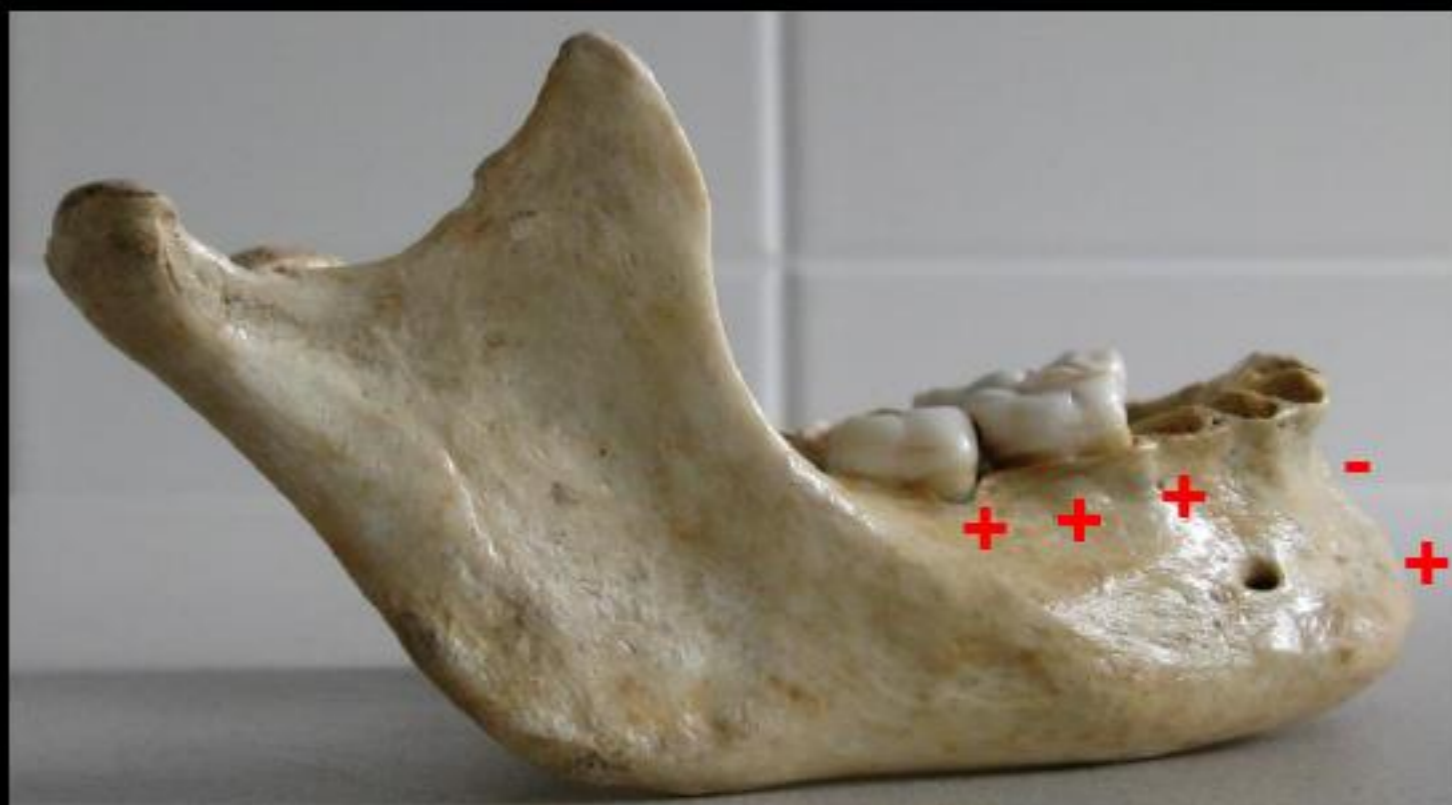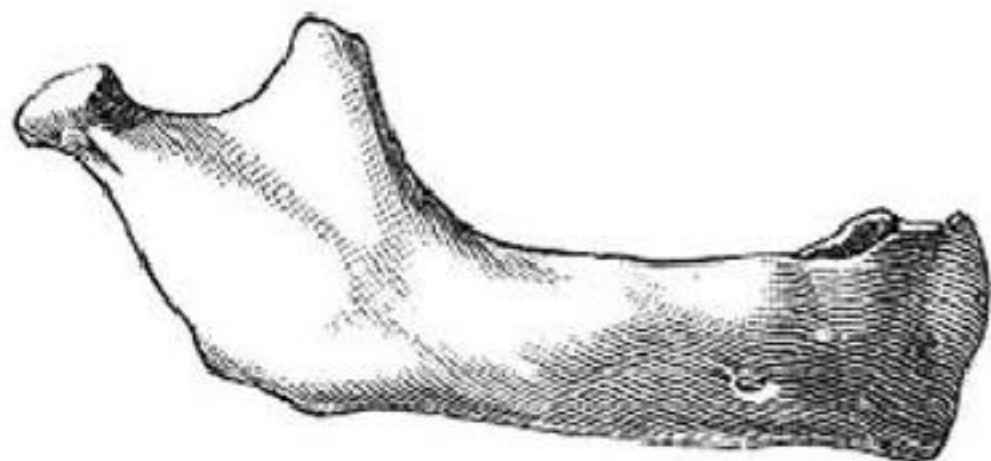
processus alveolaris

Periostální růst

Periostální apozice doplněná resorpcí = remodelace
(v průběhu celého života vlivem funkčního zatížení !)

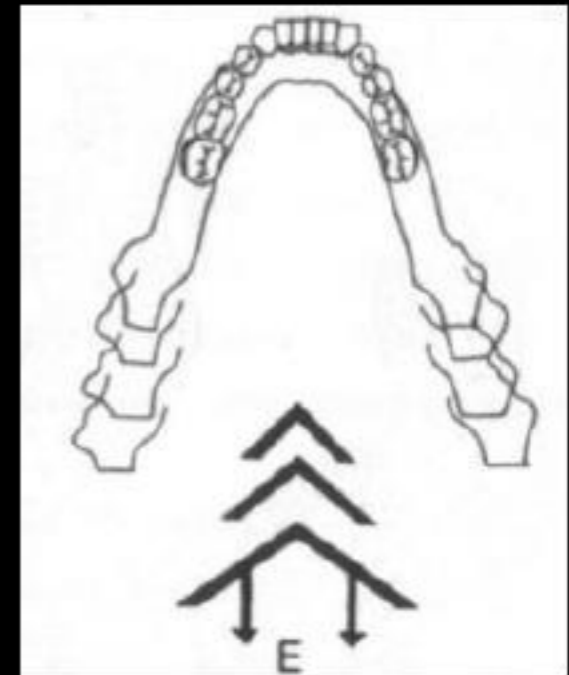


- **růst ramus mandibulae do výšky** - kl. chrupavka
- **prodloužení těla mandibuly (místo pro stoličky stálého chrupu)** - apozice kosti na zadním okraji r. mandib. a proc. condylaris a současná resorpce na předním okraji
- **zmenšení úhlu čelisti** - apozice kosti v oblasti angulus mandib.

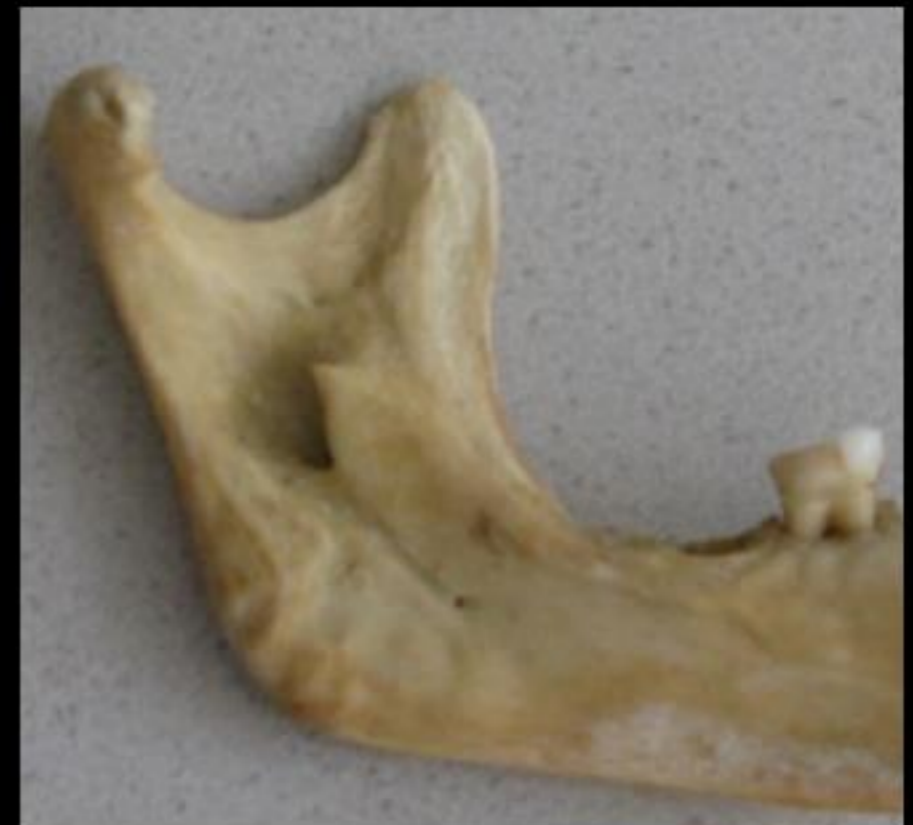

- **růst těla mandibuly do výšky** - pr. alveolaris > foramen mentale se posune do středu těla
- **zvýraznění brady** - apozice kosti + resorpce kosti nad bradou (> změna směru for. mentale)

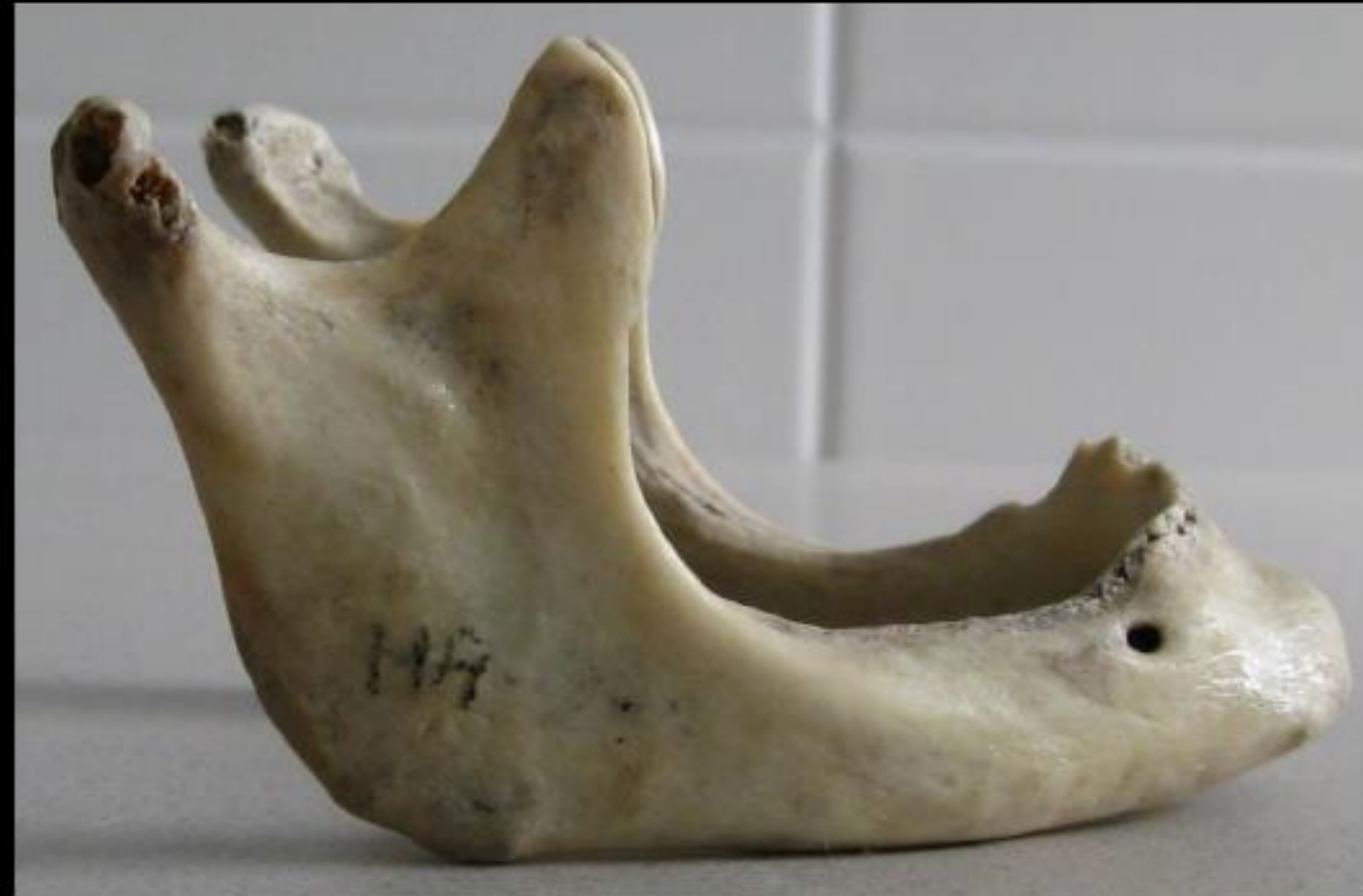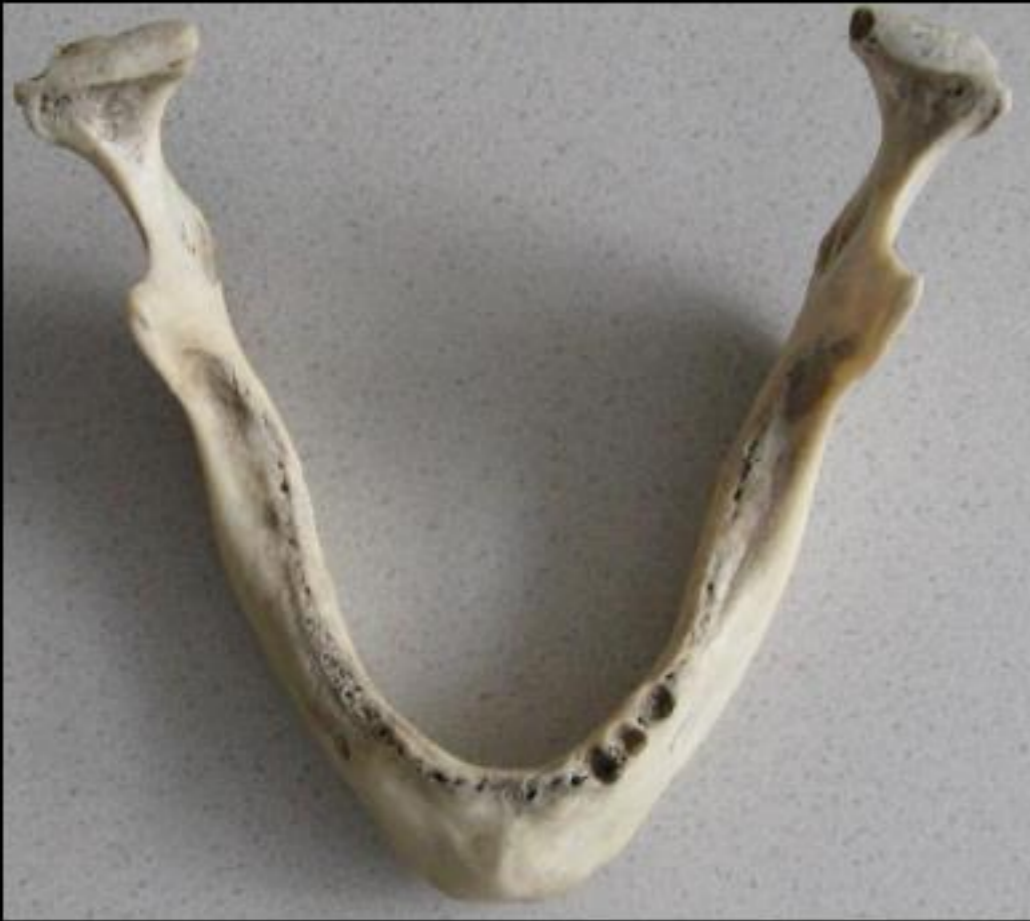- rozevírání mandibuly laterálně (apozicí kosti na lat. ploše a resorpcí na med. ploše těla)
 - > změna směru **canalis mandibulae**



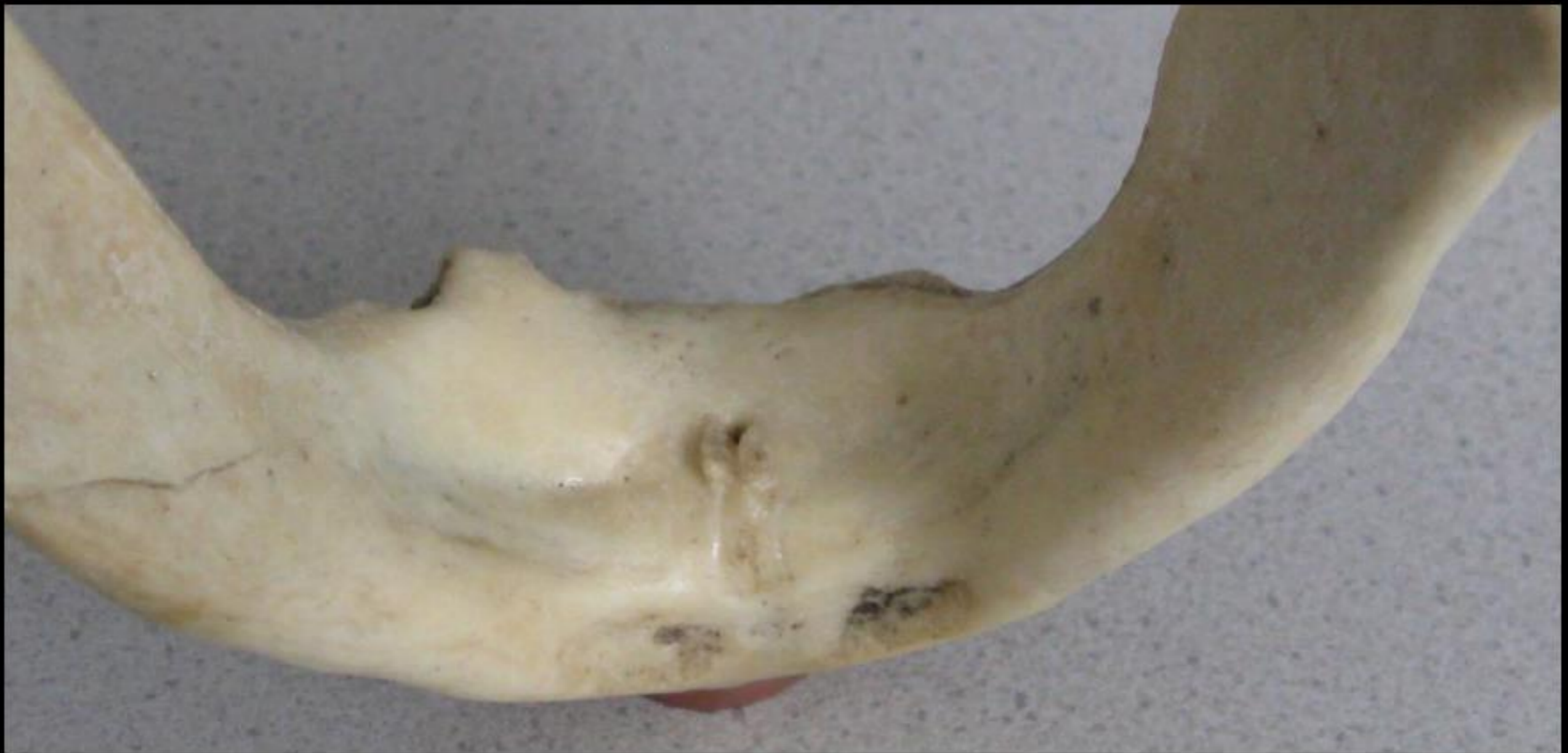- **foramen mandibulae** - otevírá se nahoru a dozadu



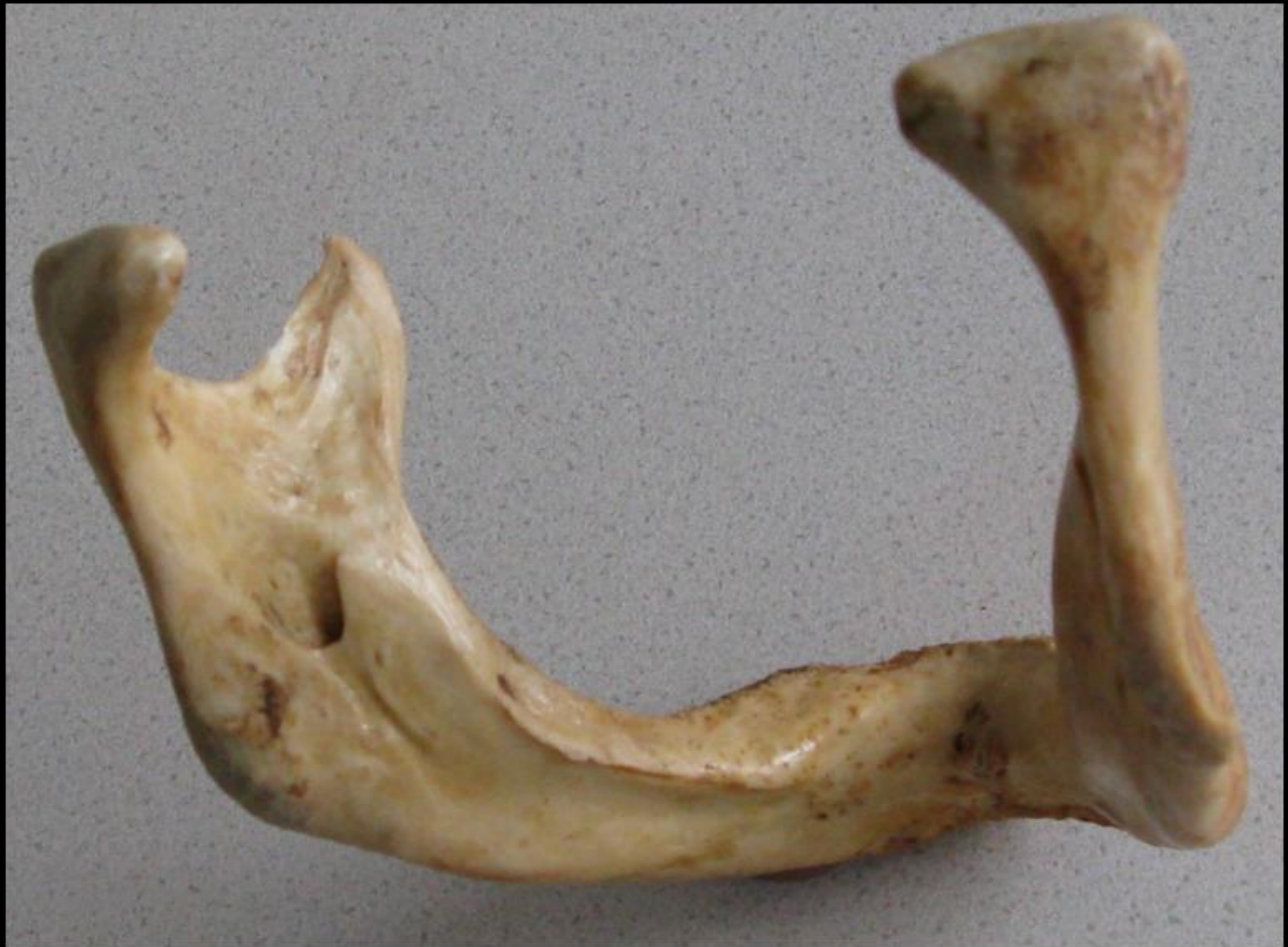Stařecká mandibula



- ztráta zubů > atrofie alveolárního výb. > posun canalis mandibulae a foramen mentale nahoru
- zvětšení úhlu na 140°
- prohloubení trig. retromolare
- prohloubení fovea pteryg. > zúžení colum mand.
- změna činnosti žvýkacích svalů > posun brady dopředu

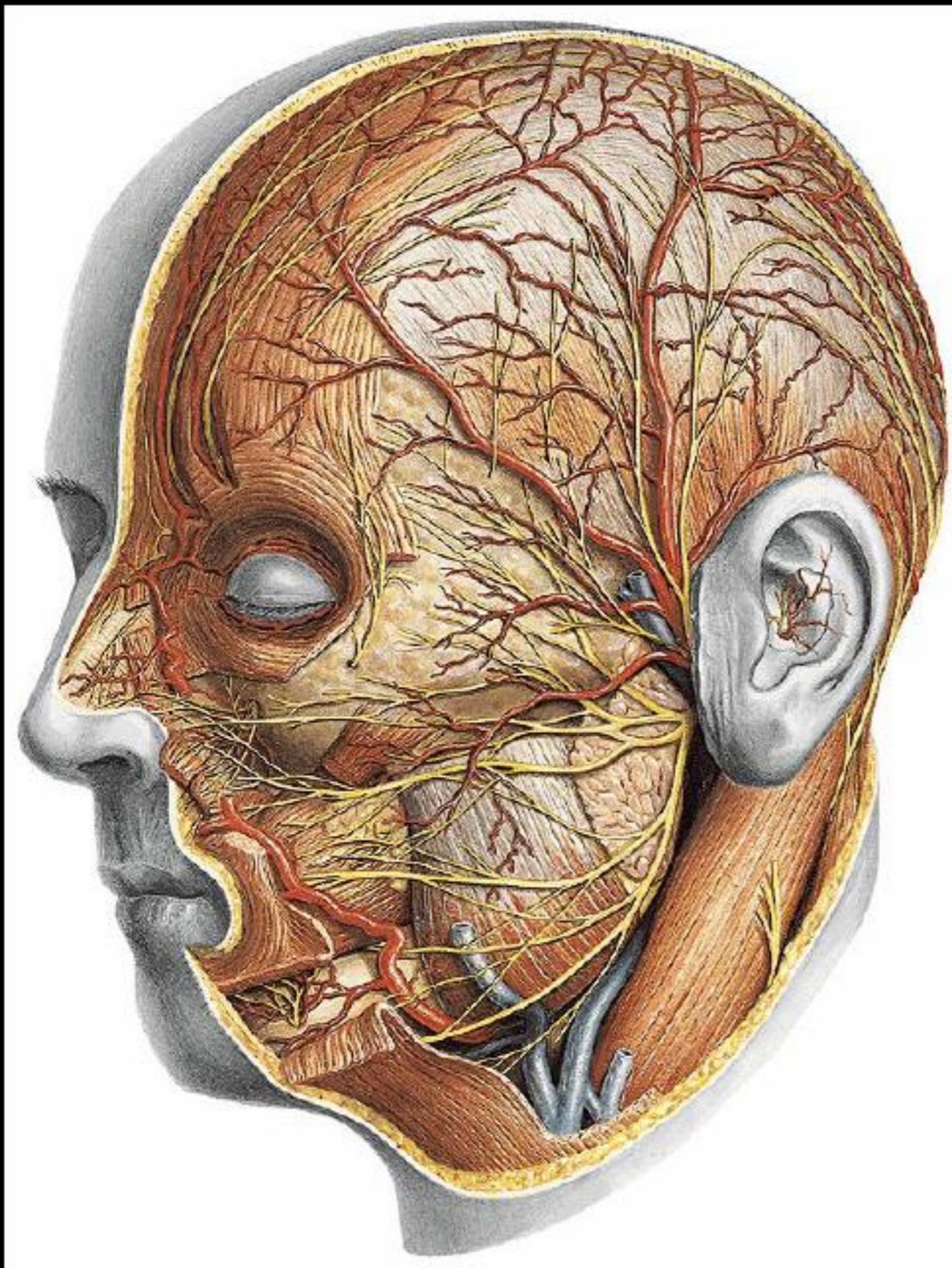


- prohloubení fossae digastricae
- zbytnění spinae mentales



ostrá linea mylohyoidea

Topografické vztahy



A. et v. facialis

Tlakový bod a. facialis

Vztah caput mandib. k **zevnímu zvuk.**

