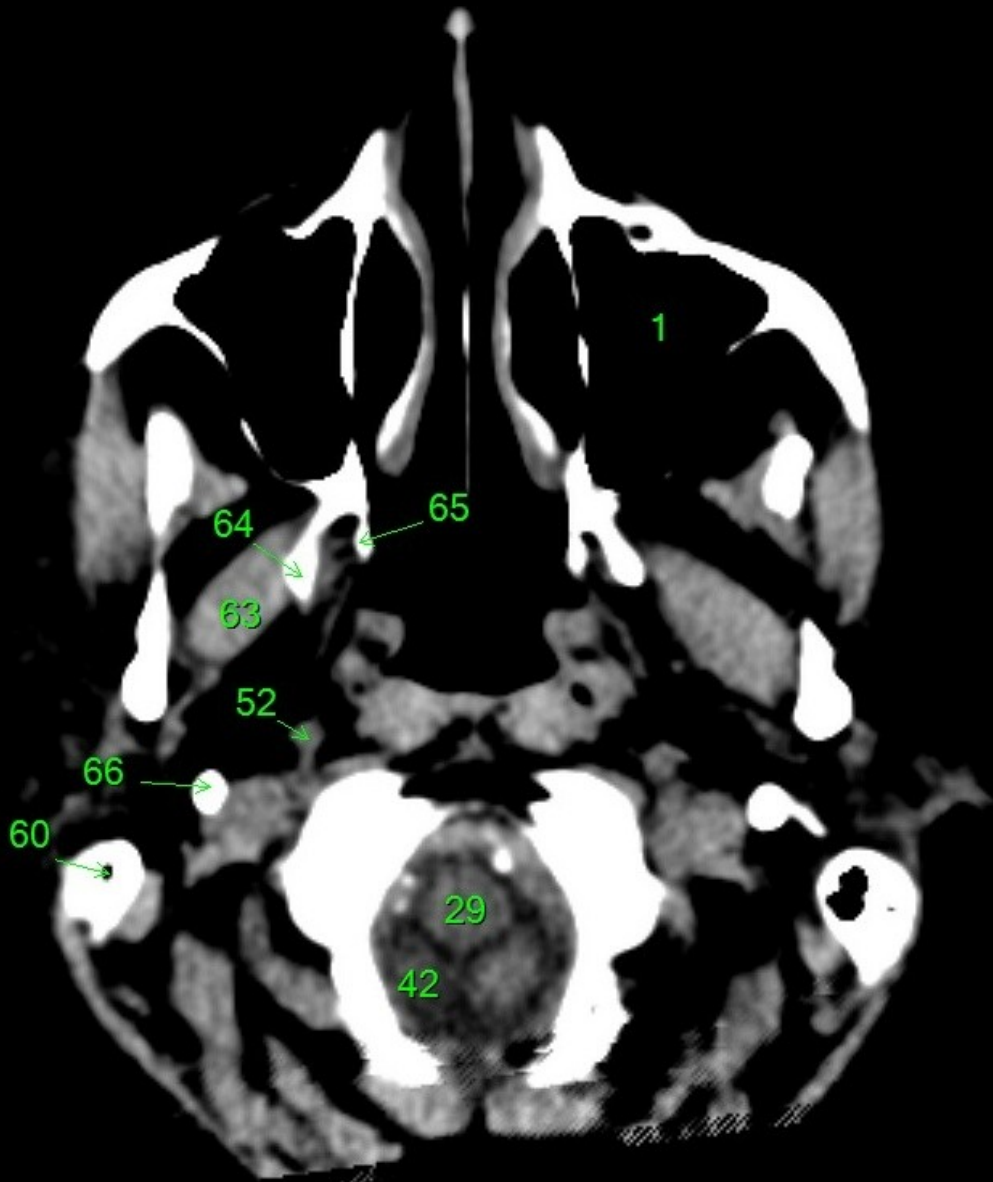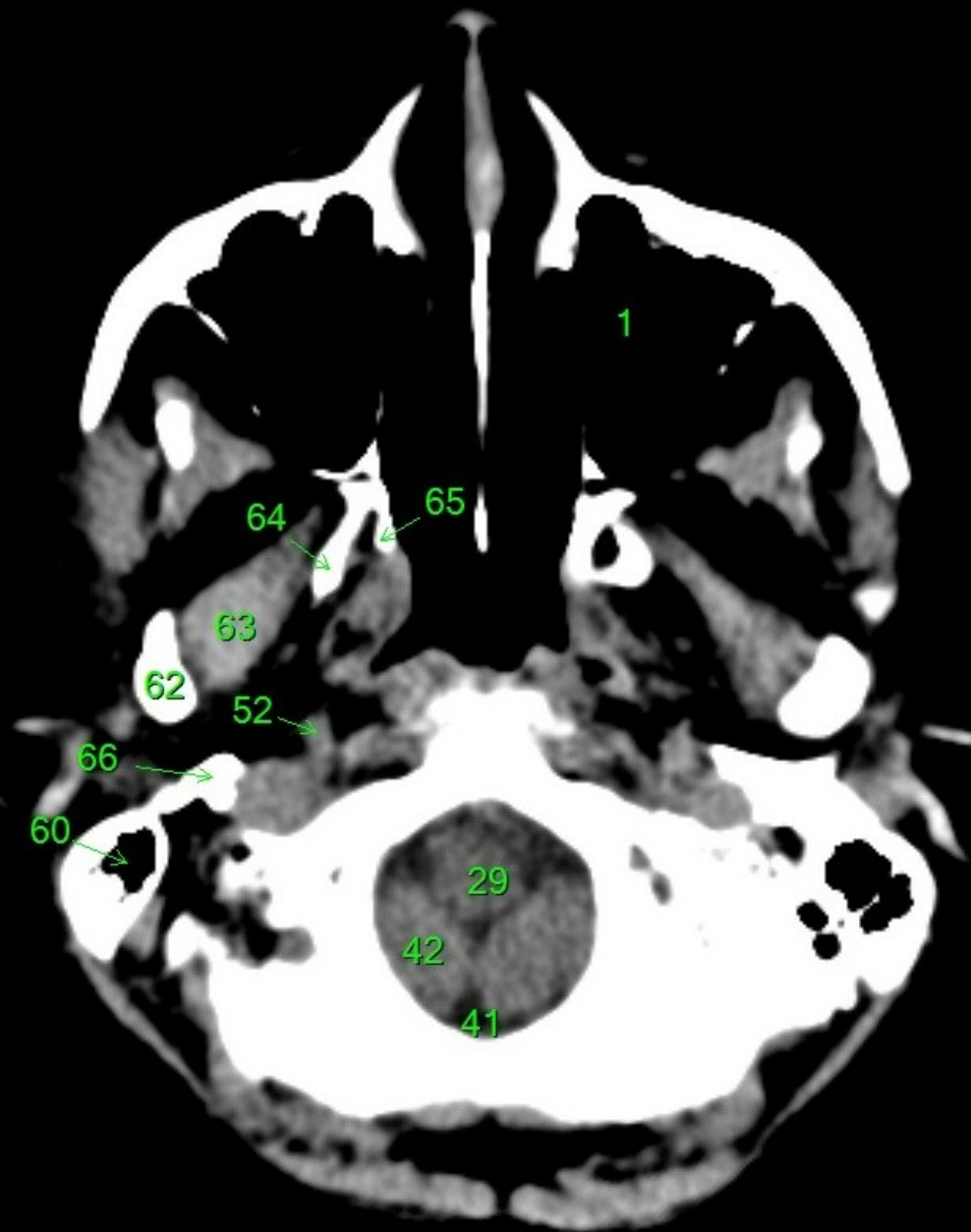
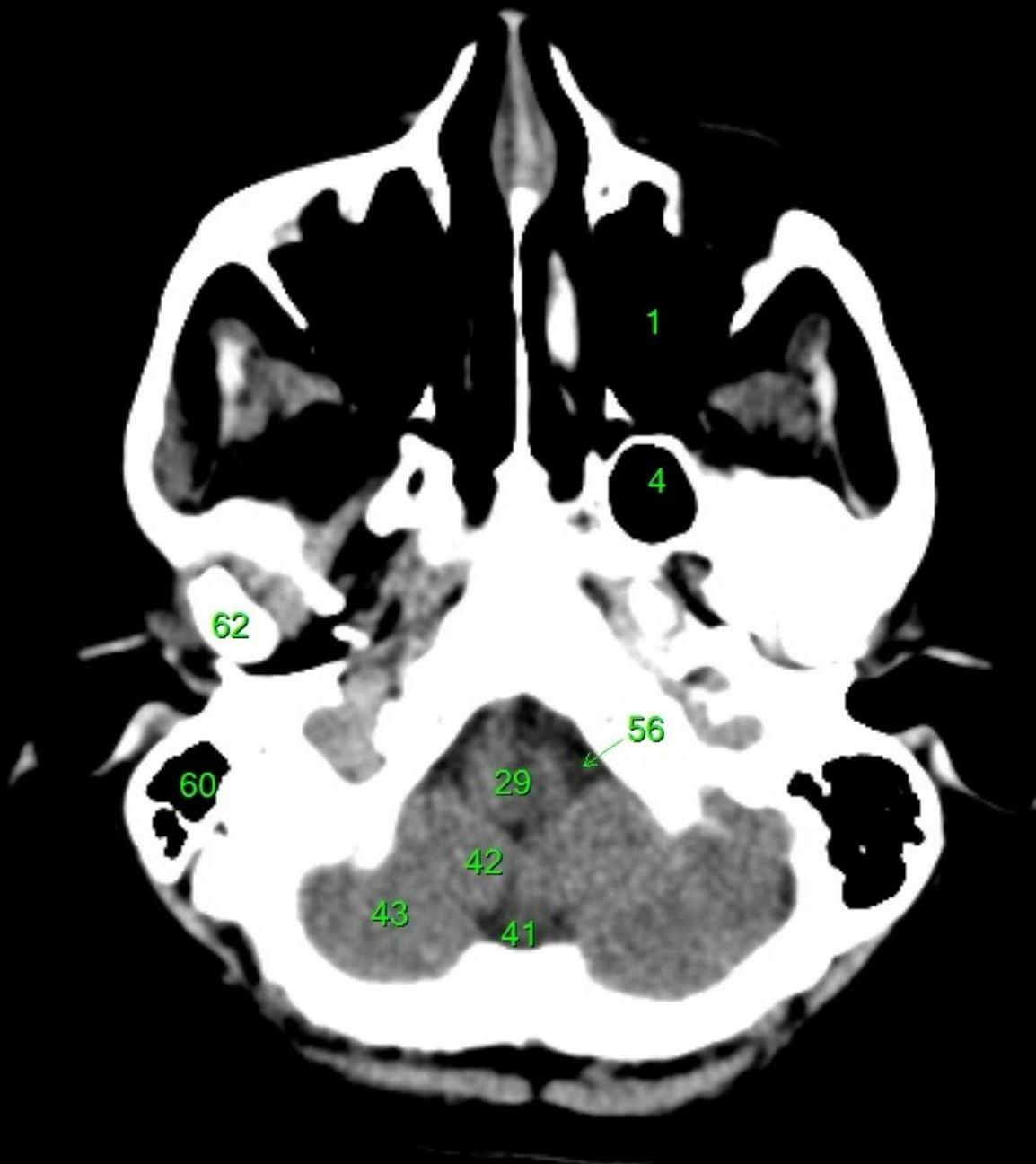




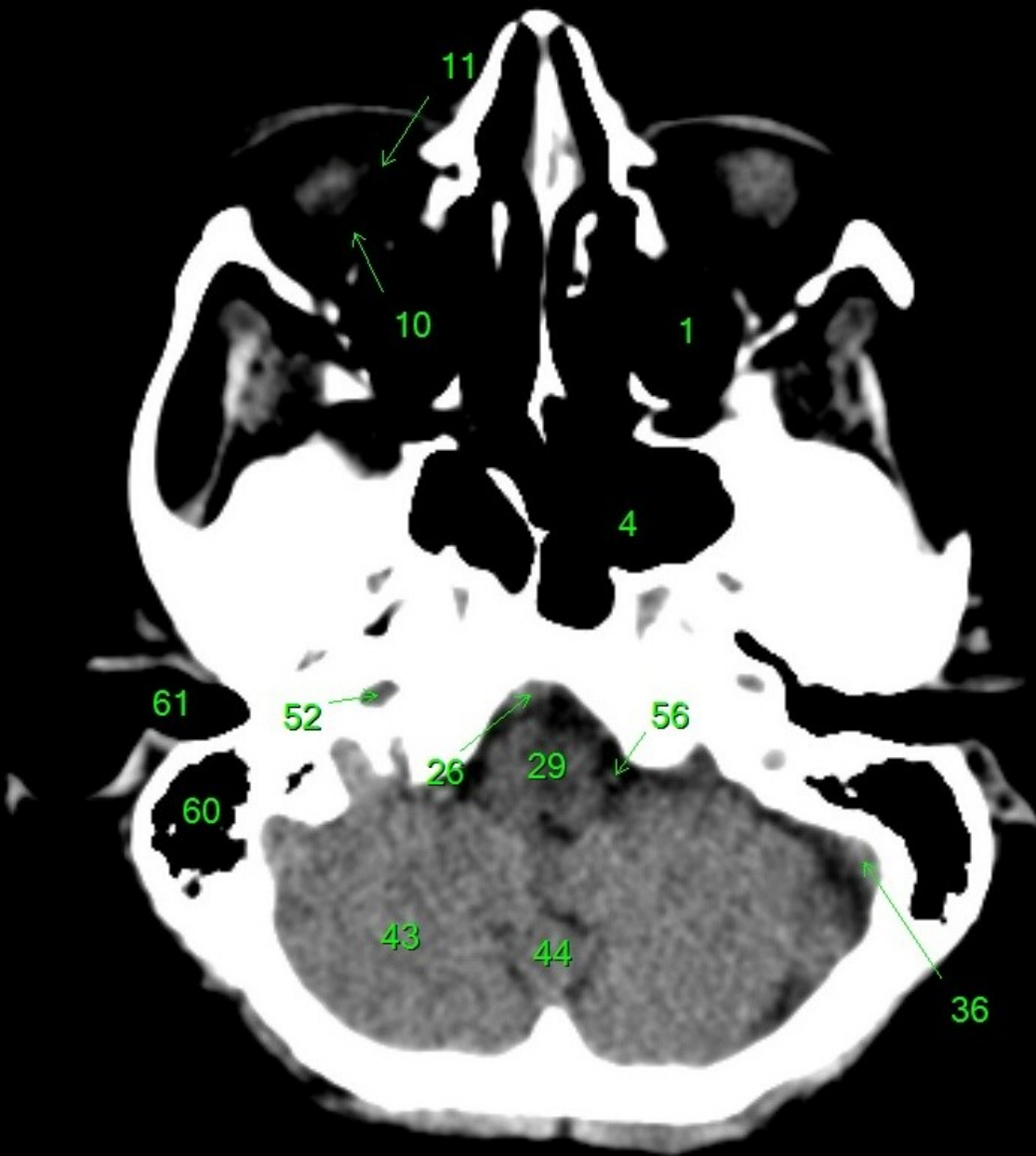
1. sinus maxillaris
2. bulbus oculi
3. sinus ethmoidalis
4. sinus sphenoidalis
5. sinus frontalis
6. n. opticus
7. m. rectus medialis
8. m. rectus lateralis
9. a. ophthalmica
10. m. rectus inferior
11. m. obliquus inferior
12. m. rectus superior
13. ventr. later., cornu frontale
14. ventriculus lateralis
15. ventr. later., cornu occipitale
16. ventr. later., cornu temporale
17. sulcus centralis
18. ventriculus tertius
19. m. obliquus superior
20. cisterna ambiens
21. plexus choroideus
22. glandula pinealis (kalcifikace)
23. falx cerebri
24. tentorium cerebelli
25. septum pellucidum
26. arteria basilaris
27. ventriculus quartus
28. pedunculus cerebri
29. medulla oblongata
30. caput nuclei caudati
31. corpus nuclei caudati
32. corpus callosum, truncus
33. splenium corporis callosi
34. thalamus
35. sinus sagittalis superior
36. sinus sigmoideus
37. sinus transversus
38. mesencephalon
39. pons
40. hypophysis
41. cisterna magna cerebelli
42. tonsilla cerebelli
43. hemispherium cerebelli
44. vermis cerebelli
45. pedunculus cerebellaris
46. sulcus lateralis (Sylvii)
47. lobus occipitalis
48. lobus parietalis
49. lobus temporalis
50. lobus frontalis
51. lobus insularis
52. a. carotis interna
53. a. cerebri media
54. dorsum sellae
55. capsula interna
56. cisterna pontocerebellaris
57. bazální cisterny
58. cisterna laminae quadrigeminae
59. nucleus lentiformis
(globus pallidus + putamen)
60. cellulae mastoideae
61. meatus acusticus externus
62. processus condylaris mandibulae
63. musculus pterygoideus lateralis
64. lamina lateralis proc. pterygoidei
65. lamina medialis proc. pterygoidei
66. processus styloideus
67. meatus nasi communis
68. meatus nasi inferior
69. meatus nasi medius
70. meatus nasi superior
71. concha nasalis inferior
72. concha nasalis media
73. ramus mandibulae
74. processus coronoideus mandibulae
75. dens axis
76. atlas
77. condylus occipitalis
78. processus alveolaris maxillae
79. palatum durum
80. sutura palatina mediana
81. septum nasi
82. foramina palatina minora
83. foramen palatinum majus
84. crista galli
85. sutura coronalis
86. sutura sagittalis
87. sutura squamosa
88. sutura sphenofrontalis
89. musculus masseter
90. musculus temporalis
91. musculus pterygoideus medialis
92. sutura lambdoidea
93. fossa pterygopalatina
94. fissura orbitalis inferior
95. foramen rotundum
96. canalis pterygoideus
97. canalis n. hypoglossi
98. foramen jugulare
99. fissura petrooccipitalis
100. foramen ovale
101. foramen spinosum
102. canalis caroticus
103. canalis opticus
104. foramen lacerum



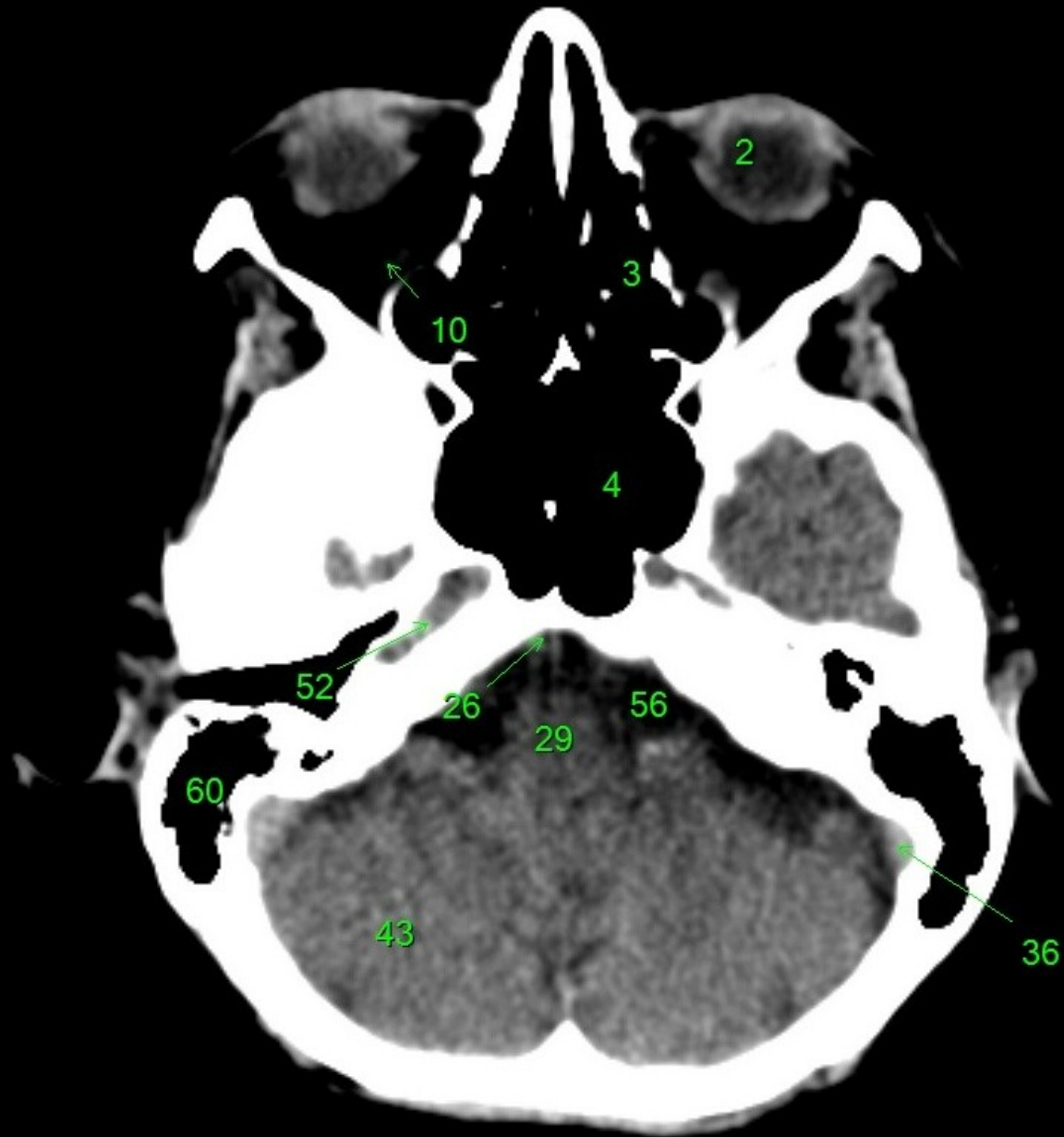
1. sinus maxillaris
2. bulbus oculi
3. sinus ethmoidalis
4. sinus sphenoidalis
5. sinus frontalis
6. n. opticus
7. m. rectus medialis
8. m. rectus lateralis
9. a. ophthalmica
10. m. rectus inferior
11. m. obliquus inferior
12. m. rectus superior
13. ventr. later., cornu frontale
14. ventriculus lateralis
15. ventr. later., cornu occipitale
16. ventr. later., cornu temporale
17. sulcus centralis
18. ventriculus tertius
19. m. obliquus superior
20. cisterna ambiens
21. plexus choroideus
22. glandula pinealis (kalcifikace)
23. falx cerebri
24. tentorium cerebelli
25. septum pellucidum
26. arteria basilaris
27. ventriculus quartus
28. pedunculus cerebri
29. medulla oblongata
30. caput nuclei caudati
31. corpus nuclei caudati
32. corpus callosum, truncus
33. splenium corporis callosi
34. thalamus
35. sinus sagittalis superior
36. sinus sigmoideus
37. sinus transversus
38. mesencephalon
39. pons
40. hypophysis
41. cisterna magna cerebelli
42. tonsilla cerebelli
43. hemispherium cerebelli
44. vermis cerebelli
45. pedunculus cerebellaris
46. sulcus lateralis (Sylvii)
47. lobus occipitalis
48. lobus parietalis
49. lobus temporalis
50. lobus frontalis
51. lobus insularis
52. a. carotis interna
53. a. cerebri media
54. dorsum sellae
55. capsula interna
56. cisterna pontocerebellaris
57. bazální cisterny
58. cisterna laminae quadrigeminae
59. nucleus lentiformis (globus pallidus + putamen)
60. cellulae mastoideae
61. meatus acusticus externus
62. processus condylaris mandibulae
63. musculus pterygoideus lateralis
64. lamina lateralis proc. pterygoidei
65. lamina medialis proc. pterygoidei
66. processus styloideus
67. meatus nasi communis
68. meatus nasi inferior
69. meatus nasi medius
70. meatus nasi superior
71. concha nasalis inferior
72. concha nasalis media
73. ramus mandibulae
74. processus coronoideus mandibulae
75. dens axis
76. atlas
77. condylus occipitalis
78. processus alveolaris maxillae
79. palatum durum
80. sutura palatina mediana
81. septum nasi
82. foramina palatina minora
83. foramen palatinum majus
84. crista galli
85. sutura coronalis
86. sutura sagittalis
87. sutura squamosa
88. sutura sphenofrontalis
89. musculus masseter
90. musculus temporalis
91. musculus pterygoideus medialis
92. sutura lambdoidea
93. fossa pterygopalatina
94. fissura orbitalis inferior
95. foramen rotundum
96. canalis pterygoideus
97. canalis n. hypoglossi
98. foramen jugulare
99. fissura petrooccipitalis
100. foramen ovale
101. foramen spinosum
102. canalis caroticus
103. canalis opticus
104. foramen lacerum



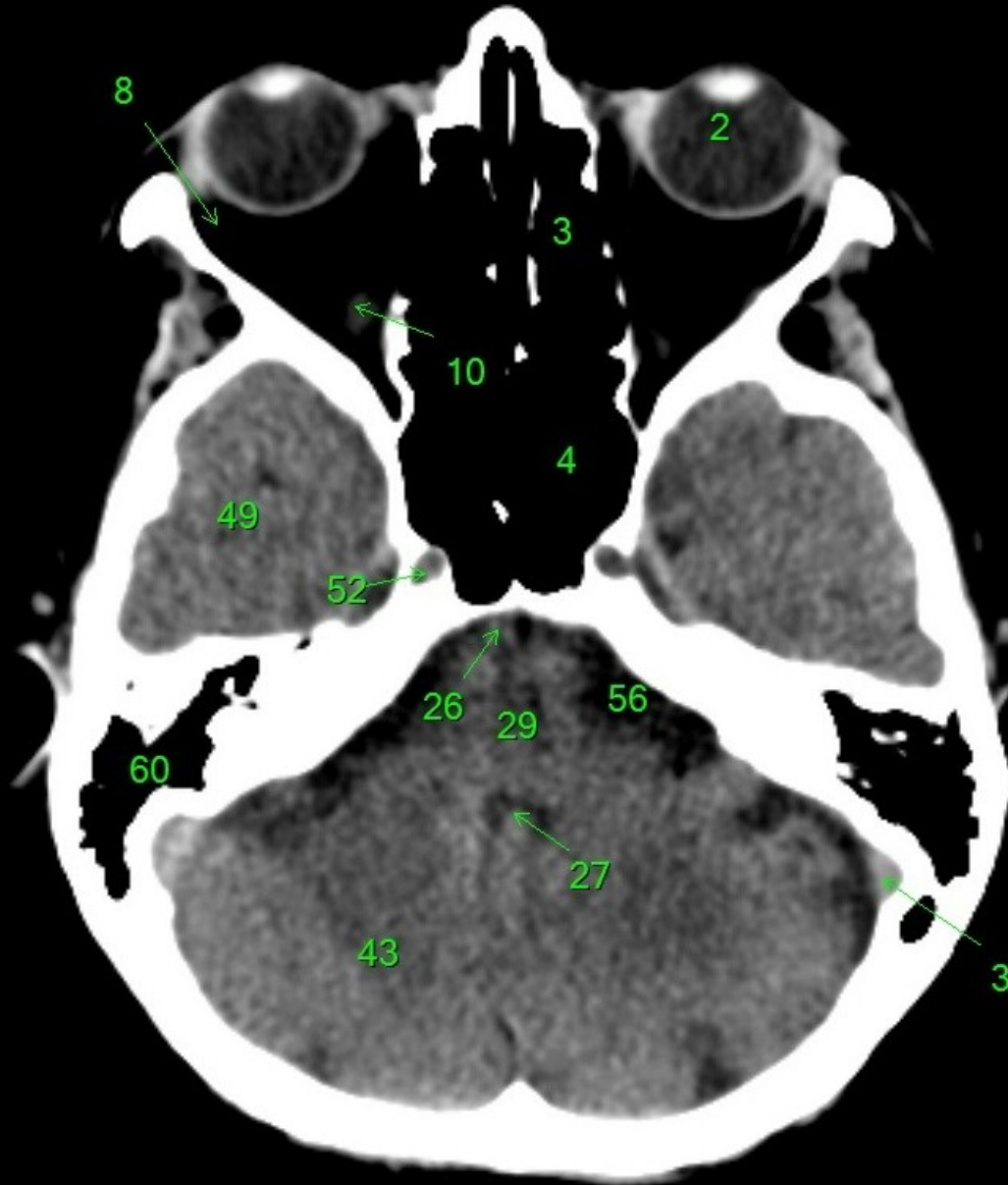1. sinus maxillaris
2. bulbus oculi
3. sinus ethmoidalis
4. sinus sphenoidalis
5. sinus frontalis
6. n. opticus
7. m. rectus medialis
8. m. rectus lateralis
9. a. ophthalmica
10. m. rectus inferior
11. m. obliquus inferior
12. m. rectus superior
13. ventr. later., cornu frontale
14. ventriculus lateralis
15. ventr. later., cornu occipitale
16. ventr. later., cornu temporale
17. sulcus centralis
18. ventriculus tertius
19. m. obliquus superior
20. cisterna ambiens
21. plexus choroideus
22. glandula pinealis (kalcifikace)
23. falx cerebri
24. tentorium cerebelli
25. septum pellucidum
26. arteria basilaris
27. ventriculus quartus
28. pedunculus cerebri
29. medulla oblongata
30. caput nuclei caudati
31. corpus callosum, truncus
32. splenium corporis callosi
33. thalamus
34. sinus sagittalis superior
35. sinus sigmoides
36. sinus transversus
37. mesencephalon
38. pons
39. hypophysis
40. cisterna magna cerebelli
41. tonsilla cerebelli
42. hemisphaerium cerebelli
43. vermis cerebelli
44. pedunculus cerebellaris
45. sulcus lateralis (Sylvii)
46. lobus occipitalis
47. lobus parietalis
48. lobus temporalis
49. lobus frontalis
50. lobus insularis
51. a. carotis interna
52. a. cerebri media
53. a. cerebri anterior
54. dorsum sellae
55. capsula interna
56. cisterna pontocerebellaris
57. bazální cisterny
58. cisterna laminae quadrigeminae
59. nucleus lentiformis (globus pallidus + putamen)
60. cellulae mastoideae
61. meatus acusticus externus
62. processus condylaris mandibulae
63. musculus pterygoideus lateralis
64. lamina lateralis proc. pterygoidei
65. lamina medialis proc. pterygoidei
66. processus styloideus
67. meatus nasi communis
68. meatus nasi inferior
69. meatus nasi medius
70. meatus nasi superior
71. concha nasalis inferior
72. concha nasalis media
73. ramus mandibulae
74. processus coronoideus mandibulae
75. dens axis
76. atlas
77. condylus occipitalis
78. processus alveolaris maxillae
79. palatum durum
80. sutura palatina mediana
81. septum nasi
82. foramina palatina minora
83. foramen palatinum majus
84. crista galli
85. sutura coronalis
86. sutura sagittalis
87. sutura squamosa
88. sutura sphenofrontalis
89. musculus masseter
90. musculus temporalis
91. musculus pterygoideus medialis
92. sutura lambdoidea
93. fossa pterygopalatina
94. fissura orbitalis inferior
95. foramen rotundum
96. canalis pterygoideus
97. canalis n. hypoglossi
98. foramen jugulare
99. fissura petrooccipitalis
100. foramen ovale
101. foramen spinosum
102. canalis caroticus
103. canalis opticus
104. foramen lacerum



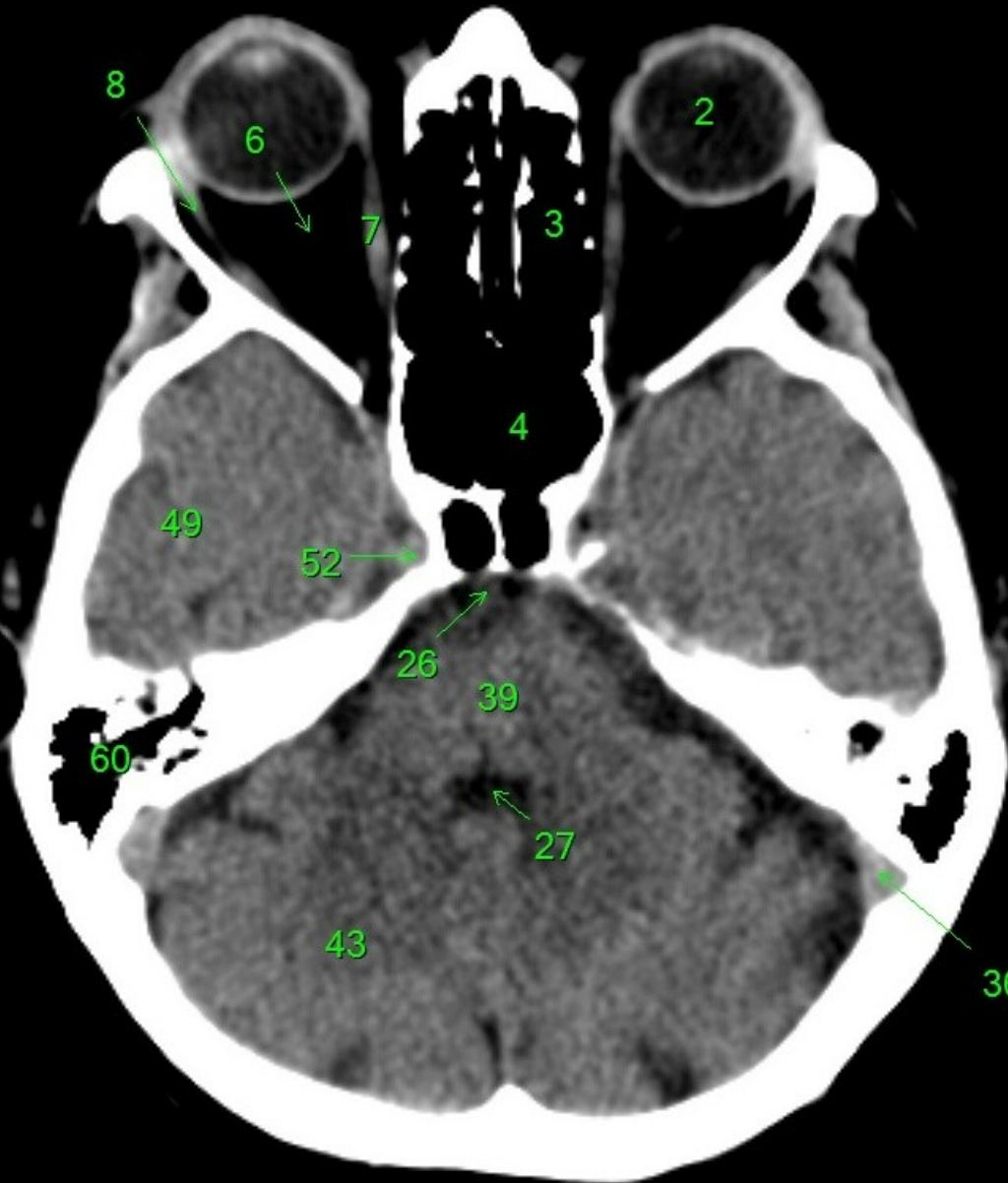
1. sinus maxillaris
2. bulbus oculi
3. sinus ethmoidalis
4. sinus sphenoidalis
5. sinus frontalis
6. n. opticus
7. m. rectus medialis
8. m. rectus lateralis
9. a. ophthalmica
10. m. rectus inferior
11. m. obliquus inferior
12. m. rectus superior
13. ventr. later., cornu frontale
14. ventriculus lateralis
15. ventr. later., cornu occipitale
16. ventr. later., cornu temporale
17. sulcus centralis
18. ventriculus tertius
19. m. obliquus superior
20. cisterna ambiens
21. plexus choroideus
22. glandula pinealis (kalcifikace)
23. falx cerebri
24. tentorium cerebelli
25. septum pellucidum
26. arteria basilaris
27. ventriculus quartus
28. pedunculus cerebri
29. medulla oblongata
30. caput nuclei caudati
31. corpus nuclei caudati
32. corpus callosum, truncus
33. splenium corporis callosi
34. thalamus
35. sinus sagittalis superior
36. sinus sigmoideus
37. sinus transversus
38. mesencephalon
39. pons
40. hypophysis
41. cisterna magna cerebelli
42. tonsilla cerebelli
43. hemispherium cerebelli
44. vermis cerebelli
45. pedunculus cerebellaris
46. sulcus lateralis (Sylvii)
47. lobus occipitalis
48. lobus parietalis
49. lobus temporalis
50. lobus frontalis
51. lobus insularis
52. a. carotis interna
53. a. cerebri media
54. dorsum sellae
55. capsula interna
56. cisterna pontocerebellaris
57. bazální cisterny
58. cisterna laminae quadrigeminae
59. nucleus lentiformis (globus pallidus + putamen)
60. cellulae mastoideae
61. meatus acusticus externus
62. processus condylaris mandibulae
63. musculus pterygoideus lateralis
64. lamina lateralis proc. pterygoidei
65. lamina medialis proc. pterygoidei
66. processus styloideus
67. meatus nasi communis
68. meatus nasi inferior
69. meatus nasi medius
70. meatus nasi superior
71. concha nasalis inferior
72. concha nasalis media
73. ramus mandibulae
74. processus coronoideus mandibulae
75. dens axis
76. atlas
77. condylus occipitalis
78. processus alveolaris maxillae
79. palatum durum
80. sutura palatina mediana
81. septum nasi
82. foramina palatina minora
83. foramen palatinum majus
84. crista galli
85. sutura coronalis
86. sutura sagittalis
87. sutura squamosa
88. sutura sphenofrontalis
89. musculus masseter
90. musculus temporalis
91. musculus pterygoideus medialis
92. sutura lambdoidea
93. fossa pterygopalatina
94. fissura orbitalis inferior
95. foramen rotundum
96. canalis pterygoideus
97. canalis n. hypoglossi
98. foramen jugulare
99. fissura petrooccipitalis
100. foramen ovale
101. foramen spinosum
102. canalis caroticus
103. canalis opticus
104. foramen lacerum



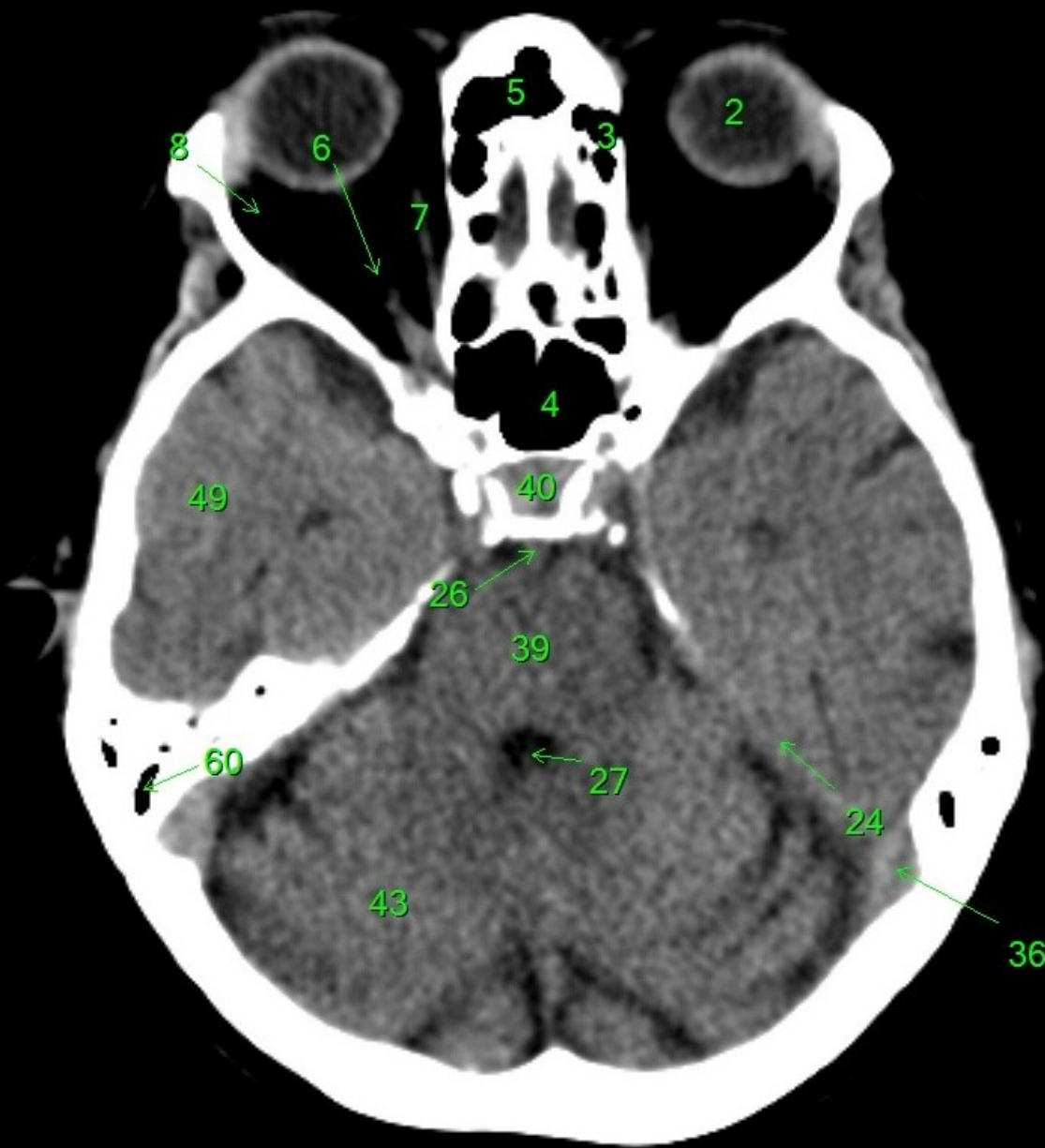
1. sinus maxillaris
2. bulbus oculi
3. sinus ethmoidalis
4. sinus sphenoidalis
5. sinus frontalis
6. n. opticus
7. m. rectus medialis
8. m. rectus lateralis
9. a. ophtalmica
10. m. rectus inferior
11. m. obliquus inferior
12. m. rectus superior
13. ventr. later., cornu frontale
14. ventriculus lateralis
15. ventr. later., cornu occipitale
16. ventr. later., cornu temporale
17. sulcus centralis
18. ventriculus tertius
19. m. obliquus superior
20. cisterna ambiens
21. plexus choroideus
22. glandula pinealis (kalcifikace)
23. falx cerebri
24. tentorium cerebelli
25. septum pellucidum
26. arteria basilaris
27. ventriculus quartus
28. pedunculus cerebri
29. medulla oblongata
30. caput nuclei caudati
31. corpus nuclei caudati
32. corpus callosum, truncus
33. splenium corporis callosi
34. thalamus
35. sinus sagittalis superior
36. sinus sigmoideus
37. sinus transversus
38. mesencephalon
39. pons
40. hypophysis
41. cisterna magna cerebelli
42. tonsilla cerebelli
43. hemispherium cerebelli
44. vermis cerebelli
45. pedunculus cerebellaris
46. sulcus lateralis (Sylvii)
47. lobus occipitalis
48. lobus parietalis
49. lobus temporalis
50. lobus frontalis
51. lobus insularis
52. a. carotis interna
53. a. cerebri media
54. dorsum sellae
55. capsula interna
56. cisterna pontocerebellaris
57. bazální cisterny
58. cisterna laminae quadrigeminae
59. nucleus lentiformis (globus pallidus + putamen)
60. cellulae mastoideae
61. meatus acusticus externus
62. processus condylaris mandibulae
63. musculus pterygoideus lateralis
64. lamina lateralis proc. pterygoidei
65. lamina medialis proc. pterygoidei
66. processus styloideus
67. meatus nasi communis
68. meatus nasi inferior
69. meatus nasi medius
70. meatus nasi superior
71. concha nasalis inferior
72. concha nasalis media
73. ramus mandibulae
74. processus coronoideus mandibulae
75. dens axis
76. atlas
77. condylus occipitalis
78. processus alveolaris maxillae
79. palatum durum
80. sutura palatina mediana
81. septum nasi
82. foramina palatina minora
83. foramen palatinum majus
84. crista galli
85. sutura coronalis
86. sutura sagittalis
87. sutura squamosa
88. sutura sphenofrontalis
89. musculus masseter
90. musculus temporalis
91. musculus pterygoideus medialis
92. sutura lambdoidea
93. fossa pterygopalatina
94. fissura orbitalis inferior
95. foramen rotundum
96. canalis pterygoideus
97. canalis n. hypoglossi
98. foramen jugulare
99. fissura petrooccipitalis
100. foramen ovale
101. foramen spinosum
102. canalis caroticus
103. canalis opticus
104. foramen lacerum



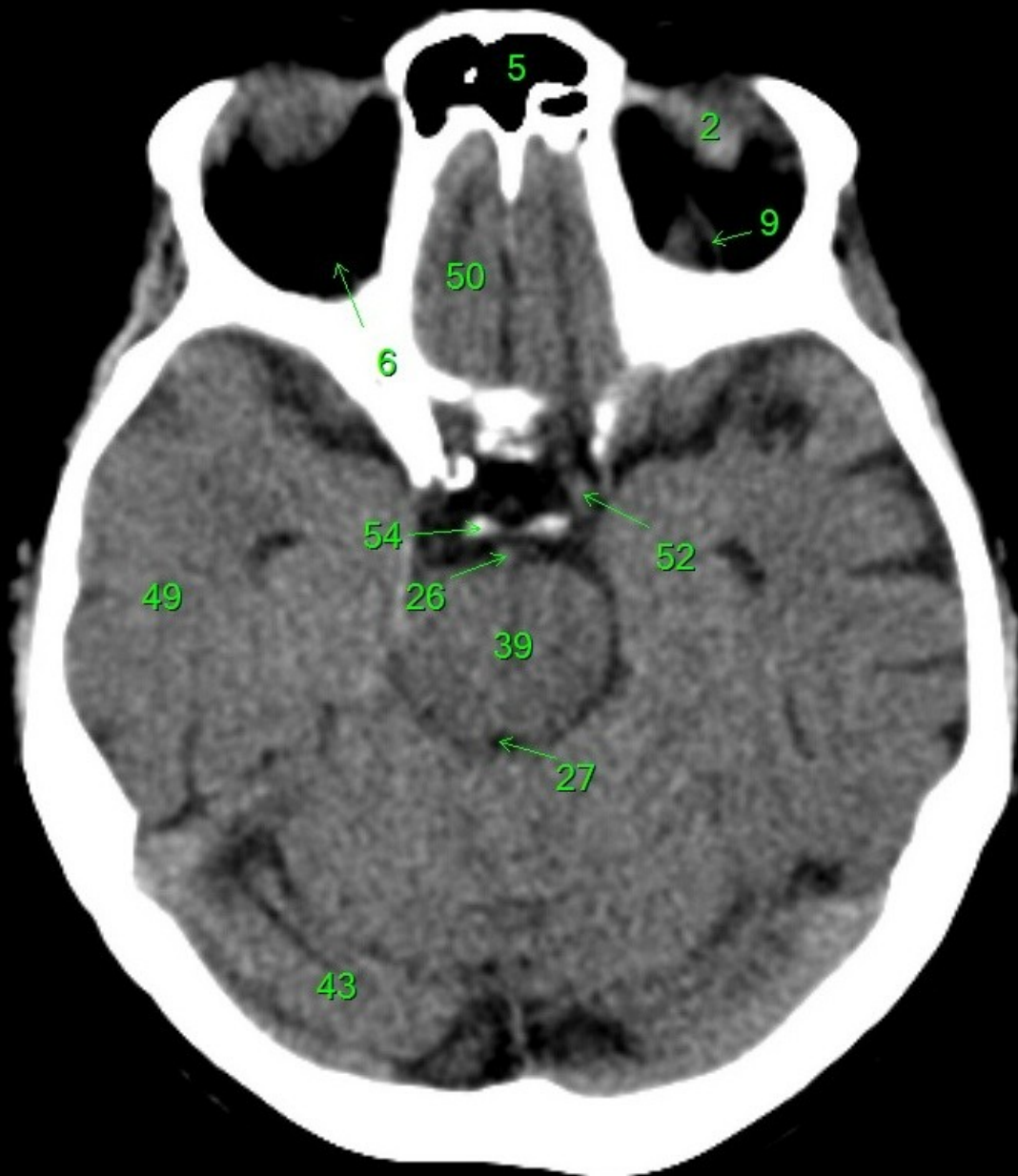
1. sinus maxillaris
2. bulbus oculi
3. sinus ethmoidalis
4. sinus sphenoidalis
5. sinus frontalis
6. n. opticus
7. m. rectus medialis
8. m. rectus lateralis
9. a. ophtalmica
10. m. rectus inferior
11. m. obliquus inferior
12. m. rectus superior
13. ventr. later., cornu frontale
14. ventriculus lateralis
15. ventr. later., cornu occipitale
16. ventr. later., cornu temporale
17. sulcus centralis
18. ventriculus tertius
19. m. obliquus superior
20. cisterna ambiens
21. plexus choroideus
22. glandula pinealis (kalcifikace)
23. falx cerebri
24. tentorium cerebelli
25. septum pellucidum
26. arteria basilaris
27. ventriculus quartus
28. pedunculus cerebri
29. medulla oblongata
30. caput nuclei caudati
31. corpus nuclei caudati
32. corpus callosum, truncus
33. splenium corporis callosi
34. thalamus
35. sinus sagittalis superior
36. sinus sigmoides
37. sinus transversus
38. mesencephalon
39. pons
40. hypophysis
41. cisterna magna cerebelli
42. tonsilla cerebelli
43. hemispherium cerebelli
44. vermis cerebelli
45. pedunculus cerebellaris
46. sulcus lateralis (Sylvii)
47. lobus occipitalis
48. lobus parietalis
49. lobus temporalis
50. lobus frontalis
51. lobus insularis
52. a. carotis interna
53. a. cerebri media
54. dorsum sellae
55. capsula interna
56. cisterna pontocerebellaris
57. bazální cisterny
58. cisterna laminae quadrigeminae
59. nucleus lentiformis (globus pallidus + putamen)
60. cellulae mastoideae
61. meatus acusticus externus
62. processus condylaris mandibulae
63. musculus pterygoideus lateralis
64. lamina lateralis proc. pterygoidei
65. lamina medialis proc. pterygoidei
66. processus styloideus
67. meatus nasi communis
68. meatus nasi inferior
69. meatus nasi medius
70. meatus nasi superior
71. concha nasalis inferior
72. concha nasalis media
73. ramus mandibulae
74. processus coronoideus mandibulae
75. dens axis
76. atlas
77. condylus occipitalis
78. processus alveolaris maxillae
79. palatum durum
80. sutura palatina mediana
81. septum nasi
82. foramina palatina minora
83. foramen palatinum majus
84. crista galli
85. sutura coronalis
86. sutura sagittalis
87. sutura squamosa
88. sutura sphenofrontalis
89. musculus masseter
90. musculus temporalis
91. musculus pterygoideus medialis
92. sutura lambdoidea
93. fossa pterygopalatina
94. fissura orbitalis inferior
95. foramen rotundum
96. canalis pterygoideus
97. canalis n. hypoglossi
98. foramen jugulare
99. fissura petrooccipitalis
100. foramen ovale
101. foramen spinosum
102. canalis caroticus
103. canalis opticus
104. foramen lacerum



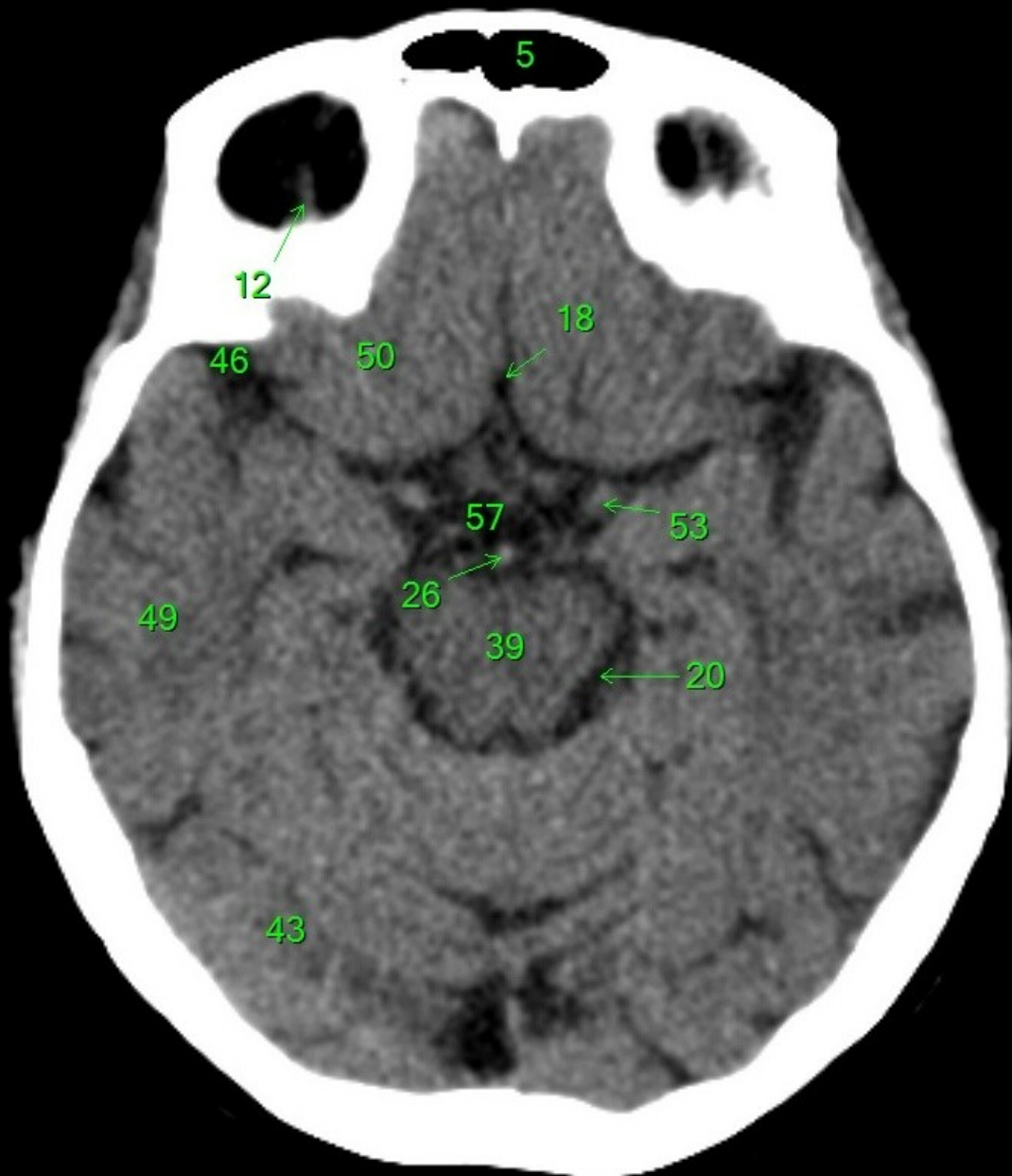
1. sinus maxillaris
2. bulbus oculi
3. sinus ethmoidalis
4. sinus sphenoidalis
5. sinus frontalis
6. n. opticus
7. m. rectus medialis
8. m. rectus lateralis
9. a. ophthalmica
10. m. rectus inferior
11. m. obliquus inferior
12. m. rectus superior
13. ventr. later., cornu frontale
14. ventriculus lateralis
15. ventr. later., cornu occipitale
16. ventr. later., cornu temporale
17. sulcus centralis
18. ventriculus tertius
19. m. obliquus superior
20. cisterna ambiens
21. plexus choroideus
22. glandula pinealis (kalcifikace)
23. falx cerebri
24. tentorium cerebelli
25. septum pellucidum
26. arteria basilaris
27. ventriculus quartus
28. pedunculus cerebri
29. medulla oblongata
30. caput nuclei caudati
31. corpus nuclei caudati
32. corpus callosum, truncus
33. splenium corporis callosi
34. thalamus
35. sinus sagittalis superior
36. sinus sigmoideus
37. sinus transversus
38. mesencephalon
39. pons
40. hypophysis
41. cisterna magna cerebelli
42. tonsilla cerebelli
43. hemispherium cerebelli
44. vermis cerebelli
45. pedunculus cerebellaris
46. sulcus lateralis (Sylvii)
47. lobus occipitalis
48. lobus parietalis
49. lobus temporalis
50. lobus frontalis
51. lobus insularis
52. a. carotis interna
53. a. cerebri media
54. dorsum sellae
55. capsula interna
56. cisterna pontocerebellaris
57. bazální cisterny
58. cisterna laminae quadrigeminae
59. nucleus lentiformis
(globus pallidus + putamen)
60. cellulae mastoideae
61. meatus acusticus externus
62. processus condylaris mandibulae
63. musculus pterygoideus lateralis
64. lamina lateralis proc. pterygoidei
65. lamina medialis proc. pterygoidei
66. processus styloideus
67. meatus nasi communis
68. meatus nasi inferior
69. meatus nasi medius
70. meatus nasi superior
71. concha nasalis inferior
72. concha nasalis media
73. ramus mandibulae
74. processus coronoideus mandibulae
75. dens axis
76. atlas
77. condylus occipitalis
78. processus alveolaris maxillae
79. palatum durum
80. sutura palatina mediana
81. septum nasi
82. foramina palatina minora
83. foramen palatinum majus
84. crista galli
85. sutura coronalis
86. sutura sagittalis
87. sutura squamosa
88. sutura sphenofrontalis
89. musculus masseter
90. musculus temporalis
91. musculus pterygoideus medialis
92. sutura lambdoidea
93. fossa pterygopalatina
94. fissura orbitalis inferior
95. foramen rotundum
96. canalis pterygoideus
97. canalis n. hypoglossi
98. foramen jugulare
99. fissura petrooccipitalis
100. foramen ovale
101. foramen spinosum
102. canalis caroticus
103. canalis opticus
104. foramen lacerum



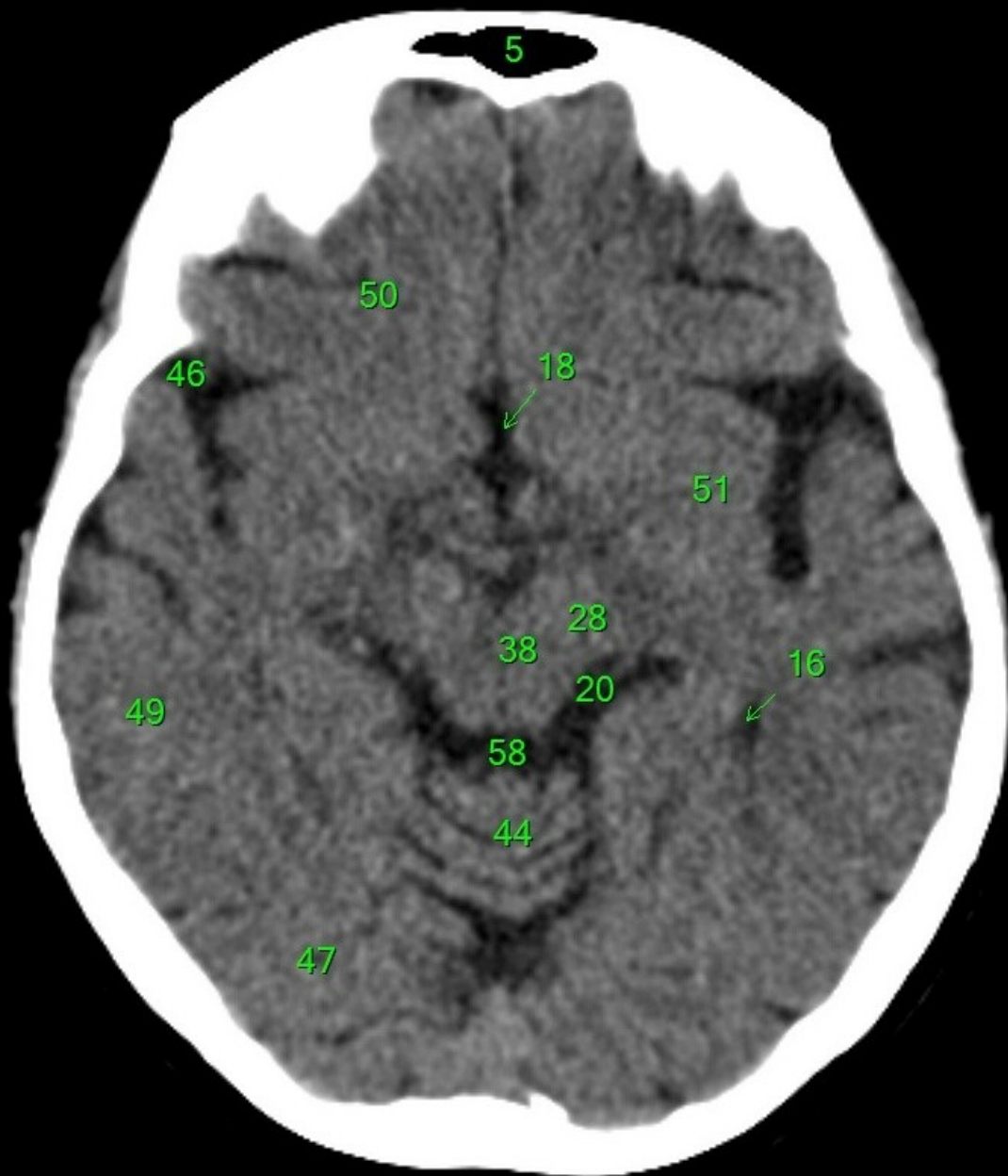
1. sinus maxillaris
2. bulbus oculi
3. sinus ethmoidalis
4. sinus sphenoidalis
5. sinus frontalis
6. n. opticus
7. m. rectus medialis
8. m. rectus lateralis
9. a. ophthalmica
10. m. rectus inferior
11. m. obliquus inferior
12. m. rectus superior
13. ventr. later., cornu frontale
14. ventriculus lateralis
15. ventr. later., cornu occipitale
16. ventr. later., cornu temporale
17. sulcus centralis
18. ventriculus tertius
19. m. obliquus superior
20. cisterna ambiens
21. plexus choroideus
22. glandula pinealis (kalcifikace)
23. falx cerebri
24. tentorium cerebelli
25. septum pellucidum
26. arteria basilaris
27. ventriculus quartus
28. pedunculus cerebri
29. medulla oblongata
30. caput nuclei caudati
31. corpus nuclei caudati
32. corpus callosum, truncus
33. splenium corporis callosi
34. thalamus
35. sinus sagittalis superior
36. sinus sigmoideus
37. sinus transversus
38. mesencephalon
39. pons
40. hypophysis
41. cisterna magna cerebelli
42. tonsilla cerebelli
43. hemispherium cerebelli
44. vermis cerebelli
45. pedunculus cerebellaris
46. sulcus lateralis (Sylvii)
47. lobus occipitalis
48. lobus parietalis
49. lobus temporalis
50. lobus frontalis
51. lobus insularis
52. a. carotis interna
53. a. cerebri media
54. dorsum sellae
55. capsula interna
56. cisterna pontocerebellaris
57. bazální cisterny
58. cisterna laminae quadrigeminae
59. nucleus lentiformis (globus pallidus + putamen)
60. cellulae mastoideae
61. meatus acusticus externus
62. processus condylaris mandibulae
63. musculus pterygoideus lateralis
64. lamina lateralis proc. pterygoidei
65. lamina medialis proc. pterygoidei
66. processus styloideus
67. meatus nasi communis
68. meatus nasi inferior
69. meatus nasi medius
70. meatus nasi superior
71. concha nasalis inferior
72. concha nasalis media
73. ramus mandibulae
74. processus coronoideus mandibulae
75. dens axis
76. atlas
77. condylus occipitalis
78. processus alveolaris maxillae
79. palatum durum
80. sutura palatina mediana
81. septum nasi
82. foramina palatina minora
83. foramen palatinum majus
84. crista galli
85. sutura coronalis
86. sutura sagittalis
87. sutura squamosa
88. sutura sphenofrontalis
89. musculus masseter
90. musculus temporalis
91. musculus pterygoideus medialis
92. sutura lambdoidea
93. fossa pterygopalatina
94. fissura orbitalis inferior
95. foramen rotundum
96. canalis pterygoideus
97. canalis n. hypoglossi
98. foramen jugulare
99. fissura petrooccipitalis
100. foramen ovale
101. foramen spinosum
102. canalis caroticus
103. canalis opticus
104. foramen lacerum



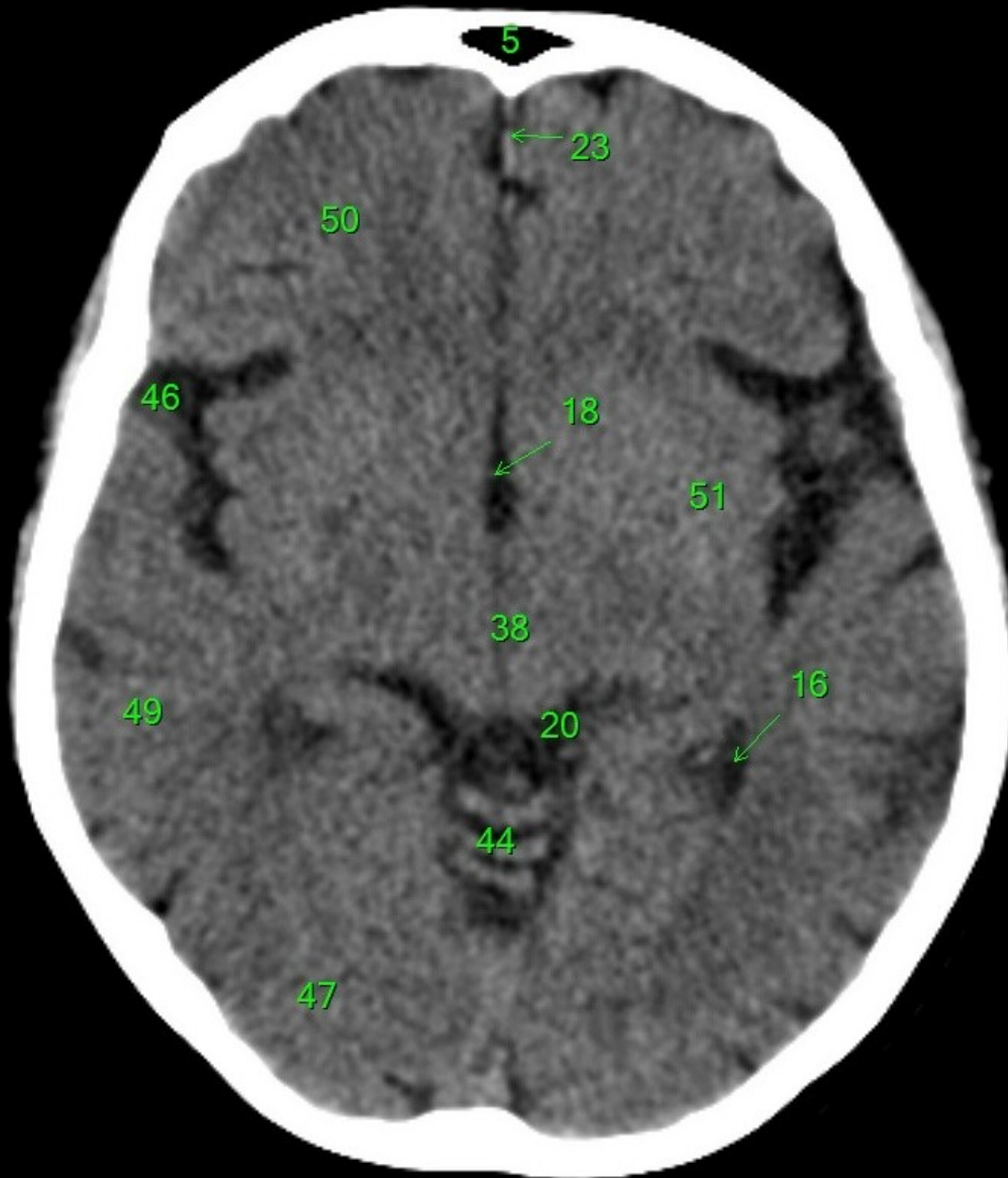
1. sinus maxillaris
2. bulbus oculi
3. sinus ethmoidalis
4. sinus sphenoidalis
5. sinus frontalis
6. n. opticus
7. m. rectus medialis
8. m. rectus lateralis
9. a. ophthalmica
10. m. rectus inferior
11. m. obliquus inferior
12. m. rectus superior
13. ventr. later., cornu frontale
14. ventriculus lateralis
15. ventr. later., cornu occipitale
16. ventr. later., cornu temporale
17. sulcus centralis
18. ventriculus tertius
19. m. obliquus superior
20. cisterna ambiens
21. plexus choroideus
22. glandula pinealis (kalcifikace)
23. falx cerebri
24. tentorium cerebelli
25. septum pellucidum
26. arteria basilaris
27. ventriculus quartus
28. pedunculus cerebri
29. medulla oblongata
30. caput nuclei caudati
31. corpus nuclei caudati
32. corpus callosum, truncus
33. splenium corporis callosi
34. thalamus
35. sinus sagittalis superior
36. sinus sigmoideus
37. sinus transversus
38. mesencephalon
39. pons
40. hypophysis
41. cisterna magna cerebelli
42. tonsilla cerebelli
43. hemispherium cerebelli
44. vermis cerebelli
45. pedunculus cerebellaris
46. sulcus lateralis (Sylvii)
47. lobus occipitalis
48. lobus parietalis
49. lobus temporalis
50. lobus frontalis
51. lobus insularis
52. a. carotis interna
53. a. cerebri media
54. dorsum sellae
55. capsula interna
56. cisterna pontocerebellaris
57. bazální cisterny
58. cisterna laminae quadrigeminae
59. nucleus lentiformis (globus pallidus + putamen)
60. cellulae mastoideae
61. meatus acusticus externus
62. processus condylaris mandibulae
63. musculus pterygoideus lateralis
64. lamina lateralis proc. pterygoidei
65. lamina medialis proc. pterygoidei
66. processus styloideus
67. meatus nasi communis
68. meatus nasi inferior
69. meatus nasi medius
70. meatus nasi superior
71. concha nasalis inferior
72. concha nasalis media
73. ramus mandibulae
74. processus coronoideus mandibulae
75. dens axis
76. atlas
77. condylus occipitalis
78. processus alveolaris maxillae
79. palatum durum
80. sutura palatina mediana
81. septum nasi
82. foramina palatina minora
83. foramen palatinum majus
84. crista galli
85. sutura coronalis
86. sutura sagittalis
87. sutura squamosa
88. sutura sphenofrontalis
89. musculus masseter
90. musculus temporalis
91. musculus pterygoideus medialis
92. sutura lambdoidea
93. fossa pterygopalatina
94. fissura orbitalis inferior
95. foramen rotundum
96. canalis pterygoideus
97. canalis n. hypoglossi
98. foramen jugulare
99. fissura petrooccipitalis
100. foramen ovale
101. foramen spinosum
102. canalis caroticus
103. canalis opticus
104. foramen lacerum



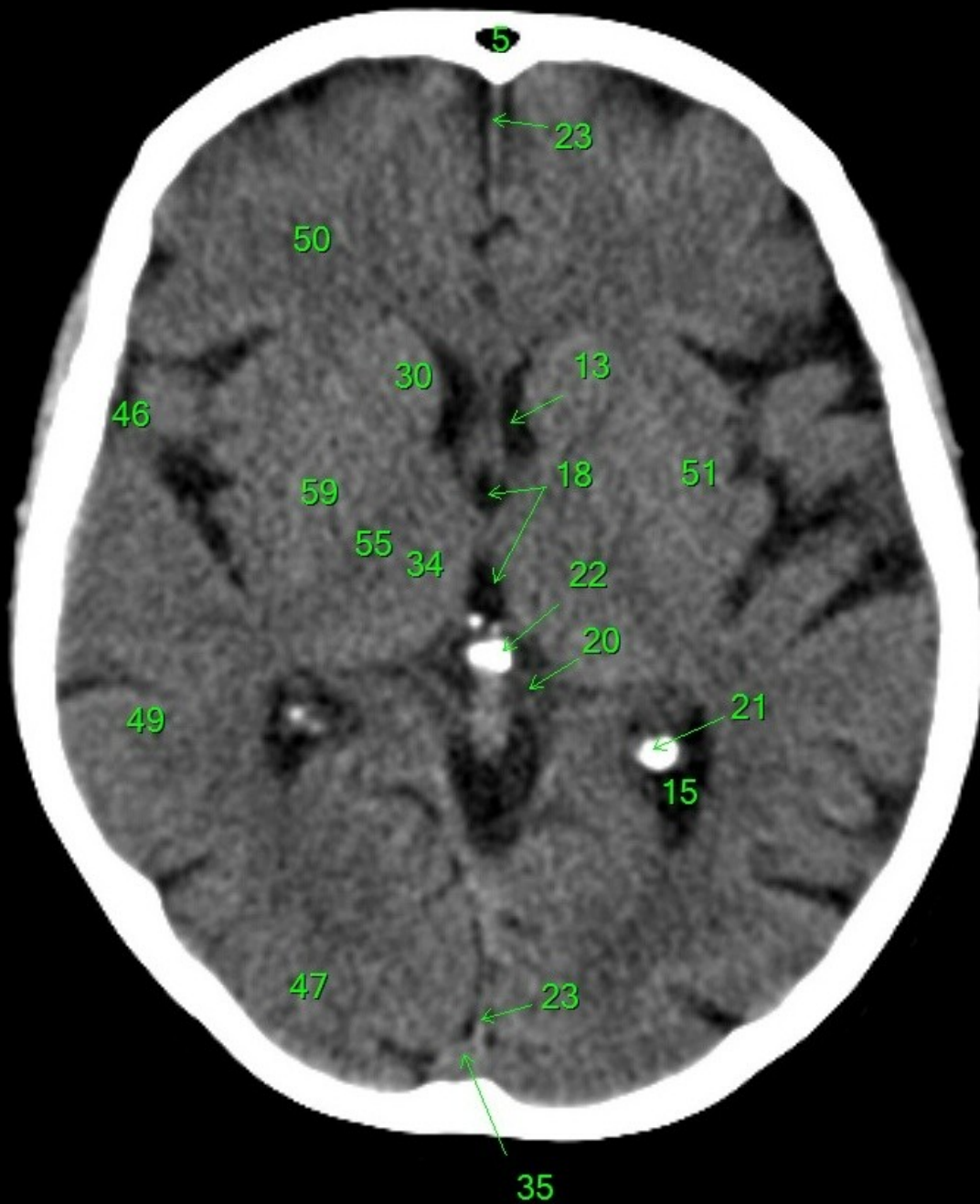
1. sinus maxillaris
2. bulbus oculi
3. sinus ethmoidalis
4. sinus sphenoidalis
5. sinus frontalis
6. n. opticus
7. m. rectus medialis
8. m. rectus lateralis
9. a. ophthalmica
10. m. rectus inferior
11. m. obliquus superior
12. m. rectus superior
13. ventr. later., cornu frontale
14. ventriculus lateralis
15. ventr. later., cornu occipitale
16. ventr. later., cornu temporale
17. sulcus centralis
18. ventriculus tertius
19. m. obliquus superior
20. cisterna ambiens
21. plexus choroideus
22. glandula pinealis (kalcifikace)
23. falx cerebri
24. tentorium cerebelli
25. septum pellucidum
26. arteria basilaris
27. ventriculus quartus
28. pedunculus cerebri
29. medulla oblongata
30. caput nuclei caudati
31. corpus nuclei caudati
32. corpus callosum, truncus
33. splenium corporis callosi
34. thalamus
35. sinus sagittalis superior
36. sinus sigmoideus
37. sinus transversus
38. mesencephalon
39. pons
40. hypophysis
41. cisterna magna cerebelli
42. tonsilla cerebelli
43. hemispherium cerebelli
44. vermis cerebelli
45. pedunculus cerebellaris
46. sulcus lateralis (Sylvii)
47. lobus occipitalis
48. lobus parietalis
49. lobus temporalis
50. lobus frontalis
51. lobus insularis
52. a. carotis interna
53. a. cerebri media
54. dorsum sellae
55. capsula interna
56. cisterna pontocerebellaris
57. bazální cisterny
58. cisterna laminae quadrigeminae
59. nucleus lentiformis
(globus pallidus + putamen)
60. cellulae mastoideae
61. meatus acusticus externus
62. processus condylaris mandibulae
63. musculus pterygoideus lateralis
64. lamina lateralis proc. pterygoidei
65. lamina medialis proc. pterygoidei
66. processus styloideus
67. meatus nasi communis
68. meatus nasi inferior
69. meatus nasi medius
70. meatus nasi superior
71. concha nasalis inferior
72. concha nasalis media
73. ramus mandibulae
74. processus coronoideus mandibulae
75. dens axis
76. atlas
77. condylus occipitalis
78. processus alveolaris maxillae
79. palatum durum
80. sutura palatina mediana
81. septum nasi
82. foramina palatina minora
83. foramen palatinum majus
84. crista galli
85. sutura coronalis
86. sutura sagittalis
87. sutura squamosa
88. sutura sphenofrontalis
89. musculus masseter
90. musculus temporalis
91. musculus pterygoideus medialis
92. sutura lambdoidea
93. fossa pterygopalatina
94. fissura orbitalis inferior
95. foramen rotundum
96. canalis pterygoideus
97. canalis n. hypoglossi
98. foramen jugulare
99. fissura petrooccipitalis
100. foramen ovale
101. foramen spinosum
102. canalis caroticus
103. canalis opticus
104. foramen lacerum



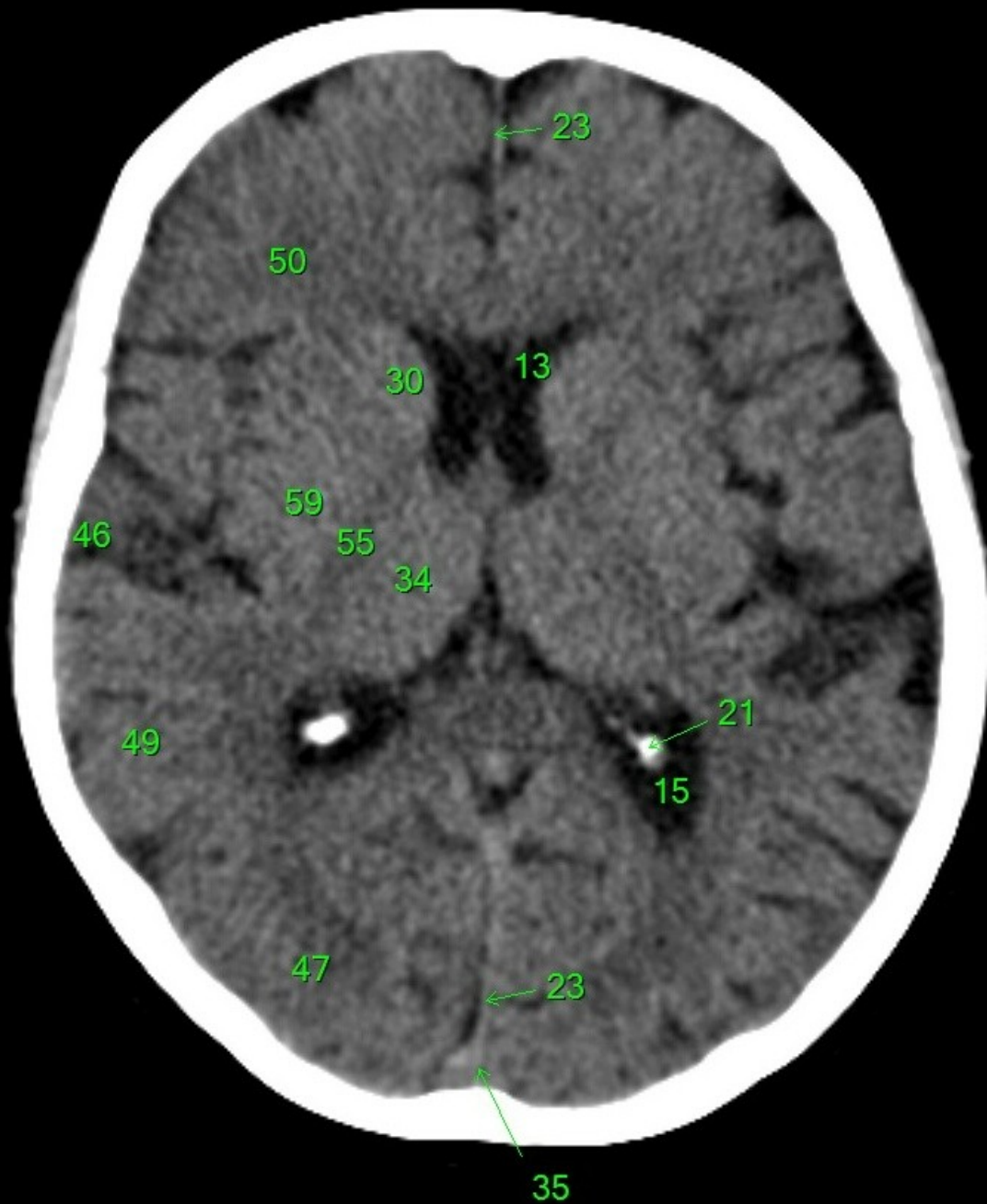
1. sinus maxillaris
2. bulbus oculi
3. sinus ethmoidalis
4. sinus sphenoidalis
5. sinus frontalis
6. n. opticus
7. m. rectus medialis
8. m. rectus lateralis
9. a. ophthalmica
10. m. rectus inferior
11. m. obliquus inferior
12. m. rectus superior
13. ventr. later., cornu frontale
14. ventriculus lateralis
15. ventr. later., cornu occipitale
16. ventr. later., cornu temporale
17. sulcus centralis
18. ventriculus tertius
19. m. obliquus superior
20. cisterna ambiens
21. plexus choroideus
22. glandula pinealis (kalcifikace)
23. falx cerebri
24. tentorium cerebelli
25. septum pellucidum
26. arteria basilaris
27. ventriculus quartus
28. pedunculus cerebri
29. medulla oblongata
30. caput nucleí caudati
31. corpus nucleí caudati
32. corpus callosum, truncus
33. splenium corporis callosi
34. thalamus
35. sinus sagittalis superior
36. sinus sigmoideus
37. sinus transversus
38. mesencephalon
39. pons
40. hypophysis
41. cisterna magna cerebelli
42. tonsilla cerebelli
43. hemispherium cerebelli
44. vermis cerebelli
45. pedunculus cerebellaris
46. sulcus lateralis (Sylvii)
47. lobus occipitalis
48. lobus parietalis
49. lobus temporalis
50. lobus frontalis
51. lobus insularis
52. a. carotis interna
53. a. cerebri media
54. dorsum sellae
55. capsula interna
56. cisterna pontocerebellaris
57. bazální cisterny
58. cisterna laminae quadrigeminae
59. nucleus lentiformis (globus pallidus + putamen)
60. cellulae mastoideae
61. meatus acusticus externus
62. processus condylaris mandibulae
63. musculus pterygoideus lateralis
64. lamina lateralis proc. pterygoidei
65. lamina medialis proc. pterygoidei
66. processus styloideus
67. meatus nasi communis
68. meatus nasi inferior
69. meatus nasi medius
70. meatus nasi superior
71. concha nasalis inferior
72. concha nasalis media
73. ramus mandibulae
74. processus coronoideus mandibulae
75. dens axis
76. atlas
77. condylus occipitalis
78. processus alveolaris maxillae
79. palatum durum
80. sutura palatina mediana
81. septum nasi
82. foramina palatina minora
83. foramen palatinum majus
84. crista galli
85. sutura coronalis
86. sutura sagittalis
87. sutura squamosa
88. sutura sphenofrontalis
89. musculus masseter
90. musculus temporalis
91. musculus pterygoideus medialis
92. sutura lambdoidea
93. fossa pterygopalatina
94. fissura orbitalis inferior
95. foramen rotundum
96. canalis pterygoideus
97. canalis n. hypoglossi
98. foramen jugulare
99. fissura petrooccipitalis
100. foramen ovale
101. foramen spinosum
102. canalis caroticus
103. canalis opticus
104. foramen lacerum



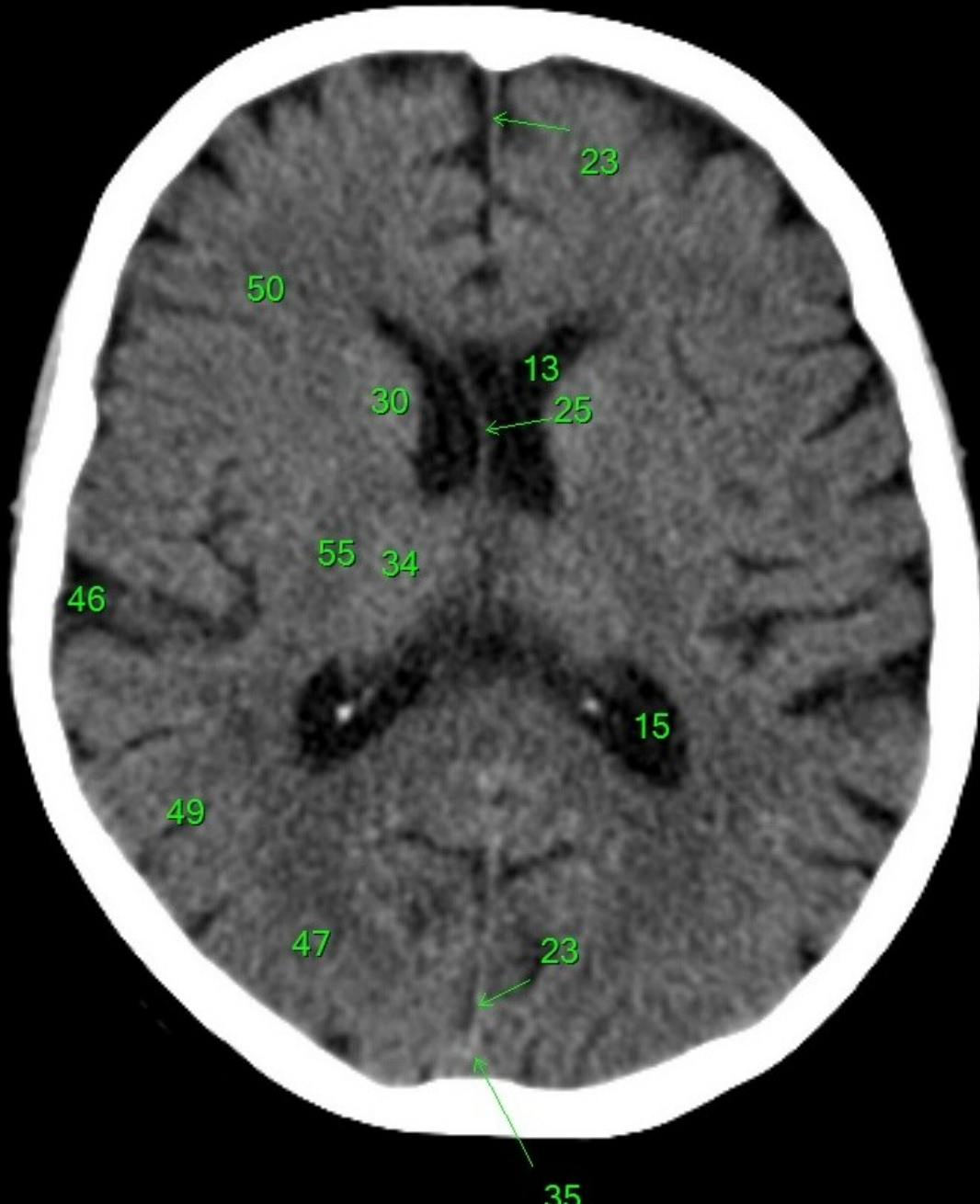
1. sinus maxillaris
2. bulbus oculi
3. sinus ethmoidalis
4. sinus sphenoidalis
5. sinus frontalis
6. n. opticus
7. m. rectus medialis
8. m. rectus lateralis
9. a. ophthalmica
10. m. rectus inferior
11. m. obliquus inferior
12. m. rectus superior
13. ventr. later., cornu frontale
14. ventriculus lateralis
15. ventr. later., cornu occipitale
16. ventr. later., cornu temporale
17. sulcus centralis
18. ventriculus tertius
19. m. obliquus superior
20. cisterna ambiens
21. plexus choroideus
22. glandula pinealis (kalcifikace)
23. falx cerebri
24. tentorium cerebelli
25. septum pellucidum
26. arteria basilaris
27. ventriculus quartus
28. pedunculus cerebri
29. medulla oblongata
30. caput nucleí caudati
31. corpus nucleí caudati
32. corpus callosum, truncus
33. splenium corporis callosi
34. thalamus
35. sinus sagittalis superior
36. sinus sigmoideus
37. sinus transversus
38. mesencephalon
39. pons
40. hypophysis
41. cisterna magna cerebelli
42. tonsilla cerebelli
43. hemispherium cerebelli
44. vermis cerebelli
45. pedunculus cerebellaris
46. sulcus lateralis (Sylvii)
47. lobus occipitalis
48. lobus parietalis
49. lobus temporalis
50. lobus frontalis
51. lobus insularis
52. a. carotis interna
53. a. cerebri media
54. dorsum sellae
55. capsula interna
56. cisterna pontocerebellaris
57. bazální cisterny
58. cisterna laminae quadrigeminae
59. nucleus lentiformis (globus pallidus + putamen)
60. cellulae mastoideae
61. meatus acusticus externus
62. processus condylaris mandibulae
63. musculus pterygoideus lateralis
64. lamina lateralis proc. pterygoidei
65. lamina medialis proc. pterygoidei
66. processus styloideus
67. meatus nasi communis
68. meatus nasi inferior
69. meatus nasi medius
70. meatus nasi superior
71. concha nasalis inferior
72. concha nasalis media
73. ramus mandibulae
74. processus coronoideus mandibulae
75. dens axis
76. atlas
77. condylus occipitalis
78. processus alveolaris maxillae
79. palatum durum
80. sutura palatina mediana
81. septum nasi
82. foramina palatina minora
83. foramen palatinum majus
84. crista galli
85. sutura coronalis
86. sutura sagittalis
87. sutura squamosa
88. sutura sphenofrontalis
89. musculus masseter
90. musculus temporalis
91. musculus pterygoideus medialis
92. sutura lambdoidea
93. fossa pterygopalatina
94. fissura orbitalis inferior
95. foramen rotundum
96. canalis pterygoideus
97. canalis n. hypoglossi
98. foramen jugulare
99. fissura petrooccipitalis
100. foramen ovale
101. foramen spinosum
102. canalis caroticus
103. canalis opticus
104. foramen lacerum



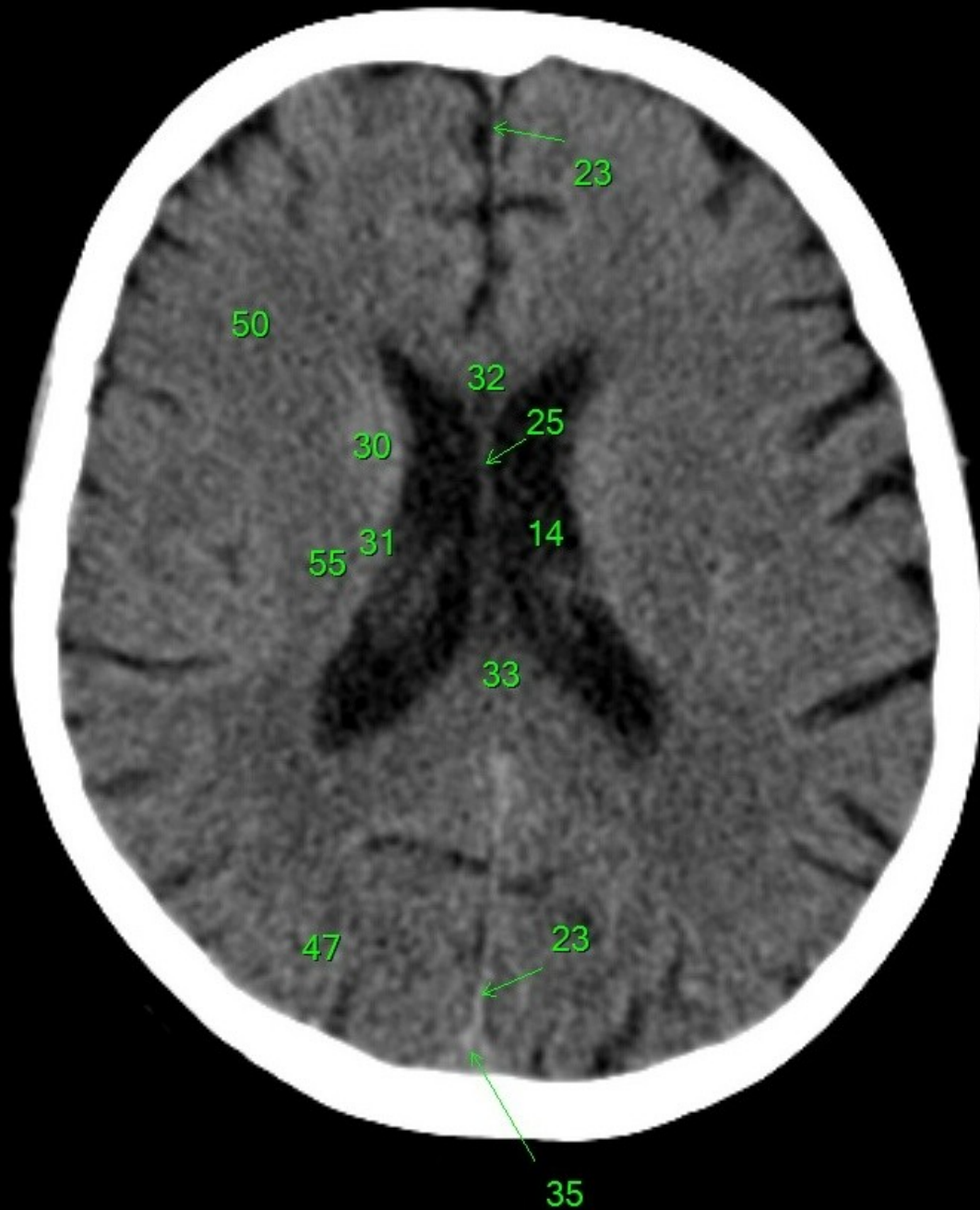
1. sinus maxillaris
2. bulbus oculi
3. sinus ethmoidalis
4. sinus sphenoidalis
5. sinus frontalis
6. n. opticus
7. m. rectus medialis
8. m. rectus lateralis
9. a. ophthalmica
10. m. rectus inferior
11. m. obliquus inferior
12. m. rectus superior
13. ventr. later., cornu frontale
14. ventriculus lateralis
15. ventr. later., cornu occipitale
16. ventr. later., cornu temporale
17. sulcus centralis
18. ventriculus tertius
19. m. obliquus superior
20. cisterna ambiens
21. plexus choroideus
22. glandula pinealis (kalcifikace)
23. falx cerebri
24. tentorium cerebelli
25. septum pellucidum
26. arteria basilaris
27. ventriculus quartus
28. pedunculus cerebri
29. medulla oblongata
30. caput nuclei caudati
31. corpus nuclei caudati
32. corpus callosum, truncus
33. splenium corporis callosi
34. thalamus
35. sinus sagittalis superior
36. sinus sigmoideus
37. sinus transversus
38. mesencephalon
39. pons
40. hypophysis
41. cisterna magna cerebelli
42. tonsilla cerebelli
43. hemispherium cerebelli
44. vermis cerebelli
45. pedunculus cerebellaris
46. sulcus lateralis (Sylvii)
47. lobus occipitalis
48. lobus parietalis
49. lobus temporalis
50. lobus frontalis
51. lobus insularis
52. a. carotis interna
53. a. cerebri media
54. dorsum sellae
55. capsula interna
56. cisterna pontocerebellaris
57. bazální cisterny
58. cisterna laminae quadrigeminae
59. nucleus lentiformis (globus pallidus + putamen)
60. cellulae mastoideae
61. meatus acusticus externus
62. processus condylaris mandibulae
63. musculus pterygoideus lateralis
64. lamina lateralis proc. pterygoidei
65. lamina medialis proc. pterygoidei
66. processus styloideus
67. meatus nasi communis
68. meatus nasi inferior
69. meatus nasi medius
70. meatus nasi superior
71. concha nasalis inferior
72. concha nasalis media
73. ramus mandibulae
74. processus coronoideus mandibulae
75. dens axis
76. atlas
77. condylus occipitalis
78. processus alveolaris maxillae
79. palatum durum
80. sutura palatina mediana
81. septum nasi
82. foramina palatina minora
83. foramen palatinum majus
84. crista galli
85. sutura coronalis
86. sutura sagittalis
87. sutura squamosa
88. sutura sphenofrontalis
89. musculus masseter
90. musculus temporalis
91. musculus pterygoideus medialis
92. sutura lambdoidea
93. fossa pterygopalatina
94. fissura orbitalis inferior
95. foramen rotundum
96. canalis pterygoideus
97. canalis n. hypoglossi
98. foramen jugulare
99. fissura petrooccipitalis
100. foramen ovale
101. foramen spinosum
102. canalis caroticus
103. canalis opticus
104. foramen lacerum



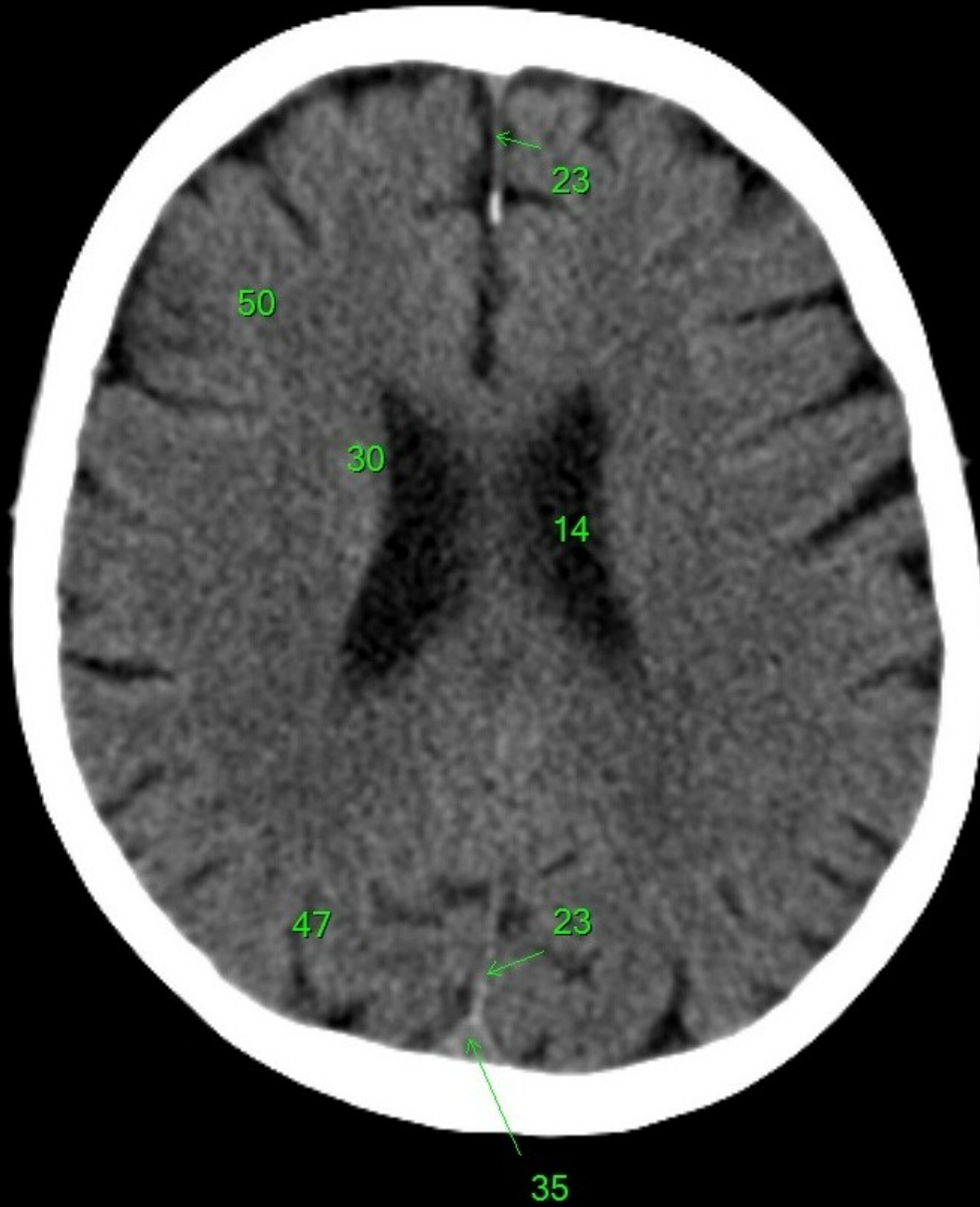1. sinus maxillaris
2. bulbus oculi
3. sinus ethmoidalis
4. sinus sphenoidalis
5. sinus frontalis
6. n. opticus
7. m. rectus medialis
8. m. rectus lateralis
9. a. ophthalmica
10. m. rectus inferior
11. m. obliquus inferior
12. m. rectus superior
13. ventr. later., cornu frontale
14. ventriculus lateralis
15. ventr. later., cornu occipitale
16. ventr. later., cornu temporale
17. sulcus centralis
18. ventriculus tertius
19. m. obliquus superior
20. cisterna ambiens
21. plexus choroideus
22. glandula pinealis (kalcifikace)
23. falx cerebri
24. tentorium cerebelli
25. septum pellucidum
26. arteria basilaris
27. ventriculus quartus
28. pedunculus cerebri
29. medulla oblongata
30. caput nuclei caudati
31. corpus nuclei caudati
32. corpus callosum, truncus
33. splenium corporis callosi
34. thalamus
35. sinus sagittalis superior
36. sinus sigmoideus
37. sinus transversus
38. mesencephalon
39. pons
40. hypophysis
41. cisterna magna cerebelli
42. tonsilla cerebelli
43. hemispherium cerebelli
44. vermis cerebelli
45. pedunculus cerebellaris
46. sulcus lateralis (Sylvii)
47. lobus occipitalis
48. lobus parietalis
49. lobus temporalis
50. lobus frontalis
51. lobus insularis
52. a. carotis interna
53. a. cerebri media
54. dorsum sellae
55. capsula interna
56. cisterna pontocerebellaris
57. bazální cisterny
58. cisterna laminae quadrigeminae
59. nucleus lentiformis
(globus pallidus + putamen)
60. cellulae mastoideae
61. meatus acusticus externus
62. processus condylaris mandibulae
63. musculus pterygoideus lateralis
64. lamina lateralis proc. pterygoidei
65. lamina medialis proc. pterygoidei
66. processus styloideus
67. meatus nasi communis
68. meatus nasi inferior
69. meatus nasi medius
70. meatus nasi superior
71. concha nasalis inferior
72. concha nasalis media
73. ramus mandibulae
74. processus coronoideus mandibulae
75. dens axis
76. atlas
77. condylus occipitalis
78. processus alveolaris maxillae
79. palatum durum
80. sutura palatina mediana
81. septum nasi
82. foramina palatina minora
83. foramen palatinum majus
84. crista galli
85. sutura coronalis
86. sutura sagittalis
87. sutura squamosa
88. sutura sphenofrontalis
89. musculus masseter
90. musculus temporalis
91. musculus pterygoideus medialis
92. sutura lambdoidea
93. fossa pterygopalatina
94. fissura orbitalis inferior
95. foramen rotundum
96. canalis pterygoideus
97. canalis n. hypoglossi
98. foramen jugulare
99. fissura petrooccipitalis
100. foramen ovale
101. foramen spinosum
102. canalis caroticus
103. canalis opticus
104. foramen lacerum



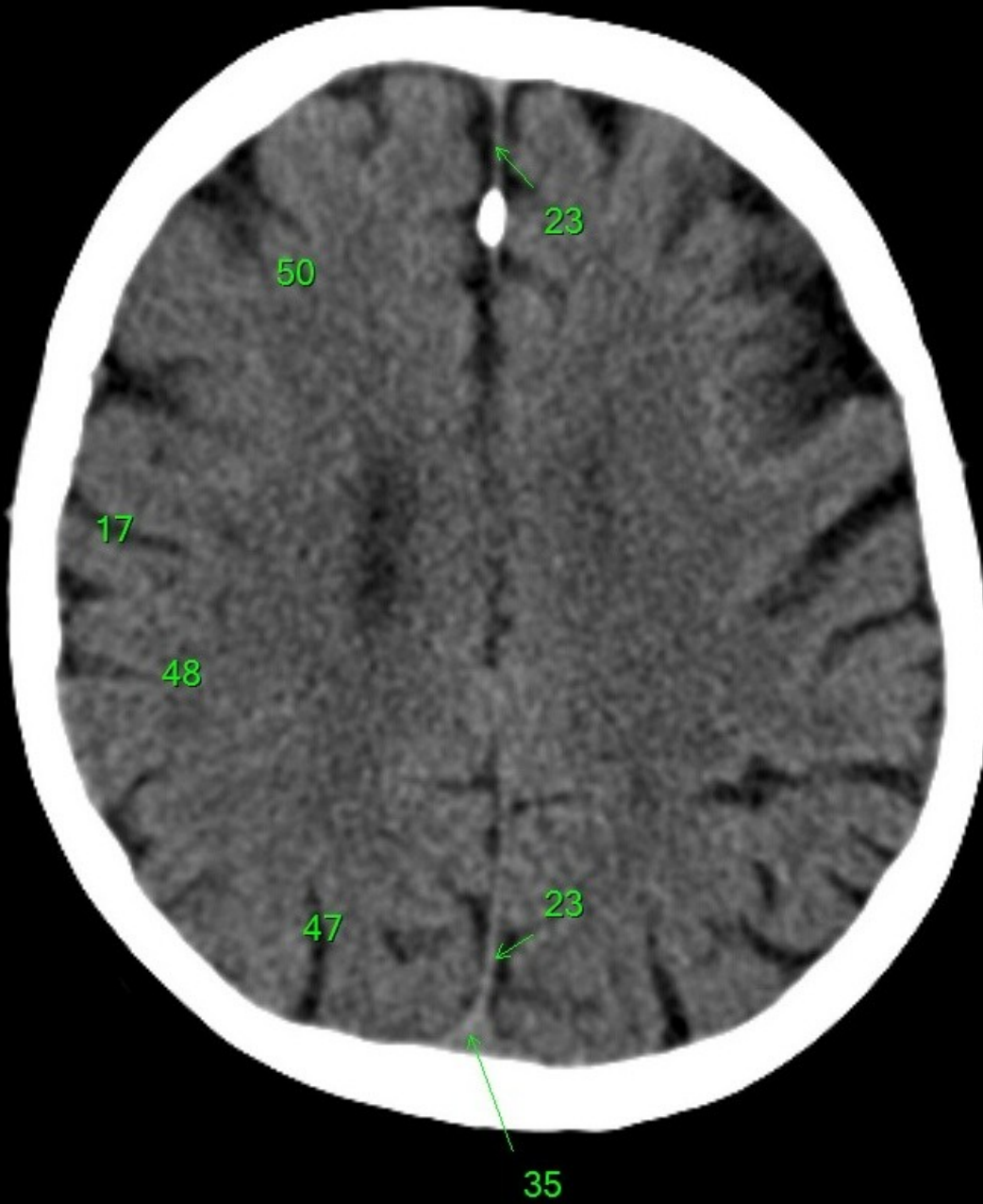
1. sinus maxillaris
2. bulbus oculi
3. sinus ethmoidalis
4. sinus sphenoidalis
5. sinus frontalis
6. n. opticus
7. m. rectus medialis
8. m. rectus lateralis
9. a. ophthalmica
10. m. rectus inferior
11. m. obliquus inferior
12. m. rectus superior
13. ventr. later., cornu frontale
14. ventriculus lateralis
15. ventr. later., cornu occipitale
16. ventr. later., cornu temporale
17. sulcus centralis
18. ventriculus tertius
19. m. obliquus superior
20. cisterna ambiens
21. plexus choroideus
22. glandula pinealis (kalcifikace)
23. falx cerebri
24. tentorium cerebelli
25. septum pellucidum
26. arteria basilaris
27. ventriculus quartus
28. pedunculus cerebri
29. medulla oblongata
30. caput nuclei caudati
31. corpus nuclei caudati
32. corpus callosum, truncus
33. splenium corporis callosi
34. thalamus
35. sinus sagittalis superior
36. sinus sigmoideus
37. sinus transversus
38. mesencephalon
39. pons
40. hypophysis
41. cisterna magna cerebelli
42. tonsilla cerebelli
43. hemispherium cerebelli
44. vermis cerebelli
45. pedunculus cerebellaris
46. sulcus lateralis (Sylvii)
47. lobus occipitalis
48. lobus parietalis
49. lobus temporalis
50. lobus frontalis
51. lobus insularis
52. a. carotis interna
53. a. cerebri media
54. dorsum sellae
55. capsula interna
56. cisterna pontocerebellaris
57. bazální cisterny
58. cisterna laminae quadrigeminae
59. nucleus lentiformis (globus pallidus + putamen)
60. cellulae mastoideae
61. meatus acusticus externus
62. processus condylaris mandibulae
63. musculus pterygoideus lateralis
64. lamina lateralis proc. pterygoidei
65. lamina medialis proc. pterygoidei
66. processus styloideus
67. meatus nasi communis
68. meatus nasi inferior
69. meatus nasi medius
70. meatus nasi superior
71. concha nasalis inferior
72. concha nasalis media
73. ramus mandibulae
74. processus coronoideus mandibulae
75. dens axis
76. atlas
77. condylus occipitalis
78. processus alveolaris maxillae
79. palatum durum
80. sutura palatina mediana
81. septum nasi
82. foramina palatina minora
83. foramen palatinum majus
84. crista galli
85. sutura coronalis
86. sutura sagittalis
87. sutura squamosa
88. sutura sphenofrontalis
89. musculus masseter
90. musculus temporalis
91. musculus pterygoideus medialis
92. sutura lambdoidea
93. fossa pterygopalatina
94. fissura orbitalis inferior
95. foramen rotundum
96. canalis pterygoideus
97. canalis n. hypoglossi
98. foramen jugulare
99. fissura petrooccipitalis
100. foramen ovale
101. foramen spinosum
102. canalis caroticus
103. canalis opticus
104. foramen lacerum



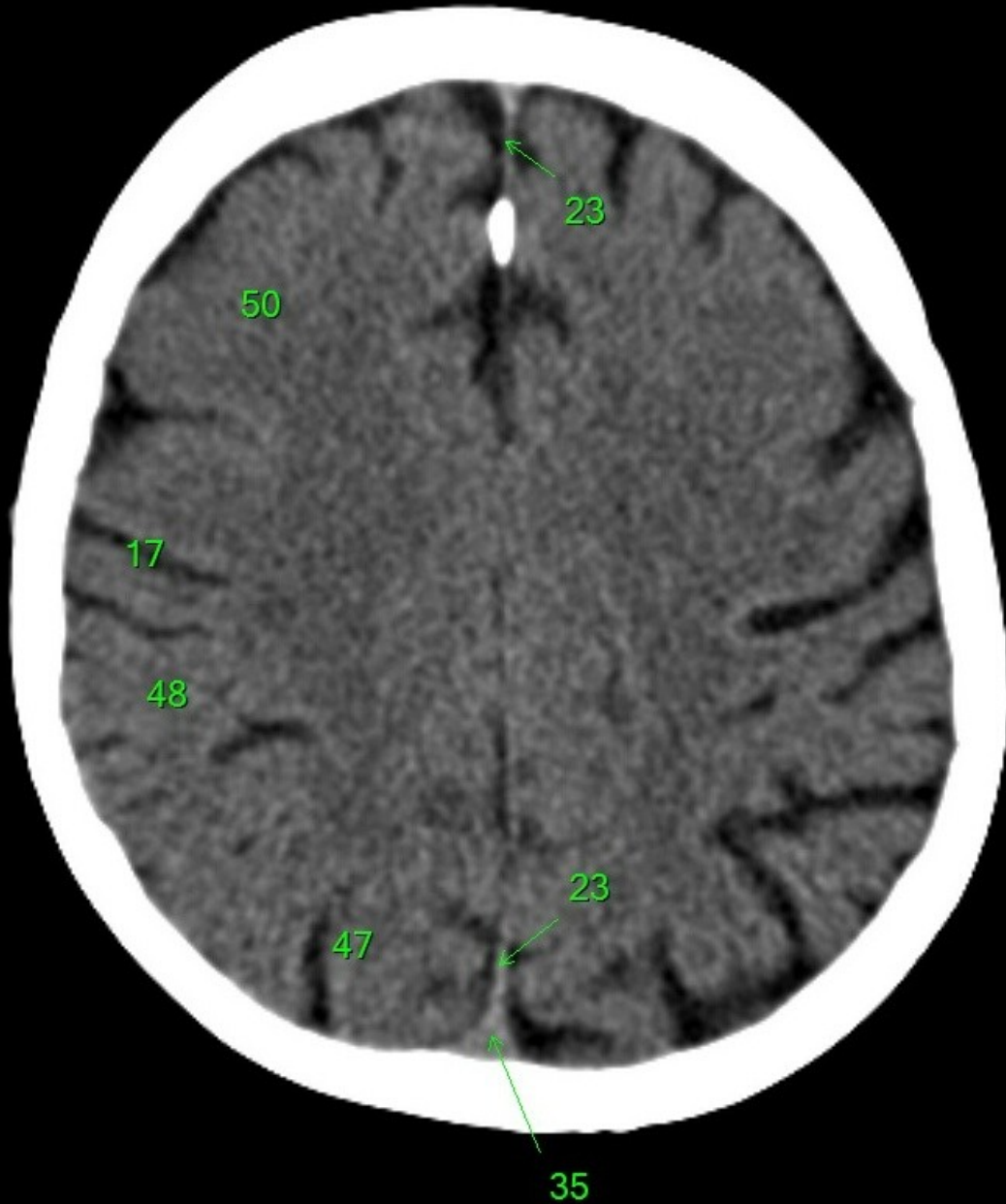
1. sinus maxillaris
2. bulbus oculi
3. sinus ethmoidalis
4. sinus sphenoidalis
5. sinus frontalis
6. n. opticus
7. m. rectus medialis
8. m. rectus lateralis
9. a. ophthalmica
10. m. rectus inferior
11. m. obliquus inferior
12. m. rectus superior
13. ventr. later., cornu frontale
14. ventriculus lateralis
15. ventr. later., cornu occipitale
16. ventr. later., cornu temporale
17. sulcus centralis
18. ventriculus tertius
19. m. obliquus superior
20. cisterna ambiens
21. plexus choroideus
22. glandula pinealis (kalcifikace)
23. falx cerebri
24. tentorium cerebelli
25. septum pellucidum
26. arteria basilaris
27. ventriculus quartus
28. pedunculus cerebri
29. medulla oblongata
30. caput nuclei caudati
31. corpus nuclei caudati
32. corpus callosum, truncus
33. splenium corporis callosi
34. thalamus
35. sinus sagittalis superior
36. sinus sigmoideus
37. sinus transversus
38. mesencephalon
39. pons
40. hypophysis
41. cisterna magna cerebelli
42. tonsilla cerebelli
43. hemispherium cerebelli
44. vermis cerebelli
45. pedunculus cerebellaris
46. sulcus lateralis (Sylvii)
47. lobus occipitalis
48. lobus parietalis
49. lobus temporalis
50. lobus frontalis
51. lobus insularis
52. a. carotis interna
53. a. cerebri media
54. dorsum sellae
55. capsula interna
56. cisterna pontocerebellaris
57. bazální cisterny
58. cisterna laminae quadrigeminae
59. nucleus lentiformis (globus pallidus + putamen)
60. cellulae mastoideae
61. meatus acusticus externus
62. processus condylaris mandibulae
63. musculus pterygoideus lateralis
64. lamina lateralis proc. pterygoidei
65. lamina medialis proc. pterygoidei
66. processus styloideus
67. meatus nasi communis
68. meatus nasi inferior
69. meatus nasi medius
70. meatus nasi superior
71. concha nasalis inferior
72. concha nasalis media
73. ramus mandibulae
74. processus coronoideus mandibulae
75. dens axis
76. atlas
77. condylus occipitalis
78. processus alveolaris maxillae
79. palatum durum
80. sutura palatina mediana
81. septum nasi
82. foramina palatina minora
83. foramen palatinum majus
84. crista galli
85. sutura coronalis
86. sutura sagittalis
87. sutura squamosa
88. sutura sphenofrontalis
89. musculus masseter
90. musculus temporalis
91. musculus pterygoideus medialis
92. sutura lambdoidea
93. fossa pterygopalatina
94. fissura orbitalis inferior
95. foramen rotundum
96. canalis pterygoideus
97. canalis n. hypoglossi
98. foramen jugulare
99. fissura petrooccipitalis
100. foramen ovale
101. foramen spinosum
102. canalis caroticus
103. canalis opticus
104. foramen lacerum



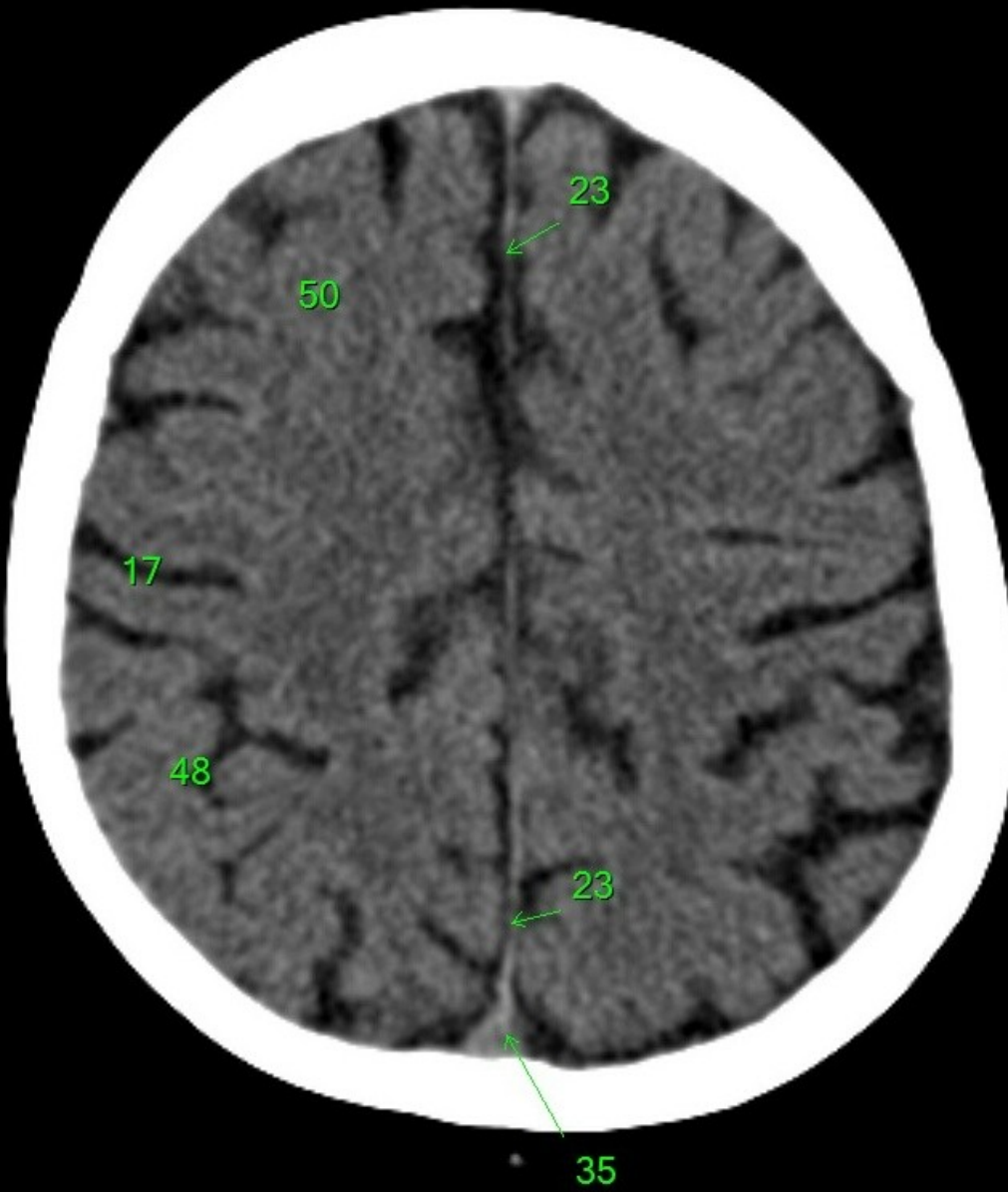
1. sinus maxillaris
2. bulbus oculi
3. sinus ethmoidalis
4. sinus sphenoidalis
5. sinus frontalis
6. n. opticus
7. m. rectus medialis
8. m. rectus lateralis
9. a. ophthalmica
10. m. rectus inferior
11. m. obliquus inferior
12. m. rectus superior
13. ventr. later., cornu frontale
14. ventriculus lateralis
15. ventr. later., cornu occipitale
16. ventr. later., cornu temporale
17. sulcus centralis
18. ventriculus tertius
19. m. obliquus superior
20. cisterna ambiens
21. plexus choroideus
22. glandula pinealis (kalcifikace)
23. falx cerebri
24. tentorium cerebelli
25. septum pellucidum
26. arteria basilaris
27. ventriculus quartus
28. pedunculus cerebri
29. medulla oblongata
30. caput nuclei caudati
31. corpus nuclei caudati
32. corpus callosum, truncus
33. splenium corporis callosi
34. thalamus
35. sinus sagittalis superior
36. sinus sigmoideus
37. sinus transversus
38. mesencephalon
39. pons
40. hypophysis
41. cisterna magna cerebelli
42. tonsilla cerebelli
43. hemispherium cerebelli
44. vermis cerebelli
45. pedunculus cerebellaris
46. sulcus lateralis (Sylvii)
47. lobus occipitalis
48. lobus parietalis
49. lobus temporalis
50. lobus frontalis
51. lobus insularis
52. a. carotis interna
53. a. cerebri media
54. dorsum sellae
55. capsula interna
56. cisterna pontocerebellaris
57. bazální cisterny
58. cisterna laminae quadrigeminae
59. nucleus lentiformis (globus pallidus + putamen)
60. cellulae mastoideae
61. meatus acusticus externus
62. processus condylaris mandibulae
63. musculus pterygoideus lateralis
64. lamina lateralis proc. pterygoidei
65. lamina medialis proc. pterygoidei
66. processus styloideus
67. meatus nasi communis
68. meatus nasi inferior
69. meatus nasi medius
70. meatus nasi superior
71. concha nasalis inferior
72. concha nasalis media
73. ramus mandibulae
74. processus coronoideus mandibulae
75. dens axis
76. atlas
77. condylus occipitalis
78. processus alveolaris maxillae
79. palatum durum
80. sutura palatina mediana
81. septum nasi
82. foramina palatina minora
83. foramen palatinum majus
84. crista galli
85. sutura coronalis
86. sutura sagittalis
87. sutura squamosa
88. sutura sphenofrontalis
89. musculus masseter
90. musculus temporalis
91. musculus pterygoideus medialis
92. sutura lambdoidea
93. fossa pterygopalatina
94. fissura orbitalis inferior
95. foramen rotundum
96. canalis pterygoideus
97. canalis n. hypoglossi
98. foramen jugulare
99. fissura petrooccipitalis
100. foramen ovale
101. foramen spinosum
102. canalis caroticus
103. canalis opticus
104. foramen lacerum



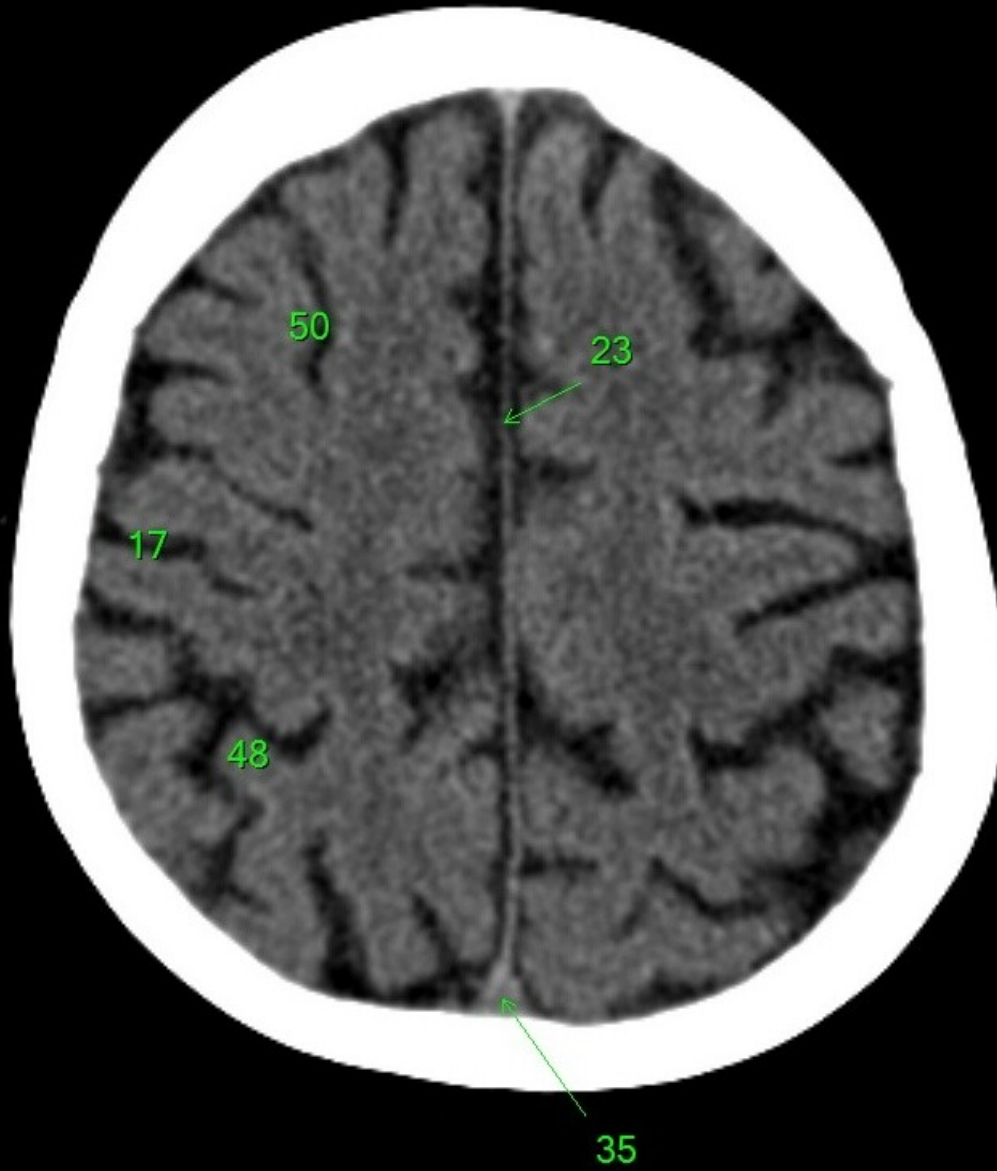
1. sinus maxillaris
2. bulbus oculi
3. sinus ethmoidalis
4. sinus sphenoidalis
5. sinus frontalis
6. n. opticus
7. m. rectus medialis
8. m. rectus lateralis
9. a. ophthalmica
10. m. rectus inferior
11. m. obliquus inferior
12. m. rectus superior
13. ventr. later., cornu frontale
14. ventriculus lateralis
15. ventr. later., cornu occipitale
16. ventr. later., cornu temporale
17. sulcus centralis
18. ventriculus tertius
19. m. obliquus superior
20. cisterna ambiens
21. plexus choroideus
22. glandula pinealis (kalcifikace)
23. falx cerebri
24. tentorium cerebelli
25. septum pellucidum
26. arteria basilaris
27. ventriculus quartus
28. pedunculus cerebri
29. medulla oblongata
30. caput nuclei caudati
31. corpus nuclei caudati
32. corpus callosum, truncus
33. splenium corporis callosi
34. thalamus
35. sinus sagittalis superior
36. sinus sigmoideus
37. sinus transversus
38. mesencephalon
39. pons
40. hypophysis
41. cisterna magna cerebelli
42. tonsilla cerebelli
43. hemispherium cerebelli
44. vermis cerebelli
45. pedunculus cerebellaris
46. sulcus lateralis (Sylvii)
47. lobus occipitalis
48. lobus parietalis
49. lobus temporalis
50. lobus frontalis
51. lobus insularis
52. a. carotis interna
53. a. cerebri media
54. dorsum sellae
55. capsula interna
56. cisterna pontocerebellaris
57. bazální cisterny
58. cisterna laminae quadrigeminae
59. nucleus lentiformis (globus pallidus + putamen)
60. cellulae mastoideae
61. meatus acusticus externus
62. processus condylaris mandibulae
63. musculus pterygoideus lateralis
64. lamina lateralis proc. pterygoidei
65. lamina medialis proc. pterygoidei
66. processus styloideus
67. meatus nasi communis
68. meatus nasi inferior
69. meatus nasi medius
70. meatus nasi superior
71. concha nasalis inferior
72. concha nasalis media
73. ramus mandibulae
74. processus coronoideus mandibulae
75. dens axis
76. atlas
77. condylus occipitalis
78. processus alveolaris maxillae
79. palatum durum
80. sutura palatina mediana
81. septum nasi
82. foramina palatina minora
83. foramen palatinum majus
84. crista galli
85. sutura coronalis
86. sutura sagittalis
87. sutura squamosa
88. sutura sphenofrontalis
89. musculus masseter
90. musculus temporalis
91. musculus pterygoideus medialis
92. sutura lambdoidea
93. fossa pterygopalatina
94. fissura orbitalis inferior
95. foramen rotundum
96. canalis pterygoideus
97. canalis n. hypoglossi
98. foramen jugulare
99. fissura petrooccipitalis
100. foramen ovale
101. foramen spinosum
102. canalis caroticus
103. canalis opticus
104. foramen lacerum



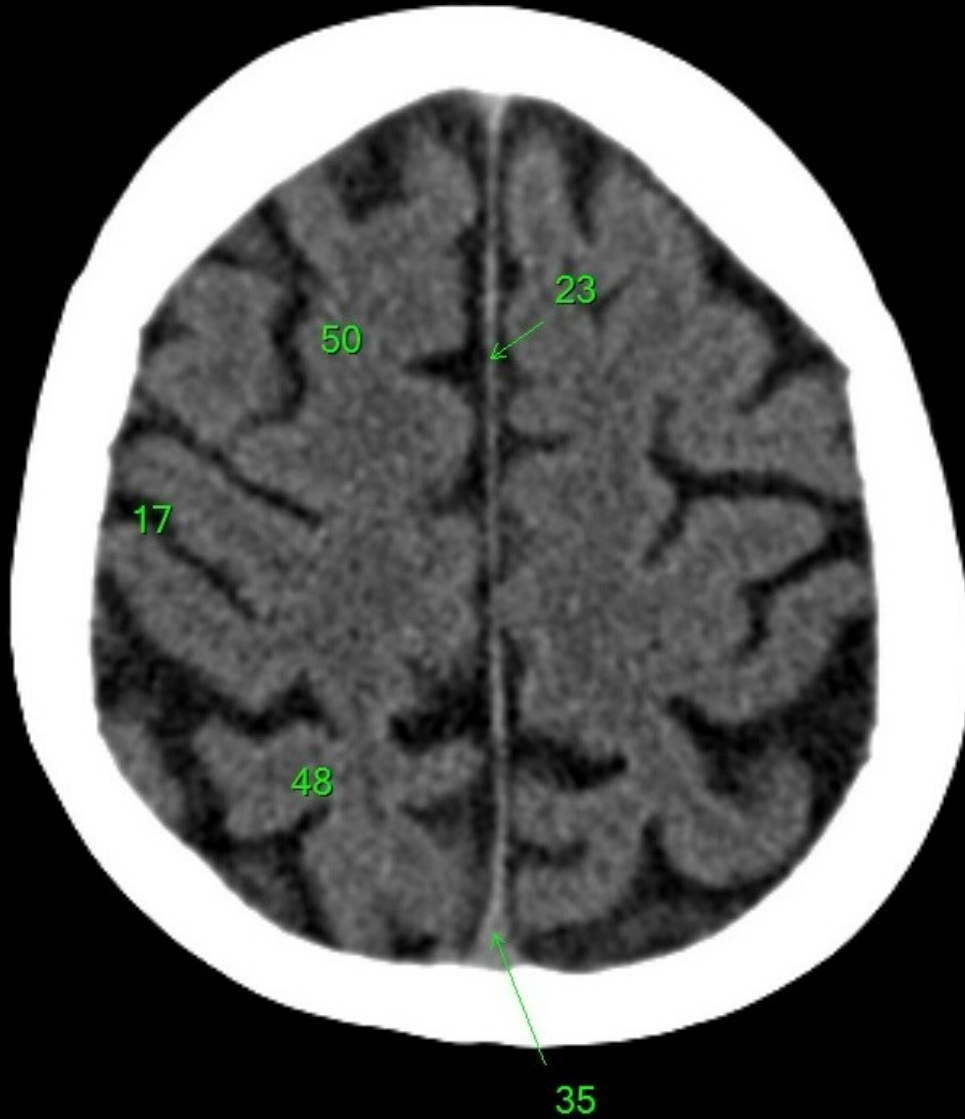
1. sinus maxillaris
2. bulbus oculi
3. sinus ethmoidalis
4. sinus sphenoidalis
5. sinus frontalis
6. n. opticus
7. m. rectus medialis
8. m. rectus lateralis
9. a. ophthalmica
10. m. rectus inferior
11. m. obliquus inferior
12. m. rectus superior
13. ventr. later., cornu frontale
14. ventriculus lateralis
15. ventr. later., cornu occipitale
16. ventr. later., cornu temporale
17. sulcus centralis
18. ventriculus tertius
19. m. obliquus superior
20. cisterna ambiens
21. plexus choroideus
22. glandula pinealis (kalcifikace)
23. falx cerebri
24. tentorium cerebelli
25. septum pellucidum
26. arteria basilaris
27. ventriculus quartus
28. pedunculus cerebri
29. medulla oblongata
30. caput nuclei caudati
31. corpus nuclei caudati
32. corpus callosum, truncus
33. splenium corporis callosi
34. thalamus
35. sinus sagittalis superior
36. sinus sigmoideus
37. sinus transversus
38. mesencephalon
39. pons
40. hypophysis
41. cisterna magna cerebelli
42. tonsilla cerebelli
43. hemispherium cerebelli
44. vermis cerebelli
45. pedunculus cerebellaris
46. sulcus lateralis (Sylvii)
47. lobus occipitalis
48. lobus parietalis
49. lobus temporalis
50. lobus frontalis
51. lobus insularis
52. a. carotis interna
53. a. cerebri media
54. dorsum sellae
55. capsula interna
56. cisterna pontocerebellaris
57. bazální cisterny
58. cisterna laminae quadrigeminae
59. nucleus lentiformis (globus pallidus + putamen)
60. cellulae mastoideae
61. meatus acusticus externus
62. processus condylaris mandibulae
63. musculus pterygoideus lateralis
64. lamina lateralis proc. pterygoidei
65. lamina medialis proc. pterygoidei
66. processus styloideus
67. meatus nasi communis
68. meatus nasi inferior
69. meatus nasi medius
70. meatus nasi superior
71. concha nasalis inferior
72. concha nasalis media
73. ramus mandibulae
74. processus coronoideus mandibulae
75. dens axis
76. atlas
77. condylus occipitalis
78. processus alveolaris maxillae
79. palatum durum
80. sutura palatina mediana
81. septum nasi
82. foramina palatina minora
83. foramen palatinum majus
84. crista galli
85. sutura coronalis
86. sutura sagittalis
87. sutura squamosa
88. sutura sphenofrontalis
89. musculus masseter
90. musculus temporalis
91. musculus pterygoideus medialis
92. sutura lambdoidea
93. fossa pterygopalatina
94. fissura orbitalis inferior
95. foramen rotundum
96. canalis pterygoideus
97. canalis n. hypoglossi
98. foramen jugulare
99. fissura petrooccipitalis
100. foramen ovale
101. foramen spinosum
102. canalis caroticus
103. canalis opticus
104. foramen lacerum



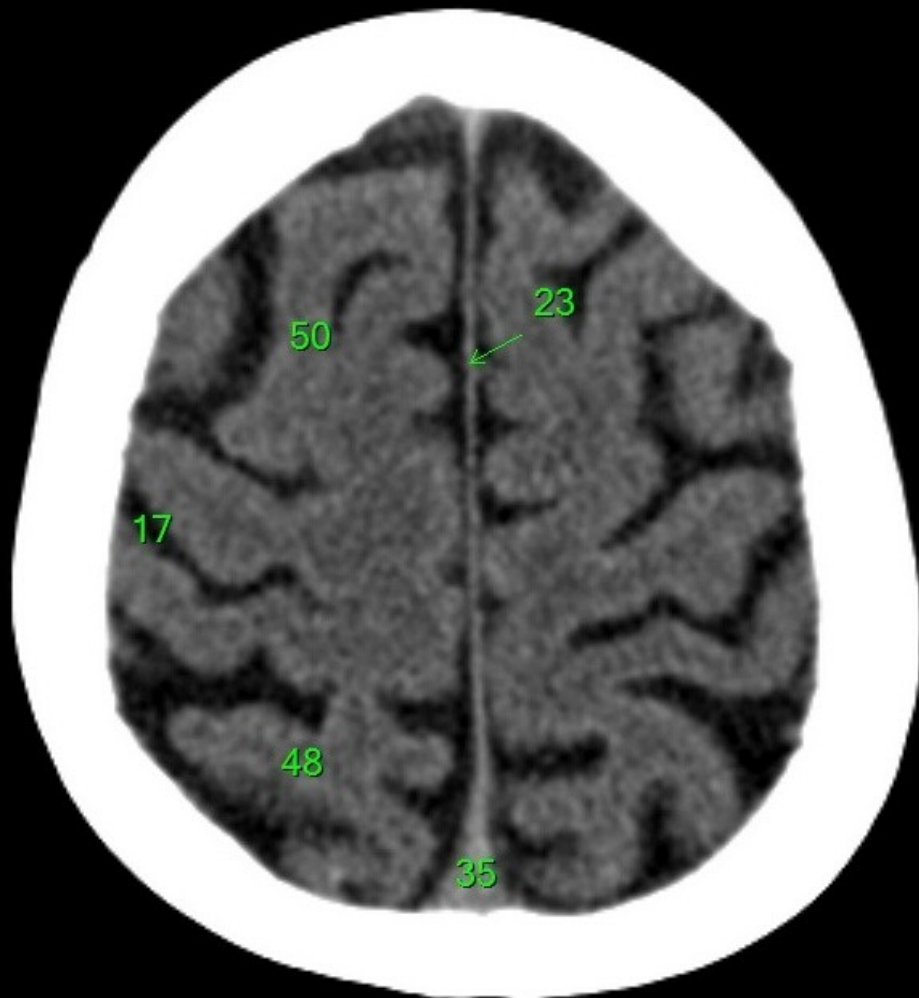
1. sinus maxillaris
2. bulbus oculi
3. sinus ethmoidalis
4. sinus sphenoidalis
5. sinus frontalis
6. n. opticus
7. m. rectus medialis
8. m. rectus lateralis
9. a. ophthalmica
10. m. rectus inferior
11. m. obliquus inferior
12. m. rectus superior
13. ventr. later., cornu frontale
14. ventriculus lateralis
15. ventr. later., cornu occipitale
16. ventr. later., cornu temporale
17. sulcus centralis
18. ventriculus tertius
19. m. obliquus superior
20. cisterna ambiens
21. plexus choroideus
22. glandula pinealis (kalcifikace)
23. falx cerebri
24. tentorium cerebelli
25. septum pellucidum
26. arteria basilaris
27. ventriculus quartus
28. pedunculus cerebri
29. medulla oblongata
30. caput nucleí caudati
31. corpus nucleí caudati
32. corpus callosum, truncus
33. splenium corporis callosi
34. thalamus
35. sinus sagittalis superior
36. sinus sigmoideus
37. sinus transversus
38. mesencephalon
39. pons
40. hypophysis
41. cisterna magna cerebelli
42. tonsilla cerebelli
43. hemispherium cerebelli
44. vermis cerebelli
45. pedunculus cerebellaris
46. sulcus lateralis (Sylvii)
47. lobus occipitalis
48. lobus parietalis
49. lobus temporalis
50. lobus frontalis
51. lobus insularis
52. a. carotis interna
53. a. cerebri media
54. dorsum sellae
55. capsula interna
56. cisterna pontocerebellaris
57. bazální cisterny
58. cisterna laminae quadrigeminae
59. nucleus lentiformis (globus pallidus + putamen)
60. cellulae mastoideae
61. meatus acusticus externus
62. processus condylaris mandibulae
63. musculus pterygoideus lateralis
64. lamina lateralis proc. pterygoidei
65. lamina medialis proc. pterygoidei
66. processus styloideus
67. meatus nasi communis
68. meatus nasi inferior
69. meatus nasi medius
70. meatus nasi superior
71. concha nasalis inferior
72. concha nasalis media
73. ramus mandibulae
74. processus coronoideus mandibulae
75. dens axis
76. atlas
77. condylus occipitalis
78. processus alveolaris maxillae
79. palatum durum
80. sutura palatina mediana
81. septum nasi
82. foramina palatina minora
83. foramen palatinum majus
84. crista galli
85. sutura coronalis
86. sutura sagittalis
87. sutura squamosa
88. sutura sphenofrontalis
89. musculus masseter
90. musculus temporalis
91. musculus pterygoideus medialis
92. sutura lambdoidea
93. fossa pterygopalatina
94. fissura orbitalis inferior
95. foramen rotundum
96. canalis pterygoideus
97. canalis n. hypoglossi
98. foramen jugulare
99. fissura petrooccipitalis
100. foramen ovale
101. foramen spinosum
102. canalis caroticus
103. canalis opticus
104. foramen lacerum



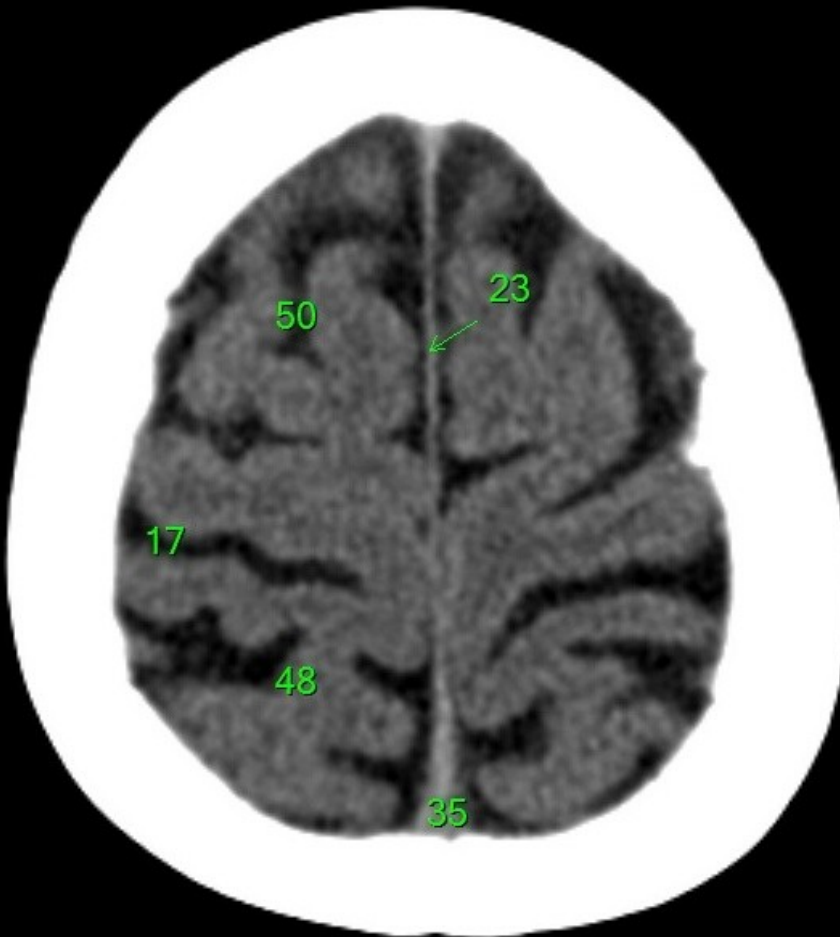
1. sinus maxillaris
2. bulbus oculi
3. sinus ethmoidalis
4. sinus sphenoidalis
5. sinus frontalis
6. n. opticus
7. m. rectus medialis
8. m. rectus lateralis
9. a. ophthalmica
10. m. rectus inferior
11. m. obliquus inferior
12. m. rectus superior
13. ventr. later., cornu frontale
14. ventriculus lateralis
15. ventr. later., cornu occipitale
16. ventr. later., cornu temporale
17. sulcus centralis
18. ventriculus tertius
19. m. obliquus superior
20. cisterna ambiens
21. plexus choroideus
22. glandula pinealis (kalcifikace)
23. falx cerebri
24. tentorium cerebelli
25. septum pellucidum
26. arteria basilaris
27. ventriculus quartus
28. pedunculus cerebri
29. medulla oblongata
30. caput nucleí caudati
31. corpus nucleí caudati
32. corpus callosum, truncus
33. splenium corporis callosi
34. thalamus
35. sinus sagittalis superior
36. sinus sigmoideus
37. sinus transversus
38. mesencephalon
39. pons
40. hypophysis
41. cisterna magna cerebelli
42. tonsilla cerebelli
43. hemispherium cerebelli
44. vermis cerebelli
45. pedunculus cerebellaris
46. sulcus lateralis (Sylvii)
47. lobus occipitalis
48. lobus parietalis
49. lobus temporalis
50. lobus frontalis
51. lobus insularis
52. a. carotis interna
53. a. cerebri media
54. dorsum sellae
55. capsula interna
56. cisterna pontocerebellaris
57. bazální cisterny
58. cisterna laminae quadrigeminae
59. nucleus lentiformis
(globus pallidus + putamen)
60. cellulae mastoideae
61. meatus acusticus externus
62. processus condylaris mandibulae
63. musculus pterygoideus lateralis
64. lamina lateralis proc. pterygoidei
65. lamina medialis proc. pterygoidei
66. processus styloideus
67. meatus nasi communis
68. meatus nasi inferior
69. meatus nasi medius
70. meatus nasi superior
71. concha nasalis inferior
72. concha nasalis media
73. ramus mandibulae
74. processus coronoideus mandibulae
75. dens axis
76. atlas
77. condylus occipitalis
78. processus alveolaris maxillae
79. palatum durum
80. sutura palatina mediana
81. septum nasi
82. foramina palatina minora
83. foramen palatinum majus
84. crista galli
85. sutura coronalis
86. sutura sagittalis
87. sutura squamosa
88. sutura sphenofrontalis
89. musculus masseter
90. musculus temporalis
91. musculus pterygoideus medialis
92. sutura lambdoidea
93. fossa pterygopalatina
94. fissura orbitalis inferior
95. foramen rotundum
96. canalis pterygoideus
97. canalis n. hypoglossi
98. foramen jugulare
99. fissura petrooccipitalis
100. foramen ovale
101. foramen spinosum
102. canalis caroticus
103. canalis opticus
104. foramen lacerum



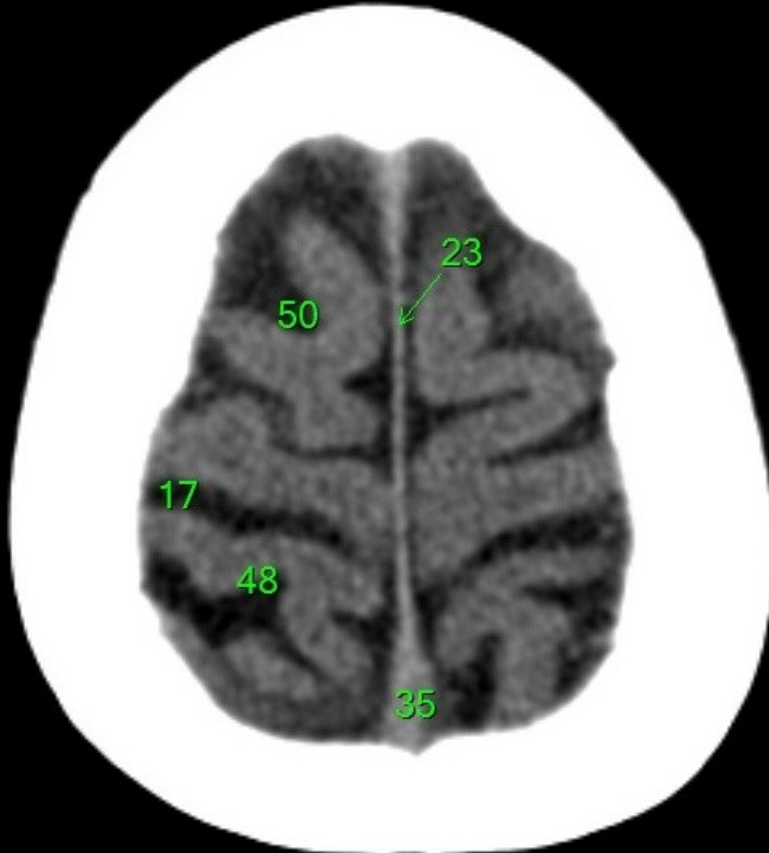
1. sinus maxillaris
2. bulbus oculi
3. sinus ethmoidalis
4. sinus sphenoidalis
5. sinus frontalis
6. n. opticus
7. m. rectus medialis
8. m. rectus lateralis
9. a. ophthalmica
10. m. rectus inferior
11. m. obliquus inferior
12. m. rectus superior
13. ventr. later., cornu frontale
14. ventriculus lateralis
15. ventr. later., cornu occipitale
16. ventr. later., cornu temporale
17. sulcus centralis
18. ventriculus tertius
19. m. obliquus superior
20. cisterna ambiens
21. plexus choroideus
22. glandula pinealis (kalcifikace)
23. falx cerebri
24. tentorium cerebelli
25. septum pellucidum
26. arteria basilaris
27. ventriculus quartus
28. pedunculus cerebri
29. medulla oblongata
30. caput nucleí caudati
31. corpus nucleí caudati
32. corpus callosum, truncus
33. splenium corporis callosi
34. thalamus
35. sinus sagittalis superior
36. sinus sigmoideus
37. sinus transversus
38. mesencephalon
39. pons
40. hypophysis
41. cisterna magna cerebelli
42. tonsilla cerebelli
43. hemispherium cerebelli
44. vermis cerebelli
45. pedunculus cerebellaris
46. sulcus lateralis (Sylvii)
47. lobus occipitalis
48. lobus parietalis
49. lobus temporalis
50. lobus frontalis
51. lobus insularis
52. a. carotis interna
53. a. cerebri media
54. dorsum sellae
55. capsula interna
56. cisterna pontocerebellaris
57. bazální cisterny
58. cisterna laminae quadrigeminae
59. nucleus lentiformis
(globus pallidus + putamen)
60. cellulae mastoideae
61. meatus acusticus externus
62. processus condylaris mandibulae
63. musculus pterygoideus lateralis
64. lamina lateralis proc. pterygoidei
65. lamina medialis proc. pterygoidei
66. processus styloideus
67. meatus nasi communis
68. meatus nasi inferior
69. meatus nasi medius
70. meatus nasi superior
71. concha nasalis inferior
72. concha nasalis media
73. ramus mandibulae
74. processus coronoideus mandibulae
75. dens axis
76. atlas
77. condylus occipitalis
78. processus alveolaris maxillae
79. palatum durum
80. sutura palatina mediana
81. septum nasi
82. foramina palatina minora
83. foramen palatinum majus
84. crista galli
85. sutura coronalis
86. sutura sagittalis
87. sutura squamosa
88. sutura sphenofrontalis
89. musculus masseter
90. musculus temporalis
91. musculus pterygoideus medialis
92. sutura lambdoidea
93. fossa pterygopalatina
94. fissura orbitalis inferior
95. foramen rotundum
96. canalis pterygoideus
97. canalis n. hypoglossi
98. foramen jugulare
99. fissura petrooccipitalis
100. foramen ovale
101. foramen spinosum
102. canalis caroticus
103. canalis opticus
104. foramen lacerum



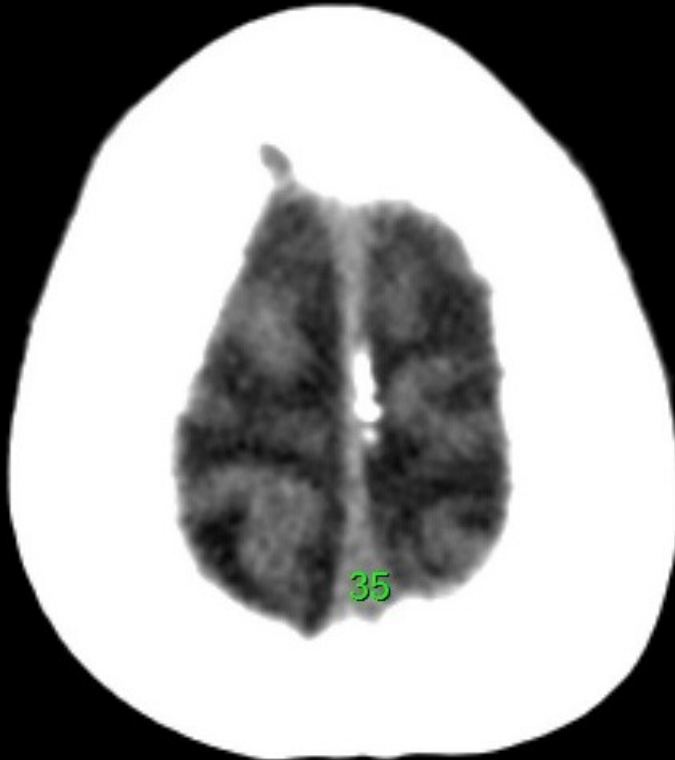
1. sinus maxillaris
2. bulbus oculi
3. sinus ethmoidalis
4. sinus sphenoidalis
5. sinus frontalis
6. n. opticus
7. m. rectus medialis
8. m. rectus lateralis
9. a. ophthalmica
10. m. rectus inferior
11. m. obliquus inferior
12. m. rectus superior
13. ventr. later., cornu frontale
14. ventriculus lateralis
15. ventr. later., cornu occipitale
16. ventr. later., cornu temporale
17. sulcus centralis
18. ventriculus tertius
19. m. obliquus superior
20. cisterna ambiens
21. plexus choroideus
22. glandula pinealis (kalcifikace)
23. falx cerebri
24. tentorium cerebelli
25. septum pellucidum
26. arteria basilaris
27. ventriculus quartus
28. pedunculus cerebri
29. medulla oblongata
30. caput nuclei caudati
31. corpus nuclei caudati
32. corpus callosum, truncus
33. splenium corporis callosi
34. thalamus
35. sinus sagittalis superior
36. sinus sigmoideus
37. sinus transversus
38. mesencephalon
39. pons
40. hypophysis
41. cisterna magna cerebelli
42. tonsilla cerebelli
43. hemispherium cerebelli
44. vermis cerebelli
45. pedunculus cerebellaris
46. sulcus lateralis (Sylvii)
47. lobus occipitalis
48. lobus parietalis
49. lobus temporalis
50. lobus frontalis
51. lobus insularis
52. a. carotis interna
53. a. cerebri media
54. dorsum sellae
55. capsula interna
56. cisterna pontocerebellaris
57. bazální cisterny
58. cisterna laminae quadrigeminae
59. nucleus lentiformis
(globus pallidus + putamen)
60. cellulae mastoideae
61. meatus acusticus externus
62. processus condylaris mandibulae
63. musculus pterygoideus lateralis
64. lamina lateralis proc. pterygoidei
65. lamina medialis proc. pterygoidei
66. processus styloideus
67. meatus nasi communis
68. meatus nasi inferior
69. meatus nasi medius
70. meatus nasi superior
71. concha nasalis inferior
72. concha nasalis media
73. ramus mandibulae
74. processus coronoideus mandibulae
75. dens axis
76. atlas
77. condylus occipitalis
78. processus alveolaris maxillae
79. palatum durum
80. sutura palatina mediana
81. septum nasi
82. foramina palatina minora
83. foramen palatinum majus
84. crista galli
85. sutura coronalis
86. sutura sagittalis
87. sutura squamosa
88. sutura sphenofrontalis
89. musculus masseter
90. musculus temporalis
91. musculus pterygoideus medialis
92. sutura lambdoidea
93. fossa pterygopalatina
94. fissura orbitalis inferior
95. foramen rotundum
96. canalis pterygoideus
97. canalis n. hypoglossi
98. foramen jugulare
99. fissura petrooccipitalis
100. foramen ovale
101. foramen spinosum
102. canalis caroticus
103. canalis opticus
104. foramen lacerum



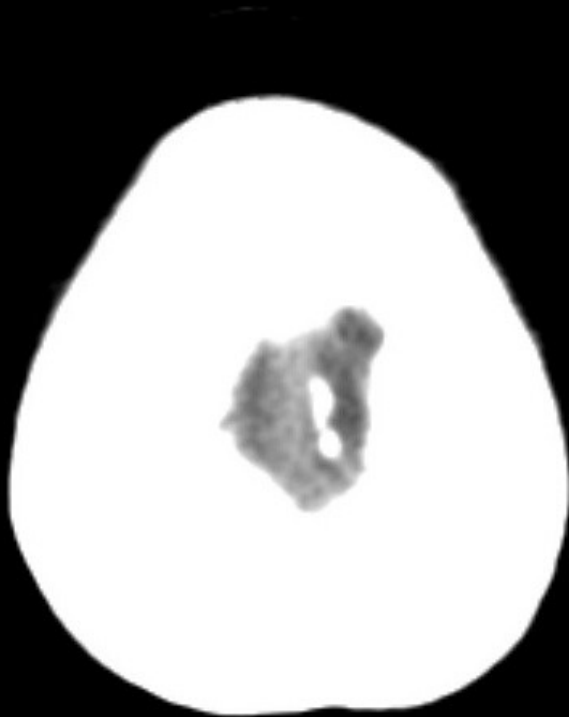
1. sinus maxillaris
2. bulbus oculi
3. sinus ethmoidalis
4. sinus sphenoidalis
5. sinus frontalis
6. n. opticus
7. m. rectus medialis
8. m. rectus lateralis
9. a. ophthalmica
10. m. rectus inferior
11. m. obliquus inferior
12. m. rectus superior
13. ventr. later., cornu frontale
14. ventriculus lateralis
15. ventr. later., cornu occipitale
16. ventr. later., cornu temporale
17. sulcus centralis
18. ventriculus tertius
19. m. obliquus superior
20. cisterna ambiens
21. plexus choroideus
22. glandula pinealis (kalcifikace)
23. falx cerebri
24. tentorium cerebelli
25. septum pellucidum
26. arteria basilaris
27. ventriculus quartus
28. pedunculus cerebri
29. medulla oblongata
30. caput nucleí caudati
31. corpus nucleí caudati
32. corpus callosum, truncus
33. splenium corporis callosi
34. thalamus
35. sinus sagittalis superior
36. sinus sigmoideus
37. sinus transversus
38. mesencephalon
39. pons
40. hypophysis
41. cisterna magna cerebelli
42. tonsilla cerebelli
43. hemispherium cerebelli
44. vermis cerebelli
45. pedunculus cerebellaris
46. sulcus lateralis (Sylvii)
47. lobus occipitalis
48. lobus parietalis
49. lobus temporalis
50. lobus frontalis
51. lobus insularis
52. a. carotis interna
53. a. cerebri media
54. dorsum sellae
55. capsula interna
56. cisterna pontocerebellaris
57. bazální cisterny
58. cisterna laminae quadrigeminae
59. nucleus lentiformis
(globus pallidus + putamen)
60. cellulae mastoideae
61. meatus acusticus externus
62. processus condylaris mandibulae
63. musculus pterygoideus lateralis
64. lamina lateralis proc. pterygoidei
65. lamina medialis proc. pterygoidei
66. processus styloideus
67. meatus nasi communis
68. meatus nasi inferior
69. meatus nasi medius
70. meatus nasi superior
71. concha nasalis inferior
72. concha nasalis media
73. ramus mandibulae
74. processus coronoideus mandibulae
75. dens axis
76. atlas
77. condylus occipitalis
78. processus alveolaris maxillae
79. palatum durum
80. sutura palatina mediana
81. septum nasi
82. foramina palatina minora
83. foramen palatinum majus
84. crista galli
85. sutura coronalis
86. sutura sagittalis
87. sutura squamosa
88. sutura sphenofrontalis
89. musculus masseter
90. musculus temporalis
91. musculus pterygoideus medialis
92. sutura lambdoidea
93. fossa pterygopalatina
94. fissura orbitalis inferior
95. foramen rotundum
96. canalis pterygoideus
97. canalis n. hypoglossi
98. foramen jugulare
99. fissura petrooccipitalis
100. foramen ovale
101. foramen spinosum
102. canalis caroticus
103. canalis opticus
104. foramen lacerum



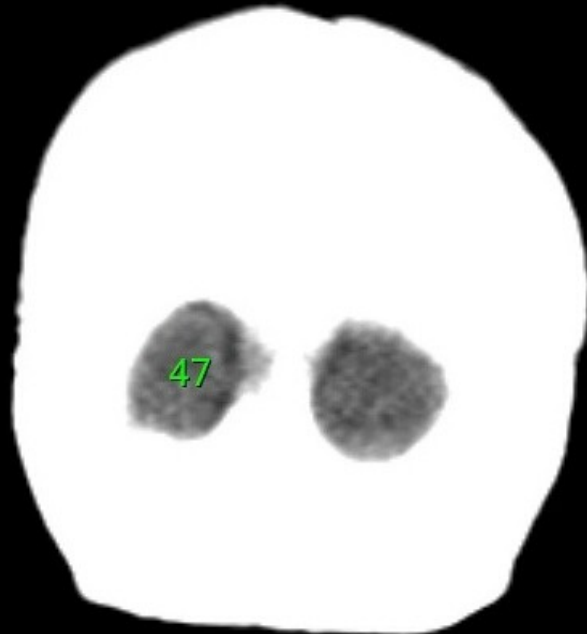
1. sinus maxillaris
2. bulbus oculi
3. sinus ethmoidalis
4. sinus sphenoidalis
5. sinus frontalis
6. n. opticus
7. m. rectus medialis
8. m. rectus lateralis
9. a. ophthalmica
10. m. rectus inferior
11. m. obliquus inferior
12. m. rectus superior
13. ventr. later., cornu frontale
14. ventriculus lateralis
15. ventr. later., cornu occipitale
16. ventr. later., cornu temporale
17. sulcus centralis
18. ventriculus tertius
19. m. obliquus superior
20. cisterna ambiens
21. plexus choroideus
22. glandula pinealis (kalcifikace)
23. falx cerebri
24. tentorium cerebelli
25. septum pellucidum
26. arteria basilaris
27. ventriculus quartus
28. pedunculus cerebri
29. medulla oblongata
30. caput nuclei caudati
31. corpus nuclei caudati
32. corpus callosum, truncus
33. splenium corporis callosi
34. thalamus
35. sinus sagittalis superior
36. sinus sigmoideus
37. sinus transversus
38. mesencephalon
39. pons
40. hypophysis
41. cisterna magna cerebelli
42. tonsilla cerebelli
43. hemispherium cerebelli
44. vermis cerebelli
45. pedunculus cerebellaris
46. sulcus lateralis (Sylvii)
47. lobus occipitalis
48. lobus parietalis
49. lobus temporalis
50. lobus frontalis
51. lobus insularis
52. a. carotis interna
53. a. cerebri media
54. dorsum sellae
55. capsula interna
56. cisterna pontocerebellaris
57. bazální cisterny
58. cisterna laminae quadrigeminae
59. nucleus lentiformis
(globus pallidus + putamen)
60. cellulae mastoideae
61. meatus acusticus externus
62. processus condylaris mandibulae
63. musculus pterygoideus lateralis
64. lamina lateralis proc. pterygoidei
65. lamina medialis proc. pterygoidei
66. processus styloideus
67. meatus nasi communis
68. meatus nasi inferior
69. meatus nasi medius
70. meatus nasi superior
71. concha nasalis inferior
72. concha nasalis media
73. ramus mandibulae
74. processus coronoideus mandibulae
75. dens axis
76. atlas
77. condylus occipitalis
78. processus alveolaris maxillae
79. palatum durum
80. sutura palatina mediana
81. septum nasi
82. foramina palatina minora
83. foramen palatinum majus
84. crista galli
85. sutura coronalis
86. sutura sagittalis
87. sutura squamosa
88. sutura sphenofrontalis
89. musculus masseter
90. musculus temporalis
91. musculus pterygoideus medialis
92. sutura lambdoidea
93. fossa pterygopalatina
94. fissura orbitalis inferior
95. foramen rotundum
96. canalis pterygoideus
97. canalis n. hypoglossi
98. foramen jugulare
99. fissura petrooccipitalis
100. foramen ovale
101. foramen spinosum
102. canalis caroticus
103. canalis opticus
104. foramen lacerum



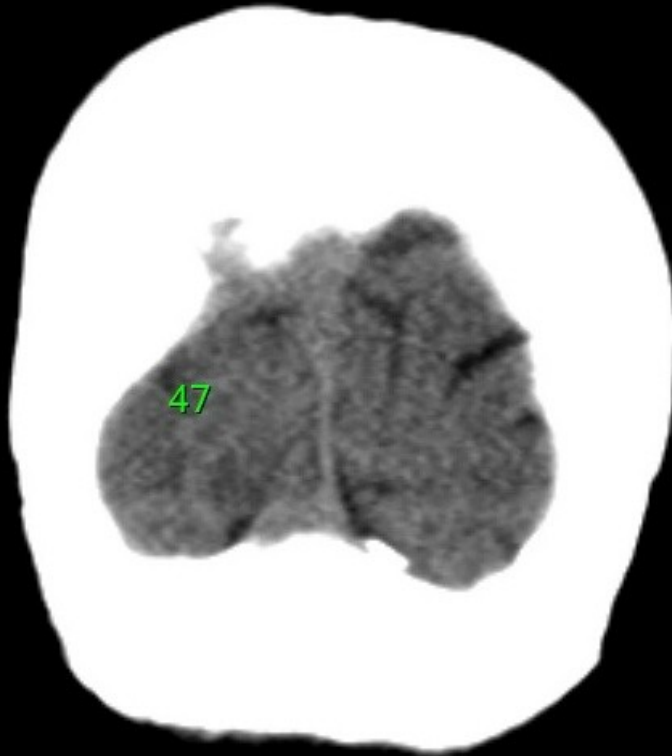
1. sinus maxillaris
2. bulbus oculi
3. sinus ethmoidalis
4. sinus sphenoidalis
5. sinus frontalis
6. n. opticus
7. m. rectus medialis
8. m. rectus lateralis
9. a. ophthalmica
10. m. rectus inferior
11. m. obliquus inferior
12. m. rectus superior
13. ventr. later., cornu frontale
14. ventriculus lateralis
15. ventr. later., cornu occipitale
16. ventr. later., cornu temporale
17. sulcus centralis
18. ventriculus tertius
19. m. obliquus superior
20. cisterna ambiens
21. plexus choroideus
22. glandula pinealis (kalcifikace)
23. falx cerebri
24. tentorium cerebelli
25. septum pellucidum
26. arteria basilaris
27. ventriculus quartus
28. pedunculus cerebri
29. medulla oblongata
30. caput nuclei caudati
31. corpus nuclei caudati
32. corpus callosum, truncus
33. splenium corporis callosi
34. thalamus
35. sinus sagittalis superior
36. sinus sigmoideus
37. sinus transversus
38. mesencephalon
39. pons
40. hypophysis
41. cisterna magna cerebelli
42. tonsilla cerebelli
43. hemispherium cerebelli
44. vermis cerebelli
45. pedunculus cerebellaris
46. sulcus lateralis (Sylvii)
47. lobus occipitalis
48. lobus parietalis
49. lobus temporalis
50. lobus frontalis
51. lobus insularis
52. a. carotis interna
53. a. cerebri media
54. dorsum sellae
55. capsula interna
56. cisterna pontocerebellaris
57. bazální cisterny
58. cisterna laminae quadrigeminae
59. nucleus lentiformis
(globus pallidus + putamen)
60. cellulae mastoideae
61. meatus acusticus externus
62. processus condylaris mandibulae
63. musculus pterygoideus lateralis
64. lamina lateralis proc. pterygoidei
65. lamina medialis proc. pterygoidei
66. processus styloideus
67. meatus nasi communis
68. meatus nasi inferior
69. meatus nasi medius
70. meatus nasi superior
71. concha nasalis inferior
72. concha nasalis media
73. ramus mandibulae
74. processus coronoideus mandibulae
75. dens axis
76. atlas
77. condylus occipitalis
78. processus alveolaris maxillae
79. palatum durum
80. sutura palatina mediana
81. septum nasi
82. foramina palatina minora
83. foramen palatinum majus
84. crista galli
85. sutura coronalis
86. sutura sagittalis
87. sutura squamosa
88. sutura sphenofrontalis
89. musculus masseter
90. musculus temporalis
91. musculus pterygoideus medialis
92. sutura lambdoidea
93. fossa pterygopalatina
94. fissura orbitalis inferior
95. foramen rotundum
96. canalis pterygoideus
97. canalis n. hypoglossi
98. foramen jugulare
99. fissura petrooccipitalis
100. foramen ovale
101. foramen spinosum
102. canalis caroticus
103. canalis opticus
104. foramen lacerum



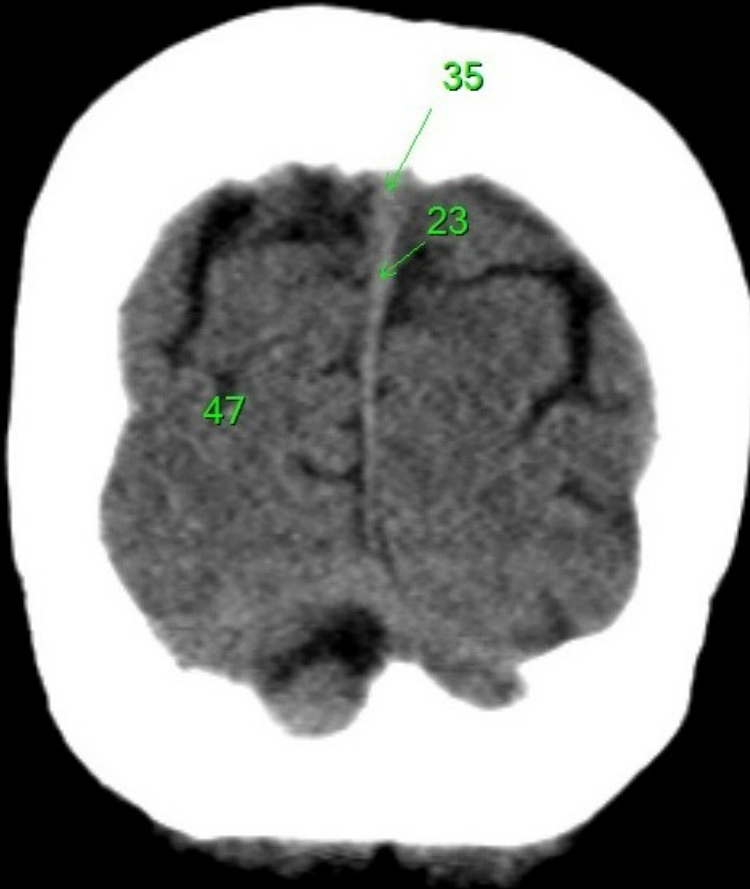
1. sinus maxillaris
2. bulbus oculi
3. sinus ethmoidalis
4. sinus sphenoidalis
5. sinus frontalis
6. n. opticus
7. m. rectus medialis
8. m. rectus lateralis
9. a. ophthalmica
10. m. rectus inferior
11. m. obliquus inferior
12. m. rectus superior
13. ventr. later., cornu frontale
14. ventriculus lateralis
15. ventr. later., cornu occipitale
16. ventr. later., cornu temporale
17. sulcus centralis
18. ventriculus tertius
19. m. obliquus superior
20. cisterna ambiens
21. plexus choroideus
22. glandula pinealis (kalcifikace)
23. falx cerebri
24. tentorium cerebelli
25. septum pellucidum
26. arteria basilaris
27. ventriculus quartus
28. pedunculus cerebri
29. medulla oblongata
30. caput nuclei caudati
31. corpus nuclei caudati
32. corpus callosum, truncus
33. splenium corporis callosi
34. thalamus
35. sinus sagittalis superior
36. sinus sigmoideus
37. sinus transversus
38. mesencephalon
39. pons
40. hypophysis
41. cisterna magna cerebelli
42. tonsilla cerebelli
43. hemispherium cerebelli
44. vermis cerebelli
45. pedunculus cerebellaris
46. sulcus lateralis (Sylvii)
47. lobus occipitalis
48. lobus parietalis
49. lobus temporalis
50. lobus frontalis
51. lobus insularis
52. a. carotis interna
53. a. cerebri media
54. dorsum sellae
55. capsula interna
56. cisterna pontocerebellaris
57. bazální cisterny
58. cisterna laminae quadrigeminae
59. nucleus lentiformis
(globus pallidus + putamen)
60. cellulae mastoideae
61. meatus acusticus externus
62. processus condylaris mandibulae
63. musculus pterygoideus lateralis
64. lamina lateralis proc. pterygoidei
65. lamina medialis proc. pterygoidei
66. processus styloideus
67. meatus nasi communis
68. meatus nasi inferior
69. meatus nasi medius
70. meatus nasi superior
71. concha nasalis inferior
72. concha nasalis media
73. ramus mandibulae
74. processus coronoideus mandibulae
75. dens axis
76. atlas
77. condylus occipitalis
78. processus alveolaris maxillae
79. palatum durum
80. sutura palatina mediana
81. septum nasi
82. foramina palatina minora
83. foramen palatinum majus
84. crista galli
85. sutura coronalis
86. sutura sagittalis
87. sutura squamosa
88. sutura sphenofrontalis
89. musculus masseter
90. musculus temporalis
91. musculus pterygoideus medialis
92. sutura lambdoidea
93. fossa pterygopalatina
94. fissura orbitalis inferior
95. foramen rotundum
96. canalis pterygoideus
97. canalis n. hypoglossi
98. foramen jugulare
99. fissura petrooccipitalis
100. foramen ovale
101. foramen spinosum
102. canalis caroticus
103. canalis opticus
104. foramen lacerum



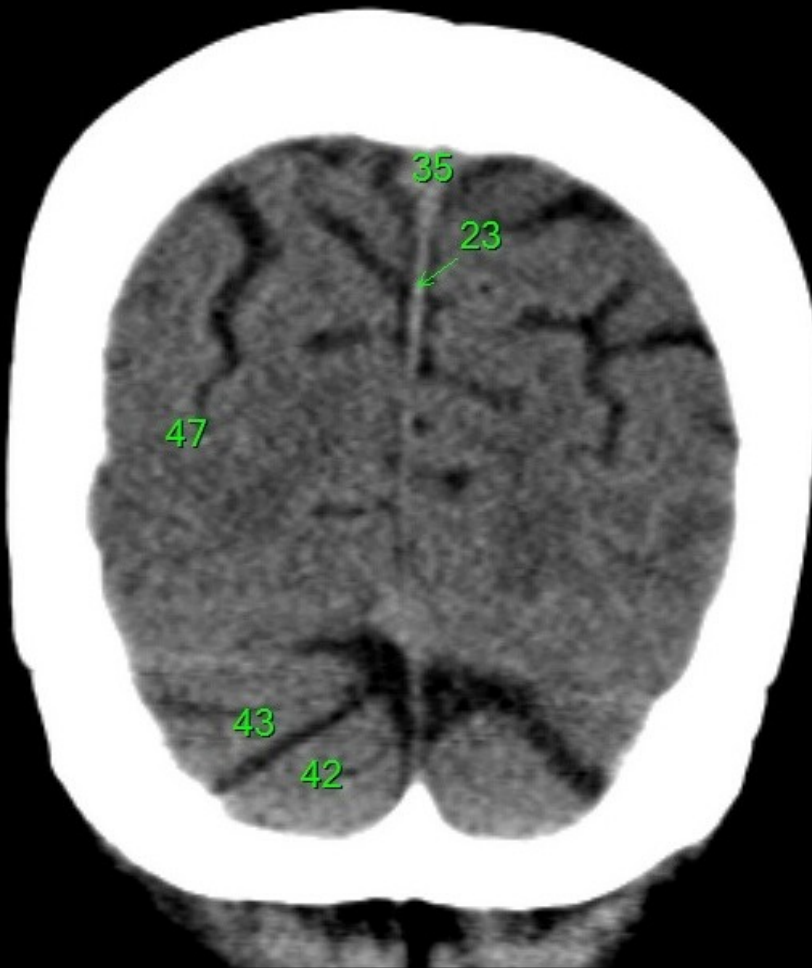1. sinus maxillaris
2. bulbus oculi
3. sinus ethmoidalis
4. sinus sphenoidalis
5. sinus frontalis
6. n. opticus
7. m. rectus medialis
8. m. rectus lateralis
9. a. ophthalmica
10. m. rectus inferior
11. m. obliquus inferior
12. m. rectus superior
13. ventr. later., cornu frontale
14. ventriculus lateralis
15. ventr. later., cornu occipitale
16. ventr. later., cornu temporale
17. sulcus centralis
18. ventriculus tertius
19. m. obliquus superior
20. cisterna ambiens
21. plexus choroideus
22. glandula pinealis (kalcifikace)
23. falx cerebri
24. tentorium cerebelli
25. septum pellucidum
26. arteria basilaris
27. ventriculus quartus
28. pedunculus cerebri
29. medulla oblongata
30. caput nuclei caudati
31. corpus nuclei caudati
32. corpus callosum, truncus
33. splenium corporis callosi
34. thalamus
35. sinus sagittalis superior
36. sinus sigmoideus
37. sinus transversus
38. mesencephalon
39. pons
40. hypophysis
41. cisterna magna cerebelli
42. tonsilla cerebelli
43. hemispherium cerebelli
44. vermis cerebelli
45. pedunculus cerebellaris
46. sulcus lateralis (Sylvii)
47. lobus occipitalis
48. lobus parietalis
49. lobus temporalis
50. lobus frontalis
51. lobus insularis
52. a. carotis interna
53. a. cerebri media
54. dorsum sellae
55. capsula interna
56. cisterna pontocerebellaris
57. bazální cisterny
58. cisterna laminae quadrigeminae
59. nucleus lentiformis
(globus pallidus + putamen)
60. cellulae mastoideae
61. meatus acusticus externus
62. processus condylaris mandibulae
63. musculus pterygoideus lateralis
64. lamina lateralis proc. pterygoidei
65. lamina medialis proc. pterygoidei
66. processus styloideus
67. meatus nasi communis
68. meatus nasi inferior
69. meatus nasi medius
70. meatus nasi superior
71. concha nasalis inferior
72. concha nasalis media
73. ramus mandibulae
74. processus coronoideus mandibulae
75. dens axis
76. atlas
77. condylus occipitalis
78. processus alveolaris maxillae
79. palatum durum
80. sutura palatina mediana
81. septum nasi
82. foramina palatina minora
83. foramen palatinum majus
84. crista galli
85. sutura coronalis
86. sutura sagittalis
87. sutura squamosa
88. sutura sphenofrontalis
89. musculus masseter
90. musculus temporalis
91. musculus pterygoideus medialis
92. sutura lambdoidea
93. fossa pterygopalatina
94. fissura orbitalis inferior
95. foramen rotundum
96. canalis pterygoideus
97. canalis n. hypoglossi
98. foramen jugulare
99. fissura petrooccipitalis
100. foramen ovale
101. foramen spinosum
102. canalis caroticus
103. canalis opticus
104. foramen lacerum



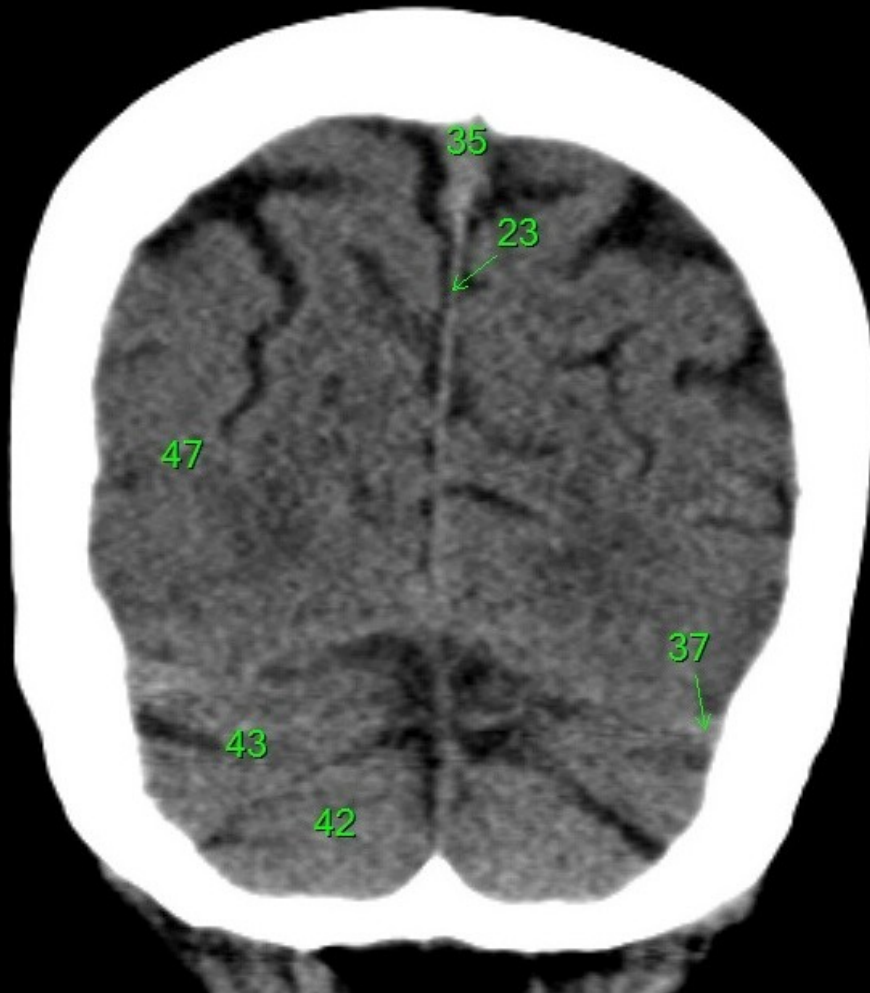
1. sinus maxillaris
2. bulbus oculi
3. sinus ethmoidalis
4. sinus sphenoidalis
5. sinus frontalis
6. n. opticus
7. m. rectus medialis
8. m. rectus lateralis
9. a. ophthalmica
10. m. rectus inferior
11. m. obliquus inferior
12. m. rectus superior
13. ventr. later., cornu frontale
14. ventriculus lateralis
15. ventr. later., cornu occipitale
16. ventr. later., cornu temporale
17. sulcus centralis
18. ventriculus tertius
19. m. obliquus superior
20. cisterna ambiens
21. plexus choroideus
22. glandula pinealis (kalcifikace)
23. falx cerebri
24. tentorium cerebelli
25. septum pellucidum
26. arteria basilaris
27. ventriculus quartus
28. pedunculus cerebri
29. medulla oblongata
30. caput nuclei caudati
31. corpus nuclei caudati
32. corpus callosum, truncus
33. splenium corporis callosi
34. thalamus
35. sinus sagittalis superior
36. sinus sigmoideus
37. sinus transversus
38. mesencephalon
39. pons
40. hypophysis
41. cisterna magna cerebelli
42. tonsilla cerebelli
43. hemispherium cerebelli
44. vermis cerebelli
45. pedunculus cerebellaris
46. sulcus lateralis (Sylvii)
47. lobus occipitalis
48. lobus parietalis
49. lobus temporalis
50. lobus frontalis
51. lobus insularis
52. a. carotis interna
53. a. cerebri media
54. dorsum sellae
55. capsula interna
56. cisterna pontocerebellaris
57. bazální cisterny
58. cisterna laminae quadrigeminae
59. nucleus lentiformis
(globus pallidus + putamen)
60. cellulae mastoideae
61. meatus acusticus externus
62. processus condylaris mandibulae
63. musculus pterygoideus lateralis
64. lamina lateralis proc. pterygoidei
65. lamina medialis proc. pterygoidei
66. processus styloideus
67. meatus nasi communis
68. meatus nasi inferior
69. meatus nasi medius
70. meatus nasi superior
71. concha nasalis inferior
72. concha nasalis media
73. ramus mandibulae
74. processus coronoideus mandibulae
75. dens axis
76. atlas
77. condylus occipitalis
78. processus alveolaris maxillae
79. palatum durum
80. sutura palatina mediana
81. septum nasi
82. foramina palatina minora
83. foramen palatinum majus
84. crista galli
85. sutura coronalis
86. sutura sagittalis
87. sutura squamosa
88. sutura sphenofrontalis
89. musculus masseter
90. musculus temporalis
91. musculus pterygoideus medialis
92. sutura lambdoidea
93. fossa pterygopalatina
94. fissura orbitalis inferior
95. foramen rotundum
96. canalis pterygoideus
97. canalis n. hypoglossi
98. foramen jugulare
99. fissura petrooccipitalis
100. foramen ovale
101. foramen spinosum
102. canalis caroticus
103. canalis opticus
104. foramen lacerum



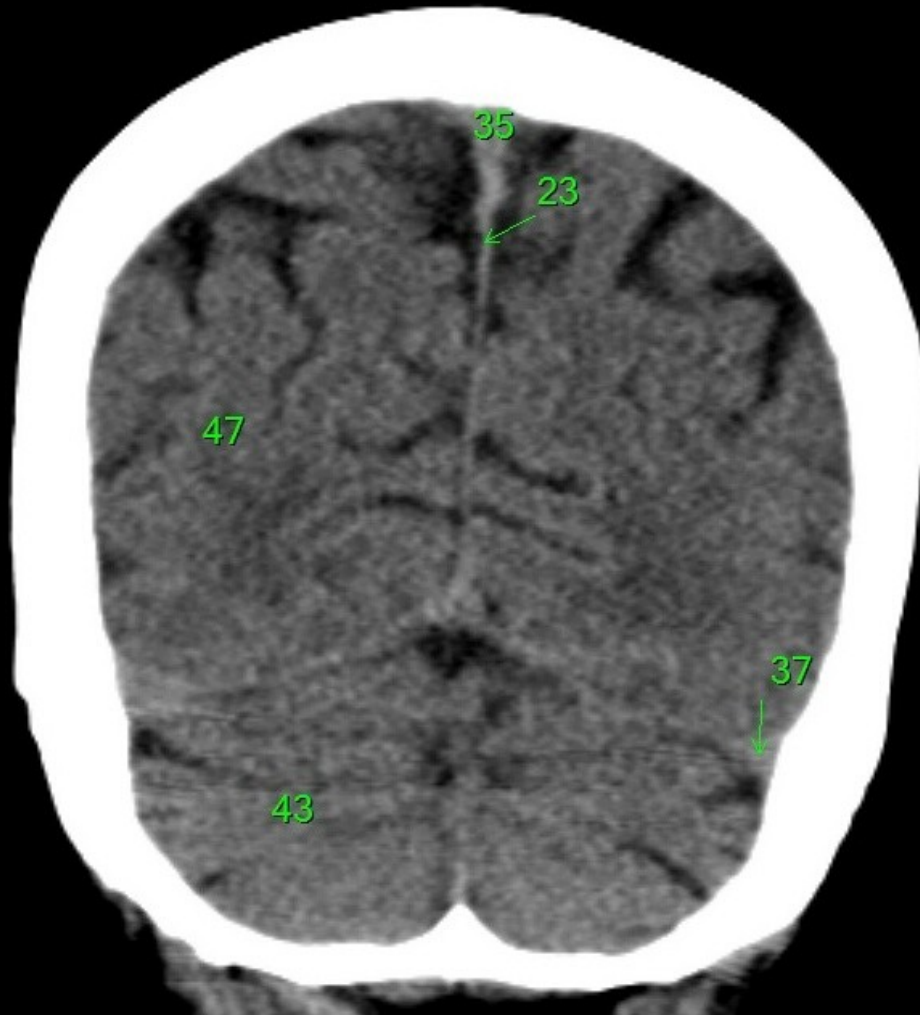
1. sinus maxillaris
2. bulbus oculi
3. sinus ethmoidalis
4. sinus sphenoidalis
5. sinus frontalis
6. n. opticus
7. m. rectus medialis
8. m. rectus lateralis
9. a. ophthalmica
10. m. rectus inferior
11. m. obliquus inferior
12. m. rectus superior
13. ventr. later., cornu frontale
14. ventriculus lateralis
15. ventr. later., cornu occipitale
16. ventr. later., cornu temporale
17. sulcus centralis
18. ventriculus tertius
19. m. obliquus superior
20. cisterna ambiens
21. plexus choroideus
22. glandula pinealis (kalcifikace)
23. falx cerebri
24. tentorium cerebelli
25. septum pellucidum
26. arteria basilaris
27. ventriculus quartus
28. pedunculus cerebri
29. medulla oblongata
30. caput nucleí caudati
31. corpus nucleí caudati
32. corpus callosum, truncus
33. splenium corporis callosi
34. thalamus
35. sinus sagittalis superior
36. sinus sigmoideus
37. sinus transversus
38. mesencephalon
39. pons
40. hypophysis
41. cisterna magna cerebelli
42. tonsilla cerebelli
43. hemispherium cerebelli
44. vermis cerebelli
45. pedunculus cerebellaris
46. sulcus lateralis (Sylvii)
47. lobus occipitalis
48. lobus parietalis
49. lobus temporalis
50. lobus frontalis
51. lobus insularis
52. a. carotis interna
53. a. cerebri media
54. dorsum sellae
55. capsula interna
56. cisterna pontocerebellaris
57. bazální cisterny
58. cisterna laminae quadrigeminae
59. nucleus lentiformis
(globus pallidus + putamen)
60. cellulae mastoideae
61. meatus acusticus externus
62. processus condylaris mandibulae
63. musculus pterygoideus lateralis
64. lamina lateralis proc. pterygoidei
65. lamina medialis proc. pterygoidei
66. processus styloideus
67. meatus nasi communis
68. meatus nasi inferior
69. meatus nasi medius
70. meatus nasi superior
71. concha nasalis inferior
72. concha nasalis media
73. ramus mandibulae
74. processus coronoideus mandibulae
75. dens axis
76. atlas
77. condylus occipitalis
78. processus alveolaris maxillae
79. palatum durum
80. sutura palatina mediana
81. septum nasi
82. foramina palatina minora
83. foramen palatinum majus
84. crista galli
85. sutura coronalis
86. sutura sagittalis
87. sutura squamosa
88. sutura sphenofrontalis
89. musculus masseter
90. musculus temporalis
91. musculus pterygoideus medialis
92. sutura lambdoidea
93. fossa pterygopalatina
94. fissura orbitalis inferior
95. foramen rotundum
96. canalis pterygoideus
97. canalis n. hypoglossi
98. foramen jugulare
99. fissura petrooccipitalis
100. foramen ovale
101. foramen spinosum
102. canalis caroticus
103. canalis opticus
104. foramen lacerum



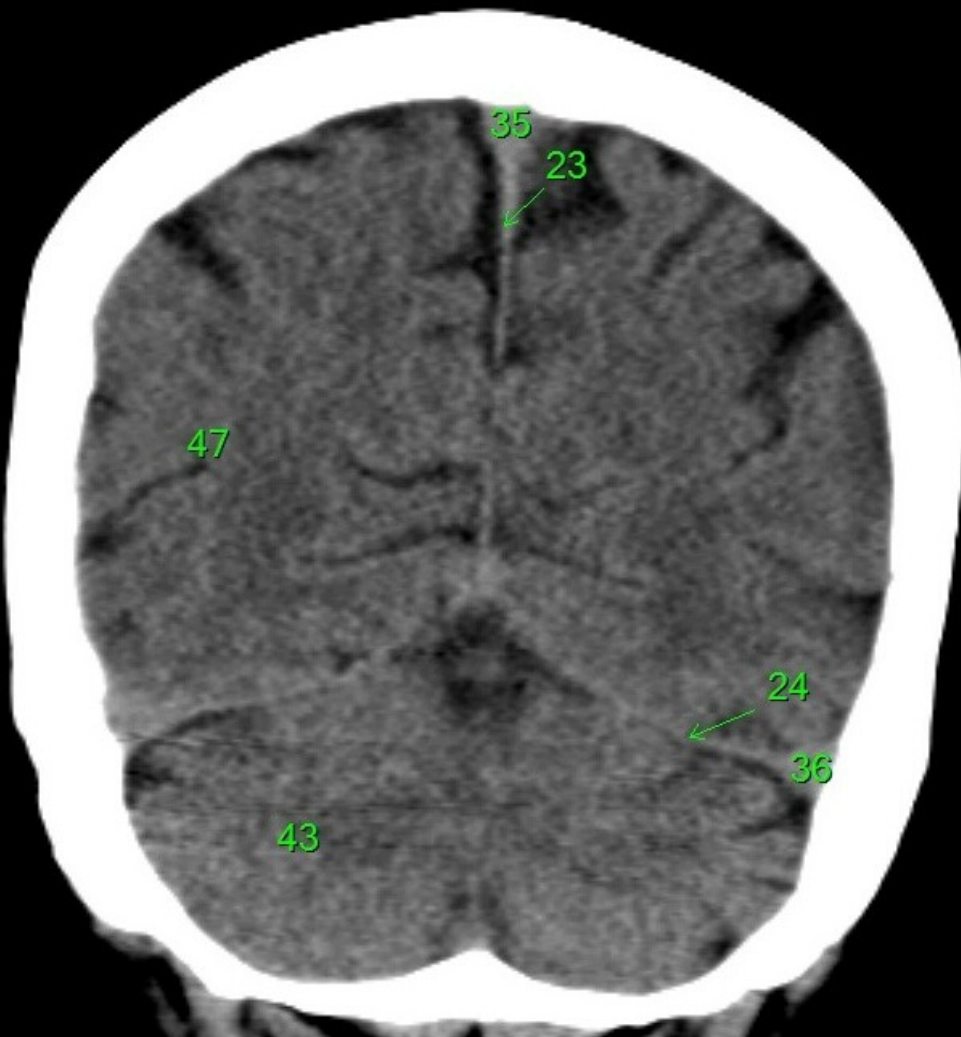
1. sinus maxillaris
2. bulbus oculi
3. sinus ethmoidalis
4. sinus sphenoidalis
5. sinus frontalis
6. n. opticus
7. m. rectus medialis
8. m. rectus lateralis
9. a. ophthalmica
10. m. rectus inferior
11. m. obliquus inferior
12. m. rectus superior
13. ventr. later., cornu frontale
14. ventriculus lateralis
15. ventr. later., cornu occipitale
16. ventr. later., cornu temporale
17. sulcus centralis
18. ventriculus tertius
19. m. obliquus superior
20. cisterna ambiens
21. plexus choroideus
22. glandula pinealis (kalcifikace)
23. falx cerebri
24. tentorium cerebelli
25. septum pellucidum
26. arteria basilaris
27. ventriculus quartus
28. pedunculus cerebri
29. medulla oblongata
30. caput nuclei caudati
31. corpus nuclei caudati
32. corpus callosum, truncus
33. splenium corporis callosi
34. thalamus
35. sinus sagittalis superior
36. sinus sigmoideus
37. sinus transversus
38. mesencephalon
39. pons
40. hypophysis
41. cisterna magna cerebelli
42. tonsilla cerebelli
43. hemisphaerium cerebelli
44. vermis cerebelli
45. pedunculus cerebellaris
46. sulcus lateralis (Sylvii)
47. lobus occipitalis
48. lobus parietalis
49. lobus temporalis
50. lobus frontalis
51. lobus insularis
52. a. carotis interna
53. a. cerebri media
54. dorsum sellae
55. capsula interna
56. cisterna pontocerebellaris
57. bazální cisterny
58. cisterna laminae quadrigeminae
59. nucleus lentiformis (globus pallidus + putamen)
60. cellulae mastoideae
61. meatus acusticus externus
62. processus condylaris mandibulae
63. musculus pterygoideus lateralis
64. lamina lateralis proc. pterygoidei
65. lamina medialis proc. pterygoidei
66. processus styloideus
67. meatus nasi communis
68. meatus nasi inferior
69. meatus nasi medius
70. meatus nasi superior
71. concha nasalis inferior
72. concha nasalis media
73. ramus mandibulae
74. processus coronoideus mandibulae
75. dens axis
76. atlas
77. condylus occipitalis
78. processus alveolaris maxillae
79. palatum durum
80. sutura palatina mediana
81. septum nasi
82. foramina palatina minora
83. foramen palatinum majus
84. crista galli
85. sutura coronalis
86. sutura sagittalis
87. sutura squamosa
88. sutura sphenofrontalis
89. musculus masseter
90. musculus temporalis
91. musculus pterygoideus medialis
92. sutura lambdoidea
93. fossa pterygopalatina
94. fissura orbitalis inferior
95. foramen rotundum
96. canalis pterygoideus
97. canalis n. hypoglossi
98. foramen jugulare
99. fissura petrooccipitalis
100. foramen ovale
101. foramen spinosum
102. canalis caroticus
103. canalis opticus
104. foramen lacerum



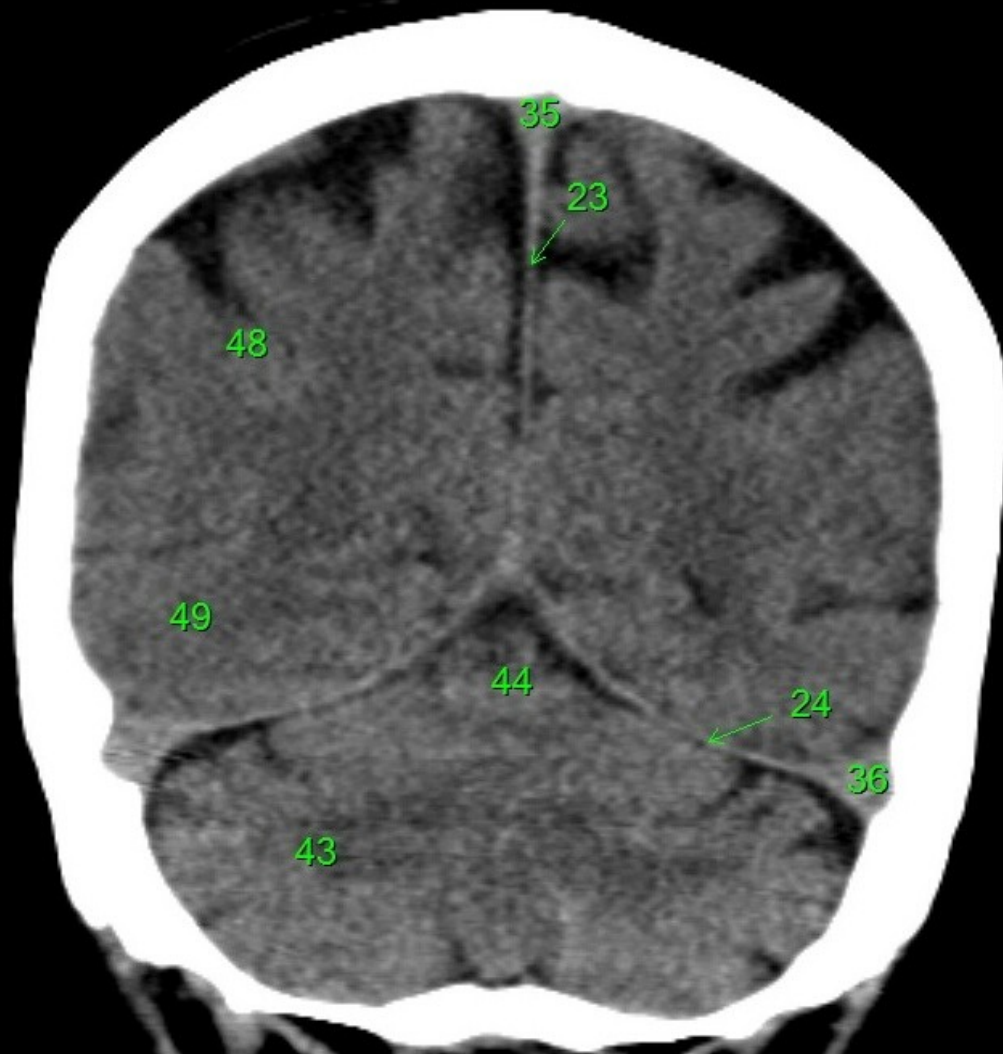
1. sinus maxillaris
2. bulbus oculi
3. sinus ethmoidalis
4. sinus sphenoidalis
5. sinus frontalis
6. n. opticus
7. m. rectus medialis
8. m. rectus lateralis
9. a. ophthalmica
10. m. rectus inferior
11. m. obliquus inferior
12. m. rectus superior
13. ventr. later., cornu frontale
14. ventriculus lateralis
15. ventr. later., cornu occipitale
16. ventr. later., cornu temporale
17. sulcus centralis
18. ventriculus tertius
19. m. obliquus superior
20. cisterna ambiens
21. plexus choroideus
22. glandula pinealis (kalcifikace)
23. falx cerebri
24. tentorium cerebelli
25. septum pellucidum
26. arteria basilaris
27. ventriculus quartus
28. pedunculus cerebri
29. medulla oblongata
30. caput nuclei caudati
31. corpus nuclei caudati
32. corpus callosum, truncus
33. splenium corporis callosi
34. thalamus
35. sinus sagittalis superior
36. sinus sigmoideus
37. sinus transversus
38. mesencephalon
39. pons
40. hypophysis
41. cisterna magna cerebelli
42. tonsilla cerebelli
43. hemispherium cerebelli
44. vermis cerebelli
45. pedunculus cerebellaris
46. sulcus lateralis (Sylvii)
47. lobus occipitalis
48. lobus parietalis
49. lobus temporalis
50. lobus frontalis
51. lobus insularis
52. a. carotis interna
53. a. cerebri media
54. dorsum sellae
55. capsula interna
56. cisterna pontocerebellaris
57. bazální cisterny
58. cisterna laminae quadrigeminae
59. nucleus lentiformis
(globus pallidus + putamen)
60. cellulae mastoideae
61. meatus acusticus externus
62. processus condylaris mandibulae
63. musculus pterygoideus lateralis
64. lamina lateralis proc. pterygoidei
65. lamina medialis proc. pterygoidei
66. processus styloideus
67. meatus nasi communis
68. meatus nasi inferior
69. meatus nasi medius
70. meatus nasi superior
71. concha nasalis inferior
72. concha nasalis media
73. ramus mandibulae
74. processus coronoideus mandibulae
75. dens axis
76. atlas
77. condylus occipitalis
78. processus alveolaris maxillae
79. palatum durum
80. sutura palatina mediana
81. septum nasi
82. foramina palatina minora
83. foramen palatinum majus
84. crista galli
85. sutura coronalis
86. sutura sagittalis
87. sutura squamosa
88. sutura sphenofrontalis
89. musculus masseter
90. musculus temporalis
91. musculus pterygoideus medialis
92. sutura lambdoidea
93. fossa pterygopalatina
94. fissura orbitalis inferior
95. foramen rotundum
96. canalis pterygoideus
97. canalis n. hypoglossi
98. foramen jugulare
99. fissura petrooccipitalis
100. foramen ovale
101. foramen spinosum
102. canalis caroticus
103. canalis opticus
104. foramen lacerum



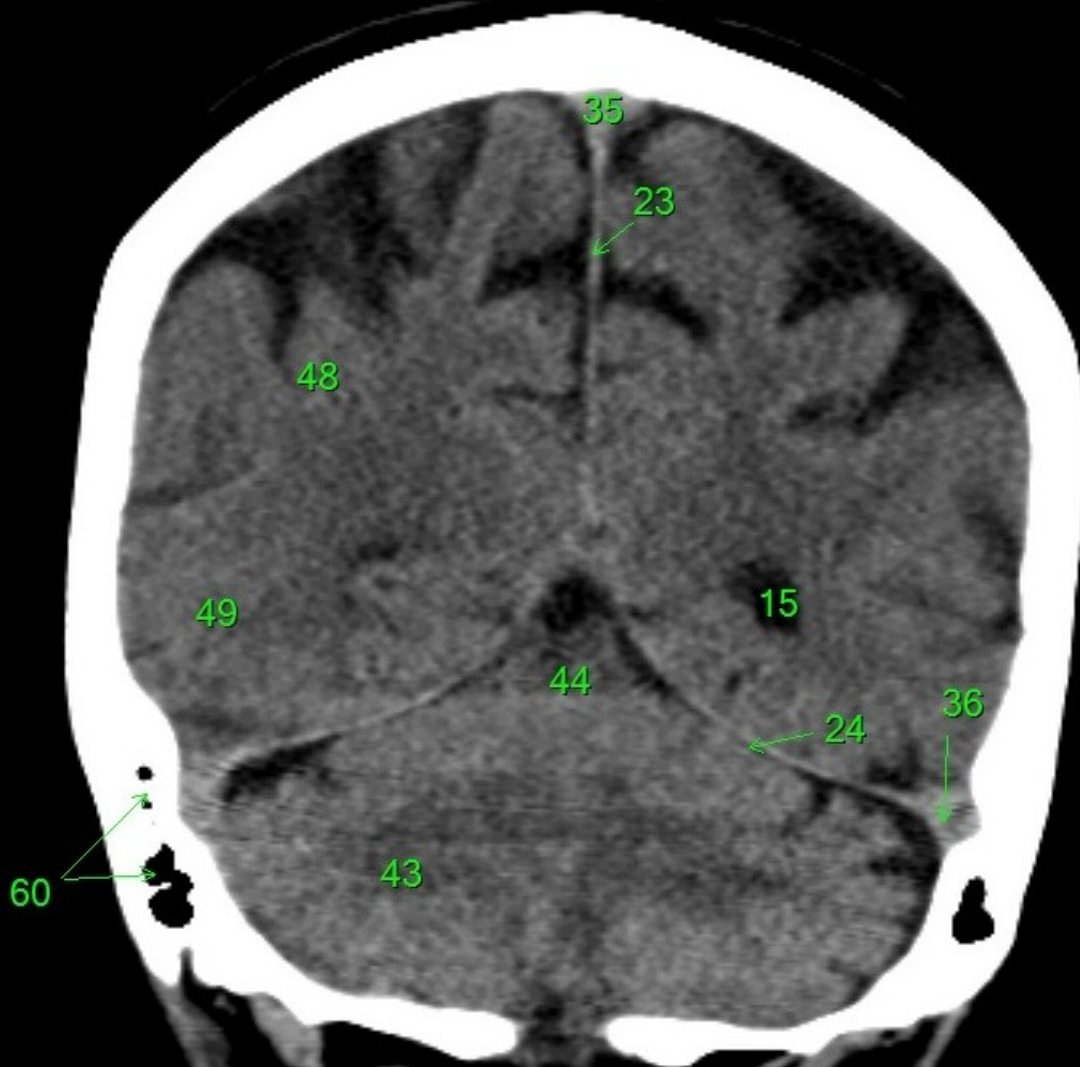
1. sinus maxillaris
2. bulbus oculi
3. sinus ethmoidalis
4. sinus sphenoidalis
5. sinus frontalis
6. n. opticus
7. m. rectus medialis
8. m. rectus lateralis
9. a. ophthalmica
10. m. rectus inferior
11. m. obliquus inferior
12. m. rectus superior
13. ventr. later., cornu frontale
14. ventriculus lateralis
15. ventr. later., cornu occipitale
16. ventr. later., cornu temporale
17. sulcus centralis
18. ventriculus tertius
19. m. obliquus superior
20. cisterna ambiens
21. plexus choroideus
22. glandula pinealis (kalcifikace)
23. falx cerebri
24. tentorium cerebelli
25. septum pellucidum
26. arteria basilaris
27. ventriculus quartus
28. pedunculus cerebri
29. medulla oblongata
30. caput nuclei caudati
31. corpus nuclei caudati
32. corpus callosum, truncus
33. splenium corporis callosi
34. thalamus
35. sinus sagittalis superior
36. sinus sigmoideus
37. sinus transversus
38. mesencephalon
39. pons
40. hypophysis
41. cisterna magna cerebelli
42. tonsilla cerebelli
43. hemispherium cerebelli
44. vermis cerebelli
45. pedunculus cerebellaris
46. sulcus lateralis (Sylvii)
47. lobus occipitalis
48. lobus parietalis
49. lobus temporalis
50. lobus frontalis
51. lobus insularis
52. a. carotis interna
53. a. cerebri media
54. dorsum sellae
55. capsula interna
56. cisterna pontocerebellaris
57. bazální cisterny
58. cisterna laminae quadrigeminae
59. nucleus lentiformis
(globus pallidus + putamen)
60. cellulae mastoideae
61. meatus acusticus externus
62. processus condylaris mandibulae
63. musculus pterygoideus lateralis
64. lamina lateralis proc. pterygoidei
65. lamina medialis proc. pterygoidei
66. processus styloideus
67. meatus nasi communis
68. meatus nasi inferior
69. meatus nasi medius
70. meatus nasi superior
71. concha nasalis inferior
72. concha nasalis media
73. ramus mandibulae
74. processus coronoideus mandibulae
75. dens axis
76. atlas
77. condylus occipitalis
78. processus alveolaris maxillae
79. palatum durum
80. sutura palatina mediana
81. septum nasi
82. foramina palatina minora
83. foramen palatinum majus
84. crista galli
85. sutura coronalis
86. sutura sagittalis
87. sutura squamosa
88. sutura sphenofrontalis
89. musculus masseter
90. musculus temporalis
91. musculus pterygoideus medialis
92. sutura lambdoidea
93. fossa pterygopalatina
94. fissura orbitalis inferior
95. foramen rotundum
96. canalis pterygoideus
97. canalis n. hypoglossi
98. foramen jugulare
99. fissura petrooccipitalis
100. foramen ovale
101. foramen spinosum
102. canalis caroticus
103. canalis opticus
104. foramen lacerum



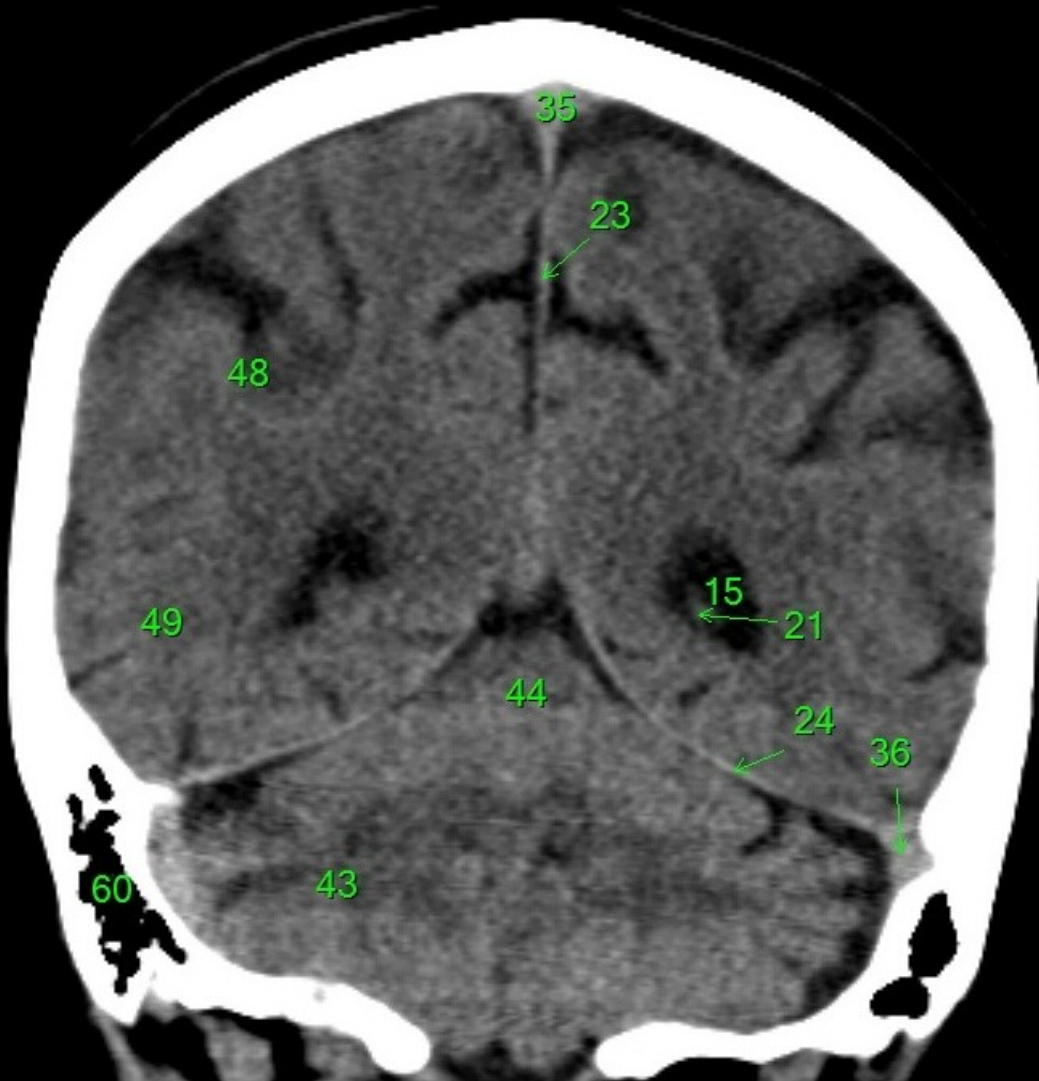
1. sinus maxillaris
2. bulbus oculi
3. sinus ethmoidalis
4. sinus sphenoidalis
5. sinus frontalis
6. n. opticus
7. m. rectus medialis
8. m. rectus lateralis
9. a. ophthalmica
10. m. rectus inferior
11. m. obliquus inferior
12. m. rectus superior
13. ventr. later., cornu frontale
14. ventriculus lateralis
15. ventr. later., cornu occipitale
16. ventr. later., cornu temporale
17. sulcus centralis
18. ventriculus tertius
19. m. obliquus superior
20. cisterna ambiens
21. plexus choroideus
22. glandula pinealis (kalcifikace)
23. falx cerebri
24. tentorium cerebelli
25. septum pellucidum
26. arteria basilaris
27. ventriculus quartus
28. pedunculus cerebri
29. medulla oblongata
30. caput nuclei caudati
31. corpus nuclei caudati
32. corpus callosum, truncus
33. splenium corporis callosi
34. thalamus
35. sinus sagittalis superior
36. sinus sigmoideus
37. sinus transversus
38. mesencephalon
39. pons
40. hypophysis
41. cisterna magna cerebelli
42. tonsilla cerebelli
43. hemispherium cerebelli
44. vermis cerebelli
45. pedunculus cerebellaris
46. sulcus lateralis (Sylvii)
47. lobus occipitalis
48. lobus parietalis
49. lobus temporalis
50. lobus frontalis
51. lobus insularis
52. a. carotis interna
53. a. cerebri media
54. dorsum sellae
55. capsula interna
56. cisterna pontocerebellaris
57. bazální cisterny
58. cisterna laminae quadrigeminae
59. nucleus lentiformis (globus pallidus + putamen)
60. cellulae mastoideae
61. meatus acusticus externus
62. processus condylaris mandibulae
63. musculus pterygoideus lateralis
64. lamina lateralis proc. pterygoidei
65. lamina medialis proc. pterygoidei
66. processus styloideus
67. meatus nasi communis
68. meatus nasi inferior
69. meatus nasi medius
70. meatus nasi superior
71. concha nasalis inferior
72. concha nasalis media
73. ramus mandibulae
74. processus coronoideus mandibulae
75. dens axis
76. atlas
77. condylus occipitalis
78. processus alveolaris maxillae
79. palatum durum
80. sutura palatina mediana
81. septum nasi
82. foramina palatina minora
83. foramen palatinum majus
84. crista galli
85. sutura coronalis
86. sutura sagittalis
87. sutura squamosa
88. sutura sphenofrontalis
89. musculus masseter
90. musculus temporalis
91. musculus pterygoideus medialis
92. sutura lambdoidea
93. fossa pterygopalatina
94. fissura orbitalis inferior
95. foramen rotundum
96. canalis pterygoideus
97. canalis n. hypoglossi
98. foramen jugulare
99. fissura petrooccipitalis
100. foramen ovale
101. foramen spinosum
102. canalis caroticus
103. canalis opticus
104. foramen lacerum



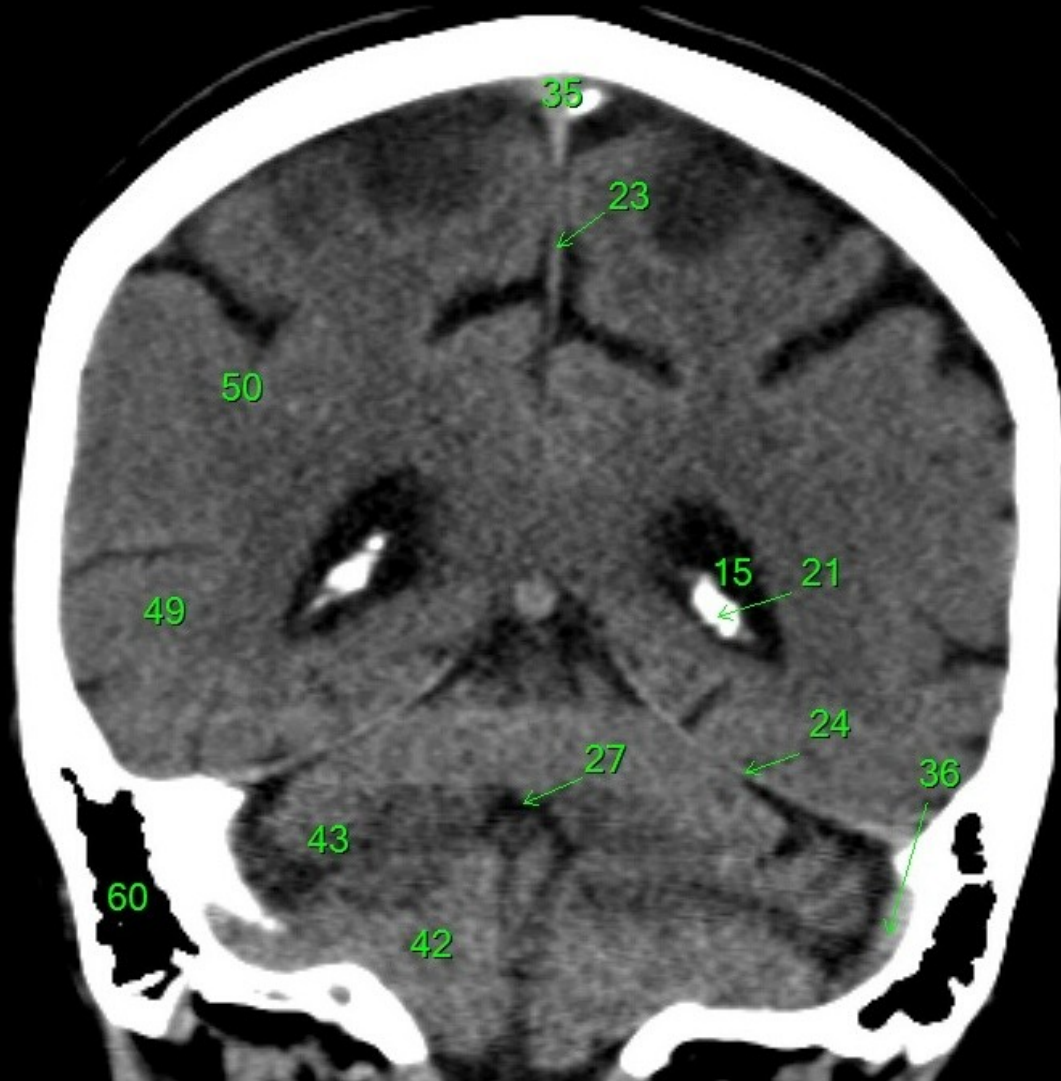
1. sinus maxillaris
2. bulbus oculi
3. sinus ethmoidalis
4. sinus sphenoidalis
5. sinus frontalis
6. n. opticus
7. m. rectus medialis
8. m. rectus lateralis
9. a. ophthalmica
10. m. rectus inferior
11. m. obliquus inferior
12. m. rectus superior
13. ventr. later., cornu frontale
14. ventriculus lateralis
15. ventr. later., cornu occipitale
16. ventr. later., cornu temporale
17. sulcus centralis
18. ventriculus tertius
19. m. obliquus superior
20. cisterna ambiens
21. plexus choroideus
22. glandula pinealis (kalcifikace)
23. falx cerebri
24. tentorium cerebelli
25. septum pellucidum
26. arteria basilaris
27. ventriculus quartus
28. pedunculus cerebri
29. medulla oblongata
30. caput nucleí caudati
31. corpus nucleí caudati
32. corpus callosum, truncus
33. splenium corporis callosi
34. thalamus
35. sinus sagittalis superior
36. sinus sigmoideus
37. sinus transversus
38. mesencephalon
39. pons
40. hypophysis
41. cisterna magna cerebelli
42. tonsilla cerebelli
43. hemispherium cerebelli
44. vermis cerebelli
45. pedunculus cerebellaris
46. sulcus lateralis (Sylvii)
47. lobus occipitalis
48. lobus parietalis
49. lobus temporalis
50. lobus frontalis
51. lobus insularis
52. a. carotis interna
53. a. cerebri media
54. dorsum sellae
55. capsula interna
56. cisterna pontocerebellaris
57. bazální cisterny
58. cisterna laminae quadrigeminae
59. nucleus lentiformis (globus pallidus + putamen)
60. cellulae mastoideae
61. meatus acusticus externus
62. processus condylaris mandibulae
63. musculus pterygoideus lateralis
64. lamina lateralis proc. pterygoidei
65. lamina medialis proc. pterygoidei
66. processus styloideus
67. meatus nasi communis
68. meatus nasi inferior
69. meatus nasi medius
70. meatus nasi superior
71. concha nasalis inferior
72. concha nasalis media
73. ramus mandibulae
74. processus coronoideus mandibulae
75. dens axis
76. atlas
77. condylus occipitalis
78. processus alveolaris maxillae
79. palatum durum
80. sutura palatina mediana
81. septum nasi
82. foramina palatina minora
83. foramen palatinum majus
84. crista galli
85. sutura coronalis
86. sutura sagittalis
87. sutura squamosa
88. sutura sphenofrontalis
89. musculus masseter
90. musculus temporalis
91. musculus pterygoideus medialis
92. sutura lambdoidea
93. fossa pterygopalatina
94. fissura orbitalis inferior
95. foramen rotundum
96. canalis pterygoideus
97. canalis n. hypoglossi
98. foramen jugulare
99. fissura petrooccipitalis
100. foramen ovale
101. foramen spinosum
102. canalis caroticus
103. canalis opticus
104. foramen lacerum



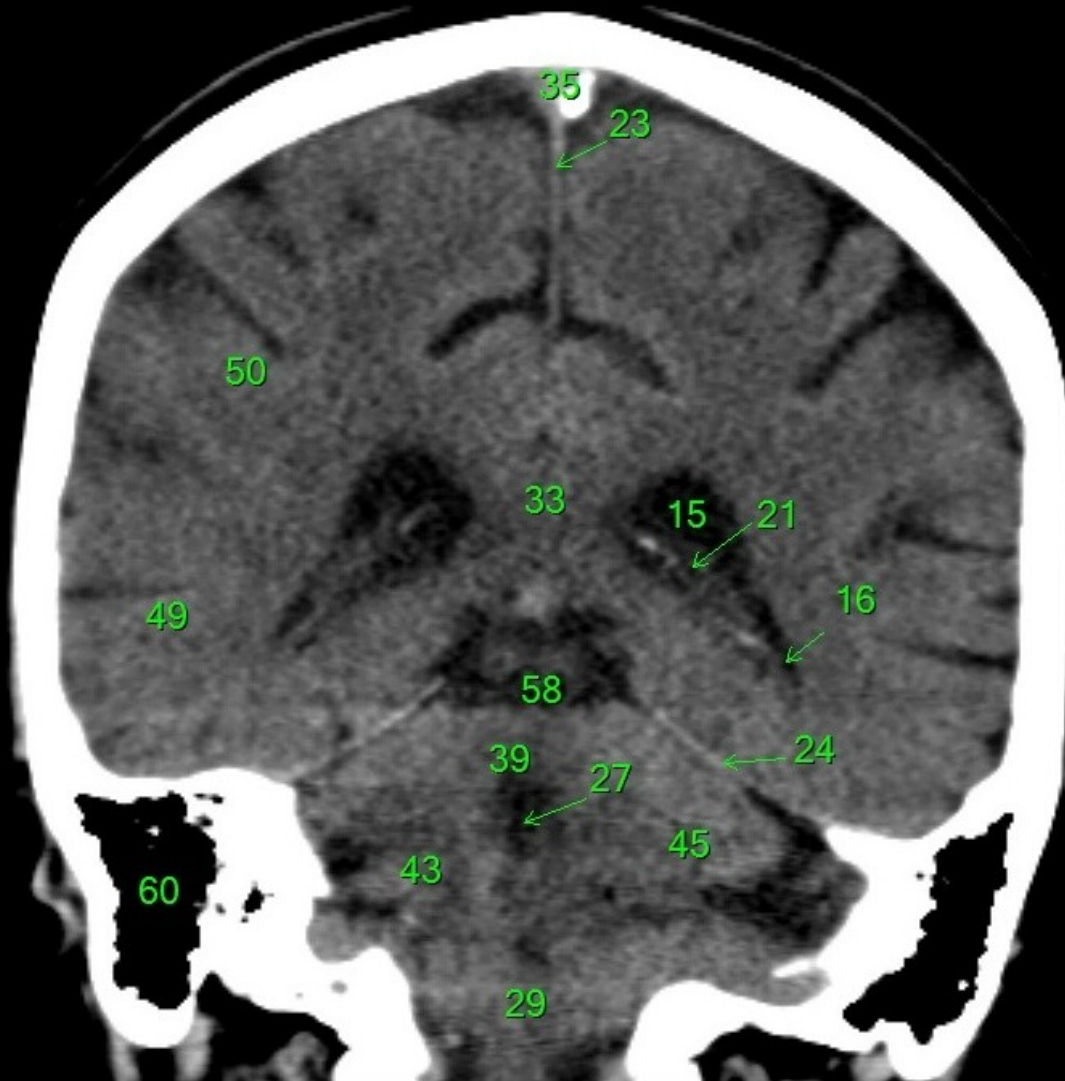
1. sinus maxillaris
2. bulbus oculi
3. sinus ethmoidalis
4. sinus sphenoidalis
5. sinus frontalis
6. n. opticus
7. m. rectus medialis
8. m. rectus lateralis
9. a. ophthalmica
10. m. rectus inferior
11. m. obliquus inferior
12. m. rectus superior
13. ventr. later., cornu frontale
14. ventriculus lateralis
15. ventr. later., cornu occipitale
16. ventr. later., cornu temporale
17. sulcus centralis
18. ventriculus tertius
19. m. obliquus superior
20. cisterna ambiens
21. plexus choroideus
22. glandula pinealis (kalcifikace)
23. falx cerebri
24. tentorium cerebelli
25. septum pellucidum
26. arteria basilaris
27. ventriculus quartus
28. pedunculus cerebri
29. medulla oblongata
30. caput nucleí caudati
31. corpus nucleí caudati
32. corpus callosum, truncus
33. splenium corporis callosi
34. thalamus
35. sinus sagittalis superior
36. sinus sigmoideus
37. sinus transversus
38. mesencephalon
39. pons
40. hypophysis
41. cisterna magna cerebelli
42. tonsilla cerebelli
43. hemispherium cerebelli
44. vermis cerebelli
45. pedunculus cerebellaris
46. sulcus lateralis (Sylvii)
47. lobus occipitalis
48. lobus parietalis
49. lobus temporalis
50. lobus frontalis
51. lobus insularis
52. a. carotis interna
53. a. cerebri media
54. dorsum sellae
55. capsula interna
56. cisterna pontocerebellaris
57. bazální cisterny
58. cisterna laminae quadrigeminae
59. nucleus lentiformis
(globus pallidus + putamen)
60. cellulae mastoideae
61. meatus acusticus externus
62. processus condylaris mandibulae
63. musculus pterygoideus lateralis
64. lamina lateralis proc. pterygoidei
65. lamina medialis proc. pterygoidei
66. processus styloideus
67. meatus nasi communis
68. meatus nasi inferior
69. meatus nasi medius
70. meatus nasi superior
71. concha nasalis inferior
72. concha nasalis media
73. ramus mandibulae
74. processus coronoideus mandibulae
75. dens axis
76. atlas
77. condylus occipitalis
78. processus alveolaris maxillae
79. palatum durum
80. sutura palatina mediana
81. septum nasi
82. foramina palatina minora
83. foramen palatinum majus
84. crista galli
85. sutura coronalis
86. sutura sagittalis
87. sutura squamosa
88. sutura sphenofrontalis
89. musculus masseter
90. musculus temporalis
91. musculus pterygoideus medialis
92. sutura lambdoidea
93. fossa pterygopalatina
94. fissura orbitalis inferior
95. foramen rotundum
96. canalis pterygoideus
97. canalis n. hypoglossi
98. foramen jugulare
99. fissura petrooccipitalis
100. foramen ovale
101. foramen spinosum
102. canalis caroticus
103. canalis opticus
104. foramen lacerum



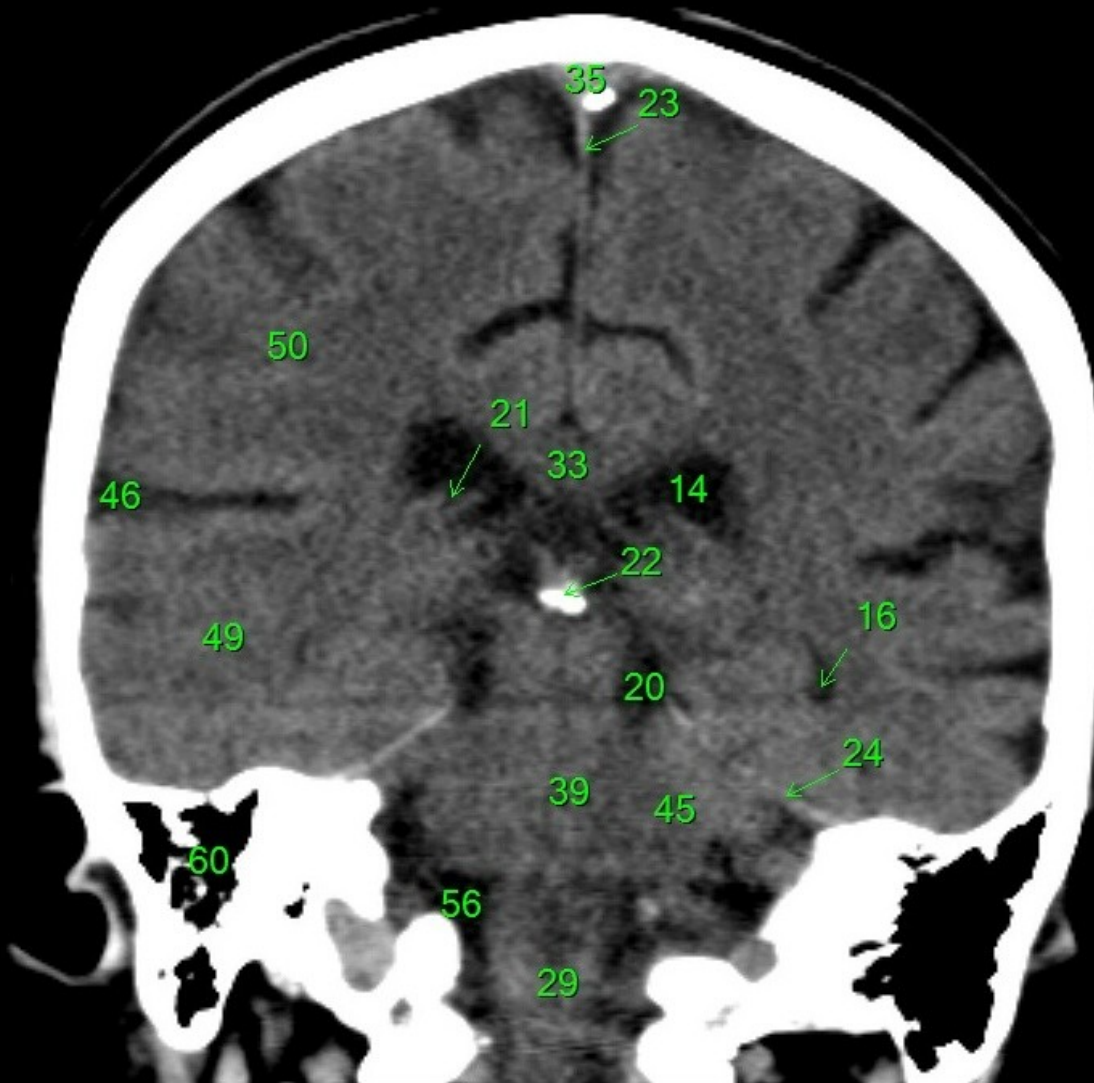
1. sinus maxillaris
2. bulbus oculi
3. sinus ethmoidalis
4. sinus sphenoidalis
5. sinus frontalis
6. n. opticus
7. m. rectus medialis
8. m. rectus lateralis
9. a. ophthalmica
10. m. rectus inferior
11. m. obliquus inferior
12. m. rectus superior
13. ventr. later., cornu frontale
14. ventriculus lateralis
15. ventr. later., cornu occipitale
16. ventr. later., cornu temporale
17. sulcus centralis
18. ventriculus tertius
19. m. obliquus superior
20. cisterna ambiens
21. plexus choroideus
22. glandula pinealis (kalcifikace)
23. falx cerebri
24. tentorium cerebelli
25. septum pellucidum
26. arteria basilaris
27. ventriculus quartus
28. pedunculus cerebri
29. medulla oblongata
30. caput nuclei caudati
31. corpus nuclei caudati
32. corpus callosum, truncus
33. splenium corporis callosi
34. thalamus
35. sinus sagittalis superior
36. sinus sigmoideus
37. sinus transversus
38. mesencephalon
39. pons
40. hypophysis
41. cisterna magna cerebelli
42. tonsilla cerebelli
43. hemispherium cerebelli
44. vermis cerebelli
45. pedunculus cerebellaris
46. sulcus lateralis (Sylvii)
47. lobus occipitalis
48. lobus parietalis
49. lobus temporalis
50. lobus frontalis
51. lobus insularis
52. a. carotis interna
53. a. cerebri media
54. dorsum sellae
55. capsula interna
56. cisterna pontocerebellaris
57. bazální cisterny
58. cisterna laminae quadrigeminae
59. nucleus lentiformis (globus pallidus + putamen)
60. cellulae mastoideae
61. meatus acusticus externus
62. processus condylaris mandibulae
63. musculus pterygoideus lateralis
64. lamina lateralis proc. pterygoidei
65. lamina medialis proc. pterygoidei
66. processus styloideus
67. meatus nasi communis
68. meatus nasi inferior
69. meatus nasi medius
70. meatus nasi superior
71. concha nasalis inferior
72. concha nasalis media
73. ramus mandibulae
74. processus coronoideus mandibulae
75. dens axis
76. atlas
77. condylus occipitalis
78. processus alveolaris maxillae
79. palatum durum
80. sutura palatina mediana
81. septum nasi
82. foramina palatina minora
83. foramen palatinum majus
84. crista galli
85. sutura coronalis
86. sutura sagittalis
87. sutura squamosa
88. sutura sphenofrontalis
89. musculus masseter
90. musculus temporalis
91. musculus pterygoideus medialis
92. sutura lambdoidea
93. fossa pterygopalatina
94. fissura orbitalis inferior
95. foramen rotundum
96. canalis pterygoideus
97. canalis n. hypoglossi
98. foramen jugulare
99. fissura petrooccipitalis
100. foramen ovale
101. foramen spinosum
102. canalis caroticus
103. canalis opticus
104. foramen lacerum



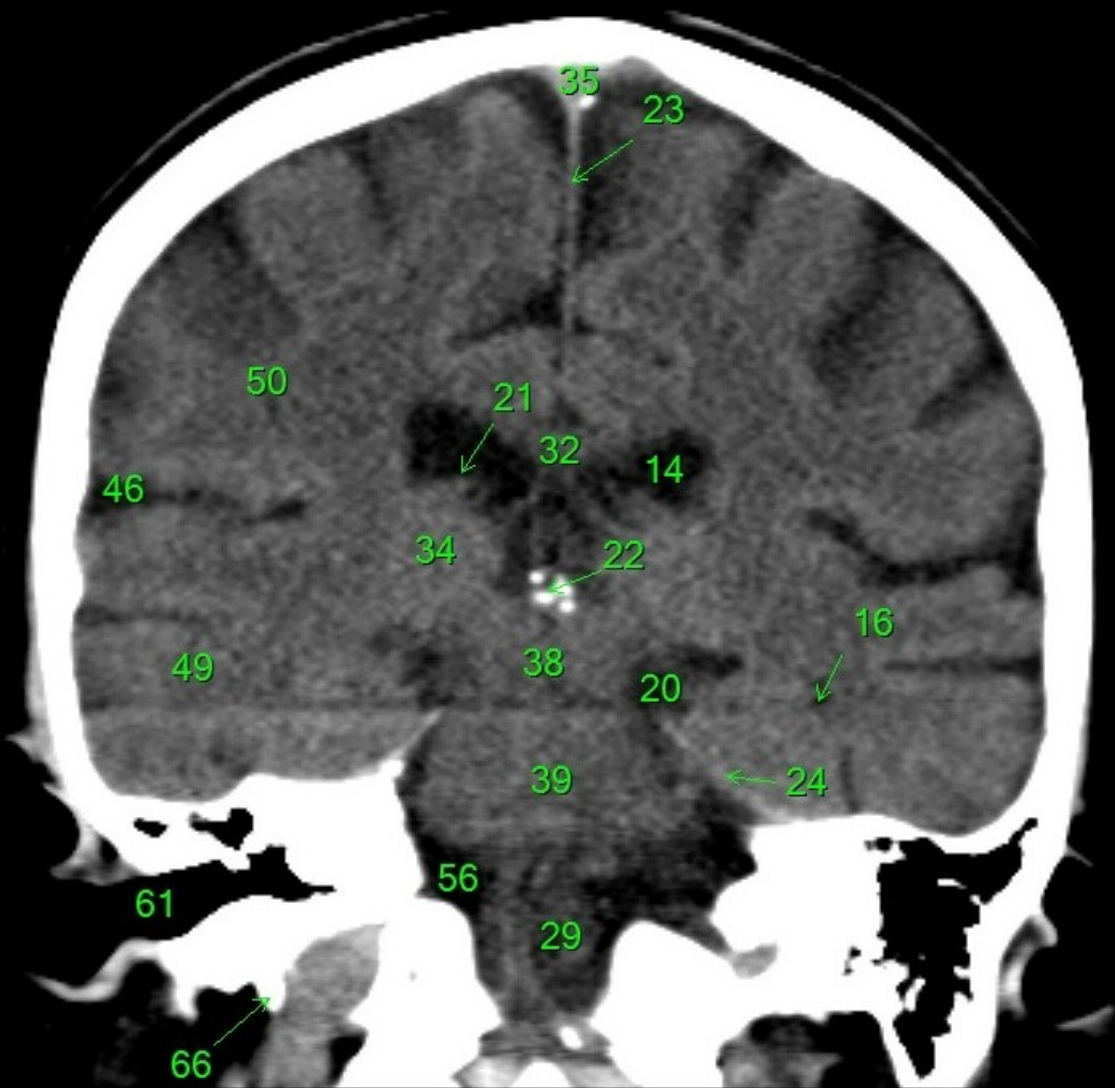
1. sinus maxillaris
2. bulbus oculi
3. sinus ethmoidalis
4. sinus sphenoidalis
5. sinus frontalis
6. n. opticus
7. m. rectus medialis
8. m. rectus lateralis
9. a. ophthalmica
10. m. rectus inferior
11. m. obliquus inferior
12. m. rectus superior
13. ventr. later., cornu frontale
14. ventriculus lateralis
15. ventr. later., cornu occipitale
16. ventr. later., cornu temporale
17. sulcus centralis
18. ventriculus tertius
19. m. obliquus superior
20. cisterna ambiens
21. plexus choroideus
22. glandula pinealis (kalcifikace)
23. falx cerebri
24. tentorium cerebelli
25. septum pellucidum
26. arteria basilaris
27. ventriculus quartus
28. pedunculus cerebri
29. medulla oblongata
30. caput nuclei caudati
31. corpus nuclei caudati
32. corpus callosum, truncus
33. splenium corporis callosi
34. thalamus
35. sinus sagittalis superior
36. sinus sigmoideus
37. sinus transversus
38. mesencephalon
39. pons
40. hypophysis
41. cisterna magna cerebelli
42. tonsilla cerebelli
43. hemispherium cerebelli
44. vermis cerebelli
45. pedunculus cerebellaris
46. sulcus lateralis (Sylvii)
47. lobus occipitalis
48. lobus parietalis
49. lobus temporalis
50. lobus frontalis
51. lobus insularis
52. a. carotis interna
53. a. cerebri media
54. dorsum sellae
55. capsula interna
56. cisterna pontocerebellaris
57. bazální cisterny
58. cisterna laminae quadrigeminae
59. nucleus lentiformis (globus pallidus + putamen)
60. cellulae mastoideae
61. meatus acusticus externus
62. processus condylaris mandibulae
63. musculus pterygoideus lateralis
64. lamina lateralis proc. pterygoidei
65. lamina medialis proc. pterygoidei
66. processus styloideus
67. meatus nasi communis
68. meatus nasi inferior
69. meatus nasi medius
70. meatus nasi superior
71. concha nasalis inferior
72. concha nasalis media
73. ramus mandibulae
74. processus coronoideus mandibulae
75. dens axis
76. atlas
77. condylus occipitalis
78. processus alveolaris maxillae
79. palatum durum
80. sutura palatina mediana
81. septum nasi
82. foramina palatina minora
83. foramen palatinum majus
84. crista galli
85. sutura coronalis
86. sutura sagittalis
87. sutura squamosa
88. sutura sphenofrontalis
89. musculus masseter
90. musculus temporalis
91. musculus pterygoideus medialis
92. sutura lambdoidea
93. fossa pterygopalatina
94. fissura orbitalis inferior
95. foramen rotundum
96. canalis pterygoideus
97. canalis n. hypoglossi
98. foramen jugulare
99. fissura petrooccipitalis
100. foramen ovale
101. foramen spinosum
102. canalis caroticus
103. canalis opticus
104. foramen lacerum



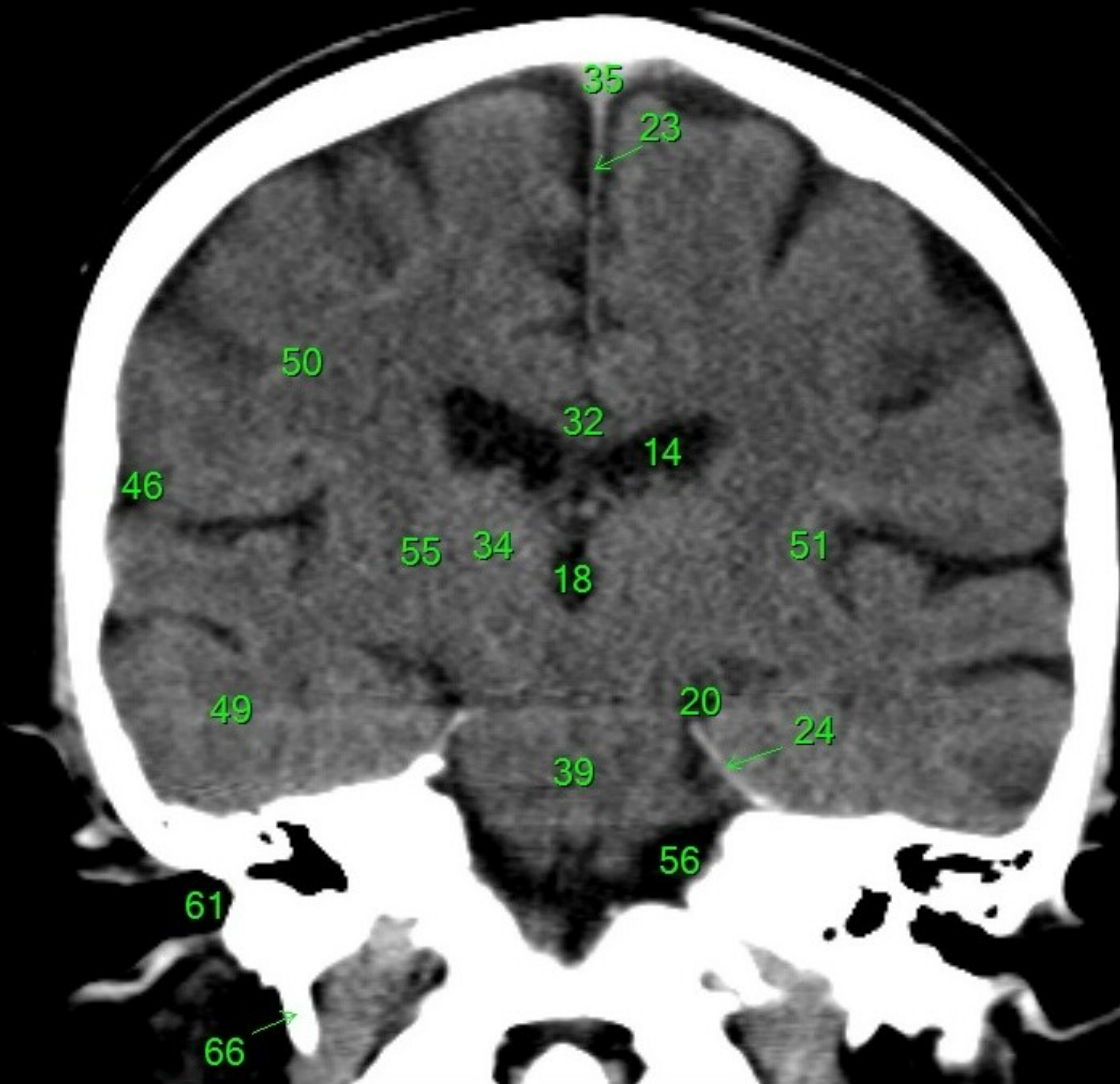
1. sinus maxillaris
2. bulbus oculi
3. sinus ethmoidalis
4. sinus sphenoidalis
5. sinus frontalis
6. n. opticus
7. m. rectus medialis
8. m. rectus lateralis
9. a. ophthalmica
10. m. rectus inferior
11. m. obliquus inferior
12. m. rectus superior
13. ventr. later., cornu frontale
14. ventriculus lateralis
15. ventr. later., cornu occipitale
16. ventr. later., cornu temporale
17. sulcus centralis
18. ventriculus tertius
19. m. obliquus superior
20. cisterna ambiens
21. plexus choroideus
22. glandula pinealis (kalcifikace)
23. falx cerebri
24. tentorium cerebelli
25. septum pellucidum
26. arteria basilaris
27. ventriculus quartus
28. pedunculus cerebri
29. medulla oblongata
30. caput nucleí caudati
31. corpus nucleí caudati
32. corpus callosum, truncus
33. splenium corporis callosi
34. thalamus
35. sinus sagittalis superior
36. sinus sigmoideus
37. sinus transversus
38. mesencephalon
39. pons
40. hypophysis
41. cisterna magna cerebelli
42. tonsilla cerebelli
43. hemispherium cerebelli
44. vermis cerebelli
45. pedunculus cerebellaris
46. sulcus lateralis (Sylvii)
47. lobus occipitalis
48. lobus parietalis
49. lobus temporalis
50. lobus frontalis
51. lobus insularis
52. a. carotis interna
53. a. cerebri media
54. dorsum sellae
55. capsula interna
56. cisterna pontocerebellaris
57. bazální cisterny
58. cisterna laminae quadrigeminae
59. nucleus lentiformis (globus pallidus + putamen)
60. cellulae mastoideae
61. meatus acusticus externus
62. processus condylaris mandibulae
63. musculus pterygoideus lateralis
64. lamina lateralis proc. pterygoidei
65. lamina medialis proc. pterygoidei
66. processus styloideus
67. meatus nasi communis
68. meatus nasi inferior
69. meatus nasi medius
70. meatus nasi superior
71. concha nasalis inferior
72. concha nasalis media
73. ramus mandibulae
74. processus coronoideus mandibulae
75. dens axis
76. atlas
77. condylus occipitalis
78. processus alveolaris maxillae
79. palatum durum
80. sutura palatina mediana
81. septum nasi
82. foramina palatina minora
83. foramen palatinum majus
84. crista galli
85. sutura coronalis
86. sutura sagittalis
87. sutura squamosa
88. sutura sphenofrontalis
89. musculus masseter
90. musculus temporalis
91. musculus pterygoideus medialis
92. sutura lambdoidea
93. fossa pterygopalatina
94. fissura orbitalis inferior
95. foramen rotundum
96. canalis pterygoideus
97. canalis n. hypoglossi
98. foramen jugulare
99. fissura petrooccipitalis
100. foramen ovale
101. foramen spinosum
102. canalis caroticus
103. canalis opticus
104. foramen lacerum



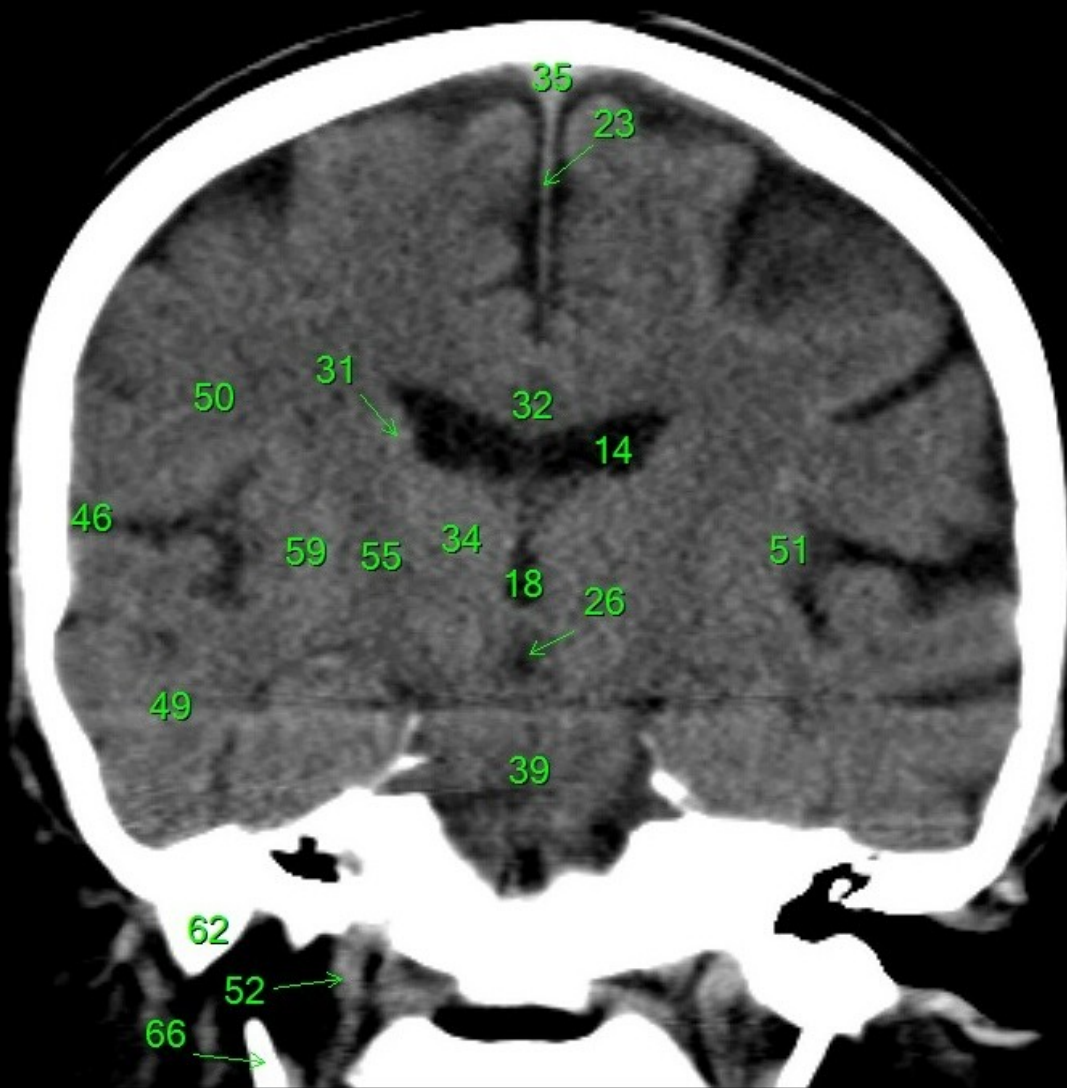
1. sinus maxillaris
2. bulbus oculi
3. sinus ethmoidalis
4. sinus sphenoidalis
5. sinus frontalis
6. n. opticus
7. m. rectus medialis
8. m. rectus lateralis
9. a. ophthalmica
10. m. rectus inferior
11. m. obliquus inferior
12. m. rectus superior
13. ventr. later., cornu frontale
14. ventriculus lateralis
15. ventr. later., cornu occipitale
16. ventr. later., cornu temporale
17. sulcus centralis
18. ventriculus tertius
19. m. obliquus superior
20. cisterna ambiens
21. plexus choroideus
22. glandula pinealis (kalcifikace)
23. falx cerebri
24. tentorium cerebelli
25. septum pellucidum
26. arteria basilaris
27. ventriculus quartus
28. pedunculus cerebri
29. medulla oblongata
30. caput nuclei caudati
31. corpus nuclei caudati
32. corpus callosum, truncus
33. splenium corporis callosi
34. thalamus
35. sinus sagittalis superior
36. sinus sigmoideus
37. sinus transversus
38. mesencephalon
39. pons
40. hypophysis
41. cisterna magna cerebelli
42. tonsilla cerebelli
43. hemispherium cerebelli
44. vermis cerebelli
45. pedunculus cerebellaris
46. sulcus lateralis (Sylvii)
47. lobus occipitalis
48. lobus parietalis
49. lobus temporalis
50. lobus frontalis
51. lobus insularis
52. a. carotis interna
53. a. cerebri media
54. dorsum sellae
55. capsula interna
56. cisterna pontocerebellaris
57. bazální cisterny
58. cisterna laminae quadrigeminae
59. nucleus lentiformis (globus pallidus + putamen)
60. cellulae mastoideae
61. meatus acusticus externus
62. processus condylaris mandibulae
63. musculus pterygoideus lateralis
64. lamina lateralis proc. pterygoidei
65. lamina medialis proc. pterygoidei
66. processus styloideus
67. meatus nasi communis
68. meatus nasi inferior
69. meatus nasi medius
70. meatus nasi superior
71. concha nasalis inferior
72. concha nasalis media
73. ramus mandibulae
74. processus coronoideus mandibulae
75. dens axis
76. atlas
77. condylus occipitalis
78. processus alveolaris maxillae
79. palatum durum
80. sutura palatina mediana
81. septum nasi
82. foramina palatina minora
83. foramen palatinum majus
84. crista galli
85. sutura coronalis
86. sutura sagittalis
87. sutura squamosa
88. sutura sphenofrontalis
89. musculus masseter
90. musculus temporalis
91. musculus pterygoideus medialis
92. sutura lambdoidea
93. fossa pterygopalatina
94. fissura orbitalis inferior
95. foramen rotundum
96. canalis pterygoideus
97. canalis n. hypoglossi
98. foramen jugulare
99. fissura petrooccipitalis
100. foramen ovale
101. foramen spinosum
102. canalis caroticus
103. canalis opticus
104. foramen lacerum



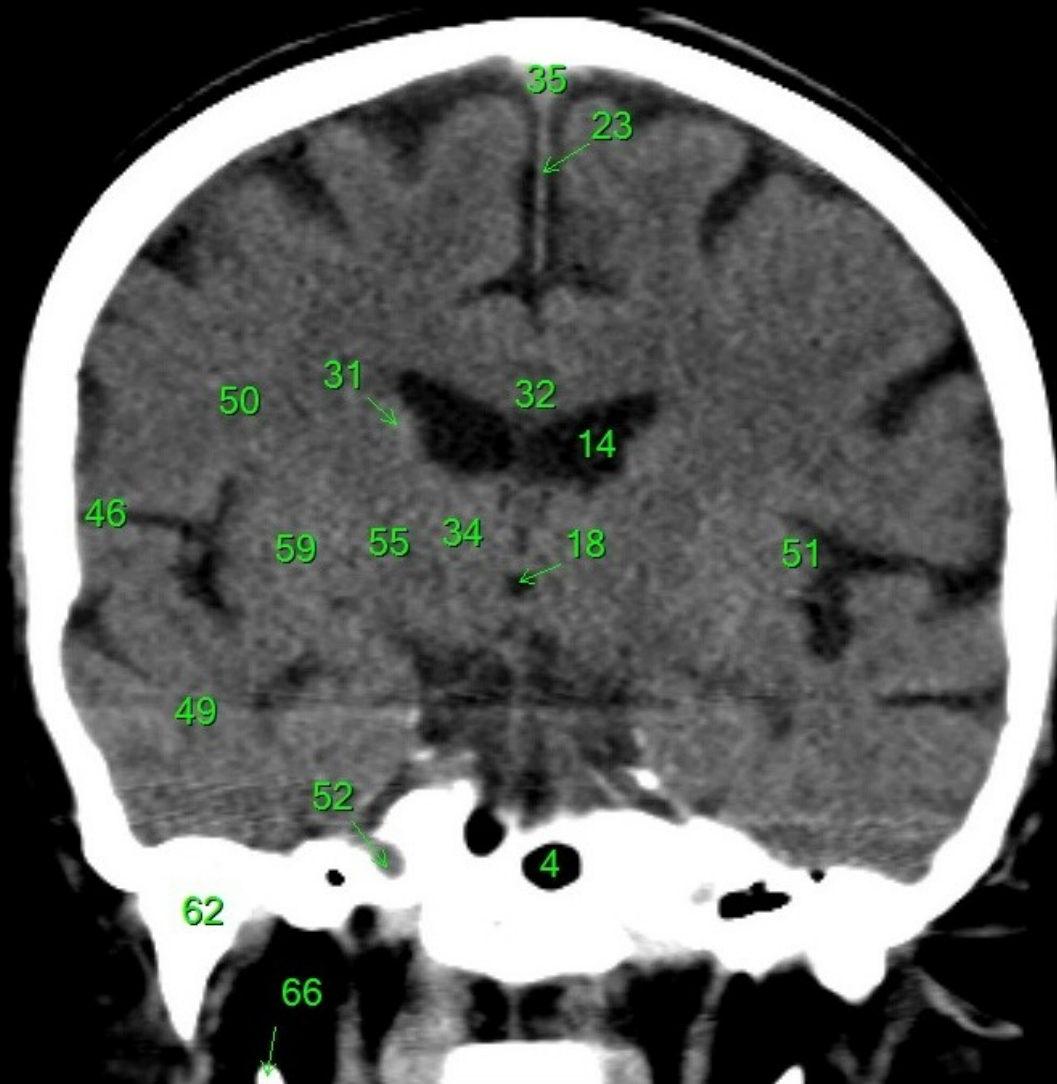
1. sinus maxillaris
2. bulbus oculi
3. sinus ethmoidalis
4. sinus sphenoidalis
5. sinus frontalis
6. n. opticus
7. m. rectus medialis
8. m. rectus lateralis
9. a. ophthalmica
10. m. rectus inferior
11. m. obliquus inferior
12. m. rectus superior
13. ventr. later., cornu frontale
14. ventriculus lateralis
15. ventr. later., cornu occipitale
16. ventr. later., cornu temporale
17. sulcus centralis
18. ventriculus tertius
19. m. obliquus superior
20. cisterna ambiens
21. plexus choroideus
22. glandula pinealis (kalcifikace)
23. falx cerebri
24. tentorium cerebelli
25. septum pellucidum
26. arteria basilaris
27. ventriculus quartus
28. pedunculus cerebri
29. medulla oblongata
30. caput nuclei caudati
31. corpus nuclei caudati
32. corpus callosum, truncus
33. splenium corporis callosi
34. thalamus
35. sinus sagittalis superior
36. sinus sigmoideus
37. sinus transversus
38. mesencephalon
39. pons
40. hypophysis
41. cisterna magna cerebelli
42. tonsilla cerebelli
43. hemispherium cerebelli
44. vermis cerebelli
45. pedunculus cerebellaris
46. sulcus lateralis (Sylvii)
47. lobus occipitalis
48. lobus parietalis
49. lobus temporalis
50. lobus frontalis
51. lobus insularis
52. a. carotis interna
53. a. cerebri media
54. dorsum sellae
55. capsula interna
56. cisterna pontocerebellaris
57. bazální cisterny
58. cisterna laminae quadrigeminae
59. nucleus lentiformis (globus pallidus + putamen)
60. cellulae mastoideae
61. meatus acusticus externus
62. processus condylaris mandibulae
63. musculus pterygoideus lateralis
64. lamina lateralis proc. pterygoidei
65. lamina medialis proc. pterygoidei
66. processus styloideus
67. meatus nasi communis
68. meatus nasi inferior
69. meatus nasi medius
70. meatus nasi superior
71. concha nasalis inferior
72. concha nasalis media
73. ramus mandibulae
74. processus coronoideus mandibulae
75. dens axis
76. atlas
77. condylus occipitalis
78. processus alveolaris maxillae
79. palatum durum
80. sutura palatina mediana
81. septum nasi
82. foramina palatina minora
83. foramen palatinum majus
84. crista galli
85. sutura coronalis
86. sutura sagittalis
87. sutura squamosa
88. sutura sphenofrontalis
89. musculus masseter
90. musculus temporalis
91. musculus pterygoideus medialis
92. sutura lambdoidea
93. fossa pterygopalatina
94. fissura orbitalis inferior
95. foramen rotundum
96. canalis pterygoideus
97. canalis n. hypoglossi
98. foramen jugulare
99. fissura petrooccipitalis
100. foramen ovale
101. foramen spinosum
102. canalis caroticus
103. canalis opticus
104. foramen lacerum



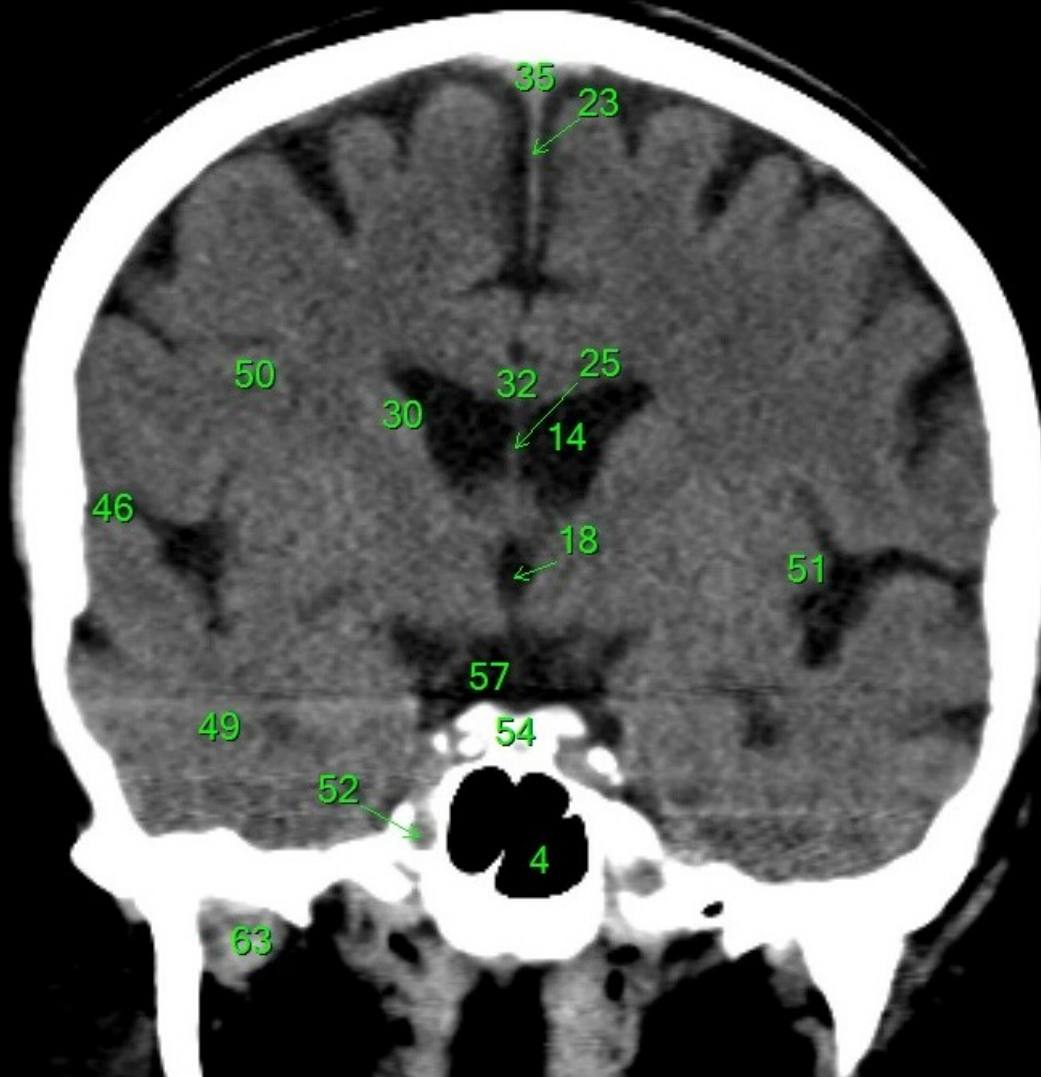
1. sinus maxillaris
2. bulbus oculi
3. sinus ethmoidalis
4. sinus sphenoidalis
5. sinus frontalis
6. n. opticus
7. m. rectus medialis
8. m. rectus lateralis
9. a. ophthalmica
10. m. rectus inferior
11. m. obliquus inferior
12. m. rectus superior
13. ventr. later., cornu frontale
14. ventriculus lateralis
15. ventr. later., cornu occipitale
16. ventr. later., cornu temporale
17. sulcus centralis
18. ventriculus tertius
19. m. obliquus superior
20. cisterna ambiens
21. plexus choroideus
22. glandula pinealis (kalcifikace)
23. falx cerebri
24. tentorium cerebelli
25. septum pellucidum
26. arteria basilaris
27. ventriculus quartus
28. pedunculus cerebri
29. medulla oblongata
30. caput nuclei caudati
31. corpus nuclei caudati
32. corpus callosum, truncus
33. splenium corporis callosi
34. thalamus
35. sinus sagittalis superior
36. sinus sigmoideus
37. sinus transversus
38. mesencephalon
39. pons
40. hypophysis
41. cisterna magna cerebelli
42. tonsilla cerebelli
43. hemispherium cerebelli
44. vermis cerebelli
45. pedunculus cerebellaris
46. sulcus lateralis (Sylvii)
47. lobus occipitalis
48. lobus parietalis
49. lobus temporalis
50. lobus frontalis
51. lobus insularis
52. a. carotis interna
53. a. cerebri media
54. dorsum sellae
55. capsula interna
56. cisterna pontocerebellaris
57. bazální cisterny
58. cisterna laminae quadrigeminae
59. nucleus lentiformis (globus pallidus + putamen)
60. cellulae mastoideae
61. meatus acusticus externus
62. processus condylaris mandibulae
63. musculus pterygoideus lateralis
64. lamina lateralis proc. pterygoidei
65. lamina medialis proc. pterygoidei
66. processus styloideus
67. meatus nasi communis
68. meatus nasi inferior
69. meatus nasi medius
70. meatus nasi superior
71. concha nasalis inferior
72. concha nasalis media
73. ramus mandibulae
74. processus coronoideus mandibulae
75. dens axis
76. atlas
77. condylus occipitalis
78. processus alveolaris maxillae
79. palatum durum
80. sutura palatina mediana
81. septum nasi
82. foramina palatina minora
83. foramen palatinum majus
84. crista galli
85. sutura coronalis
86. sutura sagittalis
87. sutura squamosa
88. sutura sphenofrontalis
89. musculus masseter
90. musculus temporalis
91. musculus pterygoideus medialis
92. sutura lambdoidea
93. fossa pterygopalatina
94. fissura orbitalis inferior
95. foramen rotundum
96. canalis pterygoideus
97. canalis n. hypoglossi
98. foramen jugulare
99. fissura petrooccipitalis
100. foramen ovale
101. foramen spinosum
102. canalis caroticus
103. canalis opticus
104. foramen lacerum



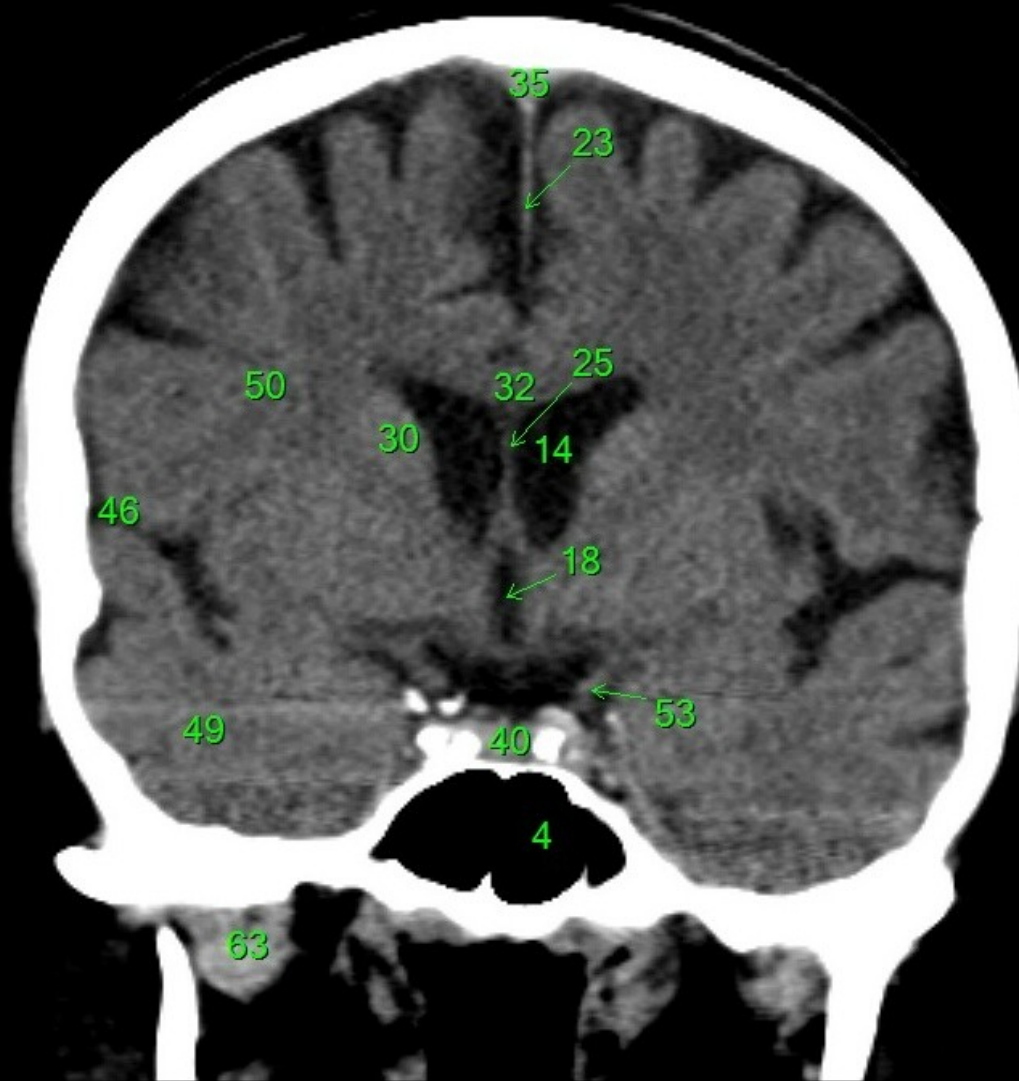
1. sinus maxillaris
2. bulbus oculi
3. sinus ethmoidalis
4. sinus sphenoidalis
5. sinus frontalis
6. n. opticus
7. m. rectus medialis
8. m. rectus lateralis
9. a. ophthalmica
10. m. rectus inferior
11. m. obliquus inferior
12. m. rectus superior
13. ventr. later., cornu frontale
14. ventriculus lateralis
15. ventr. later., cornu occipitale
16. ventr. later., cornu temporale
17. sulcus centralis
18. ventriculus tertius
19. m. obliquus superior
20. cisterna ambiens
21. plexus choroideus
22. glandula pinealis (kalcifikace)
23. falx cerebri
24. tentorium cerebelli
25. septum pellucidum
26. arteria basilaris
27. ventriculus quartus
28. pedunculus cerebri
29. medulla oblongata
30. caput nuclei caudati
31. corpus nuclei caudati
32. corpus callosum, truncus
33. splenium corporis callosi
34. thalamus
35. sinus sagittalis superior
36. sinus sigmoideus
37. sinus transversus
38. mesencephalon
39. pons
40. hypophysis
41. cisterna magna cerebelli
42. tonsilla cerebelli
43. hemispherium cerebelli
44. vermis cerebelli
45. pedunculus cerebellaris
46. sulcus lateralis (Sylvii)
47. lobus occipitalis
48. lobus parietalis
49. lobus temporalis
50. lobus frontalis
51. lobus insularis
52. a. carotis interna
53. a. cerebri media
54. dorsum sellae
55. capsula interna
56. cisterna pontocerebellaris
57. bazální cisterny
58. cisterna laminae quadrigeminae
59. nucleus lentiformis (globus pallidus + putamen)
60. cellulae mastoideae
61. meatus acusticus externus
62. processus condylaris mandibulae
63. musculus pterygoideus lateralis
64. lamina lateralis proc. pterygoidei
65. lamina medialis proc. pterygoidei
66. processus styloideus
67. meatus nasi communis
68. meatus nasi inferior
69. meatus nasi medius
70. meatus nasi superior
71. concha nasalis inferior
72. concha nasalis media
73. ramus mandibulae
74. processus coronoideus mandibulae
75. dens axis
76. atlas
77. condylus occipitalis
78. processus alveolaris maxillae
79. palatum durum
80. sutura palatina mediana
81. septum nasi
82. foramina palatina minora
83. foramen palatinum majus
84. crista galli
85. sutura coronalis
86. sutura sagittalis
87. sutura squamosa
88. sutura sphenofrontalis
89. musculus masseter
90. musculus temporalis
91. musculus pterygoideus medialis
92. sutura lambdoidea
93. fossa pterygopalatina
94. fissura orbitalis inferior
95. foramen rotundum
96. canalis pterygoideus
97. canalis n. hypoglossi
98. foramen jugulare
99. fissura petrooccipitalis
100. foramen ovale
101. foramen spinosum
102. canalis caroticus
103. canalis opticus
104. foramen lacerum



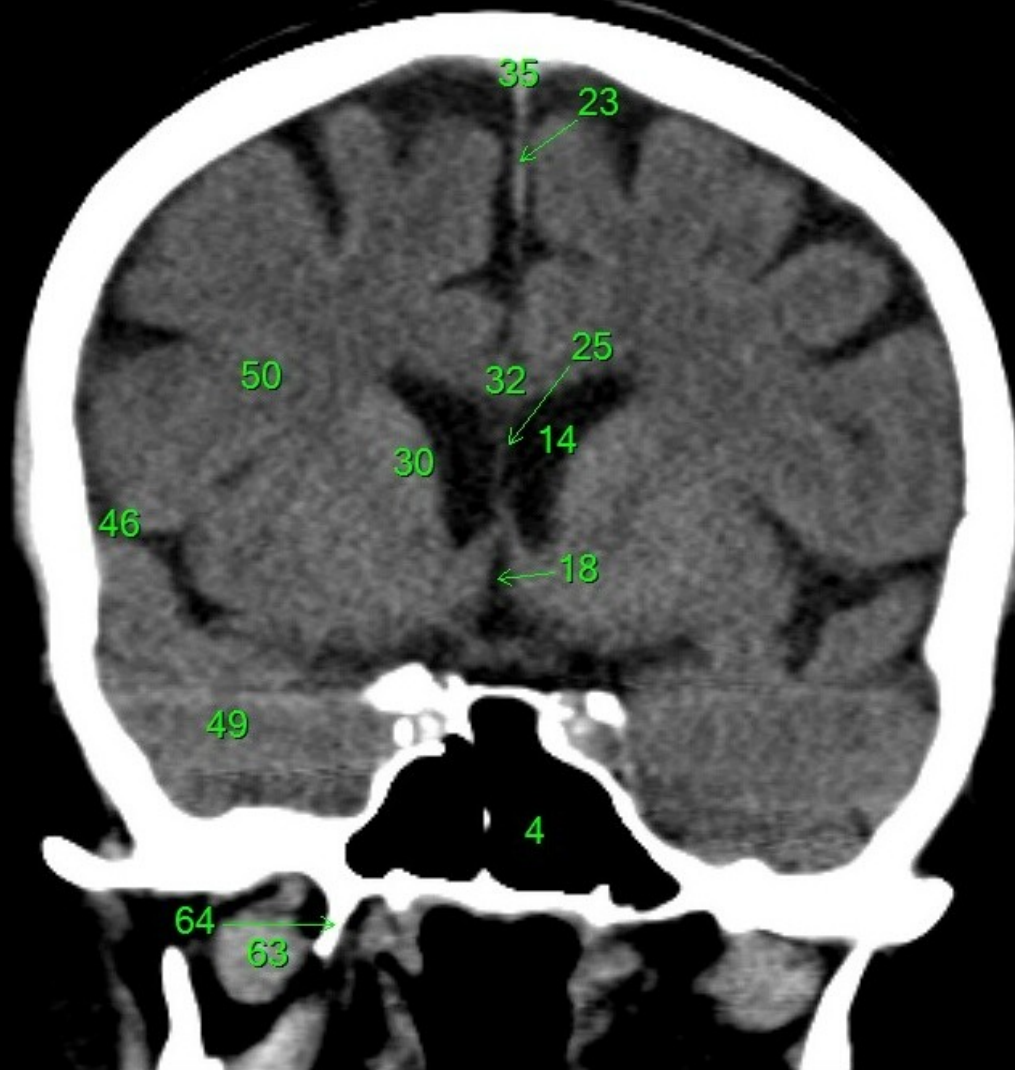
1. sinus maxillaris
2. bulbus oculi
3. sinus ethmoidalis
4. sinus sphenoidalis
5. sinus frontalis
6. n. opticus
7. m. rectus medialis
8. m. rectus lateralis
9. a. ophthalmica
10. m. rectus inferior
11. m. obliquus inferior
12. m. rectus superior
13. ventr. later., cornu frontale
14. ventriculus lateralis
15. ventr. later., cornu occipitale
16. ventr. later., cornu temporale
17. sulcus centralis
18. ventriculus tertius
19. m. obliquus superior
20. cisterna ambiens
21. plexus choroideus
22. glandula pinealis (kalcifikace)
23. falx cerebri
24. tentorium cerebelli
25. septum pellucidum
26. arteria basilaris
27. ventriculus quartus
28. pedunculus cerebri
29. medulla oblongata
30. caput nuclei caudati
31. corpus nuclei caudati
32. corpus callosum, truncus
33. splenium corporis callosi
34. thalamus
35. sinus sagittalis superior
36. sinus sigmoideus
37. sinus transversus
38. mesencephalon
39. pons
40. hypophysis
41. cisterna magna cerebelli
42. tonsilla cerebelli
43. hemispherium cerebelli
44. vermis cerebelli
45. pedunculus cerebellaris
46. sulcus lateralis (Sylvii)
47. lobus occipitalis
48. lobus parietalis
49. lobus temporalis
50. lobus frontalis
51. lobus insularis
52. a. carotis interna
53. a. cerebri media
54. dorsum sellae
55. capsula interna
56. cisterna pontocerebellaris
57. bazální cisterny
58. cisterna laminae quadrigeminae
59. nucleus lentiformis (globus pallidus + putamen)
60. cellulae mastoideae
61. meatus acusticus externus
62. processus condylaris mandibulae
63. musculus pterygoideus lateralis
64. lamina lateralis proc. pterygoidei
65. lamina medialis proc. pterygoidei
66. processus styloideus
67. meatus nasi communis
68. meatus nasi inferior
69. meatus nasi medius
70. meatus nasi superior
71. concha nasalis inferior
72. concha nasalis media
73. ramus mandibulae
74. processus coronoideus mandibulae
75. dens axis
76. atlas
77. condylus occipitalis
78. processus alveolaris maxillae
79. palatum durum
80. sutura palatina mediana
81. septum nasi
82. foramina palatina minora
83. foramen palatinum majus
84. crista galli
85. sutura coronalis
86. sutura sagittalis
87. sutura squamosa
88. sutura sphenofrontalis
89. musculus masseter
90. musculus temporalis
91. musculus pterygoideus medialis
92. sutura lambdoidea
93. fossa pterygopalatina
94. fissura orbitalis inferior
95. foramen rotundum
96. canalis pterygoideus
97. canalis n. hypoglossi
98. foramen jugulare
99. fissura petrooccipitalis
100. foramen ovale
101. foramen spinosum
102. canalis caroticus
103. canalis opticus
104. foramen lacerum



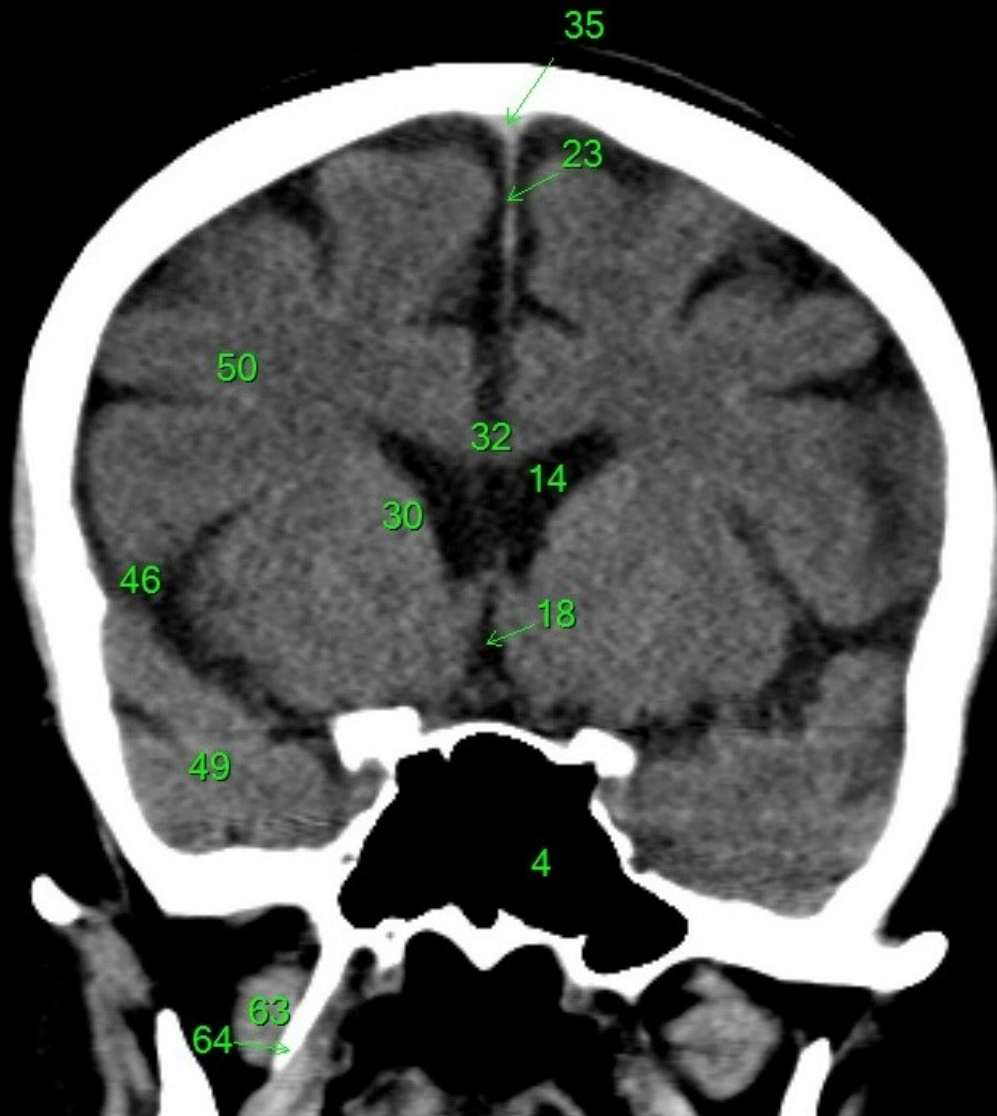
1. sinus maxillaris
2. bulbus oculi
3. sinus ethmoidalis
4. sinus sphenoidalis
5. sinus frontalis
6. n. opticus
7. m. rectus medialis
8. m. rectus lateralis
9. a. ophthalmica
10. m. rectus inferior
11. m. obliquus inferior
12. m. rectus superior
13. ventr. later., cornu frontale
14. ventriculus lateralis
15. ventr. later., cornu occipitale
16. ventr. later., cornu temporale
17. sulcus centralis
18. ventriculus tertius
19. m. obliquus superior
20. cisterna ambiens
21. plexus choroideus
22. glandula pinealis (kalcifikace)
23. falx cerebri
24. tentorium cerebelli
25. septum pellucidum
26. arteria basilaris
27. ventriculus quartus
28. pedunculus cerebri
29. medulla oblongata
30. caput nuclei caudati
31. corpus nuclei caudati
32. corpus callosum, truncus
33. splenium corporis callosi
34. thalamus
35. sinus sagittalis superior
36. sinus sigmoideus
37. sinus transversus
38. mesencephalon
39. pons
40. hypophysis
41. cisterna magna cerebelli
42. tonsilla cerebelli
43. hemispherium cerebelli
44. vermis cerebelli
45. pedunculus cerebellaris
46. sulcus lateralis (Sylvii)
47. lobus occipitalis
48. lobus parietalis
49. lobus temporalis
50. lobus frontalis
51. lobus insularis
52. a. carotis interna
53. a. cerebri media
54. dorsum sellae
55. capsula interna
56. cisterna pontocerebellaris
57. bazální cisterny
58. cisterna laminae quadrigeminae
59. nucleus lentiformis (globus pallidus + putamen)
60. cellulae mastoideae
61. meatus acusticus externus
62. processus condylaris mandibulae
63. musculus pterygoideus lateralis
64. lamina lateralis proc. pterygoidei
65. lamina medialis proc. pterygoidei
66. processus styloideus
67. meatus nasi communis
68. meatus nasi inferior
69. meatus nasi medius
70. meatus nasi superior
71. concha nasalis inferior
72. concha nasalis media
73. ramus mandibulae
74. processus coronoideus mandibulae
75. dens axis
76. atlas
77. condylus occipitalis
78. processus alveolaris maxillae
79. palatum durum
80. sutura palatina mediana
81. septum nasi
82. foramina palatina minora
83. foramen palatinum majus
84. crista galli
85. sutura coronalis
86. sutura sagittalis
87. sutura squamosa
88. sutura sphenofrontalis
89. musculus masseter
90. musculus temporalis
91. musculus pterygoideus medialis
92. sutura lambdoidea
93. fossa pterygopalatina
94. fissura orbitalis inferior
95. foramen rotundum
96. canalis pterygoideus
97. canalis n. hypoglossi
98. foramen jugulare
99. fissura petrooccipitalis
100. foramen ovale
101. foramen spinosum
102. canalis caroticus
103. canalis opticus
104. foramen lacerum



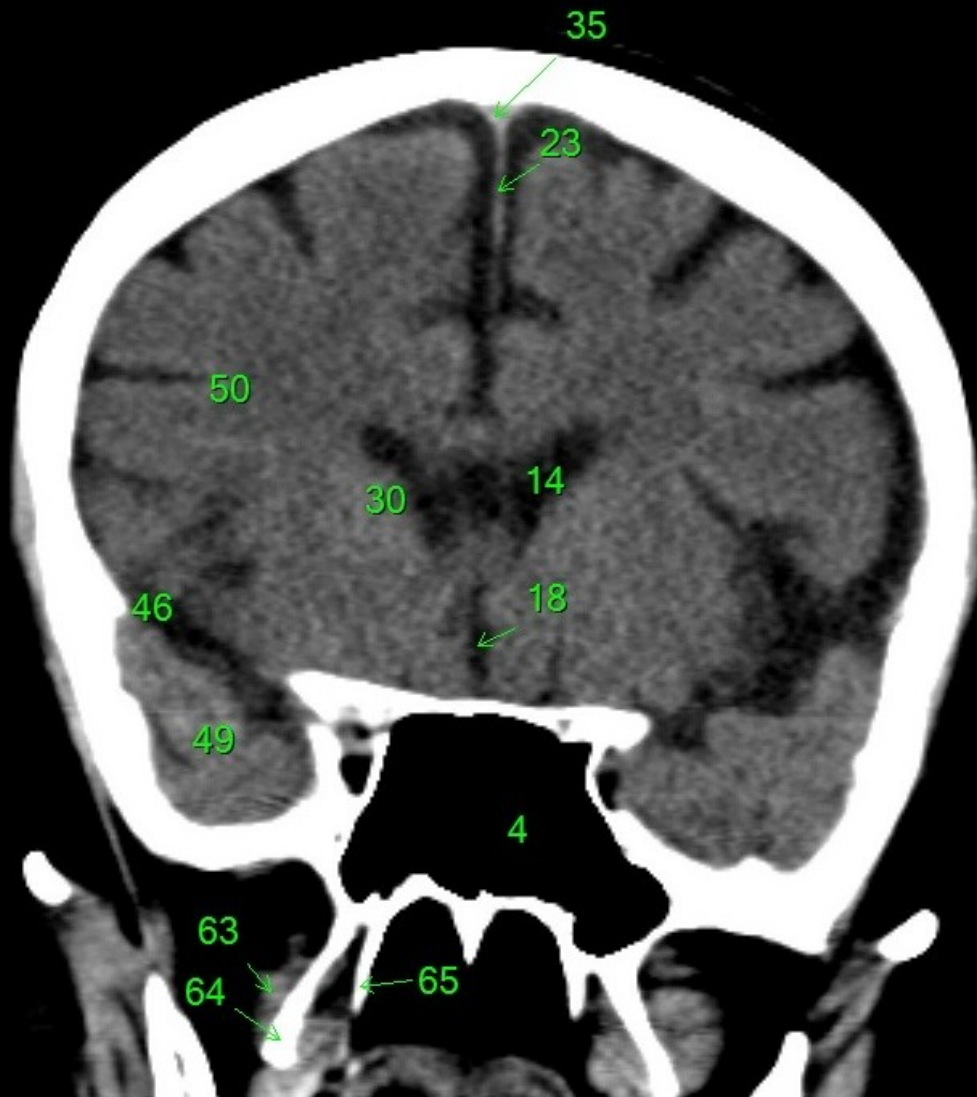
1. sinus maxillaris
2. bulbus oculi
3. sinus ethmoidalis
4. sinus sphenoidalis
5. sinus frontalis
6. n. opticus
7. m. rectus medialis
8. m. rectus lateralis
9. a. ophthalmica
10. m. rectus inferior
11. m. obliquus inferior
12. m. rectus superior
13. ventr. later., cornu frontale
14. ventriculus lateralis
15. ventr. later., cornu occipitale
16. ventr. later., cornu temporale
17. sulcus centralis
18. ventriculus tertius
19. m. obliquus superior
20. cisterna ambiens
21. plexus choroideus
22. glandula pinealis (kalcifikace)
23. falx cerebri
24. tentorium cerebelli
25. septum pellucidum
26. arteria basilaris
27. ventriculus quartus
28. pedunculus cerebri
29. medulla oblongata
30. caput nuclei caudati
31. corpus nuclei caudati
32. corpus callosum, truncus
33. splenium corporis callosi
34. thalamus
35. sinus sagittalis superior
36. sinus sigmoideus
37. sinus transversus
38. mesencephalon
39. pons
40. hypophysis
41. cisterna magna cerebelli
42. tonsilla cerebelli
43. hemispherium cerebelli
44. vermis cerebelli
45. pedunculus cerebellaris
46. sulcus lateralis (Sylvii)
47. lobus occipitalis
48. lobus parietalis
49. lobus temporalis
50. lobus frontalis
51. lobus insularis
52. a. carotis interna
53. a. cerebri media
54. dorsum sellae
55. capsula interna
56. cisterna pontocerebellaris
57. bazální cisterny
58. cisterna laminae quadrigeminae
59. nucleus lentiformis (globus pallidus + putamen)
60. cellulae mastoideae
61. meatus acusticus externus
62. processus condylaris mandibulae
63. musculus pterygoideus lateralis
64. lamina lateralis proc. pterygoidei
65. lamina medialis proc. pterygoidei
66. processus styloideus
67. meatus nasi communis
68. meatus nasi inferior
69. meatus nasi medius
70. meatus nasi superior
71. concha nasalis inferior
72. concha nasalis media
73. ramus mandibulae
74. processus coronoideus mandibulae
75. dens axis
76. atlas
77. condylus occipitalis
78. processus alveolaris maxillae
79. palatum durum
80. sutura palatina mediana
81. septum nasi
82. foramina palatina minora
83. foramen palatinum majus
84. crista galli
85. sutura coronalis
86. sutura sagittalis
87. sutura squamosa
88. sutura sphenofrontalis
89. musculus masseter
90. musculus temporalis
91. musculus pterygoideus medialis
92. sutura lambdoidea
93. fossa pterygopalatina
94. fissura orbitalis inferior
95. foramen rotundum
96. canalis pterygoideus
97. canalis n. hypoglossi
98. foramen jugulare
99. fissura petrooccipitalis
100. foramen ovale
101. foramen spinosum
102. canalis caroticus
103. canalis opticus
104. foramen lacerum



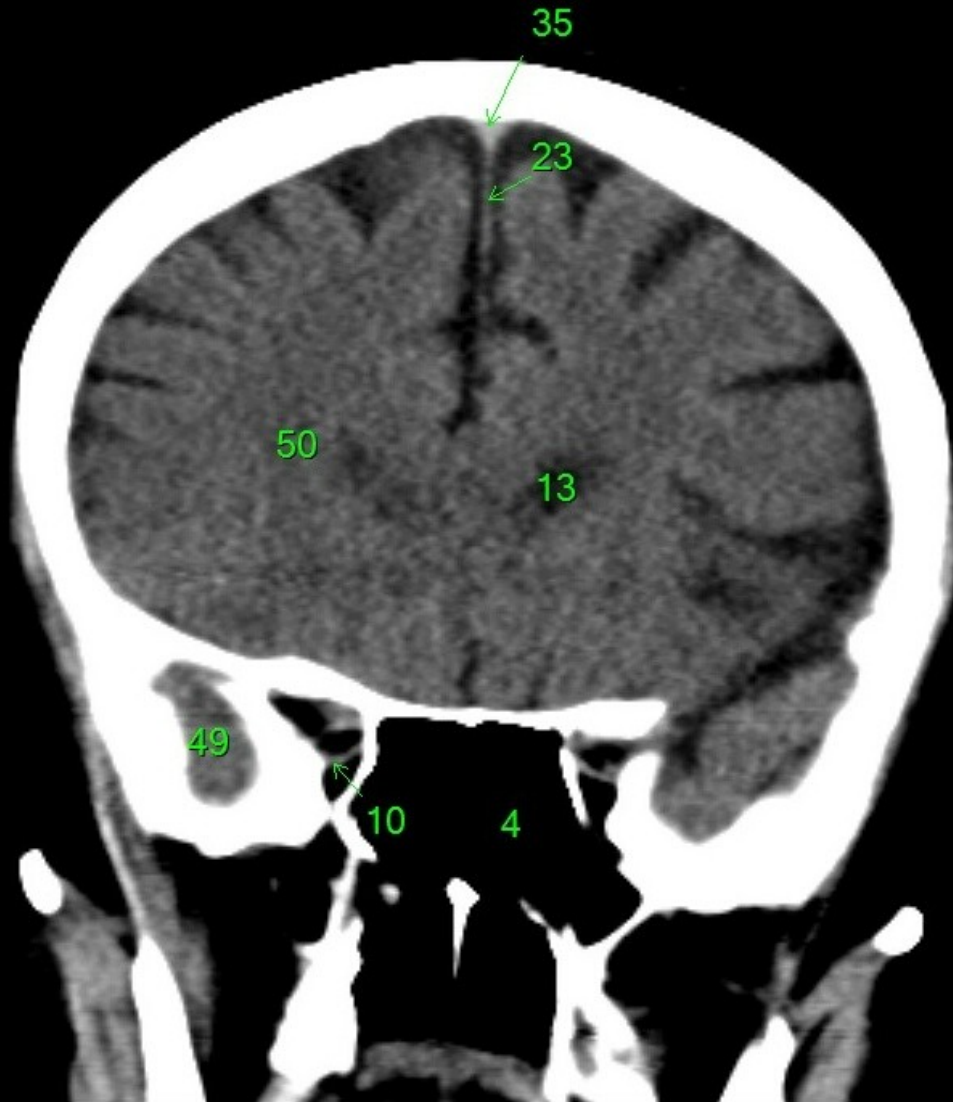
1. sinus maxillaris
2. bulbus oculi
3. sinus ethmoidalis
4. sinus sphenoidalis
5. sinus frontalis
6. n. opticus
7. m. rectus medialis
8. m. rectus lateralis
9. a. ophthalmica
10. m. rectus inferior
11. m. obliquus inferior
12. m. rectus superior
13. ventr. later., cornu frontale
14. ventriculus lateralis
15. ventr. later., cornu occipitale
16. ventr. later., cornu temporale
17. sulcus centralis
18. ventriculus tertius
19. m. obliquus superior
20. cisterna ambiens
21. plexus choroideus
22. glandula pinealis (kalcifikace)
23. falx cerebri
24. tentorium cerebelli
25. septum pellucidum
26. arteria basilaris
27. ventriculus quartus
28. pedunculus cerebri
29. medulla oblongata
30. caput nucleí caudati
31. corpus nucleí caudati
32. corpus callosum, truncus
33. splenium corporis callosi
34. thalamus
35. sinus sagittalis superior
36. sinus sigmoideus
37. sinus transversus
38. mesencephalon
39. pons
40. hypophysis
41. cisterna magna cerebelli
42. tonsilla cerebelli
43. hemispherium cerebelli
44. vermis cerebelli
45. pedunculus cerebellaris
46. sulcus lateralis (Sylvii)
47. lobus occipitalis
48. lobus parietalis
49. lobus temporalis
50. lobus frontalis
51. lobus insularis
52. a. carotis interna
53. a. cerebri media
54. dorsum sellae
55. capsula interna
56. cisterna pontocerebellaris
57. bazální cisterny
58. cisterna laminae quadrigeminae
59. nucleus lentiformis (globus pallidus + putamen)
60. cellulae mastoideae
61. meatus acusticus externus
62. processus condylaris mandibulae
63. musculus pterygoideus lateralis
64. lamina lateralis proc. pterygoidei
65. lamina medialis proc. pterygoidei
66. processus styloideus
67. meatus nasi communis
68. meatus nasi inferior
69. meatus nasi medius
70. meatus nasi superior
71. concha nasalis inferior
72. concha nasalis media
73. ramus mandibulae
74. processus coronoideus mandibulae
75. dens axis
76. atlas
77. condylus occipitalis
78. processus alveolaris maxillae
79. palatum durum
80. sutura palatina mediana
81. septum nasi
82. foramina palatina minora
83. foramen palatinum majus
84. crista galli
85. sutura coronalis
86. sutura sagittalis
87. sutura squamosa
88. sutura sphenofrontalis
89. musculus masseter
90. musculus temporalis
91. musculus pterygoideus medialis
92. sutura lambdoidea
93. fossa pterygopalatina
94. fissura orbitalis inferior
95. foramen rotundum
96. canalis pterygoideus
97. canalis n. hypoglossi
98. foramen jugulare
99. fissura petrooccipitalis
100. foramen ovale
101. foramen spinosum
102. canalis caroticus
103. canalis opticus
104. foramen lacerum



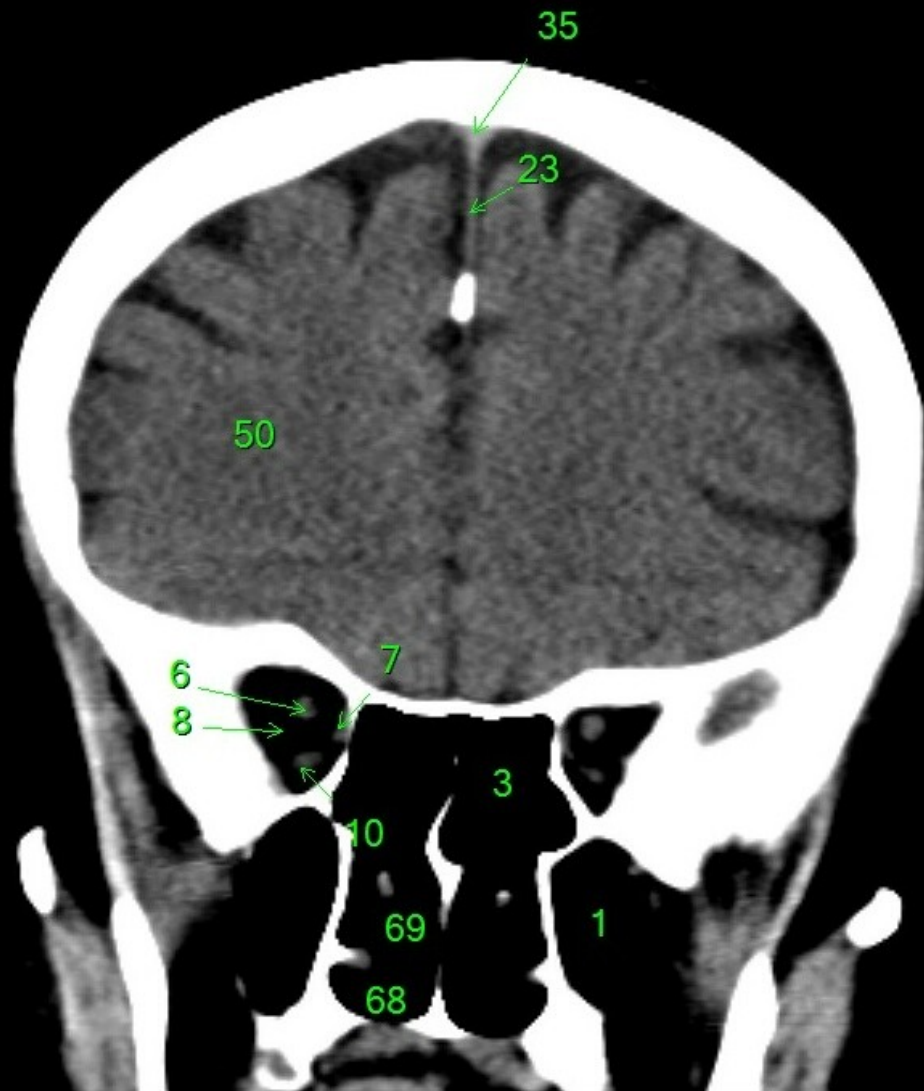
1. sinus maxillaris
2. bulbus oculi
3. sinus ethmoidalis
4. sinus sphenoidalis
5. sinus frontalis
6. n. opticus
7. m. rectus medialis
8. m. rectus lateralis
9. a. ophtalmica
10. m. rectus inferior
11. m. obliquus inferior
12. m. rectus superior
13. ventr. later., cornu frontale
14. ventriculus lateralis
15. ventr. later., cornu occipitale
16. ventr. later., cornu temporale
17. sulcus centralis
18. ventriculus tertius
19. m. obliquus superior
20. cisterna ambiens
21. plexus choroideus
22. glandula pinealis (kalcifikace)
23. falx cerebri
24. tentorium cerebelli
25. septum pellucidum
26. arteria basilaris
27. ventriculus quartus
28. pedunculus cerebri
29. medulla oblongata
30. caput nuclei caudati
31. corpus nuclei caudati
32. corpus callosum, truncus
33. splenium corporis callosi
34. thalamus
35. sinus sagittalis superior
36. sinus sigmoideus
37. sinus transversus
38. mesencephalon
39. pons
40. hypophysis
41. cisterna magna cerebelli
42. tonsilla cerebelli
43. hemispherium cerebelli
44. vermis cerebelli
45. pedunculus cerebellaris
46. sulcus lateralis (Sylvii)
47. lobus occipitalis
48. lobus parietalis
49. lobus temporalis
50. lobus frontalis
51. lobus insularis
52. a. carotis interna
53. a. cerebri media
54. dorsum sellae
55. capsula interna
56. cisterna pontocerebellaris
57. bazální cisterny
58. cisterna laminae quadrigeminae
59. nucleus lentiformis (globus pallidus + putamen)
60. cellulae mastoideae
61. meatus acusticus externus
62. processus condylaris mandibulae
63. musculus pterygoideus lateralis
64. lamina lateralis proc. pterygoidei
65. lamina medialis proc. pterygoidei
66. processus styloideus
67. meatus nasi communis
68. meatus nasi inferior
69. meatus nasi medius
70. meatus nasi superior
71. concha nasalis inferior
72. concha nasalis media
73. ramus mandibulae
74. processus coronoideus mandibulae
75. dens axis
76. atlas
77. condylus occipitalis
78. processus alveolaris maxillae
79. palatum durum
80. sutura palatina mediana
81. septum nasi
82. foramina palatina minora
83. foramen palatinum majus
84. crista galli
85. sutura coronalis
86. sutura sagittalis
87. sutura squamosa
88. sutura sphenofrontalis
89. musculus masseter
90. musculus temporalis
91. musculus pterygoideus medialis
92. sutura lambdoidea
93. fossa pterygopalatina
94. fissura orbitalis inferior
95. foramen rotundum
96. canalis pterygoideus
97. canalis n. hypoglossi
98. foramen jugulare
99. fissura petrooccipitalis
100. foramen ovale
101. foramen spinosum
102. canalis caroticus
103. canalis opticus
104. foramen lacerum



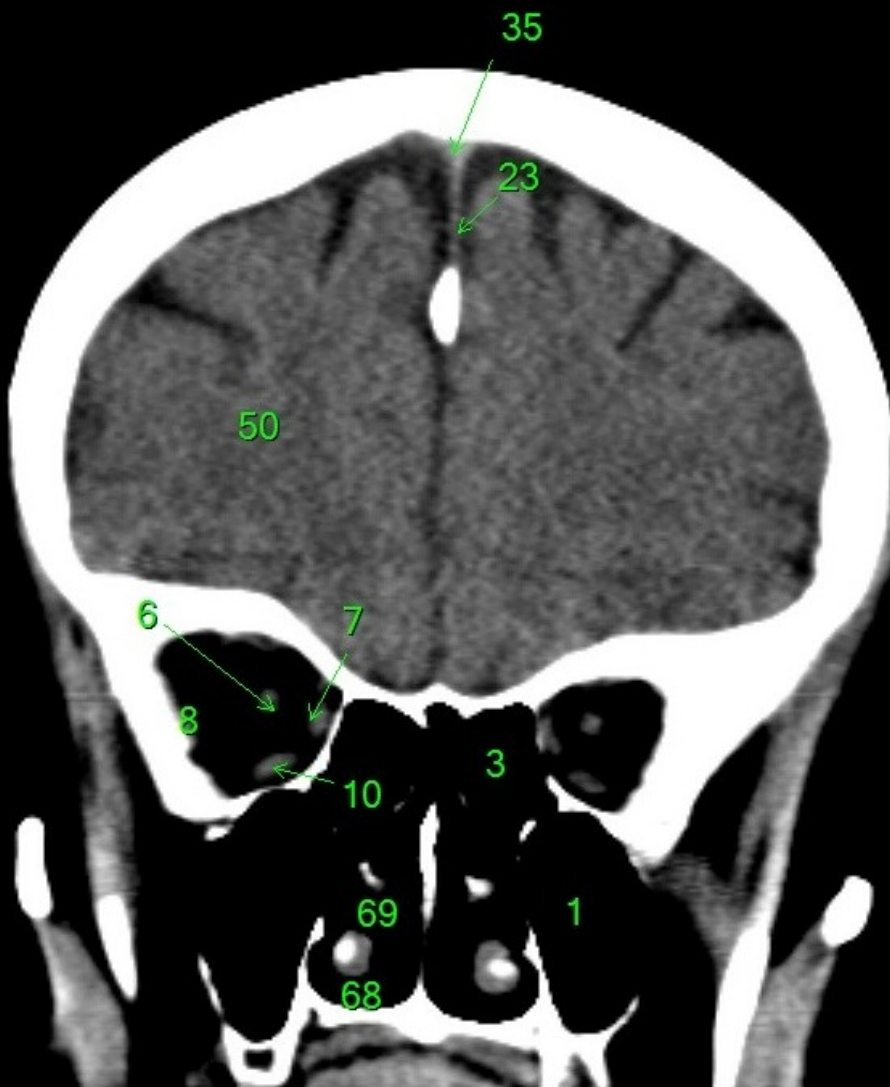
1. sinus maxillaris
2. bulbus oculi
3. sinus ethmoidalis
4. sinus sphenoidalis
5. sinus frontalis
6. n. opticus
7. m. rectus medialis
8. m. rectus lateralis
9. a. ophthalmica
10. m. rectus inferior
11. m. obliquus inferior
12. m. rectus superior
13. ventr. later., cornu frontale
14. ventriculus lateralis
15. ventr. later., cornu occipitale
16. ventr. later., cornu temporale
17. sulcus centralis
18. ventriculus tertius
19. m. obliquus superior
20. cisterna ambiens
21. plexus choroideus
22. glandula pinealis (kalcifikace)
23. falx cerebri
24. tentorium cerebelli
25. septum pellucidum
26. arteria basilaris
27. ventriculus quartus
28. pedunculus cerebri
29. medulla oblongata
30. caput nuclei caudati
31. corpus nuclei caudati
32. corpus callosum, truncus
33. splenium corporis callosi
34. thalamus
35. sinus sagittalis superior
36. sinus sigmoideus
37. sinus transversus
38. mesencephalon
39. pons
40. hypophysis
41. cisterna magna cerebelli
42. tonsilla cerebelli
43. hemispherium cerebelli
44. vermis cerebelli
45. pedunculus cerebellaris
46. sulcus lateralis (Sylvii)
47. lobus occipitalis
48. lobus parietalis
49. lobus temporalis
50. lobus frontalis
51. lobus insularis
52. a. carotis interna
53. a. cerebri media
54. dorsum sellae
55. capsula interna
56. cisterna pontocerebellaris
57. bazální cisterny
58. cisterna laminae quadrigeminae
59. nucleus lentiformis (globus pallidus + putamen)
60. cellulae mastoideae
61. meatus acusticus externus
62. processus condylaris mandibulae
63. musculus pterygoideus lateralis
64. lamina lateralis proc. pterygoidei
65. lamina medialis proc. pterygoidei
66. processus styloideus
67. meatus nasi communis
68. meatus nasi inferior
69. meatus nasi medius
70. meatus nasi superior
71. concha nasalis inferior
72. concha nasalis media
73. ramus mandibulae
74. processus coronoideus mandibulae
75. dens axis
76. atlas
77. condylus occipitalis
78. processus alveolaris maxillae
79. palatum durum
80. sutura palatina mediana
81. septum nasi
82. foramina palatina minora
83. foramen palatinum majus
84. crista galli
85. sutura coronalis
86. sutura sagittalis
87. sutura squamosa
88. sutura sphenofrontalis
89. musculus masseter
90. musculus temporalis
91. musculus pterygoideus medialis
92. sutura lambdoidea
93. fossa pterygopalatina
94. fissura orbitalis inferior
95. foramen rotundum
96. canalis pterygoideus
97. canalis n. hypoglossi
98. foramen jugulare
99. fissura petrooccipitalis
100. foramen ovale
101. foramen spinosum
102. canalis caroticus
103. canalis opticus
104. foramen lacerum



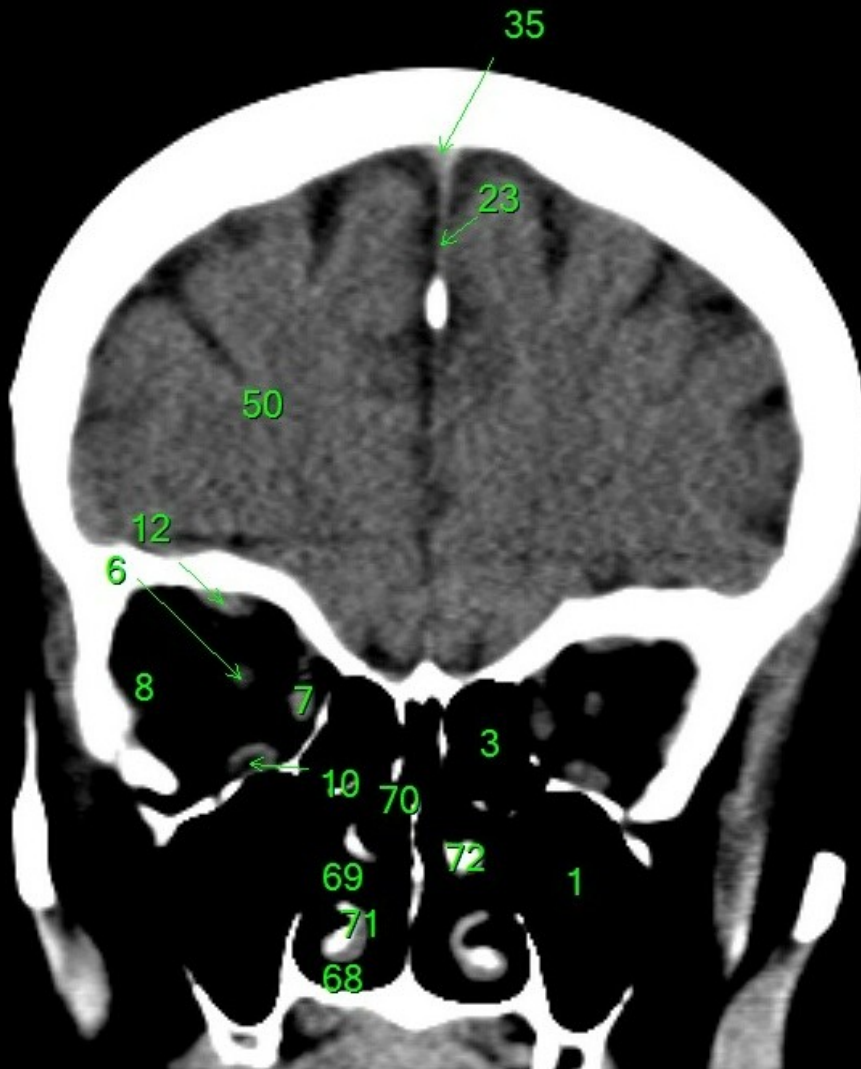
1. sinus maxillaris
2. bulbus oculi
3. sinus ethmoidalis
4. sinus sphenoidalis
5. sinus frontalis
6. n. opticus
7. m. rectus medialis
8. m. rectus lateralis
9. a. ophthalmica
10. m. rectus inferior
11. m. obliquus inferior
12. m. rectus superior
13. ventr. later., cornu frontale
14. ventriculus lateralis
15. ventr. later., cornu occipitale
16. ventr. later., cornu temporale
17. sulcus centralis
18. ventriculus tertius
19. m. obliquus superior
20. cisterna ambiens
21. plexus choroideus
22. glandula pinealis (kalcifikace)
23. falx cerebri
24. tentorium cerebelli
25. septum pellucidum
26. arteria basilaris
27. ventriculus quartus
28. pedunculus cerebri
29. medulla oblongata
30. caput nuclei caudati
31. corpus nuclei caudati
32. corpus callosum, truncus
33. splenium corporis callosi
34. thalamus
35. sinus sagittalis superior
36. sinus sigmoideus
37. sinus transversus
38. mesencephalon
39. pons
40. hypophysis
41. cisterna magna cerebelli
42. tonsilla cerebelli
43. hemispherium cerebelli
44. vermis cerebelli
45. pedunculus cerebellaris
46. sulcus lateralis (Sylvii)
47. lobus occipitalis
48. lobus parietalis
49. lobus temporalis
50. lobus frontalis
51. lobus insularis
52. a. carotis interna
53. a. cerebri media
54. dorsum sellae
55. capsula interna
56. cisterna pontocerebellaris
57. bazální cisterny
58. cisterna laminae quadrigeminae
59. nucleus lentiformis (globus pallidus + putamen)
60. cellulae mastoideae
61. meatus acusticus externus
62. processus condylaris mandibulae
63. musculus pterygoideus lateralis
64. lamina lateralis proc. pterygoidei
65. lamina medialis proc. pterygoidei
66. processus styloideus
67. meatus nasi communis
68. meatus nasi inferior
69. meatus nasi medius
70. meatus nasi superior
71. concha nasalis inferior
72. concha nasalis media
73. ramus mandibulae
74. processus coronoideus mandibulae
75. dens axis
76. atlas
77. condylus occipitalis
78. processus alveolaris maxillae
79. palatum durum
80. sutura palatina mediana
81. septum nasi
82. foramina palatina minora
83. foramen palatinum majus
84. crista galli
85. sutura coronalis
86. sutura sagittalis
87. sutura squamosa
88. sutura sphenofrontalis
89. musculus masseter
90. musculus temporalis
91. musculus pterygoideus medialis
92. sutura lambdoidea
93. fossa pterygopalatina
94. fissura orbitalis inferior
95. foramen rotundum
96. canalis pterygoideus
97. canalis n. hypoglossi
98. foramen jugulare
99. fissura petrooccipitalis
100. foramen ovale
101. foramen spinosum
102. canalis caroticus
103. canalis opticus
104. foramen lacerum



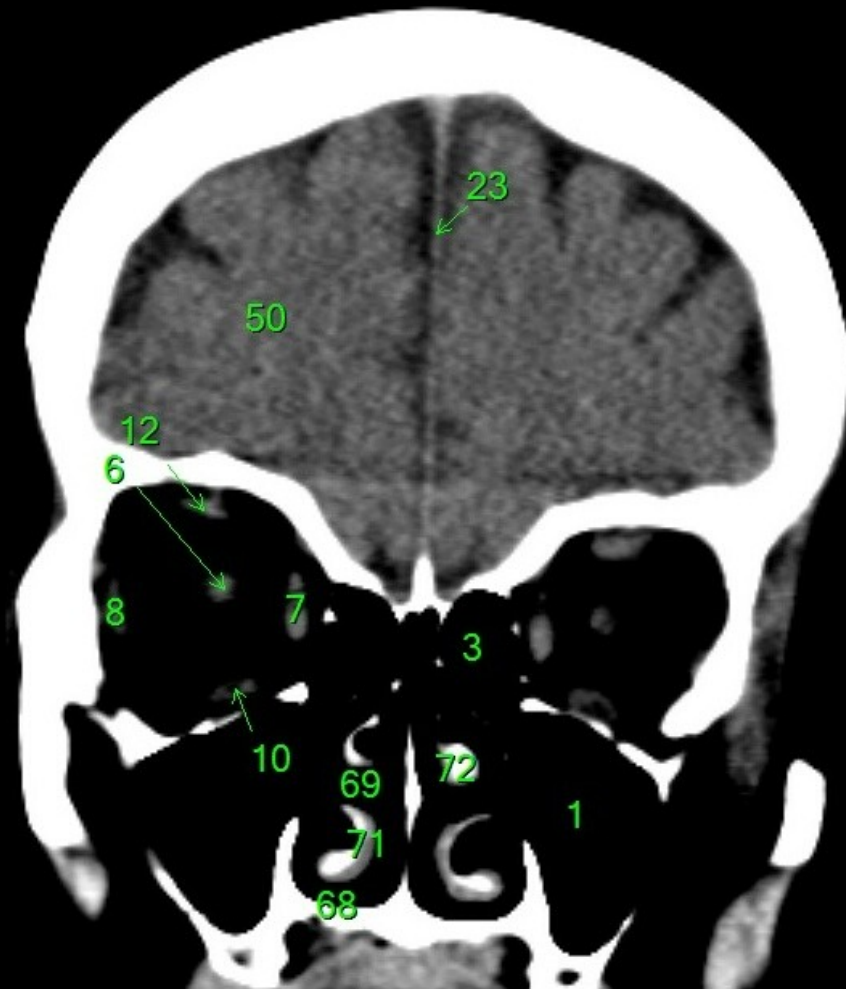
1. sinus maxillaris
2. bulbus oculi
3. sinus ethmoidalis
4. sinus sphenoidalis
5. sinus frontalis
6. n. opticus
7. m. rectus medialis
8. m. rectus lateralis
9. a. ophthalmica
10. m. rectus inferior
11. m. obliquus inferior
12. m. rectus superior
13. ventr. later., cornu frontale
14. ventriculus lateralis
15. ventr. later., cornu occipitale
16. ventr. later., cornu temporale
17. sulcus centralis
18. ventriculus tertius
19. m. obliquus superior
20. cisterna ambiens
21. plexus choroideus
22. glandula pinealis (kalcifikace)
23. falx cerebri
24. tentorium cerebelli
25. septum pellucidum
26. arteria basilaris
27. ventriculus quartus
28. pedunculus cerebri
29. medulla oblongata
30. caput nuclei caudati
31. corpus nuclei caudati
32. corpus callosum, truncus
33. splenium corporis callosi
34. thalamus
35. sinus sagittalis superior
36. sinus sigmoideus
37. sinus transversus
38. mesencephalon
39. pons
40. hypophysis
41. cisterna magna cerebelli
42. tonsilla cerebelli
43. hemispherium cerebelli
44. vermis cerebelli
45. pedunculus cerebellaris
46. sulcus lateralis (Sylvii)
47. lobus occipitalis
48. lobus parietalis
49. lobus temporalis
50. lobus frontalis
51. lobus insularis
52. a. carotis interna
53. a. cerebri media
54. dorsum sellae
55. capsula interna
56. cisterna pontocerebellaris
57. bazální cisterny
58. cisterna laminae quadrigeminae
59. nucleus lentiformis (globus pallidus + putamen)
60. cellulae mastoideae
61. meatus acusticus externus
62. processus condylaris mandibulae
63. musculus pterygoideus lateralis
64. lamina lateralis proc. pterygoidei
65. lamina medialis proc. pterygoidei
66. processus styloideus
67. meatus nasi communis
68. meatus nasi inferior
69. meatus nasi medius
70. meatus nasi superior
71. concha nasalis inferior
72. concha nasalis media
73. ramus mandibulae
74. processus coronoideus mandibulae
75. dens axis
76. atlas
77. condylus occipitalis
78. processus alveolaris maxillae
79. palatum durum
80. sutura palatina mediana
81. septum nasi
82. foramina palatina minora
83. foramen palatinum majus
84. crista galli
85. sutura coronalis
86. sutura sagittalis
87. sutura squamosa
88. sutura sphenofrontalis
89. musculus masseter
90. musculus temporalis
91. musculus pterygoideus medialis
92. sutura lambdoidea
93. fossa pterygopalatina
94. fissura orbitalis inferior
95. foramen rotundum
96. canalis pterygoideus
97. canalis n. hypoglossi
98. foramen jugulare
99. fissura petrooccipitalis
100. foramen ovale
101. foramen spinosum
102. canalis caroticus
103. canalis opticus
104. foramen lacerum



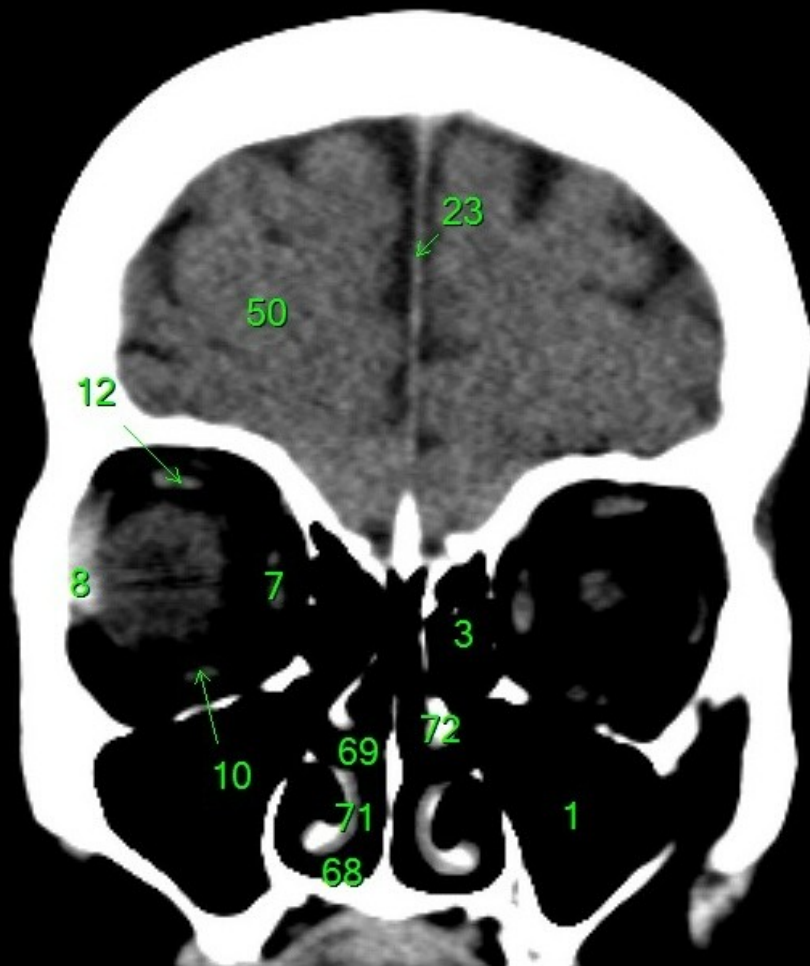
1. sinus maxillaris
2. bulbus oculi
3. sinus ethmoidalis
4. sinus sphenoidalis
5. sinus frontalis
6. n. opticus
7. m. rectus medialis
8. m. rectus lateralis
9. a. ophthalmica
10. m. rectus inferior
11. m. obliquus inferior
12. m. rectus superior
13. ventr. later., cornu frontale
14. ventriculus lateralis
15. ventr. later., cornu occipitale
16. ventr. later., cornu temporale
17. sulcus centralis
18. ventriculus tertius
19. m. obliquus superior
20. cisterna ambiens
21. plexus choroideus
22. glandula pinealis (kalcifikace)
23. falx cerebri
24. tentorium cerebelli
25. septum pellucidum
26. arteria basilaris
27. ventriculus quartus
28. pedunculus cerebri
29. medulla oblongata
30. caput nuclei caudati
31. corpus nuclei caudati
32. corpus callosum, truncus
33. splenium corporis callosi
34. thalamus
35. sinus sagittalis superior
36. sinus sigmoideus
37. sinus transversus
38. mesencephalon
39. pons
40. hypophysis
41. cisterna magna cerebelli
42. tonsilla cerebelli
43. hemispherium cerebelli
44. vermis cerebelli
45. pedunculus cerebellaris
46. sulcus lateralis (Sylvii)
47. lobus occipitalis
48. lobus parietalis
49. lobus temporalis
50. lobus frontalis
51. lobus insularis
52. a. carotis interna
53. a. cerebri media
54. dorsum sellae
55. capsula interna
56. cisterna pontocerebellaris
57. bazální cisterny
58. cisterna laminae quadrigeminae
59. nucleus lentiformis
(globus pallidus + putamen)
60. cellulae mastoideae
61. meatus acusticus externus
62. processus condylaris mandibulae
63. musculus pterygoideus lateralis
64. lamina lateralis proc. pterygoidei
65. lamina medialis proc. pterygoidei
66. processus styloideus
67. meatus nasi communis
68. meatus nasi inferior
69. meatus nasi medius
70. meatus nasi superior
71. concha nasalis inferior
72. concha nasalis media
73. ramus mandibulae
74. processus coronoideus mandibulae
75. dens axis
76. atlas
77. condylus occipitalis
78. processus alveolaris maxillae
79. palatum durum
80. sutura palatina mediana
81. septum nasi
82. foramina palatina minora
83. foramen palatinum majus
84. crista galli
85. sutura coronalis
86. sutura sagittalis
87. sutura squamosa
88. sutura sphenofrontalis
89. musculus masseter
90. musculus temporalis
91. musculus pterygoideus medialis
92. sutura lambdoidea
93. fossa pterygopalatina
94. fissura orbitalis inferior
95. foramen rotundum
96. canalis pterygoideus
97. canalis n. hypoglossi
98. foramen jugulare
99. fissura petrooccipitalis
100. foramen ovale
101. foramen spinosum
102. canalis caroticus
103. canalis opticus
104. foramen lacerum



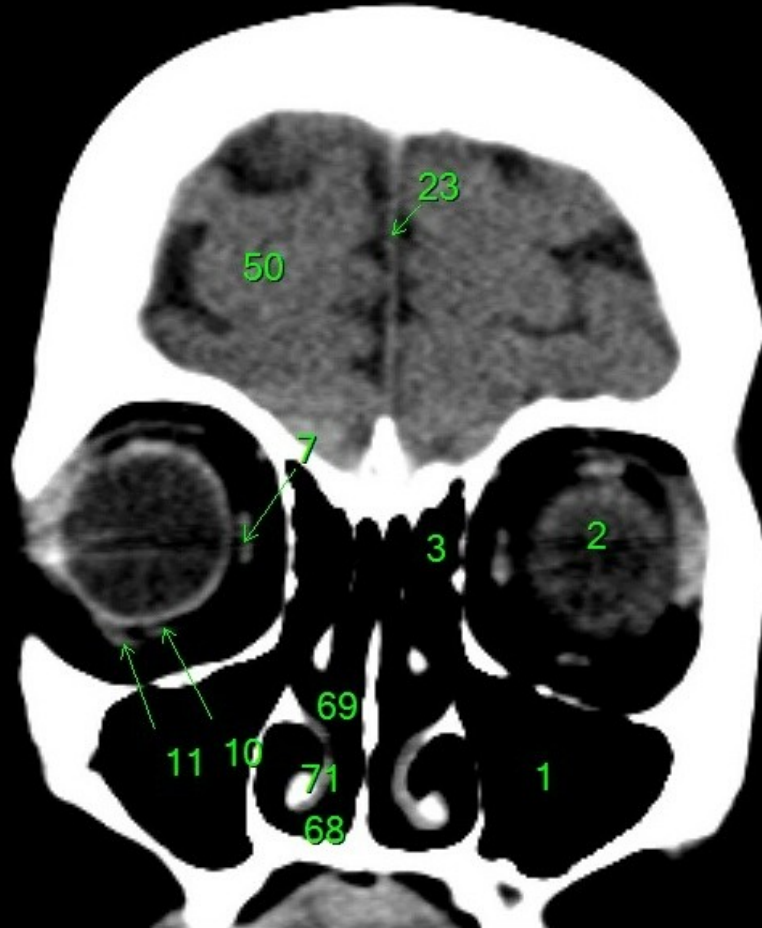1. sinus maxillaris
2. bulbus oculi
3. sinus ethmoidalis
4. sinus sphenoidalis
5. sinus frontalis
6. n. opticus
7. m. rectus medialis
8. m. rectus lateralis
9. a. ophthalmica
10. m. rectus inferior
11. m. obliquus inferior
12. m. rectus superior
13. ventr. later., cornu frontale
14. ventriculus lateralis
15. ventr. later., cornu occipitale
16. ventr. later., cornu temporale
17. sulcus centralis
18. ventriculus tertius
19. m. obliquus superior
20. cisterna ambiens
21. plexus choroideus
22. glandula pinealis (kalcifikace)
23. falx cerebri
24. tentorium cerebelli
25. septum pellucidum
26. arteria basilaris
27. ventriculus quartus
28. pedunculus cerebri
29. medulla oblongata
30. caput nuclei caudati
31. corpus nuclei caudati
32. corpus callosum, truncus
33. splenium corporis callosi
34. thalamus
35. sinus sagittalis superior
36. sinus sigmoideus
37. sinus transversus
38. mesencephalon
39. pons
40. hypophysis
41. cisterna magna cerebelli
42. tonsilla cerebelli
43. hemispherium cerebelli
44. vermis cerebelli
45. pedunculus cerebellaris
46. sulcus lateralis (Sylvii)
47. lobus occipitalis
48. lobus parietalis
49. lobus temporalis
50. lobus frontalis
51. lobus insularis
52. a. carotis interna
53. a. cerebri media
54. dorsum sellae
55. capsula interna
56. cisterna pontocerebellaris
57. bazální cisterny
58. cisterna laminae quadrigeminae
59. nucleus lentiformis
(globus pallidus + putamen)
60. cellulae mastoideae
61. meatus acusticus externus
62. processus condylaris mandibulae
63. musculus pterygoideus lateralis
64. lamina lateralis proc. pterygoidei
65. lamina medialis proc. pterygoidei
66. processus styloideus
67. meatus nasi communis
68. meatus nasi inferior
69. meatus nasi medius
70. meatus nasi superior
71. concha nasalis inferior
72. concha nasalis media
73. ramus mandibulae
74. processus coronoideus mandibulae
75. dens axis
76. atlas
77. condylus occipitalis
78. processus alveolaris maxillae
79. palatum durum
80. sutura palatina mediana
81. septum nasi
82. foramina palatina minora
83. foramen palatinum majus
84. crista galli
85. sutura coronalis
86. sutura sagittalis
87. sutura squamosa
88. sutura sphenofrontalis
89. musculus masseter
90. musculus temporalis
91. musculus pterygoideus medialis
92. sutura lambdoidea
93. fossa pterygopalatina
94. fissura orbitalis inferior
95. foramen rotundum
96. canalis pterygoideus
97. canalis n. hypoglossi
98. foramen jugulare
99. fissura petrooccipitalis
100. foramen ovale
101. foramen spinosum
102. canalis caroticus
103. canalis opticus
104. foramen lacerum



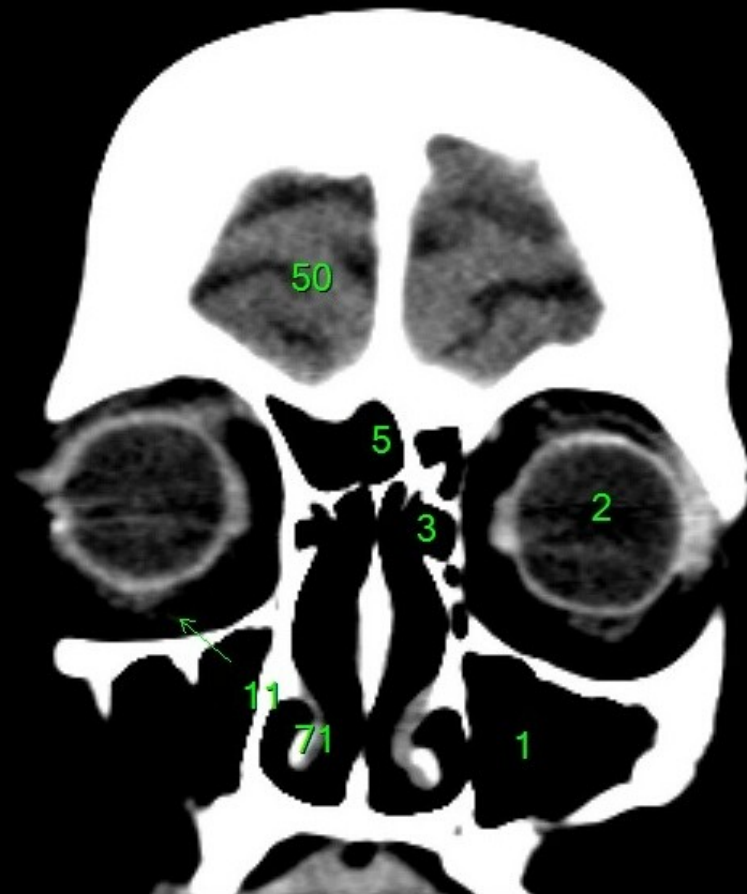
1. sinus maxillaris
2. bulbus oculi
3. sinus ethmoidalis
4. sinus sphenoidalis
5. sinus frontalis
6. n. opticus
7. m. rectus medialis
8. m. rectus lateralis
9. a. ophthalmica
10. m. rectus inferior
11. m. obliquus inferior
12. m. rectus superior
13. ventr. later., cornu frontale
14. ventriculus lateralis
15. ventr. later., cornu occipitale
16. ventr. later., cornu temporale
17. sulcus centralis
18. ventriculus tertius
19. m. obliquus superior
20. cisterna ambiens
21. plexus choroideus
22. glandula pinealis (kalcifikace)
23. falx cerebri
24. tentorium cerebelli
25. septum pellucidum
26. arteria basilaris
27. ventriculus quartus
28. pedunculus cerebri
29. medulla oblongata
30. caput nuclei caudati
31. corpus nuclei caudati
32. corpus callosum, truncus
33. splenium corporis callosi
34. thalamus
35. sinus sagittalis superior
36. sinus sigmoideus
37. sinus transversus
38. mesencephalon
39. pons
40. hypophysis
41. cisterna magna cerebelli
42. tonsilla cerebelli
43. hemispherium cerebelli
44. vermis cerebelli
45. pedunculus cerebellaris
46. sulcus lateralis (Sylvii)
47. lobus occipitalis
48. lobus parietalis
49. lobus temporalis
50. lobus frontalis
51. lobus insularis
52. a. carotis interna
53. a. cerebri media
54. dorsum sellae
55. capsula interna
56. cisterna pontocerebellaris
57. bazální cisterny
58. cisterna laminae quadrigeminae
59. nucleus lentiformis (globus pallidus + putamen)
60. cellulae mastoideae
61. meatus acusticus externus
62. processus condylaris mandibulae
63. musculus pterygoideus lateralis
64. lamina lateralis proc. pterygoidei
65. lamina medialis proc. pterygoidei
66. processus styloideus
67. meatus nasi communis
68. meatus nasi inferior
69. meatus nasi medius
70. meatus nasi superior
71. concha nasalis inferior
72. concha nasalis media
73. ramus mandibulae
74. processus coronoideus mandibulae
75. dens axis
76. atlas
77. condylus occipitalis
78. processus alveolaris maxillae
79. palatum durum
80. sutura palatina mediana
81. septum nasi
82. foramina palatina minora
83. foramen palatinum majus
84. crista galli
85. sutura coronalis
86. sutura sagittalis
87. sutura squamosa
88. sutura sphenofrontalis
89. musculus masseter
90. musculus temporalis
91. musculus pterygoideus medialis
92. sutura lambdoidea
93. fossa pterygopalatina
94. fissura orbitalis inferior
95. foramen rotundum
96. canalis pterygoideus
97. canalis n. hypoglossi
98. foramen jugulare
99. fissura petrooccipitalis
100. foramen ovale
101. foramen spinosum
102. canalis caroticus
103. canalis opticus
104. foramen lacerum



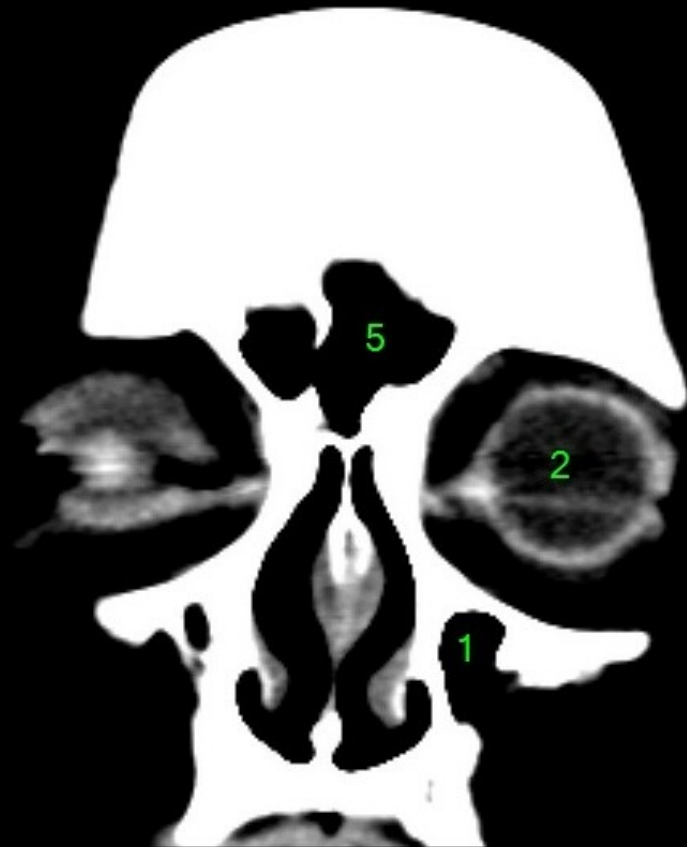1. sinus maxillaris
2. bulbus oculi
3. sinus ethmoidalis
4. sinus sphenoidalis
5. sinus frontalis
6. n. opticus
7. m. rectus medialis
8. m. rectus lateralis
9. a. ophthalmica
10. m. rectus inferior
11. m. obliquus inferior
12. m. rectus superior
13. ventr. later., cornu frontale
14. ventriculus lateralis
15. ventr. later., cornu occipitale
16. ventr. later., cornu temporale
17. sulcus centralis
18. ventriculus tertius
19. m. obliquus superior
20. cisterna ambiens
21. plexus choroideus
22. glandula pinealis (kalcifikace)
23. falx cerebri
24. tentorium cerebelli
25. septum pellucidum
26. arteria basilaris
27. ventriculus quartus
28. pedunculus cerebri
29. medulla oblongata
30. caput nuclei caudati
31. corpus nuclei caudati
32. corpus callosum, truncus
33. splenium corporis callosi
34. thalamus
35. sinus sagittalis superior
36. sinus sigmoideus
37. sinus transversus
38. mesencephalon
39. pons
40. hypophysis
41. cisterna magna cerebelli
42. tonsilla cerebelli
43. hemispherium cerebelli
44. vermis cerebelli
45. pedunculus cerebellaris
46. sulcus lateralis (Sylvii)
47. lobus occipitalis
48. lobus parietalis
49. lobus temporalis
50. lobus frontalis
51. lobus insularis
52. a. carotis interna
53. a. cerebri media
54. dorsum sellae
55. capsula interna
56. cisterna pontocerebellaris
57. bazální cisterny
58. cisterna laminae quadrigeminae
59. nucleus lentiformis
(globus pallidus + putamen)
60. cellulae mastoideae
61. meatus acusticus externus
62. processus condylaris mandibulae
63. musculus pterygoideus lateralis
64. lamina lateralis proc. pterygoidei
65. lamina medialis proc. pterygoidei
66. processus styloideus
67. meatus nasi communis
68. meatus nasi inferior
69. meatus nasi medius
70. meatus nasi superior
71. concha nasalis inferior
72. concha nasalis media
73. ramus mandibulae
74. processus coronoideus mandibulae
75. dens axis
76. atlas
77. condylus occipitalis
78. processus alveolaris maxillae
79. palatum durum
80. sutura palatina mediana
81. septum nasi
82. foramina palatina minora
83. foramen palatinum majus
84. crista galli
85. sutura coronalis
86. sutura sagittalis
87. sutura squamosa
88. sutura sphenofrontalis
89. musculus masseter
90. musculus temporalis
91. musculus pterygoideus medialis
92. sutura lambdoidea
93. fossa pterygopalatina
94. fissura orbitalis inferior
95. foramen rotundum
96. canalis pterygoideus
97. canalis n. hypoglossi
98. foramen jugulare
99. fissura petrooccipitalis
100. foramen ovale
101. foramen spinosum
102. canalis caroticus
103. canalis opticus
104. foramen lacerum



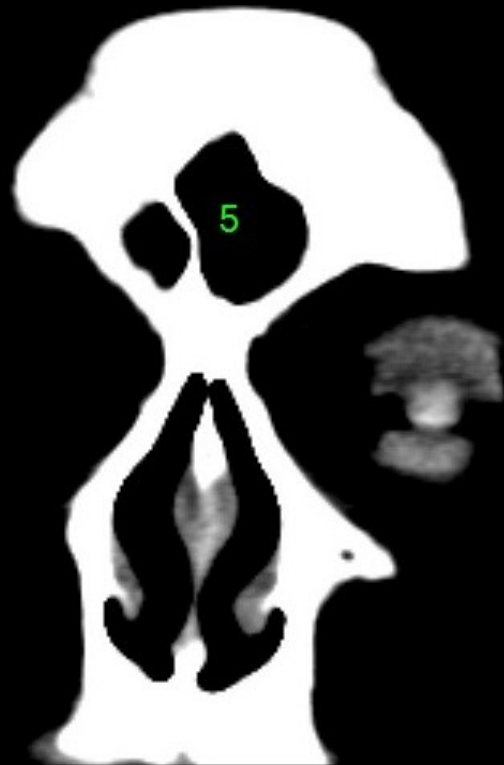1. sinus maxillaris
2. bulbus oculi
3. sinus ethmoidalis
4. sinus sphenoidalis
5. sinus frontalis
6. n. opticus
7. m. rectus medialis
8. m. rectus lateralis
9. a. ophthalmica
10. m. rectus inferior
11. m. obliquus inferior
12. m. rectus superior
13. ventr. later., cornu frontale
14. ventriculus lateralis
15. ventr. later., cornu occipitale
16. ventr. later., cornu temporale
17. sulcus centralis
18. ventriculus tertius
19. m. obliquus superior
20. cisterna ambiens
21. plexus choroideus
22. glandula pinealis (kalcifikace)
23. falx cerebri
24. tentorium cerebelli
25. septum pellucidum
26. arteria basilaris
27. ventriculus quartus
28. pedunculus cerebri
29. medulla oblongata
30. caput nuclei caudati
31. corpus nuclei caudati
32. corpus callosum, truncus
33. splenium corporis callosi
34. thalamus
35. sinus sagittalis superior
36. sinus sigmoideus
37. sinus transversus
38. mesencephalon
39. pons
40. hypophysis
41. cisterna magna cerebelli
42. tonsilla cerebelli
43. hemispherium cerebelli
44. vermis cerebelli
45. pedunculus cerebellaris
46. sulcus lateralis (Sylvii)
47. lobus occipitalis
48. lobus parietalis
49. lobus temporalis
50. lobus frontalis
51. lobus insularis
52. a. carotis interna
53. a. cerebri media
54. dorsum sellae
55. capsula interna
56. cisterna pontocerebellaris
57. bazální cisterny
58. cisterna laminae quadrigeminae
59. nucleus lentiformis
(globus pallidus + putamen)
60. cellulae mastoideae
61. meatus acusticus externus
62. processus condylaris mandibulae
63. musculus pterygoideus lateralis
64. lamina lateralis proc. pterygoidei
65. lamina medialis proc. pterygoidei
66. processus styloideus
67. meatus nasi communis
68. meatus nasi inferior
69. meatus nasi medius
70. meatus nasi superior
71. concha nasalis inferior
72. concha nasalis media
73. ramus mandibulae
74. processus coronoideus mandibulae
75. dens axis
76. atlas
77. condylus occipitalis
78. processus alveolaris maxillae
79. palatum durum
80. sutura palatina mediana
81. septum nasi
82. foramina palatina minora
83. foramen palatinum majus
84. crista galli
85. sutura coronalis
86. sutura sagittalis
87. sutura squamosa
88. sutura sphenofrontalis
89. musculus masseter
90. musculus temporalis
91. musculus pterygoideus medialis
92. sutura lambdoidea
93. fossa pterygopalatina
94. fissura orbitalis inferior
95. foramen rotundum
96. canalis pterygoideus
97. canalis n. hypoglossi
98. foramen jugulare
99. fissura petrooccipitalis
100. foramen ovale
101. foramen spinosum
102. canalis caroticus
103. canalis opticus
104. foramen lacerum



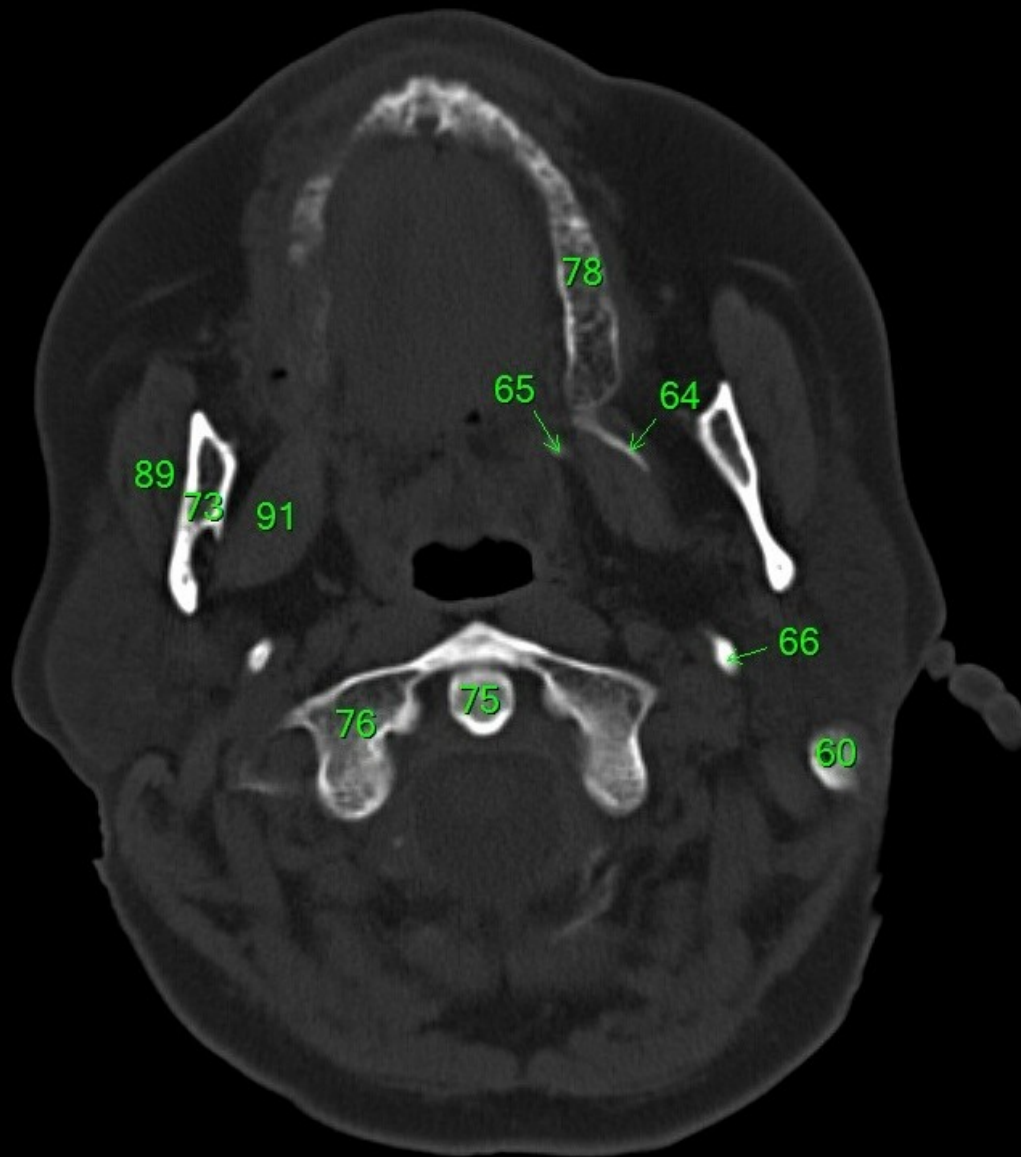
1. sinus maxillaris
2. bulbus oculi
3. sinus ethmoidalis
4. sinus sphenoidalis
5. sinus frontalis
6. n. opticus
7. m. rectus medialis
8. m. rectus lateralis
9. a. ophthalmica
10. m. rectus inferior
11. m. obliquus inferior
12. m. rectus superior
13. ventr. later., cornu frontale
14. ventriculus lateralis
15. ventr. later., cornu occipitale
16. ventr. later., cornu temporale
17. sulcus centralis
18. ventriculus tertius
19. m. obliquus superior
20. cisterna ambiens
21. plexus choroideus
22. glandula pinealis (kalcifikace)
23. falx cerebri
24. tentorium cerebelli
25. septum pellucidum
26. arteria basilaris
27. ventriculus quartus
28. pedunculus cerebri
29. medulla oblongata
30. caput nuclei caudati
31. corpus nuclei caudati
32. corpus callosum, truncus
33. splenium corporis callosi
34. thalamus
35. sinus sagittalis superior
36. sinus sigmoideus
37. sinus transversus
38. mesencephalon
39. pons
40. hypophysis
41. cisterna magna cerebelli
42. tonsilla cerebelli
43. hemispherium cerebelli
44. vermis cerebelli
45. pedunculus cerebellaris
46. sulcus lateralis (Sylvii)
47. lobus occipitalis
48. lobus parietalis
49. lobus temporalis
50. lobus frontalis
51. lobus insularis
52. a. carotis interna
53. a. cerebri media
54. dorsum sellae
55. capsula interna
56. cisterna pontocerebellaris
57. bazální cisterny
58. cisterna laminae quadrigeminae
59. nucleus lentiformis (globus pallidus + putamen)
60. cellulae mastoideae
61. meatus acusticus externus
62. processus condylaris mandibulae
63. musculus pterygoideus lateralis
64. lamina lateralis proc. pterygoidei
65. lamina medialis proc. pterygoidei
66. processus styloideus
67. meatus nasi communis
68. meatus nasi inferior
69. meatus nasi medius
70. meatus nasi superior
71. concha nasalis inferior
72. concha nasalis media
73. ramus mandibulae
74. processus coronoideus mandibulae
75. dens axis
76. atlas
77. condylus occipitalis
78. processus alveolaris maxillae
79. palatum durum
80. sutura palatina mediana
81. septum nasi
82. foramina palatina minora
83. foramen palatinum majus
84. crista galli
85. sutura coronalis
86. sutura sagittalis
87. sutura squamosa
88. sutura sphenofrontalis
89. musculus masseter
90. musculus temporalis
91. musculus pterygoideus medialis
92. sutura lambdoidea
93. fossa pterygopalatina
94. fissura orbitalis inferior
95. foramen rotundum
96. canalis pterygoideus
97. canalis n. hypoglossi
98. foramen jugulare
99. fissura petrooccipitalis
100. foramen ovale
101. foramen spinosum
102. canalis caroticus
103. canalis opticus
104. foramen lacerum



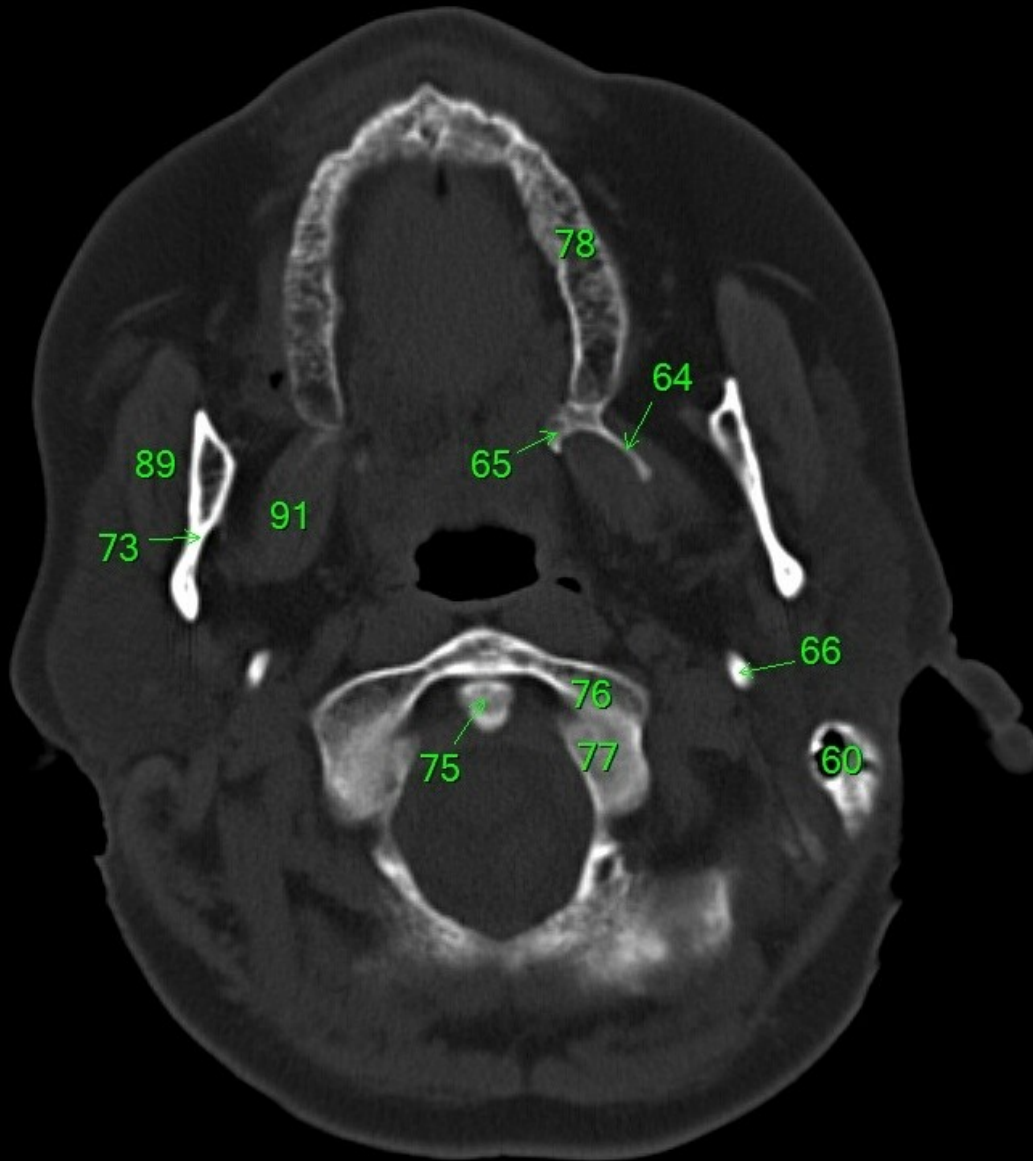
1. sinus maxillaris
2. bulbus oculi
3. sinus ethmoidalis
4. sinus sphenoidalis
5. sinus frontalis
6. n. opticus
7. m. rectus medialis
8. m. rectus lateralis
9. a. ophthalmica
10. m. rectus inferior
11. m. obliquus inferior
12. m. rectus superior
13. ventr. later., cornu frontale
14. ventriculus lateralis
15. ventr. later., cornu occipitale
16. ventr. later., cornu temporale
17. sulcus centralis
18. ventriculus tertius
19. m. obliquus superior
20. cisterna ambiens
21. plexus choroideus
22. glandula pinealis (kalcifikace)
23. falx cerebri
24. tentorium cerebelli
25. septum pellucidum
26. arteria basilaris
27. ventriculus quartus
28. pedunculus cerebri
29. medulla oblongata
30. caput nuclei caudati
31. corpus nuclei caudati
32. corpus callosum, truncus
33. splenium corporis callosi
34. thalamus
35. sinus sagittalis superior
36. sinus sigmoideus
37. sinus transversus
38. mesencephalon
39. pons
40. hypophysis
41. cisterna magna cerebelli
42. tonsilla cerebelli
43. hemispherium cerebelli
44. vermis cerebelli
45. pedunculus cerebellaris
46. sulcus lateralis (Sylvii)
47. lobus occipitalis
48. lobus parietalis
49. lobus temporalis
50. lobus frontalis
51. lobus insularis
52. a. carotis interna
53. a. cerebri media
54. dorsum sellae
55. capsula interna
56. cisterna pontocerebellaris
57. bazální cisterny
58. cisterna laminae quadrigeminae
59. nucleus lentiformis
(globus pallidus + putamen)
60. cellulae mastoideae
61. meatus acusticus externus
62. processus condylaris mandibulae
63. musculus pterygoideus lateralis
64. lamina lateralis proc. pterygoidei
65. lamina medialis proc. pterygoidei
66. processus styloideus
67. meatus nasi communis
68. meatus nasi inferior
69. meatus nasi medius
70. meatus nasi superior
71. concha nasalis inferior
72. concha nasalis media
73. ramus mandibulae
74. processus coronoideus mandibulae
75. dens axis
76. atlas
77. condylus occipitalis
78. processus alveolaris maxillae
79. palatum durum
80. sutura palatina mediana
81. septum nasi
82. foramina palatina minora
83. foramen palatinum majus
84. crista galli
85. sutura coronalis
86. sutura sagittalis
87. sutura squamosa
88. sutura sphenofrontalis
89. musculus masseter
90. musculus temporalis
91. musculus pterygoideus medialis
92. sutura lambdoidea
93. fossa pterygopalatina
94. fissura orbitalis inferior
95. foramen rotundum
96. canalis pterygoideus
97. canalis n. hypoglossi
98. foramen jugulare
99. fissura petrooccipitalis
100. foramen ovale
101. foramen spinosum
102. canalis caroticus
103. canalis opticus
104. foramen lacerum



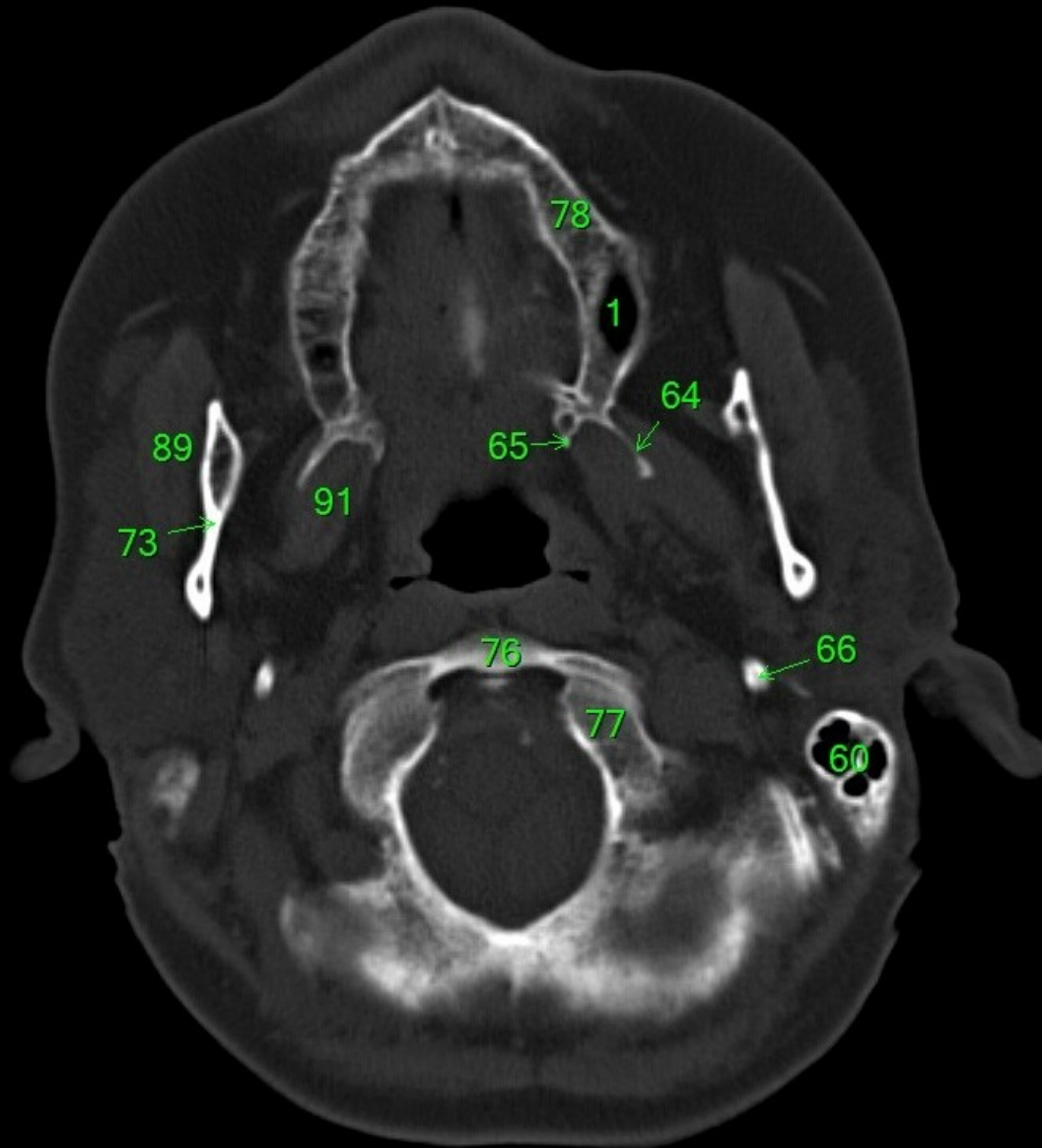
1. sinus maxillaris
2. bulbus oculi
3. sinus ethmoidalis
4. sinus sphenoidalis
5. sinus frontalis
6. n. opticus
7. m. rectus medialis
8. m. rectus lateralis
9. a. ophthalmica
10. m. rectus inferior
11. m. obliquus inferior
12. m. rectus superior
13. ventr. later., cornu frontale
14. ventriculus lateralis
15. ventr. later., cornu occipitale
16. ventr. later., cornu temporale
17. sulcus centralis
18. ventriculus tertius
19. m. obliquus superior
20. cisterna ambiens
21. plexus choroideus
22. glandula pinealis (kalcifikace)
23. falx cerebri
24. tentorium cerebelli
25. septum pellucidum
26. arteria basilaris
27. ventriculus quartus
28. pedunculus cerebri
29. medulla oblongata
30. caput nuclei caudati
31. corpus nuclei caudati
32. corpus callosum, truncus
33. splenium corporis callosi
34. thalamus
35. sinus sagittalis superior
36. sinus sigmoideus
37. sinus transversus
38. mesencephalon
39. pons
40. hypophysis
41. cisterna magna cerebelli
42. tonsilla cerebelli
43. hemispherium cerebelli
44. vermis cerebelli
45. pedunculus cerebellaris
46. sulcus lateralis (Sylvii)
47. lobus occipitalis
48. lobus parietalis
49. lobus temporalis
50. lobus frontalis
51. lobus insularis
52. a. carotis interna
53. a. cerebri media
54. dorsum sellae
55. capsula interna
56. cisterna pontocerebellaris
57. bazální cisterny
58. cisterna laminae quadrigeminae
59. nucleus lentiformis
(globus pallidus + putamen)
60. cellulae mastoideae
61. meatus acusticus externus
62. processus condylaris mandibulae
63. musculus pterygoideus lateralis
64. lamina lateralis proc. pterygoidei
65. lamina medialis proc. pterygoidei
66. processus styloideus
67. meatus nasi communis
68. meatus nasi inferior
69. meatus nasi medius
70. meatus nasi superior
71. concha nasalis inferior
72. concha nasalis media
73. ramus mandibulae
74. processus coronoideus mandibulae
75. dens axis
76. atlas
77. condylus occipitalis
78. processus alveolaris maxillae
79. palatum durum
80. sutura palatina mediana
81. septum nasi
82. foramina palatina minora
83. foramen palatinum majus
84. crista galli
85. sutura coronalis
86. sutura sagittalis
87. sutura squamosa
88. sutura sphenofrontalis
89. musculus masseter
90. musculus temporalis
91. musculus pterygoideus medialis
92. sutura lambdoidea
93. fossa pterygopalatina
94. fissura orbitalis inferior
95. foramen rotundum
96. canalis pterygoideus
97. canalis n. hypoglossi
98. foramen jugulare
99. fissura petrooccipitalis
100. foramen ovale
101. foramen spinosum
102. canalis caroticus
103. canalis opticus
104. foramen lacerum



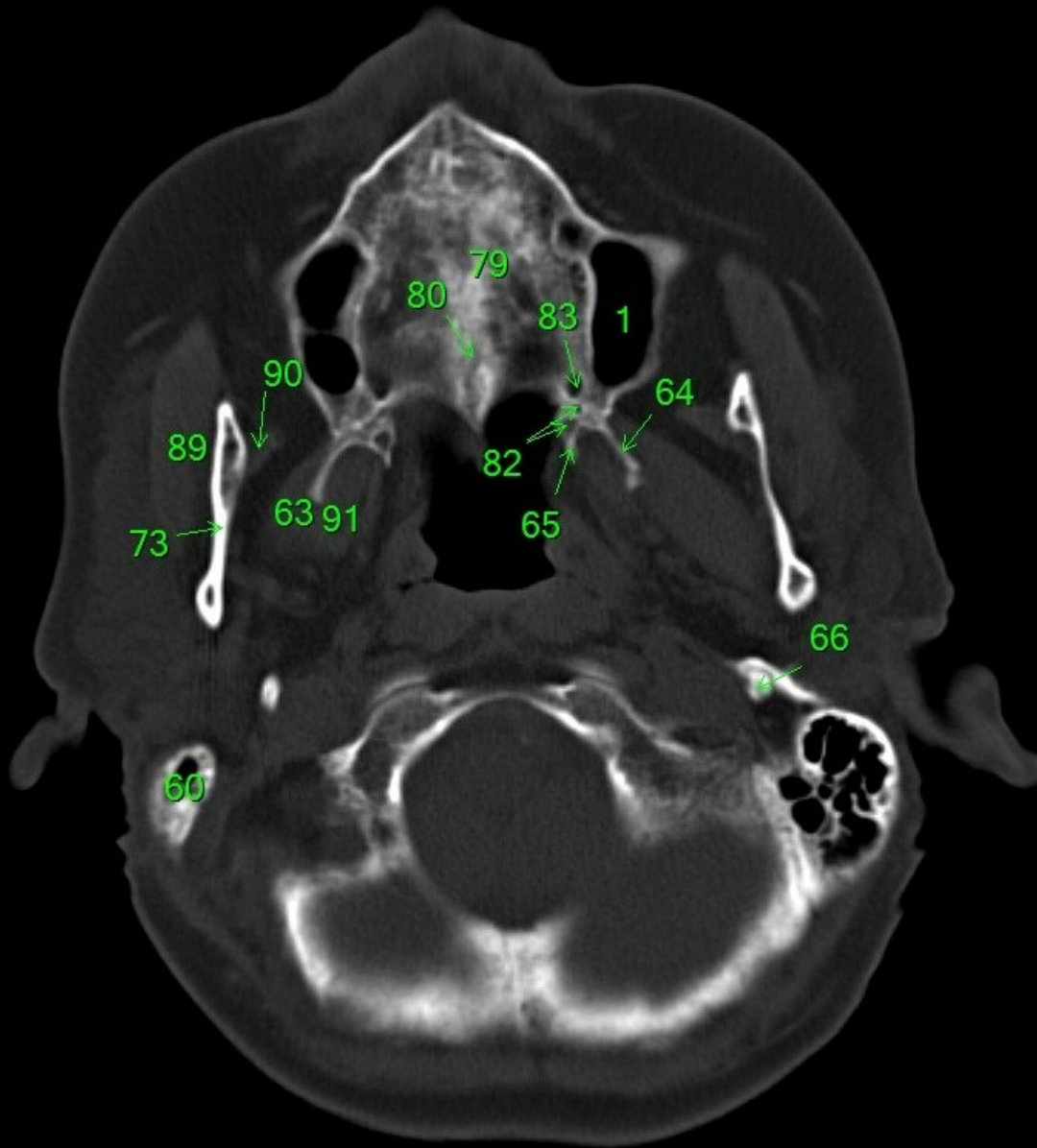
1. sinus maxillaris
2. bulbus oculi
3. sinus ethmoidalis
4. sinus sphenoidalis
5. sinus frontalis
6. n. opticus
7. m. rectus medialis
8. m. rectus lateralis
9. a. ophthalmica
10. m. rectus inferior
11. m. obliquus inferior
12. m. rectus superior
13. ventr. later., cornu frontale
14. ventriculus lateralis
15. ventr. later., cornu occipitale
16. ventr. later., cornu temporale
17. sulcus centralis
18. ventriculus tertius
19. m. obliquus superior
20. cisterna ambiens
21. plexus choroideus
22. glandula pinealis (kalcifikace)
23. falx cerebri
24. tentorium cerebelli
25. septum pellucidum
26. arteria basilaris
27. ventriculus quartus
28. pedunculus cerebri
29. medulla oblongata
30. caput nuclei caudati
31. corpus nuclei caudati
32. corpus callosum, truncus
33. splenium corporis callosi
34. thalamus
35. sinus sagittalis superior
36. sinus sigmoideus
37. sinus transversus
38. mesencephalon
39. pons
40. hypophysis
41. cisterna magna cerebelli
42. tonsilla cerebelli
43. hemispherium cerebelli
44. vermis cerebelli
45. pedunculus cerebellaris
46. sulcus lateralis (Sylvii)
47. lobus occipitalis
48. lobus parietalis
49. lobus temporalis
50. lobus frontalis
51. lobus insularis
52. a. carotis interna
53. a. cerebri media
54. dorsum sellae
55. capsula interna
56. cisterna pontocerebellaris
57. bazální cisterny
58. cisterna laminae quadrigeminae
59. nucleus lentiformis (globus pallidus + putamen)
60. cellulae mastoideae
61. meatus acusticus externus
62. processus condylaris mandibulae
63. musculus pterygoideus lateralis
64. lamina lateralis proc. pterygoidei
65. lamina medialis proc. pterygoidei
66. processus styloideus
67. meatus nasi communis
68. meatus nasi inferior
69. meatus nasi medius
70. meatus nasi superior
71. concha nasalis inferior
72. concha nasalis media
73. ramus mandibulae
74. processus coronoideus mandibulae
75. dens axis
76. atlas
77. condylus occipitalis
78. processus alveolaris maxillae
79. palatum durum
80. sutura palatina mediana
81. septum nasi
82. foramina palatina minora
83. foramen palatinum majus
84. crista galli
85. sutura coronalis
86. sutura sagittalis
87. sutura squamosa
88. sutura sphenofrontalis
89. musculus masseter
90. musculus temporalis
91. musculus pterygoideus medialis
92. sutura lambdoidea
93. fossa pterygopalatina
94. fissura orbitalis inferior
95. foramen rotundum
96. canalis pterygoideus
97. canalis n. hypoglossi
98. foramen jugulare
99. fissura petrooccipitalis
100. foramen ovale
101. foramen spinosum
102. canalis caroticus
103. canalis opticus
104. foramen lacerum



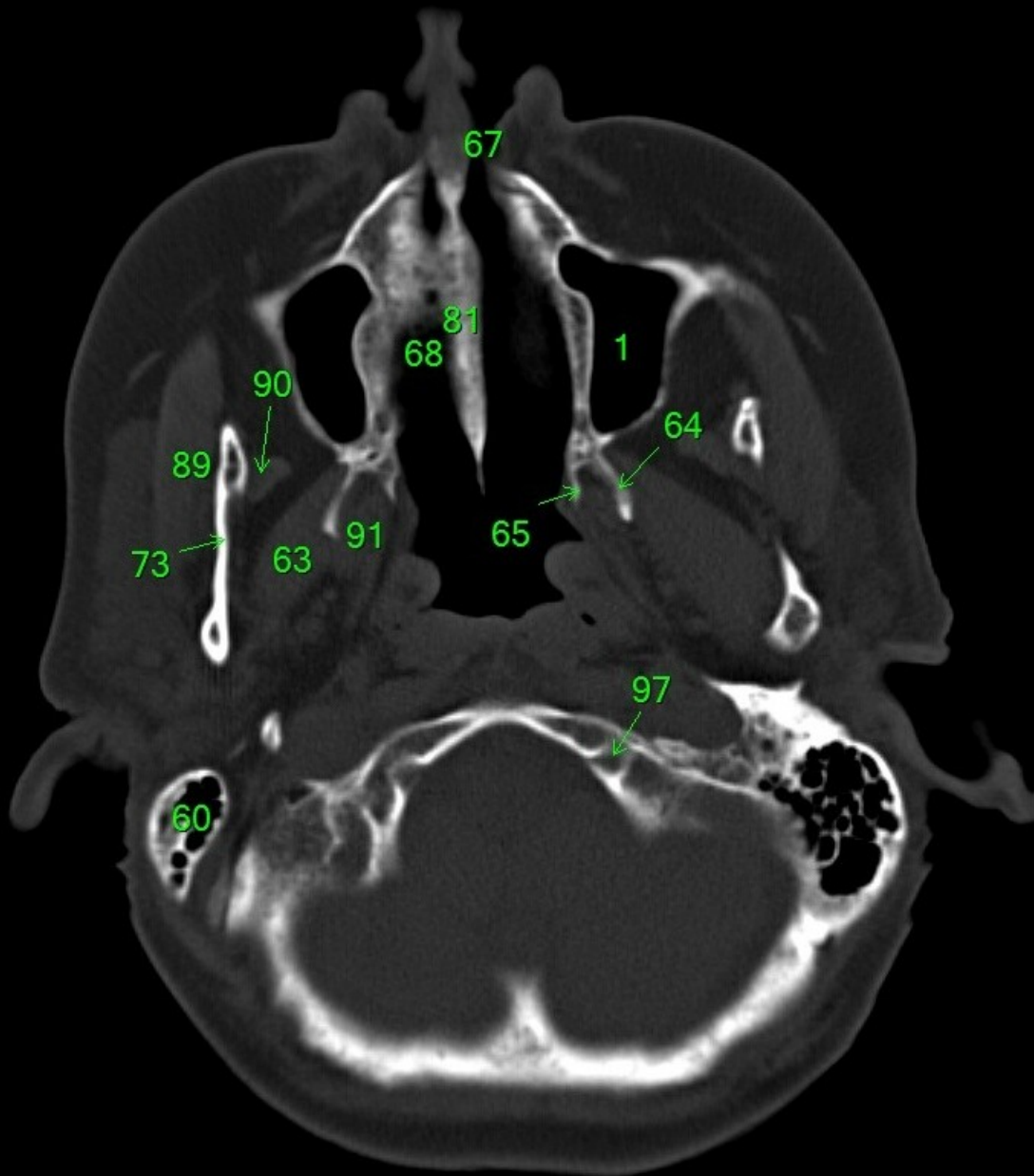
1. sinus maxillaris
2. bulbus oculi
3. sinus ethmoidalis
4. sinus sphenoidalis
5. sinus frontalis
6. n. opticus
7. m. rectus medialis
8. m. rectus lateralis
9. a. ophthalmica
10. m. rectus inferior
11. m. obliquus inferior
12. m. rectus superior
13. ventr. later., cornu frontale
14. ventriculus lateralis
15. ventr. later., cornu occipitale
16. ventr. later., cornu temporale
17. sulcus centralis
18. ventriculus tertius
19. m. obliquus superior
20. cisterna ambiens
21. plexus choroideus
22. glandula pinealis (kalcifikace)
23. falx cerebri
24. tentorium cerebelli
25. septum pellucidum
26. arteria basilaris
27. ventriculus quartus
28. pedunculus cerebri
29. medulla oblongata
30. caput nuclei caudati
31. corpus nuclei caudati
32. corpus callosum, truncus
33. splenium corporis callosi
34. thalamus
35. sinus sagittalis superior
36. sinus sigmoideus
37. sinus transversus
38. mesencephalon
39. pons
40. hypophysis
41. cisterna magna cerebelli
42. tonsilla cerebelli
43. hemispherium cerebelli
44. vermis cerebelli
45. pedunculus cerebellaris
46. sulcus lateralis (Sylvii)
47. lobus occipitalis
48. lobus parietalis
49. lobus temporalis
50. lobus frontalis
51. lobus insularis
52. a. carotis interna
53. a. cerebri media
54. dorsum sellae
55. capsula interna
56. cisterna pontocerebellaris
57. bazální cisterny
58. cisterna laminae quadrigeminae
59. nucleus lentiformis (globus pallidus + putamen)
60. cellulae mastoideae
61. meatus acusticus externus
62. processus condylaris mandibulae
63. musculus pterygoideus lateralis
64. lamina lateralis proc. pterygoidei
65. lamina medialis proc. pterygoidei
66. processus styloideus
67. meatus nasi communis
68. meatus nasi inferior
69. meatus nasi medius
70. meatus nasi superior
71. concha nasalis inferior
72. concha nasalis media
73. ramus mandibulae
74. processus coronoideus mandibulae
75. dens axis
76. atlas
77. condylus occipitalis
78. processus alveolaris maxillae
79. palatum durum
80. sutura palatina mediana
81. septum nasi
82. foramina palatina minora
83. foramen palatinum majus
84. crista galli
85. sutura coronalis
86. sutura sagittalis
87. sutura squamosa
88. sutura sphenofrontalis
89. musculus masseter
90. musculus temporalis
91. musculus pterygoideus medialis
92. sutura lambdoidea
93. fossa pterygopalatina
94. fissura orbitalis inferior
95. foramen rotundum
96. canalis pterygoideus
97. canalis n. hypoglossi
98. foramen jugulare
99. fissura petrooccipitalis
100. foramen ovale
101. foramen spinosum
102. canalis caroticus
103. canalis opticus
104. foramen lacerum



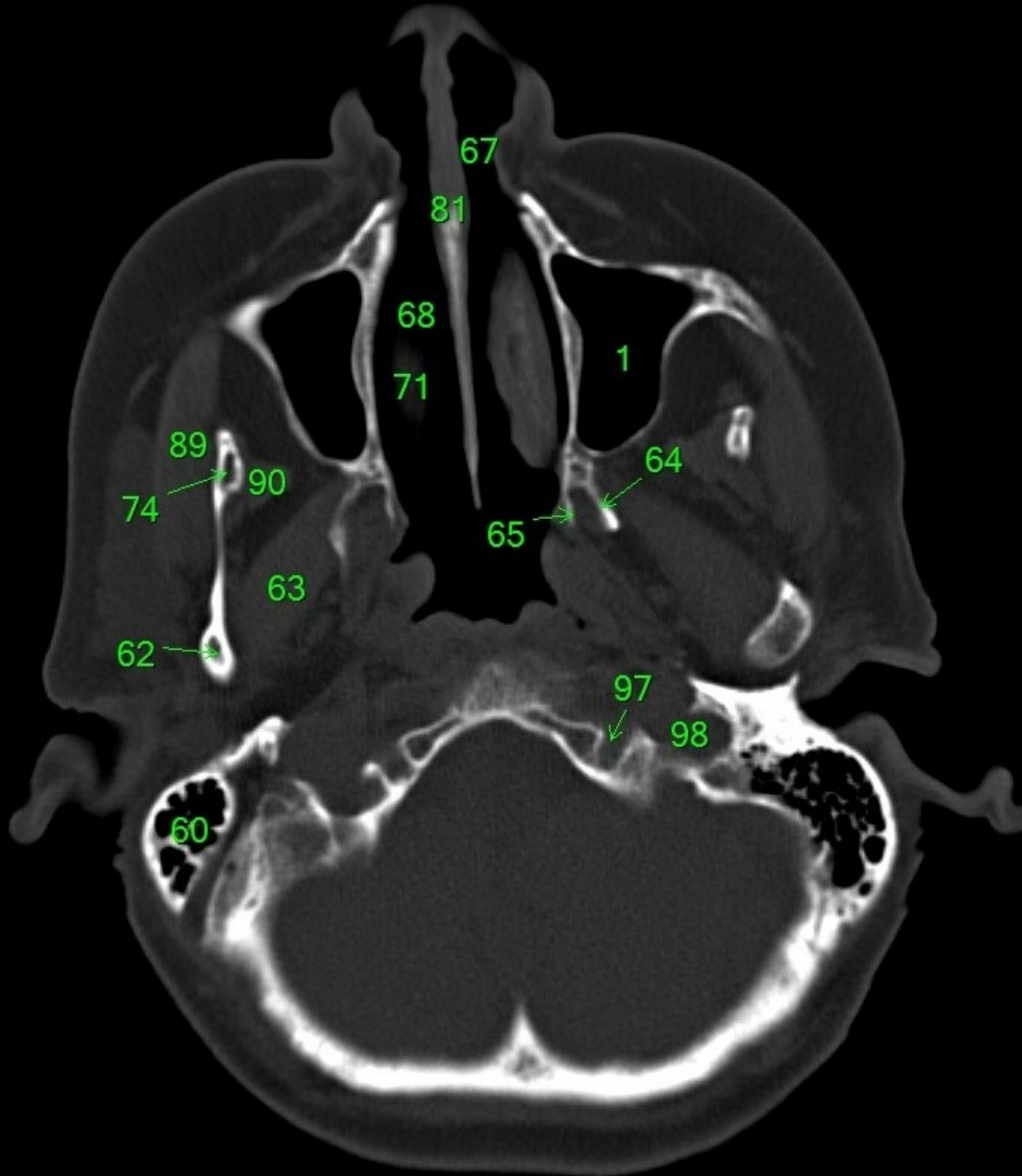
1. sinus maxillaris
2. bulbus oculi
3. sinus ethmoidalis
4. sinus sphenoidalis
5. sinus frontalis
6. n. opticus
7. m. rectus medialis
8. m. rectus lateralis
9. a. ophthalmica
10. m. rectus inferior
11. m. obliquus inferior
12. m. rectus superior
13. ventr. later., cornu frontale
14. ventriculus lateralis
15. ventr. later., cornu occipitale
16. ventr. later., cornu temporale
17. sulcus centralis
18. ventriculus tertius
19. m. obliquus superior
20. cisterna ambiens
21. plexus choroideus
22. glandula pinealis (kalcifikace)
23. falx cerebri
24. tentorium cerebelli
25. septum pellucidum
26. arteria basilaris
27. ventriculus quartus
28. pedunculus cerebri
29. medulla oblongata
30. caput nuclei caudati
31. corpus nuclei caudati
32. corpus callosum, truncus
33. splenium corporis callosi
34. thalamus
35. sinus sagittalis superior
36. sinus sigmoideus
37. sinus transversus
38. mesencephalon
39. pons
40. hypophysis
41. cisterna magna cerebelli
42. tonsilla cerebelli
43. hemispherium cerebelli
44. vermis cerebelli
45. pedunculus cerebellaris
46. sulcus lateralis (Sylvii)
47. lobus occipitalis
48. lobus parietalis
49. lobus temporalis
50. lobus frontalis
51. lobus insularis
52. a. carotis interna
53. a. cerebri media
54. dorsum sellae
55. capsula interna
56. cisterna pontocerebellaris
57. bazální cisterny
58. cisterna laminae quadrigeminae
59. nucleus lentiformis (globus pallidus + putamen)
60. cellulae mastoideae
61. meatus acusticus externus
62. processus condylaris mandibulae
63. musculus pterygoideus lateralis
64. lamina lateralis proc. pterygoidei
65. lamina medialis proc. pterygoidei
66. processus styloideus
67. meatus nasi communis
68. meatus nasi inferior
69. meatus nasi medius
70. meatus nasi superior
71. concha nasalis inferior
72. concha nasalis media
73. ramus mandibulae
74. processus coronoideus mandibulae
75. dens axis
76. atlas
77. condylus occipitalis
78. processus alveolaris maxillae
79. palatum durum
80. sutura palatina mediana
81. septum nasi
82. foramina palatina minora
83. foramen palatinum majus
84. crista galli
85. sutura coronalis
86. sutura sagittalis
87. sutura squamosa
88. sutura sphenofrontalis
89. musculus masseter
90. musculus temporalis
91. musculus pterygoideus medialis
92. sutura lambdoidea
93. fossa pterygopalatina
94. fissura orbitalis inferior
95. foramen rotundum
96. canalis pterygoideus
97. canalis n. hypoglossi
98. foramen jugulare
99. fissura petrooccipitalis
100. foramen ovale
101. foramen spinosum
102. canalis caroticus
103. canalis opticus
104. foramen lacerum



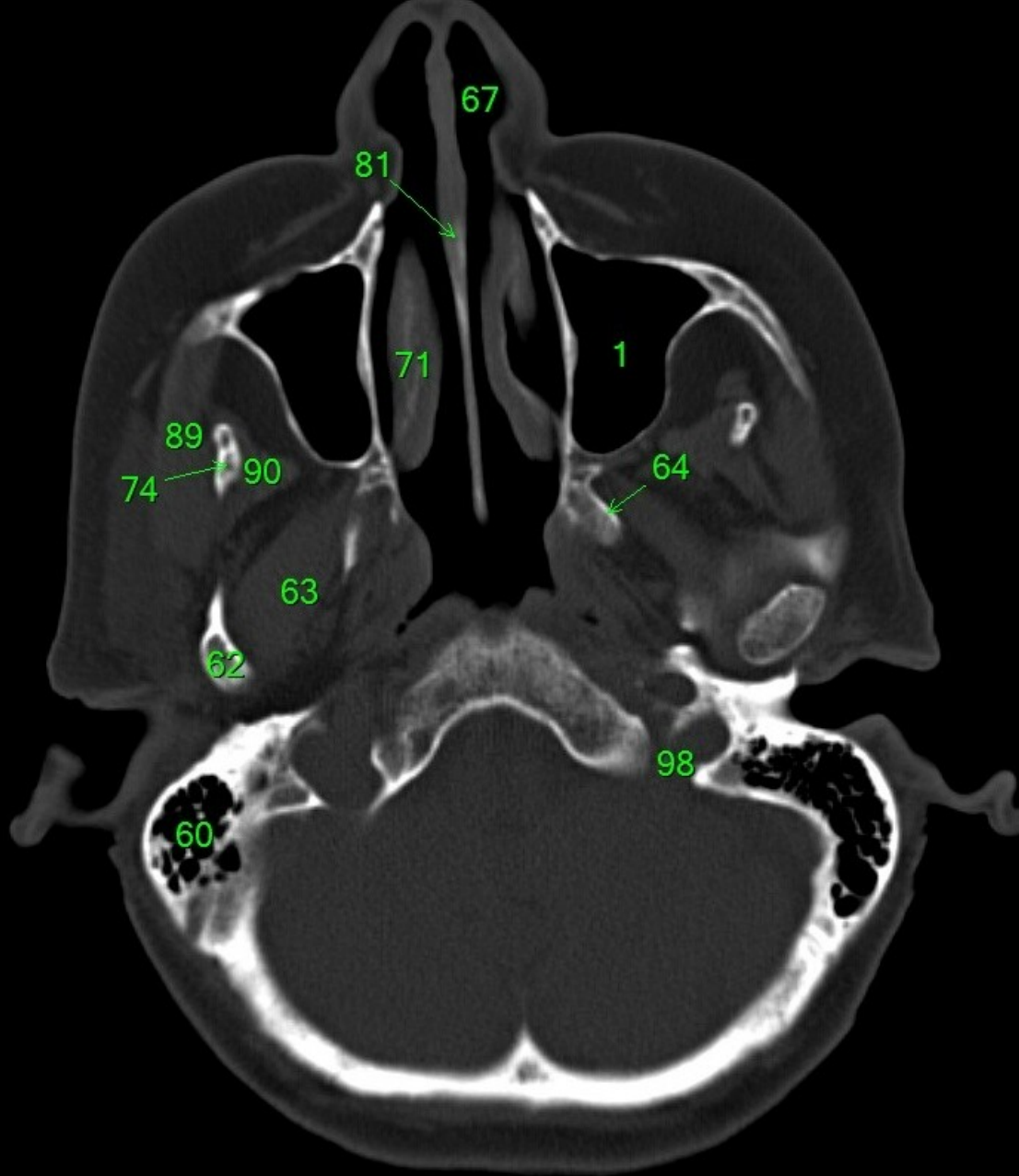
1. sinus maxillaris
2. bulbus oculi
3. sinus ethmoidalis
4. sinus sphenoidalis
5. sinus frontalis
6. n. opticus
7. m. rectus medialis
8. m. rectus lateralis
9. a. ophthalmica
10. m. rectus inferior
11. m. obliquus inferior
12. m. rectus superior
13. ventr. later., cornu frontale
14. ventriculus lateralis
15. ventr. later., cornu occipitale
16. ventr. later., cornu temporale
17. sulcus centralis
18. ventriculus tertius
19. m. obliquus superior
20. cisterna ambiens
21. plexus choroideus
22. glandula pinealis (kalcifikace)
23. falx cerebri
24. tentorium cerebelli
25. septum pellucidum
26. arteria basilaris
27. ventriculus quartus
28. pedunculus cerebri
29. medulla oblongata
30. caput nuclei caudati
31. corpus nuclei caudati
32. corpus callosum, truncus
33. splenium corporis callosi
34. thalamus
35. sinus sagittalis superior
36. sinus sigmoideus
37. sinus transversus
38. mesencephalon
39. pons
40. hypophysis
41. cisterna magna cerebelli
42. tonsilla cerebelli
43. hemispherium cerebelli
44. vermis cerebelli
45. pedunculus cerebellaris
46. sulcus lateralis (Sylvii)
47. lobus occipitalis
48. lobus parietalis
49. lobus temporalis
50. lobus frontalis
51. lobus insularis
52. a. carotis interna
53. a. cerebri media
54. dorsum sellae
55. capsula interna
56. cisterna pontocerebellaris
57. bazální cisterny
58. cisterna laminae quadrigeminae
59. nucleus lentiformis (globus pallidus + putamen)
60. cellulae mastoideae
61. meatus acusticus externus
62. processus condylaris mandibulae
63. musculus pterygoideus lateralis
64. lamina lateralis proc. pterygoidei
65. lamina medialis proc. pterygoidei
66. processus styloideus
67. meatus nasi communis
68. meatus nasi inferior
69. meatus nasi medius
70. meatus nasi superior
71. concha nasalis inferior
72. concha nasalis media
73. ramus mandibulae
74. processus coronoideus mandibulae
75. dens axis
76. atlas
77. condylus occipitalis
78. processus alveolaris maxillae
79. palatum durum
80. sutura palatina mediana
81. septum nasi
82. foramina palatina minora
83. foramen palatinum majus
84. crista galli
85. sutura coronalis
86. sutura sagittalis
87. sutura squamosa
88. sutura sphenofrontalis
89. musculus masseter
90. musculus temporalis
91. musculus pterygoideus medialis



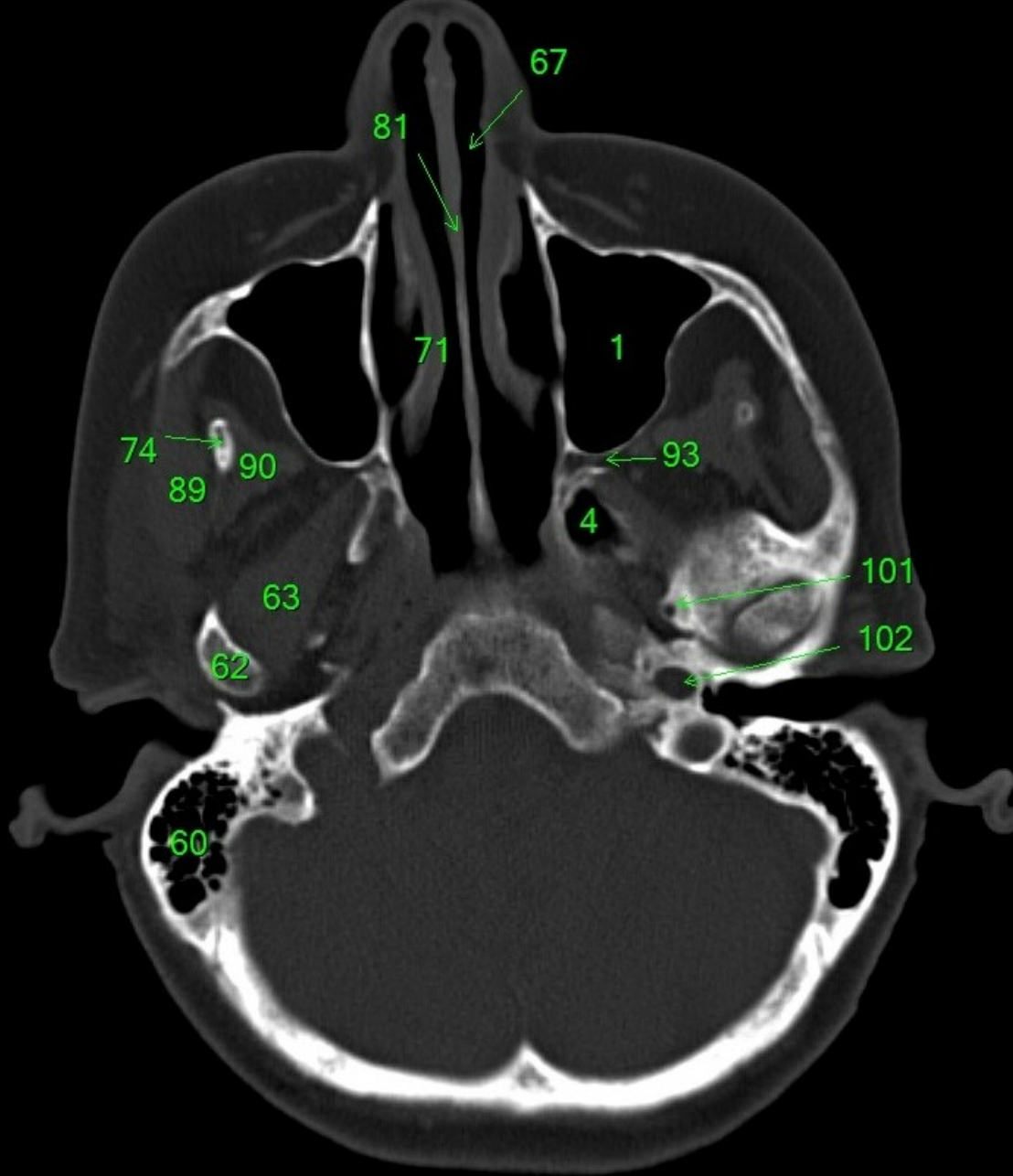
1. sinus maxillaris
2. bulbus oculi
3. sinus ethmoidalis
4. sinus sphenoidalis
5. sinus frontalis
6. n. opticus
7. m. rectus medialis
8. m. rectus lateralis
9. a. ophthalmica
10. m. rectus inferior
11. m. obliquus superior
12. m. rectus superior
13. ventr. later., cornu frontale
14. ventriculus lateralis
15. ventr. later., cornu occipitale
16. ventr. later., cornu temporale
17. sulcus centralis
18. ventriculus tertius
19. m. obliquus superior
20. cisterna ambiens
21. plexus choroideus
22. glandula pinealis (kalcifikace)
23. falx cerebri
24. tentorium cerebelli
25. septum pellucidum
26. arteria basilaris
27. ventriculus quartus
28. pedunculus cerebri
29. medulla oblongata
30. caput nucleí caudati
31. corpus nucleí caudati
32. corpus callosum, truncus
33. splenium corporis callosi
34. thalamus
35. sinus sagittalis superior
36. sinus sigmoideus
37. sinus transversus
38. mesencephalon
39. pons
40. hypophysis
41. cisterna magna cerebelli
42. tonsilla cerebelli
43. hemispherium cerebelli
44. vermis cerebelli
45. pedunculus cerebellaris
46. sulcus lateralis (Sylvii)
47. lobus occipitalis
48. lobus parietalis
49. lobus temporalis
50. lobus frontalis
51. lobus insularis
52. a. carotis interna
53. a. cerebri media
54. dorsum sellae
55. capsula interna
56. cisterna pontocerebellaris
57. bazální cisterny
58. cisterna laminae quadrigeminae
59. nucleus lentiformis (globus pallidus + putamen)
60. cellulae mastoideae
61. meatus acusticus externus
62. processus condylaris mandibulae
63. musculus pterygoideus lateralis
64. lamina lateralis proc. pterygoidei
65. lamina medialis proc. pterygoidei
66. processus styloideus
67. meatus nasi communis
68. meatus nasi inferior
69. meatus nasi medius
70. meatus nasi superior
71. concha nasalis inferior
72. concha nasalis media
73. ramus mandibulae
74. processus coronoideus mandibulae
75. dens axis
76. atlas
77. condylus occipitalis
78. processus alveolaris maxillae
79. palatum durum
80. sutura palatina mediana
81. septum nasi
82. foramina palatina minora
83. foramen palatinum majus
84. crista galli
85. sutura coronalis
86. sutura sagittalis
87. sutura squamosa
88. sutura sphenofrontalis
89. musculus masseter
90. musculus temporalis
91. musculus pterygoideus medialis
92. sutura lambdoidea
93. fossa pterygopalatina
94. fissura orbitalis inferior
95. foramen rotundum
96. canalis pterygoideus
97. canalis n. hypoglossi
98. foramen jugulare
99. fissura petrooccipitalis
100. foramen ovale
101. foramen spinosum
102. canalis caroticus
103. canalis opticus
104. foramen lacerum



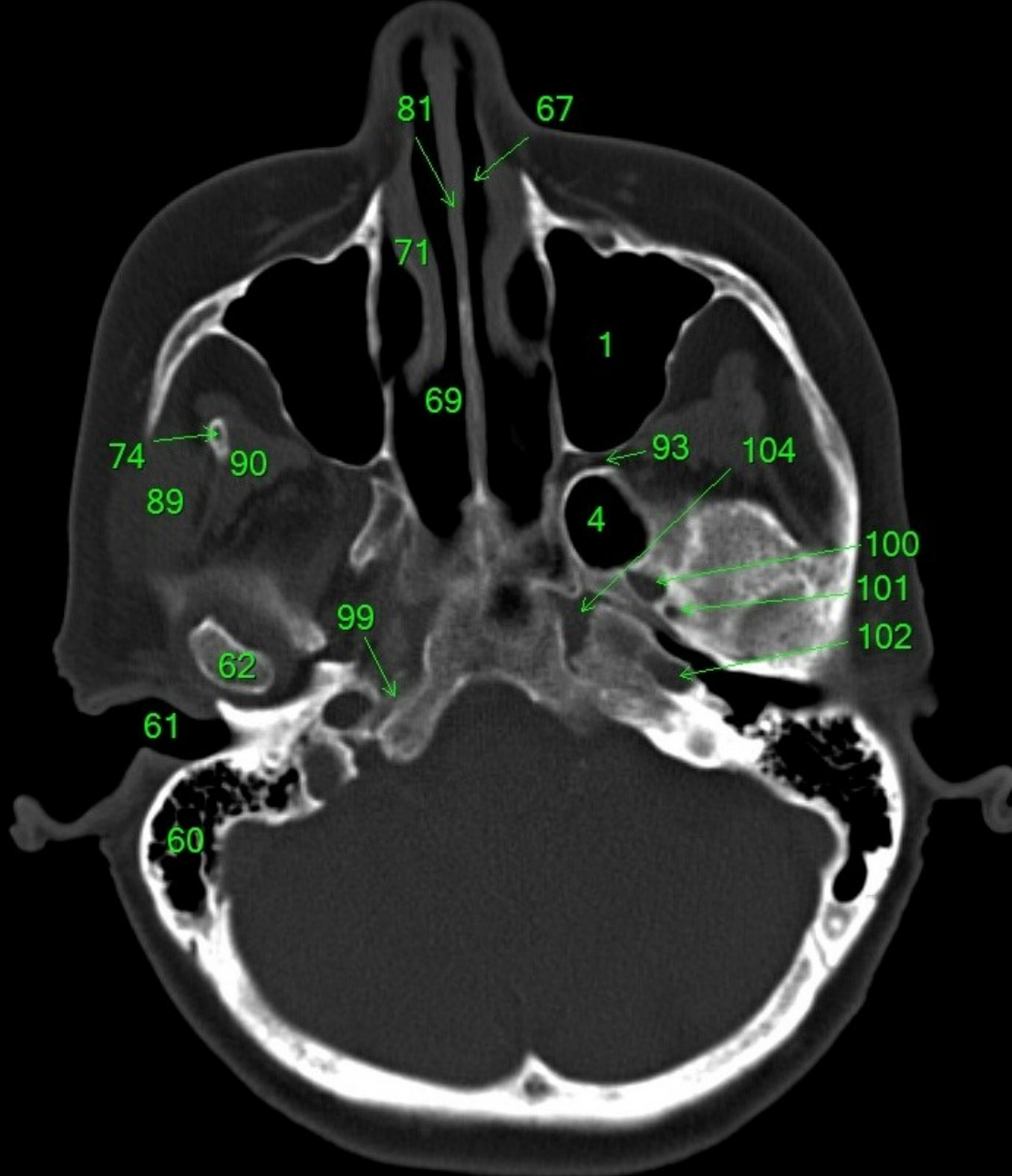
1. sinus maxillaris
2. bulbus oculi
3. sinus ethmoidalis
4. sinus sphenoidalis
5. sinus frontalis
6. n. opticus
7. m. rectus medialis
8. m. rectus lateralis
9. a. ophthalmica
10. m. rectus inferior
11. m. obliquus inferior
12. m. rectus superior
13. ventr. later., cornu frontale
14. ventriculus lateralis
15. ventr. later., cornu occipitale
16. ventr. later., cornu temporale
17. sulcus centralis
18. ventriculus tertius
19. m. obliquus superior
20. cisterna ambiens
21. plexus choroideus
22. glandula pinealis (kalcifikace)
23. falx cerebri
24. tentorium cerebelli
25. septum pellucidum
26. arteria basilaris
27. ventriculus quartus
28. pedunculus cerebri
29. medulla oblongata
30. caput nuclei caudati
31. corpus nuclei caudati
32. corpus callosum, truncus
33. splenium corporis callosi
34. thalamus
35. sinus sagittalis superior
36. sinus sigmoideus
37. sinus transversus
38. mesencephalon
39. pons
40. hypophysis
41. cisterna magna cerebelli
42. tonsilla cerebelli
43. hemispherium cerebelli
44. vermis cerebelli
45. pedunculus cerebellaris
46. sulcus lateralis (Sylvii)
47. lobus occipitalis
48. lobus parietalis
49. lobus temporalis
50. lobus frontalis
51. lobus insularis
52. a. carotis interna
53. a. cerebri media
54. dorsum sellae
55. capsula interna
56. cisterna pontocerebellaris
57. bazální cisterny
58. cisterna laminae quadrigeminae
59. nucleus lentiformis
(globus pallidus + putamen)
60. cellulae mastoideae
61. meatus acusticus externus
62. processus condylaris mandibulae
63. musculus pterygoideus lateralis
64. lamina lateralis proc. pterygoidei
65. lamina medialis proc. pterygoidei
66. processus styloideus
67. meatus nasi communis
68. meatus nasi inferior
69. meatus nasi medius
70. meatus nasi superior
71. concha nasalis inferior
72. concha nasalis media
73. ramus mandibulae
74. processus coronoideus mandibulae
75. dens axis
76. atlas
77. condylus occipitalis
78. processus alveolaris maxillae
79. palatum durum
80. sutura palatina mediana
81. septum nasi
82. foramina palatina minora
83. foramen palatinum majus
84. crista galli
85. sutura coronalis
86. sutura sagittalis
87. sutura squamosa
88. sutura sphenofrontalis
89. musculus masseter
90. musculus temporalis
91. musculus pterygoideus medialis
92. sutura lambdoidea
93. fossa pterygopalatina
94. fissura orbitalis inferior
95. foramen rotundum
96. canalis pterygoideus
97. canalis n. hypoglossi
98. foramen jugulare
99. fissura petrooccipitalis
100. foramen ovale
101. foramen spinosum
102. canalis caroticus
103. canalis opticus
104. foramen lacerum



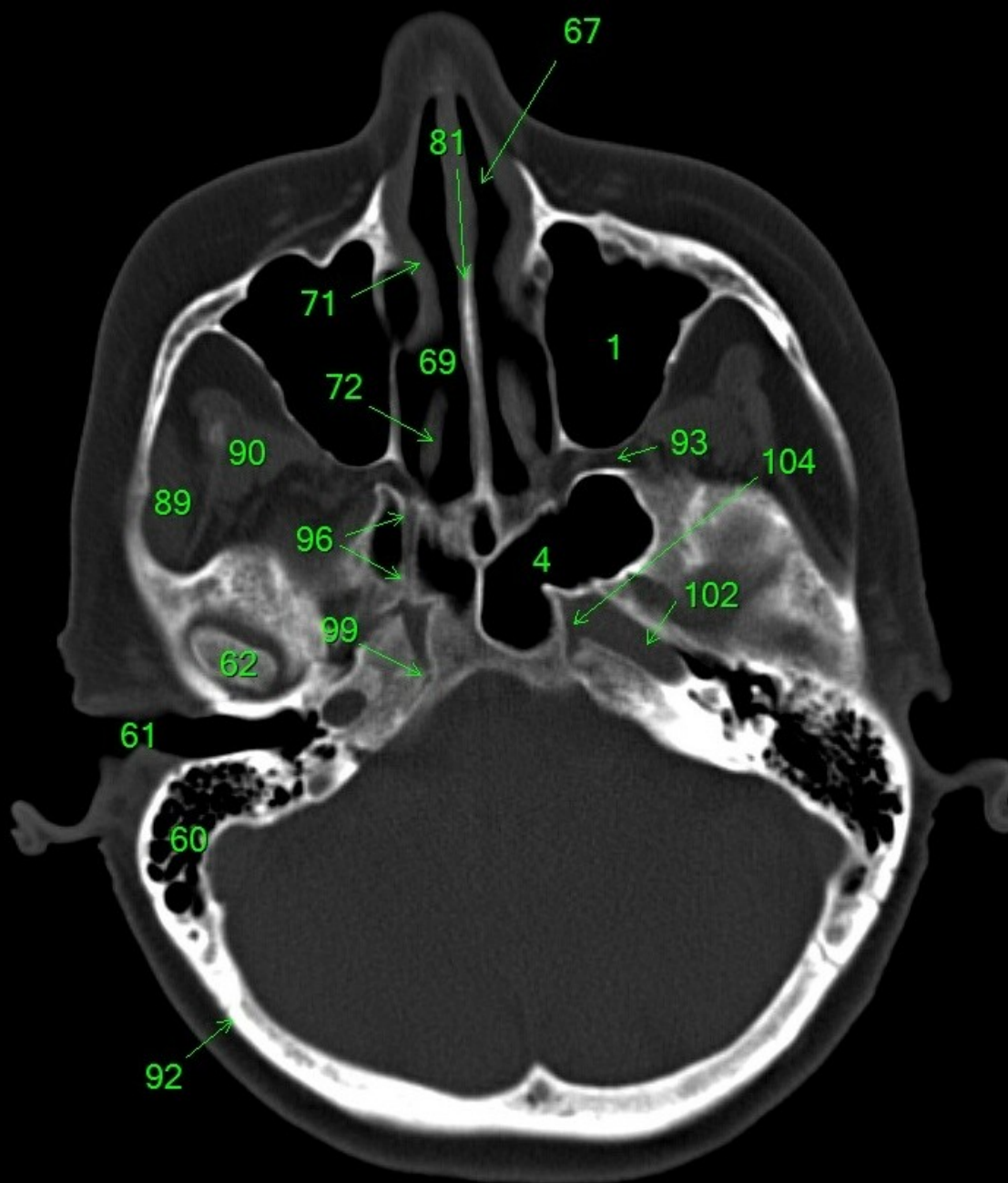
1. sinus maxillaris
2. bulbus oculi
3. sinus ethmoidalis
4. sinus sphenoidalis
5. sinus frontalis
6. n. opticus
7. m. rectus medialis
8. m. rectus lateralis
9. a. ophthalmica
10. m. rectus inferior
11. m. obliquus inferior
12. m. rectus superior
13. ventr. later., cornu frontale
14. ventriculus lateralis
15. ventr. later., cornu occipitale
16. ventr. later., cornu temporale
17. sulcus centralis
18. ventriculus tertius
19. m. obliquus superior
20. cisterna ambiens
21. plexus choroideus
22. glandula pinealis (kalcifikace)
23. falx cerebri
24. tentorium cerebelli
25. septum pellucidum
26. arteria basilaris
27. ventriculus quartus
28. pedunculus cerebri
29. medulla oblongata
30. caput nuclei caudati
31. corpus nuclei caudati
32. corpus callosum, truncus
33. splenium corporis callosi
34. thalamus
35. sinus sagittalis superior
36. sinus sigmoideus
37. sinus transversus
38. mesencephalon
39. pons
40. hypophysis
41. cisterna magna cerebelli
42. tonsilla cerebelli
43. hemispherium cerebelli
44. vermis cerebelli
45. pedunculus cerebellaris
46. sulcus lateralis (Sylvii)
47. lobus occipitalis
48. lobus parietalis
49. lobus temporalis
50. lobus frontalis
51. lobus insularis
52. a. carotis interna
53. a. cerebri media
54. dorsum sellae
55. capsula interna
56. cisterna pontocerebellaris
57. bazální cisterny
58. cisterna laminae quadrigeminae
59. nucleus lentiformis (globus pallidus + putamen)
60. cellulae mastoideae
61. meatus acusticus externus
62. processus condylaris mandibulae
63. musculus pterygoideus lateralis
64. lamina lateralis proc. pterygoidei
65. lamina medialis proc. pterygoidei
66. processus styloideus
67. meatus nasi communis
68. meatus nasi inferior
69. meatus nasi medius
70. meatus nasi superior
71. concha nasalis inferior
72. concha nasalis media
73. ramus mandibulae
74. processus coronoideus mandibulae
75. dens axis
76. atlas
77. condylus occipitalis
78. processus alveolaris maxillae
79. palatum durum
80. sutura palatina mediana
81. septum nasi
82. foramina palatina minora
83. foramen palatinum majus
84. crista galli
85. sutura coronalis
86. sutura sagittalis
87. sutura squamosa
88. sutura sphenofrontalis
89. musculus masseter
90. musculus temporalis
91. musculus pterygoideus medialis
92. sutura lambdoidea
93. fossa pterygopalatina
94. fissura orbitalis inferior
95. foramen rotundum
96. canalis pterygoideus
97. canalis n. hypoglossi
98. foramen jugulare
99. fissura petrooccipitalis
100. foramen ovale
101. foramen spinosum
102. canalis caroticus
103. canalis opticus
104. foramen lacerum



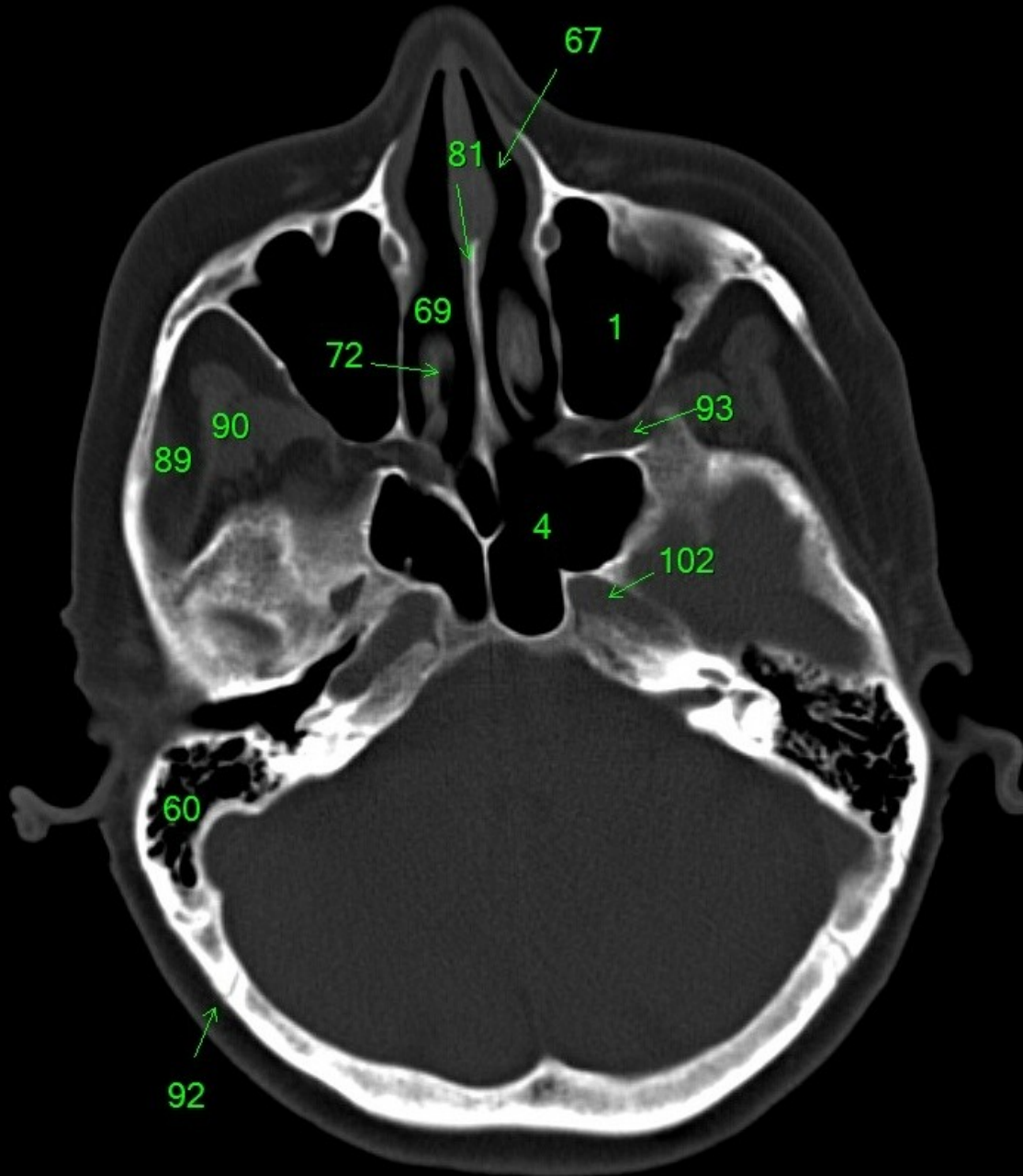
1. sinus maxillaris
2. bulbus oculi
3. sinus ethmoidalis
4. sinus sphenoidalis
5. sinus frontalis
6. n. opticus
7. m. rectus medialis
8. m. rectus lateralis
9. a. ophthalmica
10. m. rectus inferior
11. m. obliquus inferior
12. m. rectus superior
13. ventr. later., cornu frontale
14. ventriculus lateralis
15. ventr. later., cornu occipitale
16. ventr. later., cornu temporale
17. sulcus centralis
18. ventriculus tertius
19. m. obliquus superior
20. cisterna ambiens
21. plexus choroideus
22. glandula pinealis (kalcifikace)
23. falx cerebri
24. tentorium cerebelli
25. septum pellucidum
26. arteria basilaris
27. ventriculus quartus
28. pedunculus cerebri
29. medulla oblongata
30. caput nuclei caudati
31. corpus nuclei caudati
32. corpus callosum, truncus
33. splenium corporis callosi
34. thalamus
35. sinus sagittalis superior
36. sinus sigmoideus
37. sinus transversus
38. mesencephalon
39. pons
40. hypophysis
41. cisterna magna cerebelli
42. tonsilla cerebelli
43. hemispherium cerebelli
44. vermis cerebelli
45. pedunculus cerebellaris
46. sulcus lateralis (Sylvii)
47. lobus occipitalis
48. lobus parietalis
49. lobus temporalis
50. lobus frontalis
51. lobus insularis
52. a. carotis interna
53. a. cerebri media
54. dorsum sellae
55. capsula interna
56. cisterna pontocerebellaris
57. bazální cisterny
58. cisterna laminae quadrigeminae
59. nucleus lentiformis (globus pallidus + putamen)
60. cellulae mastoideae
61. meatus acusticus externus
62. processus condylaris mandibulae
63. musculus pterygoideus lateralis
64. lamina lateralis proc. pterygoidei
65. lamina medialis proc. pterygoidei
66. processus styloideus
67. meatus nasi communis
68. meatus nasi inferior
69. meatus nasi medius
70. meatus nasi superior
71. concha nasalis inferior
72. concha nasalis media
73. ramus mandibulae
74. processus coronoideus mandibulae
75. dens axis
76. atlas
77. condylus occipitalis
78. processus alveolaris maxillae
79. palatum durum
80. sutura palatina mediana
81. septum nasi
82. foramina palatina minora
83. foramen palatinum majus
84. crista galli
85. sutura coronalis
86. sutura sagittalis
87. sutura squamosa
88. sutura sphenofrontalis
89. musculus masseter
90. musculus temporalis
91. musculus pterygoideus medialis
92. sutura lambdoidea
93. fossa pterygopalatina
94. fissura orbitalis inferior
95. foramen rotundum
96. canalis pterygoideus
97. canalis n. hypoglossi
98. foramen jugulare
99. fissura petrooccipitalis
100. foramen ovale
101. foramen spinosum
102. canalis caroticus
103. canalis opticus
104. foramen lacerum



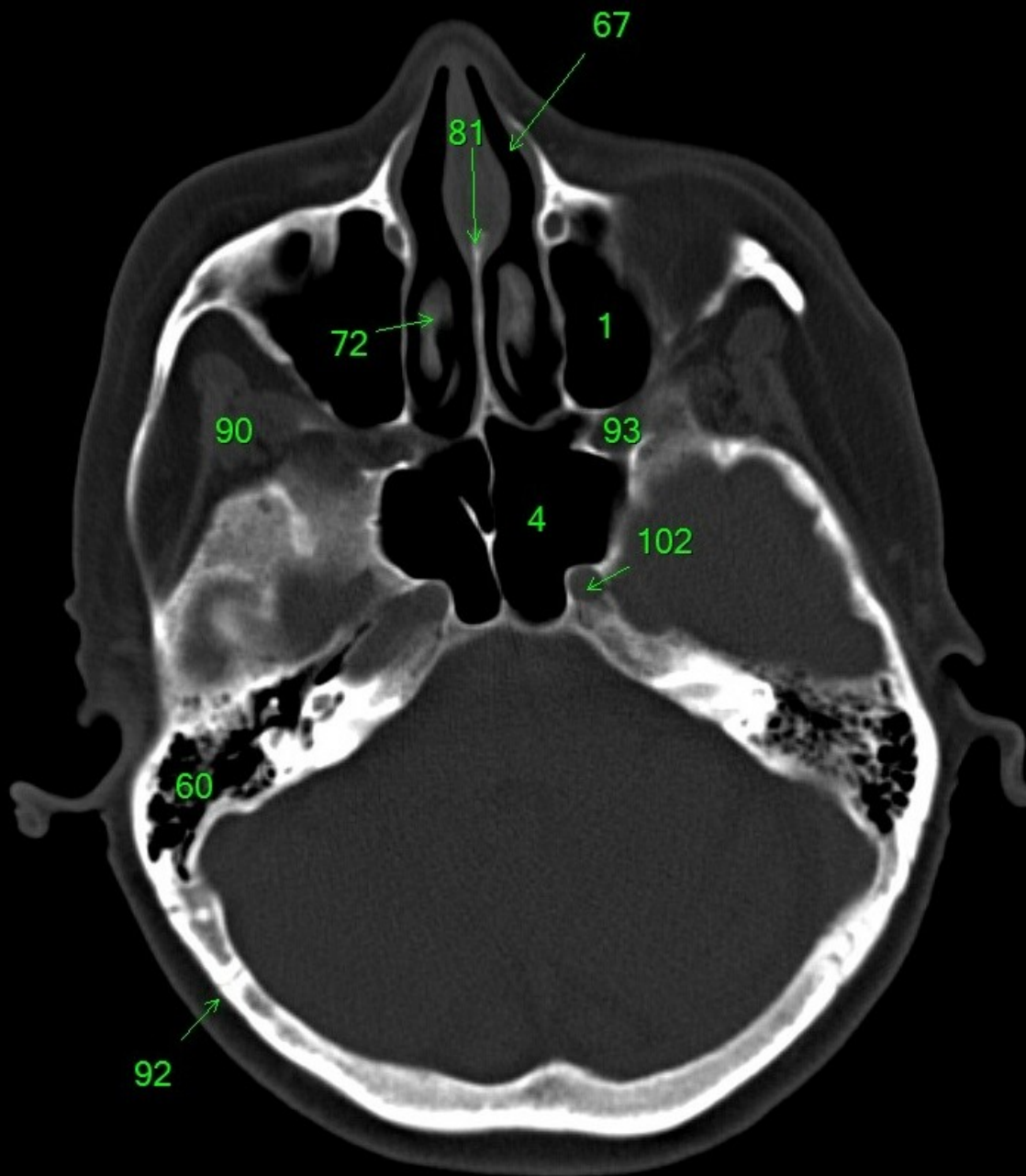
1. sinus maxillaris
2. bulbus oculi
3. sinus ethmoidalis
4. sinus sphenoidalis
5. sinus frontalis
6. n. opticus
7. m. rectus medialis
8. m. rectus lateralis
9. a. ophthalmica
10. m. rectus inferior
11. m. obliquus inferior
12. m. rectus superior
13. ventr. later., cornu frontale
14. ventriculus lateralis
15. ventr. later., cornu occipitale
16. ventr. later., cornu temporale
17. sulcus centralis
18. ventriculus tertius
19. m. obliquus superior
20. cisterna ambiens
21. plexus choroideus
22. glandula pinealis (kalcifikace)
23. falx cerebri
24. tentorium cerebelli
25. septum pellucidum
26. arteria basilaris
27. ventriculus quartus
28. pedunculus cerebri
29. medulla oblongata
30. caput nuclei caudati
31. corpus nuclei caudati
32. corpus callosum, truncus
33. splenium corporis callosi
34. thalamus
35. sinus sagittalis superior
36. sinus sigmoideus
37. sinus transversus
38. mesencephalon
39. pons
40. hypophysis
41. cisterna magna cerebelli
42. tonsilla cerebelli
43. hemispherium cerebelli
44. vermis cerebelli
45. pedunculus cerebellaris
46. sulcus lateralis (Sylvii)
47. lobus occipitalis
48. lobus parietalis
49. lobus temporalis
50. lobus frontalis
51. lobus insularis
52. a. carotis interna
53. a. cerebri media
54. dorsum sellae
55. capsula interna
56. cisterna pontocerebellaris
57. bazální cisterny
58. cisterna laminae quadrigeminae
59. nucleus lentiformis (globus pallidus + putamen)
60. cellulae mastoideae
61. meatus acusticus externus
62. processus condylaris mandibulae
63. musculus pterygoideus lateralis
64. lamina lateralis proc. pterygoidei
65. lamina medialis proc. pterygoidei
66. processus styloideus
67. meatus nasi communis
68. meatus nasi inferior
69. meatus nasi medius
70. meatus nasi superior
71. concha nasalis inferior
72. concha nasalis media
73. ramus mandibulae
74. processus coronoideus mandibulae
75. dens axis
76. atlas
77. condylus occipitalis
78. processus alveolaris maxillae
79. palatum durum
80. sutura palatina mediana
81. septum nasi
82. foramina palatina minora
83. foramen palatinum majus
84. crista galli
85. sutura coronalis
86. sutura sagittalis
87. sutura squamosa
88. sutura sphenofrontalis
89. musculus masseter
90. musculus temporalis
91. musculus pterygoideus medialis
92. sutura lambdoidea
93. fossa pterygopalatina
94. fissura orbitalis inferior
95. foramen rotundum
96. canalis pterygoideus
97. canalis n. hypoglossi
98. foramen jugulare
99. fissura petrooccipitalis
100. foramen ovale
101. foramen spinosum
102. canalis caroticus
103. canalis opticus
104. foramen lacerum



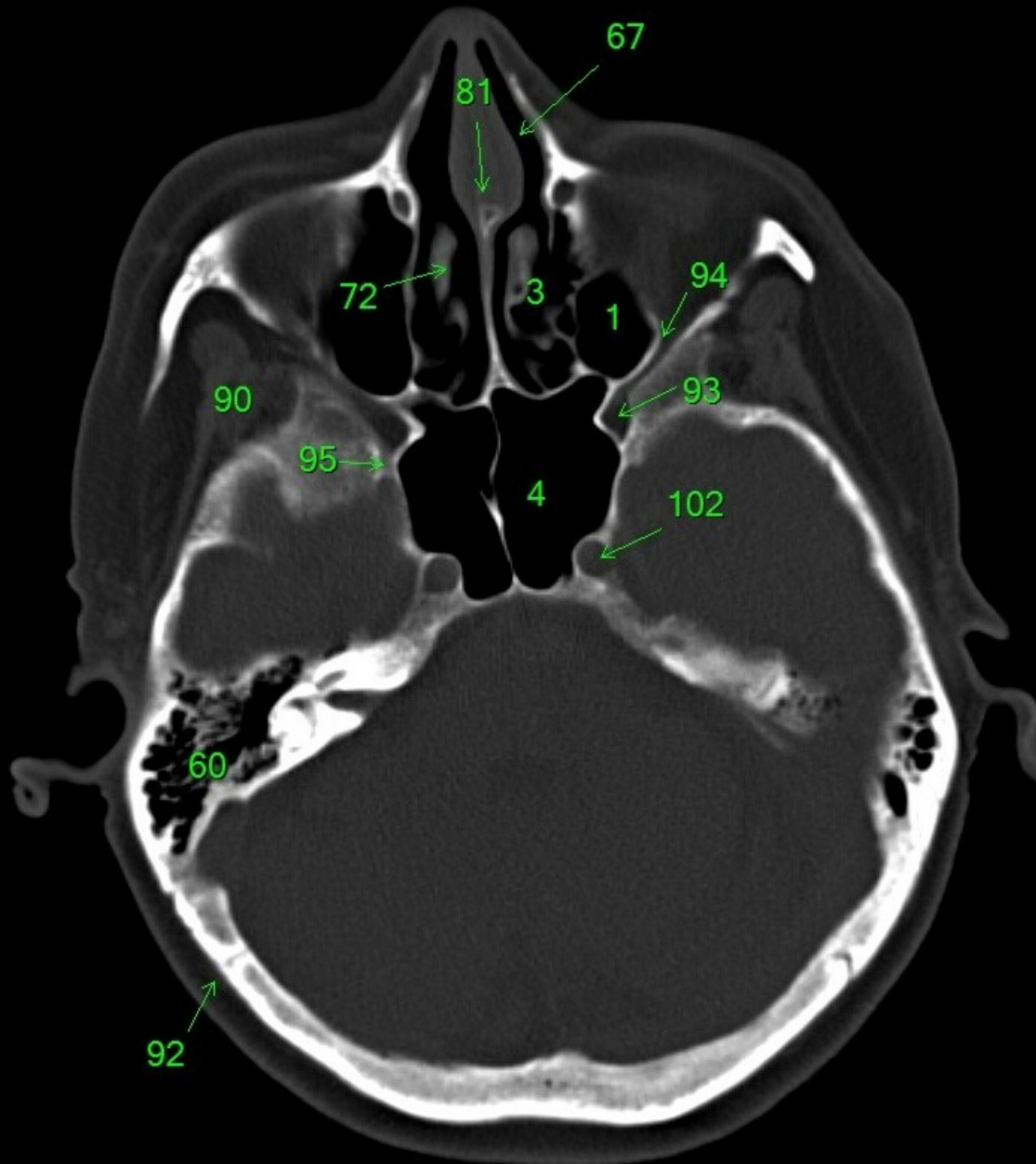
1. sinus maxillaris
2. bulbus oculi
3. sinus ethmoidalis
4. sinus sphenoidalis
5. sinus frontalis
6. n. opticus
7. m. rectus medialis
8. m. rectus lateralis
9. a. ophthalmica
10. m. rectus inferior
11. m. obliquus inferior
12. m. rectus superior
13. ventr. later., cornu frontale
14. ventriculus lateralis
15. ventr. later., cornu occipitale
16. ventr. later., cornu temporale
17. sulcus centralis
18. ventriculus tertius
19. m. obliquus superior
20. cisterna ambiens
21. plexus choroideus
22. glandula pinealis (kalcifikace)
23. falx cerebri
24. tentorium cerebelli
25. septum pellucidum
26. arteria basilaris
27. ventriculus quartus
28. pedunculus cerebri
29. medulla oblongata
30. caput nuclei caudati
31. corpus nuclei caudati
32. corpus callosum, truncus
33. splenium corporis callosi
34. thalamus
35. sinus sagittalis superior
36. sinus sigmoideus
37. sinus transversus
38. mesencephalon
39. pons
40. hypophysis
41. cisterna magna cerebelli
42. tonsilla cerebelli
43. hemispherium cerebelli
44. vermis cerebelli
45. pedunculus cerebellaris
46. sulcus lateralis (Sylvii)
47. lobus occipitalis
48. lobus parietalis
49. lobus temporalis
50. lobus frontalis
51. lobus insularis
52. a. carotis interna
53. a. cerebri media
54. dorsum sellae
55. capsula interna
56. cisterna pontocerebellaris
57. bazální cisterny
58. cisterna laminae quadrigeminae
59. nucleus lentiformis (globus pallidus + putamen)
60. cellulae mastoideae
61. meatus acusticus externus
62. processus condylaris mandibulae
63. musculus pterygoideus lateralis
64. lamina lateralis proc. pterygoidei
65. lamina medialis proc. pterygoidei
66. processus styloideus
67. meatus nasi communis
68. meatus nasi inferior
69. meatus nasi medius
70. meatus nasi superior
71. concha nasalis inferior
72. concha nasalis media
73. ramus mandibulae
74. processus coronoideus mandibulae
75. dens axis
76. atlas
77. condylus occipitalis
78. processus alveolaris maxillae
79. palatum durum
80. sutura palatina mediana
81. septum nasi
82. foramina palatina minora
83. foramen palatinum majus
84. crista galli
85. sutura coronalis
86. sutura sagittalis
87. sutura squamosa
88. sutura sphenofrontalis
89. musculus masseter
90. musculus temporalis
91. musculus pterygoideus medialis
92. sutura lambdoidea
93. fossa pterygopalatina
94. fissura orbitalis inferior
95. foramen rotundum
96. canalis pterygoideus
97. canalis n. hypoglossi
98. foramen jugulare
99. fissura petrooccipitalis
100. foramen ovale
101. foramen spinosum
102. canalis caroticus
103. canalis opticus
104. foramen lacerum



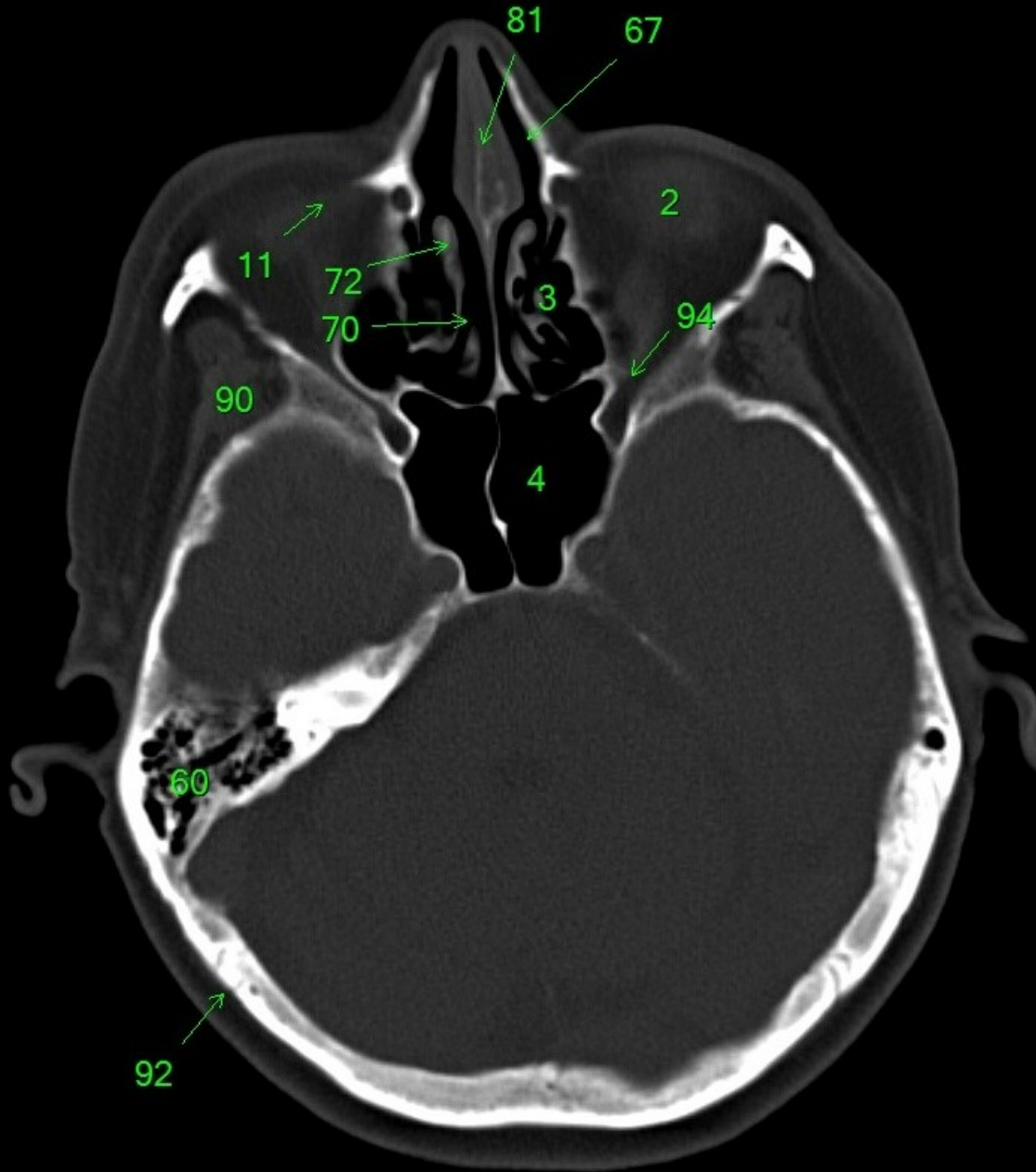
1. sinus maxillaris
2. bulbus oculi
3. sinus ethmoidalis
4. sinus sphenoidalis
5. sinus frontalis
6. n. opticus
7. m. rectus medialis
8. m. rectus lateralis
9. a. ophthalmica
10. m. rectus inferior
11. m. obliquus inferior
12. m. rectus superior
13. ventr. later., cornu frontale
14. ventriculus lateralis
15. ventr. later., cornu occipitale
16. ventr. later., cornu temporale
17. sulcus centralis
18. ventriculus tertius
19. m. obliquus superior
20. cisterna ambiens
21. plexus choroideus
22. glandula pinealis (kalcifikace)
23. falx cerebri
24. tentorium cerebelli
25. septum pellucidum
26. arteria basilaris
27. ventriculus quartus
28. pedunculus cerebri
29. medulla oblongata
30. caput nuclei caudati
31. corpus nuclei caudati
32. corpus callosum, truncus
33. splenium corporis callosi
34. thalamus
35. sinus sagittalis superior
36. sinus sigmoideus
37. sinus transversus
38. mesencephalon
39. pons
40. hypophysis
41. cisterna magna cerebelli
42. tonsilla cerebelli
43. hemispherium cerebelli
44. vermis cerebelli
45. pedunculus cerebellaris
46. sulcus lateralis (Sylvii)
47. lobus occipitalis
48. lobus parietalis
49. lobus temporalis
50. lobus frontalis
51. lobus insularis
52. a. carotis interna
53. a. cerebri media
54. dorsum sellae
55. capsula interna
56. cisterna pontocerebellaris
57. bazální cisterny
58. cisterna laminae quadrigeminae
59. nucleus lentiformis (globus pallidus + putamen)
60. cellulae mastoideae
61. meatus acusticus externus
62. processus condylaris mandibulae
63. musculus pterygoideus lateralis
64. lamina lateralis proc. pterygoidei
65. lamina medialis proc. pterygoidei
66. processus styloideus
67. meatus nasi communis
68. meatus nasi inferior
69. meatus nasi medius
70. meatus nasi superior
71. concha nasalis inferior
72. concha nasalis media
73. ramus mandibulae
74. processus coronoideus mandibulae
75. dens axis
76. atlas
77. condylus occipitalis
78. processus alveolaris maxillae
79. palatum durum
80. sutura palatina mediana
81. septum nasi
82. foramina palatina minora
83. foramen palatinum majus
84. crista galli
85. sutura coronalis
86. sutura sagittalis
87. sutura squamosa
88. sutura sphenofrontalis
89. musculus masseter
90. musculus temporalis
91. musculus pterygoideus medialis
92. sutura lambdoidea
93. fossa pterygopalatina
94. fissura orbitalis inferior
95. foramen rotundum
96. canalis pterygoideus
97. canalis n. hypoglossi
98. foramen jugulare
99. fissura petrooccipitalis
100. foramen ovale
101. foramen spinosum
102. canalis caroticus
103. canalis opticus
104. foramen lacerum



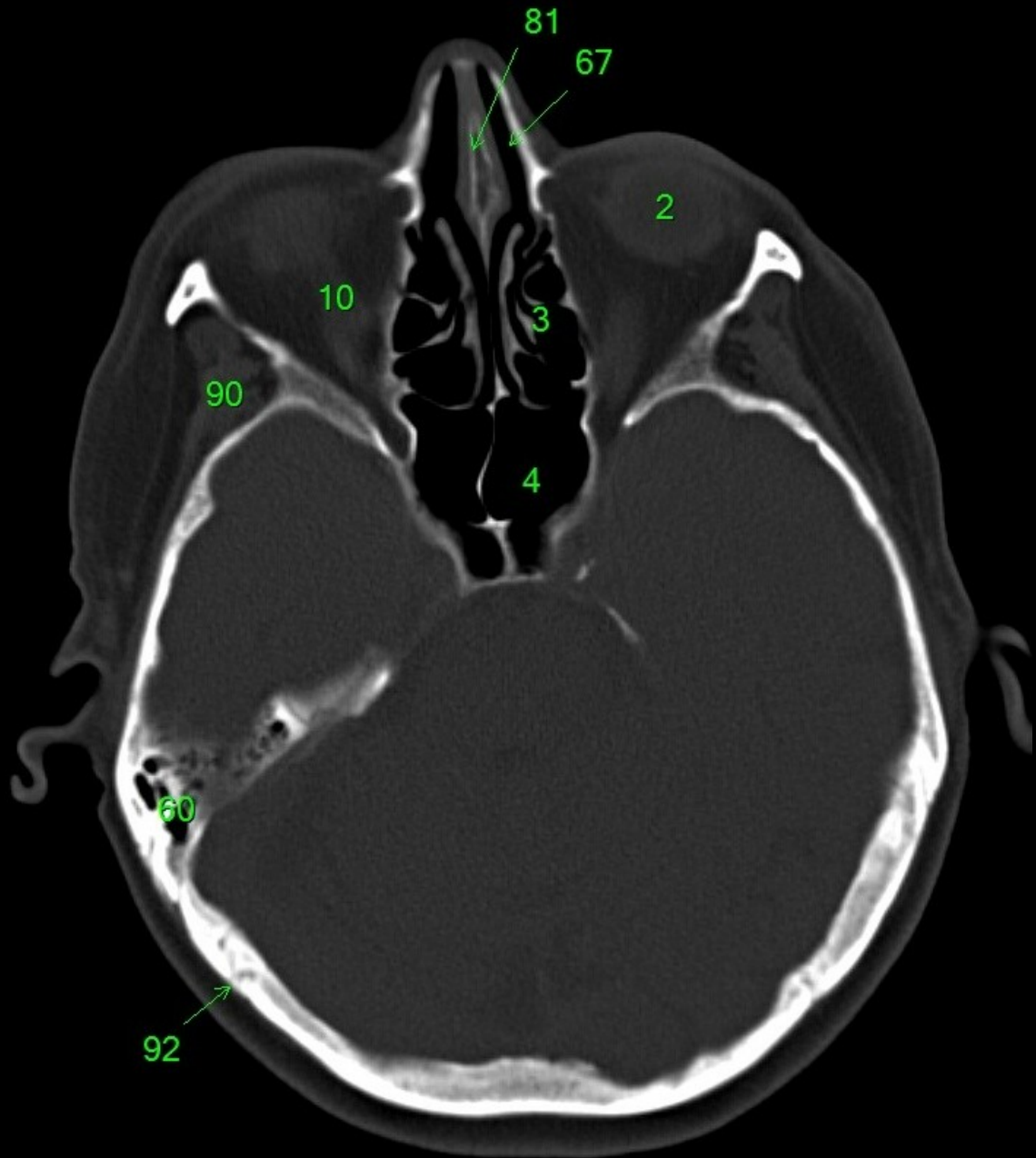
1. sinus maxillaris
2. bulbus oculi
3. sinus ethmoidalis
4. sinus sphenoidalis
5. sinus frontalis
6. n. opticus
7. m. rectus medialis
8. m. rectus lateralis
9. a. ophthalmica
10. m. rectus inferior
11. m. obliquus inferior
12. m. rectus superior
13. ventr. later., cornu frontale
14. ventriculus lateralis
15. ventr. later., cornu occipitale
16. ventr. later., cornu temporale
17. sulcus centralis
18. ventriculus tertius
19. m. obliquus superior
20. cisterna ambiens
21. plexus choroideus
22. glandula pinealis (kalcifikace)
23. falx cerebri
24. tentorium cerebelli
25. septum pellucidum
26. arteria basilaris
27. ventriculus quartus
28. pedunculus cerebri
29. medulla oblongata
30. caput nuclei caudati
31. corpus nuclei caudati
32. corpus callosum, truncus
33. splenium corporis callosi
34. thalamus
35. sinus sagittalis superior
36. sinus sigmoideus
37. sinus transversus
38. mesencephalon
39. pons
40. hypophysis
41. cisterna magna cerebelli
42. tonsilla cerebelli
43. hemispherium cerebelli
44. vermis cerebelli
45. pedunculus cerebellaris
46. sulcus lateralis (Sylvii)
47. lobus occipitalis
48. lobus parietalis
49. lobus temporalis
50. lobus frontalis
51. lobus insularis
52. a. carotis interna
53. a. cerebri media
54. dorsum sellae
55. capsula interna
56. cisterna pontocerebellaris
57. bazální cisterny
58. cisterna laminae quadrigeminae
59. nucleus lentiformis
(globus pallidus + putamen)
60. cellulae mastoideae
61. meatus acusticus externus
62. processus condylaris mandibulae
63. musculus pterygoideus lateralis
64. lamina lateralis proc. pterygoidei
65. lamina medialis proc. pterygoidei
66. processus styloideus
67. meatus nasi communis
68. meatus nasi inferior
69. meatus nasi medius
70. meatus nasi superior
71. concha nasalis inferior
72. concha nasalis media
73. ramus mandibulae
74. processus coronoideus mandibulae
75. dens axis
76. atlas
77. condylus occipitalis
78. processus alveolaris maxillae
79. palatum durum
80. sutura palatina mediana
81. septum nasi
82. foramina palatina minora
83. foramen palatinum majus
84. crista galli
85. sutura coronalis
86. sutura sagittalis
87. sutura squamosa
88. sutura sphenofrontalis
89. musculus masseter
90. musculus temporalis
91. musculus pterygoideus medialis
92. sutura lambdoidea
93. fossa pterygopalatina
94. fissura orbitalis inferior
95. foramen rotundum
96. canalis pterygoideus
97. canalis n. hypoglossi
98. foramen jugulare
99. fissura petrooccipitalis
100. foramen ovale
101. foramen spinosum
102. canalis caroticus
103. canalis opticus
104. foramen lacerum



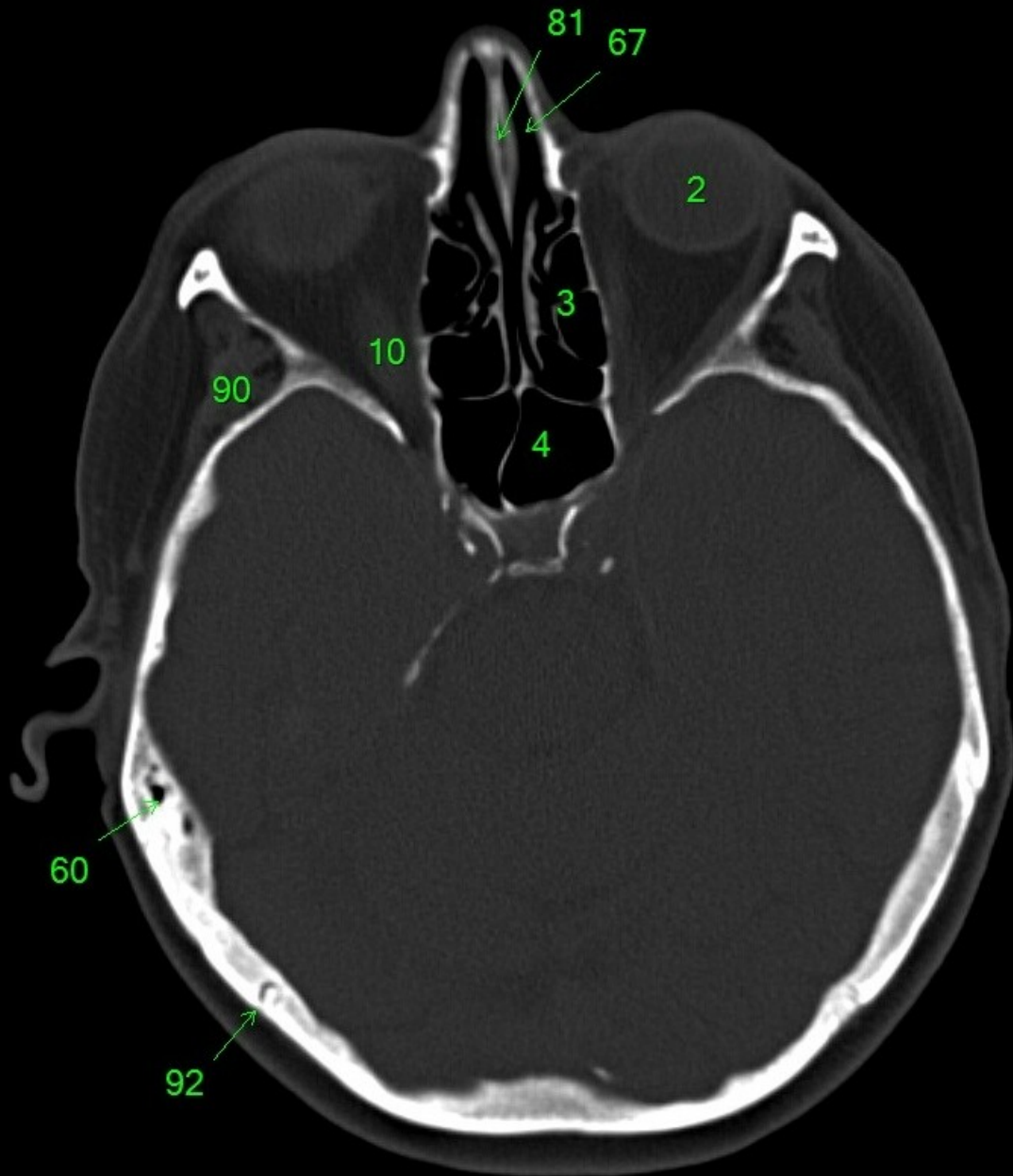
1. sinus maxillaris
2. bulbus oculi
3. sinus ethmoidalis
4. sinus sphenoidalis
5. sinus frontalis
6. n. opticus
7. m. rectus medialis
8. m. rectus lateralis
9. a. ophthalmica
10. m. rectus inferior
11. m. obliquus inferior
12. m. rectus superior
13. ventr. later., cornu frontale
14. ventriculus lateralis
15. ventr. later., cornu occipitale
16. ventr. later., cornu temporale
17. sulcus centralis
18. ventriculus tertius
19. m. obliquus superior
20. cisterna ambiens
21. plexus choroideus
22. glandula pinealis (kalcifikace)
23. falx cerebri
24. tentorium cerebelli
25. septum pellucidum
26. arteria basilaris
27. ventriculus quartus
28. pedunculus cerebri
29. medulla oblongata
30. caput nuclei caudati
31. corpus nuclei caudati
32. corpus callosum, truncus
33. splenium corporis callosi
34. thalamus
35. sinus sagittalis superior
36. sinus sigmoideus
37. sinus transversus
38. mesencephalon
39. pons
40. hypophysis
41. cisterna magna cerebelli
42. tonsilla cerebelli
43. hemispherium cerebelli
44. vermis cerebelli
45. pedunculus cerebellaris
46. sulcus lateralis (Sylvii)
47. lobus occipitalis
48. lobus parietalis
49. lobus temporalis
50. lobus frontalis
51. lobus insularis
52. a. carotis interna
53. a. cerebri media
54. dorsum sellae
55. capsula interna
56. cisterna pontocerebellaris
57. bazální cisterny
58. cisterna laminae quadrigeminae
59. nucleus lentiformis
(globus pallidus + putamen)
60. cellulae mastoideae
61. meatus acusticus externus
62. processus condylaris mandibulae
63. musculus pterygoideus lateralis
64. lamina lateralis proc. pterygoidei
65. lamina medialis proc. pterygoidei
66. processus styloideus
67. meatus nasi communis
68. meatus nasi inferior
69. meatus nasi medius
70. meatus nasi superior
71. concha nasalis inferior
72. concha nasalis media
73. ramus mandibulae
74. processus coronoideus mandibulae
75. dens axis
76. atlas
77. condylus occipitalis
78. processus alveolaris maxillae
79. palatum durum
80. sutura palatina mediana
81. septum nasi
82. foramina palatina minora
83. foramen palatinum majus
84. crista galli
85. sutura coronalis
86. sutura sagittalis
87. sutura squamosa
88. sutura sphenofrontalis
89. musculus masseter
90. musculus temporalis
91. musculus pterygoideus medialis
92. sutura lambdoidea
93. fossa pterygopalatina
94. fissura orbitalis inferior
95. foramen rotundum
96. canalis pterygoideus
97. canalis n. hypoglossi
98. foramen jugulare
99. fissura petrooccipitalis
100. foramen ovale
101. foramen spinosum
102. canalis caroticus
103. canalis opticus
104. foramen lacerum



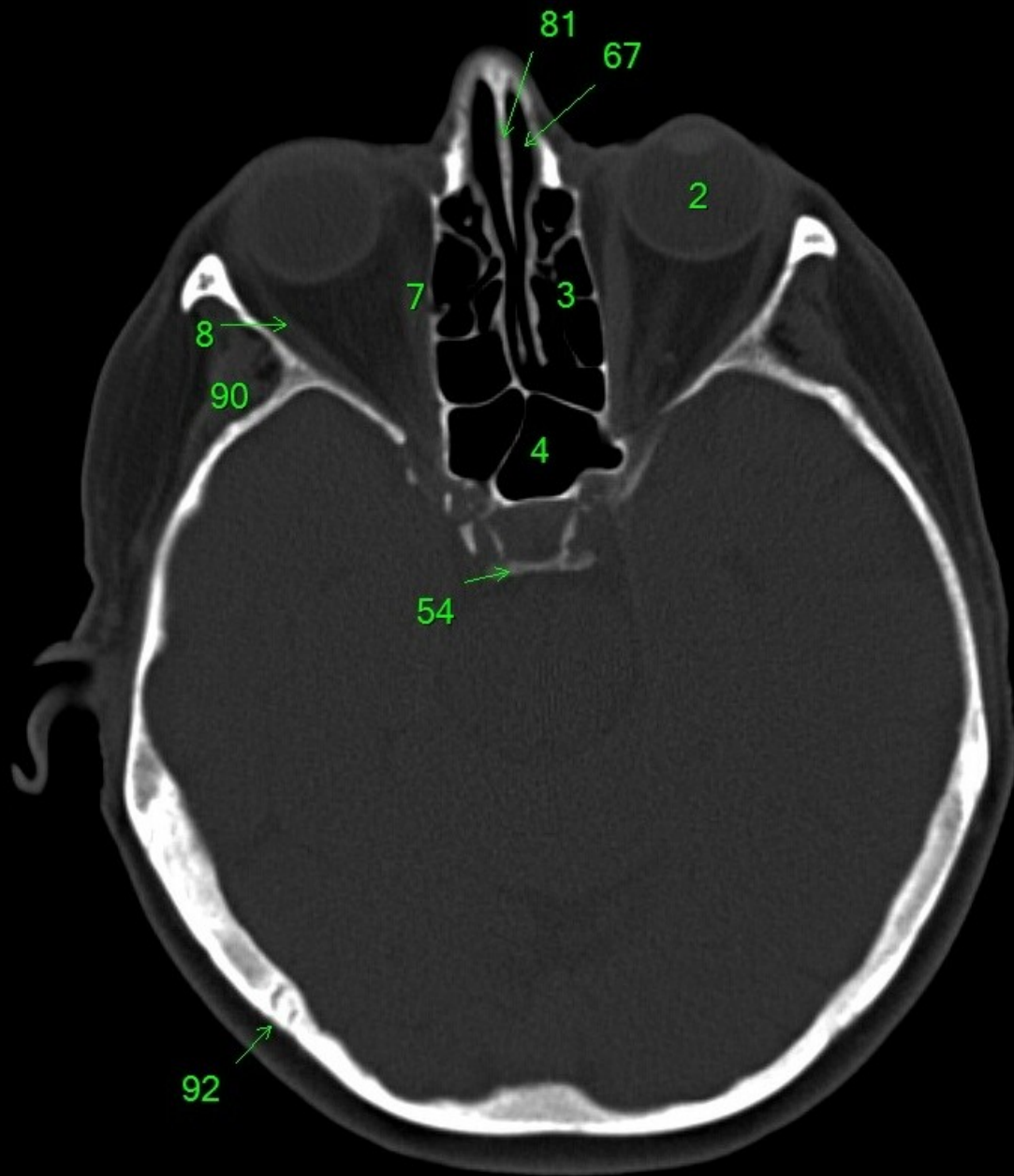
1. sinus maxillaris
2. bulbus oculi
3. sinus ethmoidalis
4. sinus sphenoidalis
5. sinus frontalis
6. n. opticus
7. m. rectus medialis
8. m. rectus lateralis
9. a. ophthalmica
10. m. rectus inferior
11. m. obliquus superior
12. m. rectus superior
13. ventr. later., cornu frontale
14. ventriculus lateralis
15. ventr. later., cornu occipitale
16. ventr. later., cornu temporale
17. sulcus centralis
18. ventriculus tertius
19. m. obliquus superior
20. cisterna ambiens
21. plexus choroideus
22. glandula pinealis (kalcifikace)
23. falx cerebri
24. tentorium cerebelli
25. septum pellucidum
26. arteria basilaris
27. ventriculus quartus
28. pedunculus cerebri
29. medulla oblongata
30. caput nuclei caudati
31. corpus nuclei caudati
32. corpus callosum, truncus
33. splenium corporis callosi
34. thalamus
35. sinus sagittalis superior
36. sinus sigmoideus
37. sinus transversus
38. mesencephalon
39. pons
40. hypophysis
41. cisterna magna cerebelli
42. tonsilla cerebelli
43. hemispherium cerebelli
44. vermis cerebelli
45. pedunculus cerebellaris
46. sulcus lateralis (Sylvii)
47. lobus occipitalis
48. lobus parietalis
49. lobus temporalis
50. lobus frontalis
51. lobus insularis
52. a. carotis interna
53. a. cerebri media
54. dorsum sellae
55. capsula interna
56. cisterna pontocerebellaris
57. bazální cisterny
58. cisterna laminae quadrigeminae
59. nucleus lentiformis (globus pallidus + putamen)
60. cellulae mastoideae
61. meatus acusticus externus
62. processus condylaris mandibulae
63. musculus pterygoideus lateralis
64. lamina lateralis proc. pterygoidei
65. lamina medialis proc. pterygoidei
66. processus styloideus
67. meatus nasi communis
68. meatus nasi inferior
69. meatus nasi medius
70. meatus nasi superior
71. concha nasalis inferior
72. concha nasalis media
73. ramus mandibulae
74. processus coronoideus mandibulae
75. dens axis
76. atlas
77. condylus occipitalis
78. processus alveolaris maxillae
79. palatum durum
80. sutura palatina mediana
81. septum nasi
82. foramina palatina minora
83. foramen palatinum majus
84. crista galli
85. sutura coronalis
86. sutura sagittalis
87. sutura squamosa
88. sutura sphenofrontalis
89. musculus masseter
90. musculus temporalis
91. musculus pterygoideus medialis
92. sutura lambdoidea
93. fossa pterygopalatina
94. fissura orbitalis inferior
95. foramen rotundum
96. canalis pterygoideus
97. canalis n. hypoglossi
98. foramen jugulare
99. fissura petrooccipitalis
100. foramen ovale
101. foramen spinosum
102. canalis caroticus
103. canalis opticus
104. foramen lacerum



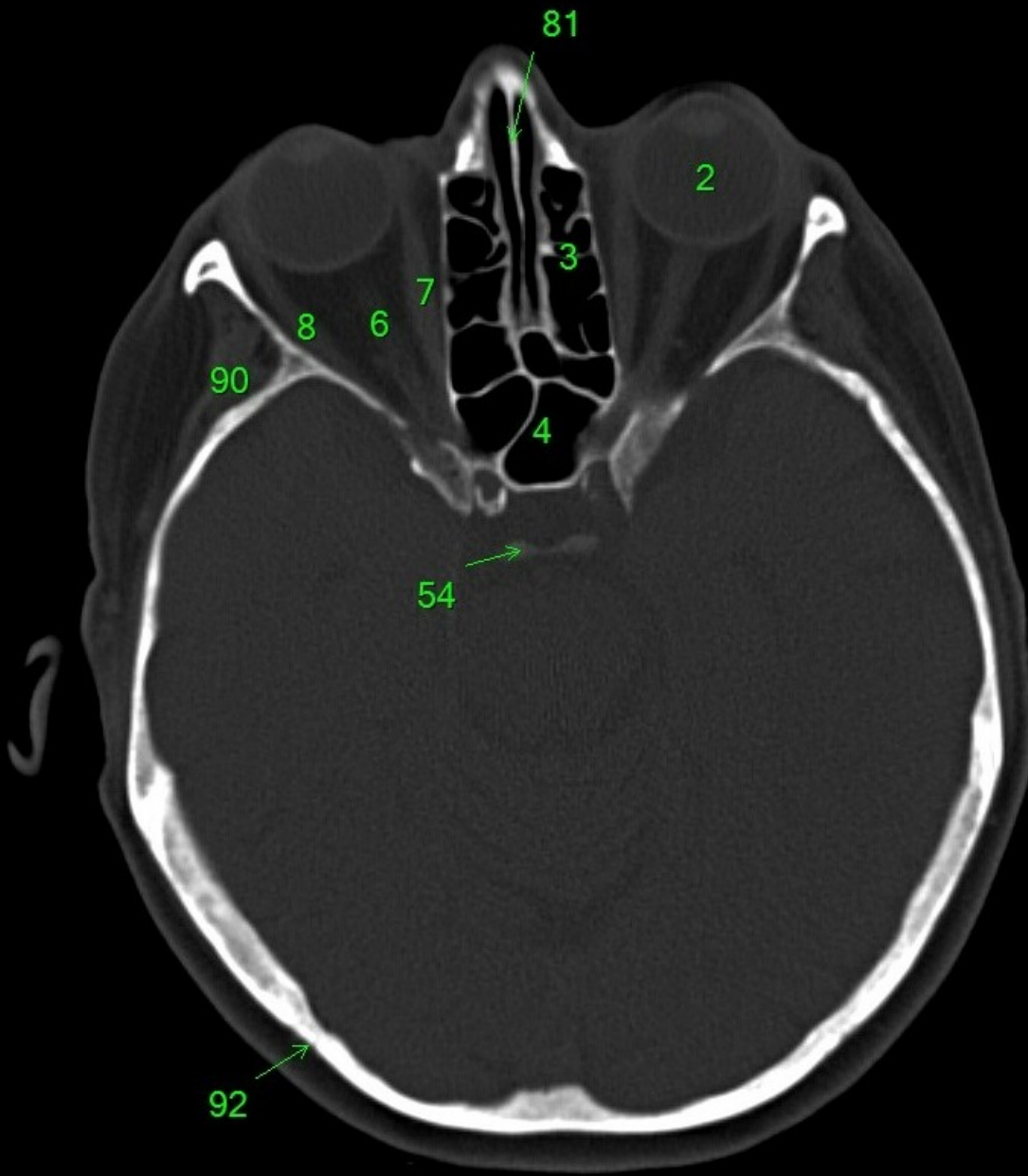
1. sinus maxillaris
2. bulbus oculi
3. sinus ethmoidalis
4. sinus sphenoidalis
5. sinus frontalis
6. n. opticus
7. m. rectus medialis
8. m. rectus lateralis
9. a. ophthalmica
10. m. rectus inferior
11. m. obliquus superior
12. m. rectus superior
13. ventr. later., cornu frontale
14. ventriculus lateralis
15. ventr. later., cornu occipitale
16. ventr. later., cornu temporale
17. sulcus centralis
18. ventriculus tertius
19. m. obliquus superior
20. cisterna ambiens
21. plexus choroideus
22. glandula pinealis (kalcifikace)
23. falx cerebri
24. tentorium cerebelli
25. septum pellucidum
26. arteria basilaris
27. ventriculus quartus
28. pedunculus cerebri
29. medulla oblongata
30. caput nuclei caudati
31. corpus nuclei caudati
32. corpus callosum, truncus
33. splenium corporis callosi
34. thalamus
35. sinus sagittalis superior
36. sinus sigmoideus
37. sinus transversus
38. mesencephalon
39. pons
40. hypophysis
41. cisterna magna cerebelli
42. tonsilla cerebelli
43. hemispherium cerebelli
44. vermis cerebelli
45. pedunculus cerebellaris
46. sulcus lateralis (Sylvii)
47. lobus occipitalis
48. lobus parietalis
49. lobus temporalis
50. lobus frontalis
51. lobus insularis
52. a. carotis interna
53. a. cerebri media
54. dorsum sellae
55. capsula interna
56. cisterna pontocerebellaris
57. bazální cisterny
58. cisterna laminae quadrigeminae
59. nucleus lentiformis (globus pallidus + putamen)
60. cellulae mastoideae
61. meatus acusticus externus
62. processus condylaris mandibulae
63. musculus pterygoideus lateralis
64. lamina lateralis proc. pterygoidei
65. lamina medialis proc. pterygoidei
66. processus styloideus
67. meatus nasi communis
68. meatus nasi inferior
69. meatus nasi medius
70. meatus nasi superior
71. concha nasalis inferior
72. concha nasalis media
73. ramus mandibulae
74. processus coronoideus mandibulae
75. dens axis
76. atlas
77. condylus occipitalis
78. processus alveolaris maxillae
79. palatum durum
80. sutura palatina mediana
81. septum nasi
82. foramina palatina minora
83. foramen palatinum majus
84. crista galli
85. sutura coronalis
86. sutura sagittalis
87. sutura squamosa
88. sutura sphenofrontalis
89. musculus masseter
90. musculus temporalis
91. musculus pterygoideus medialis
92. sutura lambdoidea
93. fossa pterygopalatina
94. fissura orbitalis inferior
95. foramen rotundum
96. canalis pterygoideus
97. canalis n. hypoglossi
98. foramen jugulare
99. fissura petrooccipitalis
100. foramen ovale
101. foramen spinosum
102. canalis caroticus
103. canalis opticus
104. foramen lacerum



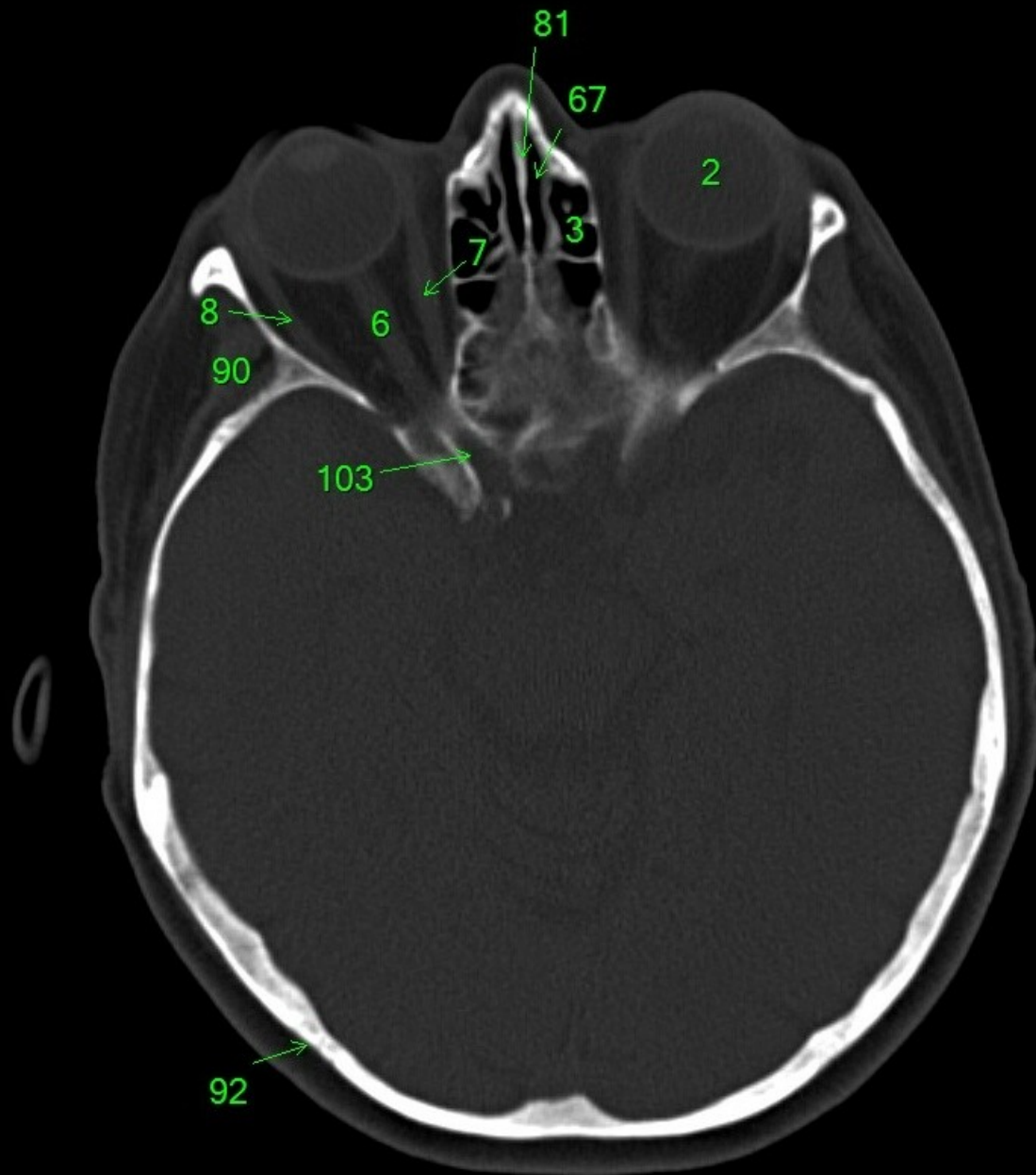
1. sinus maxillaris
2. bulbus oculi
3. sinus ethmoidalis
4. sinus sphenoidalis
5. sinus frontalis
6. n. opticus
7. m. rectus medialis
8. m. rectus lateralis
9. a. ophthalmica
10. m. rectus inferior
11. m. obliquus inferior
12. m. rectus superior
13. ventr. later., cornu frontale
14. ventriculus lateralis
15. ventr. later., cornu occipitale
16. ventr. later., cornu temporale
17. sulcus centralis
18. ventriculus tertius
19. m. obliquus superior
20. cisterna ambiens
21. plexus choroideus
22. glandula pinealis (kalcifikace)
23. falx cerebri
24. tentorium cerebelli
25. septum pellucidum
26. arteria basilaris
27. ventriculus quartus
28. pedunculus cerebri
29. medulla oblongata
30. caput nucleí caudati
31. corpus nucleí caudati
32. corpus callosum, truncus
33. splenium corporis callosi
34. thalamus
35. sinus sagittalis superior
36. sinus sigmoideus
37. sinus transversus
38. mesencephalon
39. pons
40. hypophysis
41. cisterna magna cerebelli
42. tonsilla cerebelli
43. hemispherium cerebelli
44. vermis cerebelli
45. pedunculus cerebellaris
46. sulcus lateralis (Sylvii)
47. lobus occipitalis
48. lobus parietalis
49. lobus temporalis
50. lobus frontalis
51. lobus insularis
52. a. carotis interna
53. a. cerebri media
54. dorsum sellae
55. capsula interna
56. cisterna pontocerebellaris
57. bazální cisterny
58. cisterna laminae quadrigeminae
59. nucleus lentiformis (globus pallidus + putamen)
60. cellulae mastoideae
61. meatus acusticus externus
62. processus condylaris mandibulae
63. musculus pterygoideus lateralis
64. lamina lateralis proc. pterygoidei
65. lamina medialis proc. pterygoidei
66. processus styloideus
67. meatus nasi communis
68. meatus nasi inferior
69. meatus nasi medius
70. meatus nasi superior
71. concha nasalis inferior
72. concha nasalis media
73. ramus mandibulae
74. processus coronoideus mandibulae
75. dens axis
76. atlas
77. condylus occipitalis
78. processus alveolaris maxillae
79. palatum durum
80. sutura palatina mediana
81. septum nasi
82. foramina palatina minora
83. foramen palatinum majus
84. crista galli
85. sutura coronalis
86. sutura sagittalis
87. sutura squamosa
88. sutura sphenofrontalis
89. musculus masseter
90. musculus temporalis
91. musculus pterygoideus medialis
92. sutura lambdoidea
93. fossa pterygopalatina
94. fissura orbitalis inferior
95. foramen rotundum
96. canalis pterygoideus
97. canalis n. hypoglossi
98. foramen jugulare
99. fissura petrooccipitalis
100. foramen ovale
101. foramen spinosum
102. canalis caroticus
103. canalis opticus
104. foramen lacerum



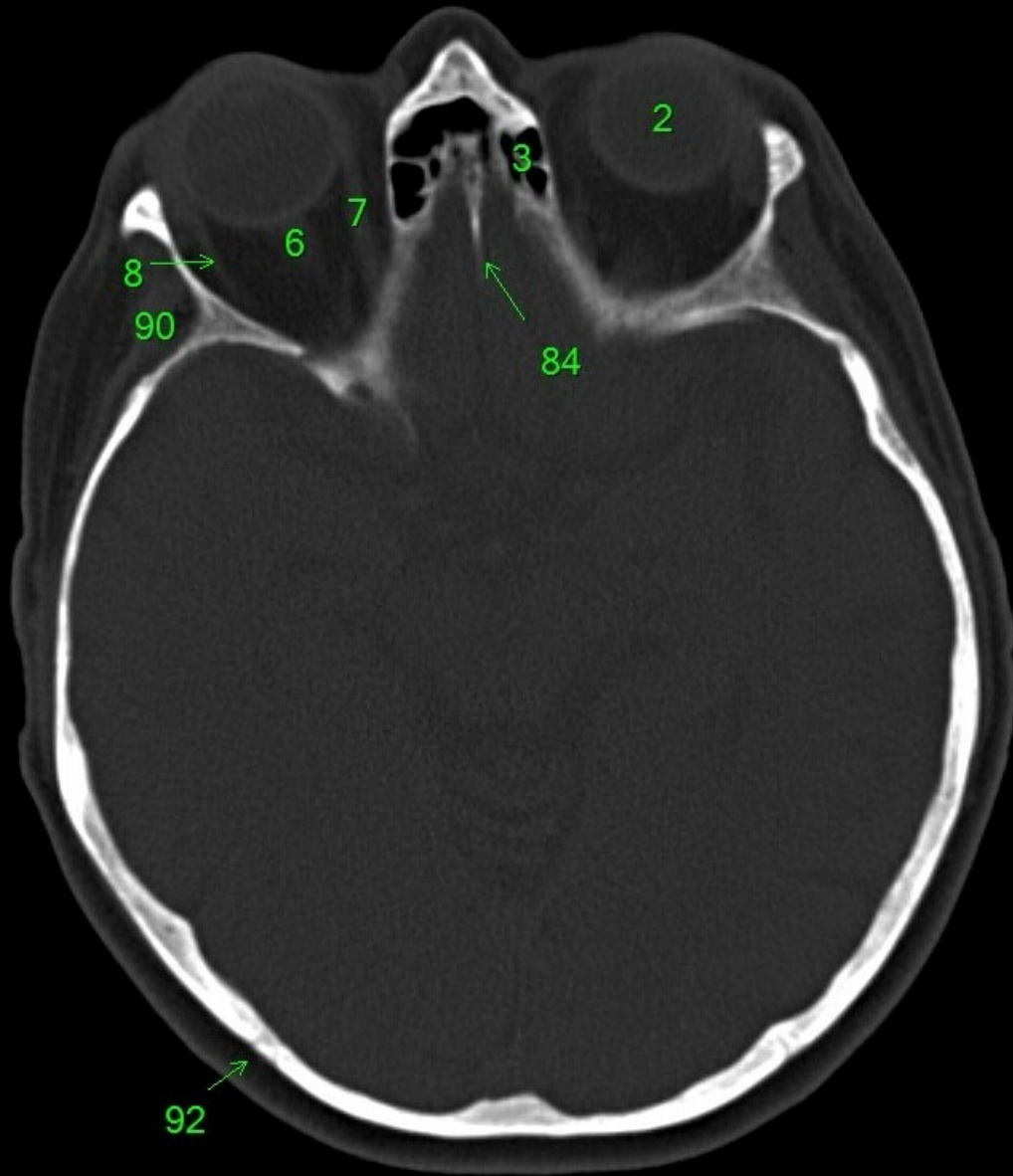
1. sinus maxillaris
2. bulbus oculi
3. sinus ethmoidalis
4. sinus sphenoidalis
5. sinus frontalis
6. n. opticus
7. m. rectus medialis
8. m. rectus lateralis
9. a. ophthalmica
10. m. rectus inferior
11. m. obliquus inferior
12. m. rectus superior
13. ventr. later., cornu frontale
14. ventriculus lateralis
15. ventr. later., cornu occipitale
16. ventr. later., cornu temporale
17. sulcus centralis
18. ventriculus tertius
19. m. obliquus superior
20. cisterna ambiens
21. plexus choroideus
22. glandula pinealis (kalcifikace)
23. falx cerebri
24. tentorium cerebelli
25. septum pellucidum
26. arteria basilaris
27. ventriculus quartus
28. pedunculus cerebri
29. medulla oblongata
30. caput nuclei caudati
31. corpus nuclei caudati
32. corpus callosum, truncus
33. splenium corporis callosi
34. thalamus
35. sinus sagittalis superior
36. sinus sigmoideus
37. sinus transversus
38. mesencephalon
39. pons
40. hypophysis
41. cisterna magna cerebelli
42. tonsilla cerebelli
43. hemispherium cerebelli
44. vermis cerebelli
45. pedunculus cerebellaris
46. sulcus lateralis (Sylvii)
47. lobus occipitalis
48. lobus parietalis
49. lobus temporalis
50. lobus frontalis
51. lobus insularis
52. a. carotis interna
53. a. cerebri media
54. dorsum sellae
55. capsula interna
56. cisterna pontocerebellaris
57. bazální cisterny
58. cisterna laminae quadrigeminae
59. nucleus lentiformis (globus pallidus + putamen)
60. cellulae mastoideae
61. meatus acusticus externus
62. processus condylaris mandibulae
63. musculus pterygoideus lateralis
64. lamina lateralis proc. pterygoidei
65. lamina medialis proc. pterygoidei
66. processus styloideus
67. meatus nasi communis
68. meatus nasi inferior
69. meatus nasi medius
70. meatus nasi superior
71. concha nasalis inferior
72. concha nasalis media
73. ramus mandibulae
74. processus coronoideus mandibulae
75. dens axis
76. atlas
77. condylus occipitalis
78. processus alveolaris maxillae
79. palatum durum
80. sutura palatina mediana
81. septum nasi
82. foramina palatina minora
83. foramen palatinum majus
84. crista galli
85. sutura coronalis
86. sutura sagittalis
87. sutura squamosa
88. sutura sphenofrontalis
89. musculus masseter
90. musculus temporalis
91. musculus pterygoideus medialis
92. sutura lambdoidea
93. fossa pterygopalatina
94. fissura orbitalis inferior
95. foramen rotundum
96. canalis pterygoideus
97. canalis n. hypoglossi
98. foramen jugulare
99. fissura petrooccipitalis
100. foramen ovale
101. foramen spinosum
102. canalis caroticus
103. canalis opticus
104. foramen lacerum



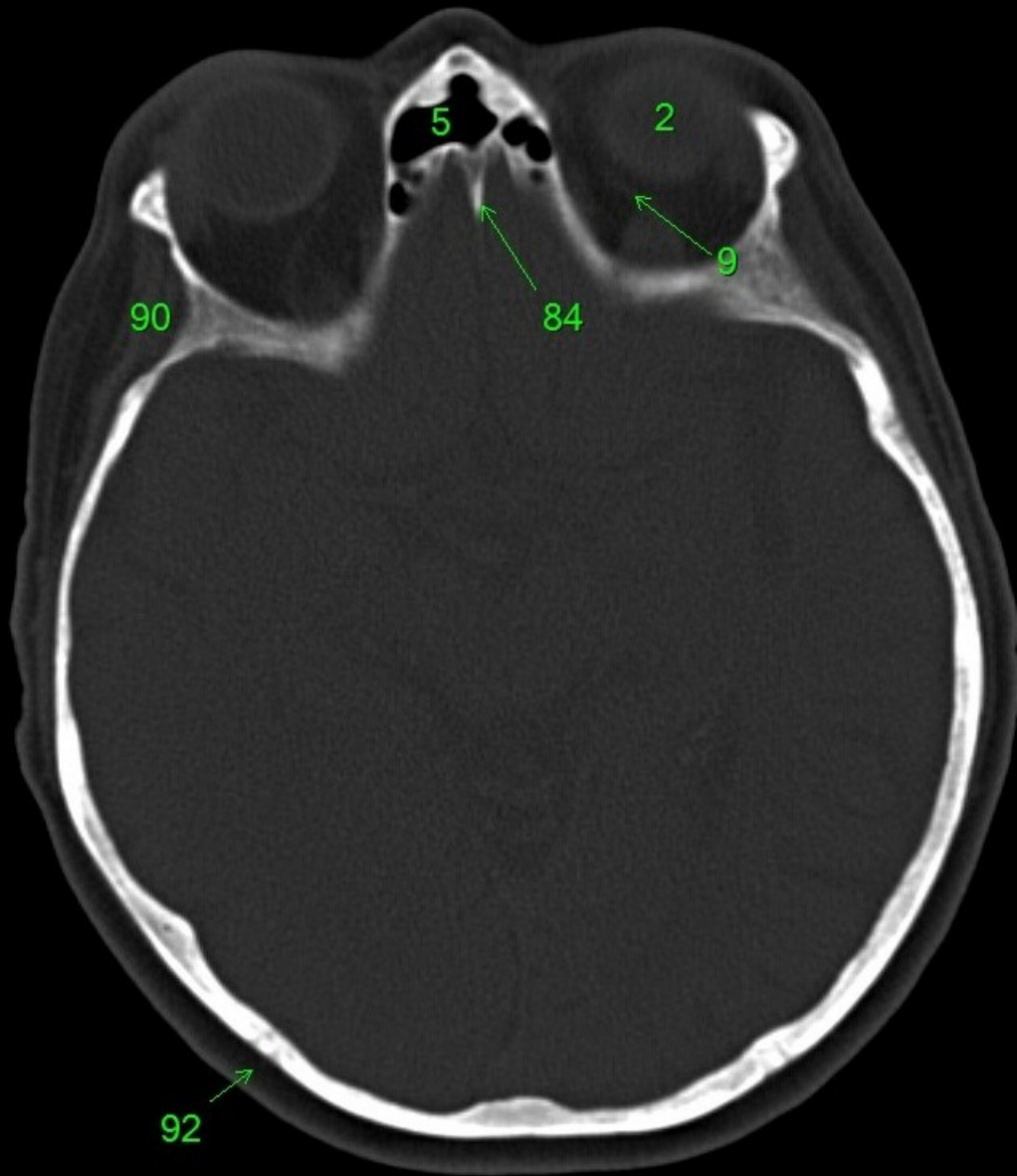
1. sinus maxillaris
2. bulbus oculi
3. sinus ethmoidalis
4. sinus sphenoidalis
5. sinus frontalis
6. n. opticus
7. m. rectus medialis
8. m. rectus lateralis
9. a. ophthalmica
10. m. rectus inferior
11. m. obliquus inferior
12. m. rectus superior
13. ventr. later., cornu frontale
14. ventriculus lateralis
15. ventr. later., cornu occipitale
16. ventr. later., cornu temporale
17. sulcus centralis
18. ventriculus tertius
19. m. obliquus superior
20. cisterna ambiens
21. plexus choroideus
22. glandula pinealis (kalcifikace)
23. falx cerebri
24. tentorium cerebelli
25. septum pellucidum
26. arteria basilaris
27. ventriculus quartus
28. pedunculus cerebri
29. medulla oblongata
30. caput nuclei caudati
31. corpus nuclei caudati
32. corpus callosum, truncus
33. splenium corporis callosi
34. thalamus
35. sinus sagittalis superior
36. sinus sigmoideus
37. sinus transversus
38. mesencephalon
39. pons
40. hypophysis
41. cisterna magna cerebelli
42. tonsilla cerebelli
43. hemispherium cerebelli
44. vermis cerebelli
45. pedunculus cerebellaris
46. sulcus lateralis (Sylvii)
47. lobus occipitalis
48. lobus parietalis
49. lobus temporalis
50. lobus frontalis
51. lobus insularis
52. a. carotis interna
53. a. cerebri media
54. dorsum sellae
55. capsula interna
56. cisterna pontocerebellaris
57. bazální cisterny
58. cisterna laminae quadrigeminae
59. nucleus lentiformis (globus pallidus + putamen)
60. cellulae mastoideae
61. meatus acusticus externus
62. processus condylaris mandibulae
63. musculus pterygoideus lateralis
64. lamina lateralis proc. pterygoidei
65. lamina medialis proc. pterygoidei
66. processus styloideus
67. meatus nasi communis
68. meatus nasi inferior
69. meatus nasi medius
70. meatus nasi superior
71. concha nasalis inferior
72. concha nasalis media
73. ramus mandibulae
74. processus coronoideus mandibulae
75. dens axis
76. atlas
77. condylus occipitalis
78. processus alveolaris maxillae
79. palatum durum
80. sutura palatina mediana
81. septum nasi
82. foramina palatina minora
83. foramen palatinum majus
84. crista galli
85. sutura coronalis
86. sutura sagittalis
87. sutura squamosa
88. sutura sphenofrontalis
89. musculus masseter
90. musculus temporalis
91. musculus pterygoideus medialis
92. sutura lambdoidea
93. fossa pterygopalatina
94. fissura orbitalis inferior
95. foramen rotundum
96. canalis pterygoideus
97. canalis n. hypoglossi
98. foramen jugulare
99. fissura petrooccipitalis
100. foramen ovale
101. foramen spinosum
102. canalis caroticus
103. canalis opticus
104. foramen lacerum



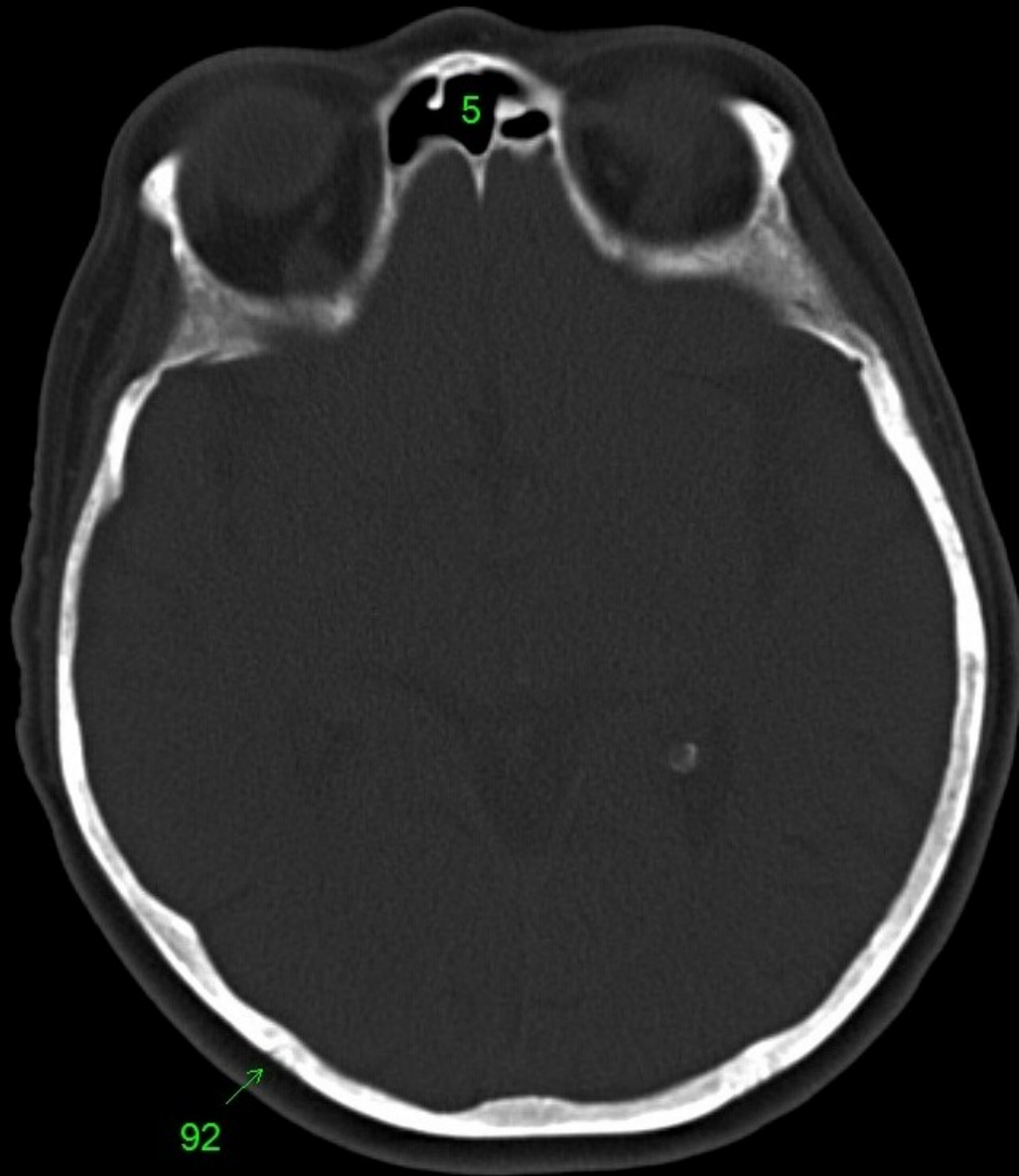
1. sinus maxillaris
2. bulbus oculi
3. sinus ethmoidalis
4. sinus sphenoidalis
5. sinus frontalis
6. n. opticus
7. m. rectus medialis
8. m. rectus lateralis
9. a. ophthalmica
10. m. rectus inferior
11. m. obliquus inferior
12. m. rectus superior
13. ventr. later., cornu frontale
14. ventriculus lateralis
15. ventr. later., cornu occipitale
16. ventr. later., cornu temporale
17. sulcus centralis
18. ventriculus tertius
19. m. obliquus superior
20. cisterna ambiens
21. plexus choroideus
22. glandula pinealis (kalcifikace)
23. falx cerebri
24. tentorium cerebelli
25. septum pellucidum
26. arteria basilaris
27. ventriculus quartus
28. pedunculus cerebri
29. medulla oblongata
30. caput nuclei caudati
31. corpus nuclei caudati
32. corpus callosum, truncus
33. splenium corporis callosi
34. thalamus
35. sinus sagittalis superior
36. sinus sigmoideus
37. sinus transversus
38. mesencephalon
39. pons
40. hypophysis
41. cisterna magna cerebelli
42. tonsilla cerebelli
43. hemispherium cerebelli
44. vermis cerebelli
45. pedunculus cerebellaris
46. sulcus lateralis (Sylvii)
47. lobus occipitalis
48. lobus parietalis
49. lobus temporalis
50. lobus frontalis
51. lobus insularis
52. a. carotis interna
53. a. cerebri media
54. dorsum sellae
55. capsula interna
56. cisterna pontocerebellaris
57. bazální cisterny
58. cisterna laminae quadrigeminae
59. nucleus lentiformis (globus pallidus + putamen)
60. cellulae mastoideae
61. meatus acusticus externus
62. processus condylaris mandibulae
63. musculus pterygoideus lateralis
64. lamina lateralis proc. pterygoidei
65. lamina medialis proc. pterygoidei
66. processus styloideus
67. meatus nasi communis
68. meatus nasi inferior
69. meatus nasi medius
70. meatus nasi superior
71. concha nasalis inferior
72. concha nasalis media
73. ramus mandibulae
74. processus coronoideus mandibulae
75. dens axis
76. atlas
77. condylus occipitalis
78. processus alveolaris maxillae
79. palatum durum
80. sutura palatina mediana
81. septum nasi
82. foramina palatina minora
83. foramen palatinum majus
84. crista galli
85. sutura coronalis
86. sutura sagittalis
87. sutura squamosa
88. sutura sphenofrontalis
89. musculus masseter
90. musculus temporalis
91. musculus pterygoideus medialis
92. sutura lambdoidea
93. fossa pterygopalatina
94. fissura orbitalis inferior
95. foramen rotundum
96. canalis pterygoideus
97. canalis n. hypoglossi
98. foramen jugulare
99. fissura petrooccipitalis
100. foramen ovale
101. foramen spinosum
102. canalis caroticus
103. canalis opticus
104. foramen lacerum



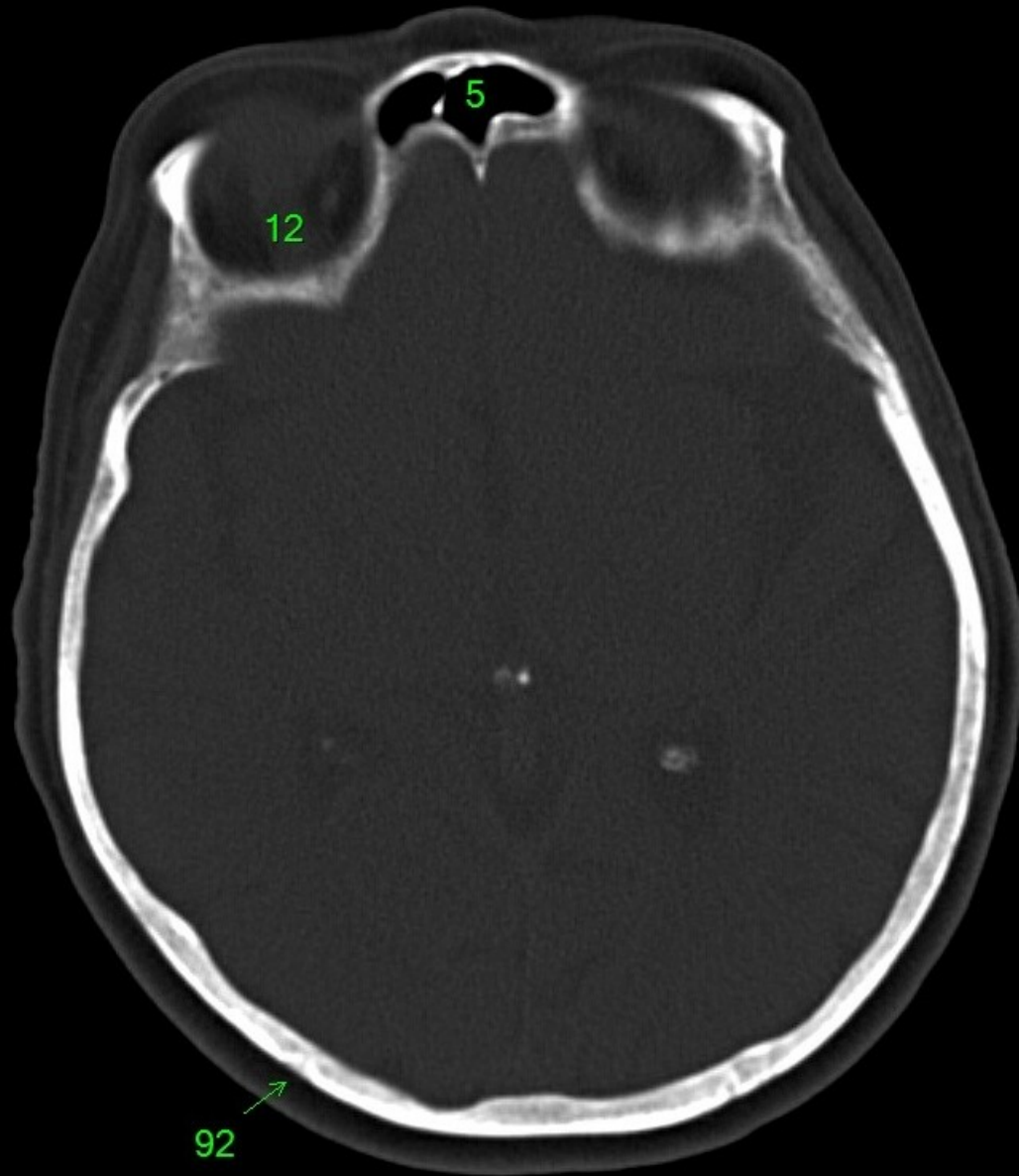
1. sinus maxillaris
2. bulbus oculi
3. sinus ethmoidalis
4. sinus sphenoidalis
5. sinus frontalis
6. n. opticus
7. m. rectus medialis
8. m. rectus lateralis
9. a. ophthalmica
10. m. rectus inferior
11. m. obliquus inferior
12. m. rectus superior
13. ventr. later., cornu frontale
14. ventriculus lateralis
15. ventr. later., cornu occipitale
16. ventr. later., cornu temporale
17. sulcus centralis
18. ventriculus tertius
19. m. obliquus superior
20. cisterna ambiens
21. plexus choroideus
22. glandula pinealis (kalcifikace)
23. falx cerebri
24. tentorium cerebelli
25. septum pellucidum
26. arteria basilaris
27. ventriculus quartus
28. pedunculus cerebri
29. medulla oblongata
30. caput nuclei caudati
31. corpus nuclei caudati
32. corpus callosum, truncus
33. splenium corporis callosi
34. thalamus
35. sinus sagittalis superior
36. sinus sigmoideus
37. sinus transversus
38. mesencephalon
39. pons
40. hypophysis
41. cisterna magna cerebelli
42. tonsilla cerebelli
43. hemispherium cerebelli
44. vermis cerebelli
45. pedunculus cerebellaris
46. sulcus lateralis (Sylvii)
47. lobus occipitalis
48. lobus parietalis
49. lobus temporalis
50. lobus frontalis
51. lobus insularis
52. a. carotis interna
53. a. cerebri media
54. dorsum sellae
55. capsula interna
56. cisterna pontocerebellaris
57. bazální cisterny
58. cisterna laminae quadrigeminae
59. nucleus lentiformis
(globus pallidus + putamen)
60. cellulae mastoideae
61. meatus acusticus externus
62. processus condylaris mandibulae
63. musculus pterygoideus lateralis
64. lamina lateralis proc. pterygoidei
65. lamina medialis proc. pterygoidei
66. processus styloideus
67. meatus nasi communis
68. meatus nasi inferior
69. meatus nasi medius
70. meatus nasi superior
71. concha nasalis inferior
72. concha nasalis media
73. ramus mandibulae
74. processus coronoideus mandibulae
75. dens axis
76. atlas
77. condylus occipitalis
78. processus alveolaris maxillae
79. palatum durum
80. sutura palatina mediana
81. septum nasi
82. foramina palatina minora
83. foramen palatinum majus
84. crista galli
85. sutura coronalis
86. sutura sagittalis
87. sutura squamosa
88. sutura sphenofrontalis
89. musculus masseter
90. musculus temporalis
91. musculus pterygoideus medialis
92. sutura lambdoidea
93. fossa pterygopalatina
94. fissura orbitalis inferior
95. foramen rotundum
96. canalis pterygoideus
97. canalis n. hypoglossi
98. foramen jugulare
99. fissura petrooccipitalis
100. foramen ovale
101. foramen spinosum
102. canalis caroticus
103. canalis opticus
104. foramen lacerum



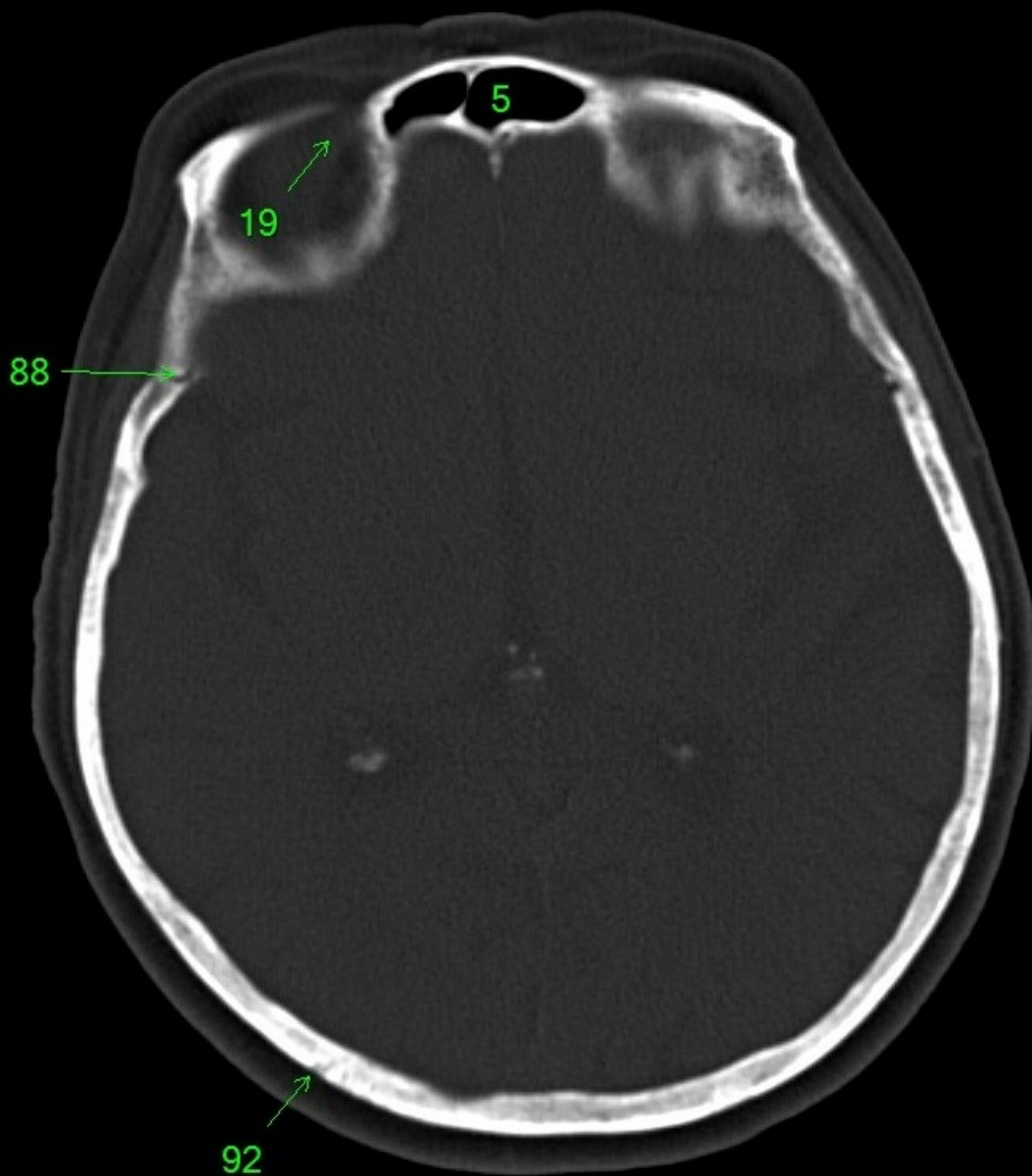
- | | |
|-------------------------------------|--|
| 1. sinus maxillaris | 54. dorsum sellae |
| 2. bulbus oculi | 55. capsula interna |
| 3. sinus ethmoidalis | 56. cisterna pontocerebellaris |
| 4. sinus sphenoidalis | 57. bazální cisterny |
| 5. sinus frontalis | 58. cisterna laminae quadrigeminae |
| 6. n. opticus | 59. nucleus lentiformis
(globus pallidus + putamen) |
| 7. m. rectus medialis | 60. cellulae mastoideae |
| 8. m. rectus lateralis | 61. meatus acusticus externus |
| 9. a. ophthalmica | 62. processus condylaris mandibulae |
| 10. m. rectus inferior | 63. musculus pterygoideus lateralis |
| 11. m. obliquus inferior | 64. lamina lateralis proc. pterygoidei |
| 12. m. rectus superior | 65. lamina medialis proc. pterygoidei |
| 13. ventr. later., cornu frontale | 66. processus styloideus |
| 14. ventriculus lateralis | 67. meatus nasi communis |
| 15. ventr. later., cornu occipitale | 68. meatus nasi inferior |
| 16. ventr. later., cornu temporale | 69. meatus nasi medius |
| 17. sulcus centralis | 70. meatus nasi superior |
| 18. ventriculus tertius | 71. concha nasalis inferior |
| 19. m. obliquus superior | 72. concha nasalis media |
| 20. cisterna ambiens | 73. ramus mandibulae |
| 21. plexus choroideus | 74. processus coronoideus mandibulae |
| 22. glandula pinealis (kalcifikace) | 75. dens axis |
| 23. falx cerebri | 76. atlas |
| 24. tentorium cerebelli | 77. condylus occipitalis |
| 25. septum pellucidum | 78. processus alveolaris maxillae |
| 26. arteria basilaris | 79. palatum durum |
| 27. ventriculus quartus | 80. sutura palatina mediana |
| 28. pedunculus cerebri | 81. septum nasi |
| 29. medulla oblongata | 82. foramina palatina minora |
| 30. caput nuclei caudati | 83. foramen palatinum majus |
| 31. corpus nuclei caudati | 84. crista galli |
| 32. corpus callosum, truncus | 85. sutura coronalis |
| 33. splenium corporis callosi | 86. sutura sagittalis |
| 34. thalamus | 87. sutura squamosa |
| 35. sinus sagittalis superior | 88. sutura sphenofrontalis |
| 36. sinus sigmoideus | 89. musculus masseter |
| 37. sinus transversus | 90. musculus temporalis |
| 38. mesencephalon | 91. musculus pterygoideus medialis |
| 39. pons | 92. sutura lambdoidea |
| 40. hypophysis | 93. fossa pterygopalatina |
| 41. cisterna magna cerebelli | 94. fissura orbitalis inferior |
| 42. tonsilla cerebelli | 95. foramen rotundum |
| 43. hemispherium cerebelli | 96. canalis pterygoideus |
| 44. vermis cerebelli | 97. canalis n. hypoglossi |
| 45. pedunculus cerebellaris | 98. foramen jugulare |
| 46. sulcus lateralis (Sylvii) | 99. fissura petrooccipitalis |
| 47. lobus occipitalis | 100. foramen ovale |
| 48. lobus parietalis | 101. foramen spinosum |
| 49. lobus temporalis | 102. canalis caroticus |
| 50. lobus frontalis | 103. canalis opticus |
| 51. lobus insularis | 104. foramen lacerum |
| 52. a. carotis interna | |
| 53. a. cerebri media | |



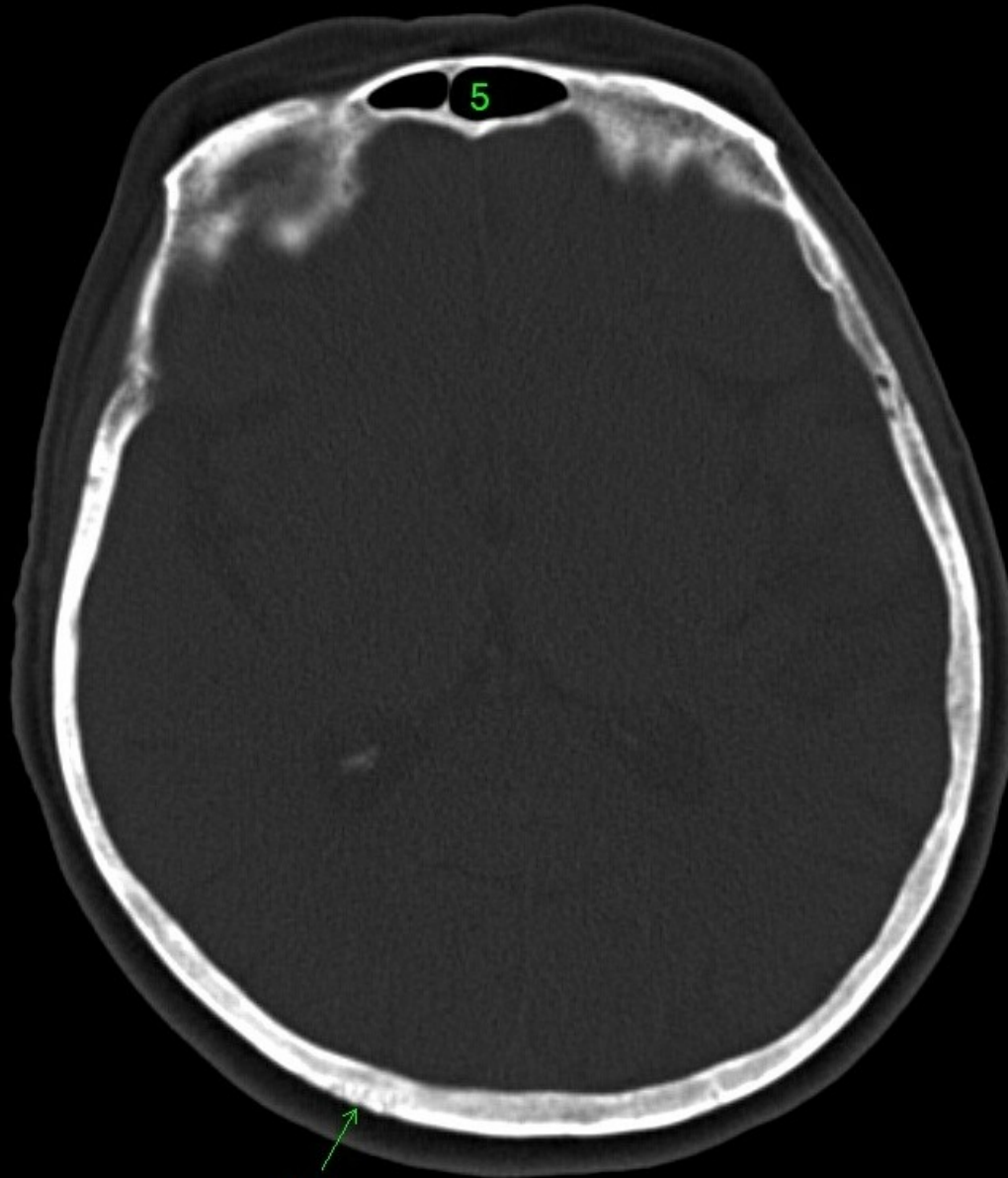
1. sinus maxillaris
2. bulbus oculi
3. sinus ethmoidalis
4. sinus sphenoidalis
5. sinus frontalis
6. n. opticus
7. m. rectus medialis
8. m. rectus lateralis
9. a. ophthalmica
10. m. rectus inferior
11. m. obliquus inferior
12. m. rectus superior
13. ventr. later., cornu frontale
14. ventriculus lateralis
15. ventr. later., cornu occipitale
16. ventr. later., cornu temporale
17. sulcus centralis
18. ventriculus tertius
19. m. obliquus superior
20. cisterna ambiens
21. plexus choroideus
22. glandula pinealis (kalcifikace)
23. falx cerebri
24. tentorium cerebelli
25. septum pellucidum
26. arteria basilaris
27. ventriculus quartus
28. pedunculus cerebri
29. medulla oblongata
30. caput nuclei caudati
31. corpus nuclei caudati
32. corpus callosum, truncus
33. splenium corporis callosi
34. thalamus
35. sinus sagittalis superior
36. sinus sigmoideus
37. sinus transversus
38. mesencephalon
39. pons
40. hypophysis
41. cisterna magna cerebelli
42. tonsilla cerebelli
43. hemispherium cerebelli
44. vermis cerebelli
45. pedunculus cerebellaris
46. sulcus lateralis (Sylvii)
47. lobus occipitalis
48. lobus parietalis
49. lobus temporalis
50. lobus frontalis
51. lobus insularis
52. a. carotis interna
53. a. cerebri media
54. dorsum sellae
55. capsula interna
56. cisterna pontocerebellaris
57. bazální cisterny
58. cisterna laminae quadrigeminae
59. nucleus lentiformis
(globus pallidus + putamen)
60. cellulae mastoideae
61. meatus acusticus externus
62. processus condylaris mandibulae
63. musculus pterygoideus lateralis
64. lamina lateralis proc. pterygoidei
65. lamina medialis proc. pterygoidei
66. processus styloideus
67. meatus nasi communis
68. meatus nasi inferior
69. meatus nasi medius
70. meatus nasi superior
71. concha nasalis inferior
72. concha nasalis media
73. ramus mandibulae
74. processus coronoideus mandibulae
75. dens axis
76. atlas
77. condylus occipitalis
78. processus alveolaris maxillae
79. palatum durum
80. sutura palatina mediana
81. septum nasi
82. foramina palatina minora
83. foramen palatinum majus
84. crista galli
85. sutura coronalis
86. sutura sagittalis
87. sutura squamosa
88. sutura sphenofrontalis
89. musculus masseter
90. musculus temporalis
91. musculus pterygoideus medialis
92. sutura lambdoidea
93. fossa pterygopalatina
94. fissura orbitalis inferior
95. foramen rotundum
96. canalis pterygoideus
97. canalis n. hypoglossi
98. foramen jugulare
99. fissura petrooccipitalis
100. foramen ovale
101. foramen spinosum
102. canalis caroticus
103. canalis opticus
104. foramen lacerum



1. sinus maxillaris
2. bulbus oculi
3. sinus ethmoidalis
4. sinus sphenoidalis
5. sinus frontalis
6. n. opticus
7. m. rectus medialis
8. m. rectus lateralis
9. a. ophthalmica
10. m. rectus inferior
11. m. obliquus inferior
12. m. rectus superior
13. ventr. later., cornu frontale
14. ventriculus lateralis
15. ventr. later., cornu occipitale
16. ventr. later., cornu temporale
17. sulcus centralis
18. ventriculus tertius
19. m. obliquus superior
20. cisterna ambiens
21. plexus choroideus
22. glandula pinealis (kalcifikace)
23. falx cerebri
24. tentorium cerebelli
25. septum pellucidum
26. arteria basilaris
27. ventriculus quartus
28. pedunculus cerebri
29. medulla oblongata
30. caput nuclei caudati
31. corpus nuclei caudati
32. corpus callosum, truncus
33. splenium corporis callosi
34. thalamus
35. sinus sagittalis superior
36. sinus sigmoideus
37. sinus transversus
38. mesencephalon
39. pons
40. hypophysis
41. cisterna magna cerebelli
42. tonsilla cerebelli
43. hemispherium cerebelli
44. vermis cerebelli
45. pedunculus cerebellaris
46. sulcus lateralis (Sylvii)
47. lobus occipitalis
48. lobus parietalis
49. lobus temporalis
50. lobus frontalis
51. lobus insularis
52. a. carotis interna
53. a. cerebri media
54. dorsum sellae
55. capsula interna
56. cisterna pontocerebellaris
57. bazální cisterny
58. cisterna laminae quadrigeminae
59. nucleus lentiformis
(globus pallidus + putamen)
60. cellulae mastoideae
61. meatus acusticus externus
62. processus condylaris mandibulae
63. musculus pterygoideus lateralis
64. lamina lateralis proc. pterygoidei
65. lamina medialis proc. pterygoidei
66. processus styloideus
67. meatus nasi communis
68. meatus nasi inferior
69. meatus nasi medius
70. meatus nasi superior
71. concha nasalis inferior
72. concha nasalis media
73. ramus mandibulae
74. processus coronoideus mandibulae
75. dens axis
76. atlas
77. condylus occipitalis
78. processus alveolaris maxillae
79. palatum durum
80. sutura palatina mediana
81. septum nasi
82. foramina palatina minora
83. foramen palatinum majus
84. crista galli
85. sutura coronalis
86. sutura sagittalis
87. sutura squamosa
88. sutura sphenofrontalis
89. musculus masseter
90. musculus temporalis
91. musculus pterygoideus medialis
92. sutura lambdoidea
93. fossa pterygopalatina
94. fissura orbitalis inferior
95. foramen rotundum
96. canalis pterygoideus
97. canalis n. hypoglossi
98. foramen jugulare
99. fissura petrooccipitalis
100. foramen ovale
101. foramen spinosum
102. canalis caroticus
103. canalis opticus
104. foramen lacerum

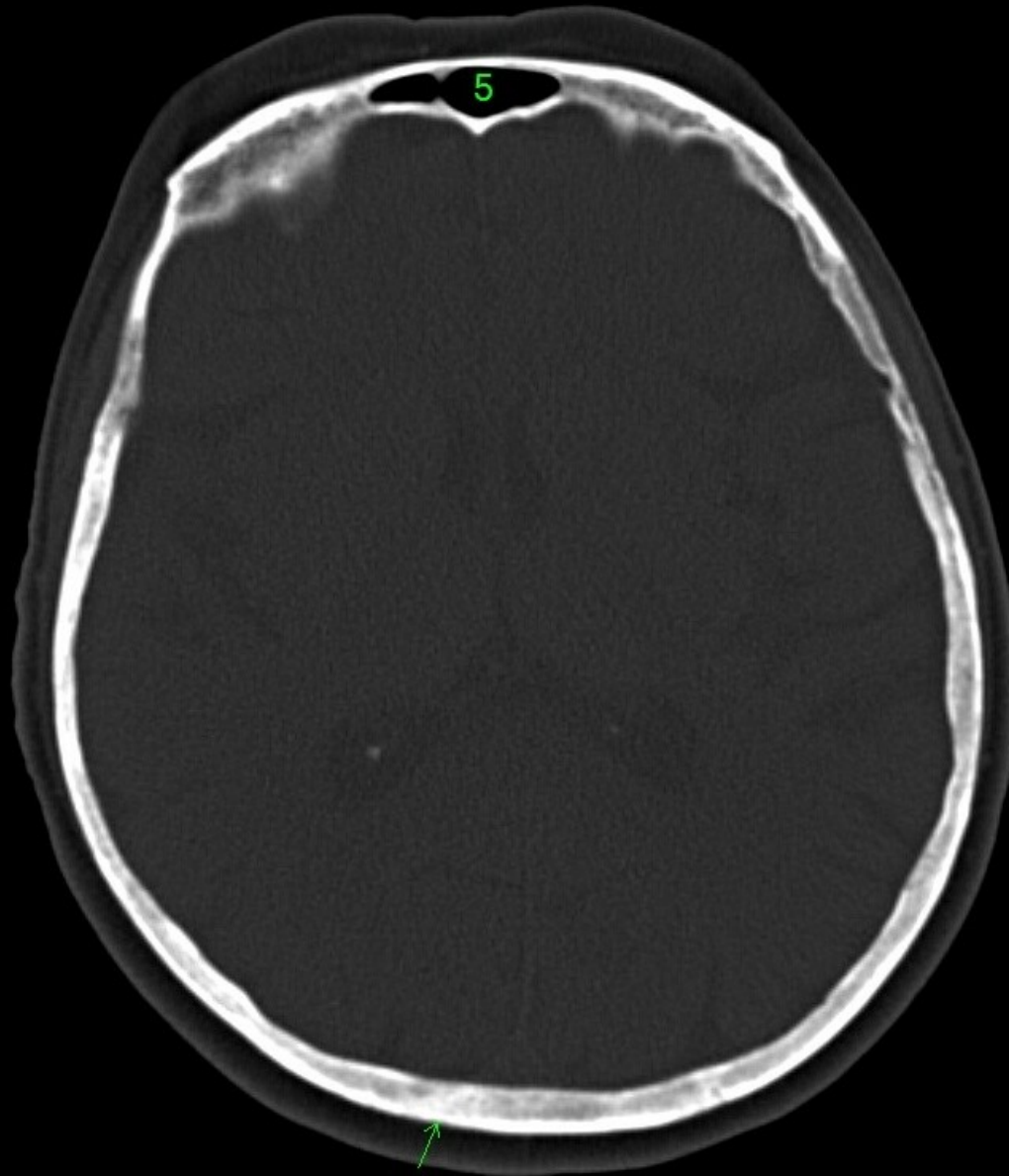


1. sinus maxillaris
2. bulbus oculi
3. sinus ethmoidalis
4. sinus sphenoidalis
5. sinus frontalis
6. n. opticus
7. m. rectus medialis
8. m. rectus lateralis
9. a. ophthalmica
10. m. rectus inferior
11. m. obliquus inferior
12. m. rectus superior
13. ventr. later., cornu frontale
14. ventriculus lateralis
15. ventr. later., cornu occipitale
16. ventr. later., cornu temporale
17. sulcus centralis
18. ventriculus tertius
19. m. obliquus superior
20. cisterna ambiens
21. plexus choroideus
22. glandula pinealis (kalcifikace)
23. falx cerebri
24. tentorium cerebelli
25. septum pellucidum
26. arteria basilaris
27. ventriculus quartus
28. pedunculus cerebri
29. medulla oblongata
30. caput nuclei caudati
31. corpus nuclei caudati
32. corpus callosum, truncus
33. splenium corporis callosi
34. thalamus
35. sinus sagittalis superior
36. sinus sigmoideus
37. sinus transversus
38. mesencephalon
39. pons
40. hypophysis
41. cisterna magna cerebelli
42. tonsilla cerebelli
43. hemispherium cerebelli
44. vermis cerebelli
45. pedunculus cerebellaris
46. sulcus lateralis (Sylvii)
47. lobus occipitalis
48. lobus parietalis
49. lobus temporalis
50. lobus frontalis
51. lobus insularis
52. a. carotis interna
53. a. cerebri media
54. dorsum sellae
55. capsula interna
56. cisterna pontocerebellaris
57. bazální cisterny
58. cisterna laminae quadrigeminae
59. nucleus lentiformis (globus pallidus + putamen)
60. cellulae mastoideae
61. meatus acusticus externus
62. processus condylaris mandibulae
63. musculus pterygoideus lateralis
64. lamina lateralis proc. pterygoidei
65. lamina medialis proc. pterygoidei
66. processus styloideus
67. meatus nasi communis
68. meatus nasi inferior
69. meatus nasi medius
70. meatus nasi superior
71. concha nasalis inferior
72. concha nasalis media
73. ramus mandibulae
74. processus coronoideus mandibulae
75. dens axis
76. atlas
77. condylus occipitalis
78. processus alveolaris maxillae
79. palatum durum
80. sutura palatina mediana
81. septum nasi
82. foramina palatina minora
83. foramen palatinum majus
84. crista galli
85. sutura coronalis
86. sutura sagittalis
87. sutura squamosa
88. sutura sphenofrontalis
89. musculus masseter
90. musculus temporalis
91. musculus pterygoideus medialis
92. sutura lambdoidea
93. fossa pterygopalatina
94. fissura orbitalis inferior
95. foramen rotundum
96. canalis pterygoideus
97. canalis n. hypoglossi
98. foramen jugulare
99. fissura petrooccipitalis
100. foramen ovale
101. foramen spinosum
102. canalis caroticus
103. canalis opticus
104. foramen lacerum



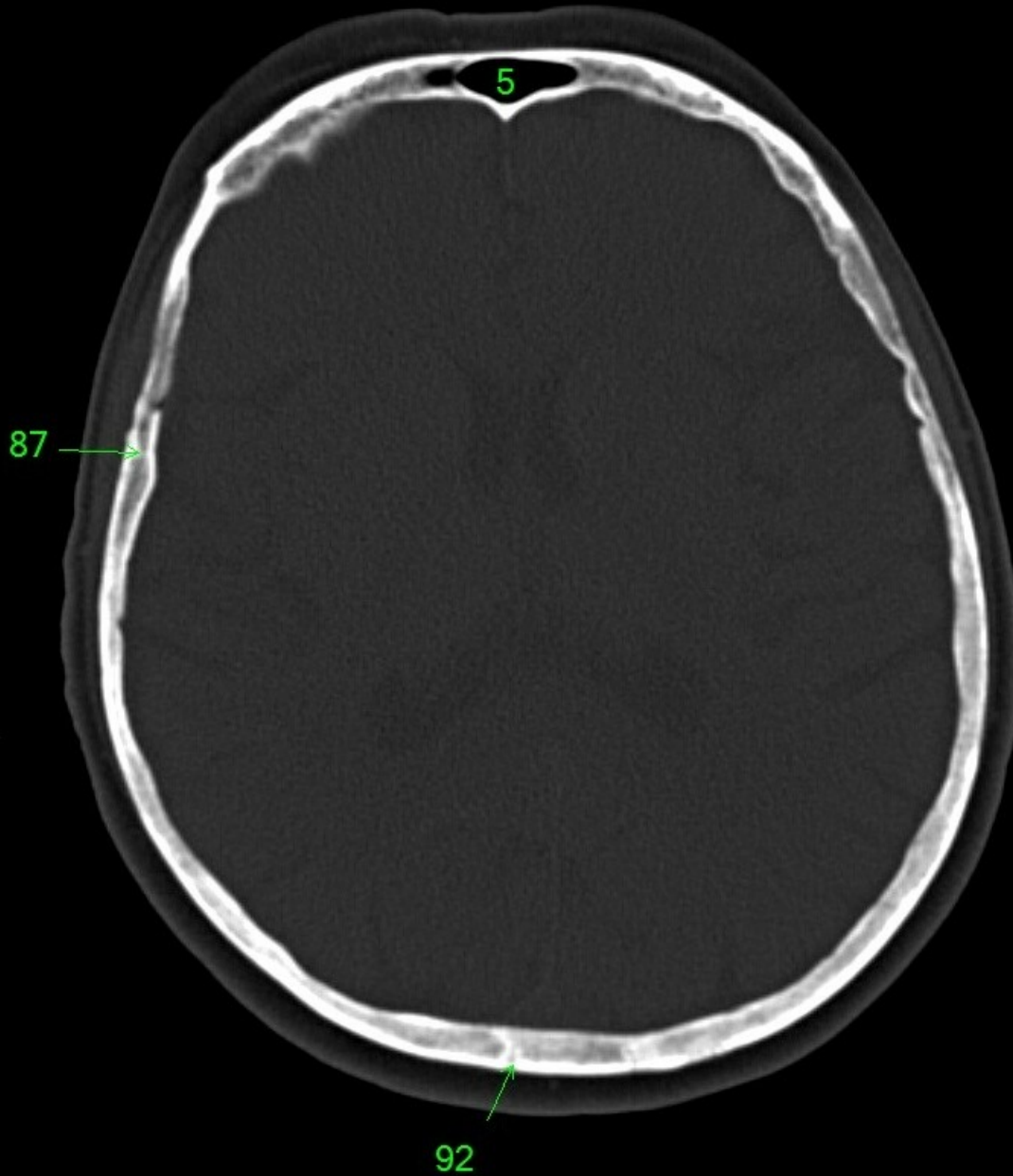
92

1. sinus maxillaris
2. bulbus oculi
3. sinus ethmoidalis
4. sinus sphenoidalis
5. sinus frontalis
6. n. opticus
7. m. rectus medialis
8. m. rectus lateralis
9. a. ophthalmica
10. m. rectus inferior
11. m. obliquus inferior
12. m. rectus superior
13. ventr. later., cornu frontale
14. ventriculus lateralis
15. ventr. later., cornu occipitale
16. ventr. later., cornu temporale
17. sulcus centralis
18. ventriculus tertius
19. m. obliquus superior
20. cisterna ambiens
21. plexus choroideus
22. glandula pinealis (kalcifikace)
23. falx cerebri
24. tentorium cerebelli
25. septum pellucidum
26. arteria basilaris
27. ventriculus quartus
28. pedunculus cerebri
29. medulla oblongata
30. caput nuclei caudati
31. corpus nuclei caudati
32. corpus callosum, truncus
33. splenium corporis callosi
34. thalamus
35. sinus sagittalis superior
36. sinus sigmoideus
37. sinus transversus
38. mesencephalon
39. pons
40. hypophysis
41. cisterna magna cerebelli
42. tonsilla cerebelli
43. hemispherium cerebelli
44. vermis cerebelli
45. pedunculus cerebellaris
46. sulcus lateralis (Sylvii)
47. lobus occipitalis
48. lobus parietalis
49. lobus temporalis
50. lobus frontalis
51. lobus insularis
52. a. carotis interna
53. a. cerebri media
54. dorsum sellae
55. capsula interna
56. cisterna pontocerebellaris
57. bazální cisterny
58. cisterna laminae quadrigeminae
59. nucleus lentiformis
(globus pallidus + putamen)
60. cellulae mastoideae
61. meatus acusticus externus
62. processus condylaris mandibulae
63. musculus pterygoideus lateralis
64. lamina lateralis proc. pterygoidei
65. lamina medialis proc. pterygoidei
66. processus styloideus
67. meatus nasi communis
68. meatus nasi inferior
69. meatus nasi medius
70. meatus nasi superior
71. concha nasalis inferior
72. concha nasalis media
73. ramus mandibulae
74. processus coronoideus mandibulae
75. dens axis
76. atlas
77. condylus occipitalis
78. processus alveolaris maxillae
79. palatum durum
80. sutura palatina mediana
81. septum nasi
82. foramina palatina minora
83. foramen palatinum majus
84. crista galli
85. sutura coronalis
86. sutura sagittalis
87. sutura squamosa
88. sutura sphenofrontalis
89. musculus masseter
90. musculus temporalis
91. musculus pterygoideus medialis
92. sutura lambdoidea
93. fossa pterygopalatina
94. fissura orbitalis inferior
95. foramen rotundum
96. canalis pterygoideus
97. canalis n. hypoglossi
98. foramen jugulare
99. fissura petrooccipitalis
100. foramen ovale
101. foramen spinosum
102. canalis caroticus
103. canalis opticus
104. foramen lacerum

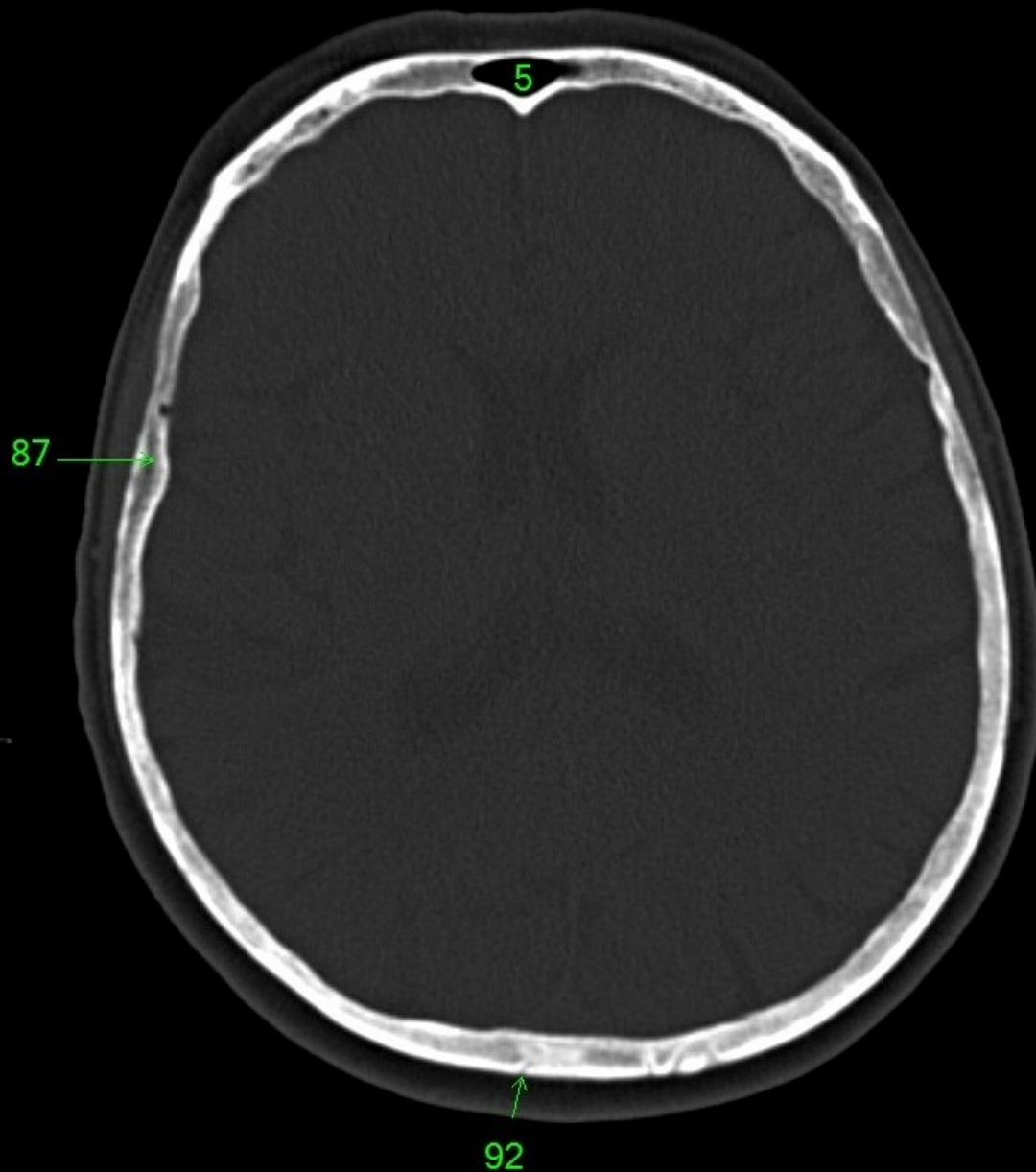


92

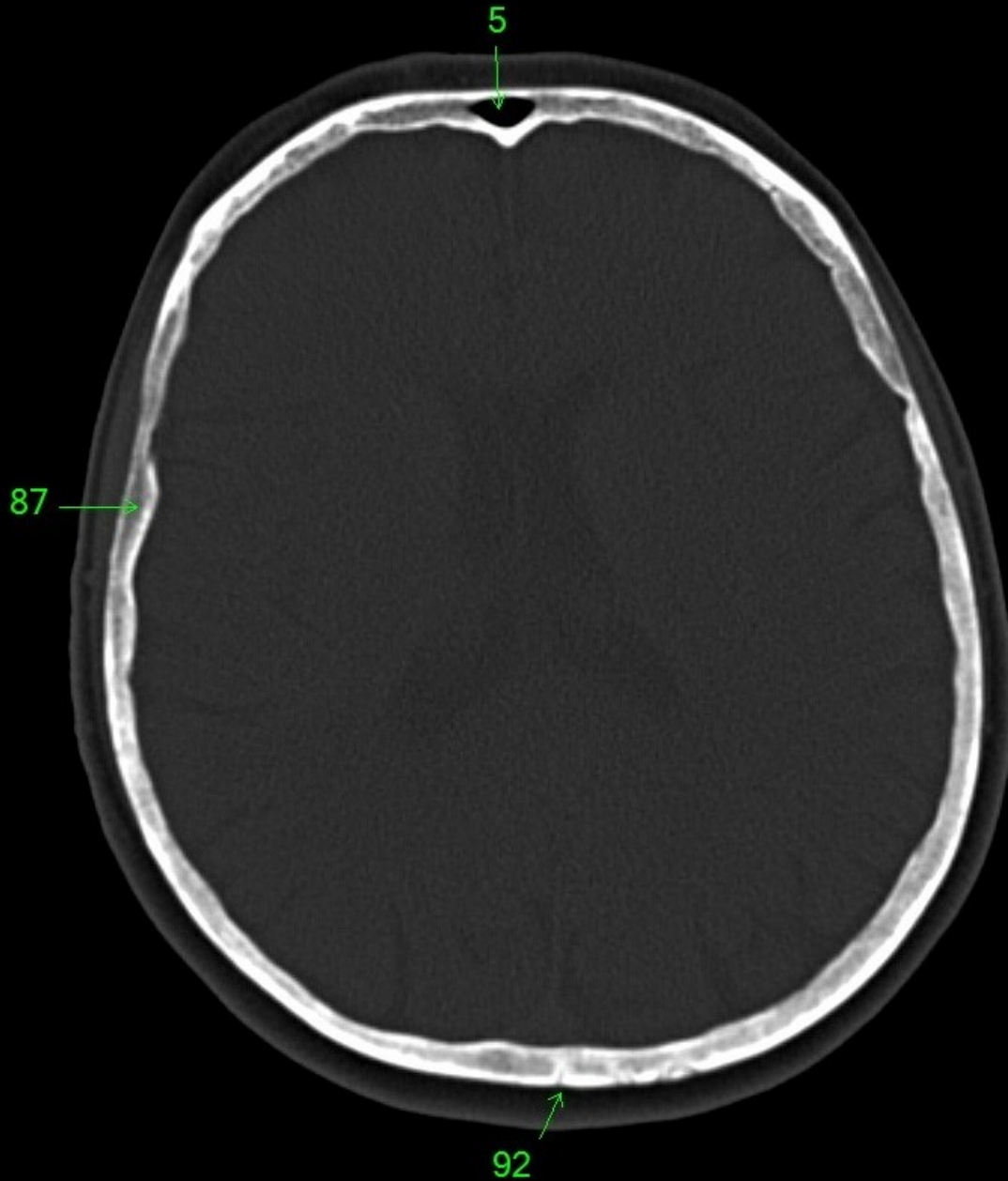
1. sinus maxillaris
2. bulbus oculi
3. sinus ethmoidalis
4. sinus sphenoidalis
5. sinus frontalis
6. n. opticus
7. m. rectus medialis
8. m. rectus lateralis
9. a. ophthalmica
10. m. rectus inferior
11. m. obliquus inferior
12. m. rectus superior
13. ventr. later., cornu frontale
14. ventriculus lateralis
15. ventr. later., cornu occipitale
16. ventr. later., cornu temporale
17. sulcus centralis
18. ventriculus tertius
19. m. obliquus superior
20. cisterna ambiens
21. plexus choroideus
22. glandula pinealis (kalcifikace)
23. falx cerebri
24. tentorium cerebelli
25. septum pellucidum
26. arteria basilaris
27. ventriculus quartus
28. pedunculus cerebri
29. medulla oblongata
30. caput nuclei caudati
31. corpus nuclei caudati
32. corpus callosum, truncus
33. splenium corporis callosi
34. thalamus
35. sinus sagittalis superior
36. sinus sigmoideus
37. sinus transversus
38. mesencephalon
39. pons
40. hypophysis
41. cisterna magna cerebelli
42. tonsilla cerebelli
43. hemispherium cerebelli
44. vermis cerebelli
45. pedunculus cerebellaris
46. sulcus lateralis (Sylvii)
47. lobus occipitalis
48. lobus parietalis
49. lobus temporalis
50. lobus frontalis
51. lobus insularis
52. a. carotis interna
53. a. cerebri media
54. dorsum sellae
55. capsula interna
56. cisterna pontocerebellaris
57. bazální cisterny
58. cisterna laminae quadrigeminae
59. nucleus lentiformis
(globus pallidus + putamen)
60. cellulae mastoideae
61. meatus acusticus externus
62. processus condylaris mandibulae
63. musculus pterygoideus lateralis
64. lamina lateralis proc. pterygoidei
65. lamina medialis proc. pterygoidei
66. processus styloideus
67. meatus nasi communis
68. meatus nasi inferior
69. meatus nasi medius
70. meatus nasi superior
71. concha nasalis inferior
72. concha nasalis media
73. ramus mandibulae
74. processus coronoideus mandibulae
75. dens axis
76. atlas
77. condylus occipitalis
78. processus alveolaris maxillae
79. palatum durum
80. sutura palatina mediana
81. septum nasi
82. foramina palatina minora
83. foramen palatinum majus
84. crista galli
85. sutura coronalis
86. sutura sagittalis
87. sutura squamosa
88. sutura sphenofrontalis
89. musculus masseter
90. musculus temporalis
91. musculus pterygoideus medialis
92. sutura lambdoidea
93. fossa pterygopalatina
94. fissura orbitalis inferior
95. foramen rotundum
96. canalis pterygoideus
97. canalis n. hypoglossi
98. foramen jugulare
99. fissura petrooccipitalis
100. foramen ovale
101. foramen spinosum
102. canalis caroticus
103. canalis opticus
104. foramen lacerum



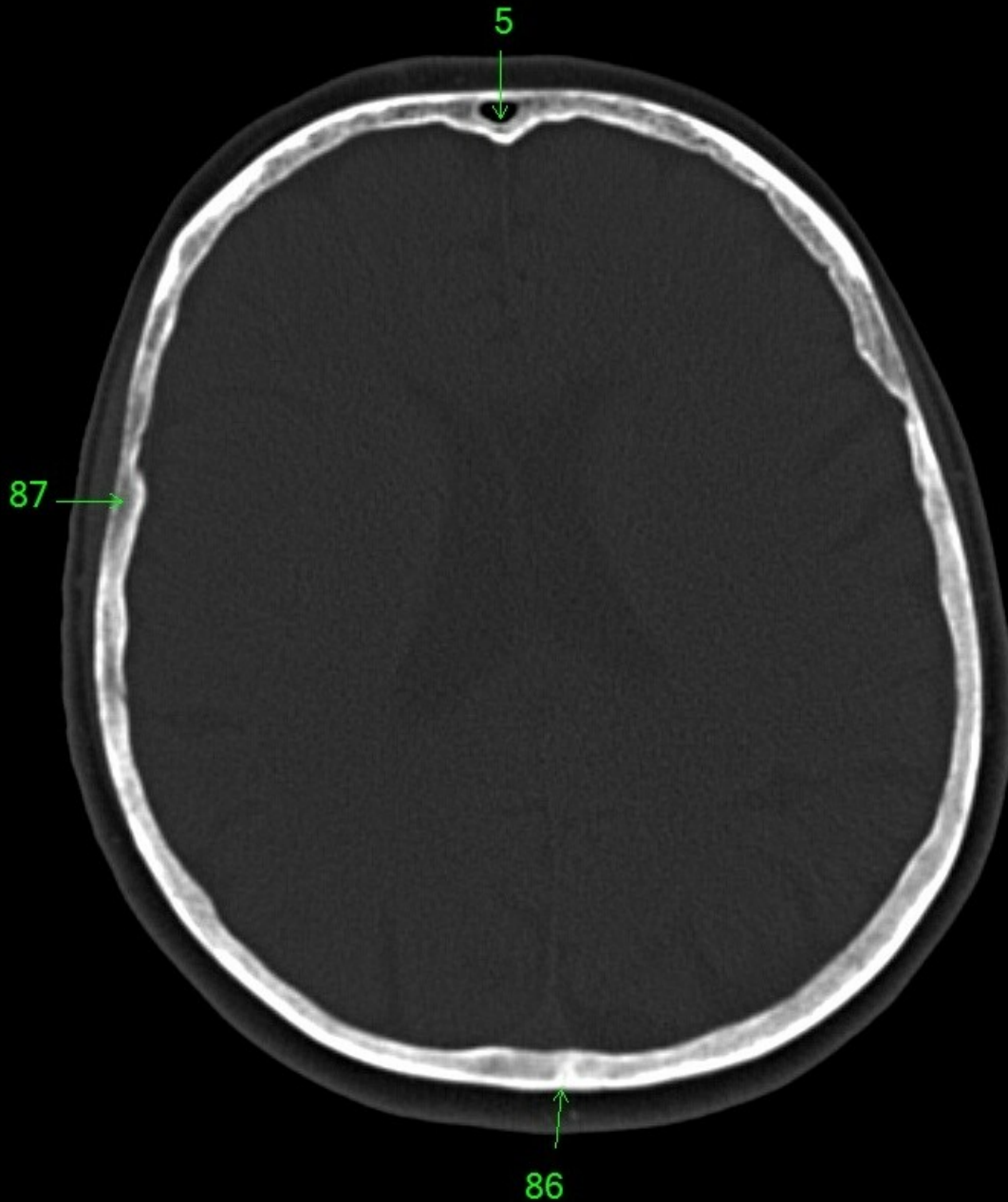
1. sinus maxillaris
2. bulbus oculi
3. sinus ethmoidalis
4. sinus sphenoidalis
5. sinus frontalis
6. n. opticus
7. m. rectus medialis
8. m. rectus lateralis
9. a. ophthalmica
10. m. rectus inferior
11. m. obliquus inferior
12. m. rectus superior
13. ventr. later., cornu frontale
14. ventriculus lateralis
15. ventr. later., cornu occipitale
16. ventr. later., cornu temporale
17. sulcus centralis
18. ventriculus tertius
19. m. obliquus superior
20. cisterna ambiens
21. plexus choroideus
22. glandula pinealis (kalcifikace)
23. falx cerebri
24. tentorium cerebelli
25. septum pellucidum
26. arteria basilaris
27. ventriculus quartus
28. pedunculus cerebri
29. medulla oblongata
30. caput nuclei caudati
31. corpus nuclei caudati
32. corpus callosum, truncus
33. splenium corporis callosi
34. thalamus
35. sinus sagittalis superior
36. sinus sigmoideus
37. sinus transversus
38. mesencephalon
39. pons
40. hypophysis
41. cisterna magna cerebelli
42. tonsilla cerebelli
43. hemispherium cerebelli
44. vermis cerebelli
45. pedunculus cerebellaris
46. sulcus lateralis (Sylvii)
47. lobus occipitalis
48. lobus parietalis
49. lobus temporalis
50. lobus frontalis
51. lobus insularis
52. a. carotis interna
53. a. cerebri media
54. dorsum sellae
55. capsula interna
56. cisterna pontocerebellaris
57. bazální cisterny
58. cisterna laminae quadrigeminae
59. nucleus lentiformis (globus pallidus + putamen)
60. cellulae mastoideae
61. meatus acusticus externus
62. processus condylaris mandibulae
63. musculus pterygoideus lateralis
64. lamina lateralis proc. pterygoidei
65. lamina medialis proc. pterygoidei
66. processus styloideus
67. meatus nasi communis
68. meatus nasi inferior
69. meatus nasi medius
70. meatus nasi superior
71. concha nasalis inferior
72. concha nasalis media
73. ramus mandibulae
74. processus coronoideus mandibulae
75. dens axis
76. atlas
77. condylus occipitalis
78. processus alveolaris maxillae
79. palatum durum
80. sutura palatina mediana
81. septum nasi
82. foramina palatina minora
83. foramen palatinum majus
84. crista galli
85. sutura coronalis
86. sutura sagittalis
87. sutura squamosa
88. sutura sphenofrontalis
89. musculus masseter
90. musculus temporalis
91. musculus pterygoideus medialis
92. sutura lambdoidea
93. fossa pterygopalatina
94. fissura orbitalis inferior
95. foramen rotundum
96. canalis pterygoideus
97. canalis n. hypoglossi
98. foramen jugulare
99. fissura petrooccipitalis
100. foramen ovale
101. foramen spinosum
102. canalis caroticus
103. canalis opticus
104. foramen lacerum



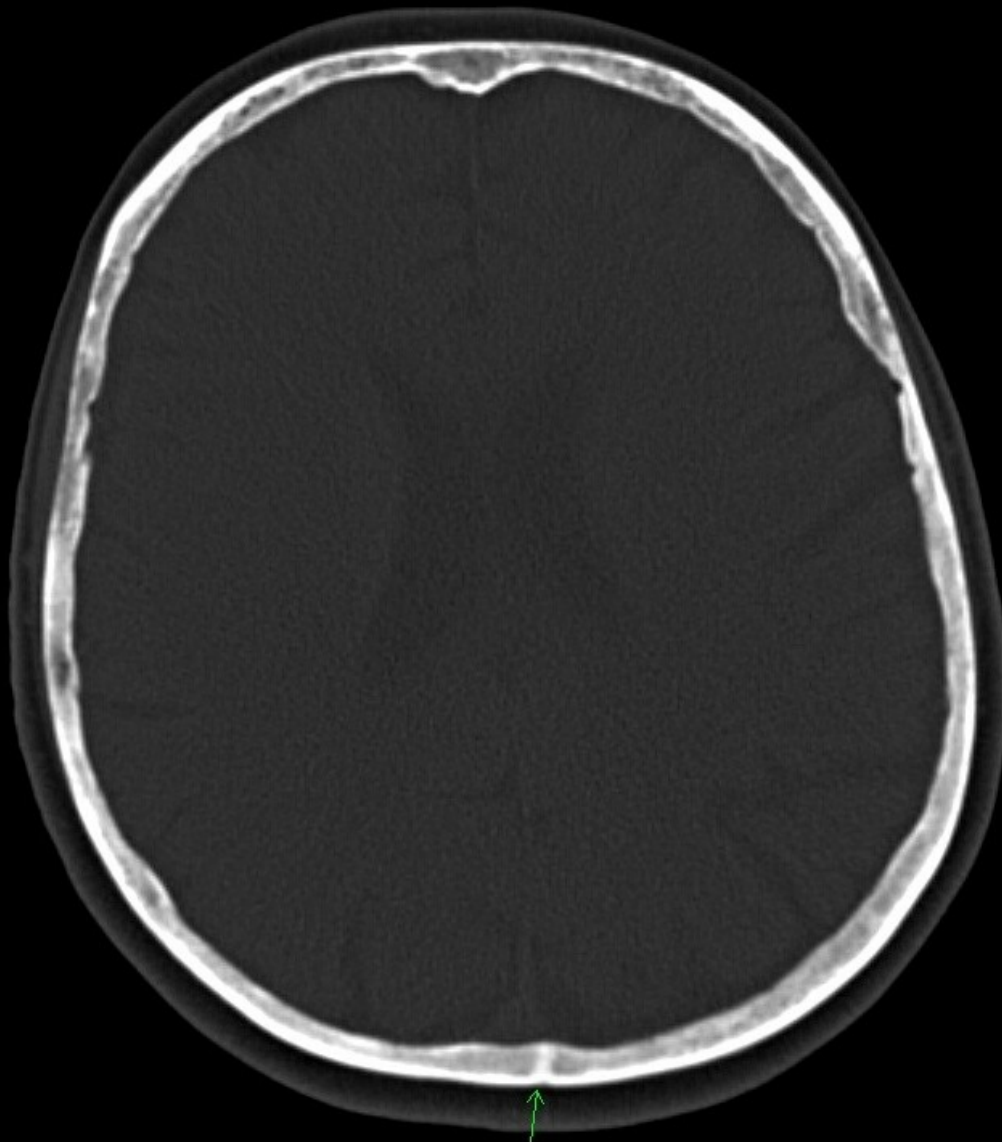
1. sinus maxillaris
2. bulbus oculi
3. sinus ethmoidalis
4. sinus sphenoidalis
5. sinus frontalis
6. n. opticus
7. m. rectus medialis
8. m. rectus lateralis
9. a. ophthalmica
10. m. rectus inferior
11. m. obliquus inferior
12. m. rectus superior
13. ventr. later., cornu frontale
14. ventriculus lateralis
15. ventr. later., cornu occipitale
16. ventr. later., cornu temporale
17. sulcus centralis
18. ventriculus tertius
19. m. obliquus superior
20. cisterna ambiens
21. plexus choroideus
22. glandula pinealis (kalcifikace)
23. falx cerebri
24. tentorium cerebelli
25. septum pellucidum
26. arteria basilaris
27. ventriculus quartus
28. pedunculus cerebri
29. medulla oblongata
30. caput nucleí caudati
31. corpus nucleí caudati
32. corpus callosum, truncus
33. splenium corporis callosi
34. thalamus
35. sinus sagittalis superior
36. sinus sigmoideus
37. sinus transversus
38. mesencephalon
39. pons
40. hypophysis
41. cisterna magna cerebelli
42. tonsilla cerebelli
43. hemispherium cerebelli
44. vermis cerebelli
45. pedunculus cerebellaris
46. sulcus lateralis (Sylvii)
47. lobus occipitalis
48. lobus parietalis
49. lobus temporalis
50. lobus frontalis
51. lobus insularis
52. a. carotis interna
53. a. cerebri media
54. dorsum sellae
55. capsula interna
56. cisterna pontocerebellaris
57. bazální cisterny
58. cisterna laminae quadrigeminae
59. nucleus lentiformis (globus pallidus + putamen)
60. cellulae mastoideae
61. meatus acusticus externus
62. processus condylaris mandibulae
63. musculus pterygoideus lateralis
64. lamina lateralis proc. pterygoidei
65. lamina medialis proc. pterygoidei
66. processus styloideus
67. meatus nasi communis
68. meatus nasi inferior
69. meatus nasi medius
70. meatus nasi superior
71. concha nasalis inferior
72. concha nasalis media
73. ramus mandibulae
74. processus coronoideus mandibulae
75. dens axis
76. atlas
77. condylus occipitalis
78. processus alveolaris maxillae
79. palatum durum
80. sutura palatina mediana
81. septum nasi
82. foramina palatina minora
83. foramen palatinum majus
84. crista galli
85. sutura coronalis
86. sutura sagittalis
87. sutura squamosa
88. sutura sphenofrontalis
89. musculus masseter
90. musculus temporalis
91. musculus pterygoideus medialis
92. sutura lambdoidea
93. fossa pterygopalatina
94. fissura orbitalis inferior
95. foramen rotundum
96. canalis pterygoideus
97. canalis n. hypoglossi
98. foramen jugulare
99. fissura petrooccipitalis
100. foramen ovale
101. foramen spinosum
102. canalis caroticus
103. canalis opticus
104. foramen lacerum



1. sinus maxillaris
2. bulbus oculi
3. sinus ethmoidalis
4. sinus sphenoidalis
5. sinus frontalis
6. n. opticus
7. m. rectus medialis
8. m. rectus lateralis
9. a. ophthalmica
10. m. rectus inferior
11. m. obliquus inferior
12. m. rectus superior
13. ventr. later., cornu frontale
14. ventriculus lateralis
15. ventr. later., cornu occipitale
16. ventr. later., cornu temporale
17. sulcus centralis
18. ventriculus tertius
19. m. obliquus superior
20. cisterna ambiens
21. plexus choroideus
22. glandula pinealis (kalcifikace)
23. falx cerebri
24. tentorium cerebelli
25. septum pellucidum
26. arteria basilaris
27. ventriculus quartus
28. pedunculus cerebri
29. medulla oblongata
30. caput nuclei caudati
31. corpus nuclei caudati
32. corpus callosum, truncus
33. splenium corporis callosi
34. thalamus
35. sinus sagittalis superior
36. sinus sigmoideus
37. sinus transversus
38. mesencephalon
39. pons
40. hypophysis
41. cisterna magna cerebelli
42. tonsilla cerebelli
43. hemispherium cerebelli
44. vermis cerebelli
45. pedunculus cerebellaris
46. sulcus lateralis (Sylvii)
47. lobus occipitalis
48. lobus parietalis
49. lobus temporalis
50. lobus frontalis
51. lobus insularis
52. a. carotis interna
53. a. cerebri media
54. dorsum sellae
55. capsula interna
56. cisterna pontocerebellaris
57. bazální cisterny
58. cisterna laminae quadrigeminae
59. nucleus lentiformis
(globus pallidus + putamen)
60. cellulae mastoideae
61. meatus acusticus externus
62. processus condylaris mandibulae
63. musculus pterygoideus lateralis
64. lamina lateralis proc. pterygoidei
65. lamina medialis proc. pterygoidei
66. processus styloideus
67. meatus nasi communis
68. meatus nasi inferior
69. meatus nasi medius
70. meatus nasi superior
71. concha nasalis inferior
72. concha nasalis media
73. ramus mandibulae
74. processus coronoideus mandibulae
75. dens axis
76. atlas
77. condylus occipitalis
78. processus alveolaris maxillae
79. palatum durum
80. sutura palatina mediana
81. septum nasi
82. foramina palatina minora
83. foramen palatinum majus
84. crista galli
85. sutura coronalis
86. sutura sagittalis
87. sutura squamosa
88. sutura sphenofrontalis
89. musculus masseter
90. musculus temporalis
91. musculus pterygoideus medialis
92. sutura lambdoidea
93. fossa pterygopalatina
94. fissura orbitalis inferior
95. foramen rotundum
96. canalis pterygoideus
97. canalis n. hypoglossi
98. foramen jugulare
99. fissura petrooccipitalis
100. foramen ovale
101. foramen spinosum
102. canalis caroticus
103. canalis opticus
104. foramen lacerum

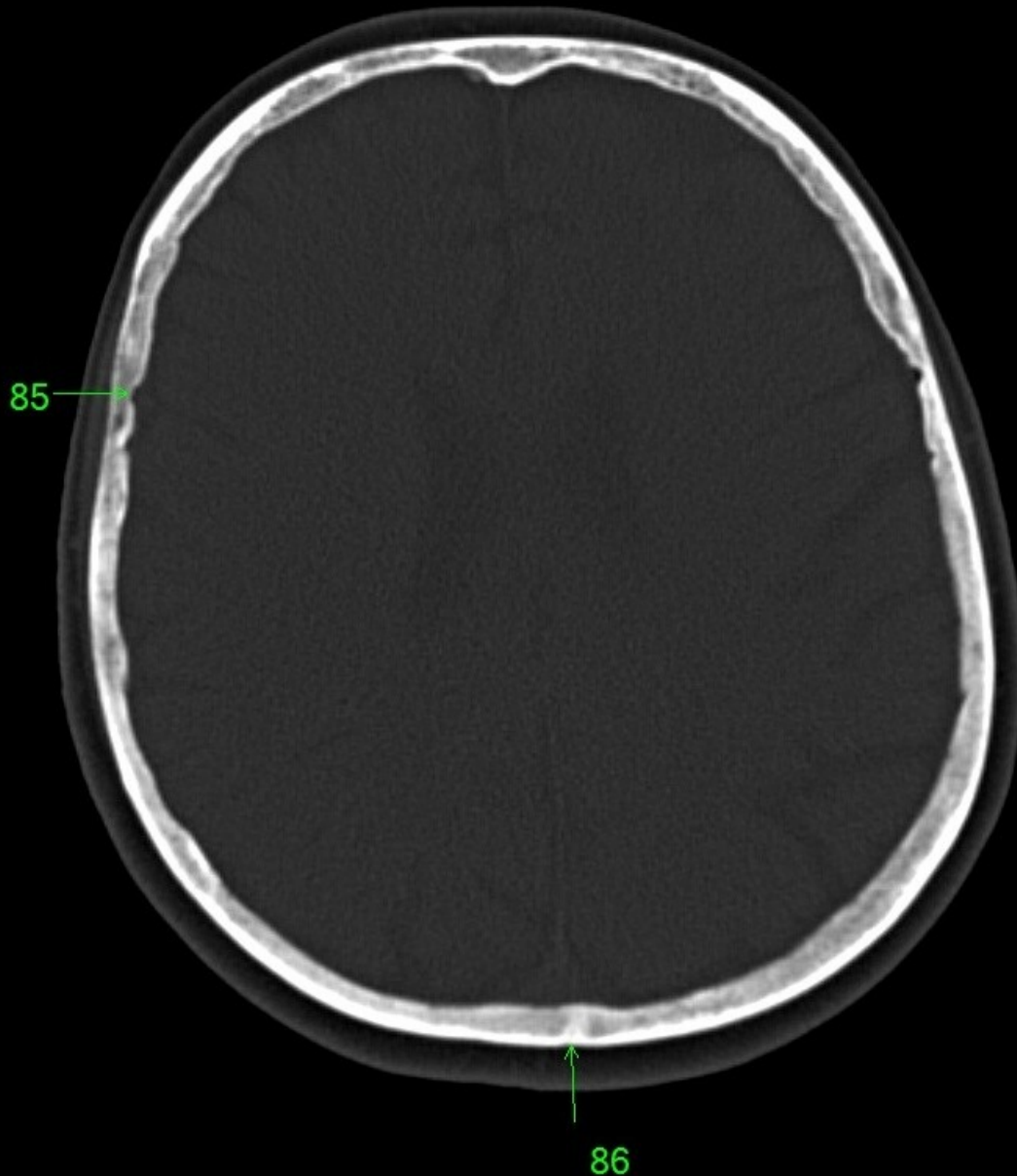


1. sinus maxillaris
2. bulbus oculi
3. sinus ethmoidalis
4. sinus sphenoidalis
5. sinus frontalis
6. n. opticus
7. m. rectus medialis
8. m. rectus lateralis
9. a. ophthalmica
10. m. rectus inferior
11. m. obliquus inferior
12. m. rectus superior
13. ventr. later., cornu frontale
14. ventriculus lateralis
15. ventr. later., cornu occipitale
16. ventr. later., cornu temporale
17. sulcus centralis
18. ventriculus tertius
19. m. obliquus superior
20. cisterna ambiens
21. plexus choroideus
22. glandula pinealis (kalcifikace)
23. falx cerebri
24. tentorium cerebelli
25. septum pellucidum
26. arteria basilaris
27. ventriculus quartus
28. pedunculus cerebri
29. medulla oblongata
30. caput nuclei caudati
31. corpus nuclei caudati
32. corpus callosum, truncus
33. splenium corporis callosi
34. thalamus
35. sinus sagittalis superior
36. sinus sigmoideus
37. sinus transversus
38. mesencephalon
39. pons
40. hypophysis
41. cisterna magna cerebelli
42. tonsilla cerebelli
43. hemispherium cerebelli
44. vermis cerebelli
45. pedunculus cerebellaris
46. sulcus lateralis (Sylvii)
47. lobus occipitalis
48. lobus parietalis
49. lobus temporalis
50. lobus frontalis
51. lobus insularis
52. a. carotis interna
53. a. cerebri media
54. dorsum sellae
55. capsula interna
56. cisterna pontocerebellaris
57. bazální cisterny
58. cisterna laminae quadrigeminae
59. nucleus lentiformis (globus pallidus + putamen)
60. cellulae mastoideae
61. meatus acusticus externus
62. processus condylaris mandibulae
63. musculus pterygoideus lateralis
64. lamina lateralis proc. pterygoidei
65. lamina medialis proc. pterygoidei
66. processus styloideus
67. meatus nasi communis
68. meatus nasi inferior
69. meatus nasi medius
70. meatus nasi superior
71. concha nasalis inferior
72. concha nasalis media
73. ramus mandibulae
74. processus coronoideus mandibulae
75. dens axis
76. atlas
77. condylus occipitalis
78. processus alveolaris maxillae
79. palatum durum
80. sutura palatina mediana
81. septum nasi
82. foramina palatina minora
83. foramen palatinum majus
84. crista galli
85. sutura coronalis
86. sutura sagittalis
87. sutura squamosa
88. sutura sphenofrontalis
89. musculus masseter
90. musculus temporalis
91. musculus pterygoideus medialis
92. sutura lambdoidea
93. fossa pterygopalatina
94. fissura orbitalis inferior
95. foramen rotundum
96. canalis pterygoideus
97. canalis n. hypoglossi
98. foramen jugulare
99. fissura petrooccipitalis
100. foramen ovale
101. foramen spinosum
102. canalis caroticus
103. canalis opticus
104. foramen lacerum

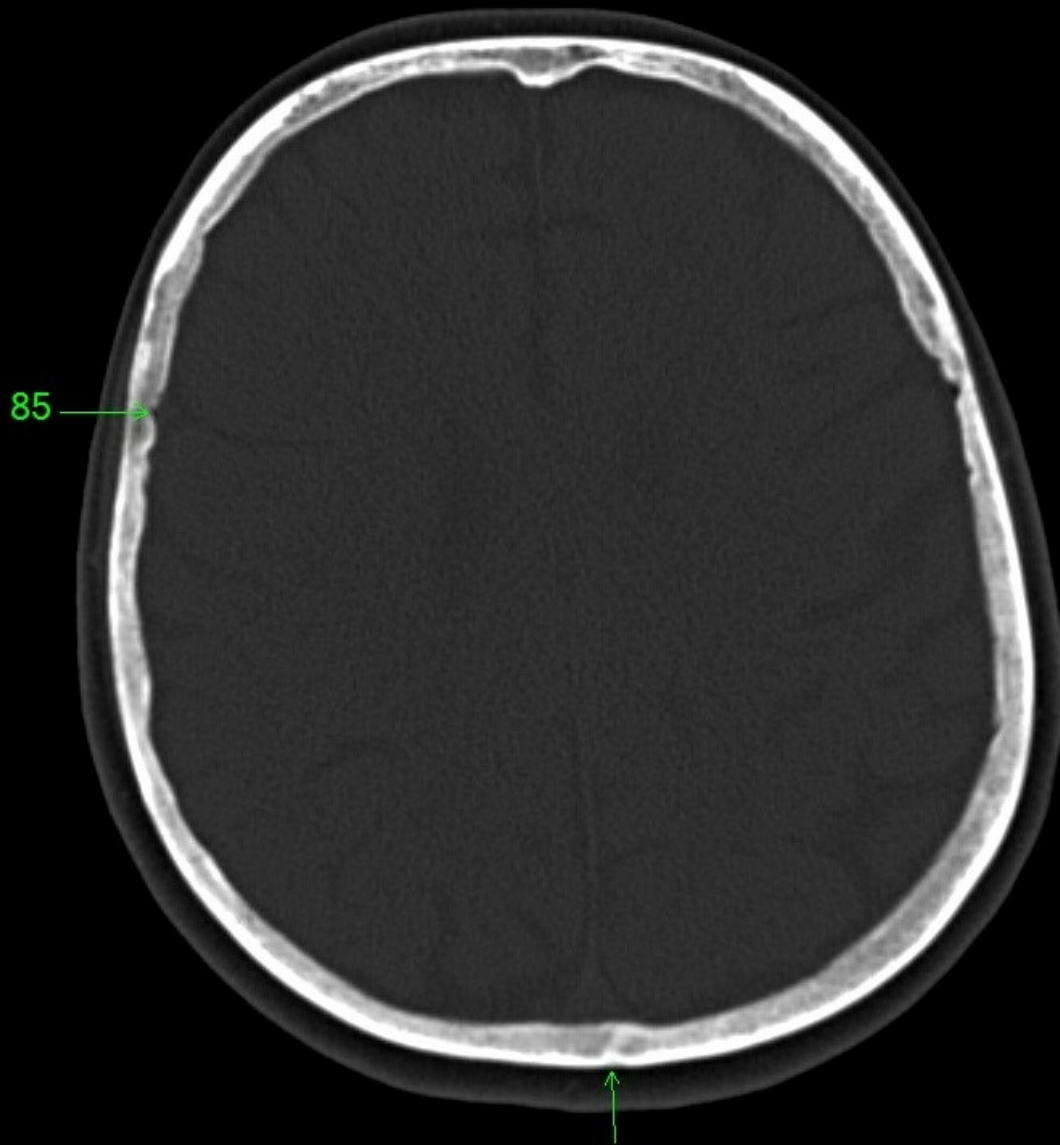


86

1. sinus maxillaris
2. bulbus oculi
3. sinus ethmoidalis
4. sinus sphenoidalis
5. sinus frontalis
6. n. opticus
7. m. rectus medialis
8. m. rectus lateralis
9. a. ophthalmica
10. m. rectus inferior
11. m. obliquus inferior
12. m. rectus superior
13. ventr. later., cornu frontale
14. ventriculus lateralis
15. ventr. later., cornu occipitale
16. ventr. later., cornu temporale
17. sulcus centralis
18. ventriculus tertius
19. m. obliquus superior
20. cisterna ambiens
21. plexus choroideus
22. glandula pinealis (kalcifikace)
23. falx cerebri
24. tentorium cerebelli
25. septum pellucidum
26. arteria basilaris
27. ventriculus quartus
28. pedunculus cerebri
29. medulla oblongata
30. caput nuclei caudati
31. corpus nuclei caudati
32. corpus callosum, truncus
33. splenium corporis callosi
34. thalamus
35. sinus sagittalis superior
36. sinus sigmoideus
37. sinus transversus
38. mesencephalon
39. pons
40. hypophysis
41. cisterna magna cerebelli
42. tonsilla cerebelli
43. hemispherium cerebelli
44. vermis cerebelli
45. pedunculus cerebellaris
46. sulcus lateralis (Sylvii)
47. lobus occipitalis
48. lobus parietalis
49. lobus temporalis
50. lobus frontalis
51. lobus insularis
52. a. carotis interna
53. a. cerebri media
54. dorsum sellae
55. capsula interna
56. cisterna pontocerebellaris
57. bazální cisterny
58. cisterna laminae quadrigeminae
59. nucleus lentiformis
(globus pallidus + putamen)
60. cellulae mastoideae
61. meatus acusticus externus
62. processus condylaris mandibulae
63. musculus pterygoideus lateralis
64. lamina lateralis proc. pterygoidei
65. lamina medialis proc. pterygoidei
66. processus styloideus
67. meatus nasi communis
68. meatus nasi inferior
69. meatus nasi medius
70. meatus nasi superior
71. concha nasalis inferior
72. concha nasalis media
73. ramus mandibulae
74. processus coronoideus mandibulae
75. dens axis
76. atlas
77. condylus occipitalis
78. processus alveolaris maxillae
79. palatum durum
80. sutura palatina mediana
81. septum nasi
82. foramina palatina minora
83. foramen palatinum majus
84. crista galli
85. sutura coronalis
86. sutura sagittalis
87. sutura squamosa
88. sutura sphenofrontalis
89. musculus masseter
90. musculus temporalis
91. musculus pterygoideus medialis
92. sutura lambdoidea
93. fossa pterygopalatina
94. fissura orbitalis inferior
95. foramen rotundum
96. canalis pterygoideus
97. canalis n. hypoglossi
98. foramen jugulare
99. fissura petrooccipitalis
100. foramen ovale
101. foramen spinosum
102. canalis caroticus
103. canalis opticus
104. foramen lacerum

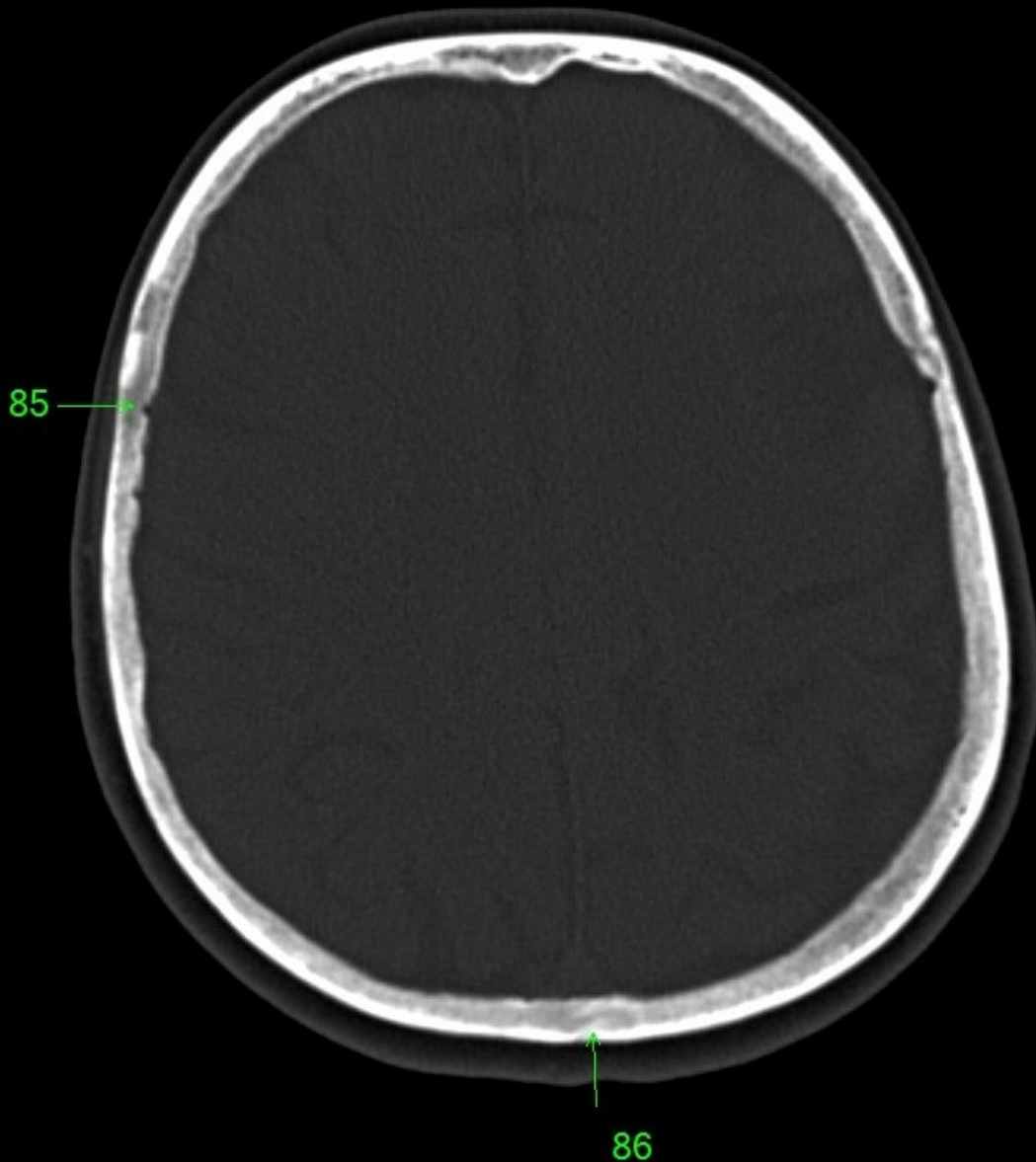


1. sinus maxillaris
2. bulbus oculi
3. sinus ethmoidalis
4. sinus sphenoidalis
5. sinus frontalis
6. n. opticus
7. m. rectus medialis
8. m. rectus lateralis
9. a. ophthalmica
10. m. rectus inferior
11. m. obliquus inferior
12. m. rectus superior
13. ventr. later., cornu frontale
14. ventriculus lateralis
15. ventr. later., cornu occipitale
16. ventr. later., cornu temporale
17. sulcus centralis
18. ventriculus tertius
19. m. obliquus superior
20. cisterna ambiens
21. plexus choroideus
22. glandula pinealis (kalcifikace)
23. falx cerebri
24. tentorium cerebelli
25. septum pellucidum
26. arteria basilaris
27. ventriculus quartus
28. pedunculus cerebri
29. medulla oblongata
30. caput nuclei caudati
31. corpus nuclei caudati
32. corpus callosum, truncus
33. splenium corporis callosi
34. thalamus
35. sinus sagittalis superior
36. sinus sigmoideus
37. sinus transversus
38. mesencephalon
39. pons
40. hypophysis
41. cisterna magna cerebelli
42. tonsilla cerebelli
43. hemispherium cerebelli
44. vermis cerebelli
45. pedunculus cerebellaris
46. sulcus lateralis (Sylvii)
47. lobus occipitalis
48. lobus parietalis
49. lobus temporalis
50. lobus frontalis
51. lobus insularis
52. a. carotis interna
53. a. cerebri media
54. dorsum sellae
55. capsula interna
56. cisterna pontocerebellaris
57. bazální cisterny
58. cisterna laminae quadrigeminae
59. nucleus lentiformis
(globus pallidus + putamen)
60. cellulae mastoideae
61. meatus acusticus externus
62. processus condylaris mandibulae
63. musculus pterygoideus lateralis
64. lamina lateralis proc. pterygoidei
65. lamina medialis proc. pterygoidei
66. processus styloideus
67. meatus nasi communis
68. meatus nasi inferior
69. meatus nasi medius
70. meatus nasi superior
71. concha nasalis inferior
72. concha nasalis media
73. ramus mandibulae
74. processus coronoideus mandibulae
75. dens axis
76. atlas
77. condylus occipitalis
78. processus alveolaris maxillae
79. palatum durum
80. sutura palatina mediana
81. septum nasi
82. foramina palatina minora
83. foramen palatinum majus
84. crista galli
85. sutura coronalis
86. sutura sagittalis
87. sutura squamosa
88. sutura sphenofrontalis
89. musculus masseter
90. musculus temporalis
91. musculus pterygoideus medialis
92. sutura lambdoidea
93. fossa pterygopalatina
94. fissura orbitalis inferior
95. foramen rotundum
96. canalis pterygoideus
97. canalis n. hypoglossi
98. foramen jugulare
99. fissura petrooccipitalis
100. foramen ovale
101. foramen spinosum
102. canalis caroticus
103. canalis opticus
104. foramen lacerum

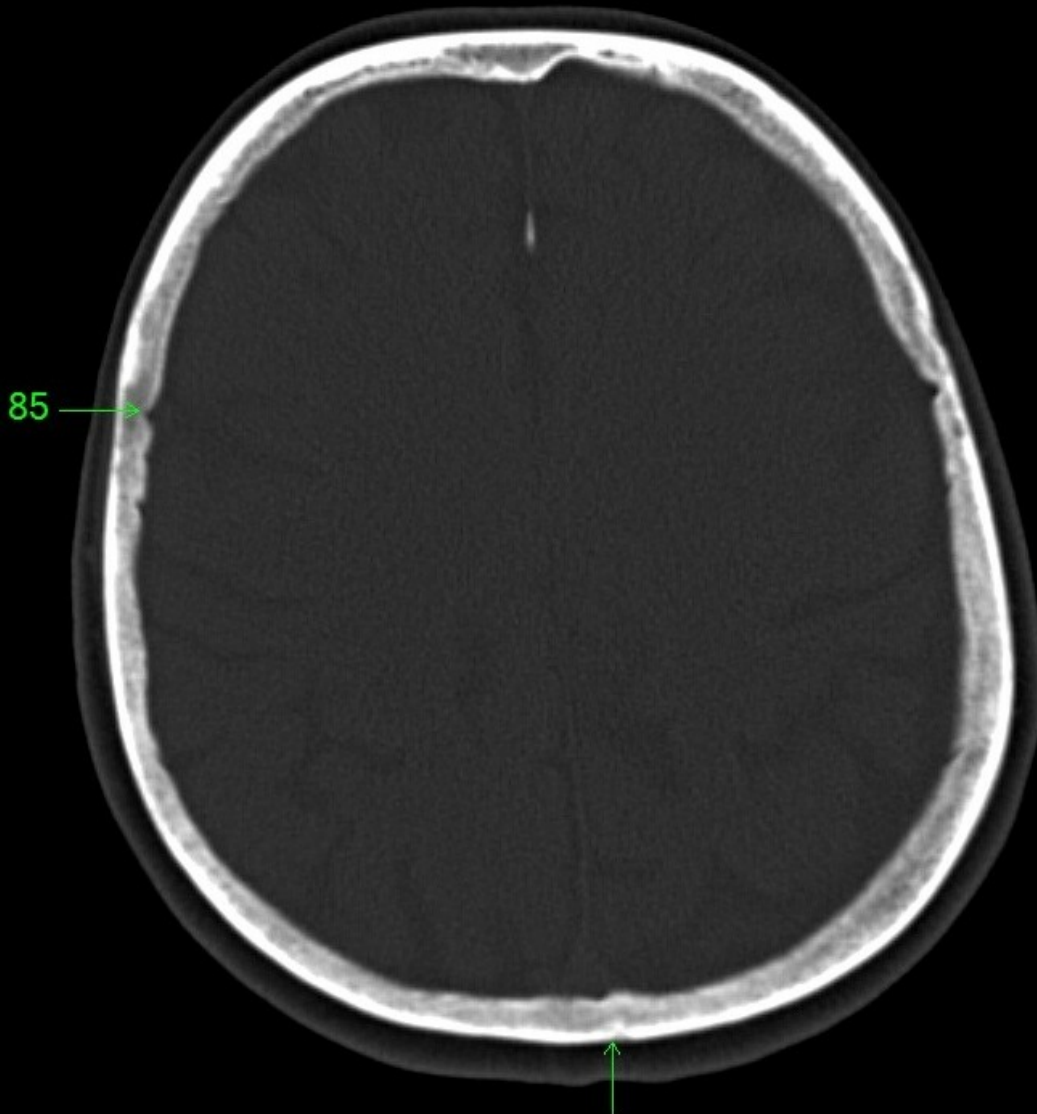


86

1. sinus maxillaris
2. bulbus oculi
3. sinus ethmoidalis
4. sinus sphenoidalis
5. sinus frontalis
6. n. opticus
7. m. rectus medialis
8. m. rectus lateralis
9. a. ophthalmica
10. m. rectus inferior
11. m. obliquus inferior
12. m. rectus superior
13. ventr. later., cornu frontale
14. ventriculus lateralis
15. ventr. later., cornu occipitale
16. ventr. later., cornu temporale
17. sulcus centralis
18. ventriculus tertius
19. m. obliquus superior
20. cisterna ambiens
21. plexus choroideus
22. glandula pinealis (kalcifikace)
23. falx cerebri
24. tentorium cerebelli
25. septum pellucidum
26. arteria basilaris
27. ventriculus quartus
28. pedunculus cerebri
29. medulla oblongata
30. caput nuclei caudati
31. corpus nuclei caudati
32. corpus callosum, truncus
33. splenium corporis callosi
34. thalamus
35. sinus sagittalis superior
36. sinus sigmoideus
37. sinus transversus
38. mesencephalon
39. pons
40. hypophysis
41. cisterna magna cerebelli
42. tonsilla cerebelli
43. hemispherium cerebelli
44. vermis cerebelli
45. pedunculus cerebellaris
46. sulcus lateralis (Sylvii)
47. lobus occipitalis
48. lobus parietalis
49. lobus temporalis
50. lobus frontalis
51. lobus insularis
52. a. carotis interna
53. a. cerebri media
54. dorsum sellae
55. capsula interna
56. cisterna pontocerebellaris
57. bazální cisterny
58. cisterna laminae quadrigeminae
59. nucleus lentiformis
(globus pallidus + putamen)
60. cellulae mastoideae
61. meatus acusticus externus
62. processus condylaris mandibulae
63. musculus pterygoideus lateralis
64. lamina lateralis proc. pterygoidei
65. lamina medialis proc. pterygoidei
66. processus styloideus
67. meatus nasi communis
68. meatus nasi inferior
69. meatus nasi medius
70. meatus nasi superior
71. concha nasalis inferior
72. concha nasalis media
73. ramus mandibulae
74. processus coronoideus mandibulae
75. dens axis
76. atlas
77. condylus occipitalis
78. processus alveolaris maxillae
79. palatum durum
80. sutura palatina mediana
81. septum nasi
82. foramina palatina minora
83. foramen palatinum majus
84. crista galli
85. sutura coronalis
86. sutura sagittalis
87. sutura squamosa
88. sutura sphenofrontalis
89. musculus masseter
90. musculus temporalis
91. musculus pterygoideus medialis
92. sutura lambdoidea
93. fossa pterygopalatina
94. fissura orbitalis inferior
95. foramen rotundum
96. canalis pterygoideus
97. canalis n. hypoglossi
98. foramen jugulare
99. fissura petrooccipitalis
100. foramen ovale
101. foramen spinosum
102. canalis caroticus
103. canalis opticus
104. foramen lacerum



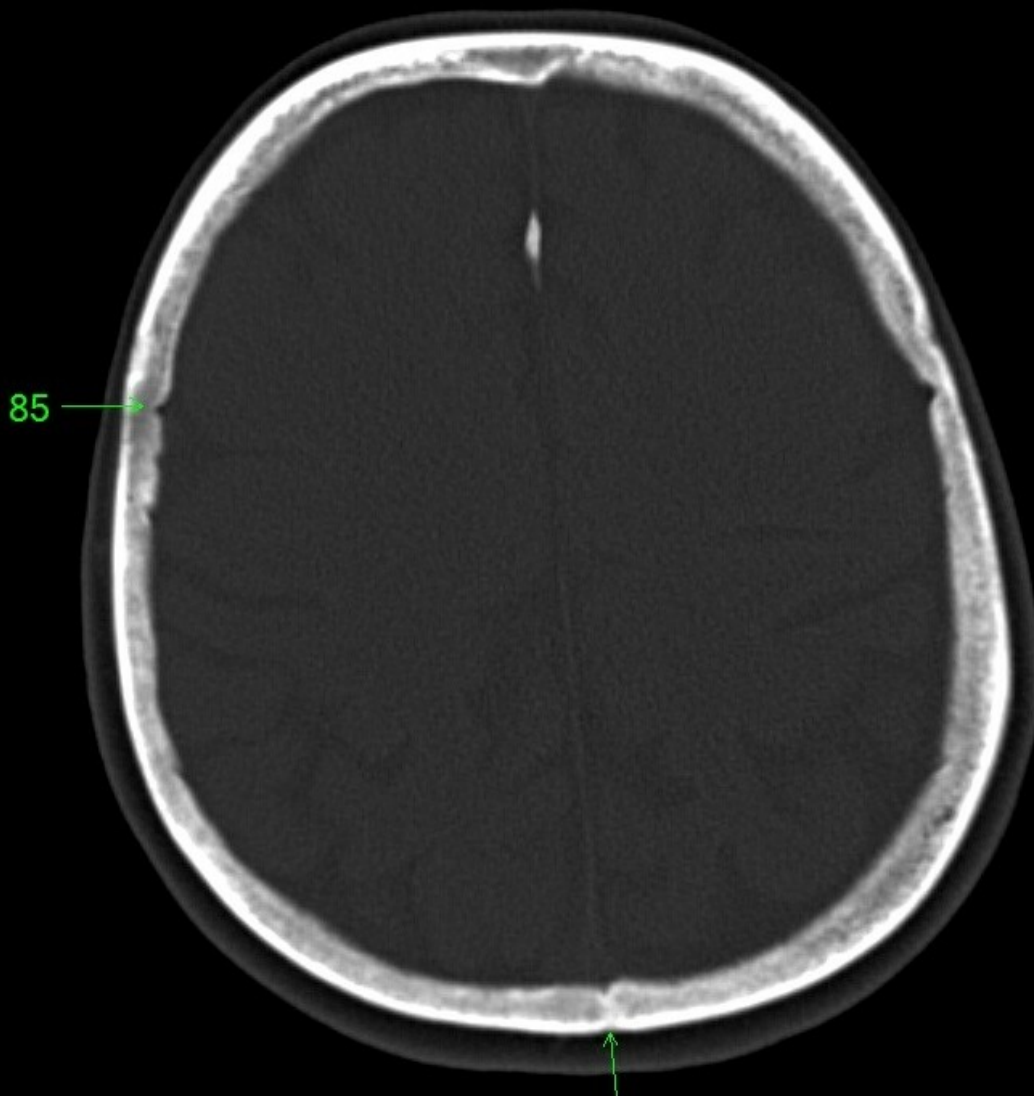
1. sinus maxillaris
2. bulbus oculi
3. sinus ethmoidalis
4. sinus sphenoidalis
5. sinus frontalis
6. n. opticus
7. m. rectus medialis
8. m. rectus lateralis
9. a. ophthalmica
10. m. rectus inferior
11. m. obliquus inferior
12. m. rectus superior
13. ventr. later., cornu frontale
14. ventriculus lateralis
15. ventr. later., cornu occipitale
16. ventr. later., cornu temporale
17. sulcus centralis
18. ventriculus tertius
19. m. obliquus superior
20. cisterna ambiens
21. plexus choroideus
22. glandula pinealis (kalcifikace)
23. falx cerebri
24. tentorium cerebelli
25. septum pellucidum
26. arteria basilaris
27. ventriculus quartus
28. pedunculus cerebri
29. medulla oblongata
30. caput nucleí caudati
31. corpus nucleí caudati
32. corpus callosum, truncus
33. splenium corporis callosi
34. thalamus
35. sinus sagittalis superior
36. sinus sigmoideus
37. sinus transversus
38. mesencephalon
39. pons
40. hypophysis
41. cisterna magna cerebelli
42. tonsilla cerebelli
43. hemispherium cerebelli
44. vermis cerebelli
45. pedunculus cerebellaris
46. sulcus lateralis (Sylvii)
47. lobus occipitalis
48. lobus parietalis
49. lobus temporalis
50. lobus frontalis
51. lobus insularis
52. a. carotis interna
53. a. cerebri media
54. dorsum sellae
55. capsula interna
56. cisterna pontocerebellaris
57. bazální cisterny
58. cisterna laminae quadrigeminae
59. nucleus lentiformis (globus pallidus + putamen)
60. cellulae mastoideae
61. meatus acusticus externus
62. processus condylaris mandibulae
63. musculus pterygoideus lateralis
64. lamina lateralis proc. pterygoidei
65. lamina medialis proc. pterygoidei
66. processus styloideus
67. meatus nasi communis
68. meatus nasi inferior
69. meatus nasi medius
70. meatus nasi superior
71. concha nasalis inferior
72. concha nasalis media
73. ramus mandibulae
74. processus coronoideus mandibulae
75. dens axis
76. atlas
77. condylus occipitalis
78. processus alveolaris maxillae
79. palatum durum
80. sutura palatina mediana
81. septum nasi
82. foramina palatina minora
83. foramen palatinum majus
84. crista galli
85. sutura coronalis
86. sutura sagittalis
87. sutura squamosa
88. sutura sphenofrontalis
89. musculus masseter
90. musculus temporalis
91. musculus pterygoideus medialis
92. sutura lambdoidea
93. fossa pterygopalatina
94. fissura orbitalis inferior
95. foramen rotundum
96. canalis pterygoideus
97. canalis n. hypoglossi
98. foramen jugulare
99. fissura petrooccipitalis
100. foramen ovale
101. foramen spinosum
102. canalis caroticus
103. canalis opticus
104. foramen lacerum



85

86

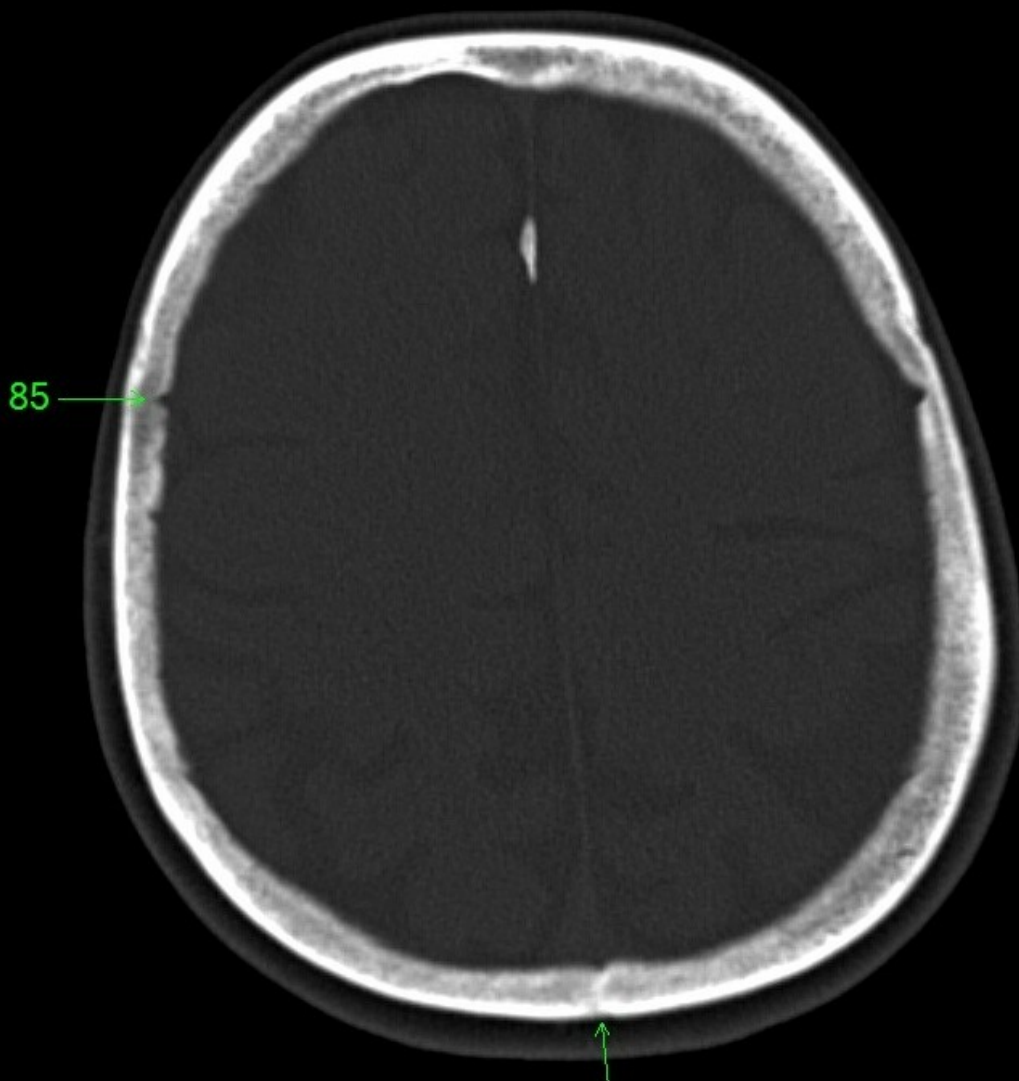
1. sinus maxillaris
2. bulbus oculi
3. sinus ethmoidalis
4. sinus sphenoidalis
5. sinus frontalis
6. n. opticus
7. m. rectus medialis
8. m. rectus lateralis
9. a. ophthalmica
10. m. rectus inferior
11. m. obliquus inferior
12. m. rectus superior
13. ventr. later., cornu frontale
14. ventriculus lateralis
15. ventr. later., cornu occipitale
16. ventr. later., cornu temporale
17. sulcus centralis
18. ventriculus tertius
19. m. obliquus superior
20. cisterna ambiens
21. plexus choroideus
22. glandula pinealis (kalcifikace)
23. falx cerebri
24. tentorium cerebelli
25. septum pellucidum
26. arteria basilaris
27. ventriculus quartus
28. pedunculus cerebri
29. medulla oblongata
30. caput nucleí caudati
31. corpus nucleí caudati
32. corpus callosum, truncus
33. splenium corporis callosi
34. thalamus
35. sinus sagittalis superior
36. sinus sigmoideus
37. sinus transversus
38. mesencephalon
39. pons
40. hypophysis
41. cisterna magna cerebelli
42. tonsilla cerebelli
43. hemispherium cerebelli
44. vermis cerebelli
45. pedunculus cerebellaris
46. sulcus lateralis (Sylvii)
47. lobus occipitalis
48. lobus parietalis
49. lobus temporalis
50. lobus frontalis
51. lobus insularis
52. a. carotis interna
53. a. cerebri media
54. dorsum sellae
55. capsula interna
56. cisterna pontocerebellaris
57. bazální cisterny
58. cisterna laminae quadrigeminae
59. nucleus lentiformis
(globus pallidus + putamen)
60. cellulae mastoideae
61. meatus acusticus externus
62. processus condylaris mandibulae
63. musculus pterygoideus lateralis
64. lamina lateralis proc. pterygoidei
65. lamina medialis proc. pterygoidei
66. processus styloideus
67. meatus nasi communis
68. meatus nasi inferior
69. meatus nasi medius
70. meatus nasi superior
71. concha nasalis inferior
72. concha nasalis media
73. ramus mandibulae
74. processus coronoideus mandibulae
75. dens axis
76. atlas
77. condylus occipitalis
78. processus alveolaris maxillae
79. palatum durum
80. sutura palatina mediana
81. septum nasi
82. foramina palatina minora
83. foramen palatinum majus
84. crista galli
85. sutura coronalis
86. sutura sagittalis
87. sutura squamosa
88. sutura sphenofrontalis
89. musculus masseter
90. musculus temporalis
91. musculus pterygoideus medialis
92. sutura lambdoidea
93. fossa pterygopalatina
94. fissura orbitalis inferior
95. foramen rotundum
96. canalis pterygoideus
97. canalis n. hypoglossi
98. foramen jugulare
99. fissura petrooccipitalis
100. foramen ovale
101. foramen spinosum
102. canalis caroticus
103. canalis opticus
104. foramen lacerum



85

86

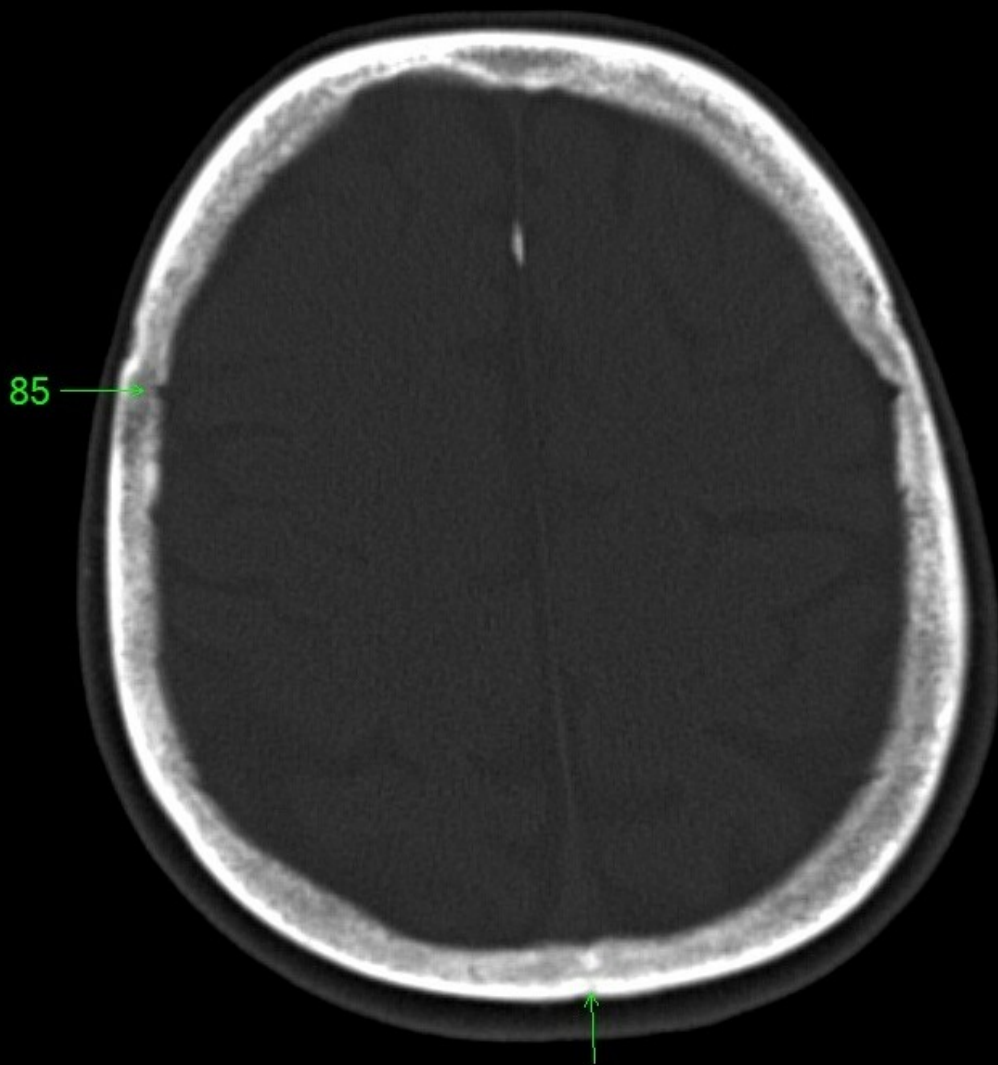
1. sinus maxillaris
2. bulbus oculi
3. sinus ethmoidalis
4. sinus sphenoidalis
5. sinus frontalis
6. n. opticus
7. m. rectus medialis
8. m. rectus lateralis
9. a. ophthalmica
10. m. rectus inferior
11. m. obliquus inferior
12. m. rectus superior
13. ventr. later., cornu frontale
14. ventriculus lateralis
15. ventr. later., cornu occipitale
16. ventr. later., cornu temporale
17. sulcus centralis
18. ventriculus tertius
19. m. obliquus superior
20. cisterna ambiens
21. plexus choroideus
22. glandula pinealis (kalcifikace)
23. falx cerebri
24. tentorium cerebelli
25. septum pellucidum
26. arteria basilaris
27. ventriculus quartus
28. pedunculus cerebri
29. medulla oblongata
30. caput nuclei caudati
31. corpus nuclei caudati
32. corpus callosum, truncus
33. splenium corporis callosi
34. thalamus
35. sinus sagittalis superior
36. sinus sigmoideus
37. sinus transversus
38. mesencephalon
39. pons
40. hypophysis
41. cisterna magna cerebelli
42. tonsilla cerebelli
43. hemispherium cerebelli
44. vermis cerebelli
45. pedunculus cerebellaris
46. sulcus lateralis (Sylvii)
47. lobus occipitalis
48. lobus parietalis
49. lobus temporalis
50. lobus frontalis
51. lobus insularis
52. a. carotis interna
53. a. cerebri media
54. dorsum sellae
55. capsula interna
56. cisterna pontocerebellaris
57. bazální cisterny
58. cisterna laminae quadrigeminae
59. nucleus lentiformis (globus pallidus + putamen)
60. cellulae mastoideae
61. meatus acusticus externus
62. processus condylaris mandibulae
63. musculus pterygoideus lateralis
64. lamina lateralis proc. pterygoidei
65. lamina medialis proc. pterygoidei
66. processus styloideus
67. meatus nasi communis
68. meatus nasi inferior
69. meatus nasi medius
70. meatus nasi superior
71. concha nasalis inferior
72. concha nasalis media
73. ramus mandibulae
74. processus coronoideus mandibulae
75. dens axis
76. atlas
77. condylus occipitalis
78. processus alveolaris maxillae
79. palatum durum
80. sutura palatina mediana
81. septum nasi
82. foramina palatina minora
83. foramen palatinum majus
84. crista galli
85. sutura coronalis
86. sutura sagittalis
87. sutura squamosa
88. sutura sphenofrontalis
89. musculus masseter
90. musculus temporalis
91. musculus pterygoideus medialis
92. sutura lambdoidea
93. fossa pterygopalatina
94. fissura orbitalis inferior
95. foramen rotundum
96. canalis pterygoideus
97. canalis n. hypoglossi
98. foramen jugulare
99. fissura petrooccipitalis
100. foramen ovale
101. foramen spinosum
102. canalis caroticus
103. canalis opticus
104. foramen lacerum



85

86

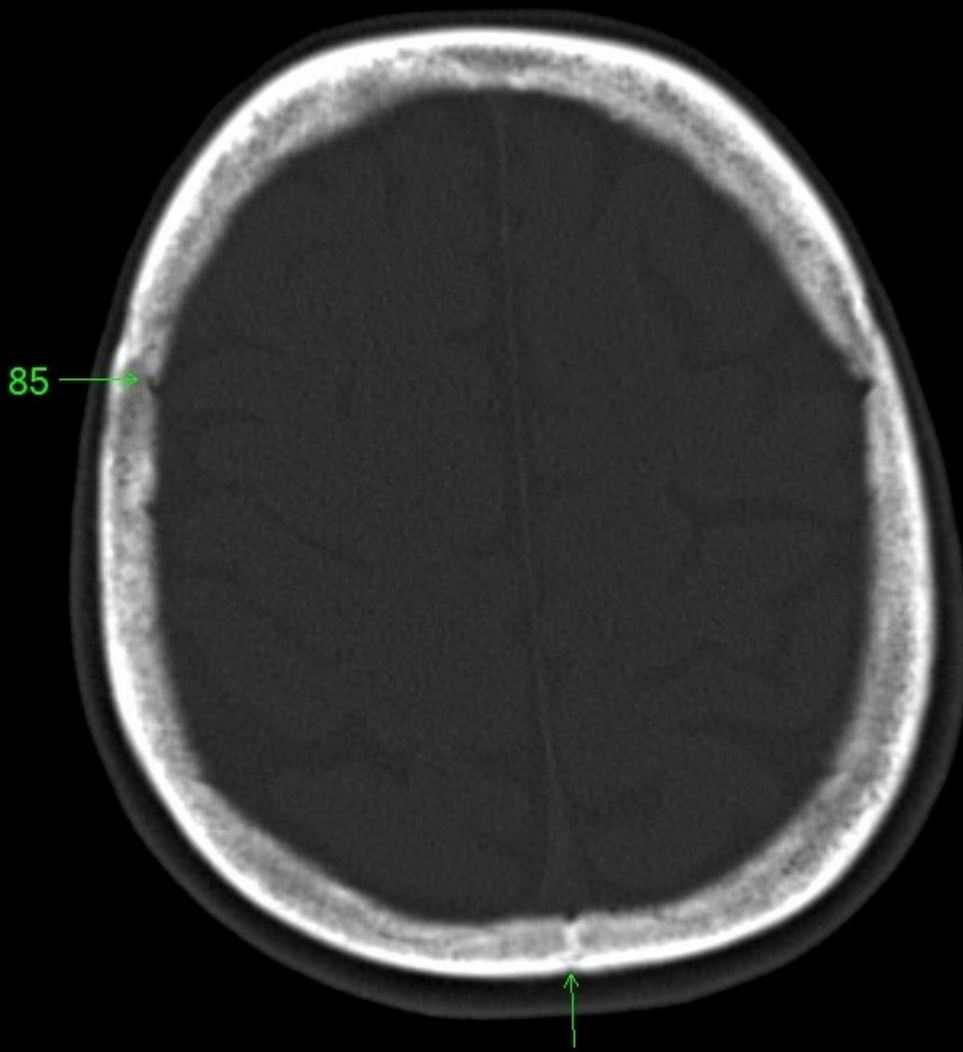
1. sinus maxillaris
2. bulbus oculi
3. sinus ethmoidalis
4. sinus sphenoidalis
5. sinus frontalis
6. n. opticus
7. m. rectus medialis
8. m. rectus lateralis
9. a. ophthalmica
10. m. rectus inferior
11. m. obliquus inferior
12. m. rectus superior
13. ventr. later., cornu frontale
14. ventriculus lateralis
15. ventr. later., cornu occipitale
16. ventr. later., cornu temporale
17. sulcus centralis
18. ventriculus tertius
19. m. obliquus superior
20. cisterna ambiens
21. plexus choroideus
22. glandula pinealis (kalcifikace)
23. falx cerebri
24. tentorium cerebelli
25. septum pellucidum
26. arteria basilaris
27. ventriculus quartus
28. pedunculus cerebri
29. medulla oblongata
30. caput nuclei caudati
31. corpus nuclei caudati
32. corpus callosum, truncus
33. splenium corporis callosi
34. thalamus
35. sinus sagittalis superior
36. sinus sigmoideus
37. sinus transversus
38. mesencephalon
39. pons
40. hypophysis
41. cisterna magna cerebelli
42. tonsilla cerebelli
43. hemispherium cerebelli
44. vermis cerebelli
45. pedunculus cerebellaris
46. sulcus lateralis (Sylvii)
47. lobus occipitalis
48. lobus parietalis
49. lobus temporalis
50. lobus frontalis
51. lobus insularis
52. a. carotis interna
53. a. cerebri media
54. dorsum sellae
55. capsula interna
56. cisterna pontocerebellaris
57. bazální cisterny
58. cisterna laminae quadrigeminae
59. nucleus lentiformis (globus pallidus + putamen)
60. cellulae mastoideae
61. meatus acusticus externus
62. processus condylaris mandibulae
63. musculus pterygoideus lateralis
64. lamina lateralis proc. pterygoidei
65. lamina medialis proc. pterygoidei
66. processus styloideus
67. meatus nasi communis
68. meatus nasi inferior
69. meatus nasi medius
70. meatus nasi superior
71. concha nasalis inferior
72. concha nasalis media
73. ramus mandibulae
74. processus coronoideus mandibulae
75. dens axis
76. atlas
77. condylus occipitalis
78. processus alveolaris maxillae
79. palatum durum
80. sutura palatina mediana
81. septum nasi
82. foramina palatina minora
83. foramen palatinum majus
84. crista galli
85. sutura coronalis
86. sutura sagittalis
87. sutura squamosa
88. sutura sphenofrontalis
89. musculus masseter
90. musculus temporalis
91. musculus pterygoideus medialis
92. sutura lambdoidea
93. fossa pterygopalatina
94. fissura orbitalis inferior
95. foramen rotundum
96. canalis pterygoideus
97. canalis n. hypoglossi
98. foramen jugulare
99. fissura petrooccipitalis
100. foramen ovale
101. foramen spinosum
102. canalis caroticus
103. canalis opticus
104. foramen lacerum



85

86

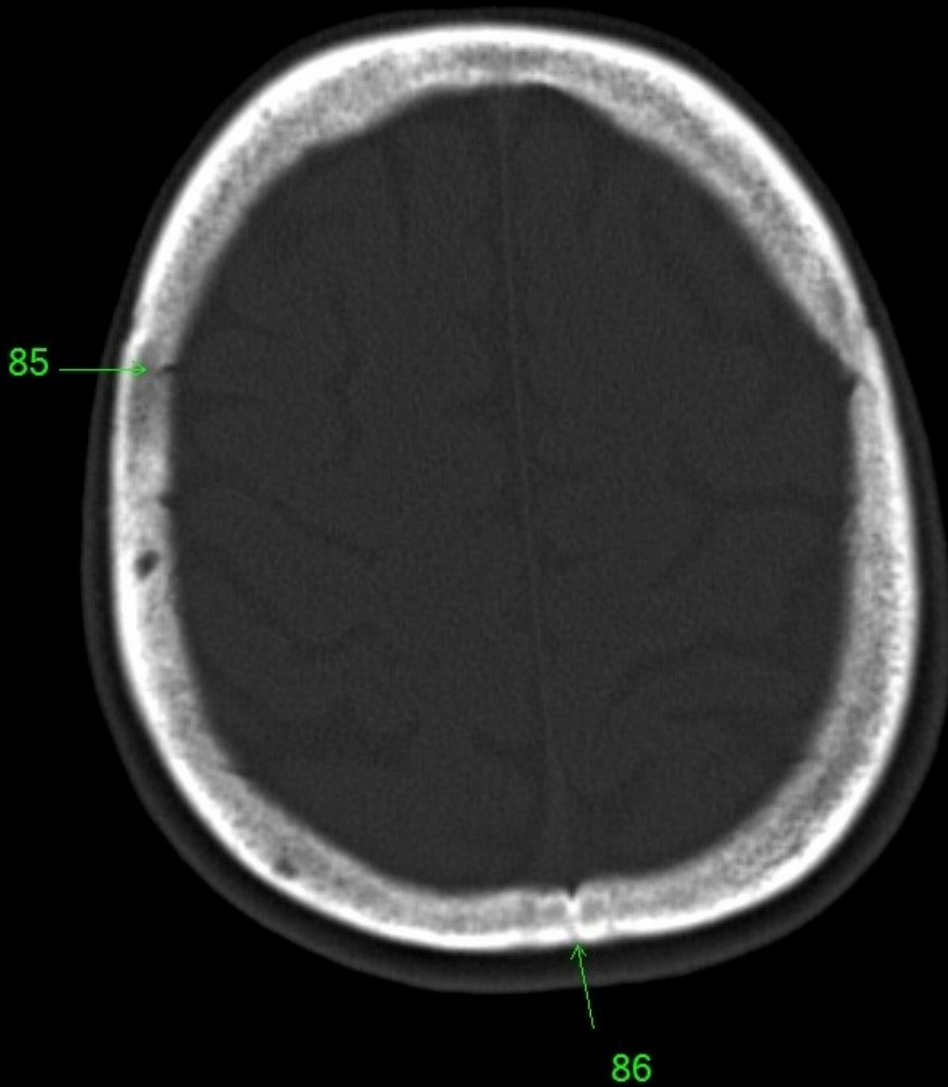
1. sinus maxillaris
2. bulbus oculi
3. sinus ethmoidalis
4. sinus sphenoidalis
5. sinus frontalis
6. n. opticus
7. m. rectus medialis
8. m. rectus lateralis
9. a. ophthalmica
10. m. rectus inferior
11. m. obliquus inferior
12. m. rectus superior
13. ventr. later., cornu frontale
14. ventriculus lateralis
15. ventr. later., cornu occipitale
16. ventr. later., cornu temporale
17. sulcus centralis
18. ventriculus tertius
19. m. obliquus superior
20. cisterna ambiens
21. plexus choroideus
22. glandula pinealis (kalcifikace)
23. falx cerebri
24. tentorium cerebelli
25. septum pellucidum
26. arteria basilaris
27. ventriculus quartus
28. pedunculus cerebri
29. medulla oblongata
30. caput nuclei caudati
31. corpus nuclei caudati
32. corpus callosum, truncus
33. splenium corporis callosi
34. thalamus
35. sinus sagittalis superior
36. sinus sigmoideus
37. sinus transversus
38. mesencephalon
39. pons
40. hypophysis
41. cisterna magna cerebelli
42. tonsilla cerebelli
43. hemispherium cerebelli
44. vermis cerebelli
45. pedunculus cerebellaris
46. sulcus lateralis (Sylvii)
47. lobus occipitalis
48. lobus parietalis
49. lobus temporalis
50. lobus frontalis
51. lobus insularis
52. a. carotis interna
53. a. cerebri media
54. dorsum sellae
55. capsula interna
56. cisterna pontocerebellaris
57. bazální cisterny
58. cisterna laminae quadrigeminae
59. nucleus lentiformis
(globus pallidus + putamen)
60. cellulae mastoideae
61. meatus acusticus externus
62. processus condylaris mandibulae
63. musculus pterygoideus lateralis
64. lamina lateralis proc. pterygoidei
65. lamina medialis proc. pterygoidei
66. processus styloideus
67. meatus nasi communis
68. meatus nasi inferior
69. meatus nasi medius
70. meatus nasi superior
71. concha nasalis inferior
72. concha nasalis media
73. ramus mandibulae
74. processus coronoideus mandibulae
75. dens axis
76. atlas
77. condylus occipitalis
78. processus alveolaris maxillae
79. palatum durum
80. sutura palatina mediana
81. septum nasi
82. foramina palatina minora
83. foramen palatinum majus
84. crista galli
85. sutura coronalis
86. sutura sagittalis
87. sutura squamosa
88. sutura sphenofrontalis
89. musculus masseter
90. musculus temporalis
91. musculus pterygoideus medialis
92. sutura lambdoidea
93. fossa pterygopalatina
94. fissura orbitalis inferior
95. foramen rotundum
96. canalis pterygoideus
97. canalis n. hypoglossi
98. foramen jugulare
99. fissura petrooccipitalis
100. foramen ovale
101. foramen spinosum
102. canalis caroticus
103. canalis opticus
104. foramen lacerum



85

86

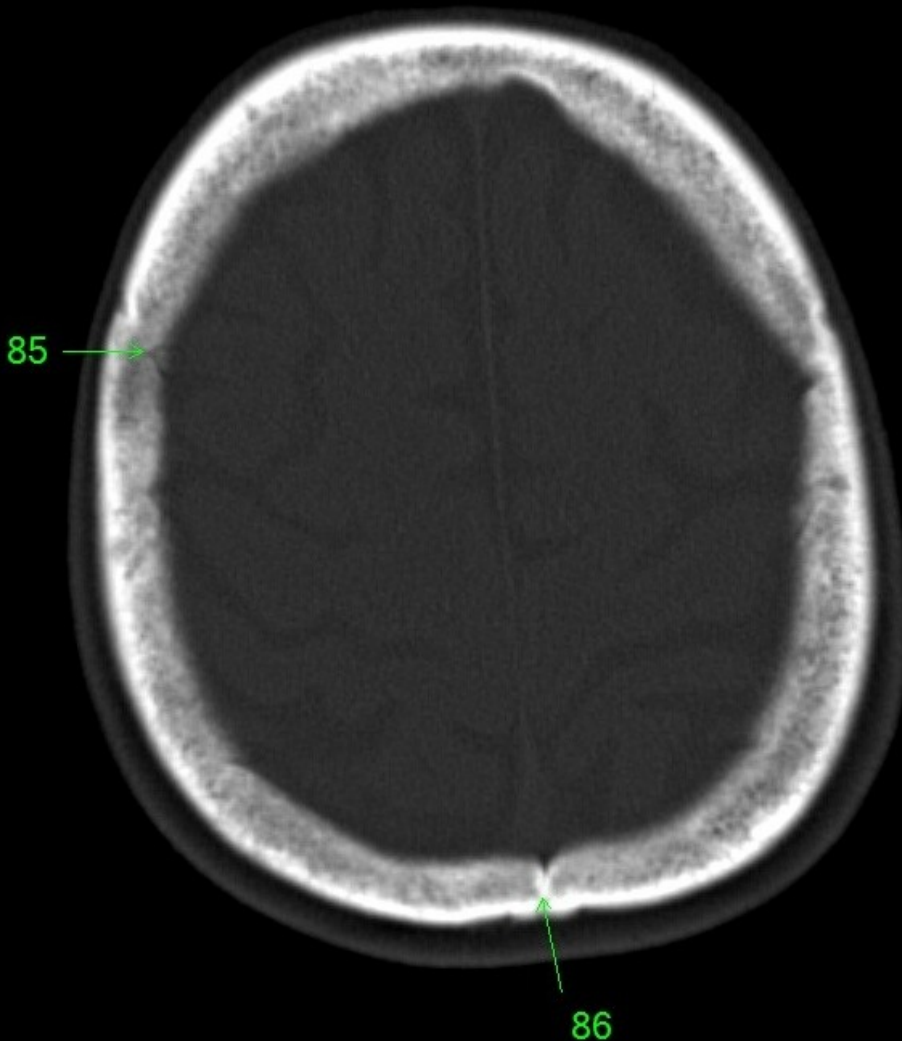
1. sinus maxillaris
2. bulbus oculi
3. sinus ethmoidalis
4. sinus sphenoidalis
5. sinus frontalis
6. n. opticus
7. m. rectus medialis
8. m. rectus lateralis
9. a. ophthalmica
10. m. rectus inferior
11. m. obliquus inferior
12. m. rectus superior
13. ventr. later., cornu frontale
14. ventriculus lateralis
15. ventr. later., cornu occipitale
16. ventr. later., cornu temporale
17. sulcus centralis
18. ventriculus tertius
19. m. obliquus superior
20. cisterna ambiens
21. plexus choroideus
22. glandula pinealis (kalcifikace)
23. falx cerebri
24. tentorium cerebelli
25. septum pellucidum
26. arteria basilaris
27. ventriculus quartus
28. pedunculus cerebri
29. medulla oblongata
30. caput nuclei caudati
31. corpus nuclei caudati
32. corpus callosum, truncus
33. splenium corporis callosi
34. thalamus
35. sinus sagittalis superior
36. sinus sigmoideus
37. sinus transversus
38. mesencephalon
39. pons
40. hypophysis
41. cisterna magna cerebelli
42. tonsilla cerebelli
43. hemispherium cerebelli
44. vermis cerebelli
45. pedunculus cerebellaris
46. sulcus lateralis (Sylvii)
47. lobus occipitalis
48. lobus parietalis
49. lobus temporalis
50. lobus frontalis
51. lobus insularis
52. a. carotis interna
53. a. cerebri media
54. dorsum sellae
55. capsula interna
56. cisterna pontocerebellaris
57. bazální cisterny
58. cisterna laminae quadrigeminae
59. nucleus lentiformis
(globus pallidus + putamen)
60. cellulae mastoideae
61. meatus acusticus externus
62. processus condylaris mandibulae
63. musculus pterygoideus lateralis
64. lamina lateralis proc. pterygoidei
65. lamina medialis proc. pterygoidei
66. processus styloideus
67. meatus nasi communis
68. meatus nasi inferior
69. meatus nasi medius
70. meatus nasi superior
71. concha nasalis inferior
72. concha nasalis media
73. ramus mandibulae
74. processus coronoideus mandibulae
75. dens axis
76. atlas
77. condylus occipitalis
78. processus alveolaris maxillae
79. palatum durum
80. sutura palatina mediana
81. septum nasi
82. foramina palatina minora
83. foramen palatinum majus
84. crista galli
85. sutura coronalis
86. sutura sagittalis
87. sutura squamosa
88. sutura sphenofrontalis
89. musculus masseter
90. musculus temporalis
91. musculus pterygoideus medialis
92. sutura lambdoidea
93. fossa pterygopalatina
94. fissura orbitalis inferior
95. foramen rotundum
96. canalis pterygoideus
97. canalis n. hypoglossi
98. foramen jugulare
99. fissura petrooccipitalis
100. foramen ovale
101. foramen spinosum
102. canalis caroticus
103. canalis opticus
104. foramen lacerum



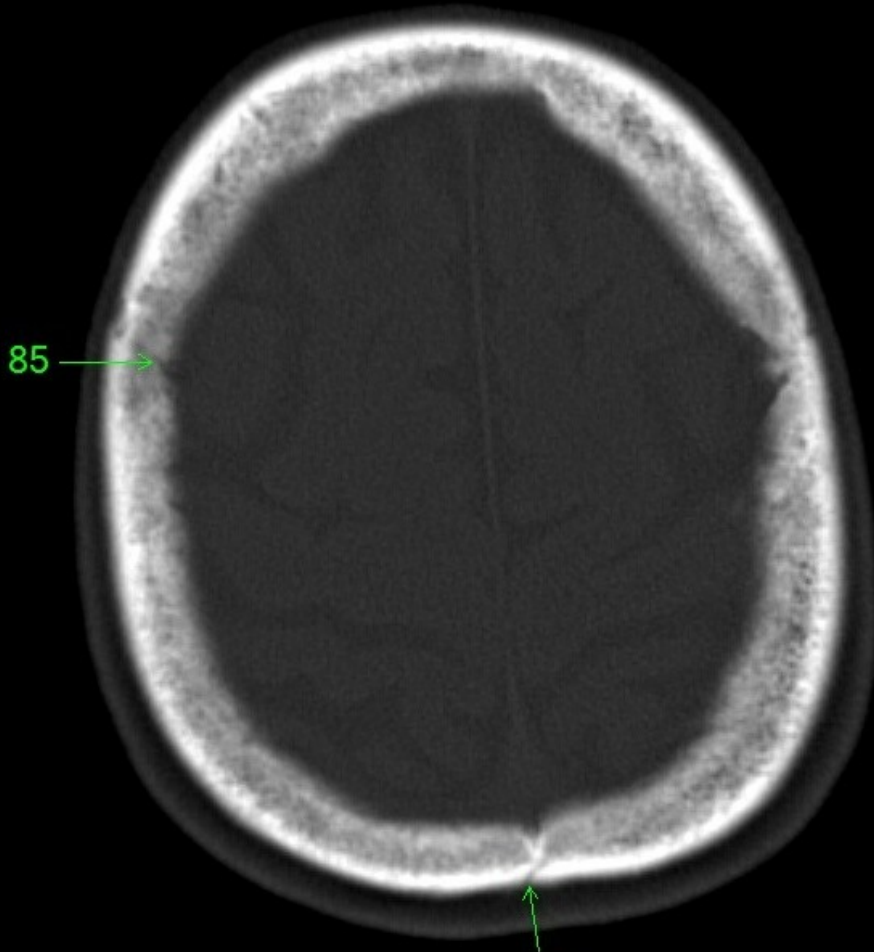
85

86

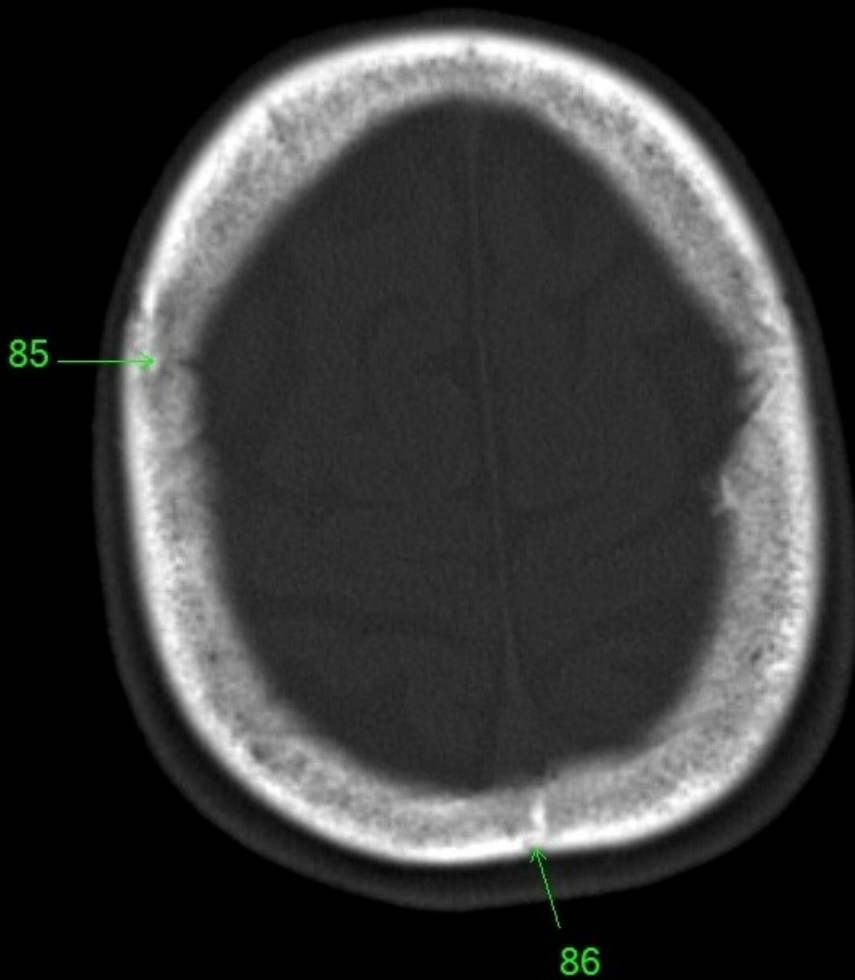
1. sinus maxillaris
2. bulbus oculi
3. sinus ethmoidalis
4. sinus sphenoidalis
5. sinus frontalis
6. n. opticus
7. m. rectus medialis
8. m. rectus lateralis
9. a. ophthalmica
10. m. rectus inferior
11. m. obliquus inferior
12. m. rectus superior
13. ventr. later., cornu frontale
14. ventriculus lateralis
15. ventr. later., cornu occipitale
16. ventr. later., cornu temporale
17. sulcus centralis
18. ventriculus tertius
19. m. obliquus superior
20. cisterna ambiens
21. plexus choroideus
22. glandula pinealis (kalcifikace)
23. falx cerebri
24. tentorium cerebelli
25. septum pellucidum
26. arteria basilaris
27. ventriculus quartus
28. pedunculus cerebri
29. medulla oblongata
30. caput nuclei caudati
31. corpus nuclei caudati
32. corpus callosum, truncus
33. splenium corporis callosi
34. thalamus
35. sinus sagittalis superior
36. sinus sigmoideus
37. sinus transversus
38. mesencephalon
39. pons
40. hypophysis
41. cisterna magna cerebelli
42. tonsilla cerebelli
43. hemispherium cerebelli
44. vermis cerebelli
45. pedunculus cerebellaris
46. sulcus lateralis (Sylvii)
47. lobus occipitalis
48. lobus parietalis
49. lobus temporalis
50. lobus frontalis
51. lobus insularis
52. a. carotis interna
53. a. cerebri media
54. dorsum sellae
55. capsula interna
56. cisterna pontocerebellaris
57. bazální cisterny
58. cisterna laminae quadrigeminae
59. nucleus lentiformis
(globus pallidus + putamen)
60. cellulae mastoideae
61. meatus acusticus externus
62. processus condylaris mandibulae
63. musculus pterygoideus lateralis
64. lamina lateralis proc. pterygoidei
65. lamina medialis proc. pterygoidei
66. processus styloideus
67. meatus nasi communis
68. meatus nasi inferior
69. meatus nasi medius
70. meatus nasi superior
71. concha nasalis inferior
72. concha nasalis media
73. ramus mandibulae
74. processus coronoideus mandibulae
75. dens axis
76. atlas
77. condylus occipitalis
78. processus alveolaris maxillae
79. palatum durum
80. sutura palatina mediana
81. septum nasi
82. foramina palatina minora
83. foramen palatinum majus
84. crista galli
85. sutura coronalis
86. sutura sagittalis
87. sutura squamosa
88. sutura sphenofrontalis
89. musculus masseter
90. musculus temporalis
91. musculus pterygoideus medialis
92. sutura lambdoidea
93. fossa pterygopalatina
94. fissura orbitalis inferior
95. foramen rotundum
96. canalis pterygoideus
97. canalis n. hypoglossi
98. foramen jugulare
99. fissura petrooccipitalis
100. foramen ovale
101. foramen spinosum
102. canalis caroticus
103. canalis opticus
104. foramen lacerum



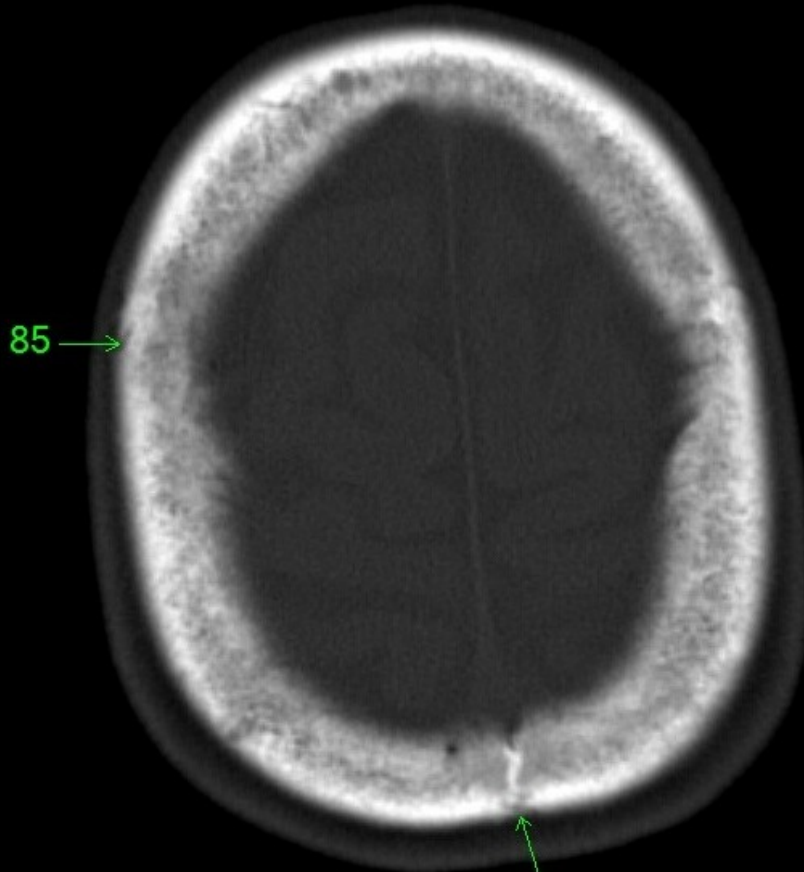
1. sinus maxillaris
2. bulbus oculi
3. sinus ethmoidalis
4. sinus sphenoidalis
5. sinus frontalis
6. n. opticus
7. m. rectus medialis
8. m. rectus lateralis
9. a. ophthalmica
10. m. rectus inferior
11. m. obliquus inferior
12. m. rectus superior
13. ventr. later., cornu frontale
14. ventriculus lateralis
15. ventr. later., cornu occipitale
16. ventr. later., cornu temporale
17. sulcus centralis
18. ventriculus tertius
19. m. obliquus superior
20. cisterna ambiens
21. plexus choroideus
22. glandula pinealis (kalcifikace)
23. falx cerebri
24. tentorium cerebelli
25. septum pellucidum
26. arteria basilaris
27. ventriculus quartus
28. pedunculus cerebri
29. medulla oblongata
30. caput nuclei caudati
31. corpus nuclei caudati
32. corpus callosum, truncus
33. splenium corporis callosi
34. thalamus
35. sinus sagittalis superior
36. sinus sigmoideus
37. sinus transversus
38. mesencephalon
39. pons
40. hypophysis
41. cisterna magna cerebelli
42. tonsilla cerebelli
43. hemispherium cerebelli
44. vermis cerebelli
45. pedunculus cerebellaris
46. sulcus lateralis (Sylvii)
47. lobus occipitalis
48. lobus parietalis
49. lobus temporalis
50. lobus frontalis
51. lobus insularis
52. a. carotis interna
53. a. cerebri media
54. dorsum sellae
55. capsula interna
56. cisterna pontocerebellaris
57. bazální cisterny
58. cisterna laminae quadrigeminae
59. nucleus lentiformis
(globus pallidus + putamen)
60. cellulae mastoideae
61. meatus acusticus externus
62. processus condylaris mandibulae
63. musculus pterygoideus lateralis
64. lamina lateralis proc. pterygoidei
65. lamina medialis proc. pterygoidei
66. processus styloideus
67. meatus nasi communis
68. meatus nasi inferior
69. meatus nasi medius
70. meatus nasi superior
71. concha nasalis inferior
72. concha nasalis media
73. ramus mandibulae
74. processus coronoideus mandibulae
75. dens axis
76. atlas
77. condylus occipitalis
78. processus alveolaris maxillae
79. palatum durum
80. sutura palatina mediana
81. septum nasi
82. foramina palatina minora
83. foramen palatinum majus
84. crista galli
85. sutura coronalis
86. sutura sagittalis
87. sutura squamosa
88. sutura sphenofrontalis
89. musculus masseter
90. musculus temporalis
91. musculus pterygoideus medialis
92. sutura lambdoidea
93. fossa pterygopalatina
94. fissura orbitalis inferior
95. foramen rotundum
96. canalis pterygoideus
97. canalis n. hypoglossi
98. foramen jugulare
99. fissura petrooccipitalis
100. foramen ovale
101. foramen spinosum
102. canalis caroticus
103. canalis opticus
104. foramen lacerum



1. sinus maxillaris
2. bulbus oculi
3. sinus ethmoidalis
4. sinus sphenoidalis
5. sinus frontalis
6. n. opticus
7. m. rectus medialis
8. m. rectus lateralis
9. a. ophthalmica
10. m. rectus inferior
11. m. obliquus inferior
12. m. rectus superior
13. ventr. later., cornu frontale
14. ventriculus lateralis
15. ventr. later., cornu occipitale
16. ventr. later., cornu temporale
17. sulcus centralis
18. ventriculus tertius
19. m. obliquus superior
20. cisterna ambiens
21. plexus choroideus
22. glandula pinealis (kalcifikace)
23. falx cerebri
24. tentorium cerebelli
25. septum pellucidum
26. arteria basilaris
27. ventriculus quartus
28. pedunculus cerebri
29. medulla oblongata
30. caput nuclei caudati
31. corpus nuclei caudati
32. corpus callosum, truncus
33. splenium corporis callosi
34. thalamus
35. sinus sagittalis superior
36. sinus sigmoideus
37. sinus transversus
38. mesencephalon
39. pons
40. hypophysis
41. cisterna magna cerebelli
42. tonsilla cerebelli
43. hemispherium cerebelli
44. vermis cerebelli
45. pedunculus cerebellaris
46. sulcus lateralis (Sylvii)
47. lobus occipitalis
48. lobus parietalis
49. lobus temporalis
50. lobus frontalis
51. lobus insularis
52. a. carotis interna
53. a. cerebri media
54. dorsum sellae
55. capsula interna
56. cisterna pontocerebellaris
57. bazální cisterny
58. cisterna laminae quadrigeminae
59. nucleus lentiformis (globus pallidus + putamen)
60. cellulae mastoideae
61. meatus acusticus externus
62. processus condylaris mandibulae
63. musculus pterygoideus lateralis
64. lamina lateralis proc. pterygoidei
65. lamina medialis proc. pterygoidei
66. processus styloideus
67. meatus nasi communis
68. meatus nasi inferior
69. meatus nasi medius
70. meatus nasi superior
71. concha nasalis inferior
72. concha nasalis media
73. ramus mandibulae
74. processus coronoideus mandibulae
75. dens axis
76. atlas
77. condylus occipitalis
78. processus alveolaris maxillae
79. palatum durum
80. sutura palatina mediana
81. septum nasi
82. foramina palatina minora
83. foramen palatinum majus
84. crista galli
85. sutura coronalis
86. sutura sagittalis
87. sutura squamosa
88. sutura sphenofrontalis
89. musculus masseter
90. musculus temporalis
91. musculus pterygoideus medialis
92. sutura lambdoidea
93. fossa pterygopalatina
94. fissura orbitalis inferior
95. foramen rotundum
96. canalis pterygoideus
97. canalis n. hypoglossi
98. foramen jugulare
99. fissura petrooccipitalis
100. foramen ovale
101. foramen spinosum
102. canalis caroticus
103. canalis opticus
104. foramen lacerum



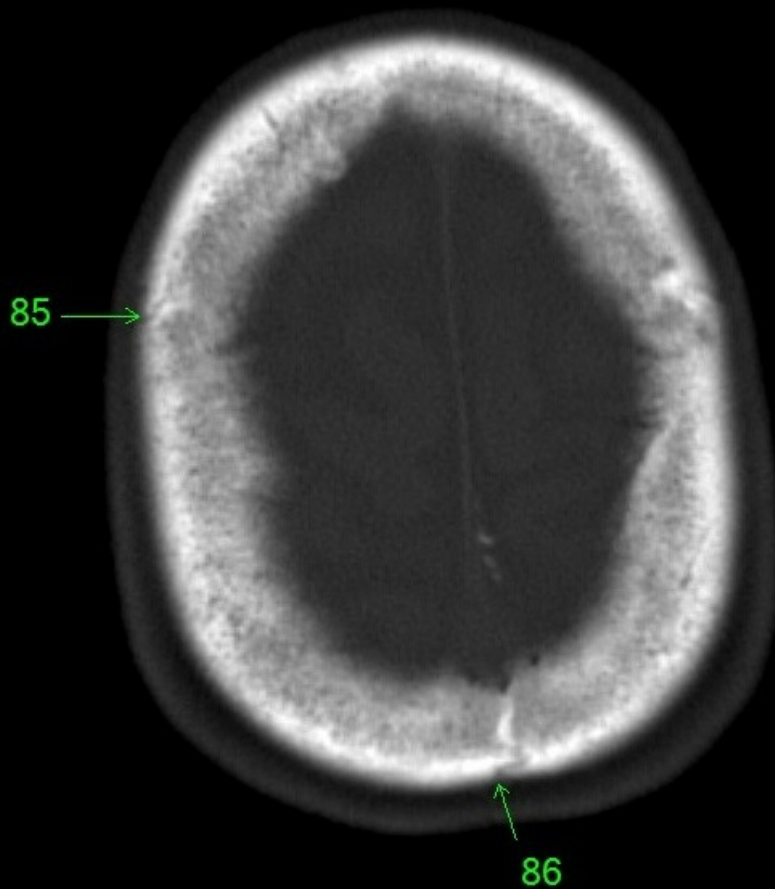
1. sinus maxillaris
2. bulbus oculi
3. sinus ethmoidalis
4. sinus sphenoidalis
5. sinus frontalis
6. n. opticus
7. m. rectus medialis
8. m. rectus lateralis
9. a. ophthalmica
10. m. rectus inferior
11. m. obliquus inferior
12. m. rectus superior
13. ventr. later., cornu frontale
14. ventriculus lateralis
15. ventr. later., cornu occipitale
16. ventr. later., cornu temporale
17. sulcus centralis
18. ventriculus tertius
19. m. obliquus superior
20. cisterna ambiens
21. plexus choroideus
22. glandula pinealis (kalcifikace)
23. falx cerebri
24. tentorium cerebelli
25. septum pellucidum
26. arteria basilaris
27. ventriculus quartus
28. pedunculus cerebri
29. medulla oblongata
30. caput nuclei caudati
31. corpus nuclei caudati
32. corpus callosum, truncus
33. splenium corporis callosi
34. thalamus
35. sinus sagittalis superior
36. sinus sigmoideus
37. sinus transversus
38. mesencephalon
39. pons
40. hypophysis
41. cisterna magna cerebelli
42. tonsilla cerebelli
43. hemispherium cerebelli
44. vermis cerebelli
45. pedunculus cerebellaris
46. sulcus lateralis (Sylvii)
47. lobus occipitalis
48. lobus parietalis
49. lobus temporalis
50. lobus frontalis
51. lobus insularis
52. a. carotis interna
53. a. cerebri media
54. dorsum sellae
55. capsula interna
56. cisterna pontocerebellaris
57. bazální cisterny
58. cisterna laminae quadrigeminae
59. nucleus lentiformis
(globus pallidus + putamen)
60. cellulae mastoideae
61. meatus acusticus externus
62. processus condylaris mandibulae
63. musculus pterygoideus lateralis
64. lamina lateralis proc. pterygoidei
65. lamina medialis proc. pterygoidei
66. processus styloideus
67. meatus nasi communis
68. meatus nasi inferior
69. meatus nasi medius
70. meatus nasi superior
71. concha nasalis inferior
72. concha nasalis media
73. ramus mandibulae
74. processus coronoideus mandibulae
75. dens axis
76. atlas
77. condylus occipitalis
78. processus alveolaris maxillae
79. palatum durum
80. sutura palatina mediana
81. septum nasi
82. foramina palatina minora
83. foramen palatinum majus
84. crista galli
85. sutura coronalis
86. sutura sagittalis
87. sutura squamosa
88. sutura sphenofrontalis
89. musculus masseter
90. musculus temporalis
91. musculus pterygoideus medialis
92. sutura lambdoidea
93. fossa pterygopalatina
94. fissura orbitalis inferior
95. foramen rotundum
96. canalis pterygoideus
97. canalis n. hypoglossi
98. foramen jugulare
99. fissura petrooccipitalis
100. foramen ovale
101. foramen spinosum
102. canalis caroticus
103. canalis opticus
104. foramen lacerum



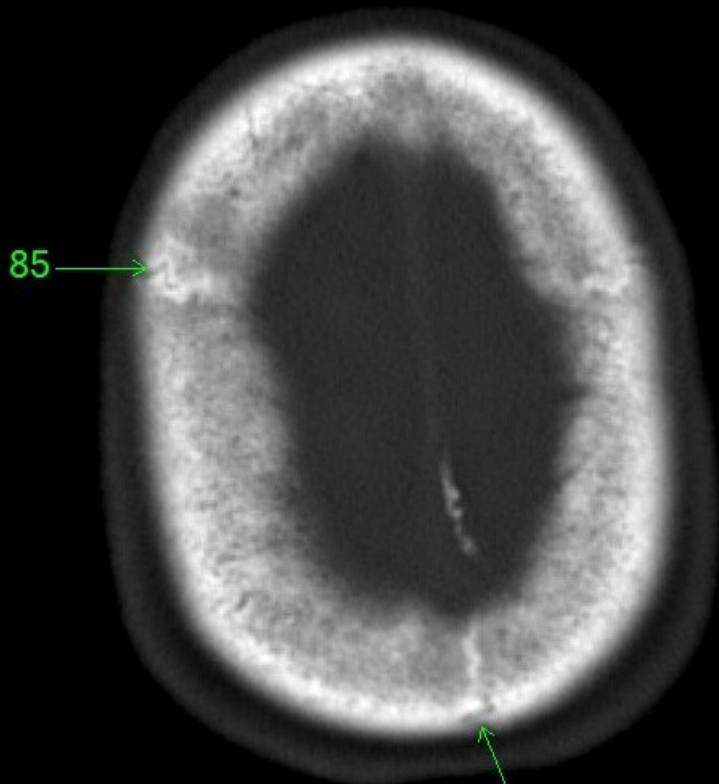
85 →

→ 86

1. sinus maxillaris
2. bulbus oculi
3. sinus ethmoidalis
4. sinus sphenoidalis
5. sinus frontalis
6. n. opticus
7. m. rectus medialis
8. m. rectus lateralis
9. a. ophthalmica
10. m. rectus inferior
11. m. obliquus inferior
12. m. rectus superior
13. ventr. later., cornu frontale
14. ventriculus lateralis
15. ventr. later., cornu occipitale
16. ventr. later., cornu temporale
17. sulcus centralis
18. ventriculus tertius
19. m. obliquus superior
20. cisterna ambiens
21. plexus choroideus
22. glandula pinealis (kalcifikace)
23. falx cerebri
24. tentorium cerebelli
25. septum pellucidum
26. arteria basilaris
27. ventriculus quartus
28. pedunculus cerebri
29. medulla oblongata
30. caput nuclei caudati
31. corpus nuclei caudati
32. corpus callosum, truncus
33. splenium corporis callosi
34. thalamus
35. sinus sagittalis superior
36. sinus sigmoideus
37. sinus transversus
38. mesencephalon
39. pons
40. hypophysis
41. cisterna magna cerebelli
42. tonsilla cerebelli
43. hemispherium cerebelli
44. vermis cerebelli
45. pedunculus cerebellaris
46. sulcus lateralis (Sylvii)
47. lobus occipitalis
48. lobus parietalis
49. lobus temporalis
50. lobus frontalis
51. lobus insularis
52. a. carotis interna
53. a. cerebri media
54. dorsum sellae
55. capsula interna
56. cisterna pontocerebellaris
57. bazální cisterny
58. cisterna laminae quadrigeminae
59. nucleus lentiformis
(globus pallidus + putamen)
60. cellulae mastoideae
61. meatus acusticus externus
62. processus condylaris mandibulae
63. musculus pterygoideus lateralis
64. lamina lateralis proc. pterygoidei
65. lamina medialis proc. pterygoidei
66. processus styloideus
67. meatus nasi communis
68. meatus nasi inferior
69. meatus nasi medius
70. meatus nasi superior
71. concha nasalis inferior
72. concha nasalis media
73. ramus mandibulae
74. processus coronoideus mandibulae
75. dens axis
76. atlas
77. condylus occipitalis
78. processus alveolaris maxillae
79. palatum durum
80. sutura palatina mediana
81. septum nasi
82. foramina palatina minora
83. foramen palatinum majus
84. crista galli
85. sutura coronalis
86. sutura sagittalis
87. sutura squamosa
88. sutura sphenofrontalis
89. musculus masseter
90. musculus temporalis
91. musculus pterygoideus medialis
92. sutura lambdoidea
93. fossa pterygopalatina
94. fissura orbitalis inferior
95. foramen rotundum
96. canalis pterygoideus
97. canalis n. hypoglossi
98. foramen jugulare
99. fissura petrooccipitalis
100. foramen ovale
101. foramen spinosum
102. canalis caroticus
103. canalis opticus
104. foramen lacerum



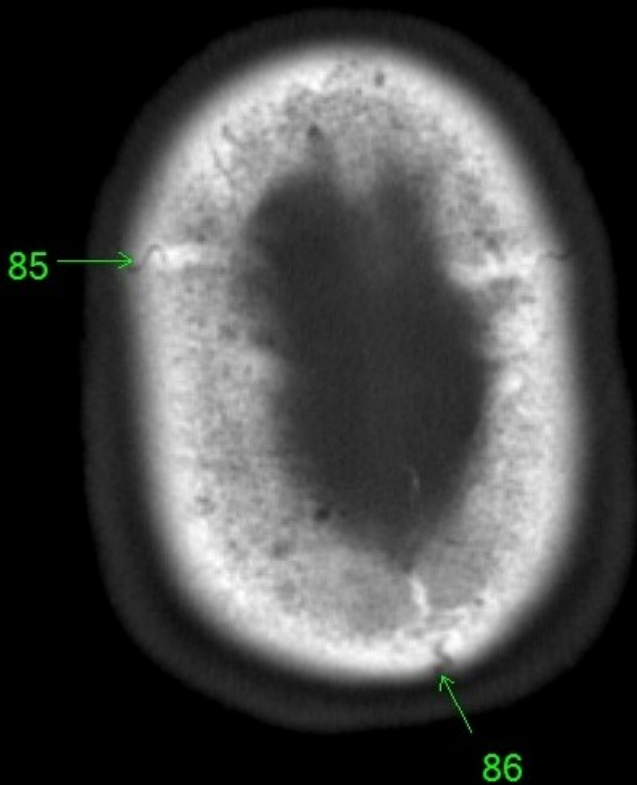
1. sinus maxillaris
2. bulbus oculi
3. sinus ethmoidalis
4. sinus sphenoidalis
5. sinus frontalis
6. n. opticus
7. m. rectus medialis
8. m. rectus lateralis
9. a. ophthalmica
10. m. rectus inferior
11. m. obliquus inferior
12. m. rectus superior
13. ventr. later., cornu frontale
14. ventriculus lateralis
15. ventr. later., cornu occipitale
16. ventr. later., cornu temporale
17. sulcus centralis
18. ventriculus tertius
19. m. obliquus superior
20. cisterna ambiens
21. plexus choroideus
22. glandula pinealis (kalcifikace)
23. falx cerebri
24. tentorium cerebelli
25. septum pellucidum
26. arteria basilaris
27. ventriculus quartus
28. pedunculus cerebri
29. medulla oblongata
30. caput nucleï caudati
31. corpus nucleï caudati
32. corpus callosum, truncus
33. splenium corporis callosi
34. thalamus
35. sinus sagittalis superior
36. sinus sigmoideus
37. sinus transversus
38. mesencephalon
39. pons
40. hypophysis
41. cisterna magna cerebelli
42. tonsilla cerebelli
43. hemispherium cerebelli
44. vermis cerebelli
45. pedunculus cerebellaris
46. sulcus lateralis (Sylvii)
47. lobus occipitalis
48. lobus parietalis
49. lobus temporalis
50. lobus frontalis
51. lobus insularis
52. a. carotis interna
53. a. cerebri media
54. dorsum sellae
55. capsula interna
56. cisterna pontocerebellaris
57. bazální cisterny
58. cisterna laminae quadrigeminae
59. nucleus lentiformis
(globus pallidus + putamen)
60. cellulae mastoideae
61. meatus acusticus externus
62. processus condylaris mandibulae
63. musculus pterygoideus lateralis
64. lamina lateralis proc. pterygoidei
65. lamina medialis proc. pterygoidei
66. processus styloideus
67. meatus nasi communis
68. meatus nasi inferior
69. meatus nasi medius
70. meatus nasi superior
71. concha nasalis inferior
72. concha nasalis media
73. ramus mandibulae
74. processus coronoideus mandibulae
75. dens axis
76. atlas
77. condylus occipitalis
78. processus alveolaris maxillae
79. palatum durum
80. sutura palatina mediana
81. septum nasi
82. foramina palatina minora
83. foramen palatinum majus
84. crista galli
85. sutura coronalis
86. sutura sagittalis
87. sutura squamosa
88. sutura sphenofrontalis
89. musculus masseter
90. musculus temporalis
91. musculus pterygoideus medialis
92. sutura lambdoidea
93. fossa pterygopalatina
94. fissura orbitalis inferior
95. foramen rotundum
96. canalis pterygoideus
97. canalis n. hypoglossi
98. foramen jugulare
99. fissura petrooccipitalis
100. foramen ovale
101. foramen spinosum
102. canalis caroticus
103. canalis opticus
104. foramen lacerum



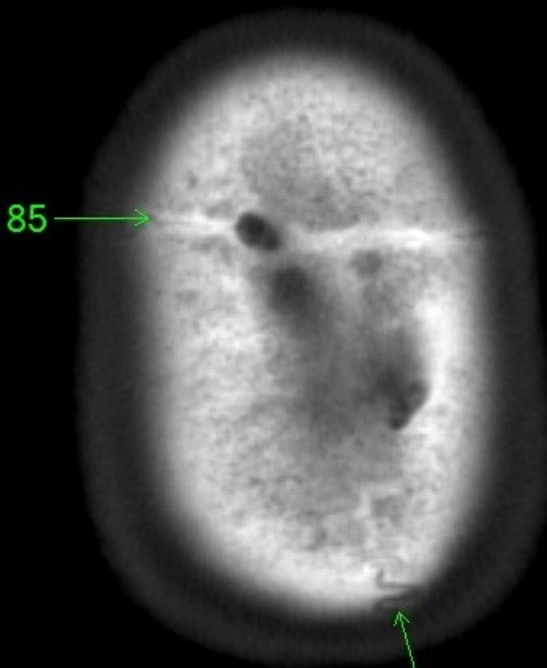
85

86

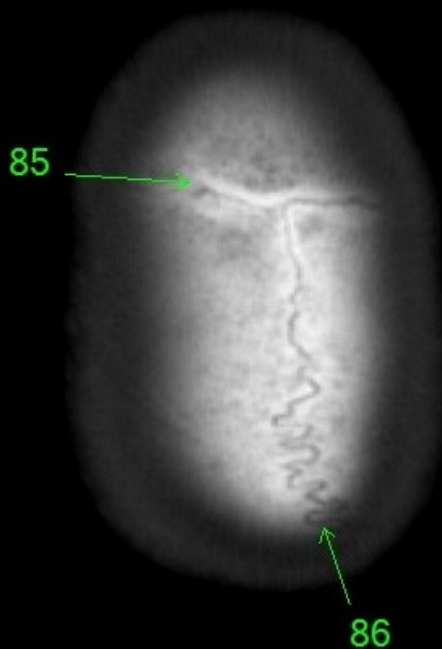
1. sinus maxillaris
2. bulbus oculi
3. sinus ethmoidalis
4. sinus sphenoidalis
5. sinus frontalis
6. n. opticus
7. m. rectus medialis
8. m. rectus lateralis
9. a. ophthalmica
10. m. rectus inferior
11. m. obliquus inferior
12. m. rectus superior
13. ventr. later., cornu frontale
14. ventriculus lateralis
15. ventr. later., cornu occipitale
16. ventr. later., cornu temporale
17. sulcus centralis
18. ventriculus tertius
19. m. obliquus superior
20. cisterna ambiens
21. plexus choroideus
22. glandula pinealis (kalcifikace)
23. falx cerebri
24. tentorium cerebelli
25. septum pellucidum
26. arteria basilaris
27. ventriculus quartus
28. pedunculus cerebri
29. medulla oblongata
30. caput nuclei caudati
31. corpus nuclei caudati
32. corpus callosum, truncus
33. splenium corporis callosi
34. thalamus
35. sinus sagittalis superior
36. sinus sigmoideus
37. sinus transversus
38. mesencephalon
39. pons
40. hypophysis
41. cisterna magna cerebelli
42. tonsilla cerebelli
43. hemispherium cerebelli
44. vermis cerebelli
45. pedunculus cerebellaris
46. sulcus lateralis (Sylvii)
47. lobus occipitalis
48. lobus parietalis
49. lobus temporalis
50. lobus frontalis
51. lobus insularis
52. a. carotis interna
53. a. cerebri media
54. dorsum sellae
55. capsula interna
56. cisterna pontocerebellaris
57. bazální cisterny
58. cisterna laminae quadrigeminae
59. nucleus lentiformis
(globus pallidus + putamen)
60. cellulae mastoideae
61. meatus acusticus externus
62. processus condylaris mandibulae
63. musculus pterygoideus lateralis
64. lamina lateralis proc. pterygoidei
65. lamina medialis proc. pterygoidei
66. processus styloideus
67. meatus nasi communis
68. meatus nasi inferior
69. meatus nasi medius
70. meatus nasi superior
71. concha nasalis inferior
72. concha nasalis media
73. ramus mandibulae
74. processus coronoideus mandibulae
75. dens axis
76. atlas
77. condylus occipitalis
78. processus alveolaris maxillae
79. palatum durum
80. sutura palatina mediana
81. septum nasi
82. foramina palatina minora
83. foramen palatinum majus
84. crista galli
85. sutura coronalis
86. sutura sagittalis
87. sutura squamosa
88. sutura sphenofrontalis
89. musculus masseter
90. musculus temporalis
91. musculus pterygoideus medialis
92. sutura lambdoidea
93. fossa pterygopalatina
94. fissura orbitalis inferior
95. foramen rotundum
96. canalis pterygoideus
97. canalis n. hypoglossi
98. foramen jugulare
99. fissura petrooccipitalis
100. foramen ovale
101. foramen spinosum
102. canalis caroticus
103. canalis opticus
104. foramen lacerum



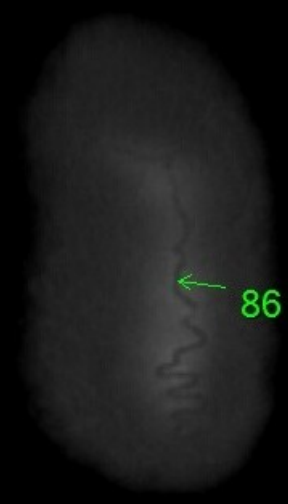
1. sinus maxillaris
2. bulbus oculi
3. sinus ethmoidalis
4. sinus sphenoidalis
5. sinus frontalis
6. n. opticus
7. m. rectus medialis
8. m. rectus lateralis
9. a. ophthalmica
10. m. rectus inferior
11. m. obliquus inferior
12. m. rectus superior
13. ventr. later., cornu frontale
14. ventriculus lateralis
15. ventr. later., cornu occipitale
16. ventr. later., cornu temporale
17. sulcus centralis
18. ventriculus tertius
19. m. obliquus superior
20. cisterna ambiens
21. plexus choroideus
22. glandula pinealis (kalcifikace)
23. falx cerebri
24. tentorium cerebelli
25. septum pellucidum
26. arteria basilaris
27. ventriculus quartus
28. pedunculus cerebri
29. medulla oblongata
30. caput nuclei caudati
31. corpus nuclei caudati
32. corpus callosum, truncus
33. splenium corporis callosi
34. thalamus
35. sinus sagittalis superior
36. sinus sigmoideus
37. sinus transversus
38. mesencephalon
39. pons
40. hypophysis
41. cisterna magna cerebelli
42. tonsilla cerebelli
43. hemispherium cerebelli
44. vermis cerebelli
45. pedunculus cerebellaris
46. sulcus lateralis (Sylvii)
47. lobus occipitalis
48. lobus parietalis
49. lobus temporalis
50. lobus frontalis
51. lobus insularis
52. a. carotis interna
53. a. cerebri media
54. dorsum sellae
55. capsula interna
56. cisterna pontocerebellaris
57. bazální cisterny
58. cisterna laminae quadrigeminae
59. nucleus lentiformis
(globus pallidus + putamen)
60. cellulae mastoideae
61. meatus acusticus externus
62. processus condylaris mandibulae
63. musculus pterygoideus lateralis
64. lamina lateralis proc. pterygoidei
65. lamina medialis proc. pterygoidei
66. processus styloideus
67. meatus nasi communis
68. meatus nasi inferior
69. meatus nasi medius
70. meatus nasi superior
71. concha nasalis inferior
72. concha nasalis media
73. ramus mandibulae
74. processus coronoideus mandibulae
75. dens axis
76. atlas
77. condylus occipitalis
78. processus alveolaris maxillae
79. palatum durum
80. sutura palatina mediana
81. septum nasi
82. foramina palatina minora
83. foramen palatinum majus
84. crista galli
85. sutura coronalis
86. sutura sagittalis
87. sutura squamosa
88. sutura sphenofrontalis
89. musculus masseter
90. musculus temporalis
91. musculus pterygoideus medialis
92. sutura lambdoidea
93. fossa pterygopalatina
94. fissura orbitalis inferior
95. foramen rotundum
96. canalis pterygoideus
97. canalis n. hypoglossi
98. foramen jugulare
99. fissura petrooccipitalis
100. foramen ovale
101. foramen spinosum
102. canalis caroticus
103. canalis opticus
104. foramen lacerum



1. sinus maxillaris
2. bulbus oculi
3. sinus ethmoidalis
4. sinus sphenoidalis
5. sinus frontalis
6. n. opticus
7. m. rectus medialis
8. m. rectus lateralis
9. a. ophthalmica
10. m. rectus inferior
11. m. obliquus inferior
12. m. rectus superior
13. ventr. later., cornu frontale
14. ventriculus lateralis
15. ventr. later., cornu occipitale
16. ventr. later., cornu temporale
17. sulcus centralis
18. ventriculus tertius
19. m. obliquus superior
20. cisterna ambiens
21. plexus choroideus
22. glandula pinealis (kalcifikace)
23. falx cerebri
24. tentorium cerebelli
25. septum pellucidum
26. arteria basilaris
27. ventriculus quartus
28. pedunculus cerebri
29. medulla oblongata
30. caput nuclei caudati
31. corpus nuclei caudati
32. corpus callosum, truncus
33. splenium corporis callosi
34. thalamus
35. sinus sagittalis superior
36. sinus sigmoideus
37. sinus transversus
38. mesencephalon
39. pons
40. hypophysis
41. cisterna magna cerebelli
42. tonsilla cerebelli
43. hemispherium cerebelli
44. vermis cerebelli
45. pedunculus cerebellaris
46. sulcus lateralis (Sylvii)
47. lobus occipitalis
48. lobus parietalis
49. lobus temporalis
50. lobus frontalis
51. lobus insularis
52. a. carotis interna
53. a. cerebri media
54. dorsum sellae
55. capsula interna
56. cisterna pontocerebellaris
57. bazální cisterny
58. cisterna laminae quadrigeminae
59. nucleus lentiformis
(globus pallidus + putamen)
60. cellulae mastoideae
61. meatus acusticus externus
62. processus condylaris mandibulae
63. musculus pterygoideus lateralis
64. lamina lateralis proc. pterygoidei
65. lamina medialis proc. pterygoidei
66. processus styloideus
67. meatus nasi communis
68. meatus nasi inferior
69. meatus nasi medius
70. meatus nasi superior
71. concha nasalis inferior
72. concha nasalis media
73. ramus mandibulae
74. processus coronoideus mandibulae
75. dens axis
76. atlas
77. condylus occipitalis
78. processus alveolaris maxillae
79. palatum durum
80. sutura palatina mediana
81. septum nasi
82. foramina palatina minora
83. foramen palatinum majus
84. crista galli
85. sutura coronalis
86. sutura sagittalis
87. sutura squamosa
88. sutura sphenofrontalis
89. musculus masseter
90. musculus temporalis
91. musculus pterygoideus medialis
92. sutura lambdoidea
93. fossa pterygopalatina
94. fissura orbitalis inferior
95. foramen rotundum
96. canalis pterygoideus
97. canalis n. hypoglossi
98. foramen jugulare
99. fissura petrooccipitalis
100. foramen ovale
101. foramen spinosum
102. canalis caroticus
103. canalis opticus
104. foramen lacerum



1. sinus maxillaris
2. bulbus oculi
3. sinus ethmoidalis
4. sinus sphenoidalis
5. sinus frontalis
6. n. opticus
7. m. rectus medialis
8. m. rectus lateralis
9. a. ophthalmica
10. m. rectus inferior
11. m. obliquus inferior
12. m. rectus superior
13. ventr. later., cornu frontale
14. ventriculus lateralis
15. ventr. later., cornu occipitale
16. ventr. later., cornu temporale
17. sulcus centralis
18. ventriculus tertius
19. m. obliquus superior
20. cisterna ambiens
21. plexus choroideus
22. glandula pinealis (kalcifikace)
23. falx cerebri
24. tentorium cerebelli
25. septum pellucidum
26. arteria basilaris
27. ventriculus quartus
28. pedunculus cerebri
29. medulla oblongata
30. caput nuclei caudati
31. corpus nuclei caudati
32. corpus callosum, truncus
33. splenium corporis callosi
34. thalamus
35. sinus sagittalis superior
36. sinus sigmoideus
37. sinus transversus
38. mesencephalon
39. pons
40. hypophysis
41. cisterna magna cerebelli
42. tonsilla cerebelli
43. hemispherium cerebelli
44. vermis cerebelli
45. pedunculus cerebellaris
46. sulcus lateralis (Sylvii)
47. lobus occipitalis
48. lobus parietalis
49. lobus temporalis
50. lobus frontalis
51. lobus insularis
52. a. carotis interna
53. a. cerebri media
54. dorsum sellae
55. capsula interna
56. cisterna pontocerebellaris
57. bazální cisterny
58. cisterna laminae quadrigeminae
59. nucleus lentiformis
(globus pallidus + putamen)
60. cellulae mastoideae
61. meatus acusticus externus
62. processus condylaris mandibulae
63. musculus pterygoideus lateralis
64. lamina lateralis proc. pterygoidei
65. lamina medialis proc. pterygoidei
66. processus styloideus
67. meatus nasi communis
68. meatus nasi inferior
69. meatus nasi medius
70. meatus nasi superior
71. concha nasalis inferior
72. concha nasalis media
73. ramus mandibulae
74. processus coronoideus mandibulae
75. dens axis
76. atlas
77. condylus occipitalis
78. processus alveolaris maxillae
79. palatum durum
80. sutura palatina mediana
81. septum nasi
82. foramina palatina minora
83. foramen palatinum majus
84. crista galli
85. sutura coronalis
86. sutura sagittalis
87. sutura squamosa
88. sutura sphenofrontalis
89. musculus masseter
90. musculus temporalis
91. musculus pterygoideus medialis
92. sutura lambdoidea
93. fossa pterygopalatina
94. fissura orbitalis inferior
95. foramen rotundum
96. canalis pterygoideus
97. canalis n. hypoglossi
98. foramen jugulare
99. fissura petrooccipitalis
100. foramen ovale
101. foramen spinosum
102. canalis caroticus
103. canalis opticus
104. foramen lacerum



- | | |
|-------------------------------------|--|
| 1. sinus maxillaris | 54. dorsum sellae |
| 2. bulbus oculi | 55. capsula interna |
| 3. sinus ethmoidalis | 56. cisterna pontocerebellaris |
| 4. sinus sphenoidalis | 57. bazální cisterny |
| 5. sinus frontalis | 58. cisterna laminae quadrigeminae |
| 6. n. opticus | 59. nucleus lentiformis
(globus pallidus + putamen) |
| 7. m. rectus medialis | 60. cellulae mastoideae |
| 8. m. rectus lateralis | 61. meatus acusticus externus |
| 9. a. ophthalmica | 62. processus condylaris mandibulae |
| 10. m. rectus inferior | 63. musculus pterygoideus lateralis |
| 11. m. obliquus inferior | 64. lamina lateralis proc. pterygoidei |
| 12. m. rectus superior | 65. lamina medialis proc. pterygoidei |
| 13. ventr. later., cornu frontale | 66. processus styloideus |
| 14. ventriculus lateralis | 67. meatus nasi communis |
| 15. ventr. later., cornu occipitale | 68. meatus nasi inferior |
| 16. ventr. later., cornu temporale | 69. meatus nasi medius |
| 17. sulcus centralis | 70. meatus nasi superior |
| 18. ventriculus tertius | 71. concha nasalis inferior |
| 19. m. obliquus superior | 72. concha nasalis media |
| 20. cisterna ambiens | 73. ramus mandibulae |
| 21. plexus choroideus | 74. processus coronoideus mandibulae |
| 22. glandula pinealis (kalcifikace) | 75. dens axis |
| 23. falx cerebri | 76. atlas |
| 24. tentorium cerebelli | 77. condylus occipitalis |
| 25. septum pellucidum | 78. processus alveolaris maxillae |
| 26. arteria basilaris | 79. palatum durum |
| 27. ventriculus quartus | 80. sutura palatina mediana |
| 28. pedunculus cerebri | 81. septum nasi |
| 29. medulla oblongata | 82. foramina palatina minora |
| 30. caput nuclei caudati | 83. foramen palatinum majus |
| 31. corpus nuclei caudati | 84. crista galli |
| 32. corpus callosum, truncus | 85. sutura coronalis |
| 33. splenium corporis callosi | 86. sutura sagittalis |
| 34. thalamus | 87. sutura squamosa |
| 35. sinus sagittalis superior | 88. sutura sphenofrontalis |
| 36. sinus sigmoideus | 89. musculus masseter |
| 37. sinus transversus | 90. musculus temporalis |
| 38. mesencephalon | 91. musculus pterygoideus medialis |
| 39. pons | 92. sutura lambdoidea |
| 40. hypophysis | 93. fossa pterygopalatina |
| 41. cisterna magna cerebelli | 94. fissura orbitalis inferior |
| 42. tonsilla cerebelli | 95. foramen rotundum |
| 43. hemispherium cerebelli | 96. canalis pterygoideus |
| 44. vermis cerebelli | 97. canalis n. hypoglossi |
| 45. pedunculus cerebellaris | 98. foramen jugulare |
| 46. sulcus lateralis (Sylvii) | 99. fissura petrooccipitalis |
| 47. lobus occipitalis | 100. foramen ovale |
| 48. lobus parietalis | 101. foramen spinosum |
| 49. lobus temporalis | 102. canalis caroticus |
| 50. lobus frontalis | 103. canalis opticus |
| 51. lobus insularis | 104. foramen lacerum |
| 52. a. carotis interna | |
| 53. a. cerebri media | |