

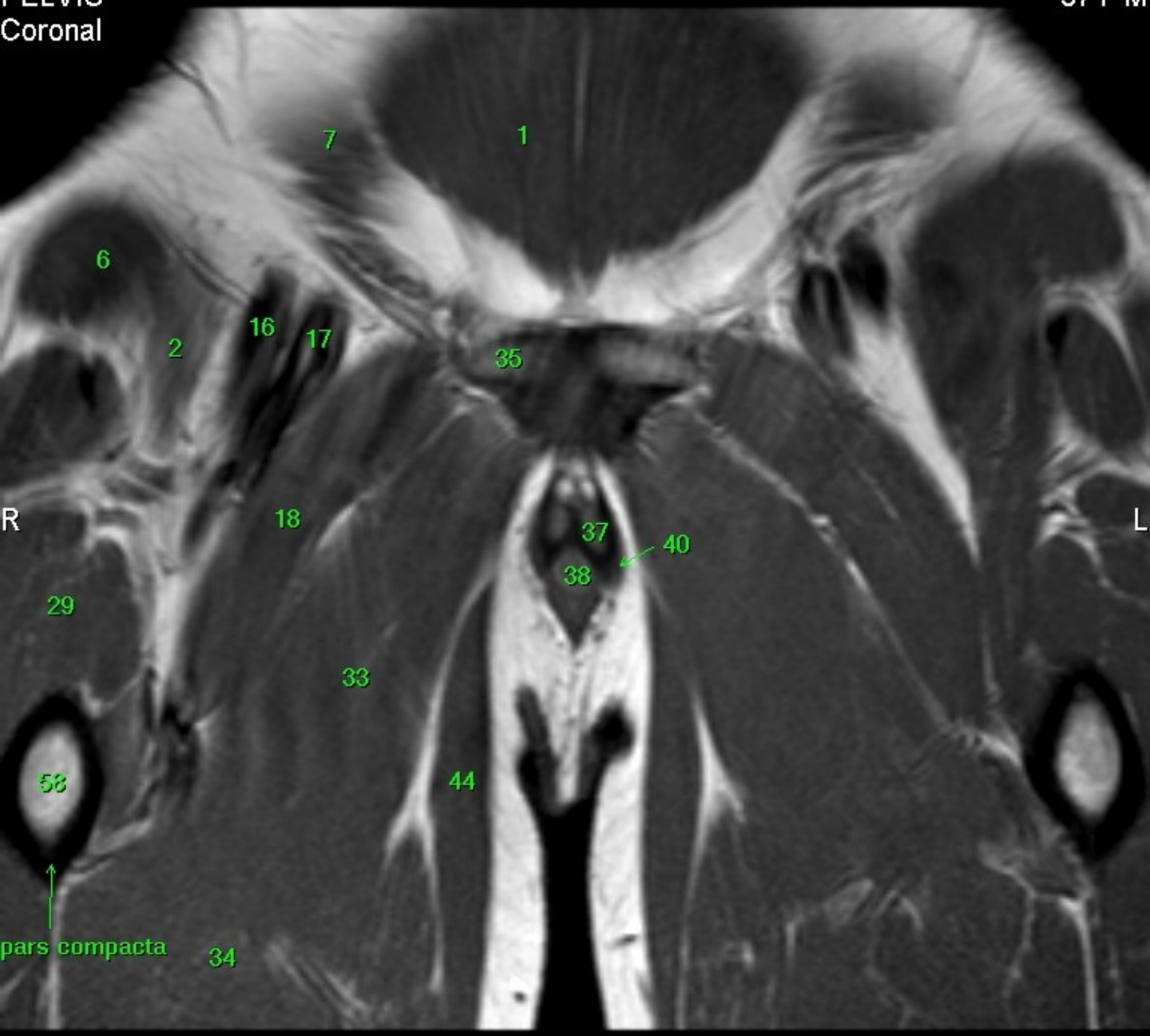
T1W_TSE Cor
PELVIS
Coronal

H

FN Bohunic
37Y M

R

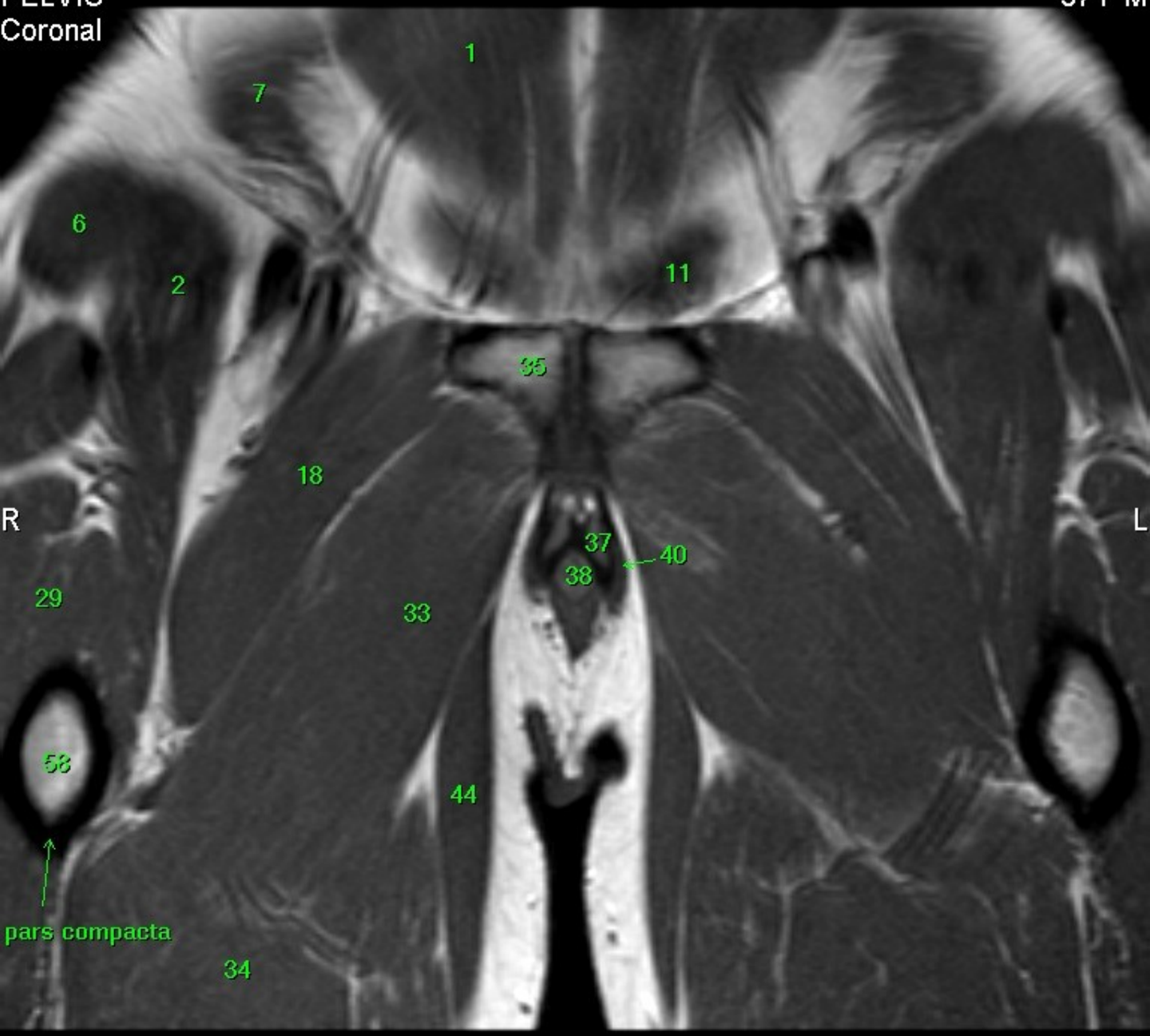
L



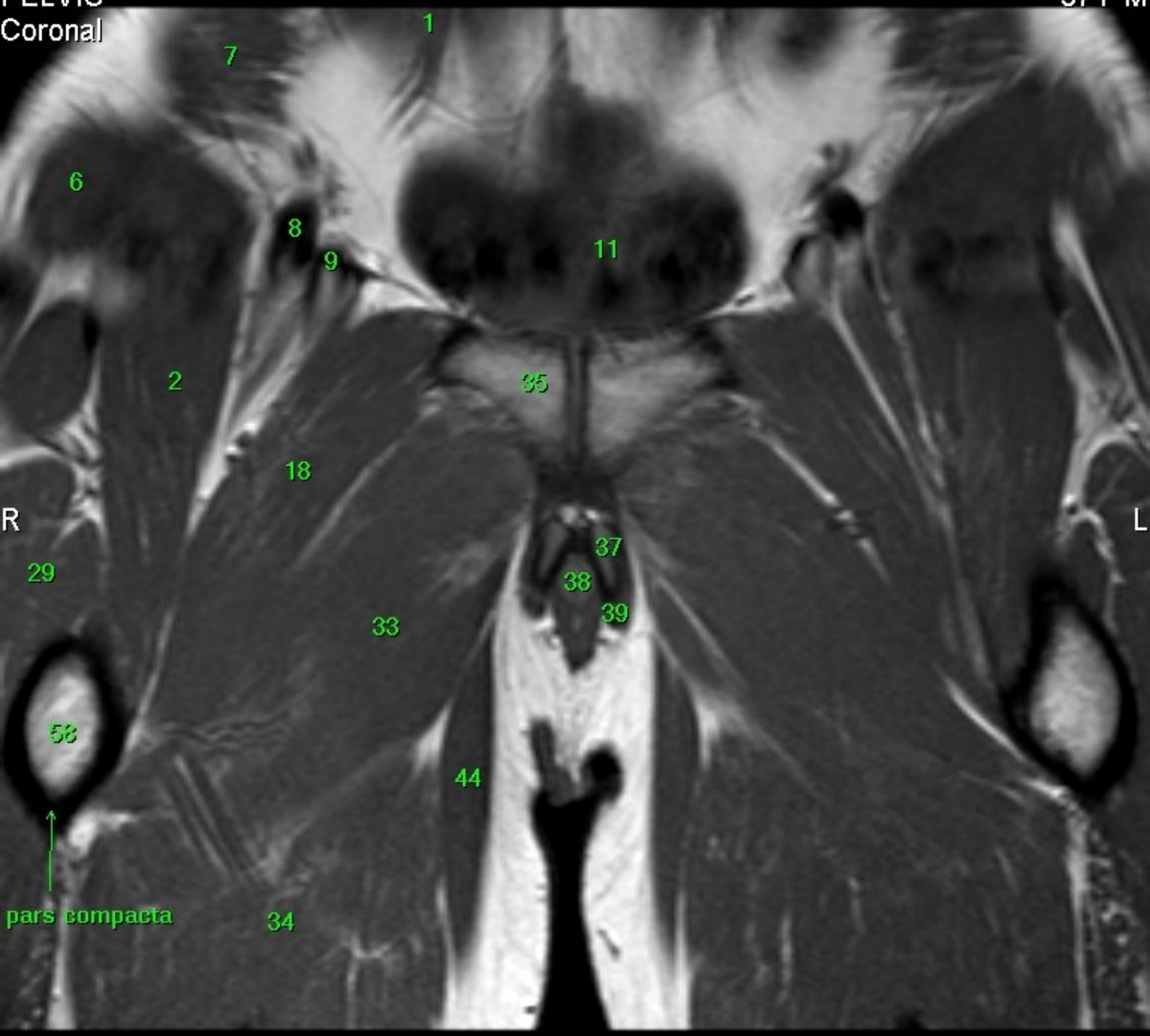
1. m. rectus abdominis
2. m. iliopsoas
3. m. gluteus minimus
4. m. gluteus medius
5. m. gluteus maximus
6. m. sartorius
7. m. obliquus internus abdominis
8. a. iliaca ext.
9. v. iliaca ext.
10. colon sigmoideum
11. vesica urinaria
12. os sacrum
13. os ilium
14. m. obturatorius int.
15. m. obturatorius externus
16. a. femoralis com.
17. v. femoralis com.
18. m. pectineus
19. prostata
20. vesiculi seminales
21. rectum
22. caput femoris
23. lig. capitis femoris
24. colum femoris
25. acetabulum
26. os coccygis
27. m. piriformis
28. m. rectus femoris
29. m. vastus intermedius
30. a. femoralis superfic.
31. a. femoralis prof.
32. m. adductor longus
33. m. adductor brevis
34. m. adductor magnus
35. os pubis
36. os ischii
37. corpus cavernosum
38. corpus spongiosum
39. m. ischiocavernosus
40. m. bulbospongiosus
41. m. sphincter ani ext.)
42. m. levator ani
43. m. sphincter ani int.
44. m. gracilis
45. m. semitendinosus
46. m. transversus perinei superfic. et prof.
47. m. quadratus fem.
48. m. gemelus sup.
49. m. gemelus inf.
51. v. saphena magna
52. v. femor. superfic.
53. testis
54. m. coccygeus
55. lig. sacrospinale
56. trochanter major
57. trochanter minor
58. corpus femoris
59. articulatio sacroiliaca
60. n. ischiadicus
61. n. et vasa obturatoria
62. m. semimembranosus - tendon
63. m. biceps femoris - tendon

WW: 875 L: 503

F



1. m. rectus abdominis
2. m. iliopsoas
3. m. gluteus minimus
4. m. gluteus medius
5. m. gluteus maximus
6. m. sartorius
7. m. obliquus internus abdominis
8. a. iliaca ext.
9. v. iliaca ext.
10. colon sigmoideum
11. vesica urinaria
12. os sacrum
13. os ilium
14. m. obturatorius int.
15. m. obturatorius externus
16. a. femoralis com.
17. v. femoralis com.
18. m. pectineus
19. prostata
20. vesiculi seminales
21. rectum
22. caput femoris
23. lig. capitis femoris
24. colum femoris
25. acetabulum
26. os coccygis
27. m. piriformis
28. m. rectus femoris
29. m. vastus intermedius
30. a. femoralis superfic.
31. a. femoralis prof.
32. m. adductor longus
33. m. adductor brevis
34. m. adductor magnus
35. os pubis
36. os ischii
37. corpus cavernosum
38. corpus spongiosum
39. m. ischiocavernosus
40. m. bulbospongiosus
41. m. sphincter ani ext.
42. m. levator ani
43. m. sphincter ani int.
44. m. gracilis
45. m. semitendinosus
46. m. transversus perinei superfic. et prof.
47. m. quadratus fem.
48. m. gemelus sup.
49. m. gemelus inf.
51. v. saphena magna
52. v. femor. superfic.
53. testis
54. m. coccygeus
55. lig. sacrospinale
56. trochanter major
57. trochanter minor
58. corpus femoris
59. articulatio sacroiliaca
60. n. ischiadicus
61. n. et vasa obturatoria
62. m. semimembranosus - tendon
63. m. biceps femoris - tendon

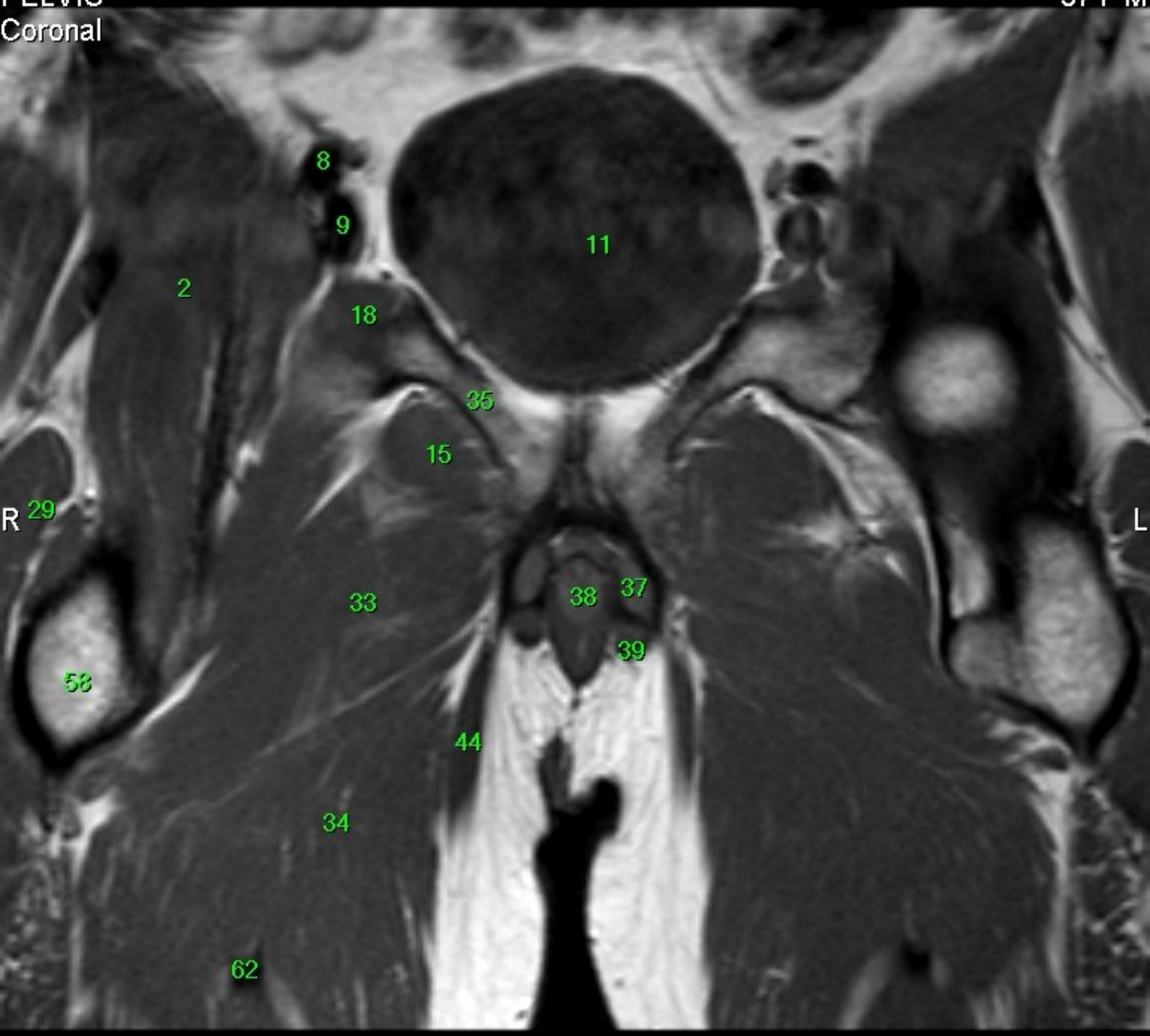


1. m. rectus abdominis
2. m. iliopsoas
3. m. gluteus minimus
4. m. gluteus medius
5. m. gluteus maximus
6. m. sartorius
7. m. obliquus internus abdominis
8. a. iliaca ext.
9. v. iliaca ext.
10. colon sigmoideum
11. vesica urinaria
12. os sacrum
13. os ilium
14. m. obturatorius int.
15. m. obturatorius externus
16. a. femoralis com.
17. v. femoralis com.
18. m. pectineus
19. prostata
20. vesiculi seminales
21. rectum
22. caput femoris
23. lig. capitis femoris
24. colum femoris
25. acetabulum
26. os coccygis
27. m. piriformis
28. m. rectus femoris
29. m. vastus intermedius
30. a. femoralis superfic.
31. a. femoralis prof.
32. m. adductor longus
33. m. adductor brevis
34. m. adductor magnus
35. os pubis
36. os ischii
37. corpus cavernosum
38. corpus spongiosum
39. m. ischiocavernosus
40. m. bulbospongiosus
41. m. sphincter ani ext.)
42. m. levator ani
43. m. sphincter ani int.
44. m. gracilis
45. m. semitendinosus
46. m. transversus perinei superfic. et prof.
47. m. quadratus fem.
48. m. gemelus sup.
49. m. gemelus inf.
51. v. saphena magna
52. v. femor. superfic.
53. testis
54. m. coccygeus
55. lig. sacrospinale
56. trochanter major
57. trochanter minor
58. corpus femoris
59. articulatio sacroiliaca
60. n. ischiadicus
61. n. et vasa obturatoria
62. m. semimembranosus - tendon
63. m. biceps femoris - tendon

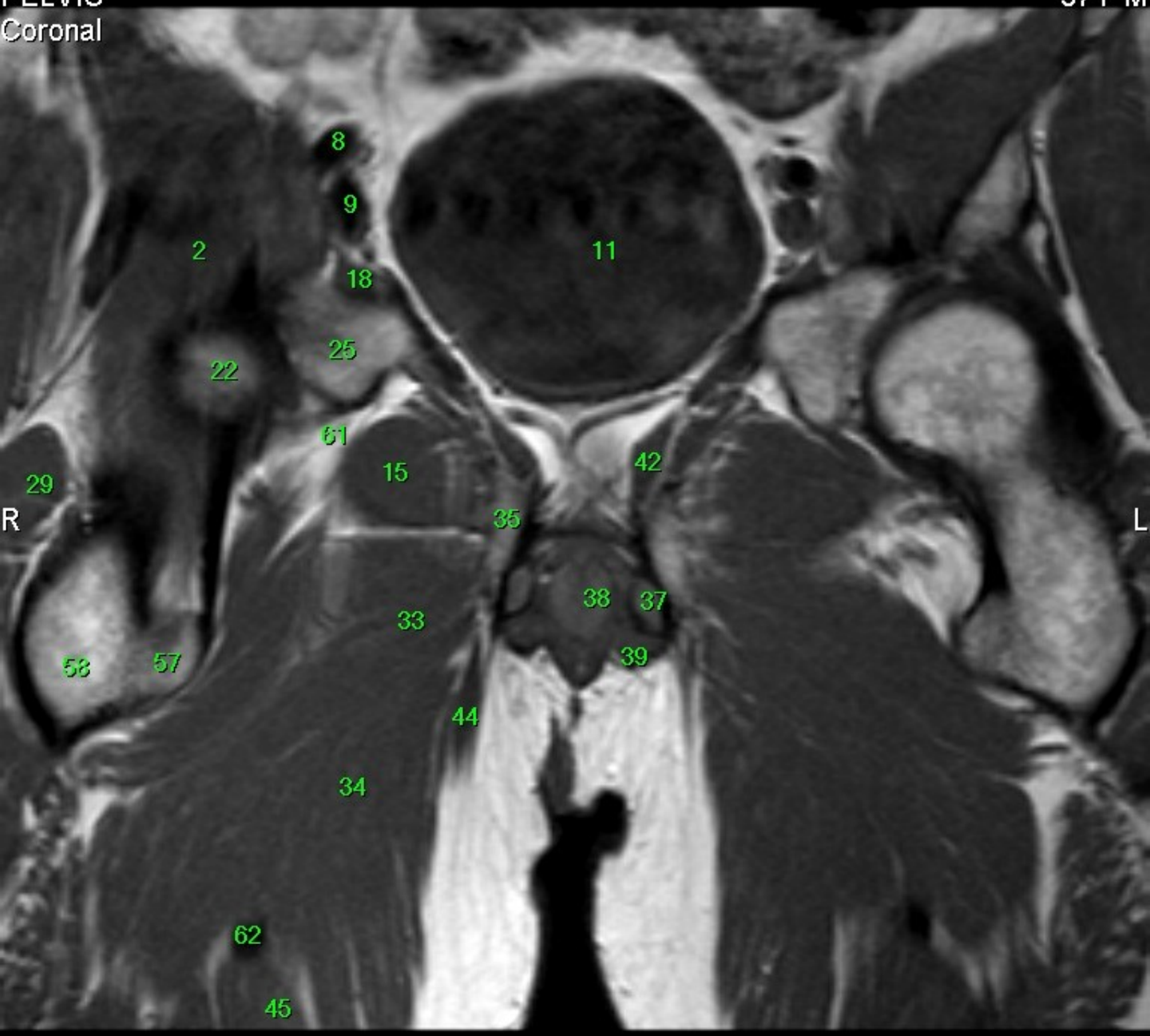1. m. rectus abdominis
2. m. iliopsoas
3. m. gluteus minimus
4. m. gluteus medius
5. m. gluteus maximus
6. m. sartorius
7. m. obliquus internus abdominis
8. a. iliaca ext.
9. v. iliaca ext.
10. colon sigmoideum
11. vesica urinaria
12. os sacrum
13. os ilium
14. m. obturatorius int.
15. m. obturatorius externus
16. a. femoralis com.
17. v. femoralis com.
18. m. pectineus
19. prostata
20. vesiculi seminales
21. rectum
22. caput femoris
23. lig. capitis femoris
24. colum femoris
25. acetabulum
26. os coccygis
27. m. piriformis
28. m. rectus femoris
29. m. vastus intermedius
30. a. femoralis superfic.
31. a. femoralis prof.
32. m. adductor longus
33. m. adductor brevis
34. m. adductor magnus
35. os pubis
36. os ischii
37. corpus cavernosum
38. corpus spongiosum
39. m. ischiocavernosus
40. m. bulbospongiosus
41. m. sphincter ani ext.)
42. m. levator ani
43. m. sphincter ani int.
44. m. gracilis
45. m. semitendinosus
46. m. transversus perinei superfic. et prof.
47. m. quadratus fem.
48. m. gemelus sup.
49. m. gemelus inf.
51. v. saphena magna
52. v. femor. superfic.
53. testis
54. m. coccygeus
55. lig. sacrospinale
56. trochanter major
57. trochanter minor
58. corpus femoris
59. articulatio sacroiliaca
60. n. ischiadicus
61. n. et vasa obturatoria
62. m. semimembranosus - tendon
63. m. biceps femoris - tendon

R

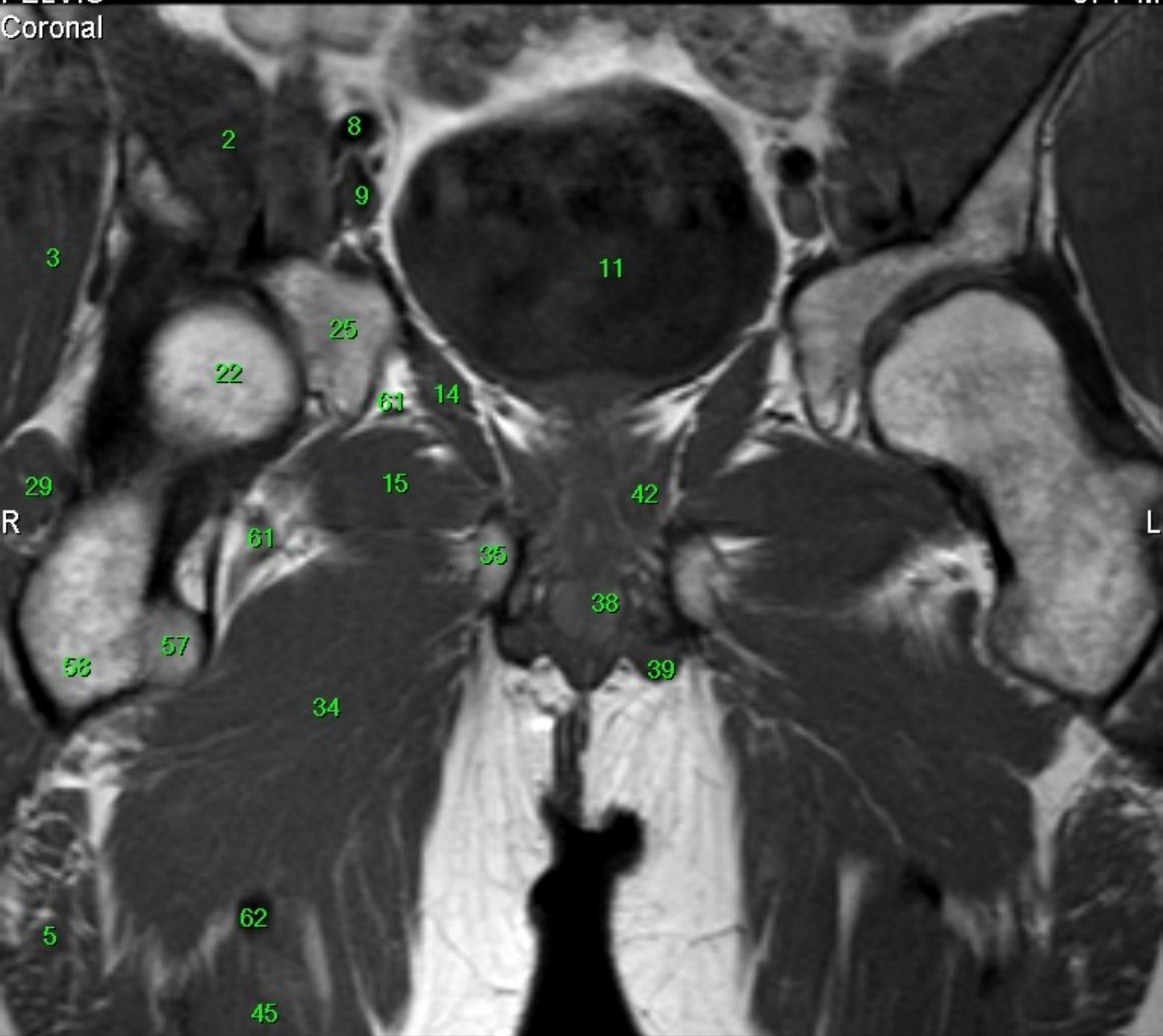
L



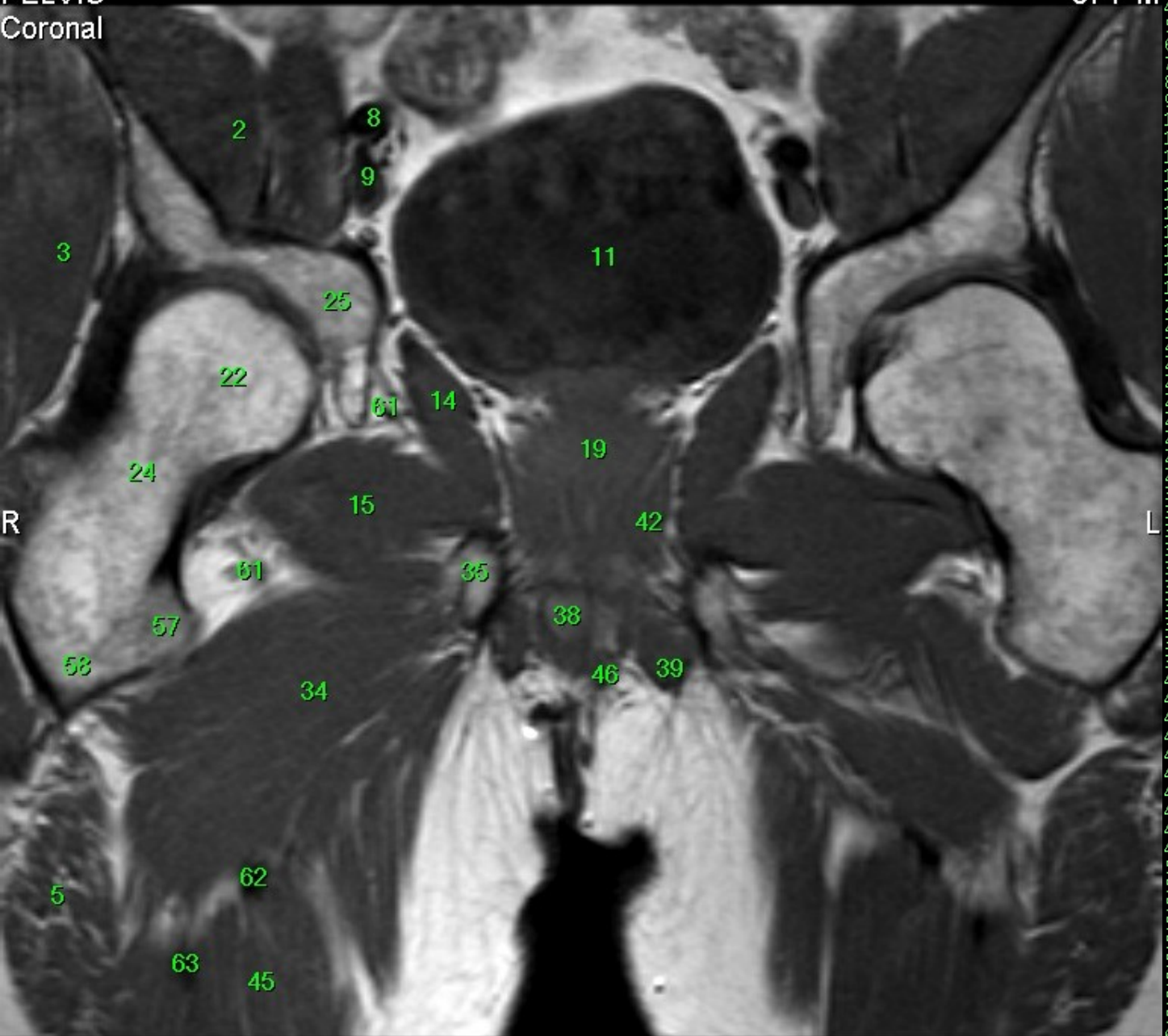
1. m. rectus abdominis
2. m. iliopsoas
3. m. gluteus minimus
4. m. gluteus medius
5. m. gluteus maximus
6. m. sartorius
7. m. obliquus internus abdominis
8. a. iliaca ext.
9. v. iliaca ext.
10. colon sigmoideum
11. vesica urinaria
12. os sacrum
13. os ilium
14. m. obturatorius int.
15. m. obturatorius externus
16. a. femoralis com.
17. v. femoralis com.
18. m. pectineus
19. prostata
20. vesiculi seminales
21. rectum
22. caput femoris
23. lig. capitis femoris
24. colum femoris
25. acetabulum
26. os coccygis
27. m. piriformis
28. m. rectus femoris
29. m. vastus intermedius
30. a. femoralis superfic.
31. a. femoralis prof.
32. m. adductor longus
33. m. adductor brevis
34. m. adductor magnus
35. os pubis
36. os ischii
37. corpus cavernosum
38. corpus spongiosum
39. m. ischiocavernosus
40. m. bulbospongiosus
41. m. sphincter ani ext.)
42. m. levator ani
43. m. sphincter ani int.
44. m. gracilis
45. m. semitendinosus
46. m. transversus perinei superfic. et prof.
47. m. quadratus fem.
48. m. gemelus sup.
49. m. gemelus inf.
51. v. saphena magna
52. v. femor. superfic.
53. testis
54. m. coccygeus
55. lig. sacrospinale
56. trochanter major
57. trochanter minor
58. corpus femoris
59. articulatio sacroiliaca
60. n. ischiadicus
61. n. et vasa obturatoria
62. m. semimembranosus - tendon
63. m. biceps femoris - tendon



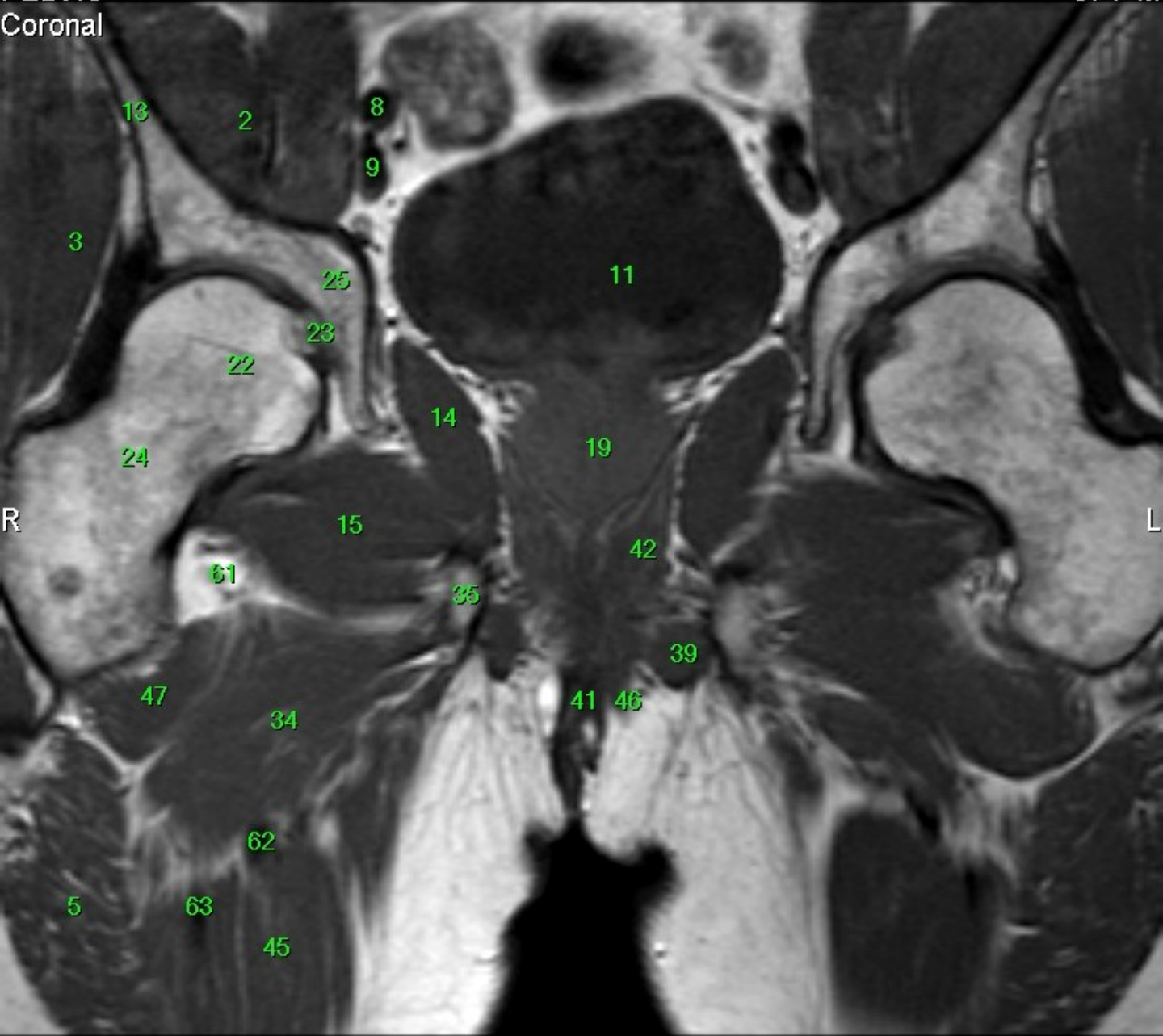
1. m. rectus abdominis
2. m. iliopsoas
3. m. gluteus minimus
4. m. gluteus medius
5. m. gluteus maximus
6. m. sartorius
7. m. obliquus internus abdominis
8. a. iliaca ext.
9. v. iliaca ext.
10. colon sigmoideum
11. vesica urinaria
12. os sacrum
13. os ilium
14. m. obturatorius int.
15. m. obturatorius externus
16. a. femoralis com.
17. v. femoralis com.
18. m. pectineus
19. prostata
20. vesiculi seminales
21. rectum
22. caput femoris
23. lig. capitis femoris
24. colum femoris
25. acetabulum
26. os coccygis
27. m. piriformis
28. m. rectus femoris
29. m. vastus intermedius
30. a. femoralis superfic.
31. a. femoralis prof.
32. m. adductor longus
33. m. adductor brevis
34. m. adductor magnus
35. os pubis
36. os ischii
37. corpus cavernosum
38. corpus spongiosum
39. m. ischiocavernosus
40. m. bulbospongiosus
41. m. sphincter ani ext.)
42. m. levator ani
43. m. sphincter ani int.
44. m. gracilis
45. m. semitendinosus
46. m. transversus perinei superfic. et prof.
47. m. quadratus fem.
48. m. gemelus sup
49. m. gemelus inf.
51. v. saphena magna
52. v. femor. superfic.
53. testis
54. m. coccygeus
55. lig. sacrospinale
56. trochanter major
57. trochanter minor
58. corpus femoris
59. articulatio sacroiliaca
60. n. ischiadicus
61. n. et vasa obturatoria
- 62 m. semimembranosus - tendon
- 63 m. biceps femoris - tendon



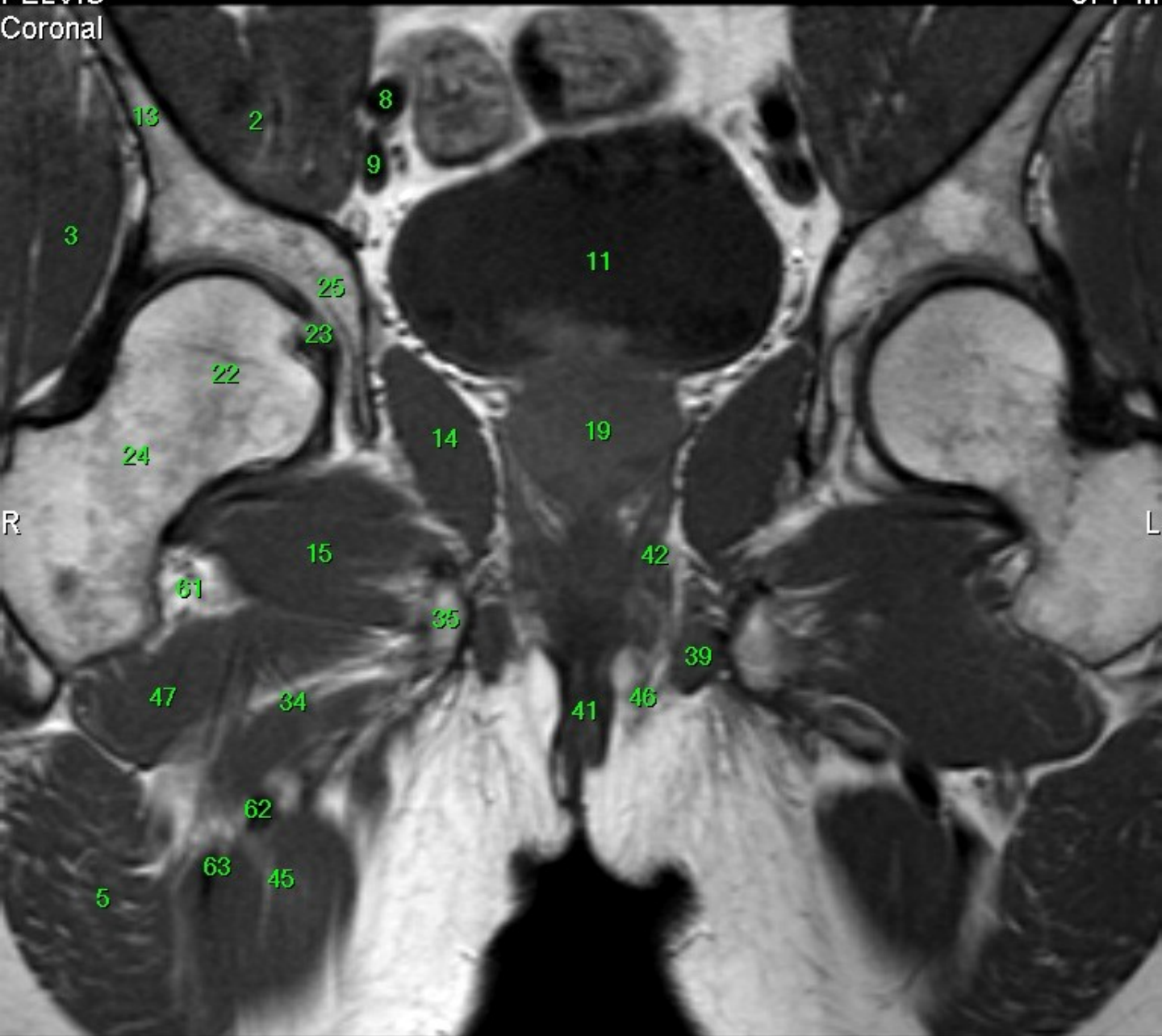
1. m. rectus abdominis
2. m. iliopsoas
3. m. gluteus minimus
4. m. gluteus medius
5. m. gluteus maximus
6. m. sartorius
7. m. obliquus internus abdominis
8. a. iliaca ext.
9. v. iliaca ext.
10. colon sigmoideum
11. vesica urinaria
12. os sacrum
13. os ilium
14. m. obturatorius int.
15. m. obturatorius externus
16. a. femoralis com.
17. v. femoralis com.
18. m. pectineus
19. prostata
20. vesiculi seminales
21. rectum
22. caput femoris
23. lig. capitis femoris
24. colum femoris
25. acetabulum
26. os coccygis
27. m. piriformis
28. m. rectus femoris
29. m. vastus intermedius
30. a. femoralis superfic.
31. a. femoralis prof.
32. m. adductor longus
33. m. adductor brevis
34. m. adductor magnus
35. os pubis
36. os ischii
37. corpus cavernosum
38. corpus spongiosum
39. m. ischiocavernosus
40. m. bulbospongiosus
41. m. sphincter ani ext.
42. m. levator ani
43. m. sphincter ani int.
44. m. gracilis
45. m. semitendinosus
46. m. transversus perinei superfic. et prof.
47. m. quadratus fem.
48. m. gemelus sup.
49. m. gemelus inf.
51. v. saphena magna
52. v. femor. superfic.
53. testis
54. m. coccygeus
55. lig. sacrospinale
56. trochanter major
57. trochanter minor
58. corpus femoris
59. articulatio sacroiliaca
60. n. ischiadicus
61. n. et vasa obturatoria
62. m. semimembranosus - tendon
63. m. biceps femoris - tendon



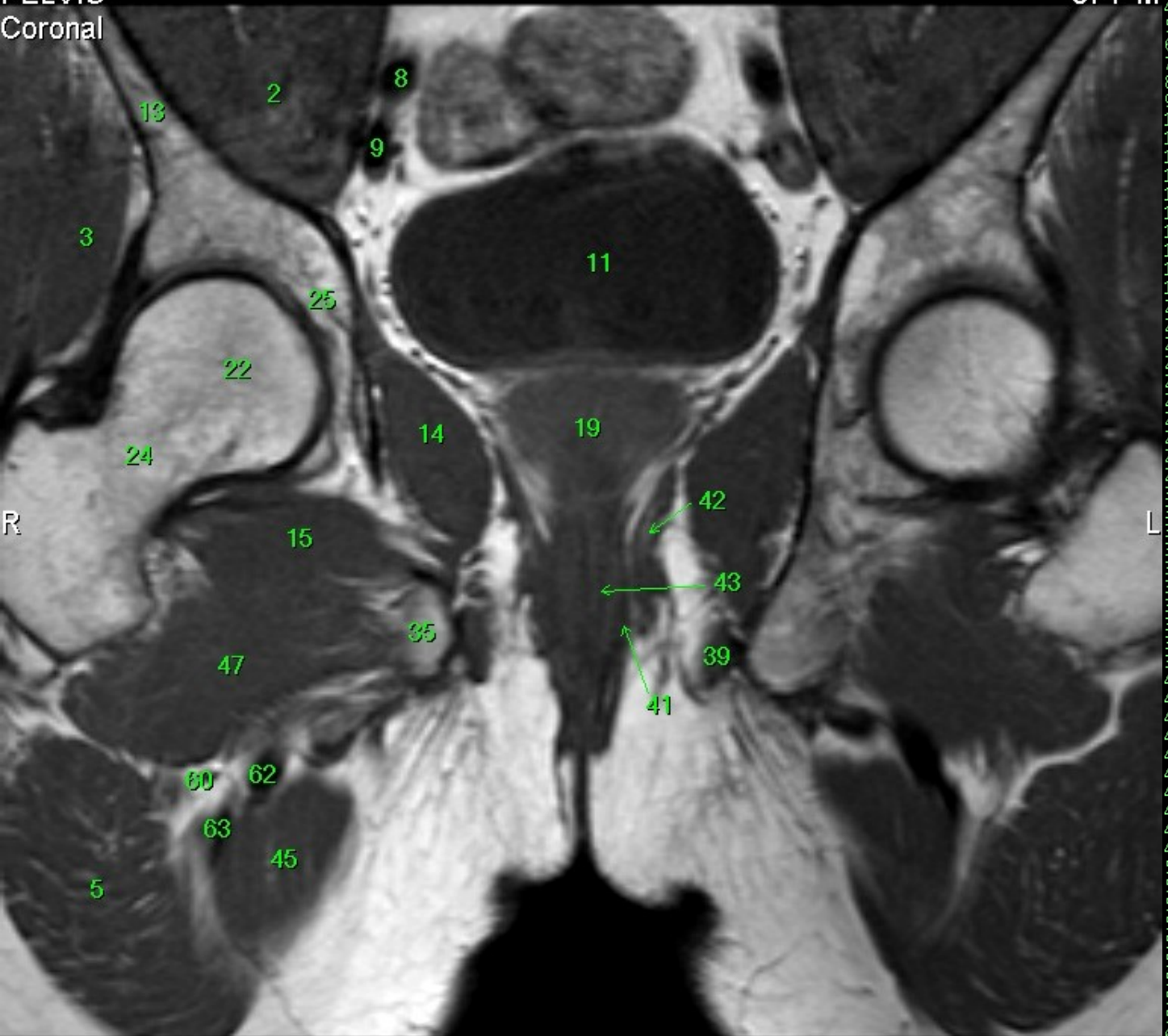
1. m. rectus abdominis
2. m. iliopsoas
3. m. gluteus minimus
4. m. gluteus medius
5. m. gluteus maximus
6. m. sartorius
7. m. obliquus internus abdominis
8. a. iliaca ext.
9. v. iliaca ext.
10. colon sigmoideum
11. vesica urinaria
12. os sacrum
13. os ilium
14. m. obturatorius int.
15. m. obturatorius externus
16. a. femoralis com.
17. v. femoralis com.
18. m. pectineus
19. prostata
20. vesiculi seminales
21. rectum
22. caput femoris
23. lig. capitis femoris
24. colum femoris
25. acetabulum
26. os coccygis
27. m. piriformis
28. m. rectus femoris
29. m. vastus intermedius
30. a. femoralis superfic.
31. a. femoralis prof.
32. m. adductor longus
33. m. adductor brevis
34. m. adductor magnus
35. os pubis
36. os ischii
37. corpus cavernosum
38. corpus spongiosum
39. m. ischiocavernosus
40. m. bulbospongiosus
41. m. sphincter ani ext.
42. m. levator ani
43. m. sphincter ani int.
44. m. gracilis
45. m. semitendinosus
46. m. transversus perinei superfic. et prof.
47. m. quadratus fem.
48. m. gemelus sup.
49. m. gemelus inf.
51. v. saphena magna
52. v. femor. superfic.
53. testis
54. m. coccygeus
55. lig. sacrospinale
56. trochanter major
57. trochanter minor
58. corpus femoris
59. articulatio sacroiliaca
60. n. ischiadicus
61. n. et vasa obturatoria
62. m. semimembranosus - tendon
63. m. biceps femoris - tendon



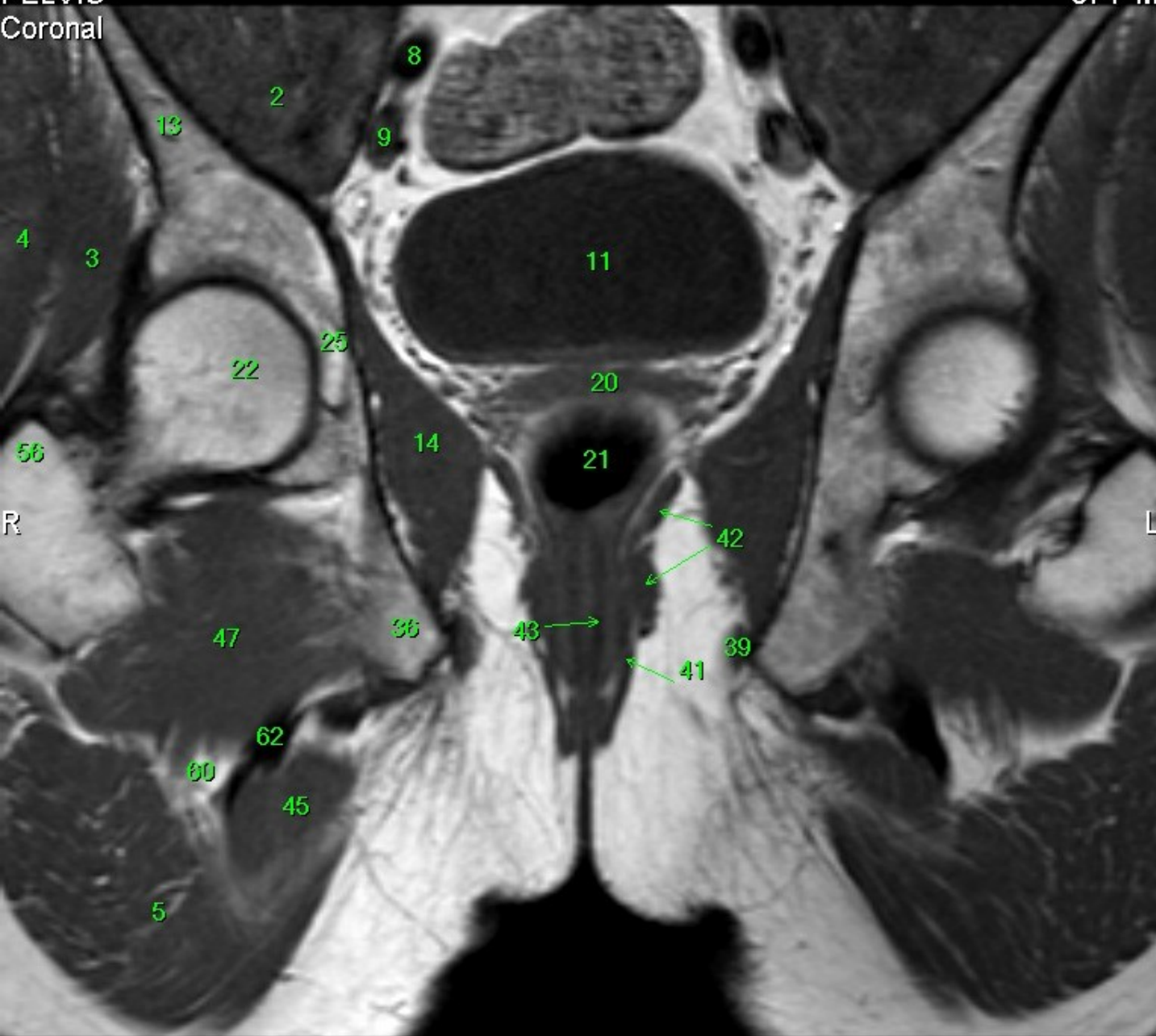
1. m. rectus abdominis
2. m. iliopsoas
3. m. gluteus minimus
4. m. gluteus medius
5. m. gluteus maximus
6. m. sartorius
7. m. obliquus internus abdominis
8. a. iliaca ext.
9. v. iliaca ext.
10. colon sigmoideum
11. vesica urinaria
12. os sacrum
13. os ilium
14. m. obturatorius int.
15. m. obturatorius externus
16. a. femoralis com.
17. v. femoralis com.
18. m. pectineus
19. prostata
20. vesiculi seminales
21. rectum
22. caput femoris
23. lig. capitis femoris
24. colum femoris
25. acetabulum
26. os coccygis
27. m. piriformis
28. m. rectus femoris
29. m. vastus intermedius
30. a. femoralis superfic.
31. a. femoralis prof.
32. m. adductor longus
33. m. adductor brevis
34. m. adductor magnus
35. os pubis
36. os ischii
37. corpus cavernosum
38. corpus spongiosum
39. m. ischiocavernosus
40. m. bulbospongiosus
41. m. sphincter ani ext.)
42. m. levator ani
43. m. sphincter ani int.
44. m. gracilis
45. m. semitendinosus
46. m. transversus perinei superfic. et prof.
47. m. quadratus fem.
48. m. gemelus sup
49. m. gemelus inf.
51. v. saphena magna
52. v. femor. superfic.
53. testis
54. m. coccygeus
55. lig. sacrospinale
56. trochanter major
57. trochanter minor
58. corpus femoris
59. articulatio sacroiliaca
60. n. ischiadicus
61. n. et vasa obturatoria
62. m. semimembranosus - tendon
63. m. biceps femoris - tendon



1. m. rectus abdominis
2. m. iliopsoas
3. m. gluteus minimus
4. m. gluteus medius
5. m. gluteus maximus
6. m. sartorius
7. m. obliquus internus abdominis
8. a. iliaca ext.
9. v. iliaca ext.
10. colon sigmoideum
11. vesica urinaria
12. os sacrum
13. os ilium
14. m. obturatorius int.
15. m. obturatorius externus
16. a. femoralis com.
17. v. femoralis com.
18. m. pectineus
19. prostata
20. vesiculi seminales
21. rectum
22. caput femoris
23. lig. capitis femoris
24. colum femoris
25. acetabulum
26. os coccygis
27. m. piriformis
28. m. rectus femoris
29. m. vastus intermedius
30. a. femoralis superfic.
31. a. femoralis prof.
32. m. adductor longus
33. m. adductor brevis
34. m. adductor magnus
35. os pubis
36. os ischii
37. corpus cavernosum
38. corpus spongiosum
39. m. ischiocavernosus
40. m. bulbospongiosus
41. m. sphincter ani ext.)
42. m. levator ani
43. m. sphincter ani int.
44. m. gracilis
45. m. semitendinosus
46. m. transversus perinei superfic. et prof.
47. m. quadratus fem.
48. m. gemelus sup.
49. m. gemelus inf.
51. v. saphena magna
52. v. femor. superfic.
53. testis
54. m. coccygeus
55. lig. sacrospinale
56. trochanter major
57. trochanter minor
58. corpus femoris
59. articulatio sacroiliaca
60. n. ischiadicus
61. n. et vasa obturatoria
62. m. semimembranosus - tendon
63. m. biceps femoris - tendon



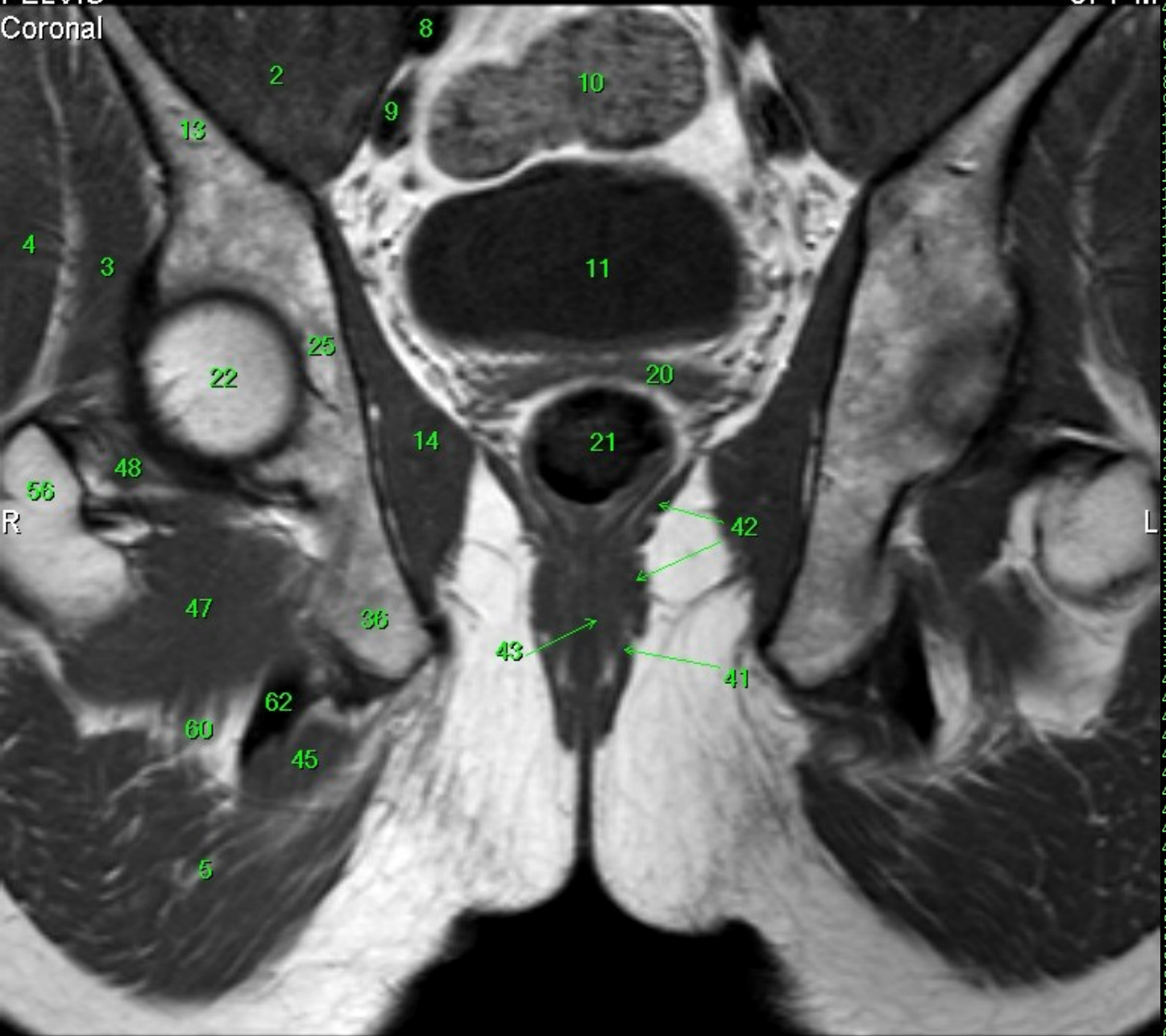
1. m. rectus abdominis
2. m. iliopsoas
3. m. gluteus minimus
4. m. gluteus medius
5. m. gluteus maximus
6. m. sartorius
7. m. obliquus internus abdominis
8. a. iliaca ext.
9. v. iliaca ext.
10. colon sigmoideum
11. vesica urinaria
12. os sacrum
13. os ilium
14. m. obturatorius int.
15. m. obturatorius externus
16. a. femoralis com.
17. v. femoralis com.
18. m. pectineus
19. prostata
20. vesiculi seminales
21. rectum
22. caput femoris
23. lig. capitis femoris
24. colum femoris
25. acetabulum
26. os coccygis
27. m. piriformis
28. m. rectus femoris
29. m. vastus intermedius
30. a. femoralis superfic.
31. a. femoralis prof.
32. m. adductor longus
33. m. adductor brevis
34. m. adductor magnus
35. os pubis
36. os ischii
37. corpus cavernosum
38. corpus spongiosum
39. m. ischiocavernosus
40. m. bulbospongiosus
41. m. sphincter ani ext.)
42. m. levator ani
43. m. sphincter ani int.
44. m. gracilis
45. m. semitendinosus
46. m. transversus perinei superfic. et prof.
47. m. quadratus fem.
48. m. gemelus sup.
49. m. gemelus inf.
51. v. saphena magna
52. v. femor. superfic.
53. testis
54. m. coccygeus
55. lig. sacrospinale
56. trochanter major
57. trochanter minor
58. corpus femoris
59. articulatio sacroiliaca
60. n. ischiadicus
61. n. et vasa obturatoria
- 62 m. semimembranosus - tendon
- 63 m. biceps femoris - tendon



1. m. rectus abdominis
2. m. iliopsoas
3. m. gluteus minimus
4. m. gluteus medius
5. m. gluteus maximus
6. m. sartorius
7. m. obliquus internus abdominis
8. a. iliaca ext.
9. v. iliaca ext.
10. colon sigmoideum
11. vesica urinaria
12. os sacrum
13. os ilium
14. m. obturatorius int.
15. m. obturatorius externus
16. a. femoralis com.
17. v. femoralis com.
18. m. pectineus
19. prostata
20. vesiculi seminales
21. rectum
22. caput femoris
23. lig. capitis femoris
24. colum femoris
25. acetabulum
26. os coccygis
27. m. piriformis
28. m. rectus femoris
29. m. vastus intermedius
30. a. femoralis superfic.
31. a. femoralis prof.
32. m. adductor longus
33. m. adductor brevis
34. m. adductor magnus
35. os pubis
36. os ischii
37. corpus cavernosum
38. corpus spongiosum
39. m. ischiocavernosus
40. m. bulbospongiosus
41. m. sphincter ani ext.)
42. m. levator ani
43. m. sphincter ani int.
44. m. gracilis
45. m. semitendinosus
46. m. transversus perinei superfic. et prof.
47. m. quadratus fem.
48. m. gemelus sup
49. m. gemelus inf.
51. v. saphena magna
52. v. femor. superfic.
53. testis
54. m. coccygeus
55. lig. sacrospinale
56. trochanter major
57. trochanter minor
58. corpus femoris
59. articulatio sacroiliaca
60. n. ischiadicus
61. n. et vasa obturatoria
62. m. semimembranosus - tendon
63. m. biceps femoris - tendon

R

L

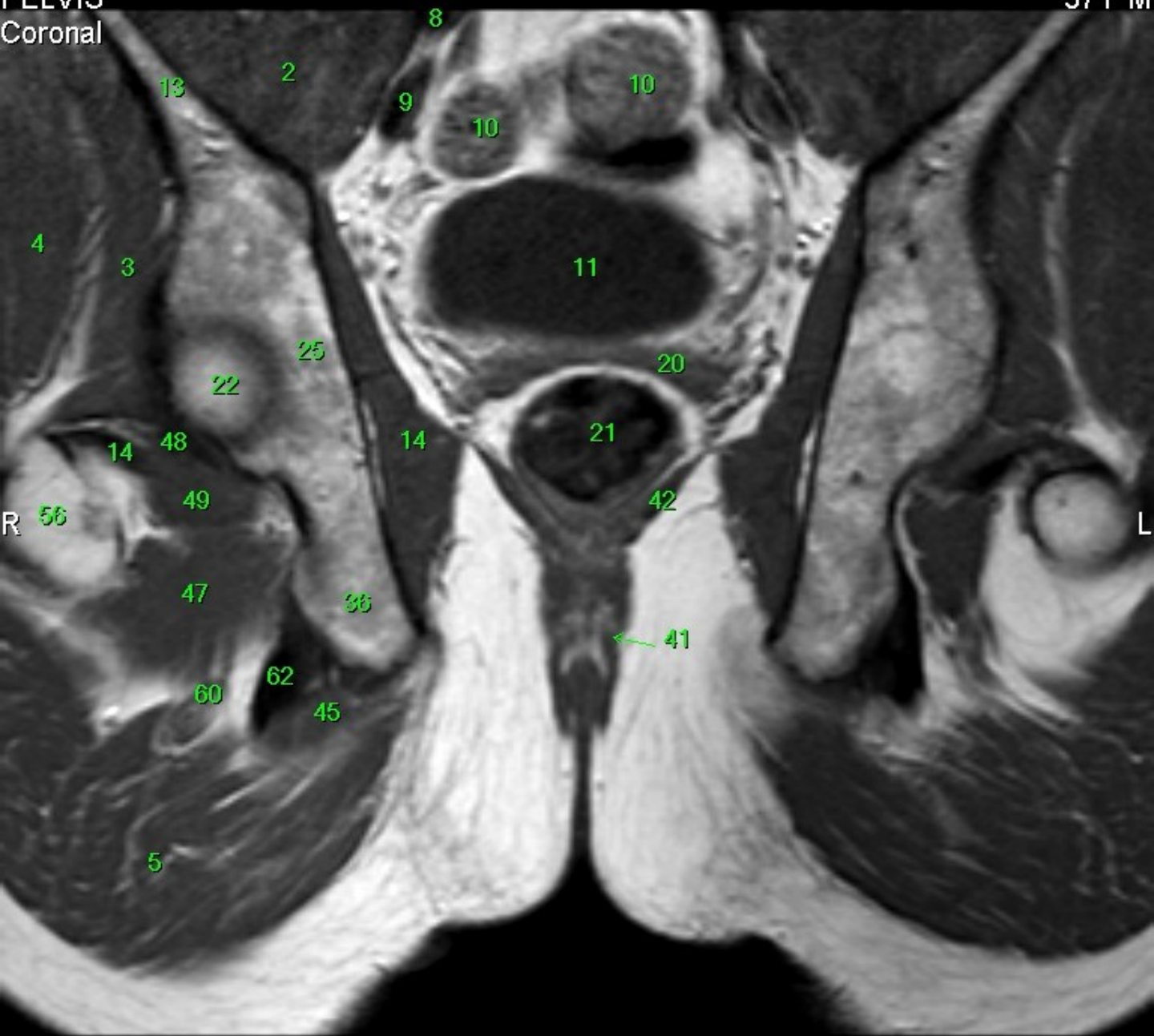


1. m. rectus abdominis
2. m. iliopsoas
3. m. gluteus minimus
4. m. gluteus medius
5. m. gluteus maximus
6. m. sartorius
7. m. obliquus internus abdominis
8. a. iliaca ext.
9. v. iliaca ext.
10. colon sigmoideum
11. vesica urinaria
12. os sacrum
13. os ilium
14. m. obturatorius int.
15. m. obturatorius externus
16. a. femoralis com.
17. v. femoralis com.
18. m. pectineus
19. prostata
20. vesiculi seminales
21. rectum
22. caput femoris
23. lig. capitis femoris
24. colum femoris
25. acetabulum
26. os coccygis
27. m. piriformis
28. m. rectus femoris
29. m. vastus intermedius
30. a. femoralis superfic.
31. a. femoralis prof.
32. m. adductor longus
33. m. adductor brevis
34. m. adductor magnus
35. os pubis
36. os ischii
37. corpus cavernosum
38. corpus spongiosum
39. m. ischiocavernosus
40. m. bulbospongiosus
41. m. sphincter ani ext.)
42. m. levator ani
43. m. sphincter ani int.
44. m. gracilis
45. m. semitendinosus
46. m. transversus perinei superfic. et prof.
47. m. quadratus fem.
48. m. gemelus sup.
49. m. gemelus inf.
51. v. saphena magna
52. v. femor. superfic.
53. testis
54. m. coccygeus
55. lig. sacrospinale
56. trochanter major
57. trochanter minor
58. corpus femoris
59. articulatio sacroiliaca
60. n. ischiadicus
61. n. et vasa obturatoria
62. m. semimembranosus - tendon
63. m. biceps femoris - tendon

T1W_TSE Cor
PELVIS
Coronal

H

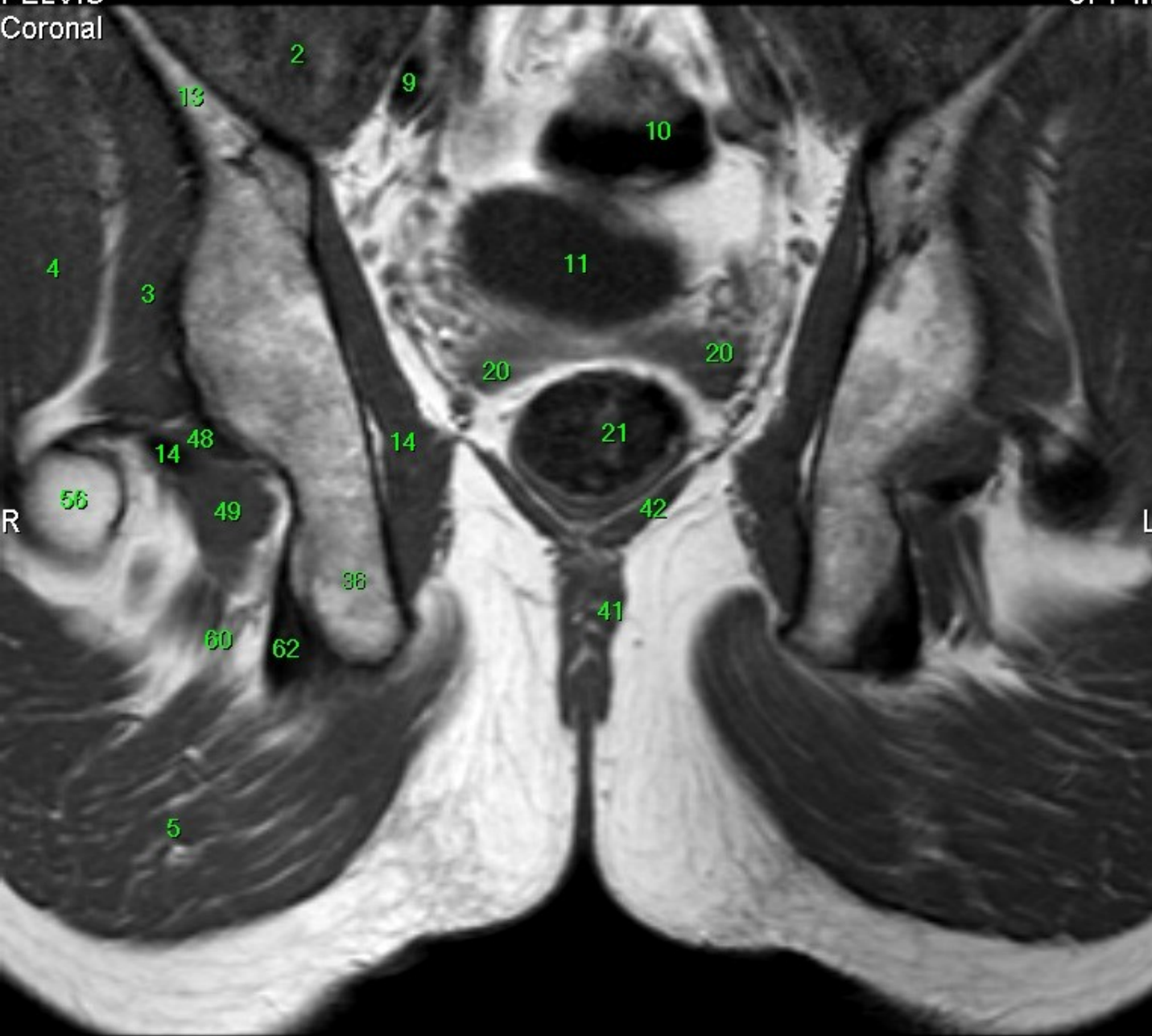
FN Bohunic
37Y M



1. m. rectus abdominis
2. m. iliopsoas
3. m. gluteus minimus
4. m. gluteus medius
5. m. gluteus maximus
6. m. sartorius
7. m. obliquus internus abdominis
8. a. iliaca ext.
9. v. iliaca ext.
10. colon sigmoideum
11. vesica urinaria
12. os sacrum
13. os ilium
14. m. obturatorius int.
15. m. obturatorius externus
16. a. femoralis com.
17. v. femoralis com.
18. m. pectineus
19. prostata
20. vesiculi seminales
21. rectum
22. caput femoris
23. lig. capitis femoris
24. colum femoris
25. acetabulum
26. os coccygis
27. m. piriformis
28. m. rectus femoris
29. m. vastus intermedius
30. a. femoralis superfic.
31. a. femoralis prof.
32. m. adductor longus
33. m. adductor brevis
34. m. adductor magnus
35. os pubis
36. os ischii
37. corpus cavernosum
38. corpus spongiosum
39. m. ischiocavernosus
40. m. bulbospongiosus
41. m. sphincter ani ext.)
42. m. levator ani
43. m. sphincter ani int.
44. m. gracilis
45. m. semitendinosus
46. m. transversus perinei superfic. et prof.
47. m. quadratus fem.
48. m. gemelus sup.
49. m. gemelus inf.
51. v. saphena magna
52. v. femor. superfic.
53. testis
54. m. coccygeus
55. lig. sacrospinale
56. trochanter major
57. trochanter minor
58. corpus femoris
59. articulatio sacroiliaca
60. n. ischiadicus
61. n. et vasa obturatoria
62. m. semimembranosus - tendon
63. m. biceps femoris - tendon

W: 880 L: 506

F



1. m. rectus abdominis
2. m. iliopsoas
3. m. gluteus minimus
4. m. gluteus medius
5. m. gluteus maximus
6. m. sartorius
7. m. obliquus internus abdominis
8. a. iliaca ext.
9. v. iliaca ext.
10. colon sigmoideum
11. vesica urinaria
12. os sacrum
13. os ilium
14. m. obturatorius int.
15. m. obturatorius externus
16. a. femoralis com.
17. v. femoralis com.
18. m. pectineus
19. prostata
20. vesiculi seminales
21. rectum
22. caput femoris
23. lig. capitis femoris
24. colum femoris
25. acetabulum
26. os coccygis
27. m. piriformis
28. m. rectus femoris
29. m. vastus intermedius
30. a. femoralis superfic.
31. a. femoralis prof.
32. m. adductor longus
33. m. adductor brevis
34. m. adductor magnus
35. os pubis
36. os ischii
37. corpus cavernosum
38. corpus spongiosum
39. m. ischiocavernosus
40. m. bulbospongiosus
41. m. sphincter ani ext.)
42. m. levator ani
43. m. sphincter ani int.
44. m. gracilis
45. m. semitendinosus
46. m. transversus perinei superfic. et prof.
47. m. quadratus fem.
48. m. gemelus sup
49. m. gemelus inf.
51. v. saphena magna
52. v. femor. superfic.
53. testis
54. m. coccygeus
55. lig. sacrospinale
56. trochanter major
57. trochanter minor
58. corpus femoris
59. articulatio sacroiliaca
60. n. ischiadicus
61. n. et vasa obturatoria
- 62 m. semimembranosus - tendon
- 63 m. biceps femoris - tendon

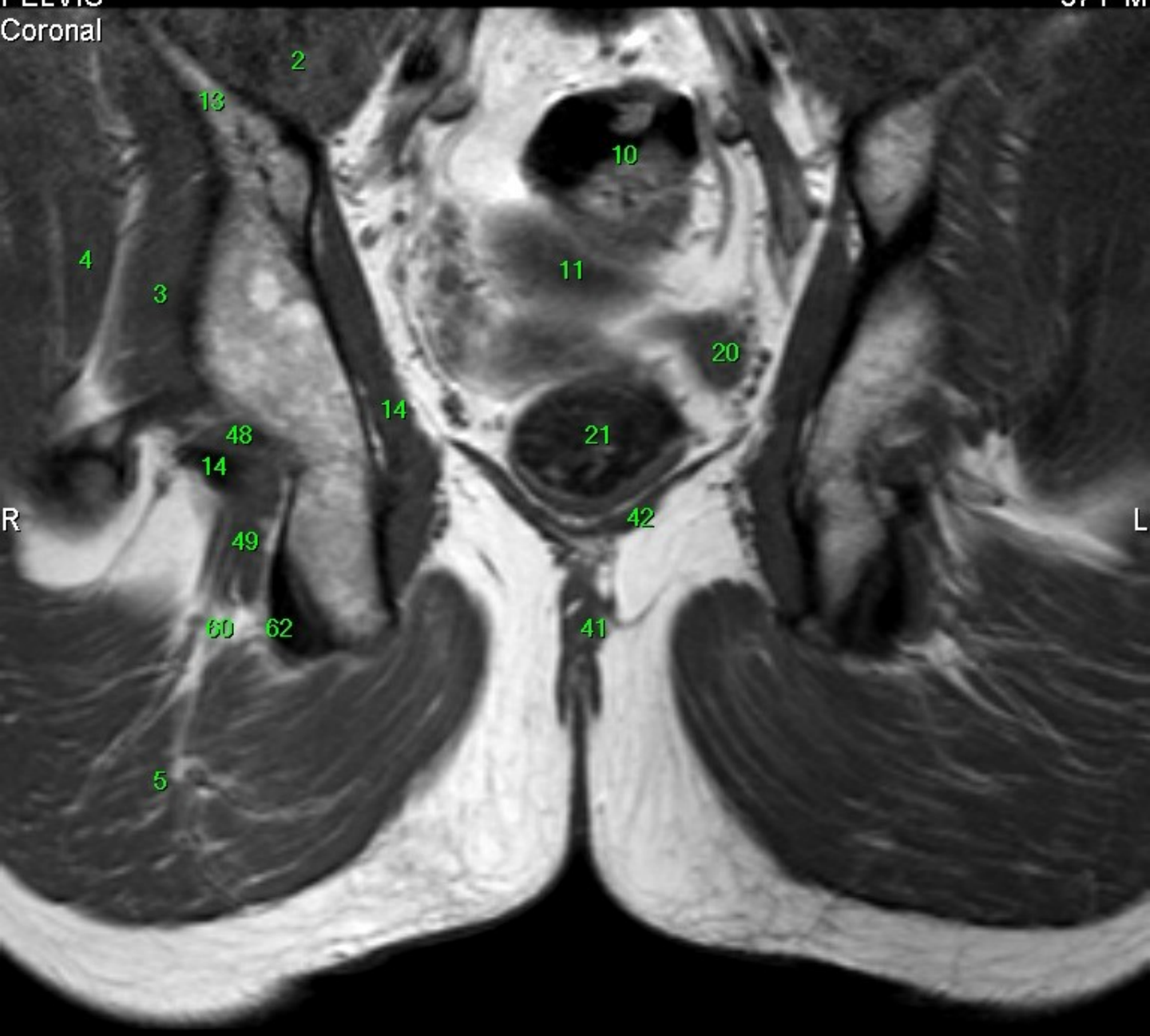
T1W_TSE Cor
PELVIS
Coronal

H

FN Bohunic
37Y M

R

L



1. m. rectus abdominis
2. m. iliopsoas
3. m. gluteus minimus
4. m. gluteus medius
5. m. gluteus maximus
6. m. sartorius
7. m. obliquus internus abdominis
8. a. iliaca ext.
9. v. iliaca ext.
10. colon sigmoideum
11. vesica urinaria
12. os sacrum
13. os ilium
14. m. obturatorius int.
15. m. obturatorius externus
16. a. femoralis com.
17. v. femoralis com.
18. m. pectineus
19. prostata
20. vesiculi seminales
21. rectum
22. caput femoris
23. lig. capitis femoris
24. colum femoris
25. acetabulum
26. os coccygis
27. m. piriformis
28. m. rectus femoris
29. m. vastus intermedius
30. a. femoralis superfic.
31. a. femoralis prof.
32. m. adductor longus
33. m. adductor brevis
34. m. adductor magnus
35. os pubis
36. os ischii
37. corpus cavernosum
38. corpus spongiosum
39. m. ischiocavernosus
40. m. bulbospongiosus
41. m. sphincter ani ext.)
42. m. levator ani
43. m. sphincter ani int.
44. m. gracilis
45. m. semitendinosus
46. m. transversus perinei superfic. et prof.
47. m. quadratus fem.
48. m. gemelus sup.
49. m. gemelus inf.
51. v. saphena magna
52. v. femor. superfic.
53. testis
54. m. coccygeus
55. lig. sacrospinale
56. trochanter major
57. trochanter minor
58. corpus femoris
59. articulatio sacroiliaca
60. n. ischiadicus
61. n. et vasa obturatoria
62. m. semimembranosus - tendon
63. m. biceps femoris - tendon

W: 888 L: 510

F

T1W_TSE Cor
PELVIS
Coronal

H

FN Bohunice
37Y M

R

L

W: 892 L: 513

F

1. m. rectus abdominis
2. m. iliopsoas
3. m. gluteus minimus
4. m. gluteus medius
5. m. gluteus maximus
6. m. sartorius
7. m. obliquus internus abdominis
8. a. iliaca ext.
9. v. iliaca ext.
10. colon sigmoideum
11. vesica urinaria
12. os sacrum
13. os ilium
14. m. obturatorius int.
15. m. obturatorius externus
16. a. femoralis com.
17. v. femoralis com.
18. m. pectineus
19. prostata
20. vesiculi seminales
21. rectum
22. caput femoris
23. lig. capitis femoris
24. colum femoris
25. acetabulum
26. os coccygis
27. m. piriformis
28. m. rectus femoris
29. m. vastus intermedius
30. a. femoralis superfic.
31. a. femoralis prof.
32. m. adductor longus
33. m. adductor brevis
34. m. adductor magnus
35. os pubis
36. os ischii
37. corpus cavernosum
38. corpus spongiosum
39. m. ischiocavernosus
40. m. bulbospongiosus
41. m. sphincter ani ext.)
42. m. levator ani
43. m. sphincter ani int.
44. m. gracilis
45. m. semitendinosus
46. m. transversus perinei superfic. et prof.
47. m. quadratus fem.
48. m. gemelus sup
49. m. gemelus inf.
51. v. saphena magna
52. v. femor. superfic.
53. testis
54. m. coccygeus
55. lig. sacrospinale
56. trochanter major
57. trochanter minor
58. corpus femoris
59. articulatio sacroiliaca
60. n. ischiadicus
61. n. et vasa obturatoria
62. m. semimembranosus - tendon
63. m. biceps femoris - tendon

T1W_TSE Cor
PELVIS
Coronal

H

FN Bohunic
37Y M

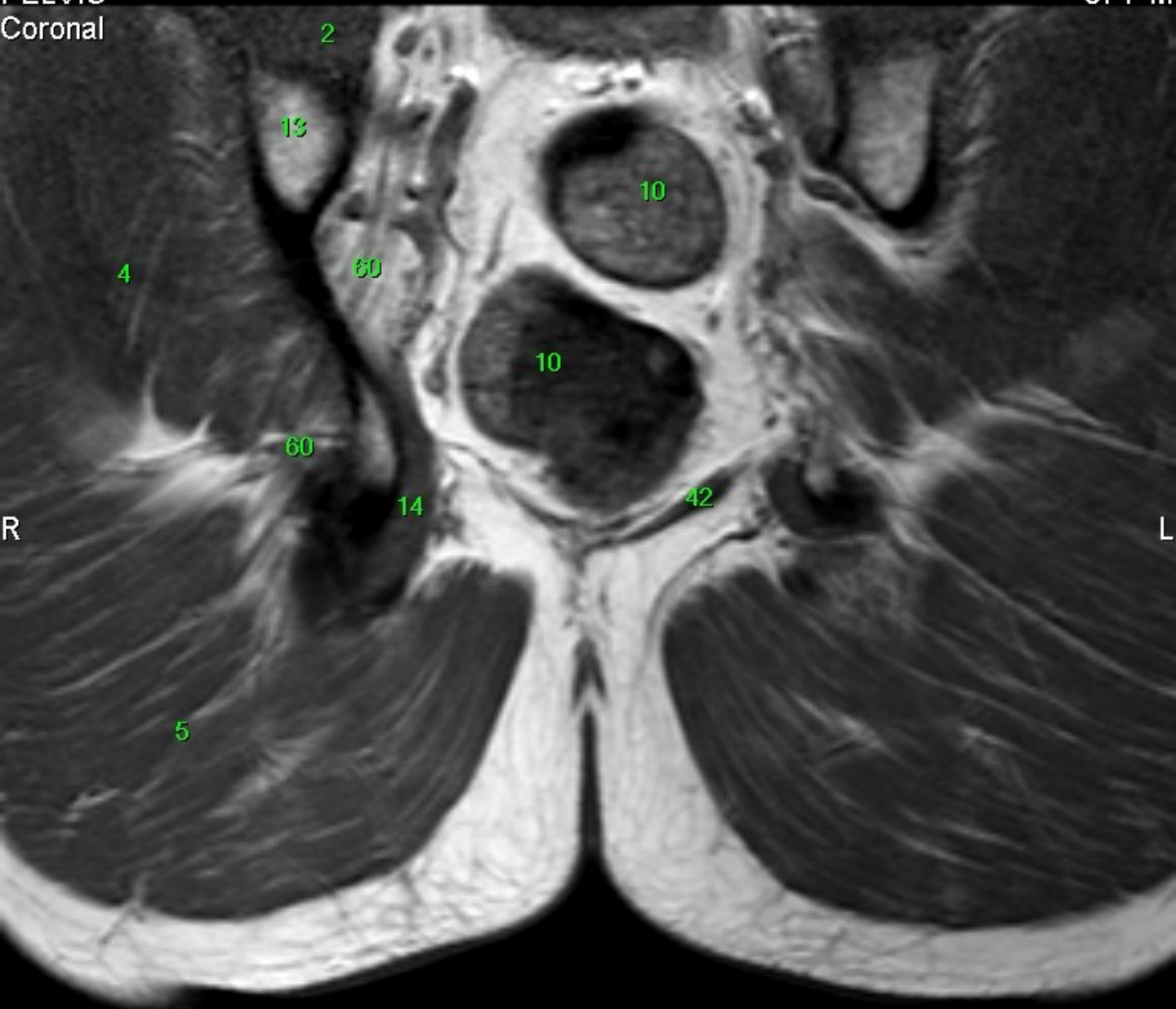
R

L

W: 899 L: 518

F

1. m. rectus abdominis
2. m. iliopsoas
3. m. gluteus minimus
4. m. gluteus medius
5. m. gluteus maximus
6. m. sartorius
7. m. obliquus internus abdominis
8. a. iliaca ext.
9. v. iliaca ext.
10. colon sigmoideum
11. vesica urinaria
12. os sacrum
13. os ilium
14. m. obturatorius int.
15. m. obturatorius externus
16. a. femoralis com.
17. v. femoralis com.
18. m. pectineus
19. prostata
20. vesiculi seminales
21. rectum
22. caput femoris
23. lig. capitis femoris
24. colum femoris
25. acetabulum
26. os coccygis
27. m. piriformis
28. m. rectus femoris
29. m. vastus intermedius
30. a. femoralis superfic.
31. a. femoralis prof.
32. m. adductor longus
33. m. adductor brevis
34. m. adductor magnus
35. os pubis
36. os ischii
37. corpus cavernosum
38. corpus spongiosum
39. m. ischiocavernosus
40. m. bulbospongiosus
41. m. sphincter ani ext.)
42. m. levator ani
43. m. sphincter ani int.
44. m. gracilis
45. m. semitendinosus
46. m. transversus perinei superfic. et prof.
47. m. quadratus fem.
48. m. gemelus sup.
49. m. gemelus inf.
51. v. saphena magna
52. v. femor. superfic.
53. testis
54. m. coccygeus
55. lig. sacrospinale
56. trochanter major
57. trochanter minor
58. corpus femoris
59. articulatio sacroiliaca
60. n. ischiadicus
61. n. et vasa obturatoria
62. m. semimembranosus - tendon
63. m. biceps femoris - tendon



T1W_TSE Cor
PELVIS
Coronal

H

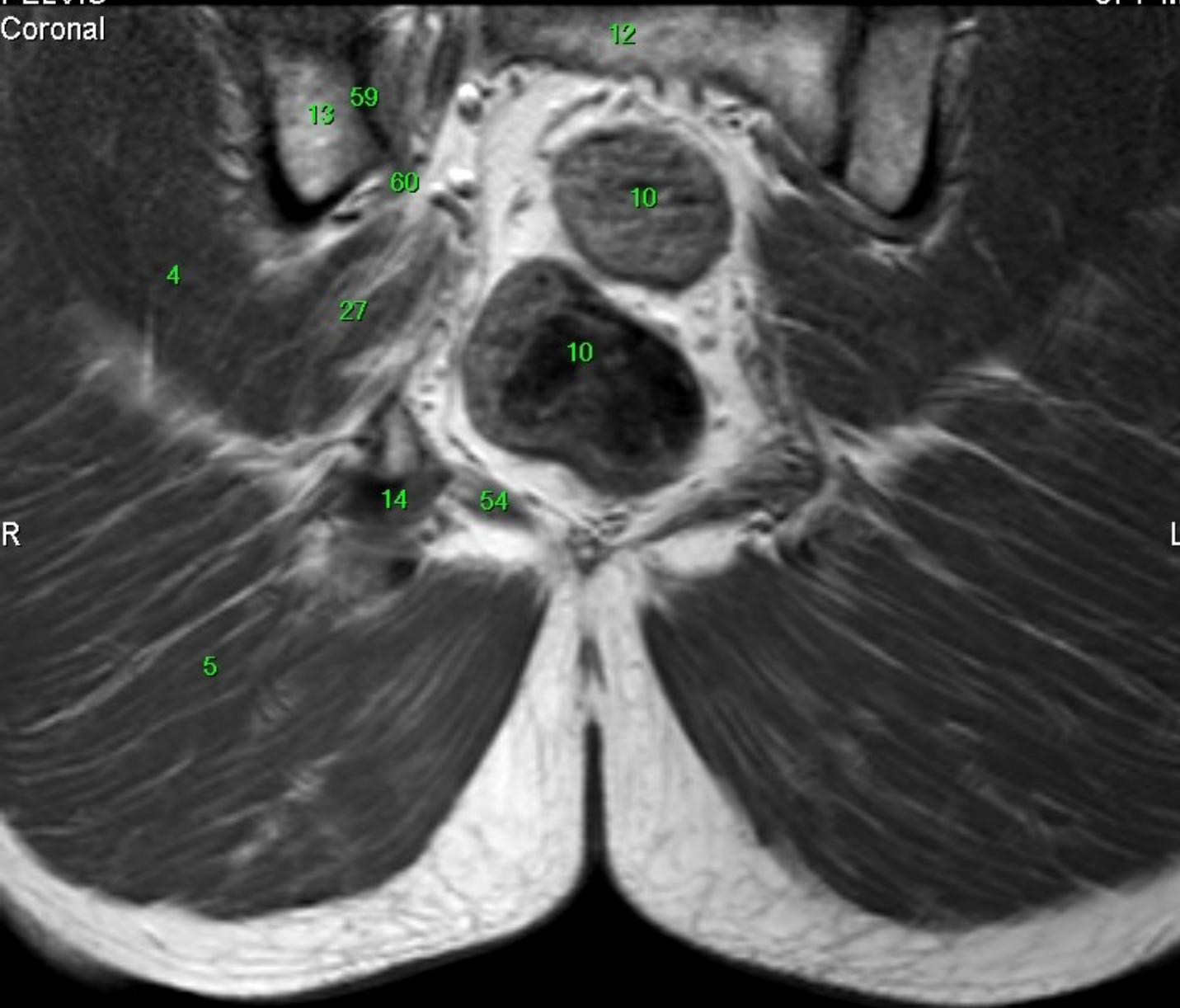
FN Bohunic
37Y M

R

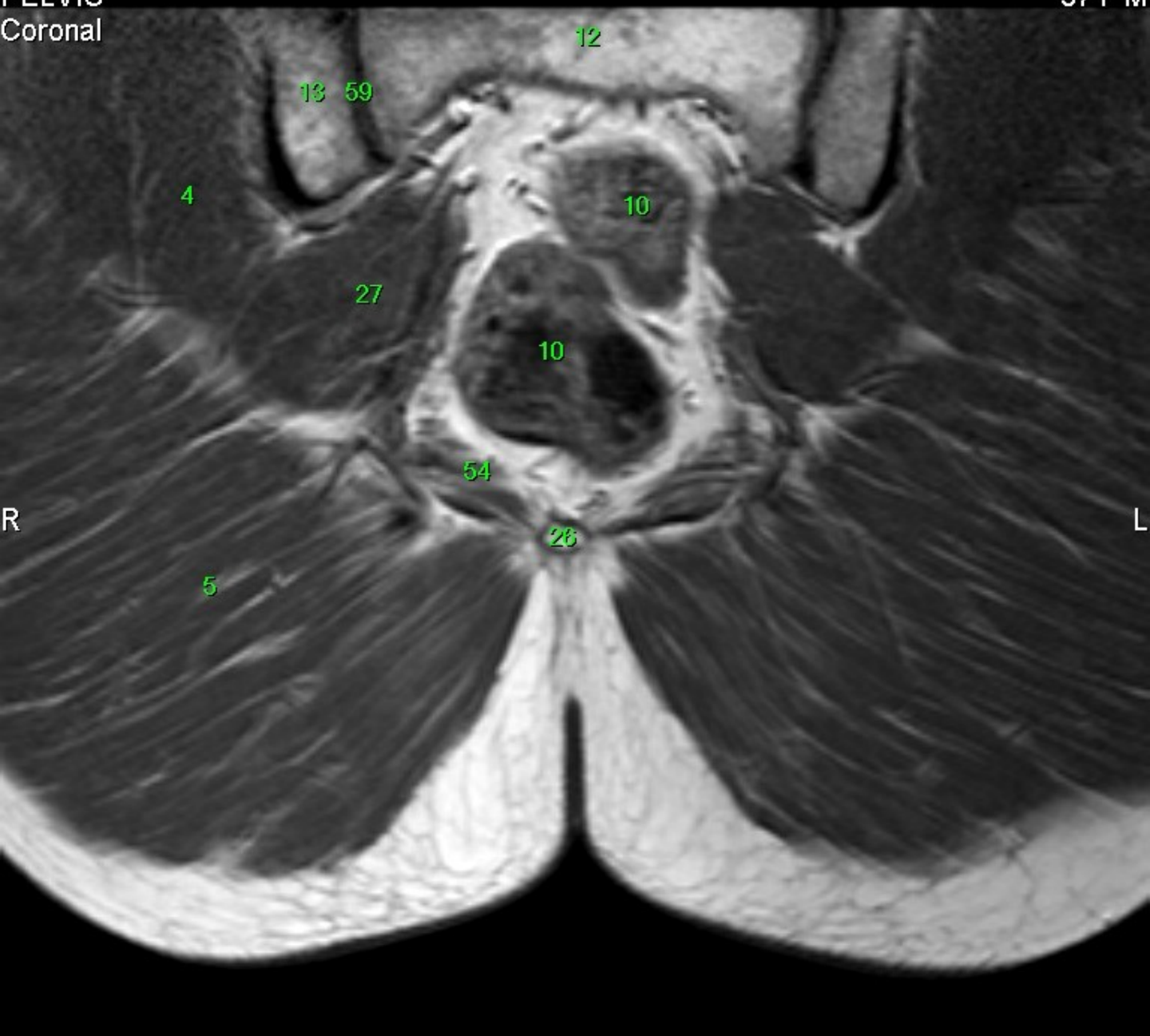
L

W: 890 L: 512

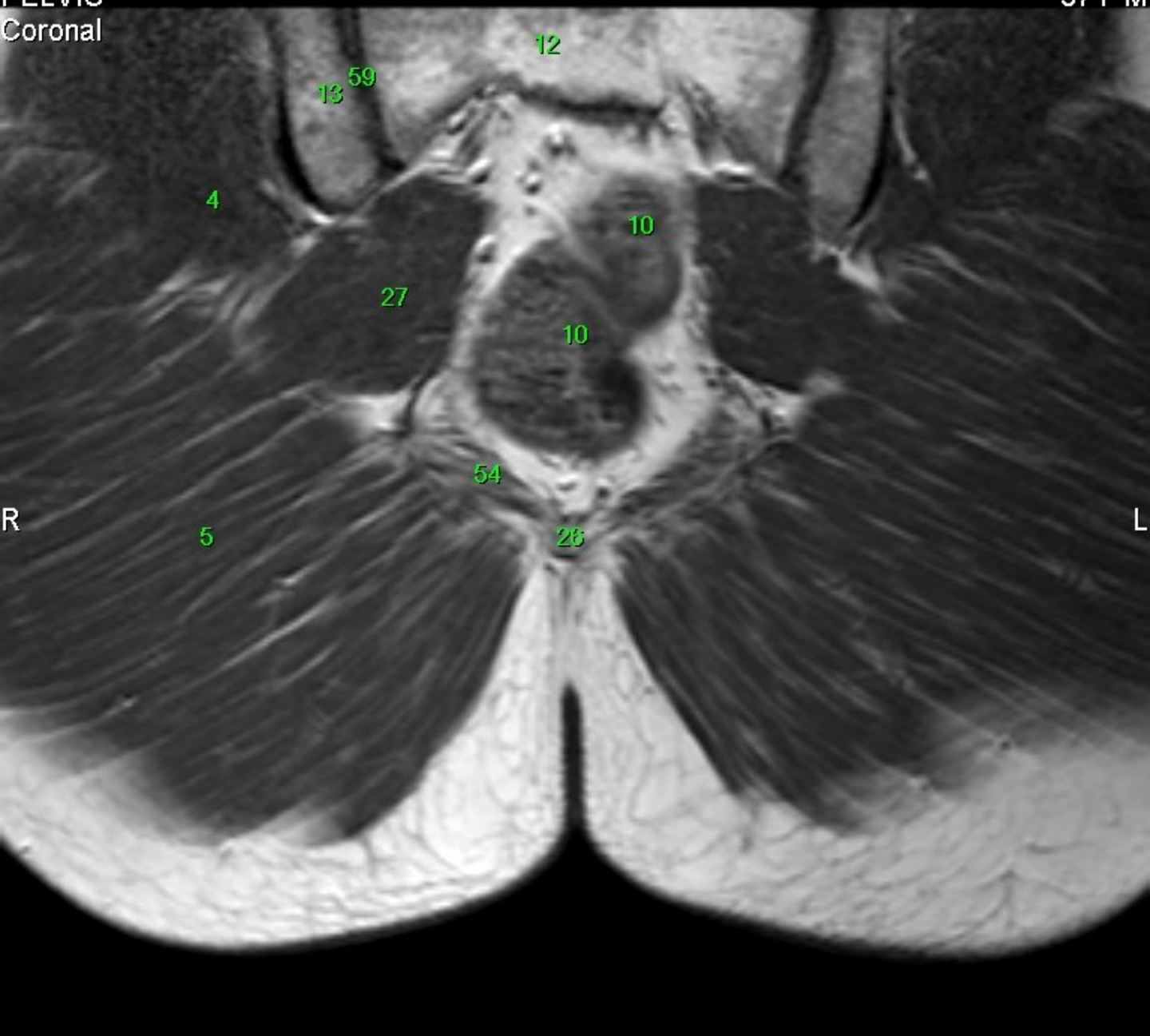
F



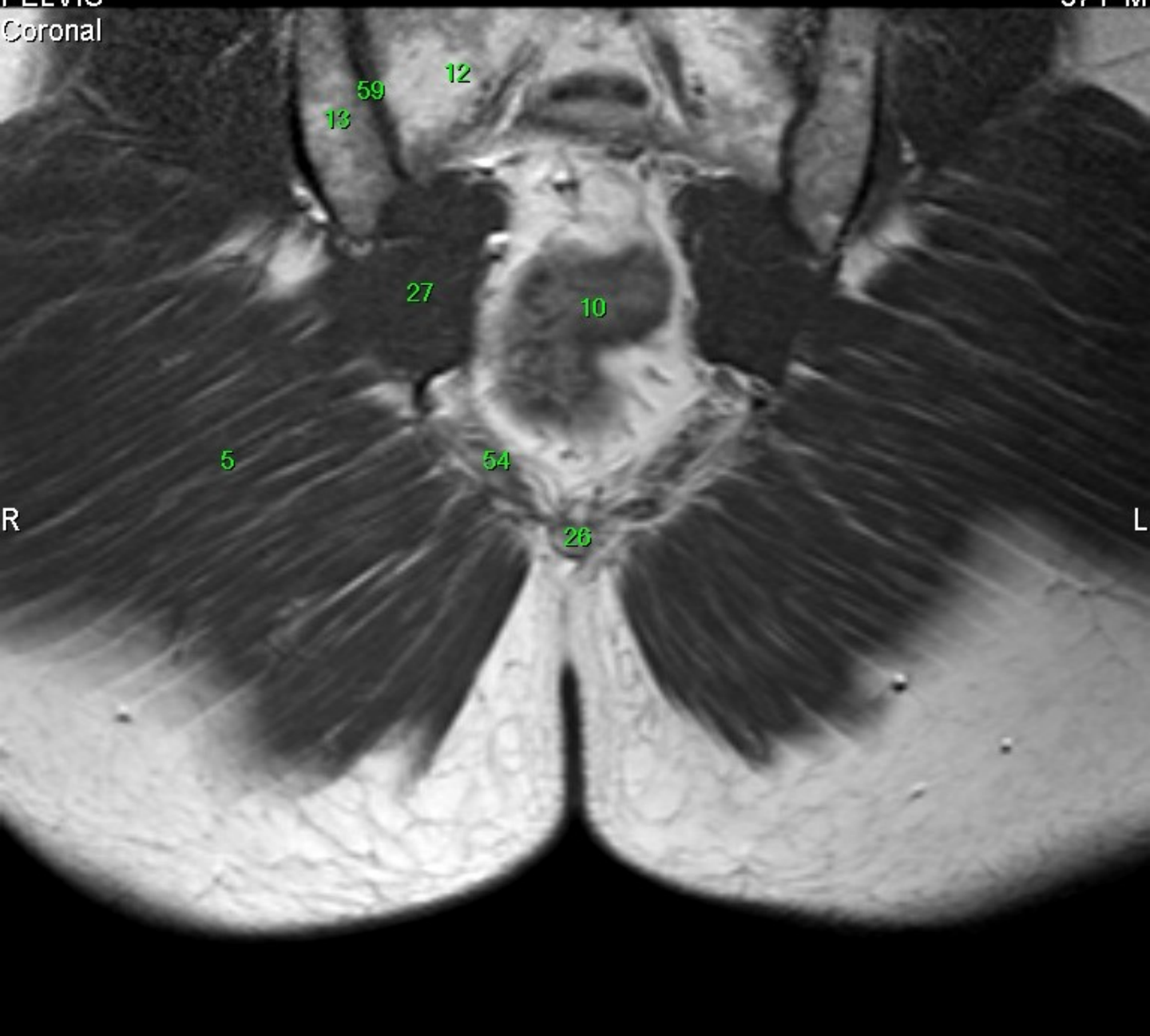
1. m. rectus abdominis
2. m. iliopsoas
3. m. gluteus minimus
4. m. gluteus medius
5. m. gluteus maximus
6. m. sartorius
7. m. obliquus internus abdominis
8. a. iliaca ext.
9. v. iliaca ext.
10. colon sigmoideum
11. vesica urinaria
12. os sacrum
13. os ilium
14. m. obturatorius int.
15. m. obturatorius externus
16. a. femoralis com.
17. v. femoralis com.
18. m. pectineus
19. prostata
20. vesiculi seminales
21. rectum
22. caput femoris
23. lig. capitis femoris
24. colum femoris
25. acetabulum
26. os coccygis
27. m. piriformis
28. m. rectus femoris
29. m. vastus intermedius
30. a. femoralis superfic.
31. a. femoralis prof.
32. m. adductor longus
33. m. adductor brevis
34. m. adductor magnus
35. os pubis
36. os ischii
37. corpus cavernosum
38. corpus spongiosum
39. m. ischiocavernosus
40. m. bulbospongiosus
41. m. sphincter ani ext.
42. m. levator ani
43. m. sphincter ani int.
44. m. gracilis
45. m. semitendinosus
46. m. transversus perinei superfic. et prof.
47. m. quadratus fem.
48. m. gemelus sup.
49. m. gemelus inf.
51. v. saphena magna
52. v. femor. superfic.
53. testis
54. m. coccygeus
55. lig. sacrospinale
56. trochanter major
57. trochanter minor
58. corpus femoris
59. articulatio sacroiliaca
60. n. ischiadicus
61. n. et vasa obturatoria
62. m. semimembranosus - tendon
63. m. biceps femoris - tendon



1. m. rectus abdominis
2. m. iliopsoas
3. m. gluteus minimus
4. m. gluteus medius
5. m. gluteus maximus
6. m. sartorius
7. m. obliquus internus abdominis
8. a. iliaca ext.
9. v. iliaca ext.
10. colon sigmoideum
11. vesica urinaria
12. os sacrum
13. os ilium
14. m. obturatorius int.
15. m. obturatorius externus
16. a. femoralis com.
17. v. femoralis com.
18. m. pectineus
19. prostata
20. vesiculi seminales
21. rectum
22. caput femoris
23. lig. capitis femoris
24. colum femoris
25. acetabulum
26. os coccygis
27. m. piriformis
28. m. rectus femoris
29. m. vastus intermedius
30. a. femoralis superfic.
31. a. femoralis prof.
32. m. adductor longus
33. m. adductor brevis
34. m. adductor magnus
35. os pubis
36. os ischii
37. corpus cavernosum
38. corpus spongiosum
39. m. ischiocavernosus
40. m. bulbospongiosus
41. m. sphincter ani ext.
42. m. levator ani
43. m. sphincter ani int.
44. m. gracilis
45. m. semitendinosus
46. m. transversus perinei superfic. et prof.
47. m. quadratus fem.
48. m. gemelus sup.
49. m. gemelus inf.
51. v. saphena magna
52. v. femor. superfic.
53. testis
54. m. coccygeus
55. lig. sacrospinale
56. trochanter major
57. trochanter minor
58. corpus femoris
59. articulatio sacroiliaca
60. n. ischiadicus
61. n. et vasa obturatoria
62. m. semimembranosus - tendon
63. m. biceps femoris - tendon



1. m. rectus abdominis
2. m. iliopsoas
3. m. gluteus minimus
4. m. gluteus medius
5. m. gluteus maximus
6. m. sartorius
7. m. obliquus internus abdominis
8. a. iliaca ext.
9. v. iliaca ext.
10. colon sigmoideum
11. vesica urinaria
12. os sacrum
13. os ilium
14. m. obturatorius int.
15. m. obturatorius externus
16. a. femoralis com.
17. v. femoralis com.
18. m. pectineus
19. prostata
20. vesiculi seminales
21. rectum
22. caput femoris
23. lig. capitis femoris
24. colum femoris
25. acetabulum
26. os coccygis
27. m. piriformis
28. m. rectus femoris
29. m. vastus intermedius
30. a. femoralis superfic.
31. a. femoralis prof.
32. m. adductor longus
33. m. adductor brevis
34. m. adductor magnus
35. os pubis
36. os ischii
37. corpus cavernosum
38. corpus spongiosum
39. m. ischiocavernosus
40. m. bulbospongiosus
41. m. sphincter ani ext.
42. m. levator ani
43. m. sphincter ani int.
44. m. gracilis
45. m. semitendinosus
46. m. transversus perinei superfic. et prof.
47. m. quadratus fem.
48. m. gemelus sup.
49. m. gemelus inf.
51. v. saphena magna
52. v. femor. superfic.
53. testis
54. m. coccygeus
55. lig. sacrospinale
56. trochanter major
57. trochanter minor
58. corpus femoris
59. articulatio sacroiliaca
60. n. ischiadicus
61. n. et vasa obturatoria
62. m. semimembranosus - tendon
63. m. biceps femoris - tendon



1. m. rectus abdominis
2. m. iliopsoas
3. m. gluteus minimus
4. m. gluteus medius
5. m. gluteus maximus
6. m. sartorius
7. m. obliquus internus abdominis
8. a. iliaca ext.
9. v. iliaca ext.
10. colon sigmoideum
11. vesica urinaria
12. os sacrum
13. os ilium
14. m. obturatorius int.
15. m. obturatorius externus
16. a. femoralis com.
17. v. femoralis com.
18. m. pectineus
19. prostata
20. vesiculi seminales
21. rectum
22. caput femoris
23. lig. capitis femoris
24. colum femoris
25. acetabulum
26. os coccygis
27. m. piriformis
28. m. rectus femoris
29. m. vastus intermedius
30. a. femoralis superfic.
31. a. femoralis prof.
32. m. adductor longus
33. m. adductor brevis
34. m. adductor magnus
35. os pubis
36. os ischii
37. corpus cavernosum
38. corpus spongiosum
39. m. ischiocavernosus
40. m. bulbospongiosus
41. m. sphincter ani ext.
42. m. levator ani
43. m. sphincter ani int.
44. m. gracilis
45. m. semitendinosus
46. m. transversus perinei superfic. et prof.
47. m. quadratus fem.
48. m. gemelus sup.
49. m. gemelus inf.
51. v. saphena magna
52. v. femor. superfic.
53. testis
54. m. coccygeus
55. lig. sacrospinale
56. trochanter major
57. trochanter minor
58. corpus femoris
59. articulatio sacroiliaca
60. n. ischiadicus
61. n. et vasa obturatoria
62. m. semimembranosus - tendon
63. m. biceps femoris - tendon

T1W_TSE Cor
PELVIS
Coronal

H

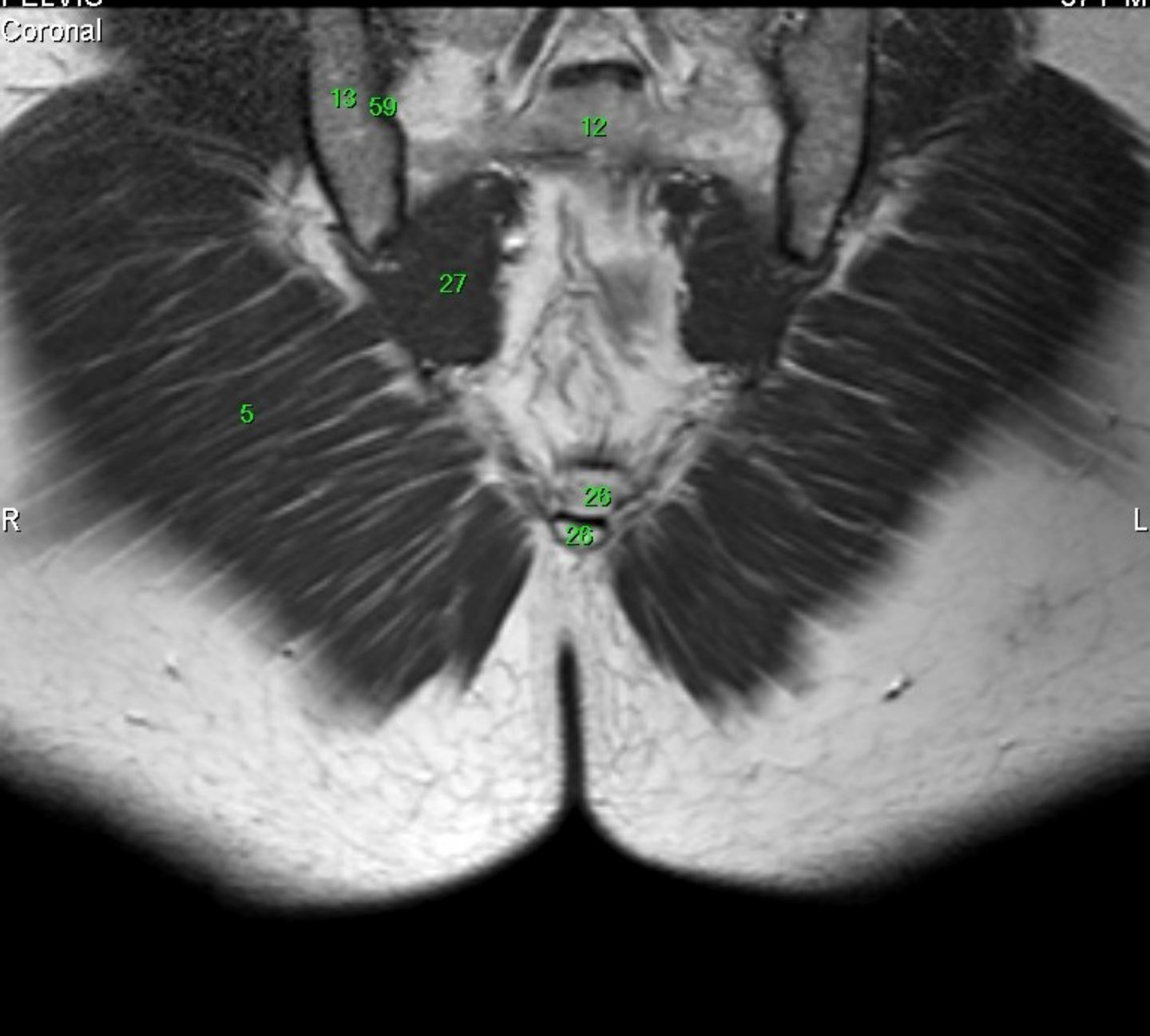
FN Bohunic
37Y M

R

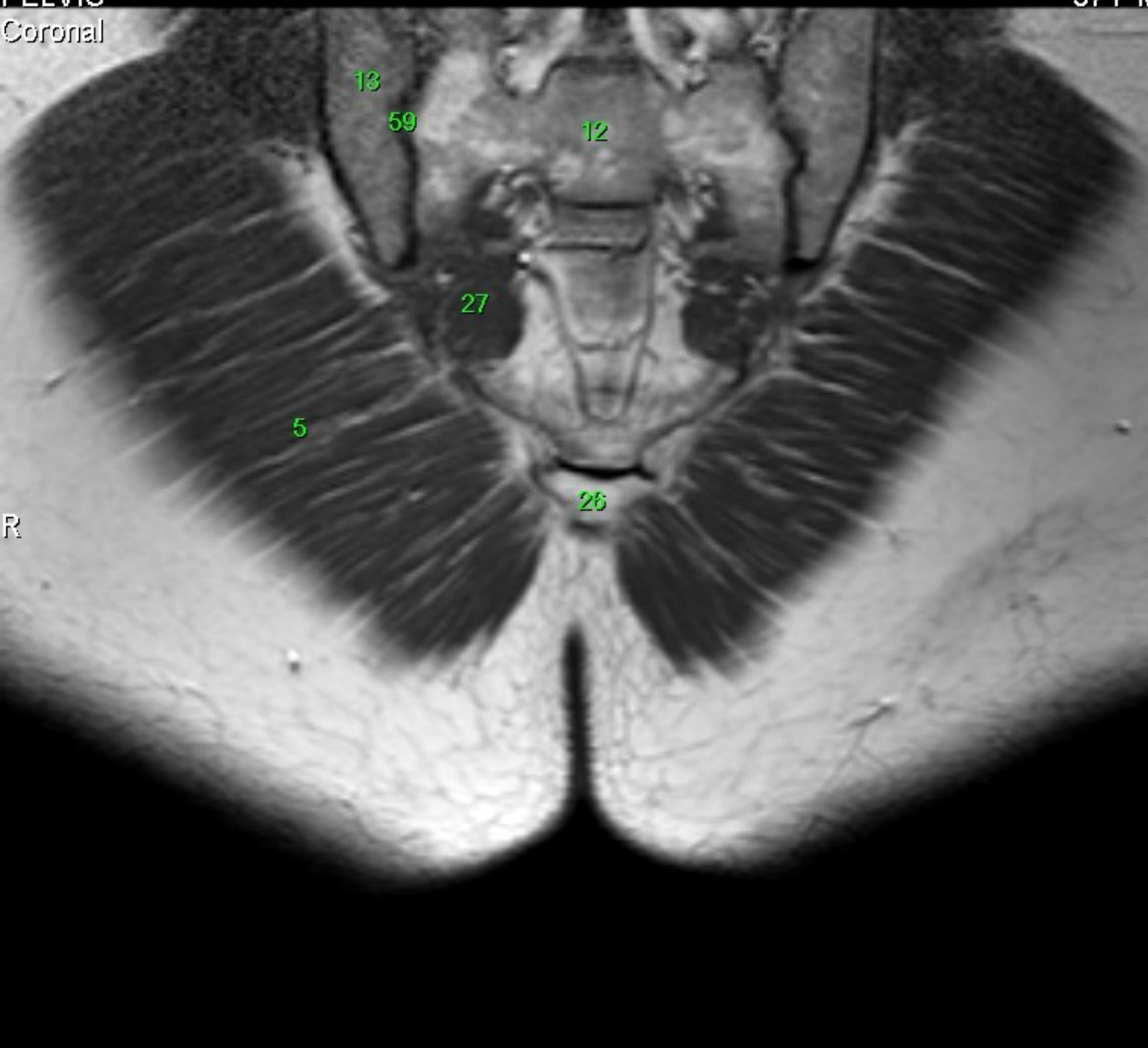
L

W: 877 L: 505

F



1. m. rectus abdominis
2. m. iliopsoas
3. m. gluteus minimus
4. m. gluteus medius
5. m. gluteus maximus
6. m. sartorius
7. m. obliquus internus abdominis
8. a. iliaca ext.
9. v. iliaca ext.
10. colon sigmoideum
11. vesica urinaria
12. os sacrum
13. os ilium
14. m. obturatorius int.
15. m. obturatorius externus
16. a. femoralis com.
17. v. femoralis com.
18. m. pectineus
19. prostata
20. vesiculi seminales
21. rectum
22. caput femoris
23. lig. capitis femoris
24. colum femoris
25. acetabulum
26. os coccygis
27. m. piriformis
28. m. rectus femoris
29. m. vastus intermedius
30. a. femoralis superfic.
31. a. femoralis prof.
32. m. adductor longus
33. m. adductor brevis
34. m. adductor magnus
35. os pubis
36. os ischii
37. corpus cavernosum
38. corpus spongiosum
39. m. ischiocavernosus
40. m. bulbospongiosus
41. m. sphincter ani ext.)
42. m. levator ani
43. m. sphincter ani int.
44. m. gracilis
45. m. semitendinosus
46. m. transversus perinei superfic. et prof.
47. m. quadratus fem.
48. m. gemelus sup
49. m. gemelus inf.
51. v. saphena magna
52. v. femor. superfic.
53. testis
54. m. coccygeus
55. lig. sacrospinale
56. trochanter major
57. trochanter minor
58. corpus femoris
59. articulatio sacroiliaca
60. n. ischiadicus
61. n. et vasa obturatoria
62. m. semimembranosus - tendon
63. m. biceps femoris - tendon



1. m. rectus abdominis
2. m. iliopsoas
3. m. gluteus minimus
4. m. gluteus medius
5. m. gluteus maximus
6. m. sartorius
7. m. obliquus internus abdominis
8. a. iliaca ext.
9. v. iliaca ext.
10. colon sigmoideum
11. vesica urinaria
12. os sacrum
13. os ilium
14. m. obturatorius int.
15. m. obturatorius externus
16. a. femoralis com.
17. v. femoralis com.
18. m. pectineus
19. prostata
20. vesiculi seminales
21. rectum
22. caput femoris
23. lig. capitis femoris
24. colum femoris
25. acetabulum
26. os coccygis
27. m. piriformis
28. m. rectus femoris
29. m. vastus intermedius
30. a. femoralis superfic.
31. a. femoralis prof.
32. m. adductor longus
33. m. adductor brevis
34. m. adductor magnus
35. os pubis
36. os ischii
37. corpus cavernosum
38. corpus spongiosum
39. m. ischiocavernosus
40. m. bulbospongiosus
41. m. sphincter ani ext.
42. m. levator ani
43. m. sphincter ani int.
44. m. gracilis
45. m. semitendinosus
46. m. transversus perinei superfic. et prof.
47. m. quadratus fem.
48. m. gemelus sup.
49. m. gemelus inf.
51. v. saphena magna
52. v. femor. superfic.
53. testis
54. m. coccygeus
55. lig. sacrospinale
56. trochanter major
57. trochanter minor
58. corpus femoris
59. articulatio sacroiliaca
60. n. ischiadicus
61. n. et vasa obturatoria
62. m. semimembranosus - tendon
63. m. biceps femoris - tendon

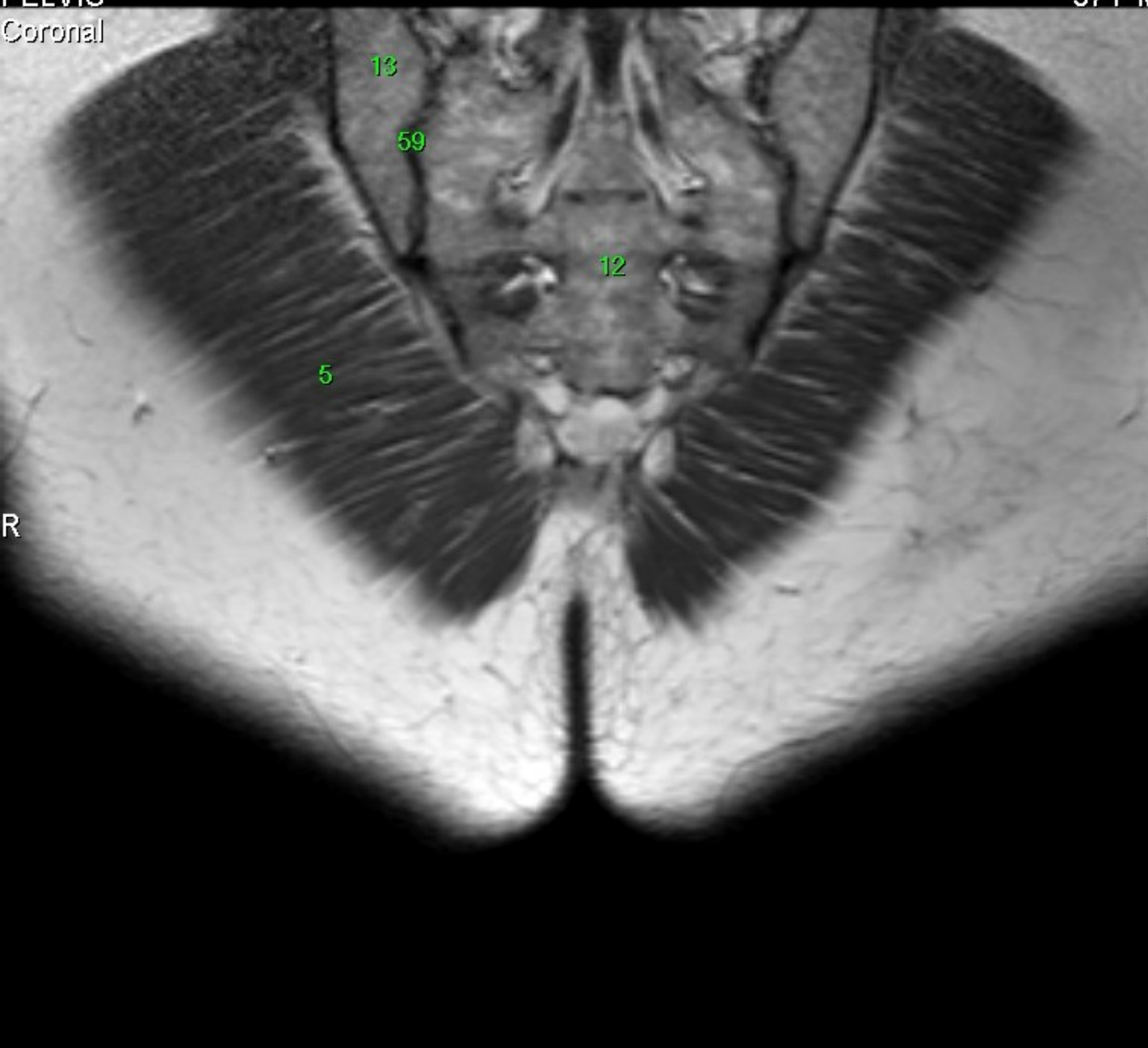T1W_TSE Cor
PELVIS
Coronal

H

FN Bohunic
37Y M

R

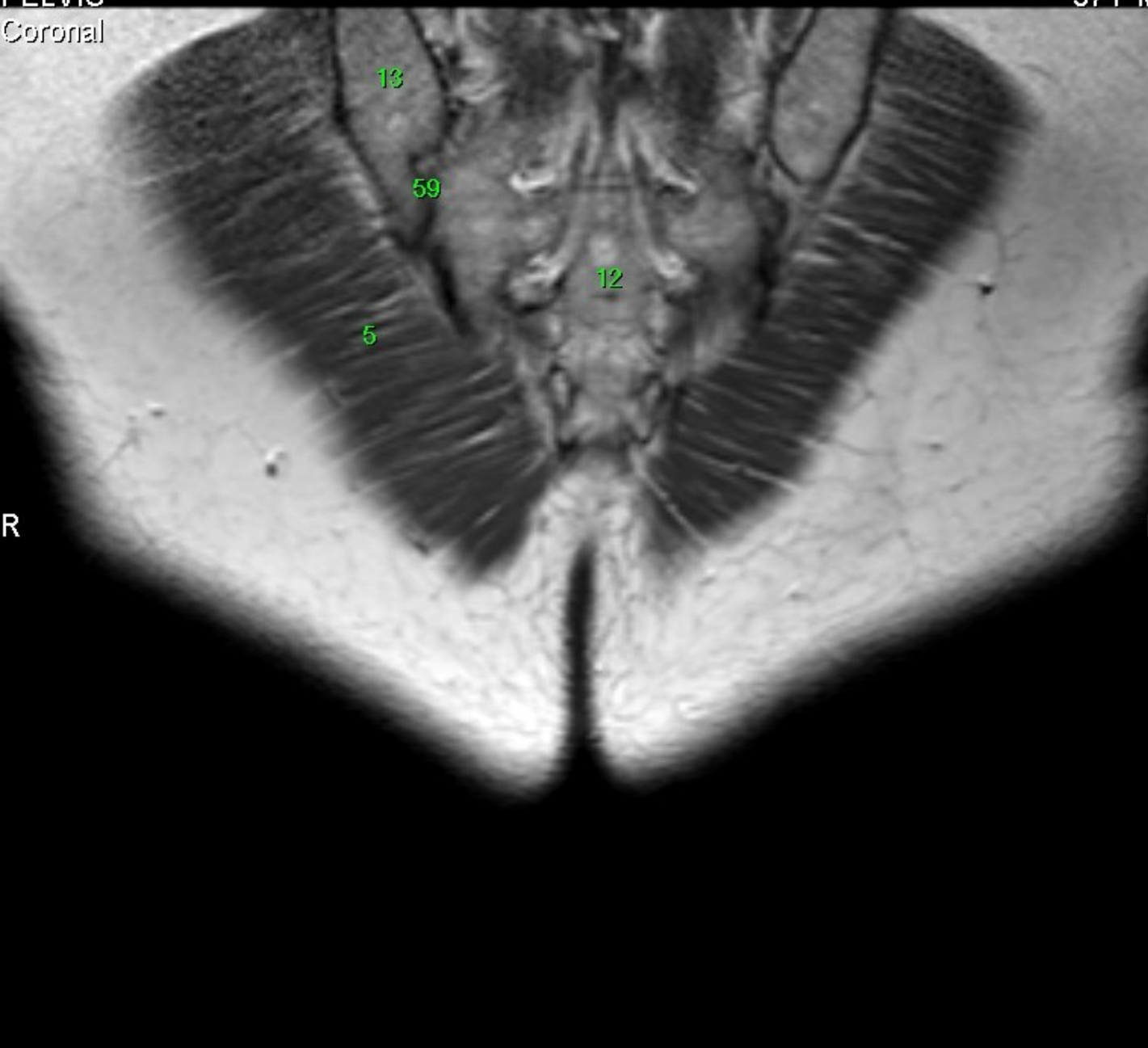
L



1. m. rectus abdominis
2. m. iliopsoas
3. m. gluteus minimus
4. m. gluteus medius
5. m. gluteus maximus
6. m. sartorius
7. m. obliquus internus abdominis
8. a. iliaca ext.
9. v. iliaca ext.
10. colon sigmoideum
11. vesica urinaria
12. os sacrum
13. os ilium
14. m. obturatorius int.
15. m. obturatorius externus
16. a. femoralis com.
17. v. femoralis com.
18. m. pectineus
19. prostata
20. vesiculi seminales
21. rectum
22. caput femoris
23. lig. capitis femoris
24. colum femoris
25. acetabulum
26. os coccygis
27. m. piriformis
28. m. rectus femoris
29. m. vastus intermedius
30. a. femoralis superfic.
31. a. femoralis prof.
32. m. adductor longus
33. m. adductor brevis
34. m. adductor magnus
35. os pubis
36. os ischii
37. corpus cavernosum
38. corpus spongiosum
39. m. ischiocavernosus
40. m. bulbospongiosus
41. m. sphincter ani ext.
42. m. levator ani
43. m. sphincter ani int.
44. m. gracilis
45. m. semitendinosus
46. m. transversus perinei superfic. et prof.
47. m. quadratus fem.
48. m. gemelus sup.
49. m. gemelus inf.
51. v. saphena magna
52. v. femor. superfic.
53. testis
54. m. coccygeus
55. lig. sacrospinale
56. trochanter major
57. trochanter minor
58. corpus femoris
59. articulatio sacroiliaca
60. n. ischiadicus
61. n. et vasa obturatoria
62. m. semimembranosus - tendon
63. m. biceps femoris - tendon

W: 879 L: 506

F



1. m. rectus abdominis
2. m. iliopsoas
3. m. gluteus minimus
4. m. gluteus medius
5. m. gluteus maximus
6. m. sartorius
7. m. obliquus internus abdominis
8. a. iliaca ext.
9. v. iliaca ext.
10. colon sigmoideum
11. vesica urinaria
12. os sacrum
13. os ilium
14. m. obturatorius int.
15. m. obturatorius externus
16. a. femoralis com.
17. v. femoralis com.
18. m. pectineus
19. prostata
20. vesiculi seminales
21. rectum
22. caput femoris
23. lig. capitis femoris
24. colum femoris
25. acetabulum
26. os coccygis
27. m. piriformis
28. m. rectus femoris
29. m. vastus intermedius
30. a. femoralis superfic.
31. a. femoralis prof.
32. m. adductor longus
33. m. adductor brevis
34. m. adductor magnus
35. os pubis
36. os ischii
37. corpus cavernosum
38. corpus spongiosum
39. m. ischiocavernosus
40. m. bulbospongiosus
41. m. sphincter ani ext.
42. m. levator ani
43. m. sphincter ani int.
44. m. gracilis
45. m. semitendinosus
46. m. transversus perinei superfic. et prof.
47. m. quadratus fem.
48. m. gemelus sup.
49. m. gemelus inf.
51. v. saphena magna
52. v. femor. superfic.
53. testis
54. m. coccygeus
55. lig. sacrospinale
56. trochanter major
57. trochanter minor
58. corpus femoris
59. articulatio sacroiliaca
60. n. ischiadicus
61. n. et vasa obturatoria
62. m. semimembranosus - tendon
63. m. biceps femoris - tendon

T1W_TSE Cor
PELVIS
Coronal

H

FN Bohunice
37Y M

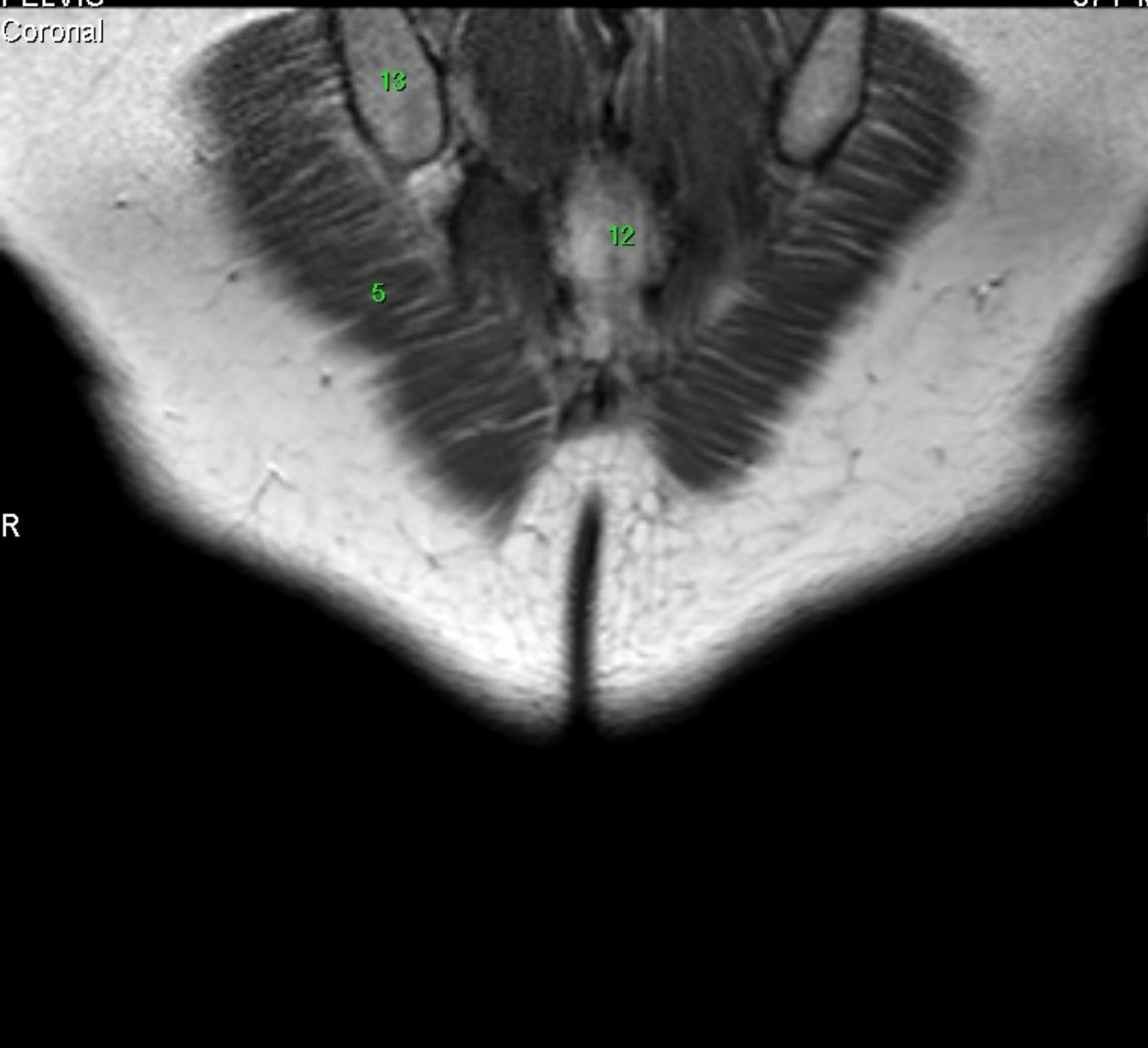
R

L

WW: 839 L: 483

F

1. m. rectus abdominis
2. m. iliopsoas
3. m. gluteus minimus
4. m. gluteus medius
5. m. gluteus maximus
6. m. sartorius
7. m. obliquus internus abdominis
8. a. iliaca ext.
9. v. iliaca ext.
10. colon sigmoideum
11. vesica urinaria
12. os sacrum
13. os ilium
14. m. obturatorius int.
15. m. obturatorius externus
16. a. femoralis com.
17. v. femoralis com.
18. m. pectineus
19. prostata
20. vesiculi seminales
21. rectum
22. caput femoris
23. lig. capitis femoris
24. colum femoris
25. acetabulum
26. os coccygis
27. m. piriformis
28. m. rectus femoris
29. m. vastus intermedius
30. a. femoralis superfic.
31. a. femoralis prof.
32. m. adductor longus
33. m. adductor brevis
34. m. adductor magnus
35. os pubis
36. os ischii
37. corpus cavernosum
38. corpus spongiosum
39. m. ischiocavernosus
40. m. bulbospongiosus
41. m. sphincter ani ext.
42. m. levator ani
43. m. sphincter ani int.
44. m. gracilis
45. m. semitendinosus
46. m. transversus perinei superfic. et prof.
47. m. quadratus fem.
48. m. gemelus sup.
49. m. gemelus inf.
51. v. saphena magna
52. v. femor. superfic.
53. testis
54. m. coccygeus
55. lig. sacrospinale
56. trochanter major
57. trochanter minor
58. corpus femoris
59. articulatio sacroiliaca
60. n. ischiadicus
61. n. et vasa obturatoria
62. m. semimembranosus - tendon
63. m. biceps femoris - tendon



T1W_TSE Cor

H

FN Bohunic

PELVIS

37Y M

Coronal

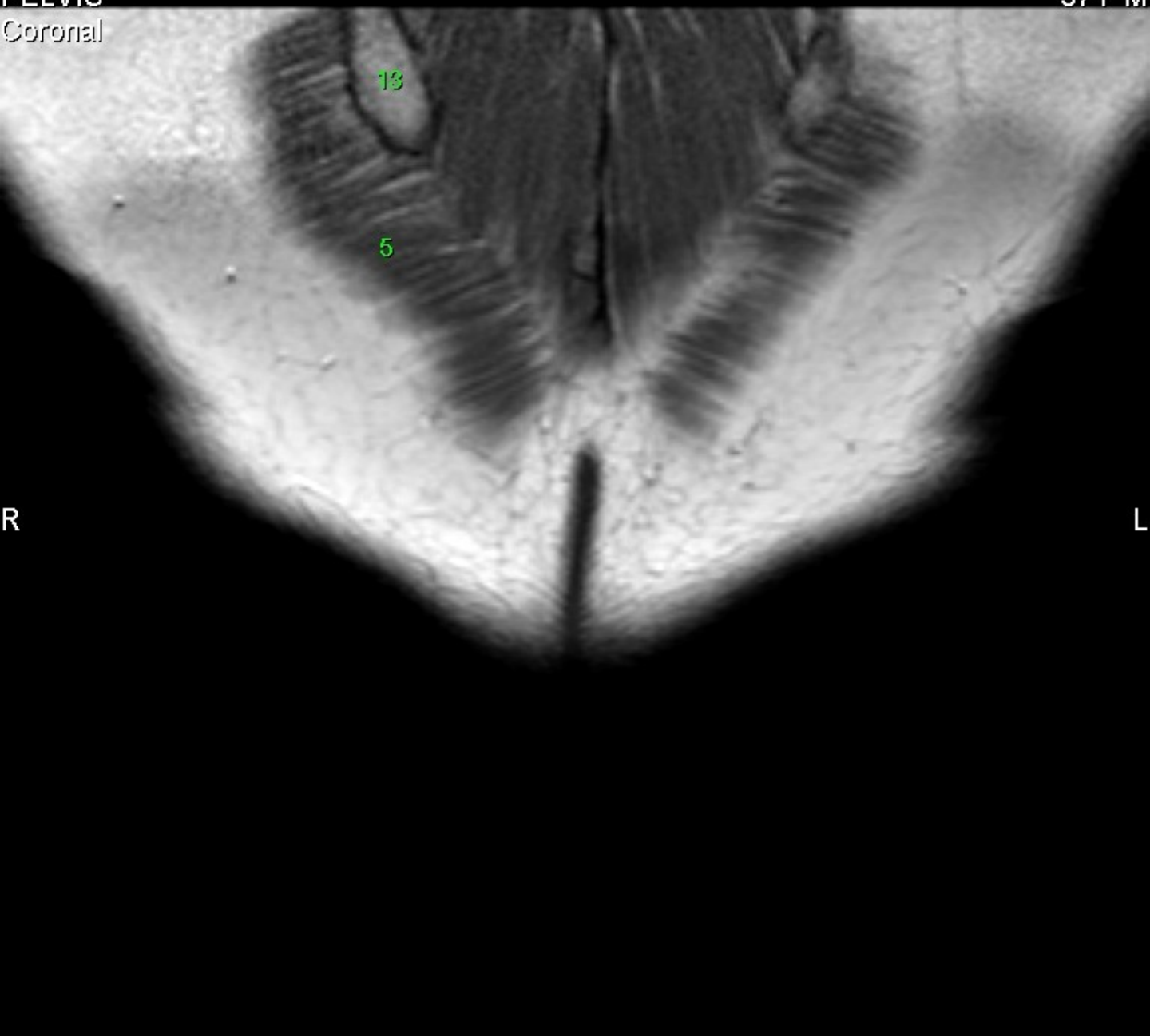
R

L

WW: 829 L: 477

F

1. m. rectus abdominis
2. m. iliopsoas
3. m. gluteus minimus
4. m. gluteus medius
5. m. gluteus maximus
6. m. sartorius
7. m. obliquus internus abdominis
8. a. iliaca ext.
9. v. iliaca ext.
10. colon sigmoideum
11. vesica urinaria
12. os sacrum
13. os ilium
14. m. obturatorius int.
15. m. obturatorius externus
16. a. femoralis com.
17. v. femoralis com.
18. m. pectineus
19. prostata
20. vesiculi seminales
21. rectum
22. caput femoris
23. lig. capitis femoris
24. colum femoris
25. acetabulum
26. os coccygis
27. m. piriformis
28. m. rectus femoris
29. m. vastus intermedius
30. a. femoralis superfic.
31. a. femoralis prof.
32. m. adductor longus
33. m. adductor brevis
34. m. adductor magnus
35. os pubis
36. os ischii
37. corpus cavernosum
38. corpus spongiosum
39. m. ischiocavernosus
40. m. bulbospongiosus
41. m. sphincter ani ext.
42. m. levator ani
43. m. sphincter ani int.
44. m. gracilis
45. m. semitendinosus
46. m. transversus perinei superfic. et prof.
47. m. quadratus fem.
48. m. gemelus sup.
49. m. gemelus inf.
51. v. saphena magna
52. v. femor. superfic.
53. testis
54. m. coccygeus
55. lig. sacrospinale
56. trochanter major
57. trochanter minor
58. corpus femoris
59. articulatio sacroiliaca
60. n. ischiadicus
61. n. et vasa obturatoria
62. m. semimembranosus - tendon
63. m. biceps femoris - tendon



T1W_TSE Cor
PELVIS
Coronal

H

FN Bohunice
37Y M

R

L

WW: 864 L: 497

F

1. m. rectus abdominis
2. m. iliopsoas
3. m. gluteus minimus
4. m. gluteus medius
5. m. gluteus maximus
6. m. sartorius
7. m. obliquus internus abdominis
8. a. iliaca ext.
9. v. iliaca ext.
10. colon sigmoideum
11. vesica urinaria
12. os sacrum
13. os ilium
14. m. obturatorius int.
15. m. obturatorius externus
16. a. femoralis com.
17. v. femoralis com.
18. m. pectineus
19. prostata
20. vesiculi seminales
21. rectum
22. caput femoris
23. lig. capitis femoris
24. colum femoris
25. acetabulum
26. os coccygis
27. m. piriformis
28. m. rectus femoris
29. m. vastus intermedius
30. a. femoralis superfic.
31. a. femoralis prof.
32. m. adductor longus
33. m. adductor brevis
34. m. adductor magnus
35. os pubis
36. os ischii
37. corpus cavernosum
38. corpus spongiosum
39. m. ischiocavernosus
40. m. bulbospongiosus
41. m. sphincter ani ext.
42. m. levator ani
43. m. sphincter ani int.
44. m. gracilis
45. m. semitendinosus
46. m. transversus perinei superfic. et prof.
47. m. quadratus fem.
48. m. gemelus sup.
49. m. gemelus inf.
51. v. saphena magna
52. v. femor. superfic.
53. testis
54. m. coccygeus
55. lig. sacrospinale
56. trochanter major
57. trochanter minor
58. corpus femoris
59. articulatio sacroiliaca
60. n. ischiadicus
61. n. et vasa obturatoria
62. m. semimembranosus - tendon
63. m. biceps femoris - tendon

T1W_TSE Cor
PELVIS
Coronal

H

FN Bohunec
37Y M

R

L

1. m. rectus abdominis
2. m. iliopsoas
3. m. gluteus minimus
4. m. gluteus medius
5. m. gluteus maximus
6. m. sartorius
7. m. obliquus internus abdominis
8. a. iliaca ext.
9. v. iliaca ext.
10. colon sigmoideum
11. vesica urinaria
12. os sacrum
13. os ilium
14. m. obturatorius int.
15. m. obturatorius externus
16. a. femoralis com.
17. v. femoralis com.
18. m. pectineus
19. prostata
20. vesiculi seminales
21. rectum
22. caput femoris
23. lig. capitis femoris
24. colum femoris
25. acetabulum
26. os coccygis
27. m. piriformis
28. m. rectus femoris
29. m. vastus intermedius
30. a. femoralis superfic.
31. a. femoralis prof.
32. m. adductor longus
33. m. adductor brevis
34. m. adductor magnus
35. os pubis
36. os ischii
37. corpus cavernosum
38. corpus spongiosum
39. m. ischiocavernosus
40. m. bulbospongiosus
41. m. sphincter ani ext.
42. m. levator ani
43. m. sphincter ani int.
44. m. gracilis
45. m. semitendinosus
46. m. transversus perinei superfic. et prof.
47. m. quadratus fem.
48. m. gemelus sup.
49. m. gemelus inf.
51. v. saphena magna
52. v. femor. superfic.
53. testis
54. m. coccygeus
55. lig. sacrospinale
56. trochanter major
57. trochanter minor
58. corpus femoris
59. articulatio sacroiliaca
60. n. ischiadicus
61. n. et vasa obturatoria
62. m. semimembranosus - tendon
63. m. biceps femoris - tendon

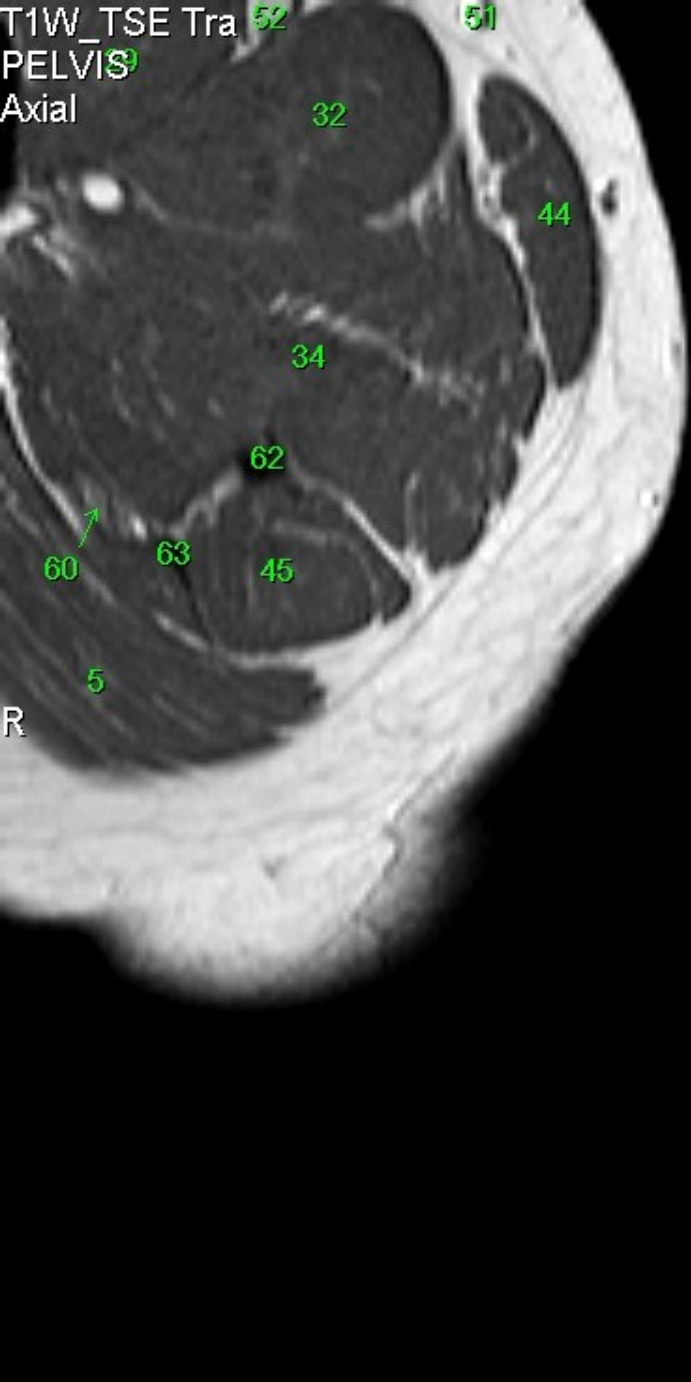
WW: 899 L: 517

F

T1W_TSE Tra 52

PELVIS

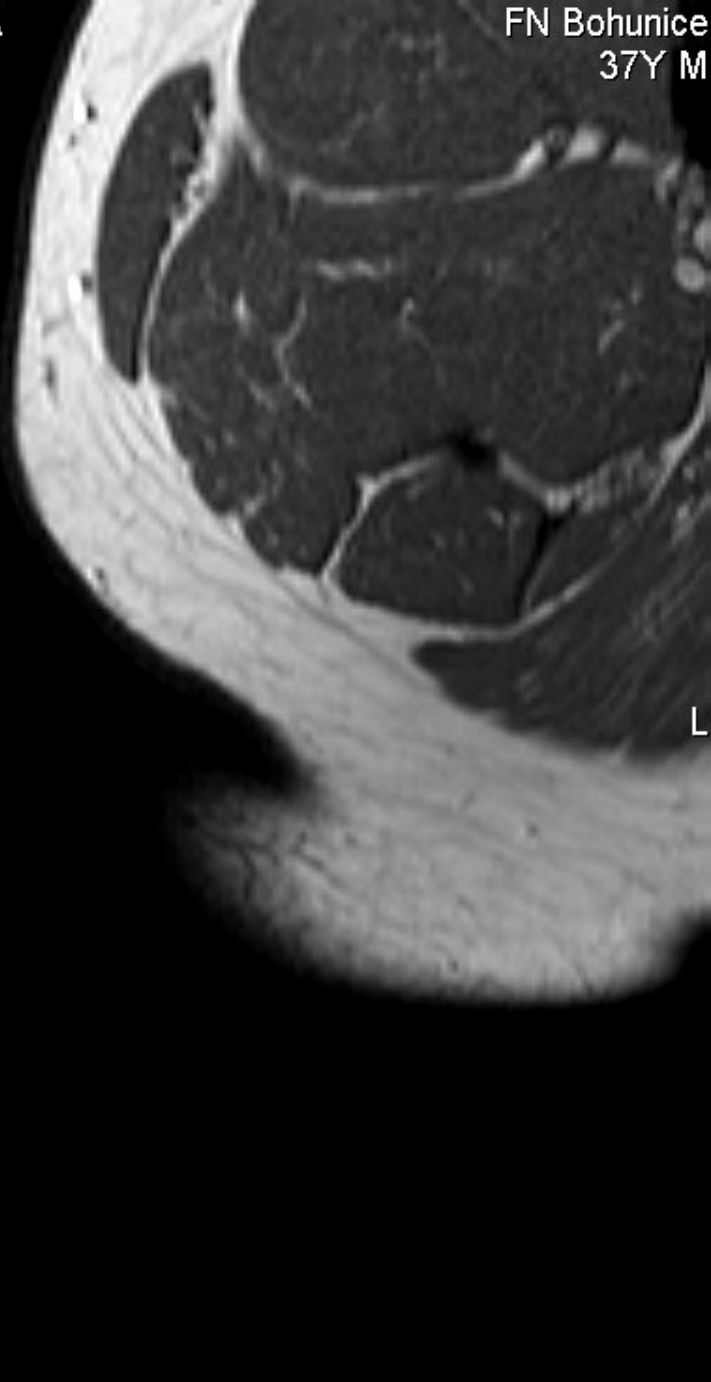
Axial



R

WW: 780 L: 448

A



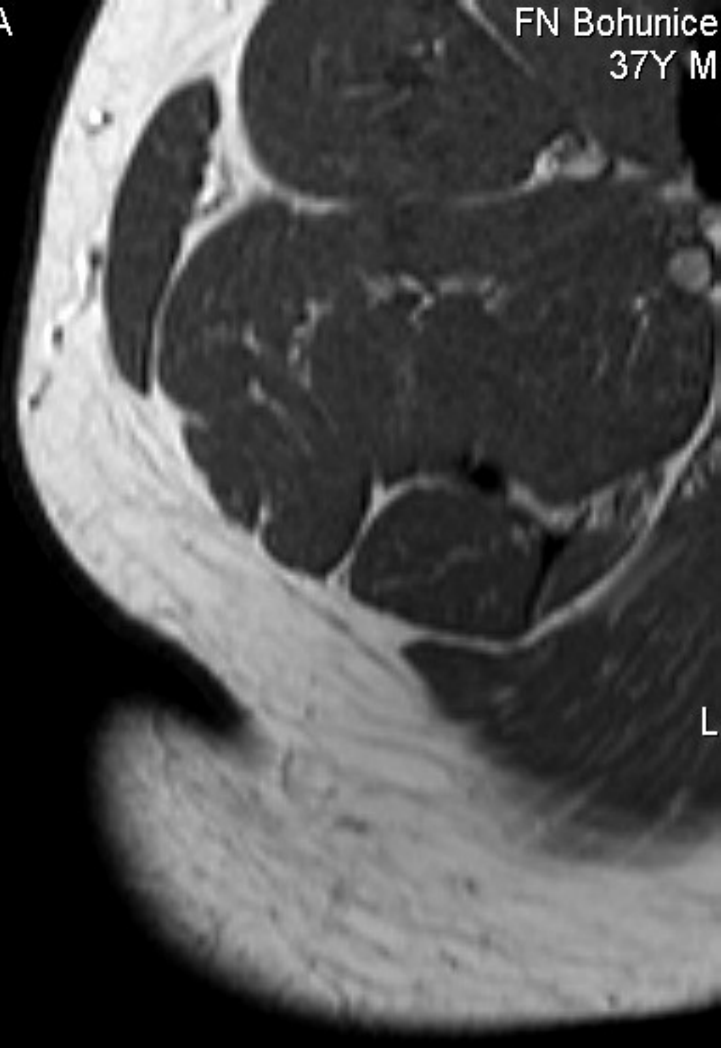
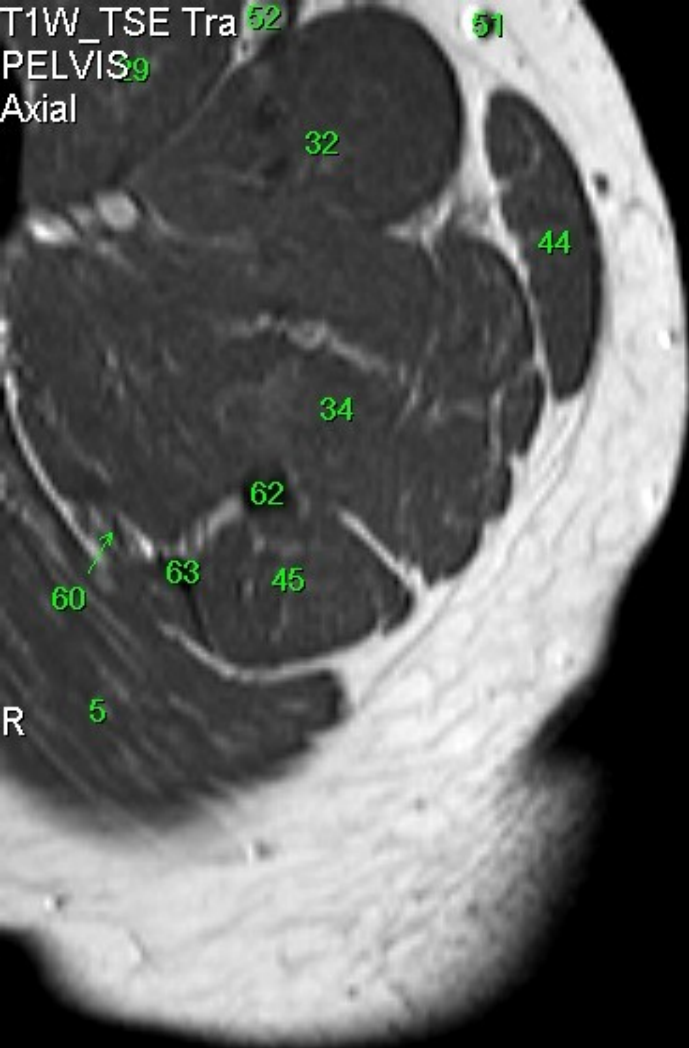
P

FN Bohunic

37Y M

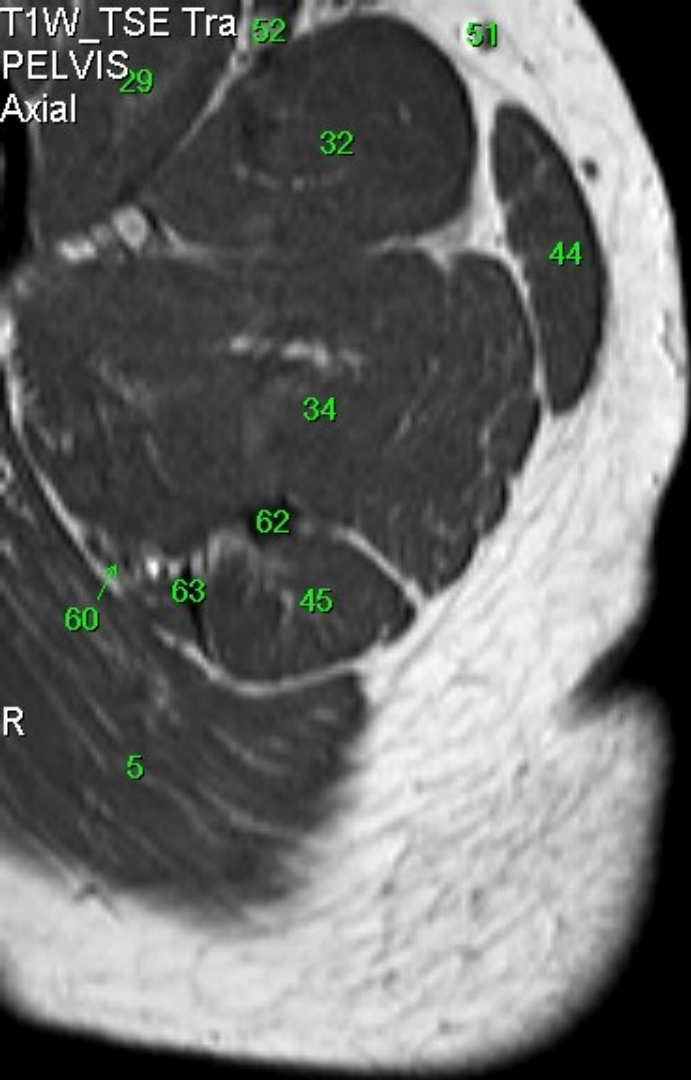
1. m. rectus abdominis
2. m. iliopsoas
3. m. gluteus minimus
4. m. gluteus medius
5. m. gluteus maximus
6. m. sartorius
7. m. obliquus internus abdominis
8. a. iliaca ext.
9. v. iliaca ext.
10. colon sigmoideum
11. vesica urinaria
12. os sacrum
13. os ilium
14. m. obturatorius int.
15. m. obturatorius externus
16. a. femoralis com.
17. v. femoralis com.
18. m. pectineus
19. prostata
20. vesiculi seminales
21. rectum
22. caput femoris
23. lig. capitis femoris
24. colum femoris
25. acetabulum
26. os coccygis
27. m. piriformis
28. m. rectus femoris
29. m. vastus intermedius
30. a. femoralis superfic.
31. a. femoralis prof.
32. m. adductor longus
33. m. adductor brevis
34. m. adductor magnus
35. os pubis
36. os ischii
37. corpus cavernosum
38. corpus spongiosum
39. m. ischiocavernosus
40. m. bulbospongiosus
41. m. sphincter ani ext.
42. m. levator ani
43. m. sphincter ani int.
44. m. gracilis
45. m. semitendinosus
46. m. transversus perinei superfic. et prof.
47. m. quadratus fem.
48. m. gemelus sup.
49. m. gemelus inf.
51. v. saphena magna
52. v. femor. superfic.
53. testis
54. m. coccygeus
55. lig. sacrospinale
56. trochanter major
57. trochanter minor
58. corpus femoris
59. articulatio sacroiliaca
60. n. ischiadicus
61. n. et vasa obturatoria
62. m. semimembranosus - tendon
63. m. biceps femoris - tendon

L

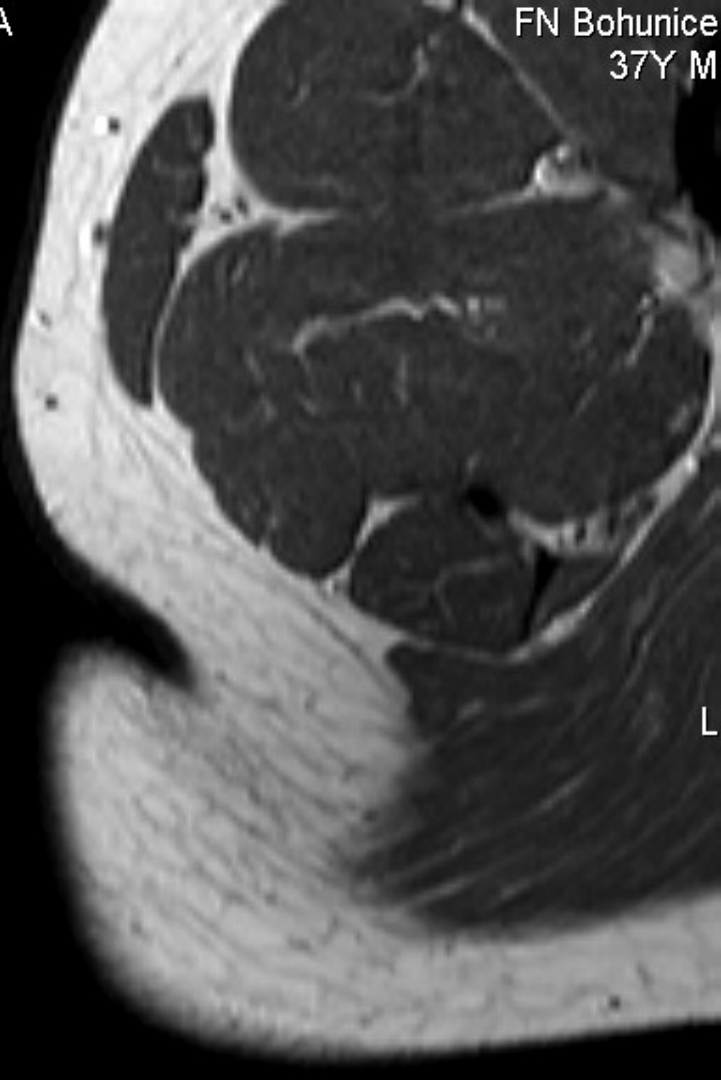


1. m. rectus abdominis
2. m. iliopsoas
3. m. gluteus minimus
4. m. gluteus medius
5. m. gluteus maximus
6. m. sartorius
7. m. obliquus internus abdominis
8. a. iliaca ext.
9. v. iliaca ext.
10. colon sigmoideum
11. vesica urinaria
12. os sacrum
13. os ilium
14. m. obturatorius int.
15. m. obturatorius externus
16. a. femoralis com.
17. v. femoralis com.
18. m. pectineus
19. prostata
20. vesiculi seminales
21. rectum
22. caput femoris
23. lig. capitis femoris
24. colum femoris
25. acetabulum
26. os coccygis
27. m. piriformis
28. m. rectus femoris
29. m. vastus intermedius
30. a. femoralis superfic.
31. a. femoralis prof.
32. m. adductor longus
33. m. adductor brevis
34. m. adductor magnus
35. os pubis
36. os ischii
37. corpus cavernosum
38. corpus spongiosum
39. m. ischiocavernosus
40. m. bulbospongiosus
41. m. sphincter ani ext.
42. m. levator ani
43. m. sphincter ani int.
44. m. gracilis
45. m. semitendinosus
46. m. transversus perinei superfic. et prof.
47. m. quadratus fem.
48. m. gemelus sup.
49. m. gemelus inf.
51. v. saphena magna
52. v. femor. superfic.
53. testis
54. m. coccygeus
55. lig. sacrospinale
56. trochanter major
57. trochanter minor
58. corpus femoris
59. articulatio sacroiliaca
60. n. ischiadicus
61. n. et vasa obturatoria
62. m. semimembranosus - tendon
63. m. biceps femoris - tendon

T1W_TSE Tra
PELVIS
Axial



A



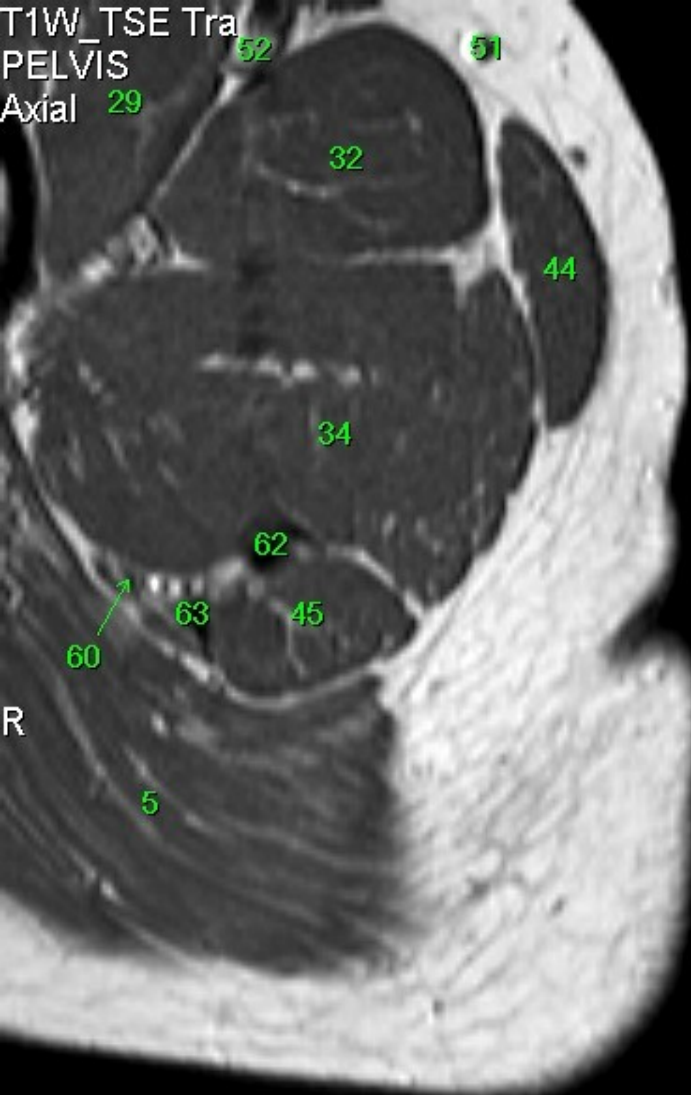
FN Bohunice
37Y M

1. m. rectus abdominis
2. m. iliopsoas
3. m. gluteus minimus
4. m. gluteus medius
5. m. gluteus maximus
6. m. sartorius
7. m. obliquus internus abdominis
8. a. iliaca ext.
9. v. iliaca ext.
10. colon sigmoideum
11. vesica urinaria
12. os sacrum
13. os ilium
14. m. obturatorius int.
15. m. obturatorius externus
16. a. femoralis com.
17. v. femoralis com.
18. m. pectineus
19. prostata
20. vesiculi seminales
21. rectum
22. caput femoris
23. lig. capitis femoris
24. colum femoris
25. acetabulum
26. os coccygis
27. m. piriformis
28. m. rectus femoris
29. m. vastus intermedius
30. a. femoralis superfic.
31. a. femoralis prof.
32. m. adductor longus
33. m. adductor brevis
34. m. adductor magnus
35. os pubis
36. os ischii
37. corpus cavernosum
38. corpus spongiosum
39. m. ischiocavernosus
40. m. bulbospongiosus
41. m. sphincter ani ext.
42. m. levator ani
43. m. sphincter ani int.
44. m. gracilis
45. m. semitendinosus
46. m. transversus perinei superfic. et prof.
47. m. quadratus fem.
48. m. gemelus sup.
49. m. gemelus inf.
51. v. saphena magna
52. v. femor. superfic.
53. testis
54. m. coccygeus
55. lig. sacrospinale
56. trochanter major
57. trochanter minor
58. corpus femoris
59. articulatio sacroiliaca
60. n. ischiadicus
61. n. et vasa obturatoria
62. m. semimembranosus - tendon
63. m. biceps femoris - tendon

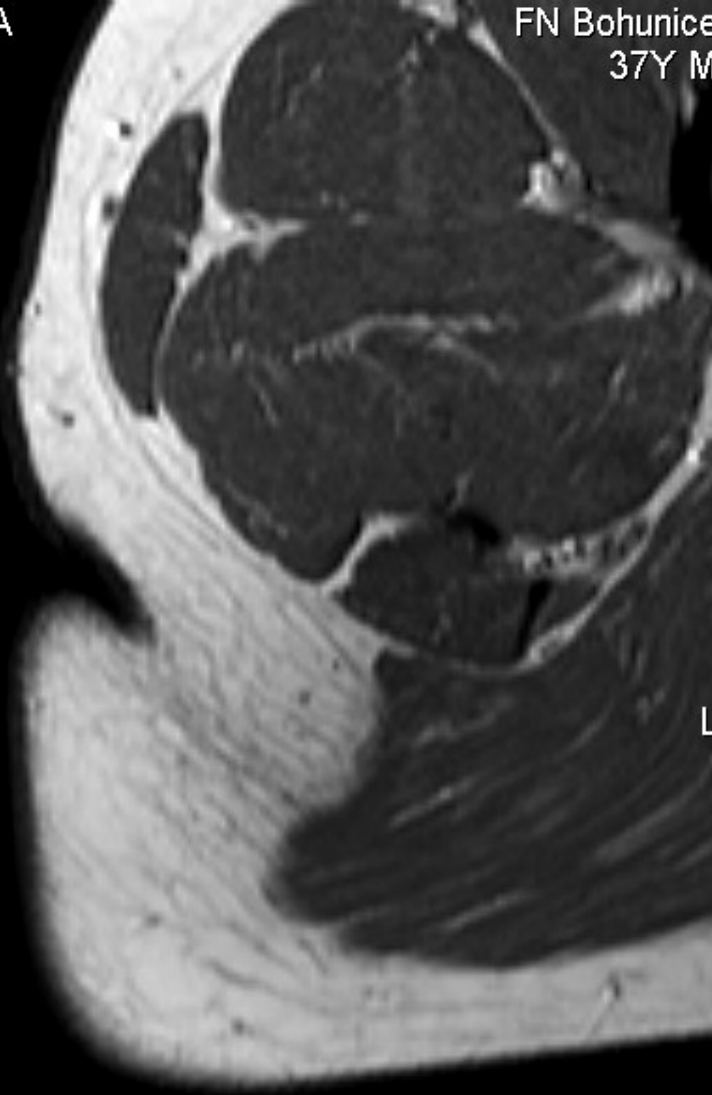
W: 791 L: 455

P

T1W_TSE Tra
PELVIS
Axial 29



A



FN Bohunec
37Y M

1. m. rectus abdominis
2. m. iliopsoas
3. m. gluteus minimus
4. m. gluteus medius
5. m. gluteus maximus
6. m. sartorius
7. m. obliquus internus abdominis
8. a. iliaca ext.
9. v. iliaca ext.
10. colon sigmoideum
11. vesica urinaria
12. os sacrum
13. os ilium
14. m. obturatorius int.
15. m. obturatorius externus
16. a. femoralis com.
17. v. femoralis com.
18. m. pectineus
19. prostata
20. vesiculi seminales
21. rectum
22. caput femoris
23. lig. capitis femoris
24. colum femoris
25. acetabulum
26. os coccygis
27. m. piriformis
28. m. rectus femoris
29. m. vastus intermedius
30. a. femoralis superfic.
31. a. femoralis prof.
32. m. adductor longus
33. m. adductor brevis
34. m. adductor magnus
35. os pubis
36. os ischii
37. corpus cavernosum
38. corpus spongiosum
39. m. ischiocavernosus
40. m. bulbospongiosus
41. m. sphincter ani ext.
42. m. levator ani
43. m. sphincter ani int.
44. m. gracilis
45. m. semitendinosus
46. m. transversus perinei superfic. et prof.
47. m. quadratus fem.
48. m. gemelus sup.
49. m. gemelus inf.
51. v. saphena magna
52. v. femor. superfic.
53. testis
54. m. coccygeus
55. lig. sacrospinale
56. trochanter major
57. trochanter minor
58. corpus femoris
59. articulatio sacroiliaca
60. n. ischiadicus
61. n. et vasa obturatoria
62. m. semimembranosus - tendon
63. m. biceps femoris - tendon

W: 783 L: 450

P

T1W_TSE Tra 30

PELVIS 52

Axial 29

R

WW: 784 L: 451

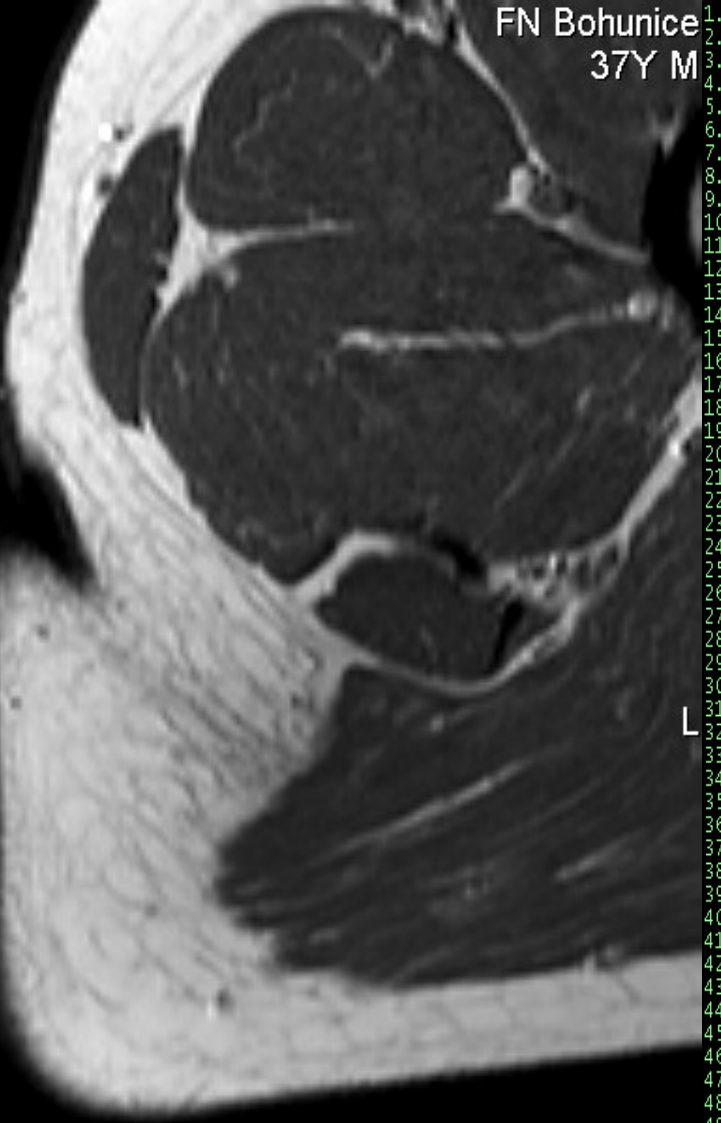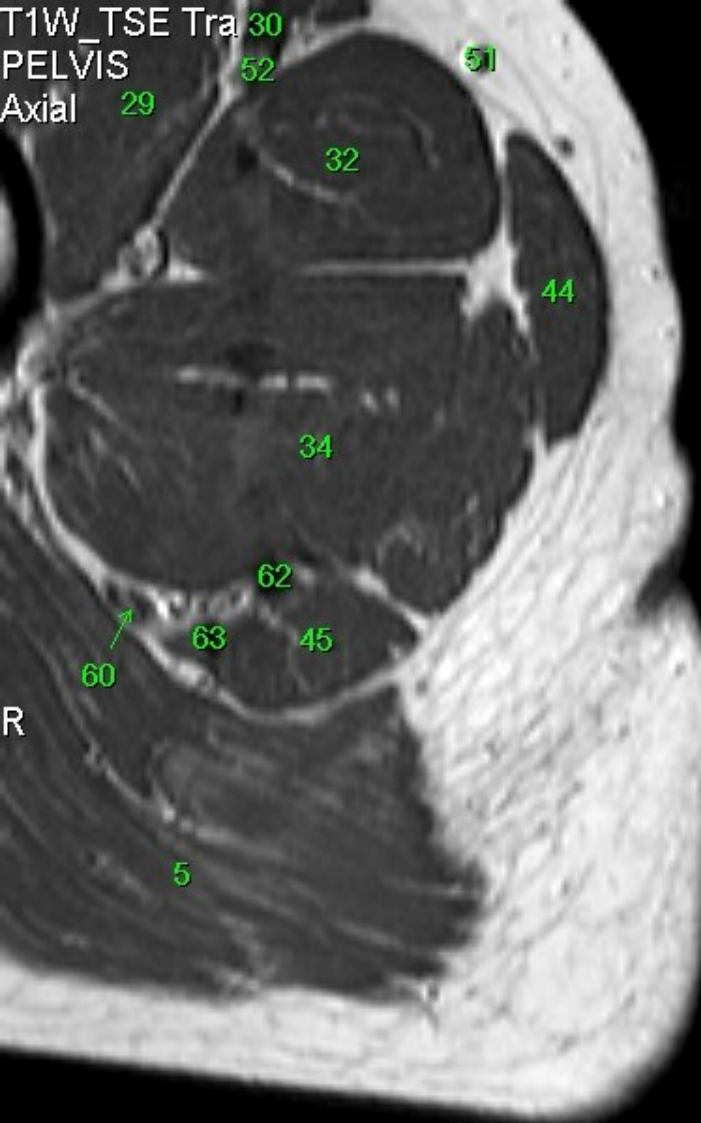
A

FN Bohunic

37Y M

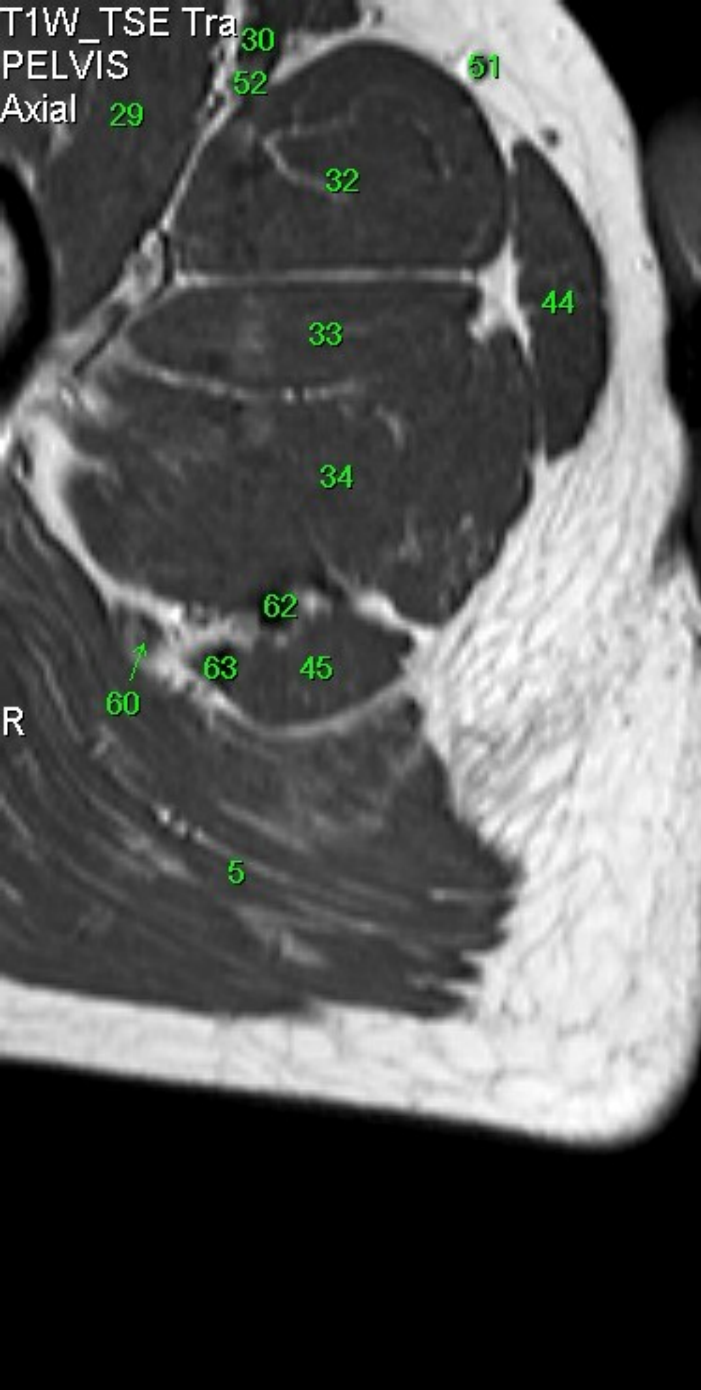
1. m. rectus abdominis
2. m. iliopsoas
3. m. gluteus minimus
4. m. gluteus medius
5. m. gluteus maximus
6. m. sartorius
7. m. obliquus internus abdominis
8. a. iliaca ext.
9. v. iliaca ext.
10. colon sigmoideum
11. vesica urinaria
12. os sacrum
13. os ilium
14. m. obturatorius int.
15. m. obturatorius externus
16. a. femoralis com.
17. v. femoralis com.
18. m. pectineus
19. prostata
20. vesiculi seminales
21. rectum
22. caput femoris
23. lig. capitis femoris
24. colum femoris
25. acetabulum
26. os coccygis
27. m. piriformis
28. m. rectus femoris
29. m. vastus intermedius
30. a. femoralis superfic.
31. a. femoralis prof.
32. m. adductor longus
33. m. adductor brevis
34. m. adductor magnus
35. os pubis
36. os ischii
37. corpus cavernosum
38. corpus spongiosum
39. m. ischiocavernosus
40. m. bulbospongiosus
41. m. sphincter ani ext.
42. m. levator ani
43. m. sphincter ani int.
44. m. gracilis
45. m. semitendinosus
46. m. transversus perinei superfic. et prof.
47. m. quadratus fem.
48. m. gemelus sup.
49. m. gemelus inf.
50. v. saphena magna
51. v. saphena magna
52. v. femor. superfic.
53. testis
54. m. coccygeus
55. lig. sacrospinale
56. trochanter major
57. trochanter minor
58. corpus femoris
59. articulatio sacroiliaca
60. n. ischiadicus
61. n. et vasa obturatoria
62. m. semimembranosus - tendon
63. m. biceps femoris - tendon

P

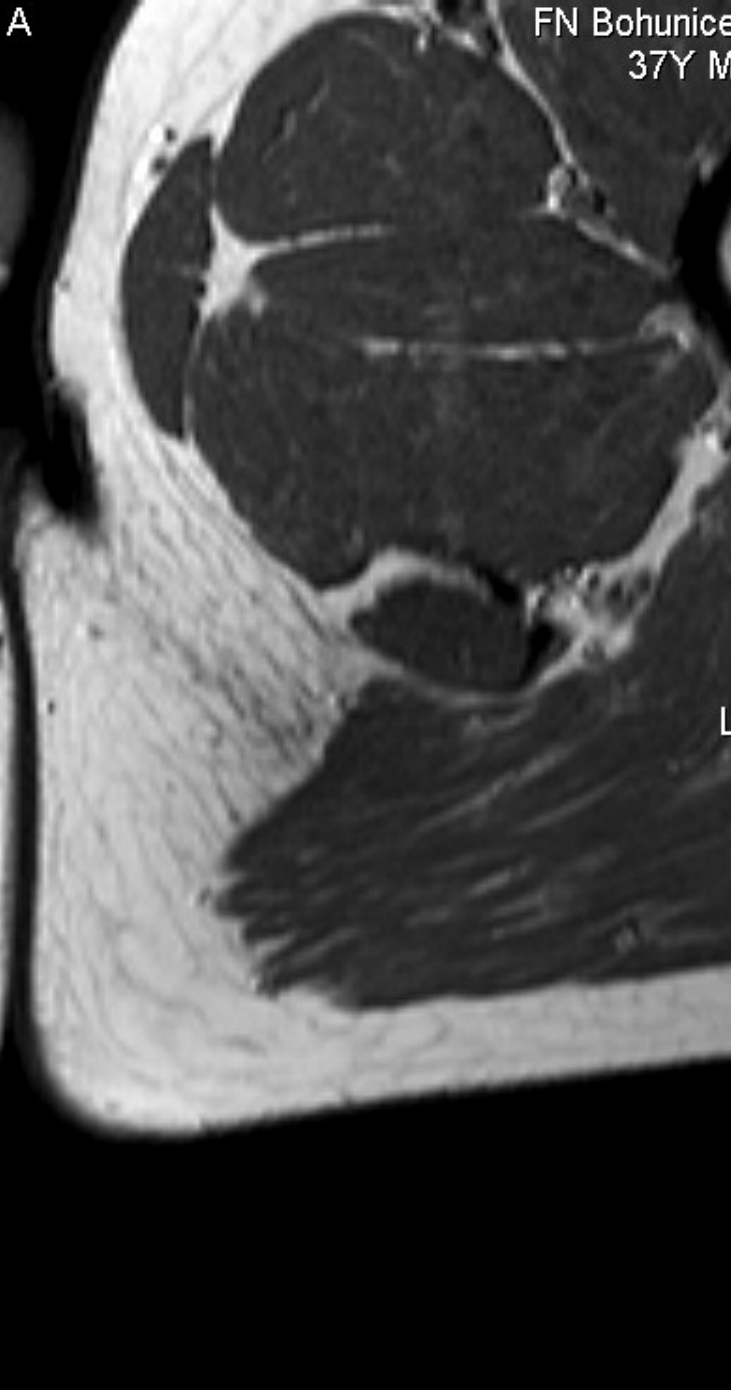

L

T1W_TSE Tra
PELVIS
Axial 29



A



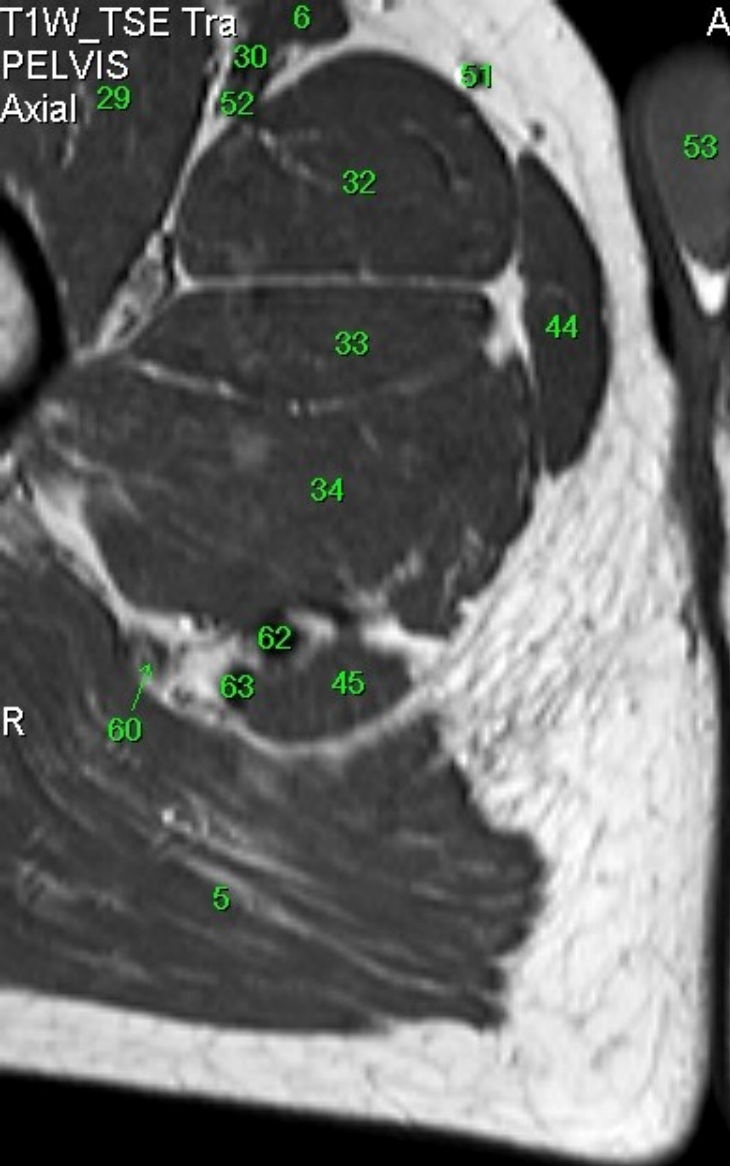
FN Bohunec
37Y M

1. m. rectus abdominis
2. m. iliopsoas
3. m. gluteus minimus
4. m. gluteus medius
5. m. gluteus maximus
6. m. sartorius
7. m. obliquus internus abdominis
8. a. iliaca ext.
9. v. iliaca ext.
10. colon sigmoideum
11. vesica urinaria
12. os sacrum
13. os ilium
14. m. obturatorius int.
15. m. obturatorius externus
16. a. femoralis com.
17. v. femoralis com.
18. m. pectineus
19. prostata
20. vesiculi seminales
21. rectum
22. caput femoris
23. lig. capitis femoris
24. colum femoris
25. acetabulum
26. os coccygis
27. m. piriformis
28. m. rectus femoris
29. m. vastus intermedius
30. a. femoralis superfic.
31. a. femoralis prof.
32. m. adductor longus
33. m. adductor brevis
34. m. adductor magnus
35. os pubis
36. os ischii
37. corpus cavernosum
38. corpus spongiosum
39. m. ischiocavernosus
40. m. bulbospongiosus
41. m. sphincter ani ext. |
42. m. levator ani
43. m. sphincter ani int.
44. m. gracilis
45. m. semitendinosus
46. m. transversus perinei superfic. et prof.
47. m. quadratus fem.
48. m. gemelus sup.
49. m. gemelus inf.
51. v. saphena magna
52. v. femor. superfic.
53. testis
54. m. coccygeus
55. lig. sacrospinale
56. trochanter major
57. trochanter minor
58. corpus femoris
59. articulatio sacroiliaca
60. n. ischiadicus
61. n. et vasa obturatoria
62. m. semimembranosus - tendon
63. m. biceps femoris - tendon

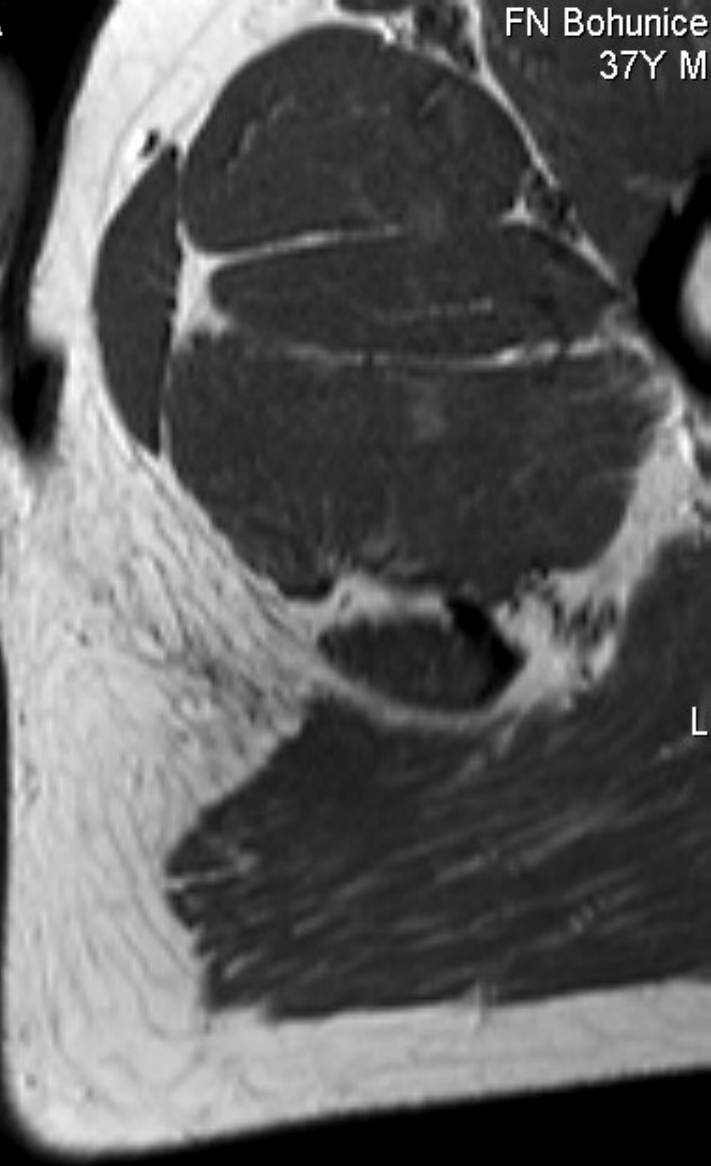
WW: 775 L: 446

P

T1W_TSE Tra
PELVIS
Axial 29



A



FN Bohunic
37Y M

1. m. rectus abdominis
2. m. iliopsoas
3. m. gluteus minimus
4. m. gluteus medius
5. m. gluteus maximus
6. m. sartorius
7. m. obliquus internus abdominis
8. a. iliaca ext.
9. v. iliaca ext.
10. colon sigmoideum
11. vesica urinaria
12. os sacrum
13. os ilium
14. m. obturatorius int.
15. m. obturatorius externus
16. a. femoralis com.
17. v. femoralis com.
18. m. pectineus
19. prostata
20. vesiculi seminales
21. rectum
22. caput femoris
23. lig. capitis femoris
24. colum femoris
25. acetabulum
26. os coccygis
27. m. piriformis
28. m. rectus femoris
29. m. vastus intermedius
30. a. femoralis superfic.
31. a. femoralis prof.
32. m. adductor longus
33. m. adductor brevis
34. m. adductor magnus
35. os pubis
36. os ischii
37. corpus cavernosum
38. corpus spongiosum
39. m. ischiocavernosus
40. m. bulbospongiosus
41. m. sphincter ani ext.)
42. m. levator ani
43. m. sphincter ani int.
44. m. gracilis
45. m. semitendinosus
46. m. transversus perinei superfic. et prof.
47. m. quadratus fem.
48. m. gemelus sup.
49. m. gemelus inf.
51. v. saphena magna
52. v. femor. superfic.
53. testis
54. m. coccygeus
55. lig. sacrospinale
56. trochanter major
57. trochanter minor
58. corpus femoris
59. articulatio sacroiliaca
60. n. ischiadicus
61. n. et vasa obturatoria
62. m. semimembranosus - tendon
63. m. biceps femoris - tendon

WW: 775 L: 446

P

T1W_TSE Tra 6

PELVIS

Axial

A

FN Bohunice
37Y M

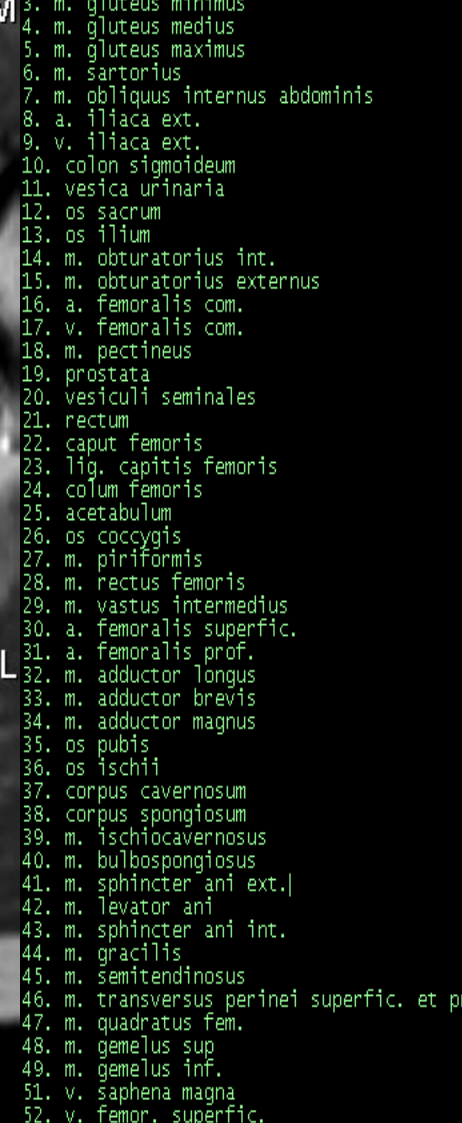
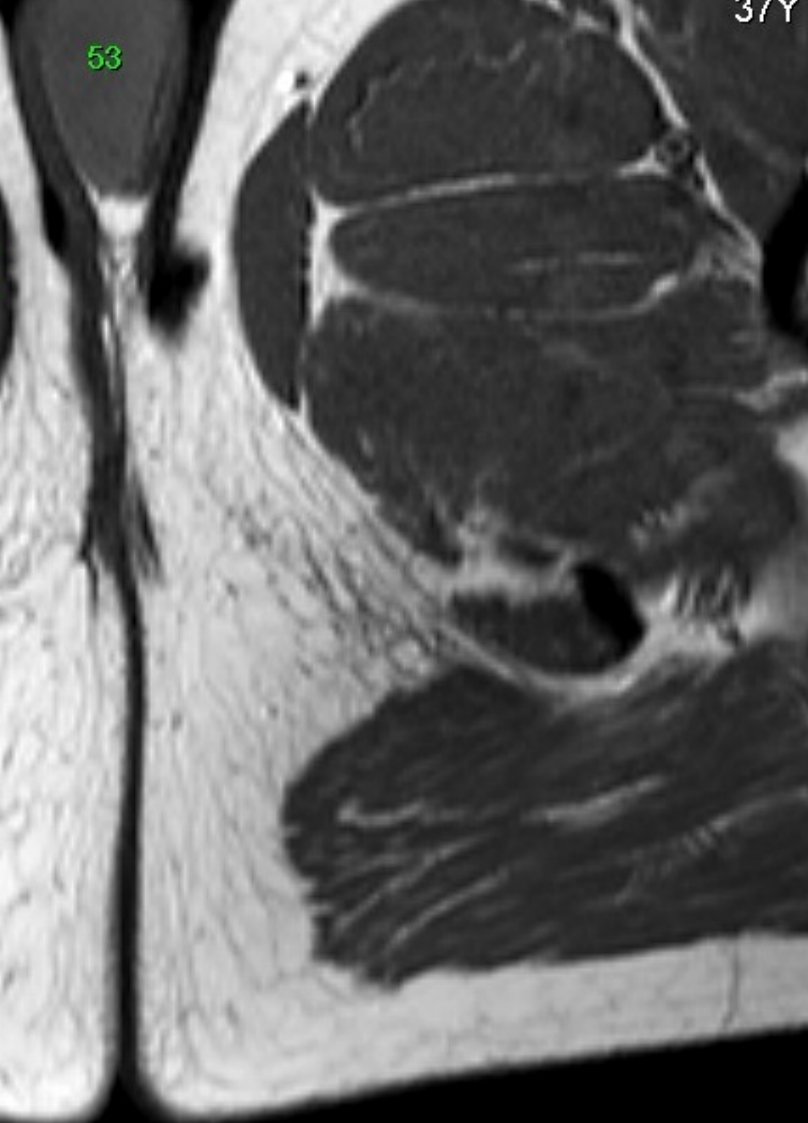
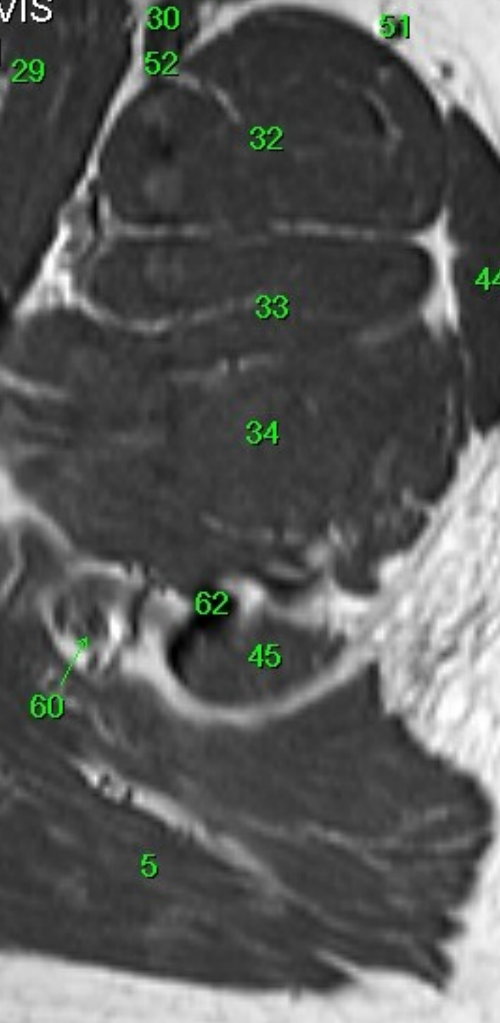
R

L

WW: 773 L: 445

P

1. m. rectus abdominis
2. m. iliopsoas
3. m. gluteus minimus
4. m. gluteus medius
5. m. gluteus maximus
6. m. sartorius
7. m. obliquus internus abdominis
8. a. iliaca ext.
9. v. iliaca ext.
10. colon sigmoideum
11. vesica urinaria
12. os sacrum
13. os ilium
14. m. obturatorius int.
15. m. obturatorius externus
16. a. femoralis com.
17. v. femoralis com.
18. m. pectineus
19. prostata
20. vesiculi seminales
21. rectum
22. caput femoris
23. lig. capitis femoris
24. colum femoris
25. acetabulum
26. os coccygis
27. m. piriformis
28. m. rectus femoris
29. m. vastus intermedius
30. a. femoralis superfic.
31. a. femoralis prof.
32. m. adductor longus
33. m. adductor brevis
34. m. adductor magnus
35. os pubis
36. os ischii
37. corpus cavernosum
38. corpus spongiosum
39. m. ischiocavernosus
40. m. bulbospongiosus
41. m. sphincter ani ext.)
42. m. levator ani
43. m. sphincter ani int.
44. m. gracilis
45. m. semitendinosus
46. m. transversus perinei superfic. et prof.
47. m. quadratus fem.
48. m. gemelus sup.
49. m. gemelus inf.
50. v. saphena magna
51. v. saphena magna
52. v. femor. superfic.
53. testis
54. m. coccygeus
55. lig. sacrospinale
56. trochanter major
57. trochanter minor
58. corpus femoris
59. articulatio sacroiliaca
60. n. ischiadicus
61. n. et vasa obturatoria
62. m. semimembranosus - tendon
63. m. biceps femoris - tendon



T1W_TSE Tra 6

PELVIS

Axial

R

A

FN Bohunice

37Y M

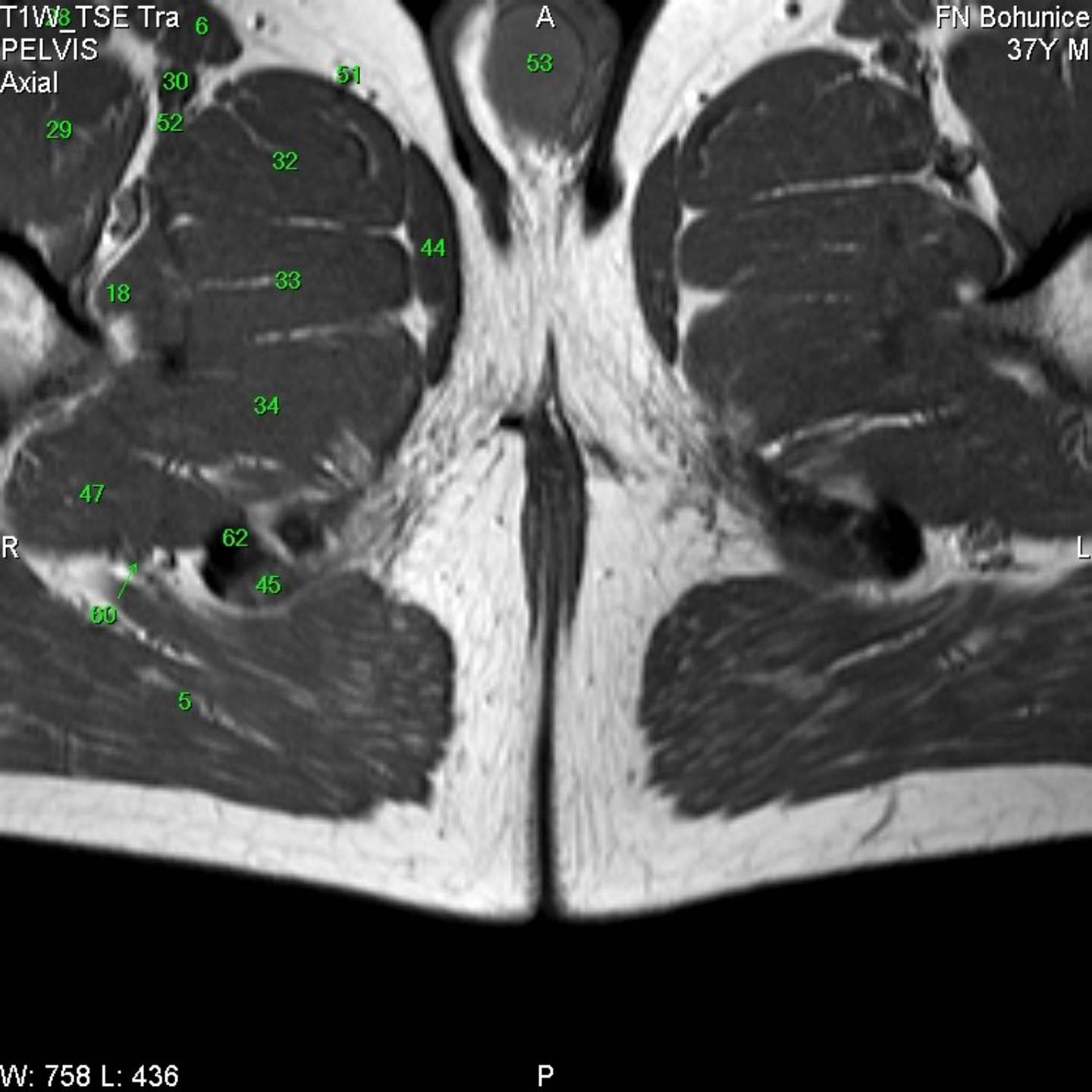
1. m. rectus abdominis
2. m. iliopsoas
3. m. gluteus minimus
4. m. gluteus medius
5. m. gluteus maximus
6. m. sartorius
7. m. obliquus internus abdominis
8. a. iliaca ext.
9. v. iliaca ext.
10. colon sigmoideum
11. vesica urinaria
12. os sacrum
13. os ilium
14. m. obturatorius int.
15. m. obturatorius externus
16. a. femoralis com.
17. v. femoralis com.
18. m. pectineus
19. prostata
20. vesiculi seminales
21. rectum
22. caput femoris
23. lig. capitis femoris
24. colum femoris
25. acetabulum
26. os coccygis
27. m. piriformis
28. m. rectus femoris
29. m. vastus intermedius
30. a. femoralis superfic.
31. a. femoralis prof.
32. m. adductor longus
33. m. adductor brevis
34. m. adductor magnus
35. os pubis
36. os ischii
37. corpus cavernosum
38. corpus spongiosum
39. m. ischiocavernosus
40. m. bulbospongiosus
41. m. sphincter ani ext.
42. m. levator ani
43. m. sphincter ani int.
44. m. gracilis
45. m. semitendinosus
46. m. transversus perinei superfic. et prof.
47. m. quadratus fem.
48. m. gemelus sup.
49. m. gemelus inf.
51. v. saphena magna
52. v. femor. superfic.
53. testis
54. m. coccygeus
55. lig. sacrospinale
56. trochanter major
57. trochanter minor
58. corpus femoris
59. articulatio sacroiliaca
60. n. ischiadicus
61. n. et vasa obturatoria
62. m. semimembranosus - tendon
63. m. biceps femoris - tendon

WW: 796 L: 458

P

T1W TSE Tra
PELVIS
Axial

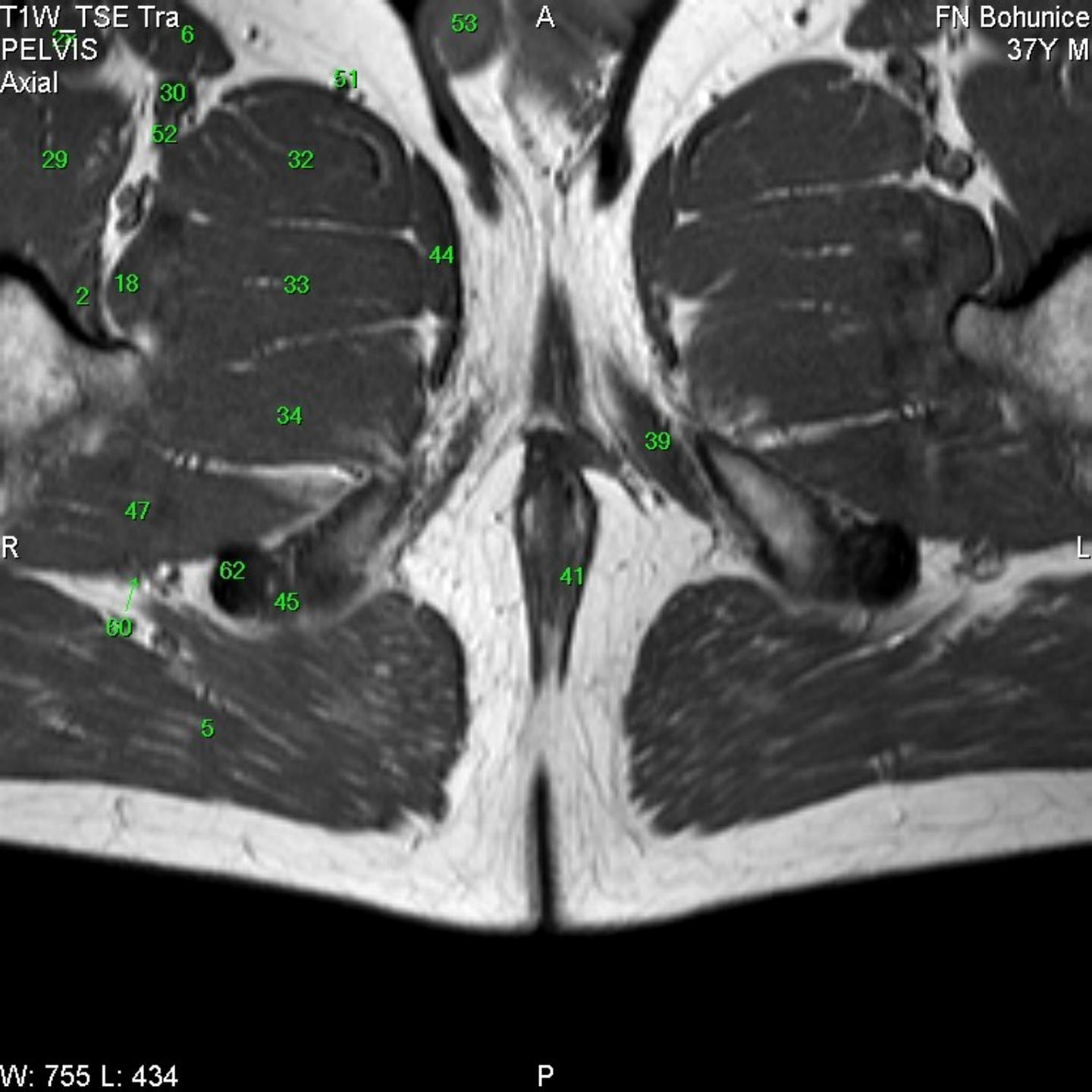FN Bohunic
37Y M



1. m. rectus abdominis
2. m. iliopsoas
3. m. gluteus minimus
4. m. gluteus medius
5. m. gluteus maximus
6. m. sartorius
7. m. obliquus internus abdominis
8. a. iliaca ext.
9. v. iliaca ext.
10. colon sigmoideum
11. vesica urinaria
12. os sacrum
13. os ilium
14. m. obturatorius int.
15. m. obturatorius externus
16. a. femoralis com.
17. v. femoralis com.
18. m. pectineus
19. prostata
20. vesiculi seminales
21. rectum
22. caput femoris
23. lig. capitis femoris
24. colum femoris
25. acetabulum
26. os coccygis
27. m. piriformis
28. m. rectus femoris
29. m. vastus intermedius
30. a. femoralis superfic.
31. a. femoralis prof.
32. m. adductor longus
33. m. adductor brevis
34. m. adductor magnus
35. os pubis
36. os ischii
37. corpus cavernosum
38. corpus spongiosum
39. m. ischiocavernosus
40. m. bulbospongiosus
41. m. sphincter ani ext.)
42. m. levator ani
43. m. sphincter ani int.
44. m. gracilis
45. m. semitendinosus
46. m. transversus perinei superfic. et prof.
47. m. quadratus fem.
48. m. gemelus sup
49. m. gemelus inf.
51. v. saphena magna
52. v. femor. superfic.
53. testis
54. m. coccygeus
55. lig. sacrospinale
56. trochanter major
57. trochanter minor
58. corpus femoris
59. articulatio sacroiliaca
60. n. ischiadicus
61. n. et vasa obturatoria
62. m. semimembranosus - tendon
63. m. biceps femoris - tendon

T1W TSE Tra
PELVIS
Axial

FN Bohunice
37Y M



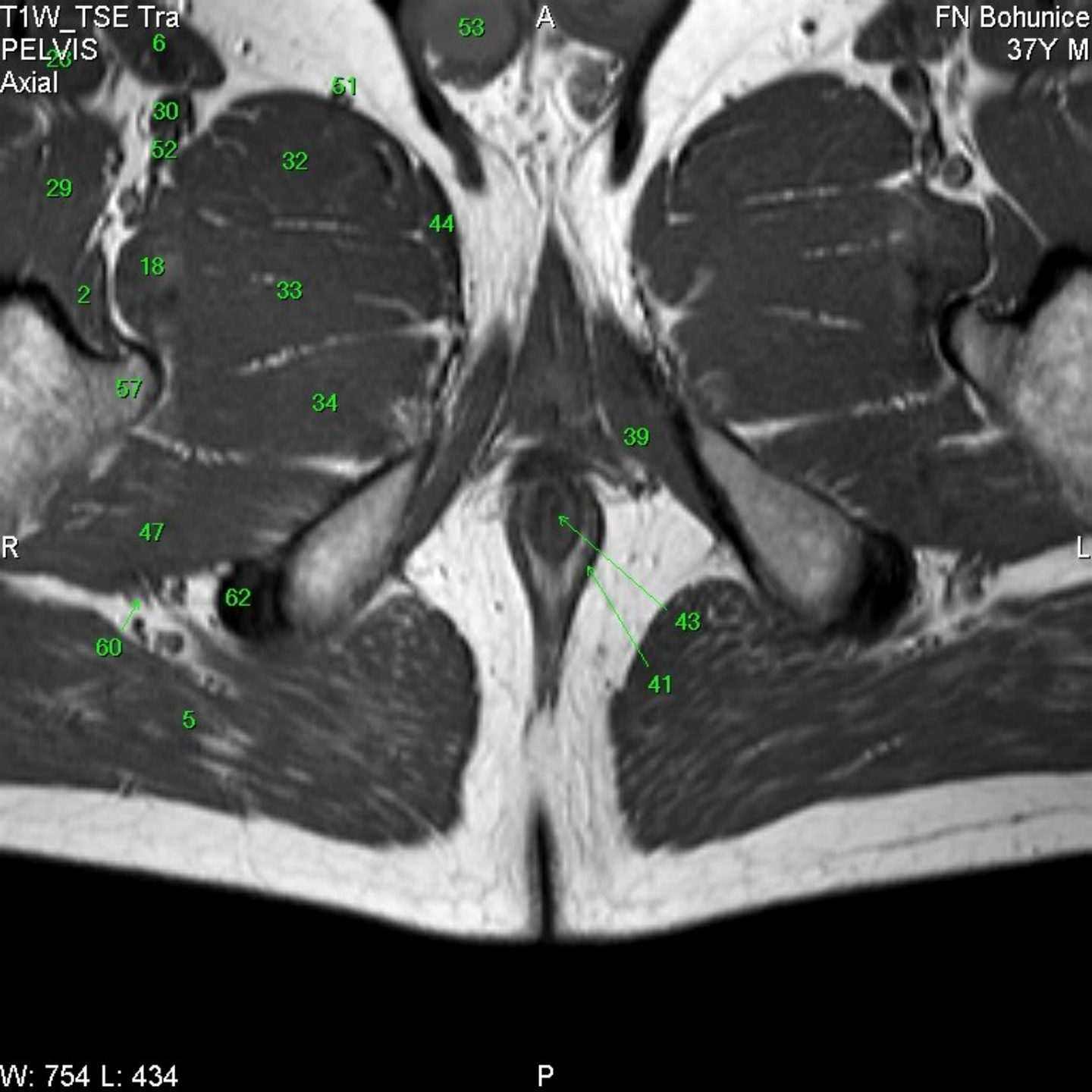1. m. rectus abdominis
2. m. iliopsoas
3. m. gluteus minimus
4. m. gluteus medius
5. m. gluteus maximus
6. m. sartorius
7. m. obliquus internus abdominis
8. a. iliaca ext.
9. v. iliaca ext.
10. colon sigmoideum
11. vesica urinaria
12. os sacrum
13. os ilium
14. m. obturatorius int.
15. m. obturatorius externus
16. a. femoralis com.
17. v. femoralis com.
18. m. pectineus
19. prostata
20. vesiculi seminales
21. rectum
22. caput femoris
23. lig. capitis femoris
24. colum femoris
25. acetabulum
26. os coccygis
27. m. piriformis
28. m. rectus femoris
29. m. vastus intermedius
30. a. femoralis superfic.
31. a. femoralis prof.
32. m. adductor longus
33. m. adductor brevis
34. m. adductor magnus
35. os pubis
36. os ischii
37. corpus cavernosum
38. corpus spongiosum
39. m. ischiocavernosus
40. m. bulbospongiosus
41. m. sphincter ani ext.
42. m. levator ani
43. m. sphincter ani int.
44. m. gracilis
45. m. semitendinosus
46. m. transversus perinei superfic. et prof.
47. m. quadratus fem.
48. m. gemelus sup.
49. m. gemelus inf.
51. v. saphena magna
52. v. femor. superfic.
53. testis
54. m. coccygeus
55. lig. sacrospinale
56. trochanter major
57. trochanter minor
58. corpus femoris
59. articulatio sacroiliaca
60. n. ischiadicus
61. n. et vasa obturatoria
62. m. semimembranosus - tendon
63. m. biceps femoris - tendon

WW: 755 L: 434

P

T1W_TSE Tra
PELVIS
Axial

FN Bohunec
37Y M



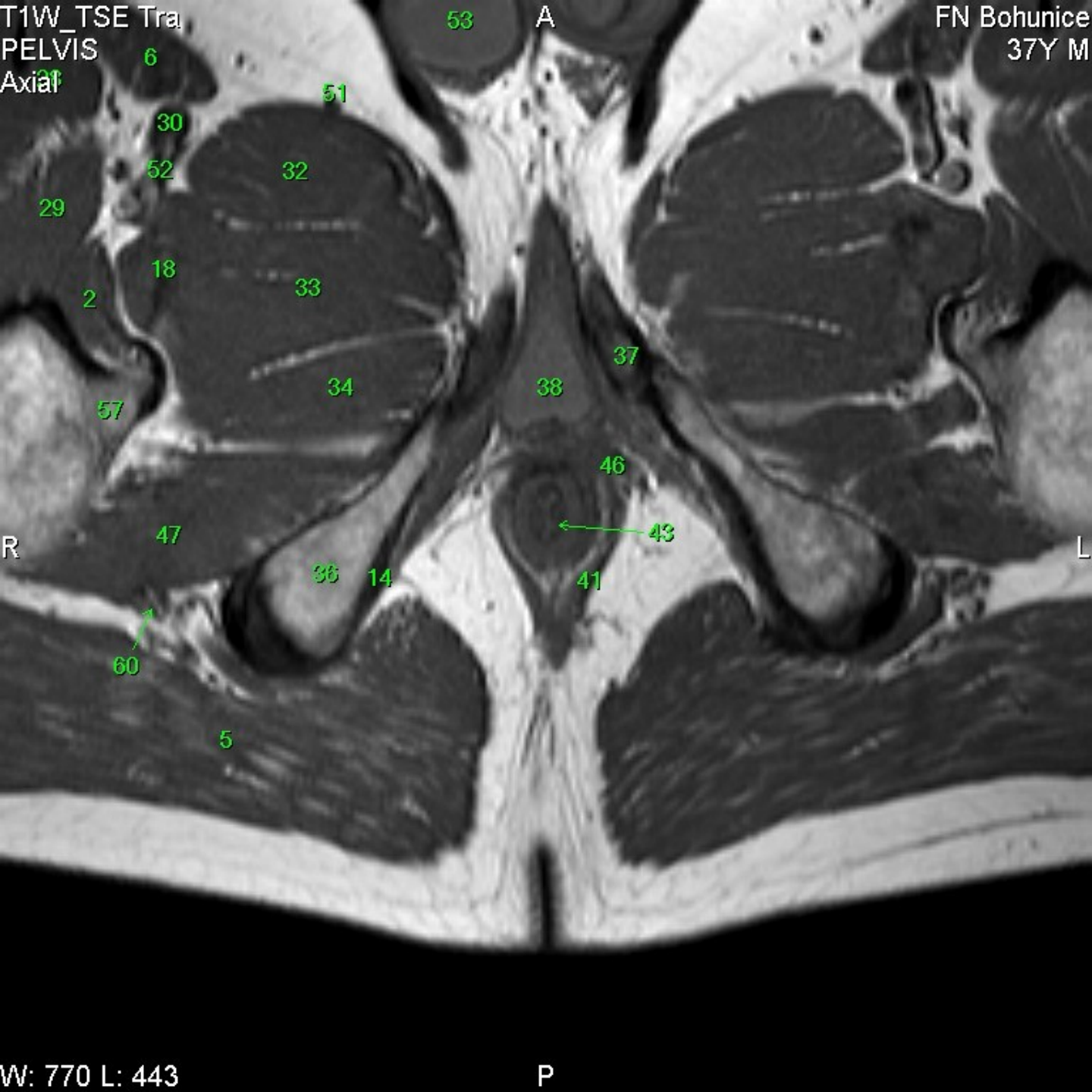1. m. rectus abdominis
2. m. iliopsoas
3. m. gluteus minimus
4. m. gluteus medius
5. m. gluteus maximus
6. m. sartorius
7. m. obliquus internus abdominis
8. a. iliaca ext.
9. v. iliaca ext.
10. colon sigmoideum
11. vesica urinaria
12. os sacrum
13. os ilium
14. m. obturatorius int.
15. m. obturatorius externus
16. a. femoralis com.
17. v. femoralis com.
18. m. pectineus
19. prostata
20. vesiculi seminales
21. rectum
22. caput femoris
23. lig. capitis femoris
24. colum femoris
25. acetabulum
26. os coccygis
27. m. piriformis
28. m. rectus femoris
29. m. vastus intermedius
30. a. femoralis superfic.
31. a. femoralis prof.
32. m. adductor longus
33. m. adductor brevis
34. m. adductor magnus
35. os pubis
36. os ischii
37. corpus cavernosum
38. corpus spongiosum
39. m. ischio-cavernosus
40. m. bulbospongiosus
41. m. sphincter ani ext.)
42. m. levator ani
43. m. sphincter ani int.
44. m. gracilis
45. m. semitendinosus
46. m. transversus perinei superfic. et prof.
47. m. quadratus fem.
48. m. gemelus sup.
49. m. gemelus inf.
51. v. saphena magna
52. v. femor. superfic.
53. testis
54. m. coccygeus
55. lig. sacrospinale
56. trochanter major
57. trochanter minor
58. corpus femoris
59. articulatio sacroiliaca
60. n. ischiadicus
61. n. et vasa obturatoria
62. m. semimembranosus - tendon
63. m. biceps femoris - tendon

W: 754 L: 434

P

T1W_TSE Tra
PELVIS
Axial

FN Bohunice
37Y M



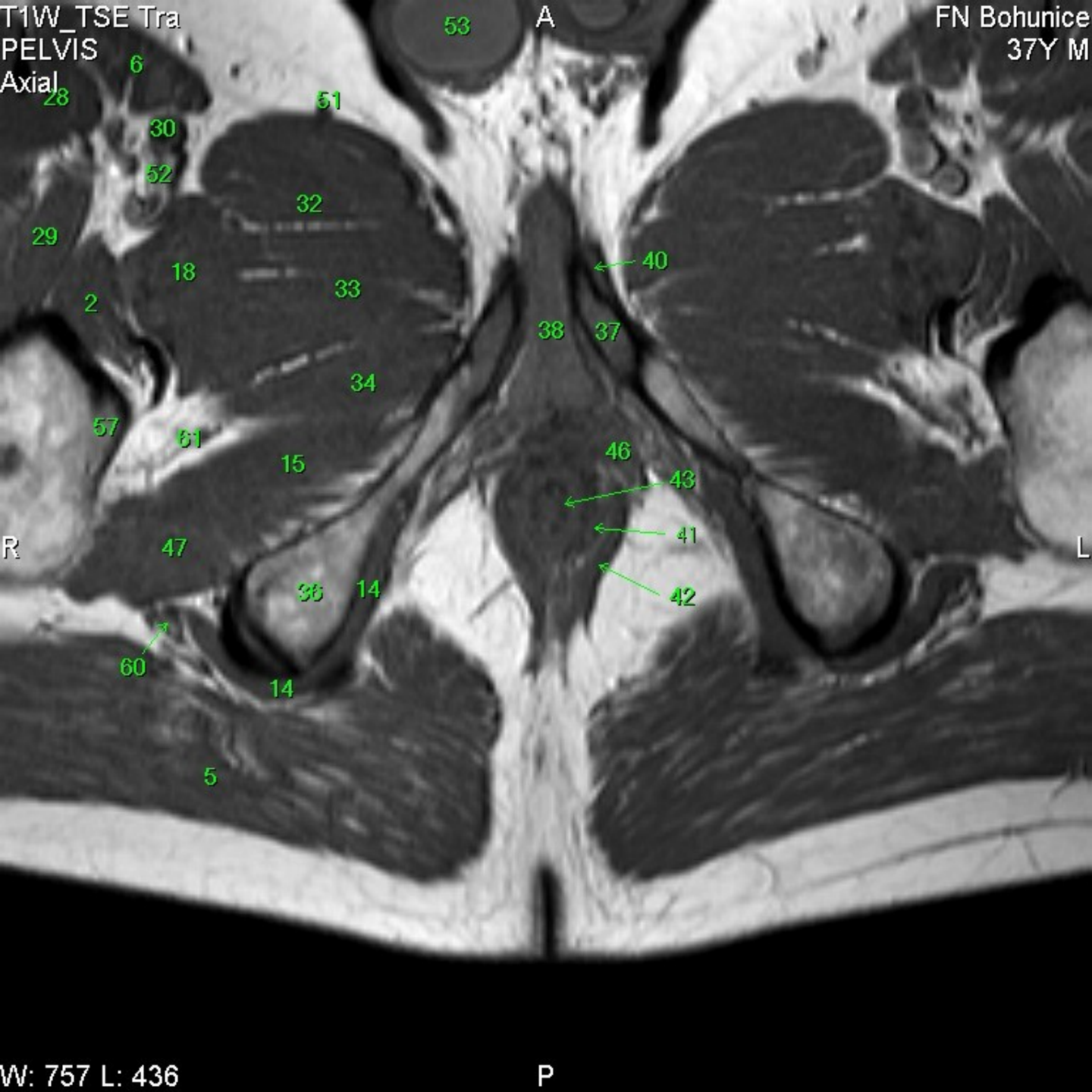
1. m. rectus abdominis
2. m. iliopsoas
3. m. gluteus minimus
4. m. gluteus medius
5. m. gluteus maximus
6. m. sartorius
7. m. obliquus internus abdominis
8. a. iliaca ext.
9. v. iliaca ext.
10. colon sigmoideum
11. vesica urinaria
12. os sacrum
13. os ilium
14. m. obturatorius int.
15. m. obturatorius externus
16. a. femoralis com.
17. v. femoralis com.
18. m. pectineus
19. prostata
20. vesiculi seminales
21. rectum
22. caput femoris
23. lig. capitis femoris
24. colum femoris
25. acetabulum
26. os coccygis
27. m. piriformis
28. m. rectus femoris
29. m. vastus intermedius
30. a. femoralis superfic.
31. a. femoralis prof.
32. m. adductor longus
33. m. adductor brevis
34. m. adductor magnus
35. os pubis
36. os ischii
37. corpus cavernosum
38. corpus spongiosum
39. m. ischiocavernosus
40. m. bulbospongiosus
41. m. sphincter ani ext.)
42. m. levator ani
43. m. sphincter ani int.
44. m. gracilis
45. m. semitendinosus
46. m. transversus perinei superfic. et prof.
47. m. quadratus fem.
48. m. gemelus sup.
49. m. gemelus inf.
51. v. saphena magna
52. v. femor. superfic.
53. testis
54. m. coccygeus
55. lig. sacrospinale
56. trochanter major
57. trochanter minor
58. corpus femoris
59. articulatio sacroiliaca
60. n. ischiadicus
61. n. et vasa obturatoria
62. m. semimembranosus - tendon
63. m. biceps femoris - tendon

WW: 770 L: 443

P

T1W_TSE Tra
PELVIS
Axial

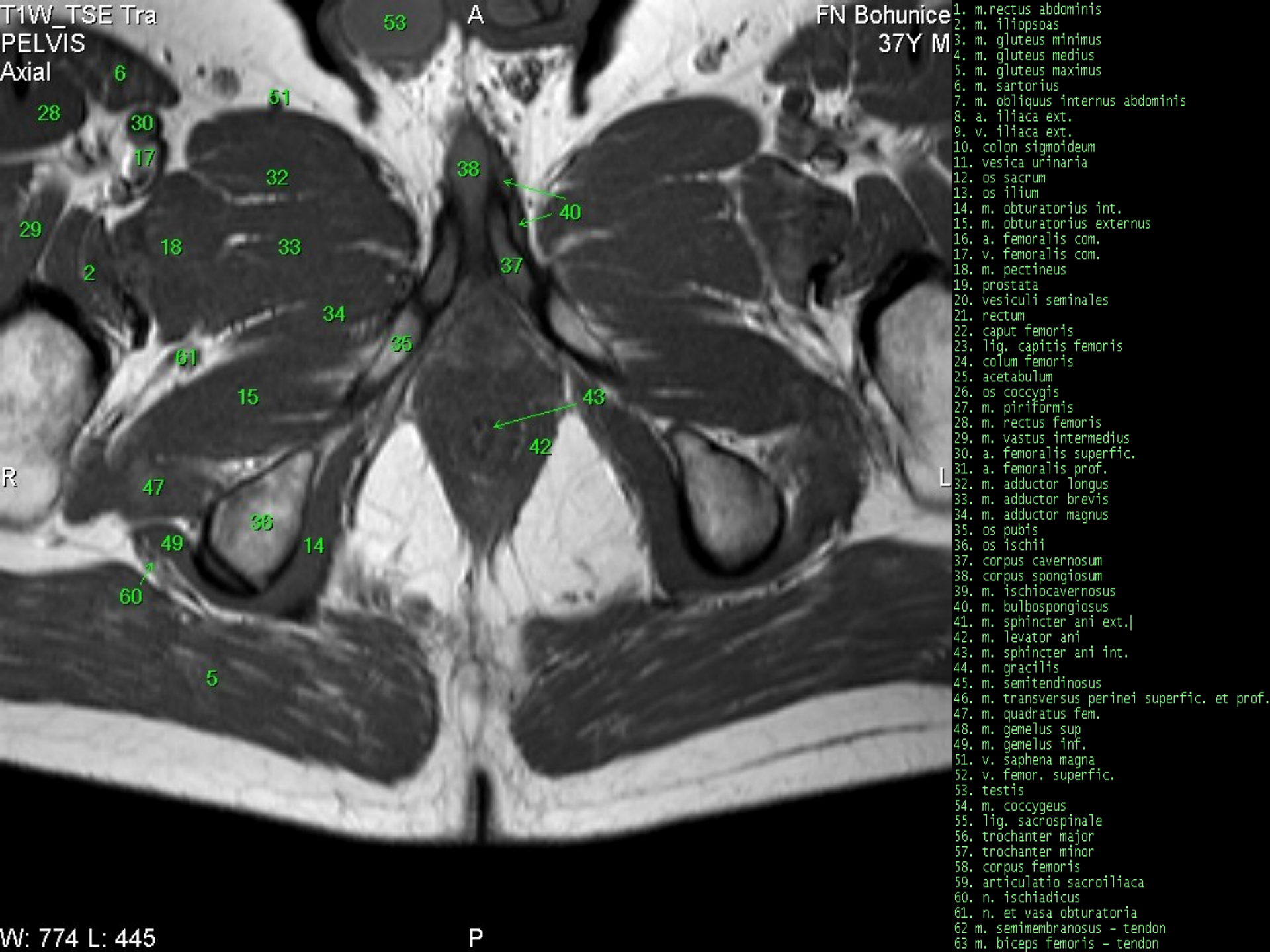
FN Bohunic
37Y M



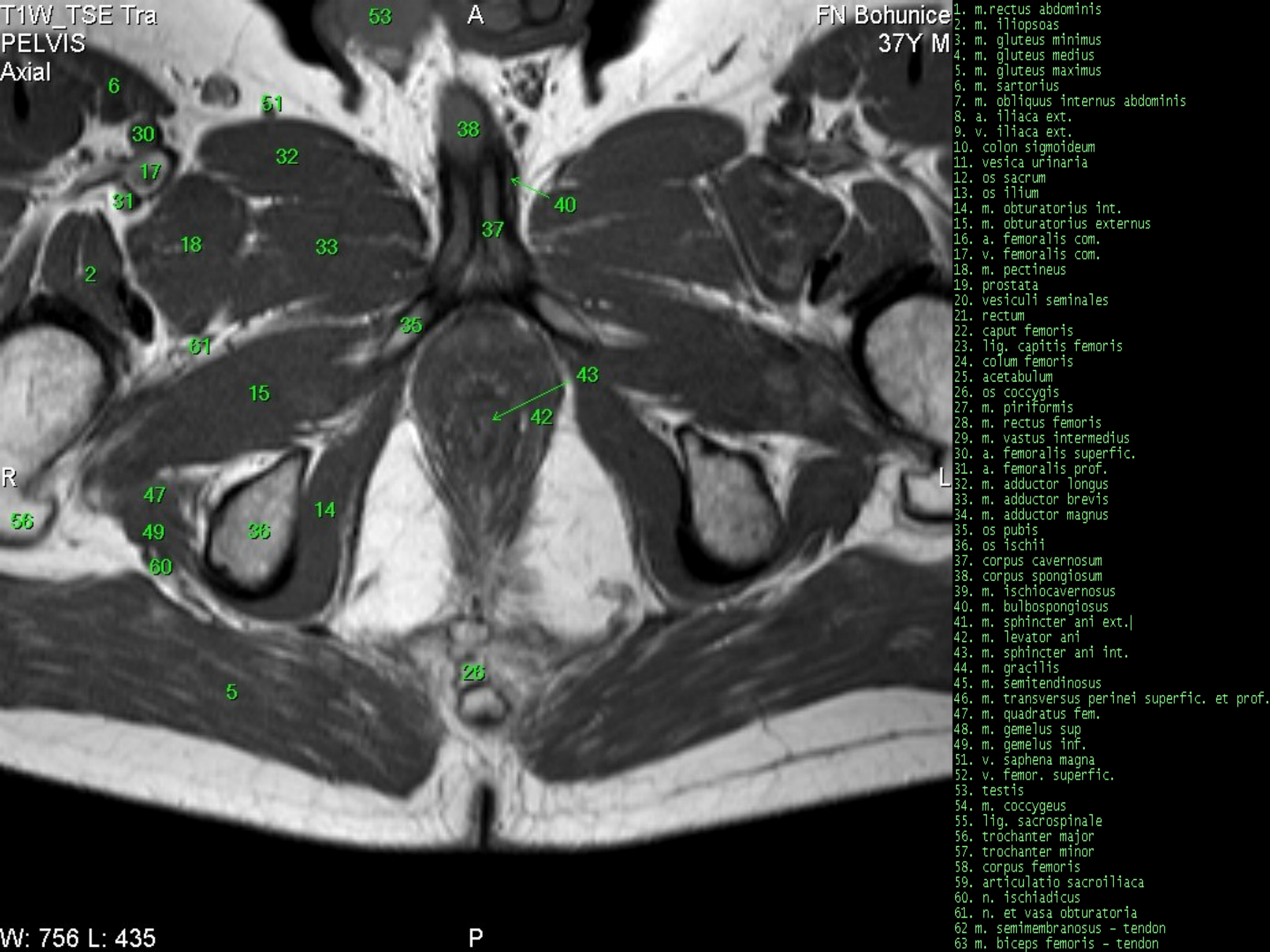
1. m. rectus abdominis
2. m. iliopsoas
3. m. gluteus minimus
4. m. gluteus medius
5. m. gluteus maximus
6. m. sartorius
7. m. obliquus internus abdominis
8. a. iliaca ext.
9. v. iliaca ext.
10. colon sigmoideum
11. vesica urinaria
12. os sacrum
13. os ilium
14. m. obturatorius int.
15. m. obturatorius externus
16. a. femoralis com.
17. v. femoralis com.
18. m. pectineus
19. prostata
20. vesiculi seminales
21. rectum
22. caput femoris
23. lig. capitis femoris
24. colum femoris
25. acetabulum
26. os coccygis
27. m. piriformis
28. m. rectus femoris
29. m. vastus intermedius
30. a. femoralis superfic.
31. a. femoralis prof.
32. m. adductor longus
33. m. adductor brevis
34. m. adductor magnus
35. os pubis
36. os ischii
37. corpus cavernosum
38. corpus spongiosum
39. m. ischiocavernosus
40. m. bulbospongiosus
41. m. sphincter ani ext.
42. m. levator ani
43. m. sphincter ani int.
44. m. gracilis
45. m. semitendinosus
46. m. transversus perinei superfic. et prof.
47. m. quadratus fem.
48. m. gemelus sup.
49. m. gemelus inf.
51. v. saphena magna
52. v. femor. superfic.
53. testis
54. m. coccygeus
55. lig. sacrospinale
56. trochanter major
57. trochanter minor
58. corpus femoris
59. articulatio sacroiliaca
60. n. ischiadicus
61. n. et vasa obturatoria
62. m. semimembranosus - tendon
63. m. biceps femoris - tendon

WW: 757 L: 436

P



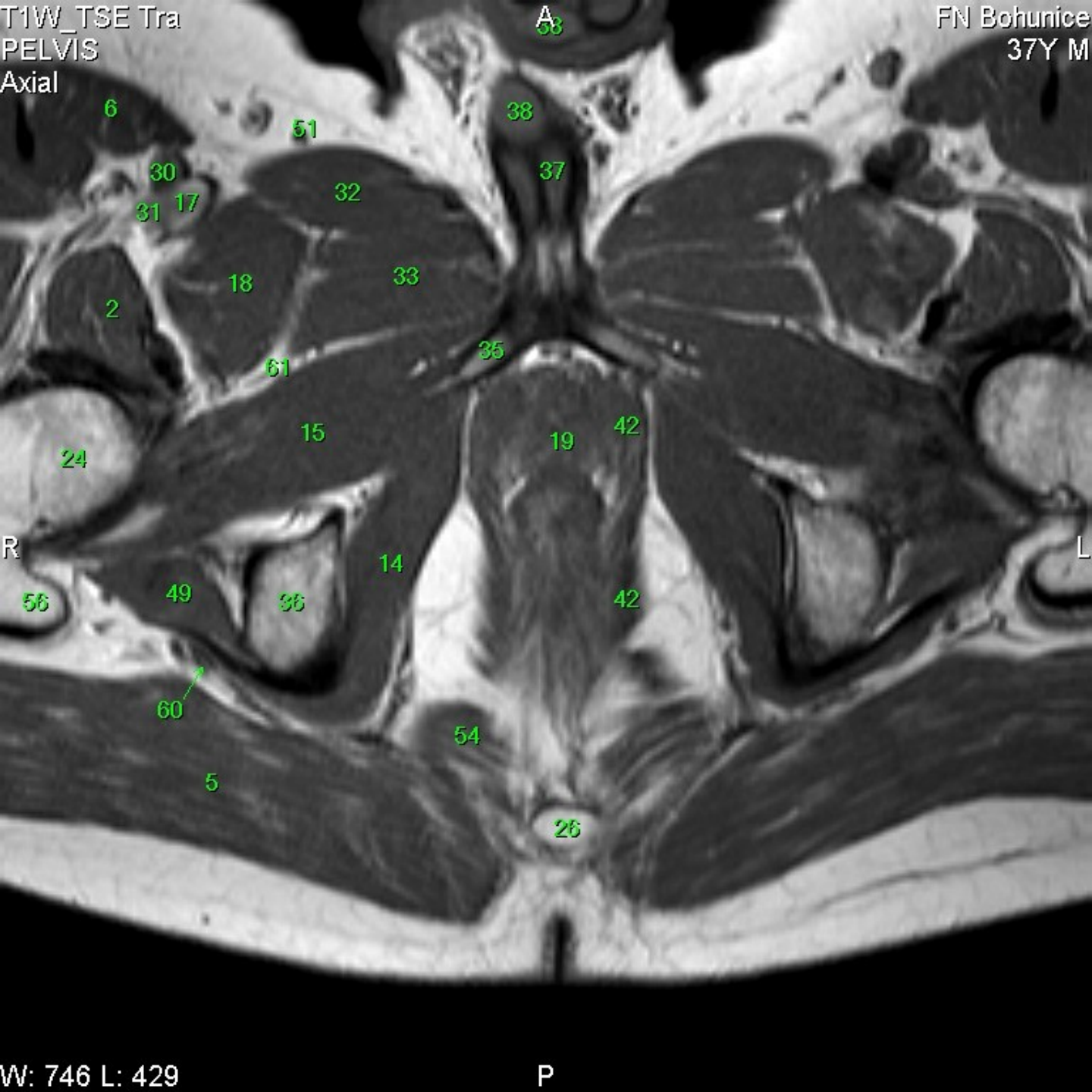1. m. rectus abdominis
2. m. iliopsoas
3. m. gluteus minimus
4. m. gluteus medius
5. m. gluteus maximus
6. m. sartorius
7. m. obliquus internus abdominis
8. a. iliaca ext.
9. v. iliaca ext.
10. colon sigmoideum
11. vesica urinaria
12. os sacrum
13. os ilium
14. m. obturatorius int.
15. m. obturatorius externus
16. a. femoralis com.
17. v. femoralis com.
18. m. pectineus
19. prostata
20. vesiculi seminales
21. rectum
22. caput femoris
23. lig. capitis femoris
24. colum femoris
25. acetabulum
26. os coccygis
27. m. piriformis
28. m. rectus femoris
29. m. vastus intermedius
30. a. femoralis superfic.
31. a. femoralis prof.
32. m. adductor longus
33. m. adductor brevis
34. m. adductor magnus
35. os pubis
36. os ischii
37. corpus cavernosum
38. corpus spongiosum
39. m. ischiocavernosus
40. m. bulbospongiosus
41. m. sphincter ani ext.)
42. m. levator ani
43. m. sphincter ani int.
44. m. gracilis
45. m. semitendinosus
46. m. transversus perinei superfic. et prof.
47. m. quadratus fem.
48. m. gemelus sup.
49. m. gemelus inf.
51. v. saphena magna
52. v. femor. superfic.
53. testis
54. m. coccygeus
55. lig. sacrospinale
56. trochanter major
57. trochanter minor
58. corpus femoris
59. articulatio sacroiliaca
60. n. ischiadicus
61. n. et vasa obturatoria
62. m. semimembranosus - tendon
63. m. biceps femoris - tendon



1. m. rectus abdominis
2. m. iliopsoas
3. m. gluteus minimus
4. m. gluteus medius
5. m. gluteus maximus
6. m. sartorius
7. m. obliquus internus abdominis
8. a. iliaca ext.
9. v. iliaca ext.
10. colon sigmoideum
11. vesica urinaria
12. os sacrum
13. os ilium
14. m. obturatorius int.
15. m. obturatorius externus
16. a. femoralis com.
17. v. femoralis com.
18. m. pectineus
19. prostata
20. vesiculi seminales
21. rectum
22. caput femoris
23. lig. capitis femoris
24. colum femoris
25. acetabulum
26. os coccygis
27. m. piriformis
28. m. rectus femoris
29. m. vastus intermedius
30. a. femoralis superfic.
31. a. femoralis prof.
32. m. adductor longus
33. m. adductor brevis
34. m. adductor magnus
35. os pubis
36. os ischii
37. corpus cavernosum
38. corpus spongiosum
39. m. ischiocavernosus
40. m. bulbospongiosus
41. m. sphincter ani ext.)
42. m. levator ani
43. m. sphincter ani int.
44. m. gracilis
45. m. semitendinosus
46. m. transversus perinei superfic. et prof.
47. m. quadratus fem.
48. m. gemelus sup.
49. m. gemelus inf.
51. v. saphena magna
52. v. femor. superfic.
53. testis
54. m. coccygeus
55. lig. sacrospinale
56. trochanter major
57. trochanter minor
58. corpus femoris
59. articulatio sacroiliaca
60. n. ischiadicus
61. n. et vasa obturatoria
62. m. semimembranosus - tendon
63. m. biceps femoris - tendon

T1W_TSE Tra
PELVIS
Axial

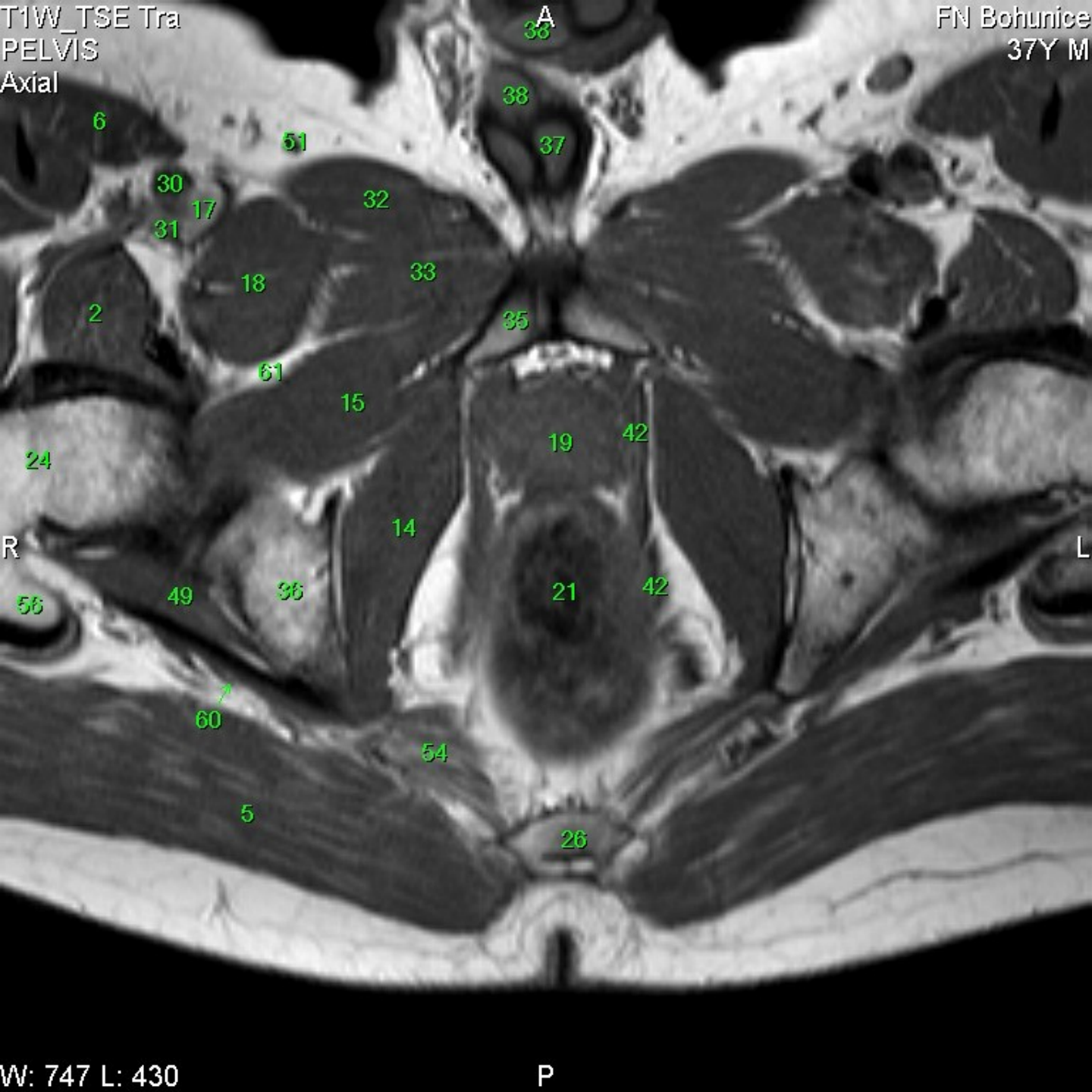
FN Bohunice
37Y M



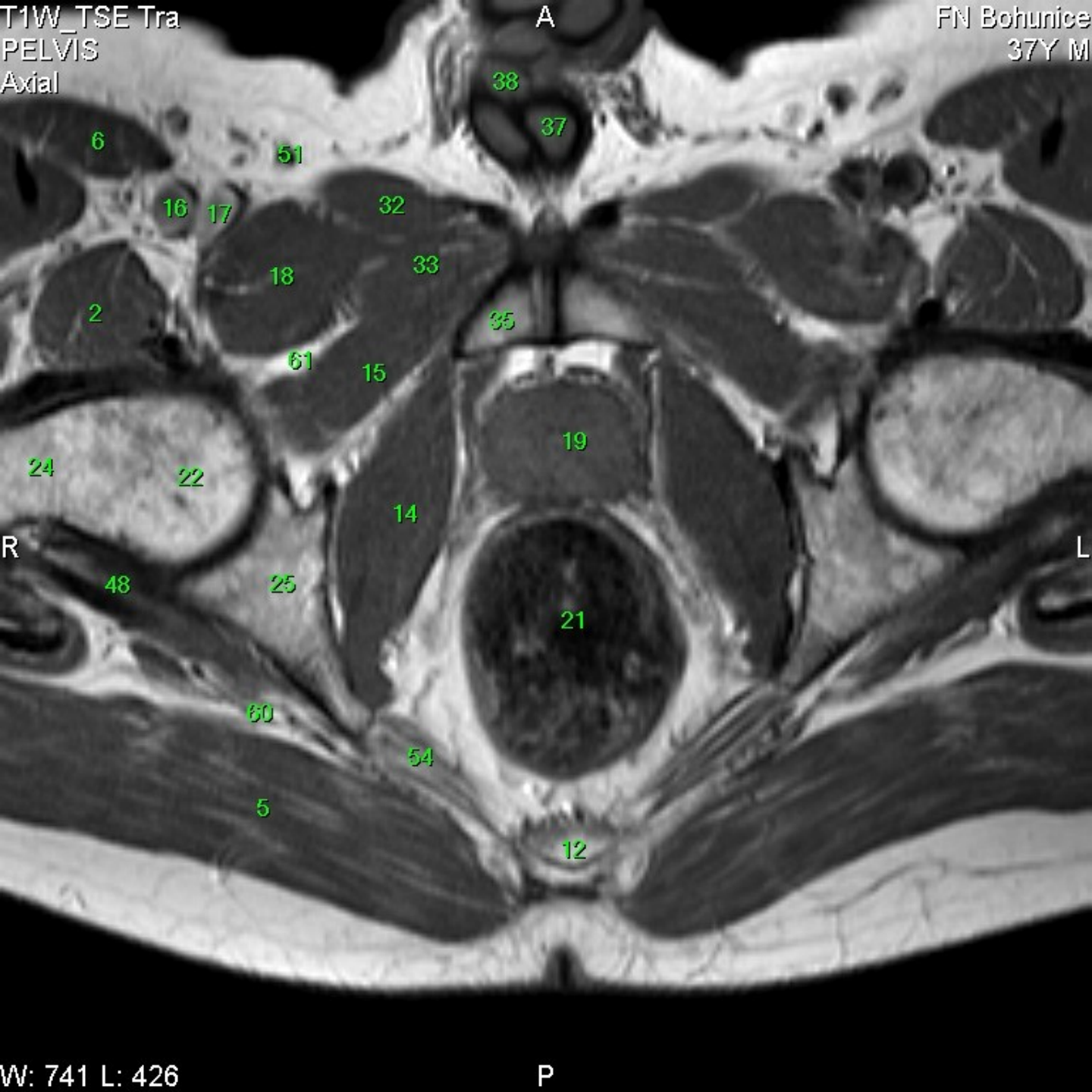
1. m. rectus abdominis
2. m. iliopsoas
3. m. gluteus minimus
4. m. gluteus medius
5. m. gluteus maximus
6. m. sartorius
7. m. obliquus internus abdominis
8. a. iliaca ext.
9. v. iliaca ext.
10. colon sigmoideum
11. vesica urinaria
12. os sacrum
13. os ilium
14. m. obturatorius int.
15. m. obturatorius externus
16. a. femoralis com.
17. v. femoralis com.
18. m. pectineus
19. prostata
20. vesiculi seminales
21. rectum
22. caput femoris
23. lig. capitis femoris
24. colum femoris
25. acetabulum
26. os coccygis
27. m. piriformis
28. m. rectus femoris
29. m. vastus intermedius
30. a. femoralis superfic.
31. a. femoralis prof.
32. m. adductor longus
33. m. adductor brevis
34. m. adductor magnus
35. os pubis
36. os ischii
37. corpus cavernosum
38. corpus spongiosum
39. m. ischiocavernosus
40. m. bulbospongiosus
41. m. sphincter ani ext. |
42. m. levator ani
43. m. sphincter ani int.
44. m. gracilis
45. m. semitendinosus
46. m. transversus perinei superfic. et prof.
47. m. quadratus fem.
48. m. gemelus sup.
49. m. gemelus inf.
51. v. saphena magna
52. v. femor. superfic.
53. testis
54. m. coccygeus
55. lig. sacrospinale
56. trochanter major
57. trochanter minor
58. corpus femoris
59. articulatio sacroiliaca
60. n. ischiadicus
61. n. et vasa obturatoria
62. m. semimembranosus - tendon
63. m. biceps femoris - tendon

W: 746 L: 429

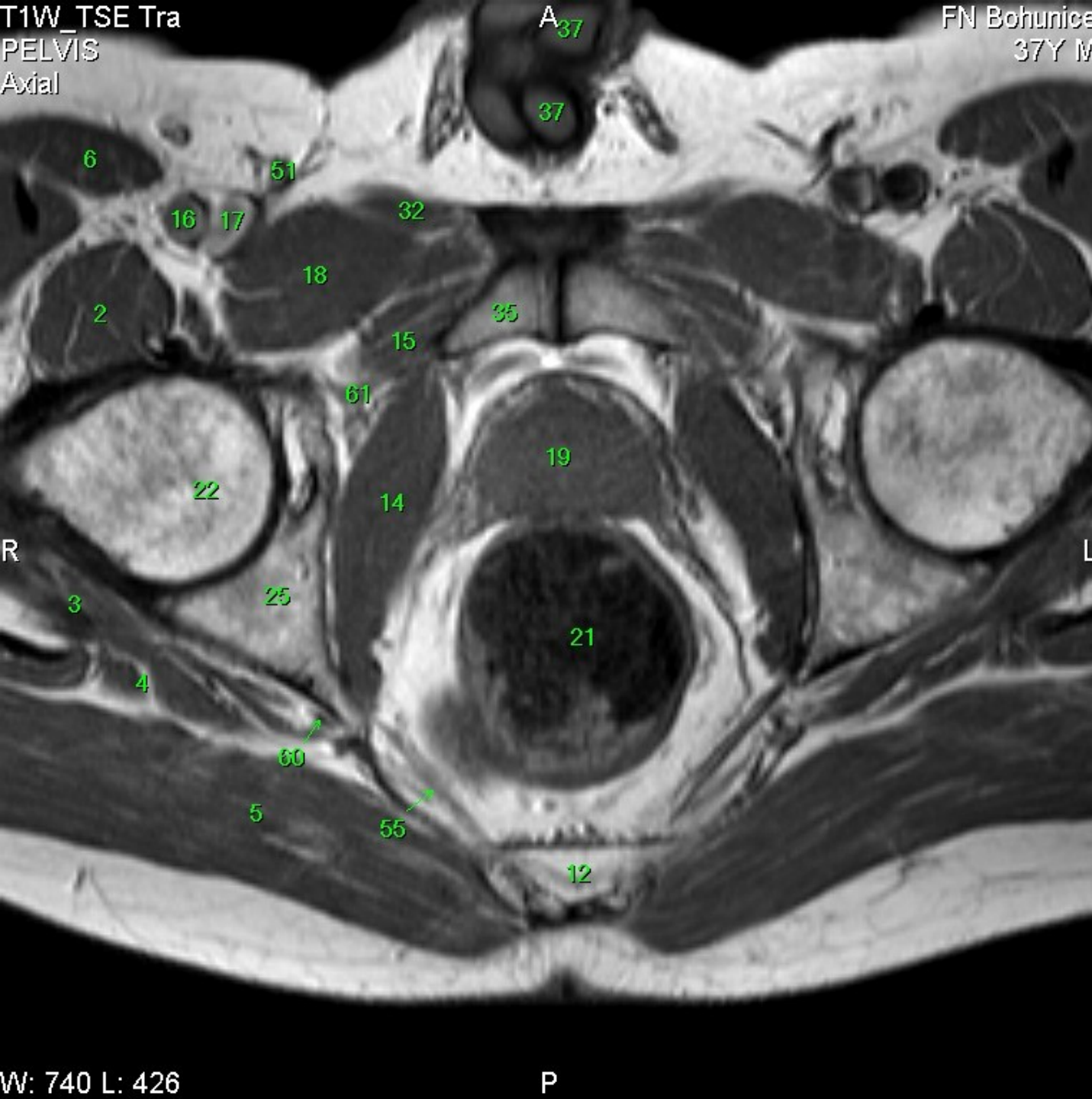
P



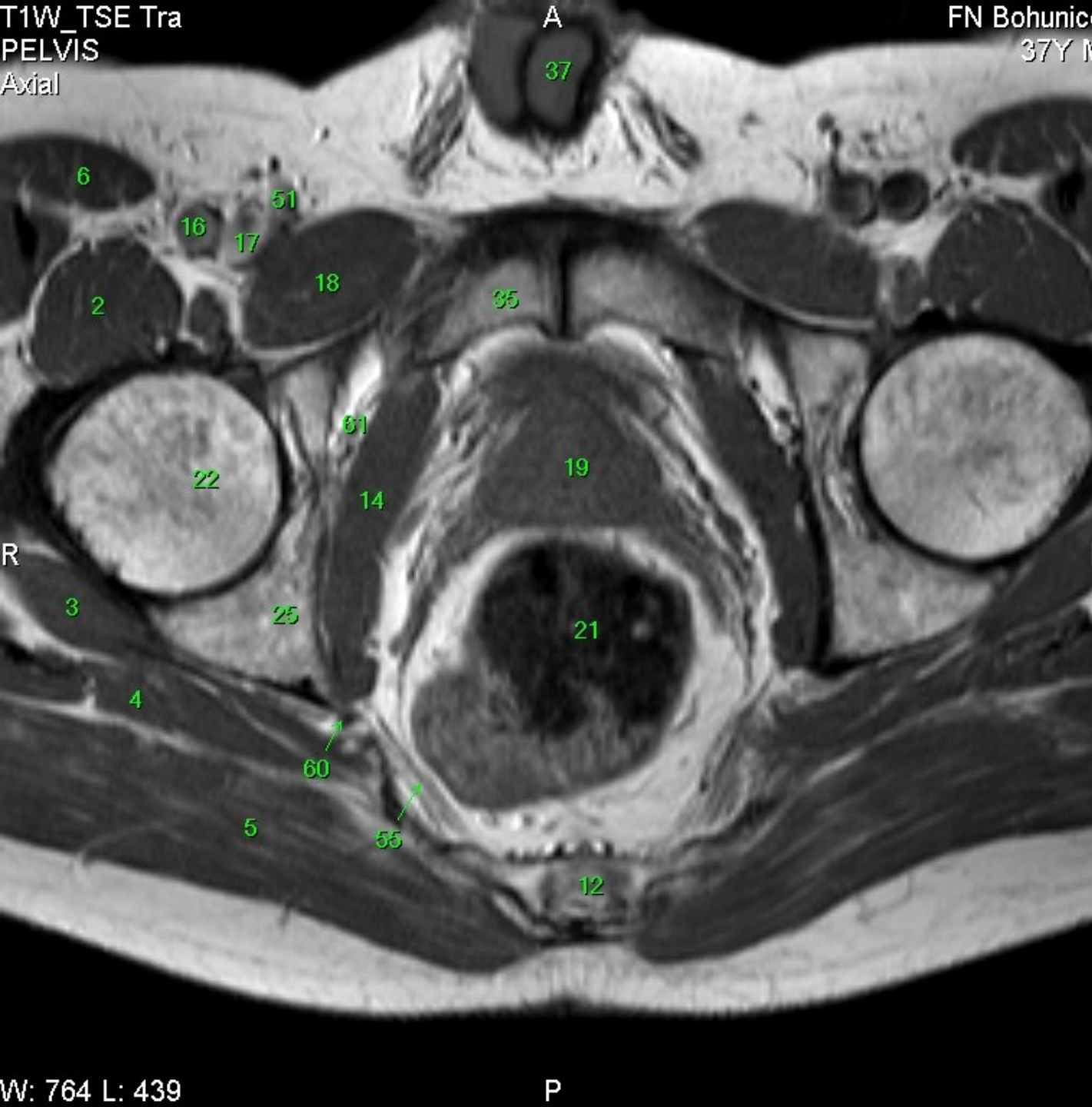1. m. rectus abdominis
2. m. iliopsoas
3. m. gluteus minimus
4. m. gluteus medius
5. m. gluteus maximus
6. m. sartorius
7. m. obliquus internus abdominis
8. a. iliaca ext.
9. v. iliaca ext.
10. colon sigmoideum
11. vesica urinaria
12. os sacrum
13. os ilium
14. m. obturatorius int.
15. m. obturatorius externus
16. a. femoralis com.
17. v. femoralis com.
18. m. pectineus
19. prostata
20. vesiculi seminales
21. rectum
22. caput femoris
23. lig. capitis femoris
24. colum femoris
25. acetabulum
26. os coccygis
27. m. piriformis
28. m. rectus femoris
29. m. vastus intermedius
30. a. femoralis superfic.
31. a. femoralis prof.
32. m. adductor longus
33. m. adductor brevis
34. m. adductor magnus
35. os pubis
36. os ischii
37. corpus cavernosum
38. corpus spongiosum
39. m. ischiocavernosus
40. m. bulbospongiosus
41. m. sphincter ani ext.
42. m. levator ani
43. m. sphincter ani int.
44. m. gracilis
45. m. semitendinosus
46. m. transversus perinei superfic. et prof.
47. m. quadratus fem.
48. m. gemelus sup.
49. m. gemelus inf.
51. v. saphena magna
52. v. femor. superfic.
53. testis
54. m. coccygeus
55. lig. sacrospinale
56. trochanter major
57. trochanter minor
58. corpus femoris
59. articulatio sacroiliaca
60. n. ischiadicus
61. n. et vasa obturatoria
62. m. semimembranosus - tendon
63. m. biceps femoris - tendon



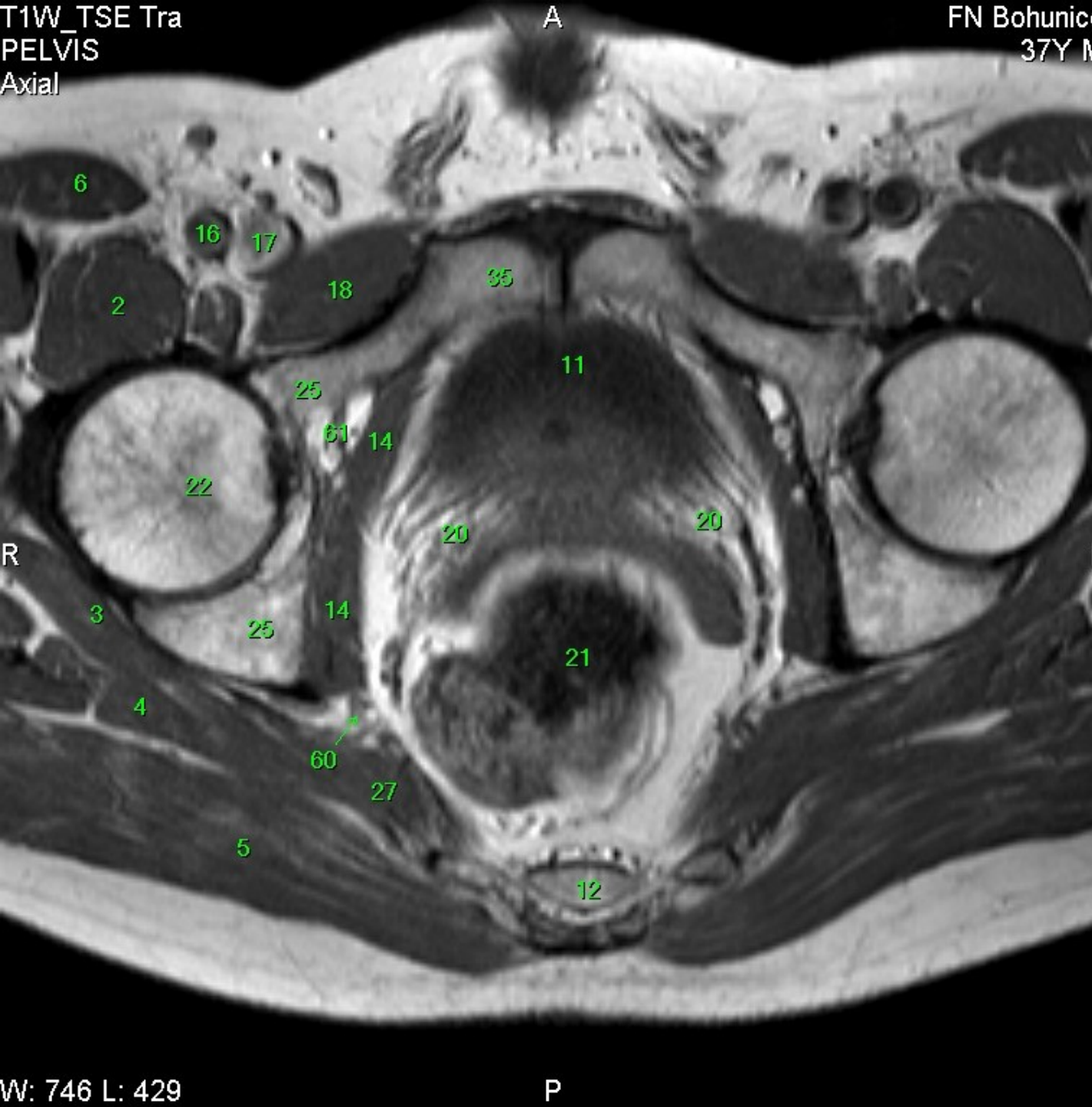1. m. rectus abdominis
2. m. iliopsoas
3. m. gluteus minimus
4. m. gluteus medius
5. m. gluteus maximus
6. m. sartorius
7. m. obliquus internus abdominis
8. a. iliaca ext.
9. v. iliaca ext.
10. colon sigmoideum
11. vesica urinaria
12. os sacrum
13. os ilium
14. m. obturatorius int.
15. m. obturatorius externus
16. a. femoralis com.
17. v. femoralis com.
18. m. pectineus
19. prostata
20. vesiculi seminales
21. rectum
22. caput femoris
23. lig. capitis femoris
24. colum femoris
25. acetabulum
26. os coccygis
27. m. piriformis
28. m. vastus femoris
29. m. vastus intermedius
30. a. femoralis superfic.
31. a. femoralis prof.
32. m. adductor longus
33. m. adductor brevis
34. m. adductor magnus
35. os pubis
36. os ischii
37. corpus cavernosum
38. corpus spongiosum
39. m. ischiocavernosus
40. m. bulbospongiosus
41. m. sphincter ani ext.
42. m. levator ani
43. m. sphincter ani int.
44. m. gracilis
45. m. semitendinosus
46. m. transversus perinei superfic. et prof.
47. m. quadratus fem.
48. m. gemelus sup.
49. m. gemelus inf.
51. v. saphena magna
52. v. femor. superfic.
53. testis
54. m. coccygeus
55. lig. sacrospinale
56. trochanter major
57. trochanter minor
58. corpus femoris
59. articulatio sacroiliaca
60. n. ischiadicus
61. n. et vasa obturatoria
62. m. semimembranosus - tendon
63. m. biceps femoris - tendon



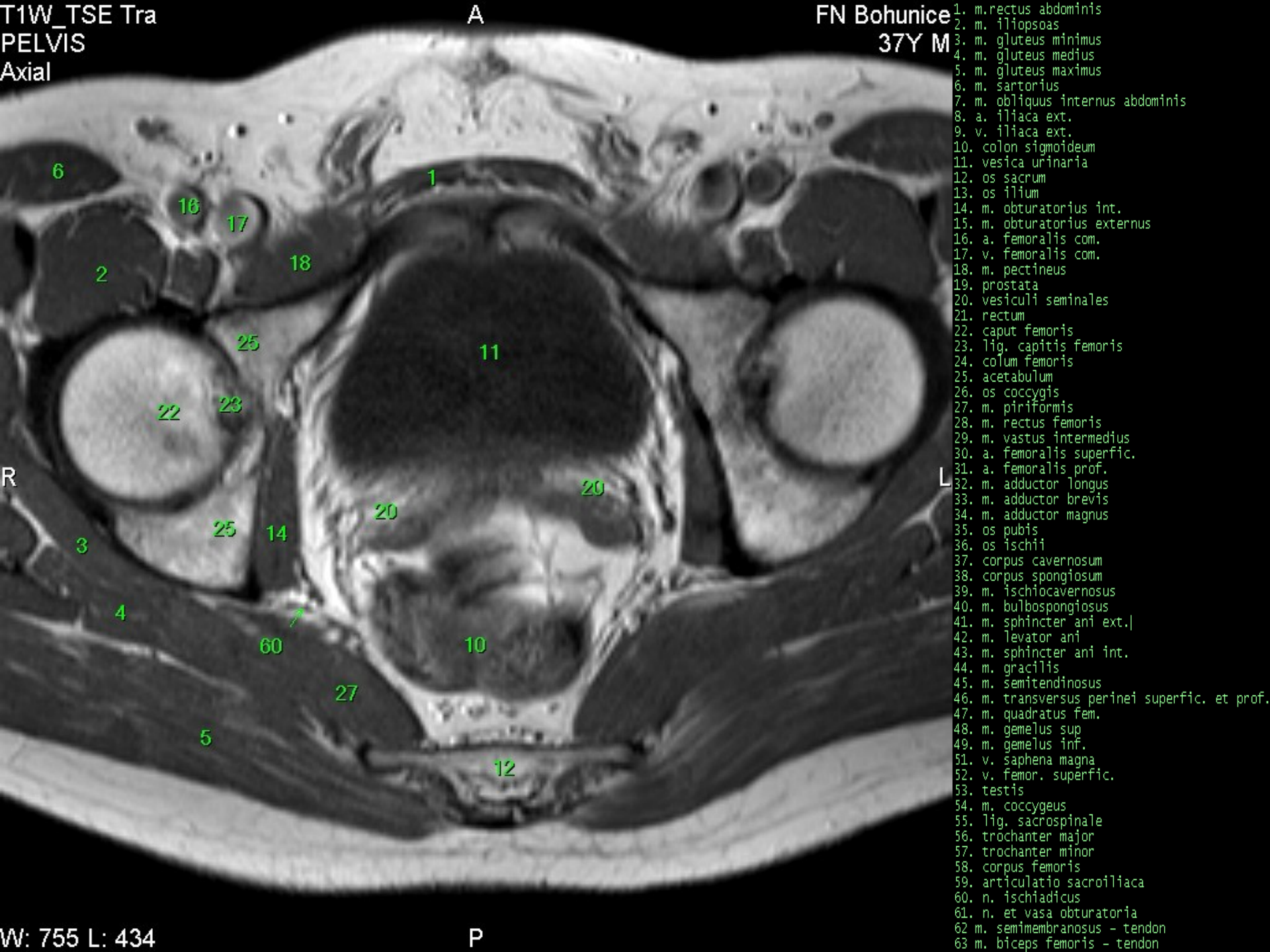
1. m. rectus abdominis
2. m. iliopsoas
3. m. gluteus minimus
4. m. gluteus medius
5. m. gluteus maximus
6. m. sartorius
7. m. obliquus internus abdominis
8. a. iliaca ext.
9. v. iliaca ext.
10. colon sigmoideum
11. vesica urinaria
12. os sacrum
13. os ilium
14. m. obturatorius int.
15. m. obturatorius externus
16. a. femoralis com.
17. v. femoralis com.
18. m. pectineus
19. prostata
20. vesiculi seminales
21. rectum
22. caput femoris
23. lig. capitis femoris
24. colum femoris
25. acetabulum
26. os coccygis
27. m. piriformis
28. m. rectus femoris
29. m. vastus intermedius
30. a. femoralis superfic.
31. a. femoralis prof.
32. m. adductor longus
33. m. adductor brevis
34. m. adductor magnus
35. os pubis
36. os ischii
37. corpus cavernosum
38. corpus spongiosum
39. m. ischiocavernosus
40. m. bulbospongiosus
41. m. sphincter ani ext.)
42. m. levator ani
43. m. sphincter ani int.
44. m. gracilis
45. m. semitendinosus
46. m. transversus perinei superfic. et prof.
47. m. quadratus fem.
48. m. gemelus sup.
49. m. gemelus inf.
50. m. gemelus inf.
51. v. saphena magna
52. v. femor. superfic.
53. testis
54. m. coccygeus
55. lig. sacrospinale
56. trochanter major
57. trochanter minor
58. corpus femoris
59. articulatio sacroiliaca
60. n. ischiadicus
61. n. et vasa obturatoria
62. m. semimembranosus - tendon
63. m. biceps femoris - tendon



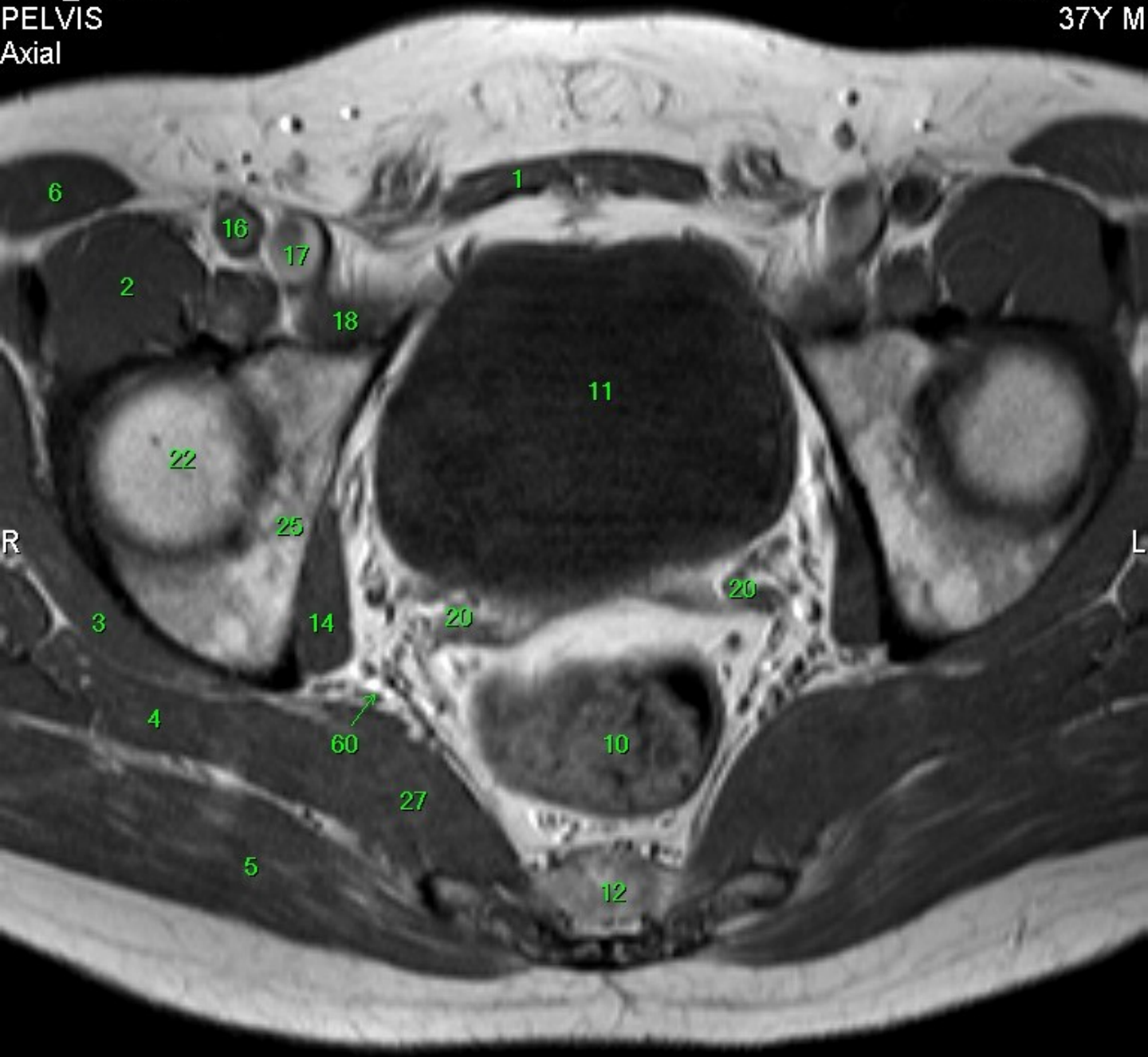
1. m. rectus abdominis
2. m. iliopsoas
3. m. gluteus minimus
4. m. gluteus medius
5. m. gluteus maximus
6. m. sartorius
7. m. obliquus internus abdominis
8. a. iliaca ext.
9. v. iliaca ext.
10. colon sigmoideum
11. vesica urinaria
12. os sacrum
13. os ilium
14. m. obturatorius int.
15. m. obturatorius externus
16. a. femoralis com.
17. v. femoralis com.
18. m. pectineus
19. prostata
20. vesiculi seminales
21. rectum
22. caput femoris
23. lig. capitis femoris
24. colum femoris
25. acetabulum
26. os coccygis
27. m. piriformis
28. m. rectus femoris
29. m. vastus intermedius
30. a. femoralis superfic.
31. a. femoralis prof.
32. m. adductor longus
33. m. adductor brevis
34. m. adductor magnus
35. os pubis
36. os ischii
37. corpus cavernosum
38. corpus spongiosum
39. m. ischiocavernosus
40. m. bulbospongiosus
41. m. sphincter ani ext.)
42. m. levator ani
43. m. sphincter ani int.
44. m. gracilis
45. m. semitendinosus
46. m. transversus perinei superfic. et prof.
47. m. quadratus fem.
48. m. gemelus sup.
49. m. gemelus inf.
51. v. saphena magna
52. v. femor. superfic.
53. testis
54. m. coccygeus
55. lig. sacrospinale
56. trochanter major
57. trochanter minor
58. corpus femoris
59. articulatio sacroiliaca
60. n. ischiadicus
61. n. et vasa obturatoria
62. m. semimembranosus - tendon
63. m. biceps femoris - tendon



1. m. rectus abdominis
2. m. iliopsoas
3. m. gluteus minimus
4. m. gluteus medius
5. m. gluteus maximus
6. m. sartorius
7. m. obliquus internus abdominis
8. a. iliaca ext.
9. v. iliaca ext.
10. colon sigmoideum
11. vesica urinaria
12. os sacrum
13. os ilium
14. m. obturatorius int.
15. m. obturatorius externus
16. a. femoralis com.
17. v. femoralis com.
18. m. pectineus
19. prostata
20. vesiculi seminales
21. rectum
22. caput femoris
23. lig. capitis femoris
24. colum femoris
25. acetabulum
26. os coccygis
27. m. piriformis
28. m. rectus femoris
29. m. vastus intermedius
30. a. femoralis superfic.
31. a. femoralis prof.
32. m. adductor longus
33. m. adductor brevis
34. m. adductor magnus
35. os pubis
36. os ischii
37. corpus cavernosum
38. corpus spongiosum
39. m. ischiocavernosus
40. m. bulbospongiosus
41. m. sphincter ani ext.)
42. m. levator ani
43. m. sphincter ani int.
44. m. gracilis
45. m. semitendinosus
46. m. transversus perinei superfic. et prof.
47. m. quadratus fem.
48. m. gemelus sup.
49. m. gemelus inf.
51. v. saphena magna
52. v. femor. superfic.
53. testis
54. m. coccygeus
55. lig. sacrospinale
56. trochanter major
57. trochanter minor
58. corpus femoris
59. articulatio sacroiliaca
60. n. ischiadicus
61. n. et vasa obturatoria
62. m. semimembranosus - tendon
63. m. biceps femoris - tendon



1. m. rectus abdominis
2. m. iliopsoas
3. m. gluteus minimus
4. m. gluteus medius
5. m. gluteus maximus
6. m. sartorius
7. m. obliquus internus abdominis
8. a. iliaca ext.
9. v. iliaca ext.
10. colon sigmoideum
11. vesica urinaria
12. os sacrum
13. os ilium
14. m. obturatorius int.
15. m. obturatorius externus
16. a. femoralis com.
17. v. femoralis com.
18. m. pectineus
19. prostata
20. vesiculi seminales
21. rectum
22. caput femoris
23. lig. capitis femoris
24. colum femoris
25. acetabulum
26. os coccygis
27. m. piriformis
28. m. rectus femoris
29. m. vastus intermedius
30. a. femoralis superfic.
31. a. femoralis prof.
32. m. adductor longus
33. m. adductor brevis
34. m. adductor magnus
35. os pubis
36. os ischii
37. corpus cavernosum
38. corpus spongiosum
39. m. ischiocavernosus
40. m. bulbospongiosus
41. m. sphincter ani ext.)
42. m. levator ani
43. m. sphincter ani int.
44. m. gracilis
45. m. semitendinosus
46. m. transversus perinei superfic. et prof.
47. m. quadratus fem.
48. m. gemelus sup
49. m. gemelus inf.
51. v. saphena magna
52. v. femor. superfic.
53. testis
54. m. coccygeus
55. lig. sacrospinale
56. trochanter major
57. trochanter minor
58. corpus femoris
59. articulatio sacroiliaca
60. n. ischiadicus
61. n. et vasa obturatoria
62. m. semimembranosus - tendon
63. m. biceps femoris - tendon

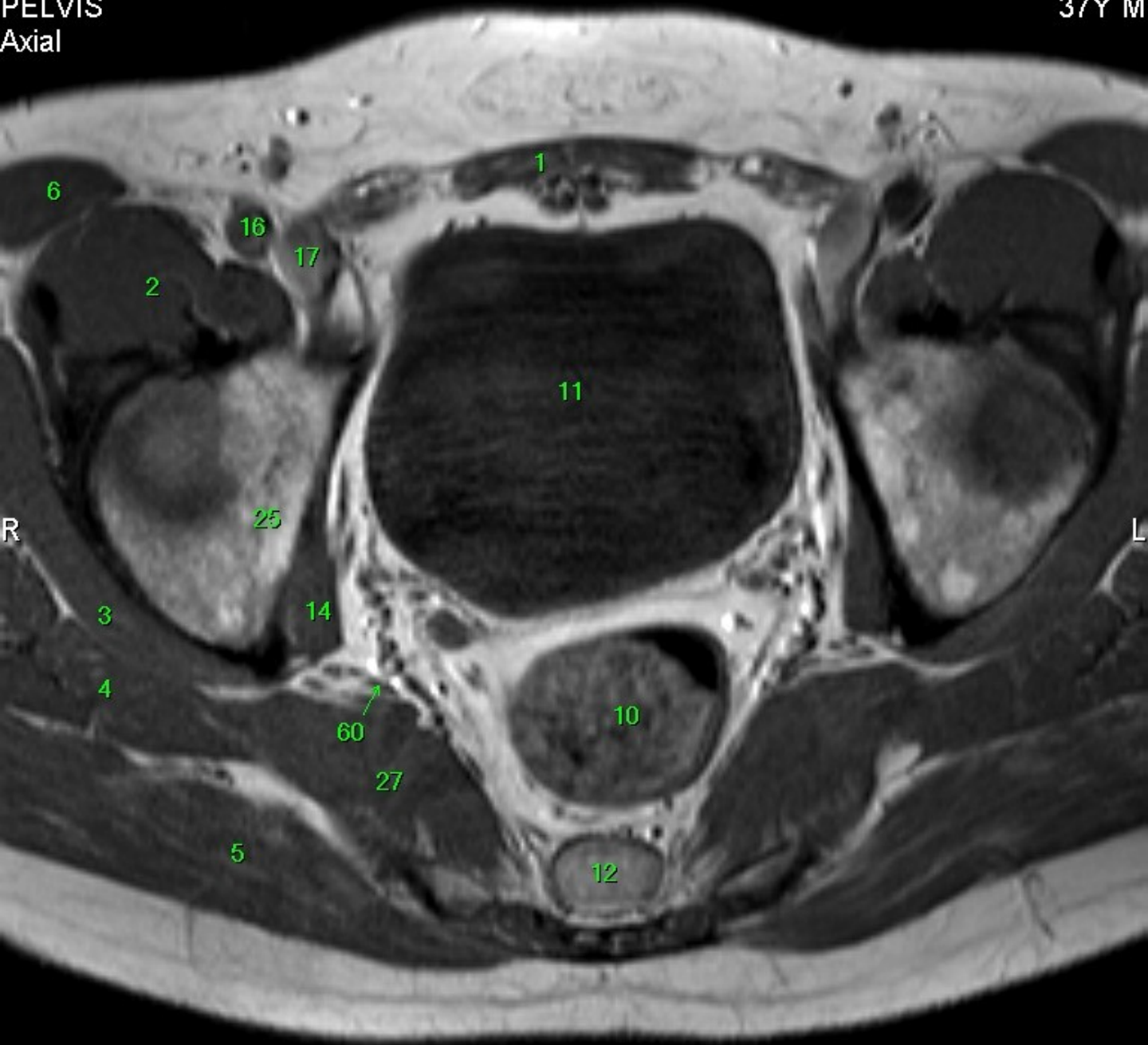


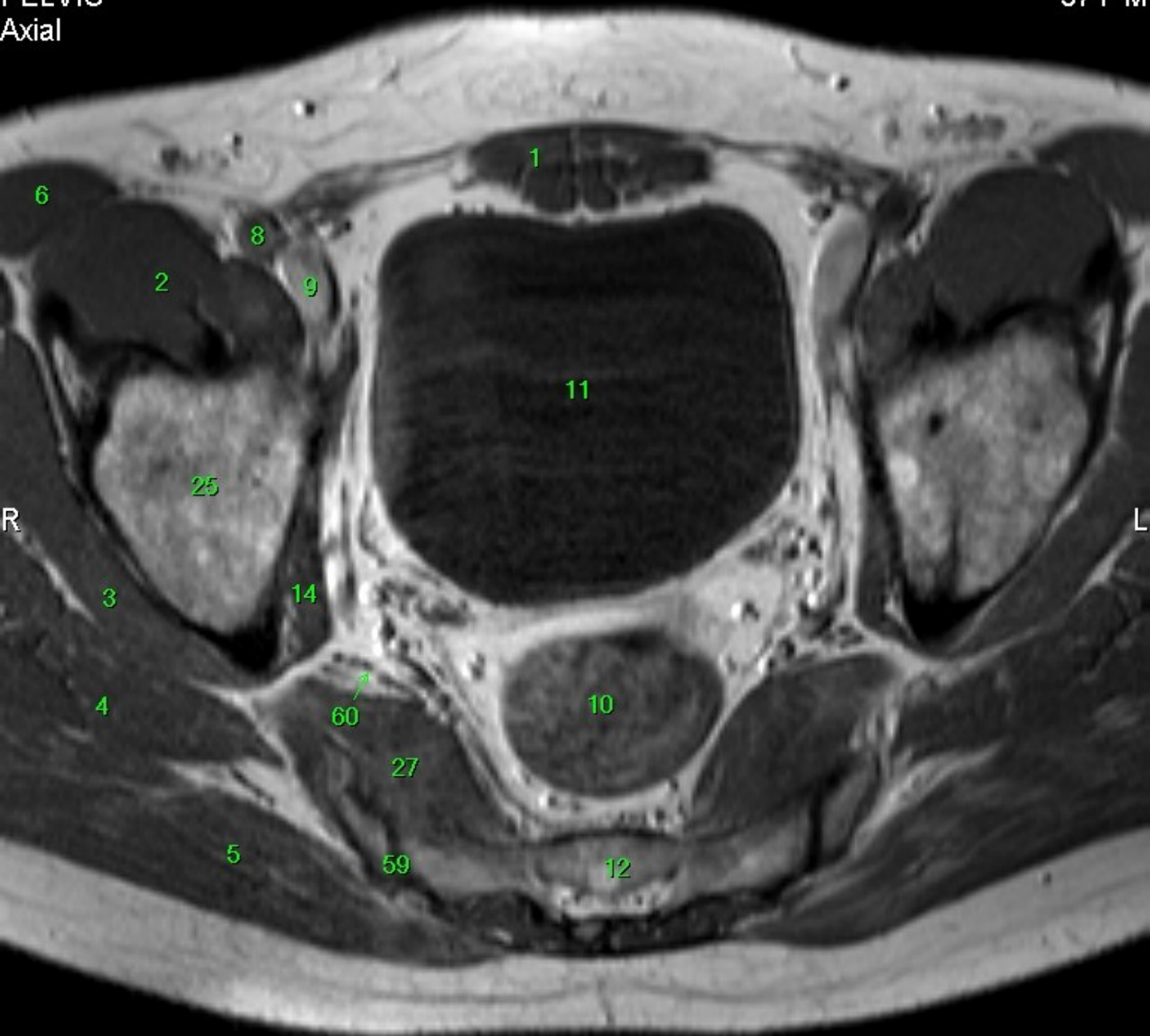
1. m. rectus abdominis
2. m. iliopsoas
3. m. gluteus minimus
4. m. gluteus medius
5. m. gluteus maximus
6. m. sartorius
7. m. obliquus internus abdominis
8. a. iliaca ext.
9. v. iliaca ext.
10. colon sigmoideum
11. vesica urinaria
12. os sacrum
13. os ilium
14. m. obturatorius int.
15. m. obturatorius externus
16. a. femoralis com.
17. v. femoralis com.
18. m. pectineus
19. prostata
20. vesiculi seminales
21. rectum
22. caput femoris
23. lig. capitis femoris
24. colum femoris
25. acetabulum
26. os coccygis
27. m. piriformis
28. m. rectus femoris
29. m. vastus intermedius
30. a. femoralis superfic.
31. a. femoralis prof.
32. m. adductor longus
33. m. adductor brevis
34. m. adductor magnus
35. os pubis
36. os ischii
37. corpus cavernosum
38. corpus spongiosum
39. m. ischiocavernosus
40. m. bulbospongiosus
41. m. sphincter ani ext.
42. m. levator ani
43. m. sphincter ani int.
44. m. gracilis
45. m. semitendinosus
46. m. transversus perinei superfic. et prof.
47. m. quadratus fem.
48. m. gemelus sup.
49. m. gemelus inf.
51. v. saphena magna
52. v. femor. superfic.
53. testis
54. m. coccygeus
55. lig. sacrospinale
56. trochanter major
57. trochanter minor
58. corpus femoris
59. articulatio sacroiliaca
60. n. ischiadicus
61. n. et vasa obturatoria
62. m. semimembranosus - tendon
63. m. biceps femoris - tendon

R

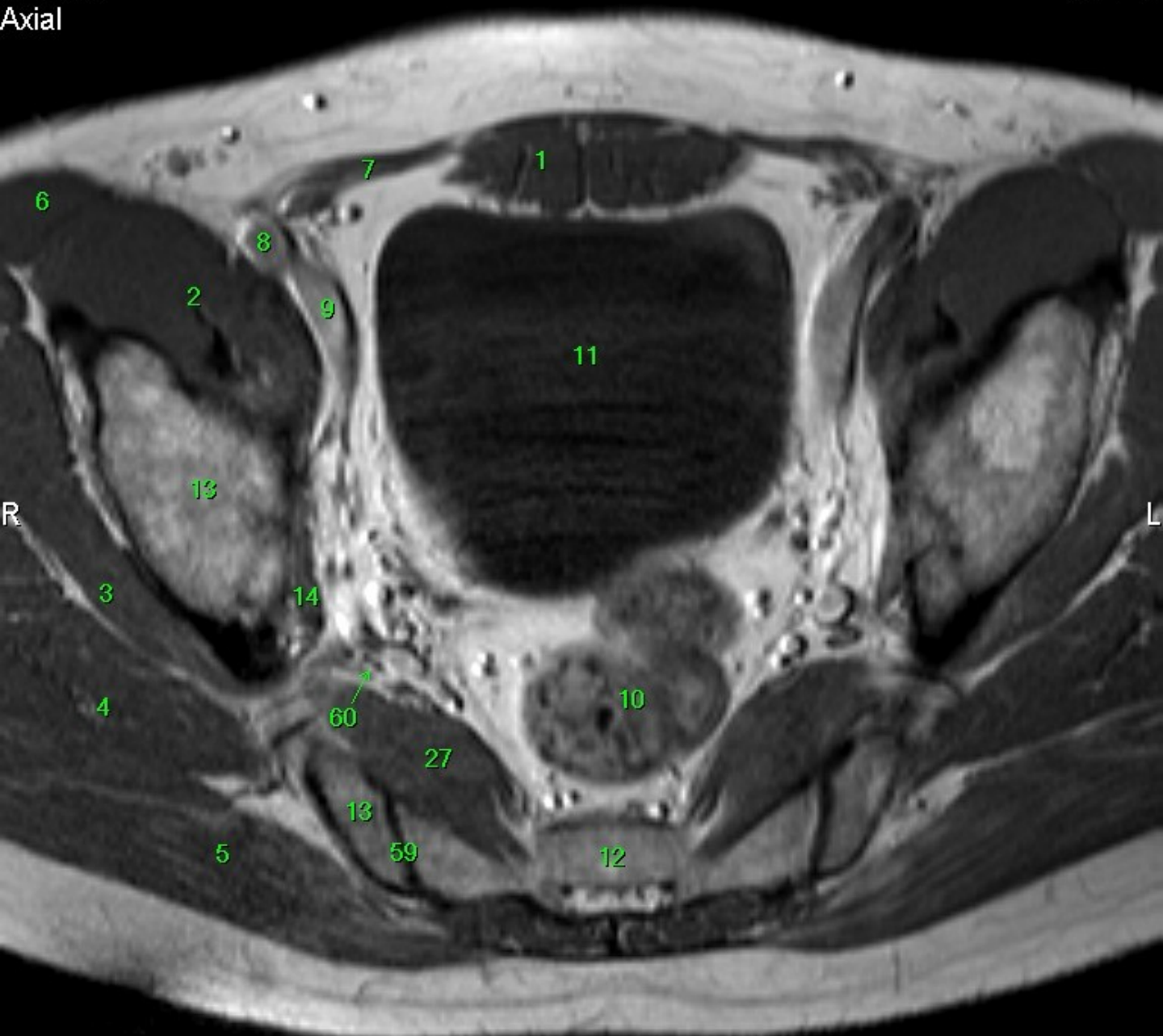
L

1. m. rectus abdominis
2. m. iliopsoas
3. m. gluteus minimus
4. m. gluteus medius
5. m. gluteus maximus
6. m. sartorius
7. m. obliquus internus abdominis
8. a. iliaca ext.
9. v. iliaca ext.
10. colon sigmoideum
11. vesica urinaria
12. os sacrum
13. os ilium
14. m. obturatorius int.
15. m. obturatorius externus
16. a. femoralis com.
17. v. femoralis com.
18. m. pectineus
19. prostata
20. vesiculi seminales
21. rectum
22. caput femoris
23. lig. capitis femoris
24. colum femoris
25. acetabulum
26. os coccygis
27. m. piriformis
28. m. rectus femoris
29. m. vastus intermedius
30. a. femoralis superfic.
31. a. femoralis prof.
32. m. adductor longus
33. m. adductor brevis
34. m. adductor magnus
35. os pubis
36. os ischii
37. corpus cavernosum
38. corpus spongiosum
39. m. ischiocavernosus
40. m. bulbospongiosus
41. m. sphincter ani ext.
42. m. levator ani
43. m. sphincter ani int.
44. m. gracilis
45. m. semitendinosus
46. m. transversus perinei superfic. et prof.
47. m. quadratus fem.
48. m. gemelus sup.
49. m. gemelus inf.
51. v. saphena magna
52. v. femor. superfic.
53. testis
54. m. coccygeus
55. lig. sacrospinale
56. trochanter major
57. trochanter minor
58. corpus femoris
59. articulatio sacroiliaca
60. n. ischiadicus
61. n. et vasa obturatoria
62. m. semimembranosus - tendon
63. m. biceps femoris - tendon

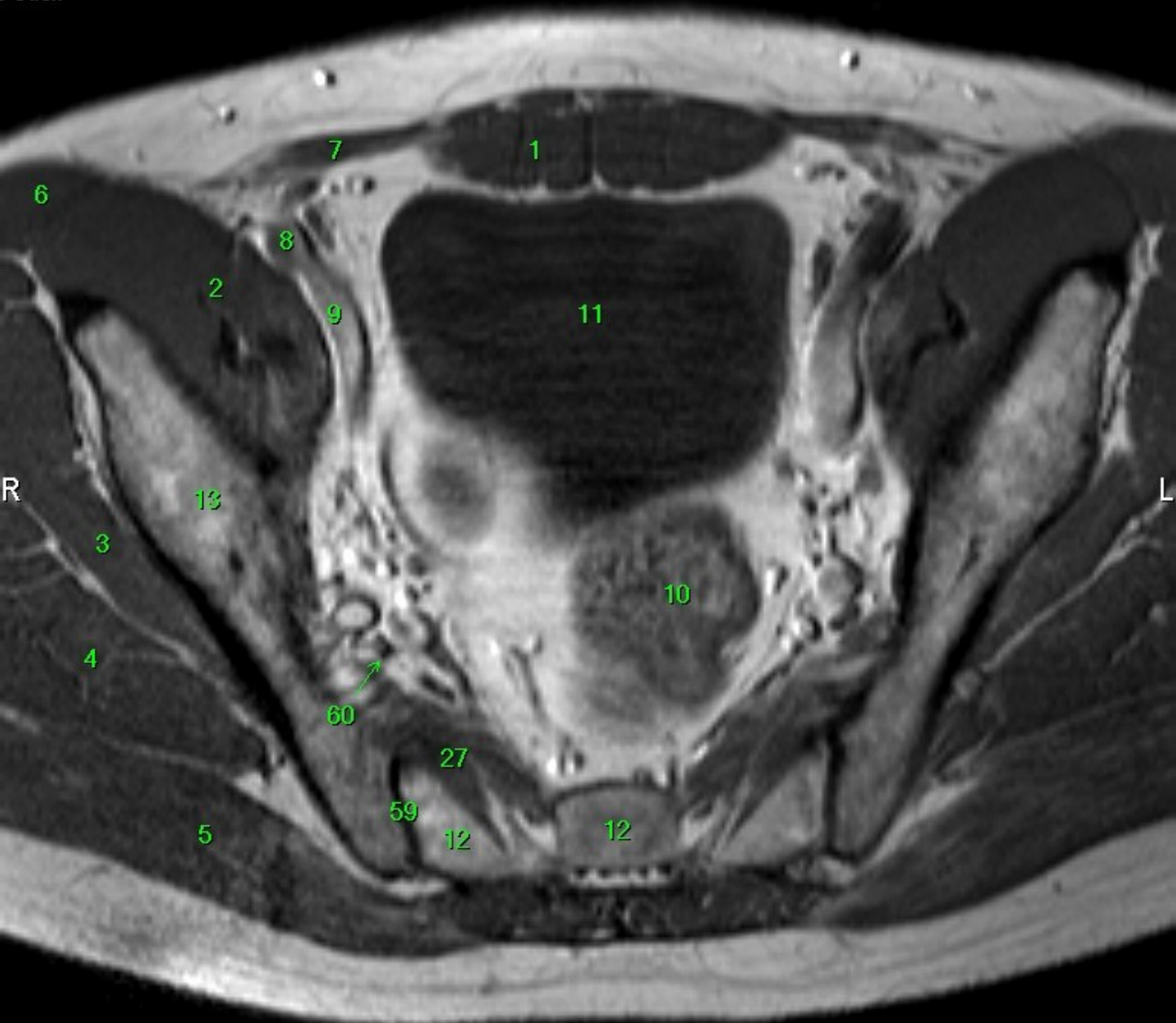



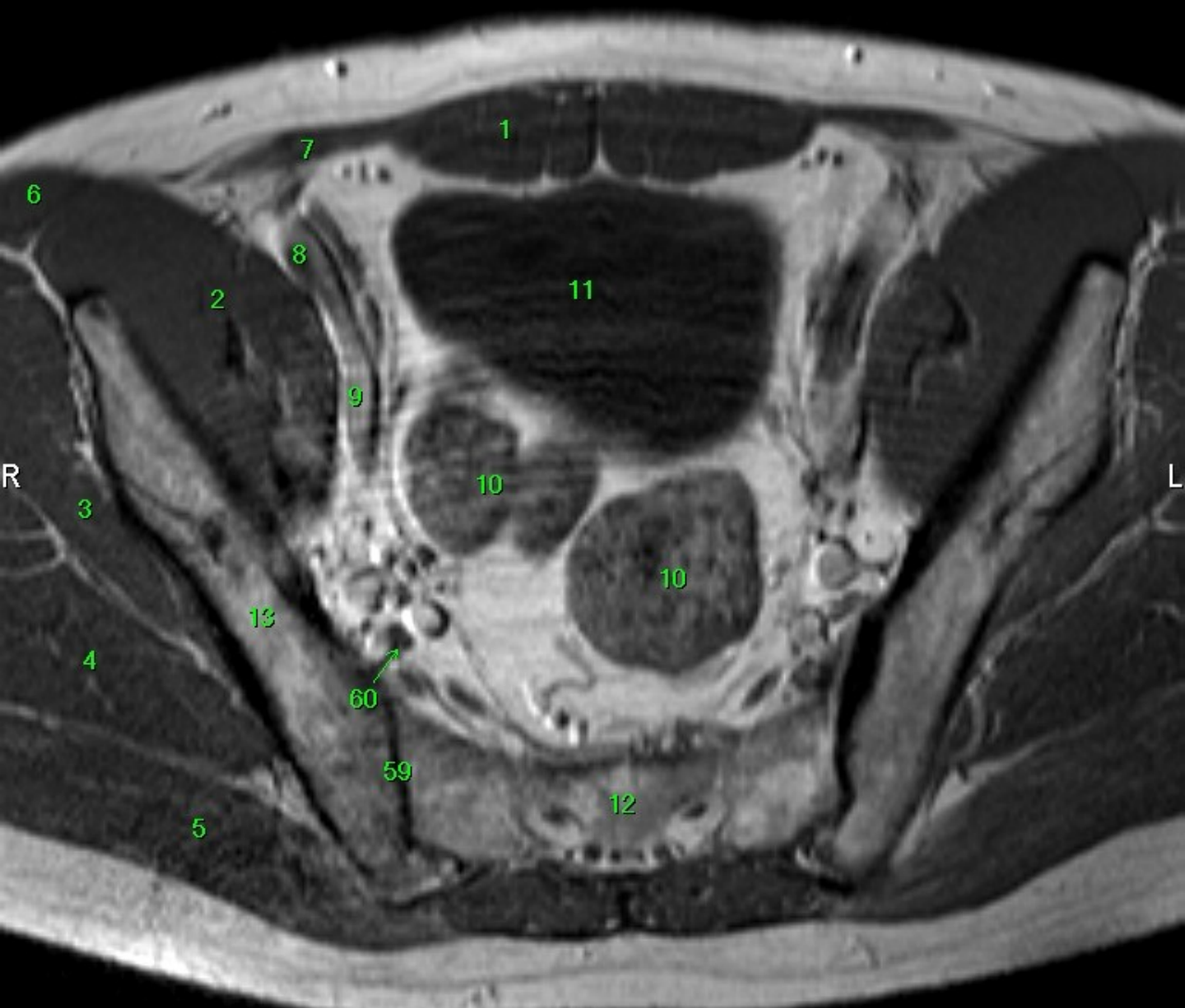
1. m. rectus abdominis
2. m. iliopsoas
3. m. gluteus minimus
4. m. gluteus medius
5. m. gluteus maximus
6. m. sartorius
7. m. obliquus internus abdominis
8. a. iliaca ext.
9. v. iliaca ext.
10. colon sigmoideum
11. vesica urinaria
12. os sacrum
13. os ilium
14. m. obturatorius int.
15. m. obturatorius externus
16. a. femoralis com.
17. v. femoralis com.
18. m. pectineus
19. prostata
20. vesiculi seminales
21. rectum
22. caput femoris
23. lig. capitis femoris
24. colum femoris
25. acetabulum
26. os coccygis
27. m. piriformis
28. m. rectus femoris
29. m. vastus intermedius
30. a. femoralis superfic.
31. a. femoralis prof.
32. m. adductor longus
33. m. adductor brevis
34. m. adductor magnus
35. os pubis
36. os ischii
37. corpus cavernosum
38. corpus spongiosum
39. m. ischiocavernosus
40. m. bulbospongiosus
41. m. sphincter ani ext.
42. m. levator ani
43. m. sphincter ani int.
44. m. gracilis
45. m. semitendinosus
46. m. transversus perinei superfic. et prof.
47. m. quadratus fem.
48. m. gemelus sup.
49. m. gemelus inf.
51. v. saphena magna
52. v. femor. superfic.
53. testis
54. m. coccygeus
55. lig. sacrospinale
56. trochanter major
57. trochanter minor
58. corpus femoris
59. articulatio sacroiliaca
60. n. ischiadicus
61. n. et vasa obturatoria
62. m. semimembranosus - tendon
63. m. biceps femoris - tendon



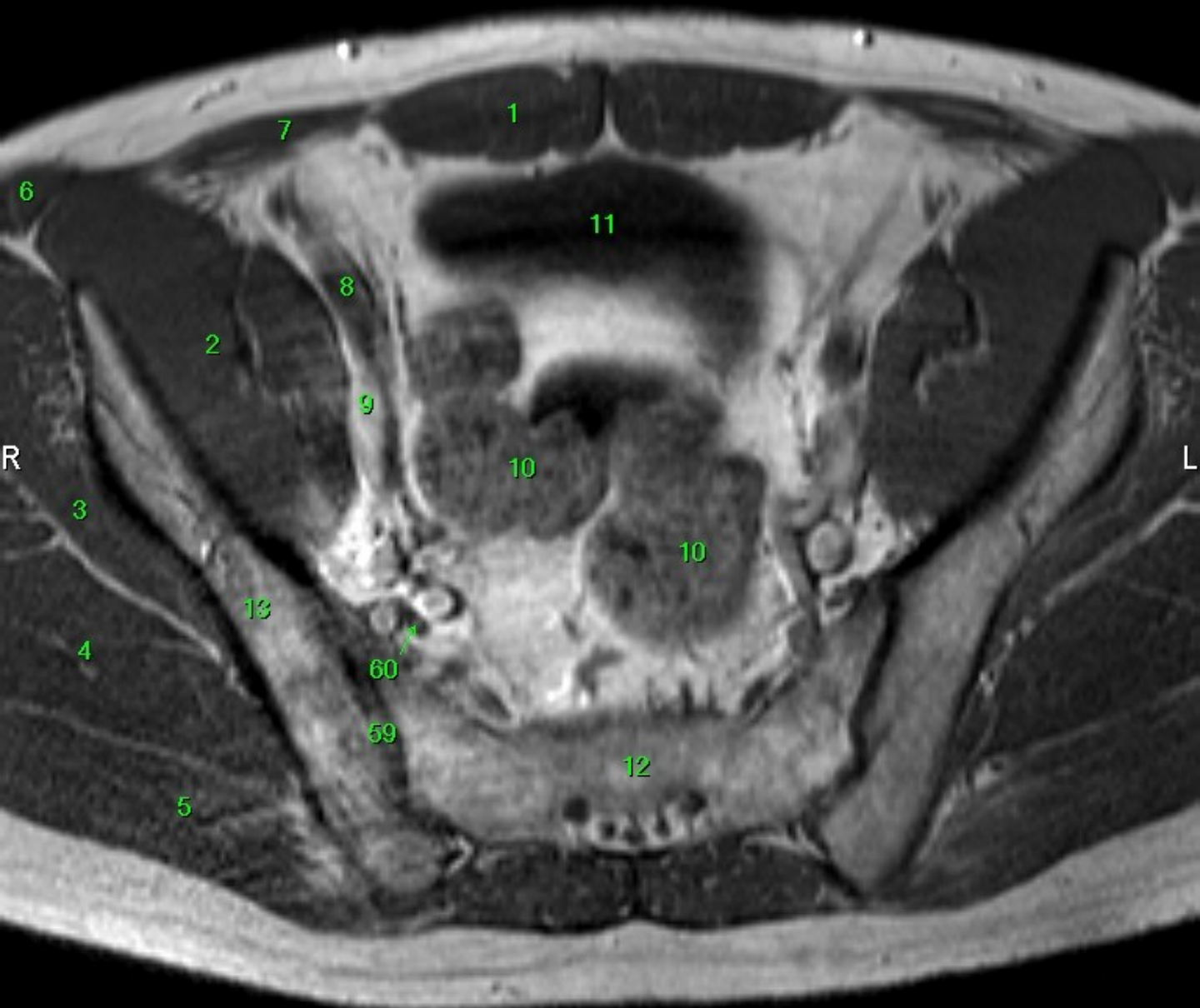
1. m. rectus abdominis
2. m. iliopsoas
3. m. gluteus minimus
4. m. gluteus medius
5. m. gluteus maximus
6. m. sartorius
7. m. obliquus internus abdominis
8. a. iliaca ext.
9. v. iliaca ext.
10. colon sigmoideum
11. vesica urinaria
12. os sacrum
13. os ilium
14. m. obturatorius int.
15. m. obturatorius externus
16. a. femoralis com.
17. v. femoralis com.
18. m. pectineus
19. prostata
20. vesiculi seminales
21. rectum
22. caput femoris
23. lig. capitis femoris
24. colum femoris
25. acetabulum
26. os coccygis
27. m. piriformis
28. m. rectus femoris
29. m. vastus intermedius
30. a. femoralis superfic.
31. a. femoralis prof.
32. m. adductor longus
33. m. adductor brevis
34. m. adductor magnus
35. os pubis
36. os ischii
37. corpus cavernosum
38. corpus spongiosum
39. m. ischiocavernosus
40. m. bulbospongiosus
41. m. sphincter ani ext.)
42. m. levator ani
43. m. sphincter ani int.
44. m. gracilis
45. m. semitendinosus
46. m. transversus perinei superfic. et prof.
47. m. quadratus fem.
48. m. gemelus sup
49. m. gemelus inf.
51. v. saphena magna
52. v. femor. superfic.
53. testis
54. m. coccygeus
55. lig. sacrospinale
56. trochanter major
57. trochanter minor
58. corpus femoris
59. articulatio sacroiliaca
60. n. ischiadicus
61. n. et vasa obturatoria
62. m. semimembranosus - tendon
63. m. biceps femoris - tendon



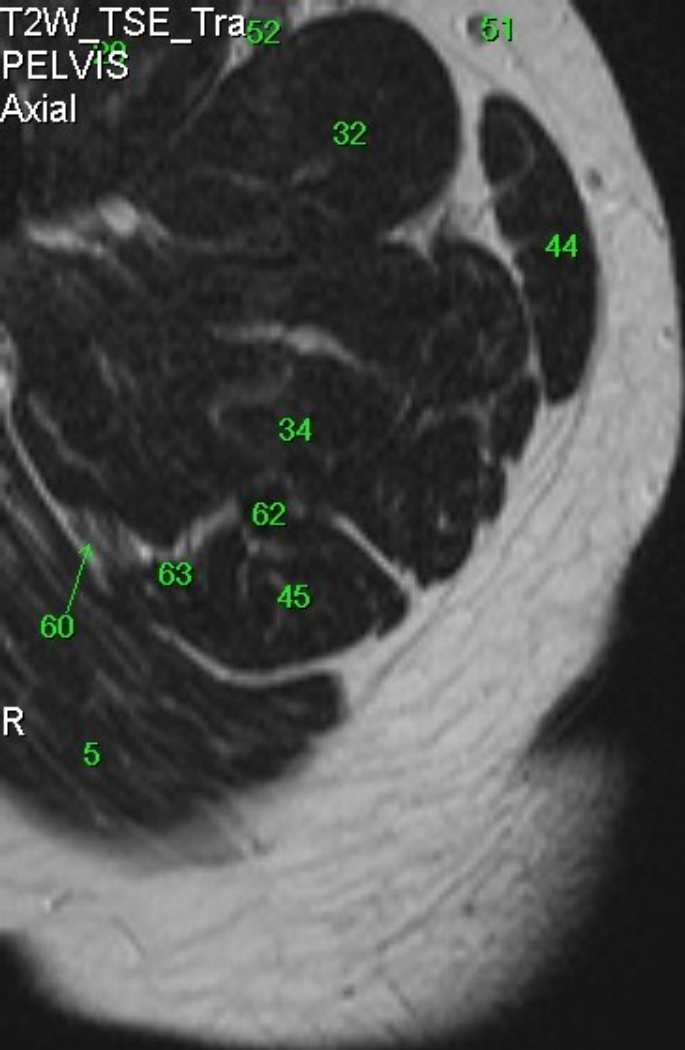
1. m. rectus abdominis
2. m. iliopsoas
3. m. gluteus minimus
4. m. gluteus medius
5. m. gluteus maximus
6. m. sartorius
7. m. obliquus internus abdominis
8. a. iliaca ext.
9. v. iliaca ext.
10. colon sigmoideum
11. vesica urinaria
12. os sacrum
13. os ilium
14. m. obturatorius int.
15. m. obturatorius externus
16. a. femoralis com.
17. v. femoralis com.
18. m. pectineus
19. prostata
20. vesiculi seminales
21. rectum
22. caput femoris
23. lig. capitis femoris
24. colum femoris
25. acetabulum
26. os coccygis
27. m. piriformis
28. m. rectus femoris
29. m. vastus intermedius
30. a. femoralis superfic.
31. a. femoralis prof.
32. m. adductor longus
33. m. adductor brevis
34. m. adductor magnus
35. os pubis
36. os ischii
37. corpus cavernosum
38. corpus spongiosum
39. m. ischiocavernosus
40. m. bulbospongiosus
41. m. sphincter ani ext.)
42. m. levator ani
43. m. sphincter ani int.
44. m. gracilis
45. m. semitendinosus
46. m. transversus perinei superfic. et prof.
47. m. quadratus fem.
48. m. gemelus sup
49. m. gemelus inf.
51. v. saphena magna
52. v. femor. superfic.
53. testis
54. m. coccygeus
55. lig. sacrospinale
56. trochanter major
57. trochanter minor
58. corpus femoris
59. articulatio sacroiliaca
60. n. ischiadicus
61. n. et vasa obturatoria
62. m. semimembranosus - tendon
63. m. biceps femoris - tendon



1. m. rectus abdominis
2. m. iliopsoas
3. m. gluteus minimus
4. m. gluteus medius
5. m. gluteus maximus
6. m. sartorius
7. m. obliquus internus abdominis
8. a. iliaca ext.
9. v. iliaca ext.
10. colon sigmoideum
11. vesica urinaria
12. os sacrum
13. os ilium
14. m. obturatorius int.
15. m. obturatorius externus
16. a. femoralis com.
17. v. femoralis com.
18. m. pectineus
19. prostata
20. vesiculi seminales
21. rectum
22. caput femoris
23. lig. capitis femoris
24. colum femoris
25. acetabulum
26. os coccygis
27. m. piriformis
28. m. rectus femoris
29. m. vastus intermedius
30. a. femoralis superfic.
31. a. femoralis prof.
32. m. adductor longus
33. m. adductor brevis
34. m. adductor magnus
35. os pubis
36. os ischii
37. corpus cavernosum
38. corpus spongiosum
39. m. ischiocavernosus
40. m. bulbospongiosus
41. m. sphincter ani ext.)
42. m. levator ani
43. m. sphincter ani int.
44. m. gracilis
45. m. semitendinosus
46. m. transversus perinei superfic. et prof.
47. m. quadratus fem.
48. m. gemelus sup.
49. m. gemelus inf.
51. v. saphena magna
52. v. femor. superfic.
53. testis
54. m. coccygeus
55. lig. sacrospinale
56. trochanter major
57. trochanter minor
58. corpus femoris
59. articulatio sacroiliaca
60. n. ischiadicus
61. n. et vasa obturatoria
62. m. semimembranosus - tendon
63. m. biceps femoris - tendon



1. m. rectus abdominis
2. m. iliopsoas
3. m. gluteus minimus
4. m. gluteus medius
5. m. gluteus maximus
6. m. sartorius
7. m. obliquus internus abdominis
8. a. iliaca ext.
9. v. iliaca ext.
10. colon sigmoideum
11. vesica urinaria
12. os sacrum
13. os ilium
14. m. obturatorius int.
15. m. obturatorius externus
16. a. femoralis com.
17. v. femoralis com.
18. m. pectineus
19. prostata
20. vesiculi seminales
21. rectum
22. caput femoris
23. lig. capitis femoris
24. colum femoris
25. acetabulum
26. os coccygis
27. m. piriformis
28. m. rectus femoris
29. m. vastus intermedius
30. a. femoralis superfic.
31. a. femoralis prof.
32. m. adductor longus
33. m. adductor brevis
34. m. adductor magnus
35. os pubis
36. os ischii
37. corpus cavernosum
38. corpus spongiosum
39. m. ischiocavernosus
40. m. bulbospongiosus
41. m. sphincter ani ext.)
42. m. levator ani
43. m. sphincter ani int.
44. m. gracilis
45. m. semitendinosus
46. m. transversus perinei superfic. et prof.
47. m. quadratus fem.
48. m. gemelus sup
49. m. gemelus inf.
51. v. saphena magna
52. v. femor. superfic.
53. testis
54. m. coccygeus
55. lig. sacrospinale
56. trochanter major
57. trochanter minor
58. corpus femoris
59. articulatio sacroiliaca
60. n. ischiadicus
61. n. et vasa obturatoria
62. m. semimembranosus - tendon
63. m. biceps femoris - tendon

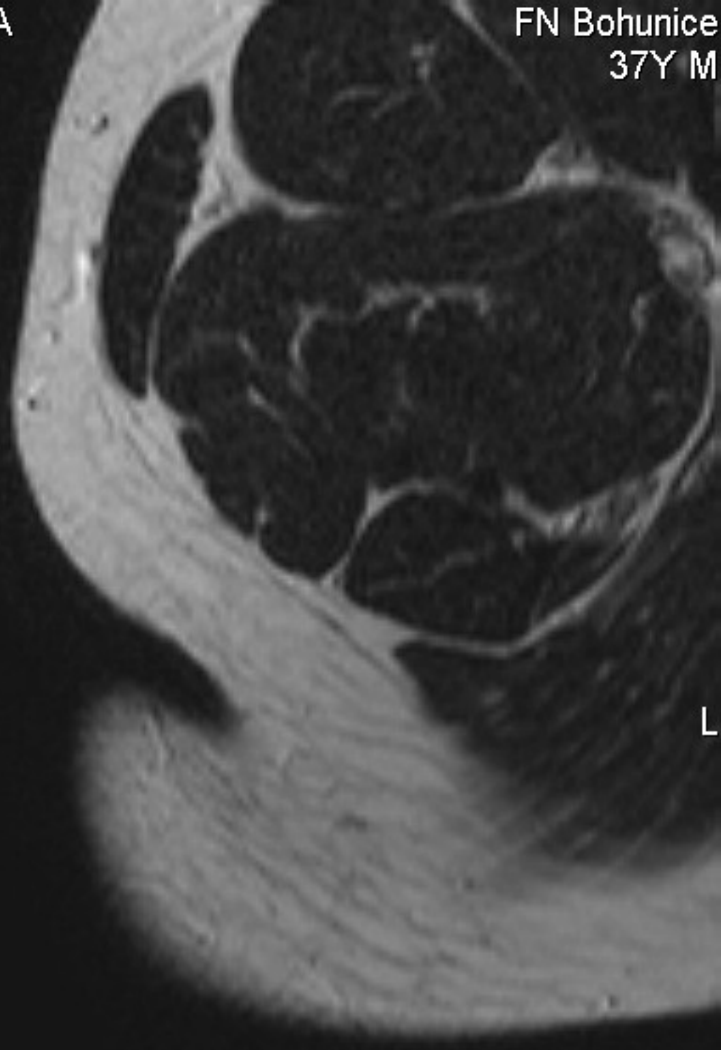


R

A

FN Bohunec

37Y M

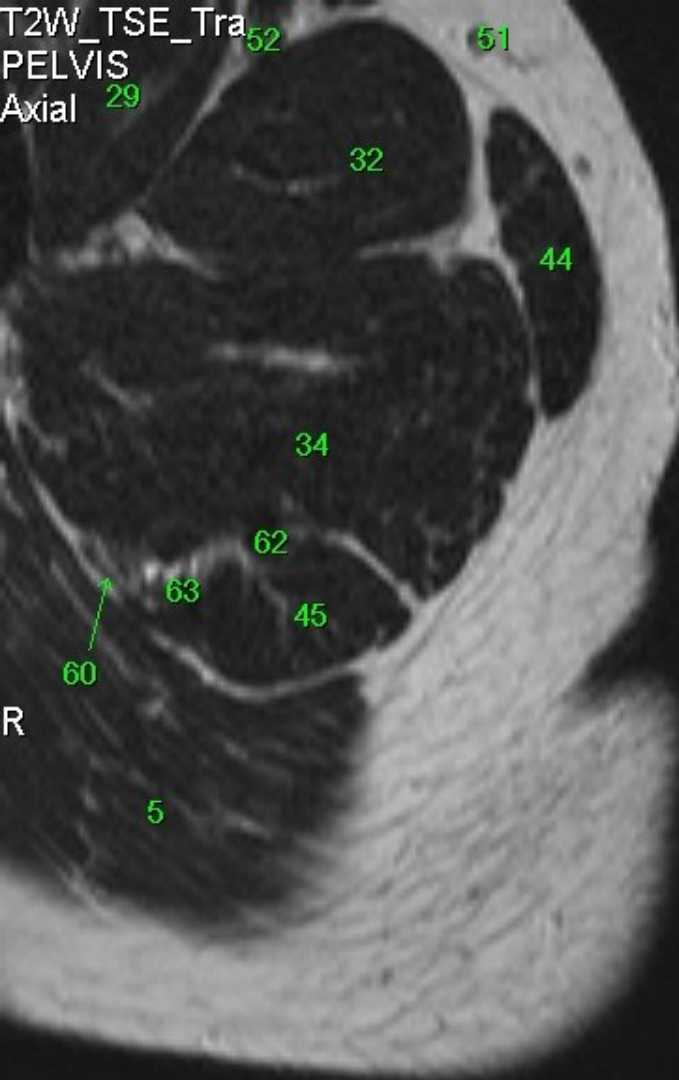


L

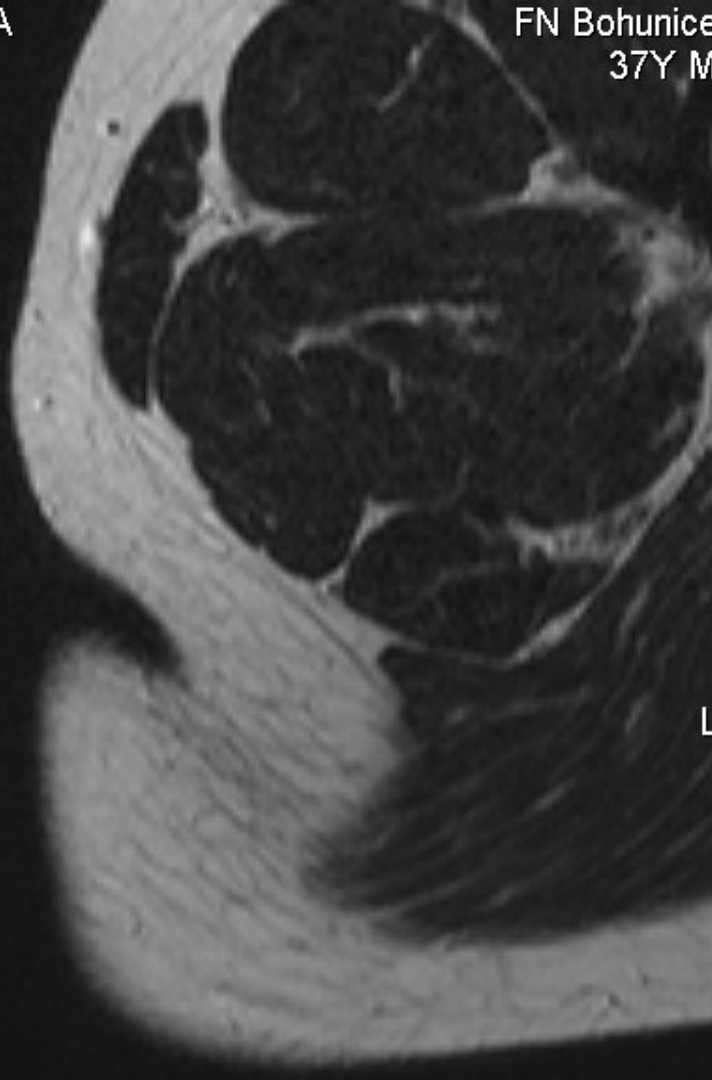
1. m. rectus abdominis
2. m. iliopsoas
3. m. gluteus minimus
4. m. gluteus medius
5. m. gluteus maximus
6. m. sartorius
7. m. obliquus internus abdominis
8. a. iliaca ext.
9. v. iliaca ext.
10. colon sigmoideum
11. vesica urinaria
12. os sacrum
13. os ilium
14. m. obturatorius int.
15. m. obturatorius externus
16. a. femoralis com.
17. v. femoralis com.
18. m. pectineus
19. prostata
20. vesiculi seminales
21. rectum
22. caput femoris
23. lig. capitis femoris
24. colum femoris
25. acetabulum
26. os coccygis
27. m. piriformis
28. m. rectus femoris
29. m. vastus intermedius
30. a. femoralis superfic.
31. a. femoralis prof.
32. m. adductor longus
33. m. adductor brevis
34. m. adductor magnus
35. os pubis
36. os ischii
37. corpus cavernosum
38. corpus spongiosum
39. m. ischiocavernosus
40. m. bulbospongiosus
41. m. sphincter ani ext.
42. m. levator ani
43. m. sphincter ani int.
44. m. gracilis
45. m. semitendinosus
46. m. transversus perinei superfic. et prof.
47. m. quadratus fem.
48. m. gemelus sup.
49. m. gemelus inf.
51. v. saphena magna
52. v. femor. superfic.
53. testis
54. m. coccygeus
55. lig. sacrospinale
56. trochanter major
57. trochanter minor
58. corpus femoris
59. articulatio sacroiliaca
60. n. ischiadicus
61. n. et vasa obturatoria
62. m. semimembranosus - tendon
63. m. biceps femoris - tendon

P

T2W_TSE_Tra
PELVIS
Axial 29



A



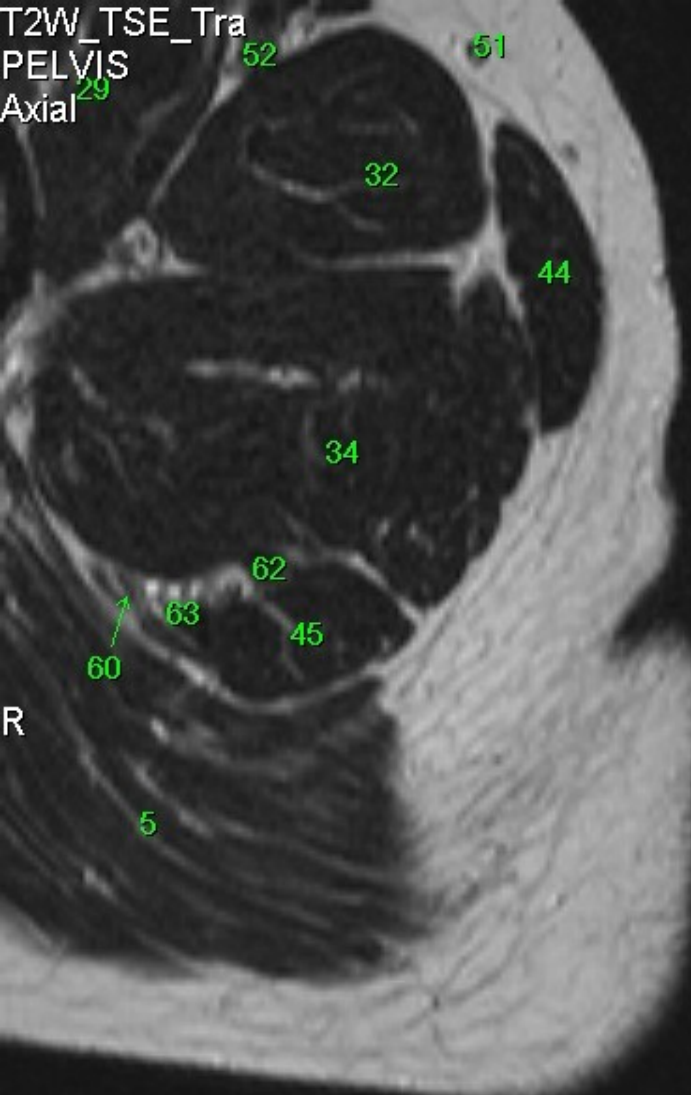
FN Bohunice
37Y M

1. m. rectus abdominis
2. m. iliopsoas
3. m. gluteus minimus
4. m. gluteus medius
5. m. gluteus maximus
6. m. sartorius
7. m. obliquus internus abdominis
8. a. iliaca ext.
9. v. iliaca ext.
10. colon sigmoideum
11. vesica urinaria
12. os sacrum
13. os ilium
14. m. obturatorius int.
15. m. obturatorius externus
16. a. femoralis com.
17. v. femoralis com.
18. m. pectineus
19. prostata
20. vesiculi seminales
21. rectum
22. caput femoris
23. lig. capitis femoris
24. colum femoris
25. acetabulum
26. os coccygis
27. m. piriformis
28. m. rectus femoris
29. m. vastus intermedius
30. a. femoralis superfic.
31. a. femoralis prof.
32. m. adductor longus
33. m. adductor brevis
34. m. adductor magnus
35. os pubis
36. os ischii
37. corpus cavernosum
38. corpus spongiosum
39. m. ischiocavernosus
40. m. bulbospongiosus
41. m. sphincter ani ext.
42. m. levator ani
43. m. sphincter ani int.
44. m. gracilis
45. m. semitendinosus
46. m. transversus perinei superfic. et prof.
47. m. quadratus fem.
48. m. gemelus sup.
49. m. gemelus inf.
50. v. saphena magna
51. v. saphena magna
52. v. femor. superfic.
53. testis
54. m. coccygeus
55. lig. sacrospinale
56. trochanter major
57. trochanter minor
58. corpus femoris
59. articulatio sacroiliaca
60. n. ischiadicus
61. n. et vasa obturatoria
62. m. semimembranosus - tendon
63. m. biceps femoris - tendon

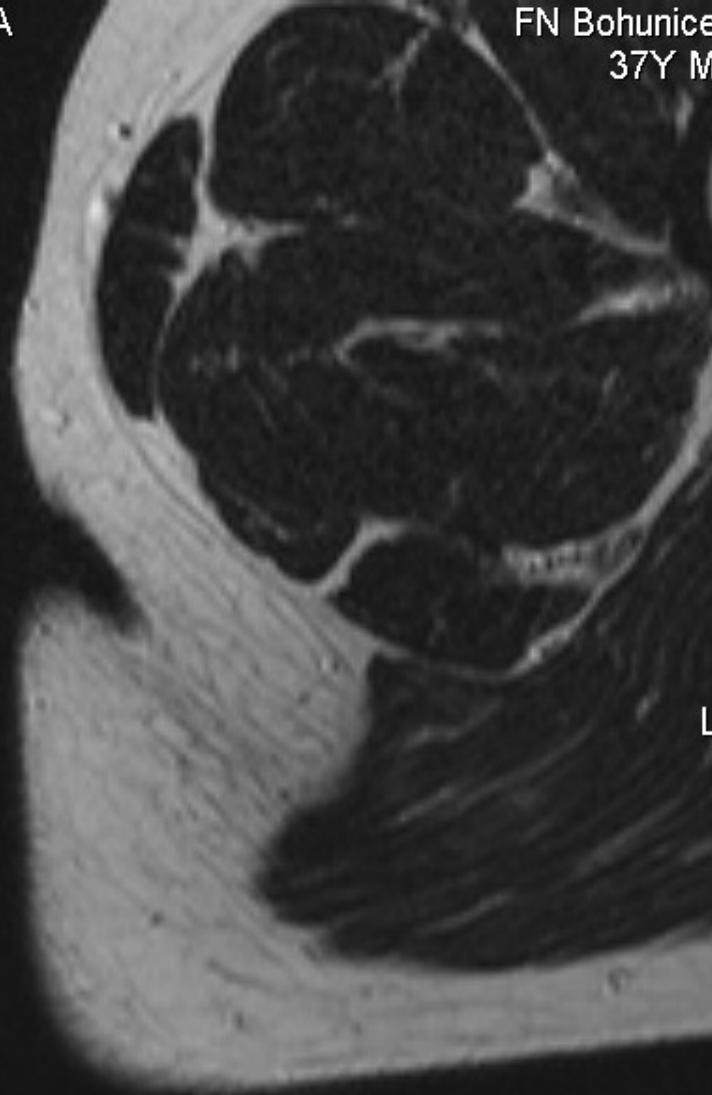
W: 663 L: 277

P

T2W_TSE_Tra
PELVIS
Axial



A



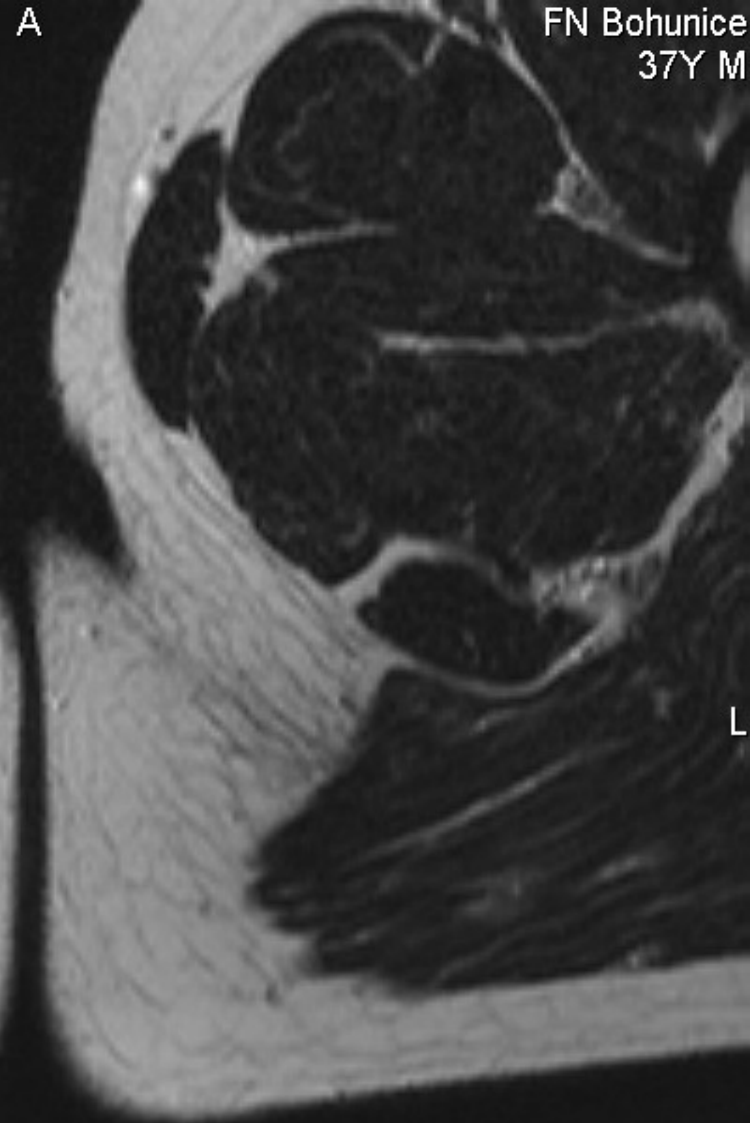
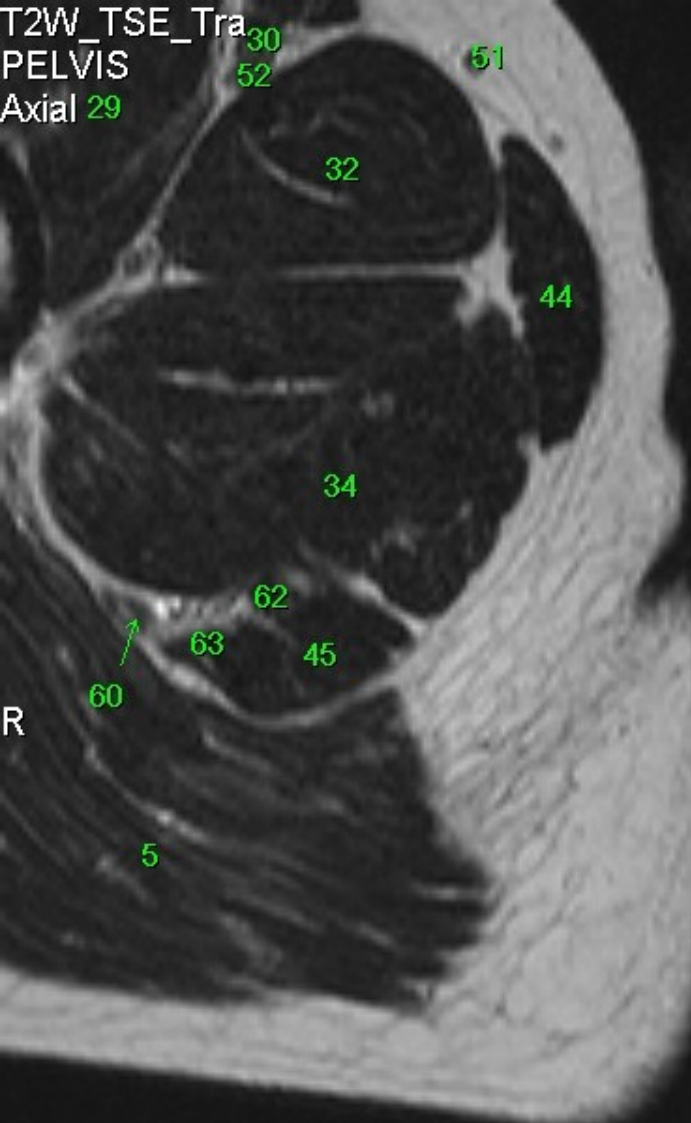
FN Bohunice
37Y M

1. m. rectus abdominis
2. m. iliopsoas
3. m. gluteus minimus
4. m. gluteus medius
5. m. gluteus maximus
6. m. sartorius
7. m. obliquus internus abdominis
8. a. iliaca ext.
9. v. iliaca ext.
10. colon sigmoideum
11. vesica urinaria
12. os sacrum
13. os ilium
14. m. obturatorius int.
15. m. obturatorius externus
16. a. femoralis com.
17. v. femoralis com.
18. m. pectineus
19. prostata
20. vesiculi seminales
21. rectum
22. caput femoris
23. lig. capitis femoris
24. colum femoris
25. acetabulum
26. os coccygis
27. m. piriformis
28. m. rectus femoris
29. m. vastus intermedius
30. a. femoralis superfic.
31. a. femoralis prof.
32. m. adductor longus
33. m. adductor brevis
34. m. adductor magnus
35. os pubis
36. os ischii
37. corpus cavernosum
38. corpus spongiosum
39. m. ischiocavernosus
40. m. bulbospongiosus
41. m. sphincter ani ext.
42. m. levator ani
43. m. sphincter ani int.
44. m. gracilis
45. m. semitendinosus
46. m. transversus perinei superfic. et prof.
47. m. quadratus fem.
48. m. gemelus sup.
49. m. gemelus inf.
51. v. saphena magna
52. v. femor. superfic.
53. testis
54. m. coccygeus
55. lig. sacrospinale
56. trochanter major
57. trochanter minor
58. corpus femoris
59. articulatio sacroiliaca
60. n. ischiadicus
61. n. et vasa obturatoria
62. m. semimembranosus - tendon
63. m. biceps femoris - tendon

W: 663 L: 277

P

T2W_TSE_Tra
PELVIS
Axial 29



FN Bohunice
37Y M

1. m. rectus abdominis
2. m. iliopsoas
3. m. gluteus minimus
4. m. gluteus medius
5. m. gluteus maximus
6. m. sartorius
7. m. obliquus internus abdominis
8. a. iliaca ext.
9. v. iliaca ext.
10. colon sigmoideum
11. vesica urinaria
12. os sacrum
13. os ilium
14. m. obturatorius int.
15. m. obturatorius externus
16. a. femoralis com.
17. v. femoralis com.
18. m. pectineus
19. prostata
20. vesiculi seminales
21. rectum
22. caput femoris
23. lig. capitis femoris
24. colum femoris
25. acetabulum
26. os coccygis
27. m. piriformis
28. m. rectus femoris
29. m. vastus intermedius
30. a. femoralis superfic.
31. a. femoralis prof.
32. m. adductor longus
33. m. adductor brevis
34. m. adductor magnus
35. os pubis
36. os ischii
37. corpus cavernosum
38. corpus spongiosum
39. m. ischiocavernosus
40. m. bulbospongiosus
41. m. sphincter ani ext.)
42. m. levator ani
43. m. sphincter ani int.
44. m. gracilis
45. m. semitendinosus
46. m. transversus perinei superfic. et prof.
47. m. quadratus fem.
48. m. gemelus sup.
49. m. gemelus inf.
51. v. saphena magna
52. v. femor. superfic.
53. testis
54. m. coccygeus
55. lig. sacrospinale
56. trochanter major
57. trochanter minor
58. corpus femoris
59. articulatio sacroiliaca
60. n. ischiadicus
61. n. et vasa obturatoria
62. m. semimembranosus - tendon
63. m. biceps femoris - tendon

W: 663 L: 277

P

T2W_TSE_Tra

PELVIS

Axial 29

R

A

FN Bohunice

37Y M

L

W: 663 L: 277

P

1. m. rectus abdominis
2. m. iliopsoas
3. m. gluteus minimus
4. m. gluteus medius
5. m. gluteus maximus
6. m. sartorius
7. m. obliquus internus abdominis
8. a. iliaca ext.
9. v. iliaca ext.
10. colon sigmoideum
11. vesica urinaria
12. os sacrum
13. os ilium
14. m. obturatorius int.
15. m. obturatorius externus
16. a. femoralis com.
17. v. femoralis com.
18. m. pectineus
19. prostata
20. vesiculi seminales
21. rectum
22. caput femoris
23. lig. capitis femoris
24. colum femoris
25. acetabulum
26. os coccygis
27. m. piriformis
28. m. rectus femoris
29. m. vastus intermedius
30. a. femoralis superfic.
31. a. femoralis prof.
32. m. adductor longus
33. m. adductor brevis
34. m. adductor magnus
35. os pubis
36. os ischii
37. corpus cavernosum
38. corpus spongiosum
39. m. ischiocavernosus
40. m. bulbospongiosus
41. m. sphincter ani ext.
42. m. levator ani
43. m. sphincter ani int.
44. m. gracilis
45. m. semitendinosus
46. m. transversus perinei superfic. et prof.
47. m. quadratus fem.
48. m. gemelus sup.
49. m. gemelus inf.
51. v. saphena magna
52. v. femor. superfic.
53. testis
54. m. coccygeus
55. lig. sacrospinale
56. trochanter major
57. trochanter minor
58. corpus femoris
59. articulatio sacroiliaca
60. n. ischiadicus
61. n. et vasa obturatoria
62. m. semimembranosus - tendon
63. m. biceps femoris - tendon

T2W_TSE_Tra

PELVIS

Axial 29

6

30

52

51

32

33

34

62

45

60

5

A

53

FN Bohunice

37Y M

R

L

1. m. rectus abdominis
2. m. iliopsoas
3. m. gluteus minimus
4. m. gluteus medius
5. m. gluteus maximus
6. m. sartorius
7. m. obliquus internus abdominis
8. a. iliaca ext.
9. v. iliaca ext.
10. colon sigmoideum
11. vesica urinaria
12. os sacrum
13. os ilium
14. m. obturatorius int.
15. m. obturatorius externus
16. a. femoralis com.
17. v. femoralis com.
18. m. pectineus
19. prostata
20. vesiculi seminales
21. rectum
22. caput femoris
23. lig. capitis femoris
24. colum femoris
25. acetabulum
26. os coccygis
27. m. piriformis
28. m. rectus femoris
29. m. vastus intermedius
30. a. femoralis superfic.
31. a. femoralis prof.
32. m. adductor longus
33. m. adductor brevis
34. m. adductor magnus
35. os pubis
36. os ischii
37. corpus cavernosum
38. corpus spongiosum
39. m. ischiocavernosus
40. m. bulbospongiosus
41. m. sphincter ani ext.)
42. m. levator ani
43. m. sphincter ani int.
44. m. gracilis
45. m. semitendinosus
46. m. transversus perinei superfic. et prof.
47. m. quadratus fem.
48. m. gemelus sup.
49. m. gemelus inf.
51. v. saphena magna
52. v. femor. superfic.
53. testis
54. m. coccygeus
55. lig. sacrospinale
56. trochanter major
57. trochanter minor
58. corpus femoris
59. articulatio sacroiliaca
60. n. ischiadicus
61. n. et vasa obturatoria
62. m. semimembranosus - tendon
63. m. biceps femoris - tendon

W: 663 L: 277

P

T2W_TSE_Tra 6

PELVIS

Axial

R

A

53

FN Bohunice

37Y M

1. m. rectus abdominis
2. m. iliopsoas
3. m. gluteus minimus
4. m. gluteus medius
5. m. gluteus maximus
6. m. sartorius
7. m. obliquus internus abdominis
8. a. iliaca ext.
9. v. iliaca ext.
10. colon sigmoideum
11. vesica urinaria
12. os sacrum
13. os ilium
14. m. obturatorius int.
15. m. obturatorius externus
16. a. femoralis com.
17. v. femoralis com.
18. m. pectineus
19. prostata
20. vesiculi seminales
21. rectum
22. caput femoris
23. lig. capitis femoris
24. colum femoris
25. acetabulum
26. os coccygis
27. m. piriformis
28. m. rectus femoris
29. m. vastus intermedius
30. a. femoralis superfic.
31. a. femoralis prof.
32. m. adductor longus
33. m. adductor brevis
34. m. adductor magnus
35. os pubis
36. os ischii
37. corpus cavernosum
38. corpus spongiosum
39. m. ischiocavernosus
40. m. bulbospongiosus
41. m. sphincter ani ext.)
42. m. levator ani
43. m. sphincter ani int.
44. m. gracilis
45. m. semitendinosus
46. m. transversus perinei superfic. et prof.
47. m. quadratus fem.
48. m. gemelus sup.
49. m. gemelus inf.
51. v. saphena magna
52. v. femor. superfic.
53. testis
54. m. coccygeus
55. lig. sacrospinale
56. trochanter major
57. trochanter minor
58. corpus femoris
59. articulatio sacroiliaca
60. n. ischiadicus
61. n. et vasa obturatoria
62. m. semimembranosus - tendon
63. m. biceps femoris - tendon

29

30

52

51

32

33

44

34

62

45

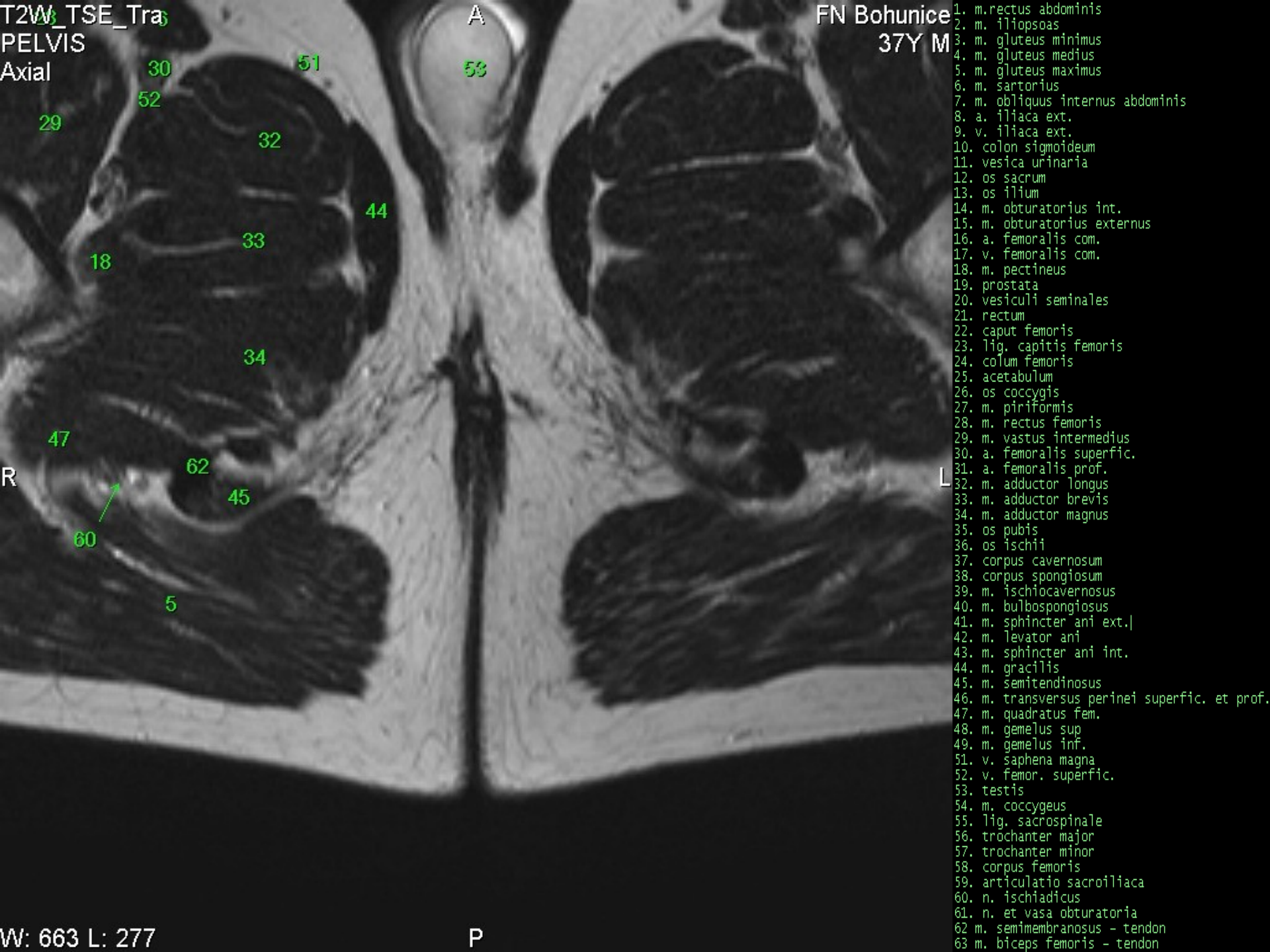
60

5

L

W: 663 L: 277

P



1. m. rectus abdominis
2. m. iliopsoas
3. m. gluteus minimus
4. m. gluteus medius
5. m. gluteus maximus
6. m. sartorius
7. m. obliquus internus abdominis
8. a. iliaca ext.
9. v. iliaca ext.
10. colon sigmoideum
11. vesica urinaria
12. os sacrum
13. os ilium
14. m. obturatorius int.
15. m. obturatorius externus
16. a. femoralis com.
17. v. femoralis com.
18. m. pectineus
19. prostata
20. vesiculi seminales
21. rectum
22. caput femoris
23. lig. capitis femoris
24. colum femoris
25. acetabulum
26. os coccygis
27. m. piriformis
28. m. rectus femoris
29. m. vastus intermedius
30. a. femoralis superfic.
31. a. femoralis prof.
32. m. adductor longus
33. m. adductor brevis
34. m. adductor magnus
35. os pubis
36. os ischii
37. corpus cavernosum
38. corpus spongiosum
39. m. ischiocavernosus
40. m. bulbospongiosus
41. m. sphincter ani ext.)
42. m. levator ani
43. m. sphincter ani int.
44. m. gracilis
45. m. semitendinosus
46. m. transversus perinei superfic. et prof.
47. m. quadratus fem.
48. m. gemelus sup.
49. m. gemelus inf.
51. v. saphena magna
52. v. femor. superfic.
53. testis
54. m. coccygeus
55. lig. sacrospinale
56. trochanter major
57. trochanter minor
58. corpus femoris
59. articulatio sacroiliaca
60. n. ischiadicus
61. n. et vasa obturatoria
- 62 m. semimembranosus - tendon
- 63 m. biceps femoris - tendon

T2W_TSE_Tra

PELVIS

Axial

FN Bohunice

37Y M

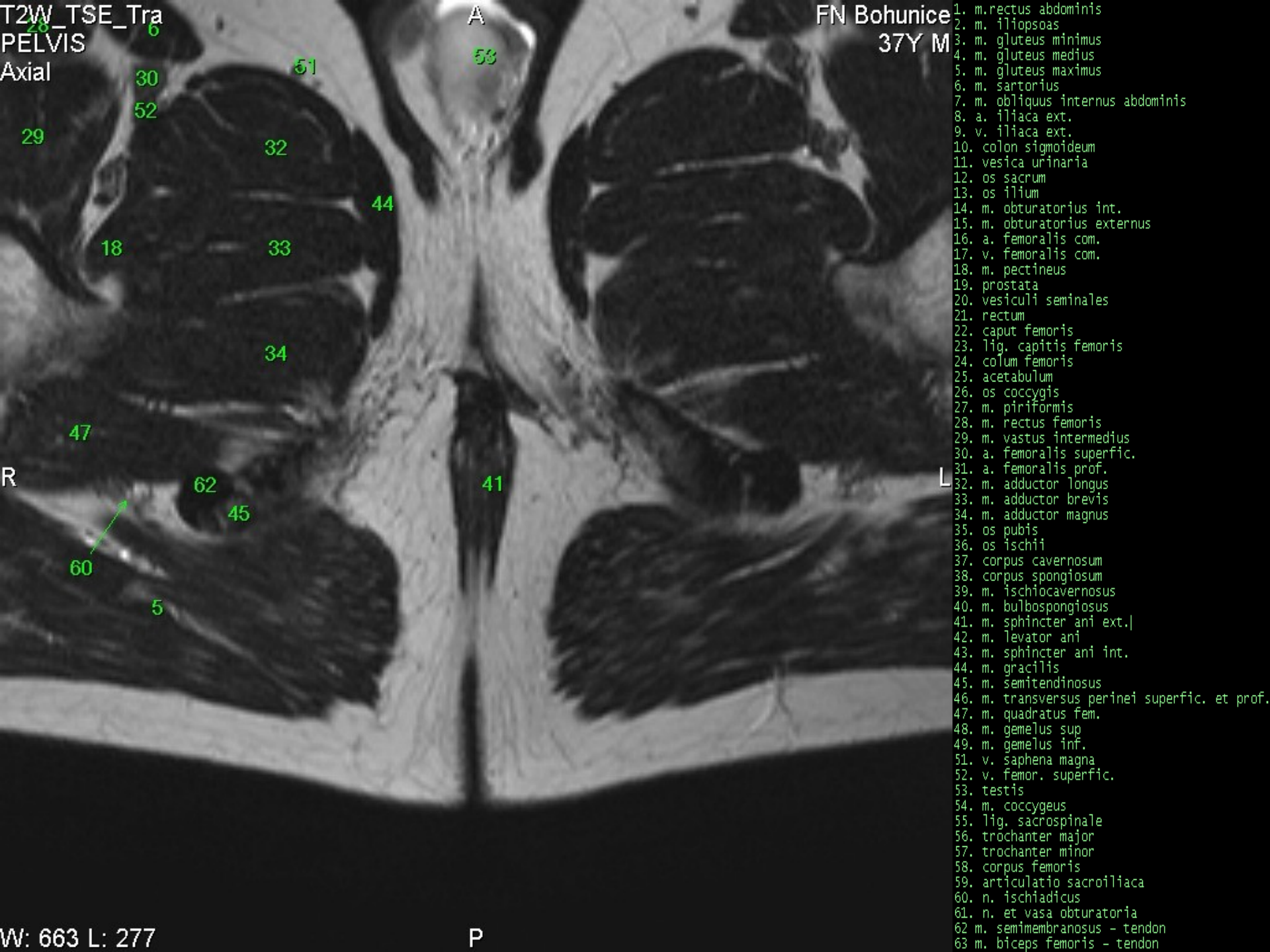
R

L

A

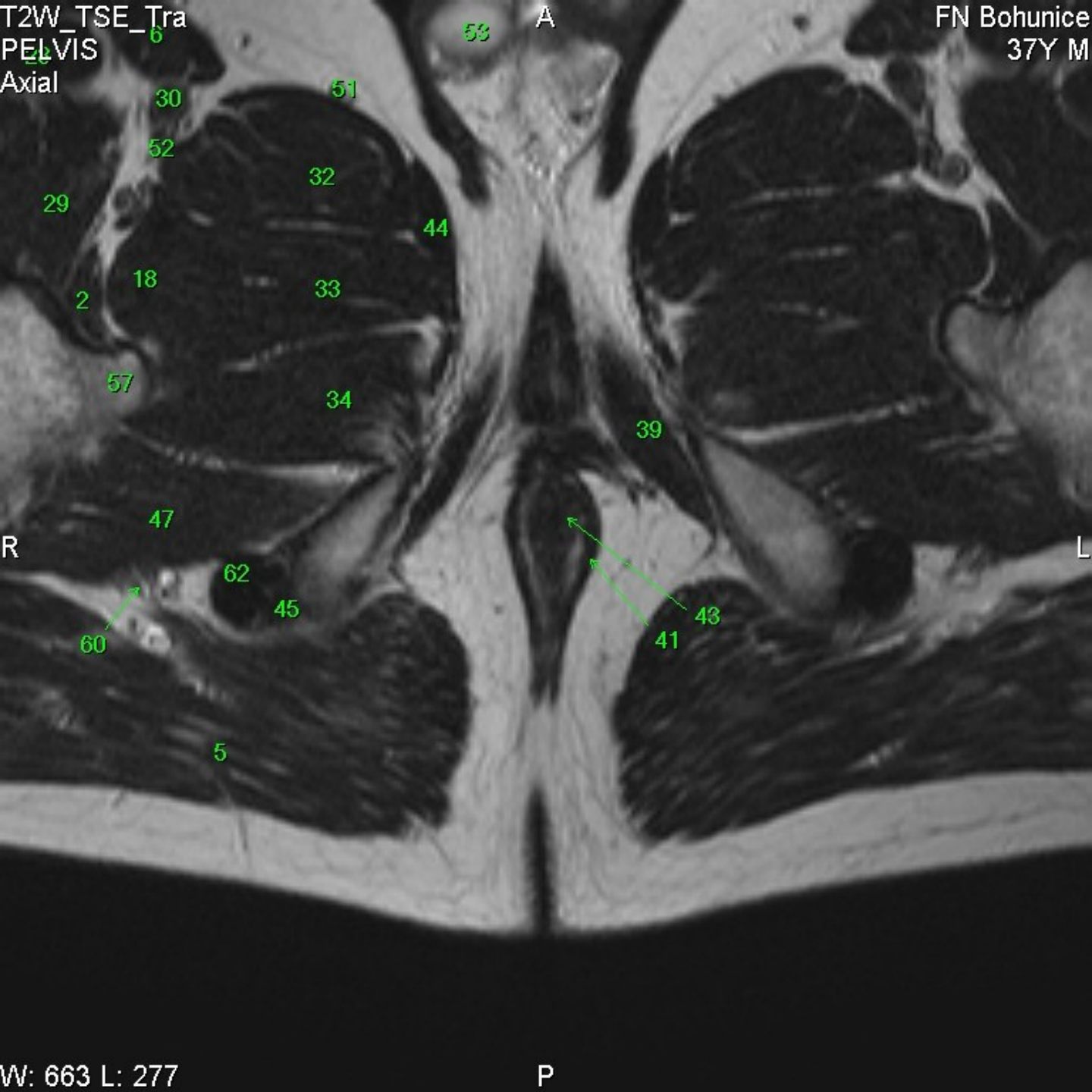
P

WW: 663 L: 277



1. m. rectus abdominis
2. m. iliopsoas
3. m. gluteus minimus
4. m. gluteus medius
5. m. gluteus maximus
6. m. sartorius
7. m. obliquus internus abdominis
8. a. iliaca ext.
9. v. iliaca ext.
10. colon sigmoideum
11. vesica urinaria
12. os sacrum
13. os ilium
14. m. obturatorius int.
15. m. obturatorius externus
16. a. femoralis com.
17. v. femoralis com.
18. m. pectineus
19. prostata
20. vesiculi seminales
21. rectum
22. caput femoris
23. lig. capitis femoris
24. colum femoris
25. acetabulum
26. os coccygis
27. m. piriformis
28. m. rectus femoris
29. m. vastus intermedius
30. a. femoralis superfic.
31. a. femoralis prof.
32. m. adductor longus
33. m. adductor brevis
34. m. adductor magnus
35. os pubis
36. os ischii
37. corpus cavernosum
38. corpus spongiosum
39. m. ischiocavernosus
40. m. bulbospongiosus
41. m. sphincter ani ext.
42. m. levator ani
43. m. sphincter ani int.
44. m. gracilis
45. m. semitendinosus
46. m. transversus perinei superfic. et prof.
47. m. quadratus fem.
48. m. gemelus sup.
49. m. gemelus inf.
51. v. saphena magna
52. v. femor. superfic.
53. testis
54. m. coccygeus
55. lig. sacrospinale
56. trochanter major
57. trochanter minor
58. corpus femoris
59. articulatio sacroiliaca
60. n. ischiadicus
61. n. et vasa obturatoria
- 62 m. semimembranosus - tendon
- 63 m. biceps femoris - tendon

T2W_TSE_Tra
PELVIS
Axial



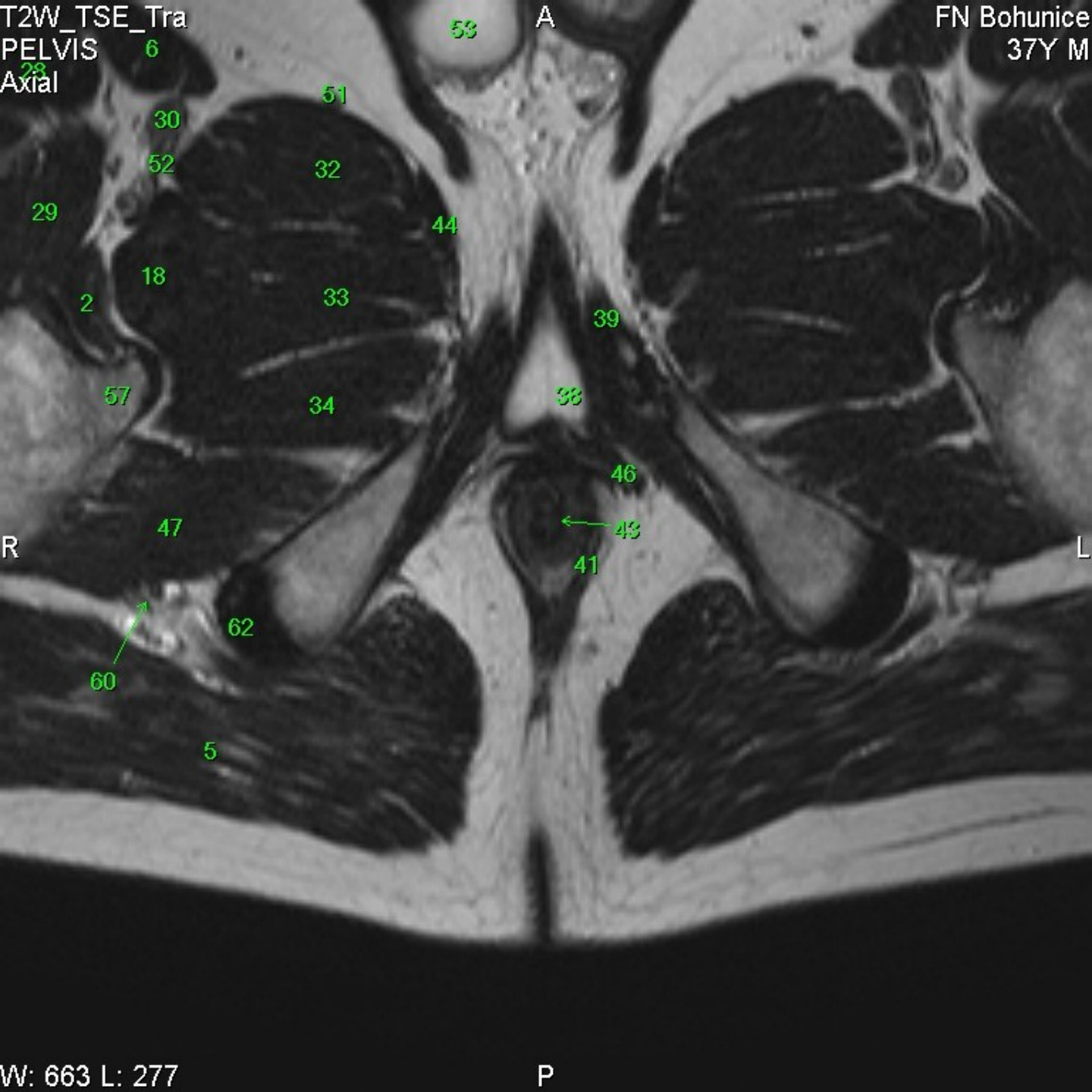FN Bohunic
37Y M

1. m. rectus abdominis
2. m. iliopsoas
3. m. gluteus minimus
4. m. gluteus medius
5. m. gluteus maximus
6. m. sartorius
7. m. obliquus internus abdominis
8. a. iliaca ext.
9. v. iliaca ext.
10. colon sigmoideum
11. vesica urinaria
12. os sacrum
13. os ilium
14. m. obturatorius int.
15. m. obturatorius externus
16. a. femoralis com.
17. v. femoralis com.
18. m. pectineus
19. prostata
20. vesiculi seminales
21. rectum
22. caput femoris
23. lig. capitis femoris
24. colum femoris
25. acetabulum
26. os coccygis
27. m. piriformis
28. m. rectus femoris
29. m. vastus intermedius
30. a. femoralis superfic.
31. a. femoralis prof.
32. m. adductor longus
33. m. adductor brevis
34. m. adductor magnus
35. os pubis
36. os ischii
37. corpus cavernosum
38. corpus spongiosum
39. m. ischiocavernosus
40. m. bulbospongiosus
41. m. sphincter ani ext.)
42. m. levator ani
43. m. sphincter ani int.
44. m. gracilis
45. m. semitendinosus
46. m. transversus perinei superfic. et prof.
47. m. quadratus fem.
48. m. gemelus sup.
49. m. gemelus inf.
51. v. saphena magna
52. v. femor. superfic.
53. testis
54. m. coccygeus
55. lig. sacrospinale
56. trochanter major
57. trochanter minor
58. corpus femoris
59. articulatio sacroiliaca
60. n. ischiadicus
61. n. et vasa obturatoria
62. m. semimembranosus - tendon
63. m. biceps femoris - tendon

WW: 663 L: 277

P

T2W_TSE_Tra
PELVIS
Axial

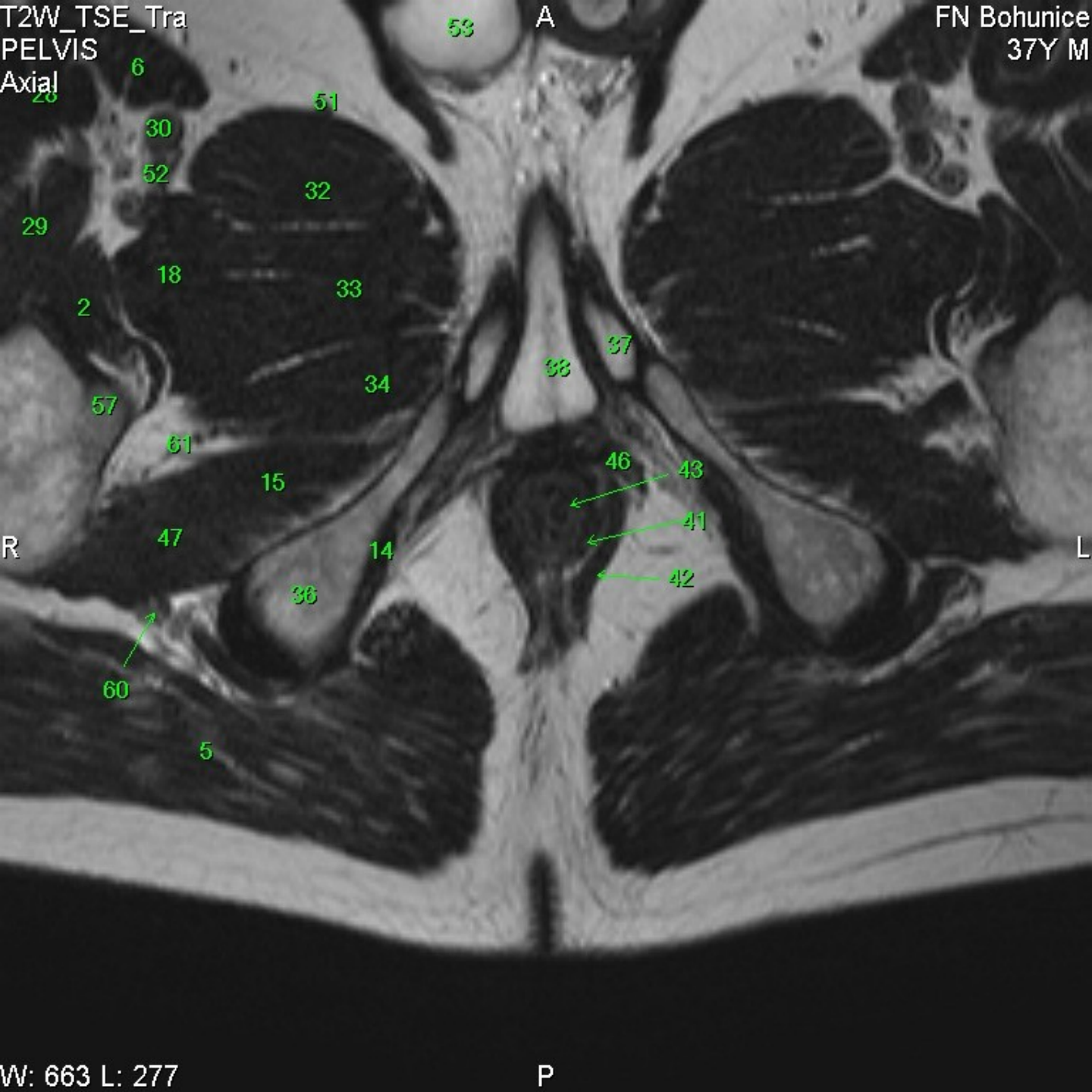


FN Bohunec
37Y M

1. m. rectus abdominis
2. m. iliopsoas
3. m. gluteus minimus
4. m. gluteus medius
5. m. gluteus maximus
6. m. sartorius
7. m. obliquus internus abdominis
8. a. iliaca ext.
9. v. iliaca ext.
10. colon sigmoideum
11. vesica urinaria
12. os sacrum
13. os ilium
14. m. obturatorius int.
15. m. obturatorius externus
16. a. femoralis com.
17. v. femoralis com.
18. m. pectineus
19. prostata
20. vesiculi seminales
21. rectum
22. caput femoris
23. lig. capitis femoris
24. colum femoris
25. acetabulum
26. os coccygis
27. m. piriformis
28. m. rectus femoris
29. m. vastus intermedius
30. a. femoralis superfic.
31. a. femoralis prof.
32. m. adductor longus
33. m. adductor brevis
34. m. adductor magnus
35. os pubis
36. os ischii
37. corpus cavernosum
38. corpus spongiosum
39. m. ischiocavernosus
40. m. bulbospongiosus
41. m. sphincter ani ext.)
42. m. levator ani
43. m. sphincter ani int.
44. m. gracilis
45. m. semitendinosus
46. m. transversus perinei superfic. et prof.
47. m. quadratus fem.
48. m. gemelus sup.
49. m. gemelus inf.
51. v. saphena magna
52. v. femor. superfic.
53. testis
54. m. coccygeus
55. lig. sacrospinale
56. trochanter major
57. trochanter minor
58. corpus femoris
59. articulatio sacroiliaca
60. n. ischiadicus
61. n. et vasa obturatoria
62. m. semimembranosus - tendon
63. m. biceps femoris - tendon

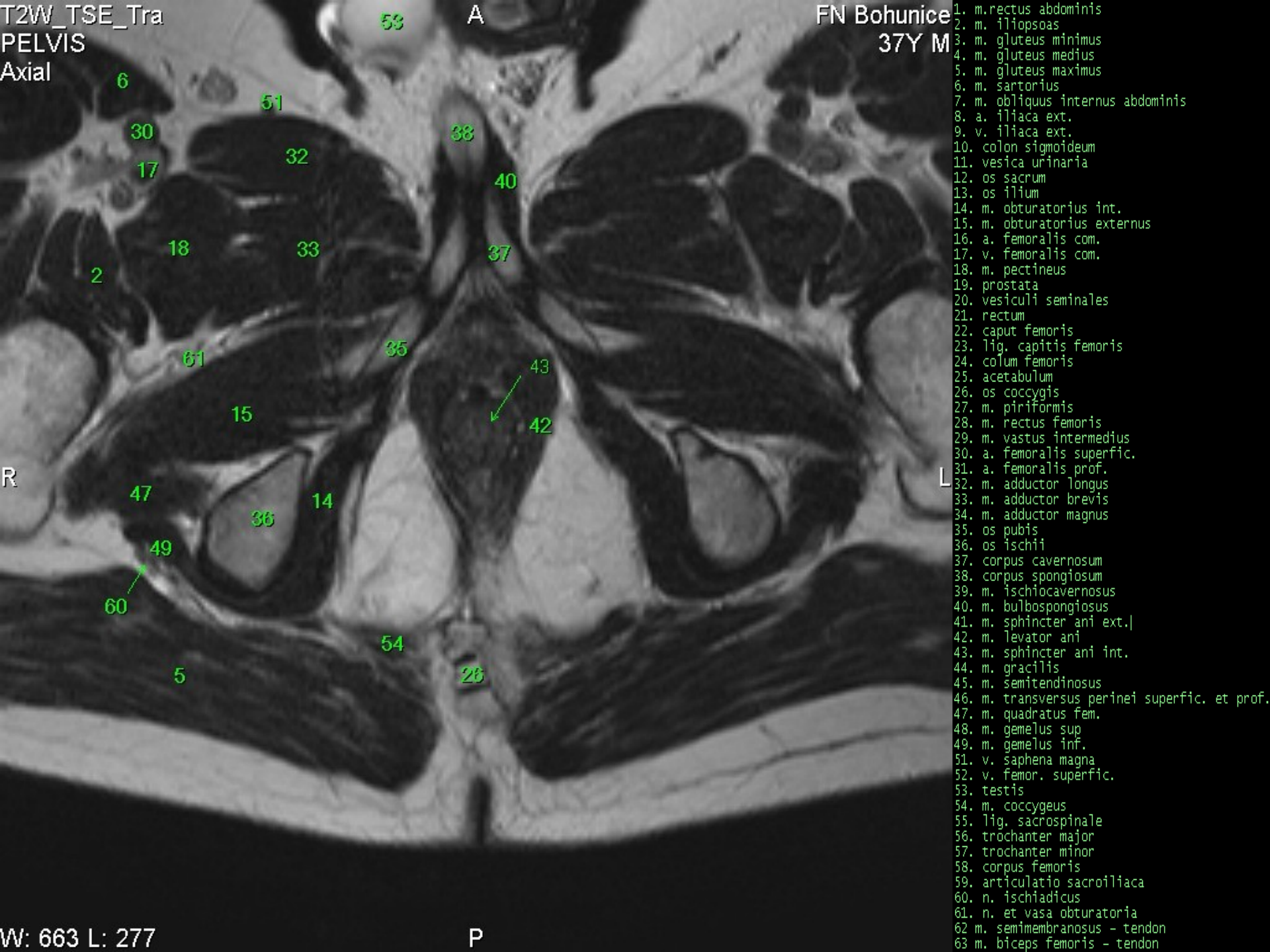
W: 663 L: 277

P

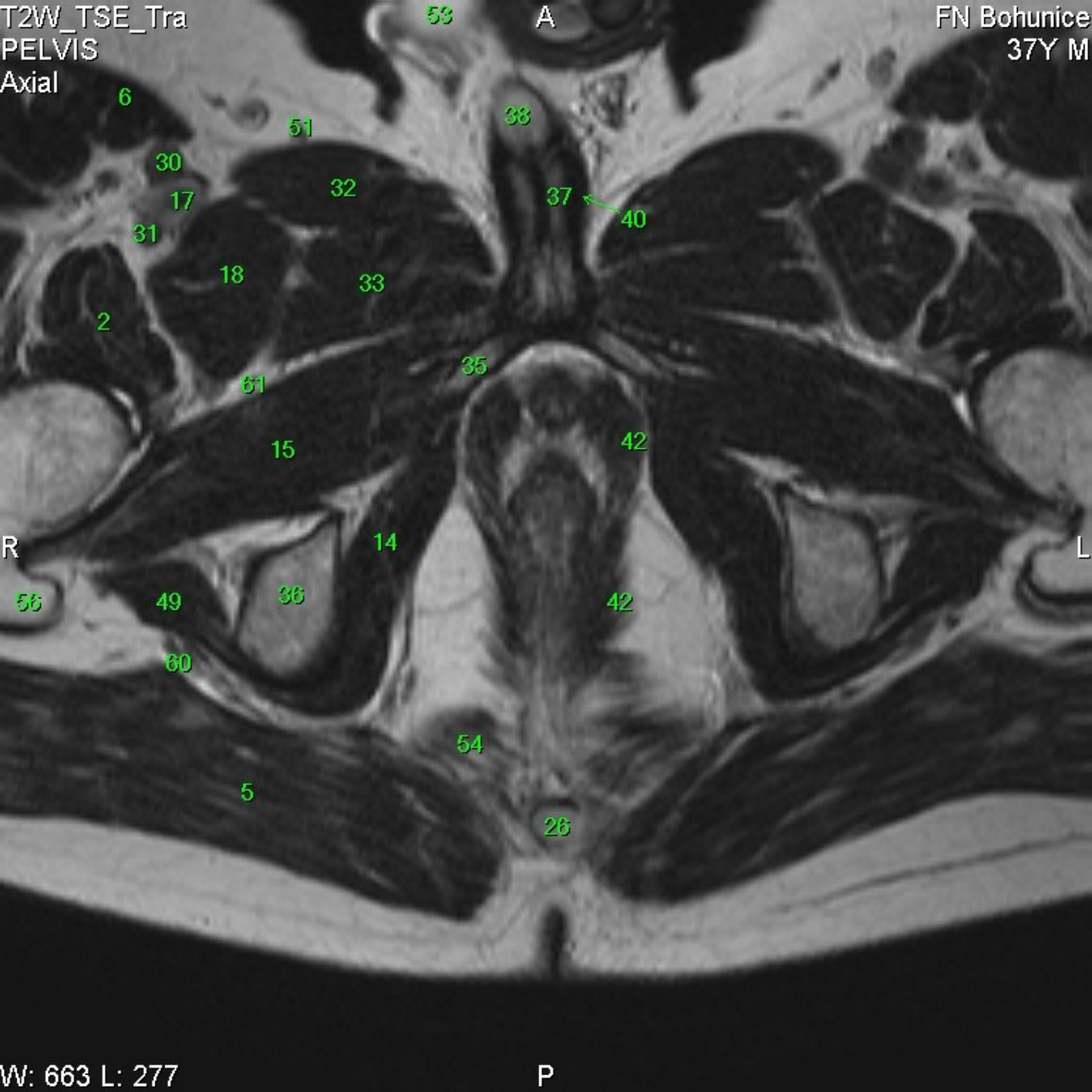


1. m. rectus abdominis
2. m. iliopsoas
3. m. gluteus minimus
4. m. gluteus medius
5. m. gluteus maximus
6. m. sartorius
7. m. obliquus internus abdominis
8. a. iliaca ext.
9. v. iliaca ext.
10. colon sigmoideum
11. vesica urinaria
12. os sacrum
13. os ilium
14. m. obturatorius int.
15. m. obturatorius externus
16. a. femoralis com.
17. v. femoralis com.
18. m. pectineus
19. prostata
20. vesiculi seminales
21. rectum
22. caput femoris
23. lig. capitis femoris
24. colum femoris
25. acetabulum
26. os coccygis
27. m. piriformis
28. m. rectus femoris
29. m. vastus intermedius
30. a. femoralis superfic.
31. a. femoralis prof.
32. m. adductor longus
33. m. adductor brevis
34. m. adductor magnus
35. os pubis
36. os ischii
37. corpus cavernosum
38. corpus spongiosum
39. m. ischiocavernosus
40. m. bulbospongiosus
41. m. sphincter ani ext.)
42. m. levator ani
43. m. sphincter ani int.
44. m. gracilis
45. m. semitendinosus
46. m. transversus perinei superfic. et prof.
47. m. quadratus fem.
48. m. gemelus sup.
49. m. gemelus inf.
51. v. saphena magna
52. v. femor. superfic.
53. testis
54. m. coccygeus
55. lig. sacrospinale
56. trochanter major
57. trochanter minor
58. corpus femoris
59. articulatio sacroiliaca
60. n. ischiadicus
61. n. et vasa obturatoria
62. m. semimembranosus - tendon
63. m. biceps femoris - tendon

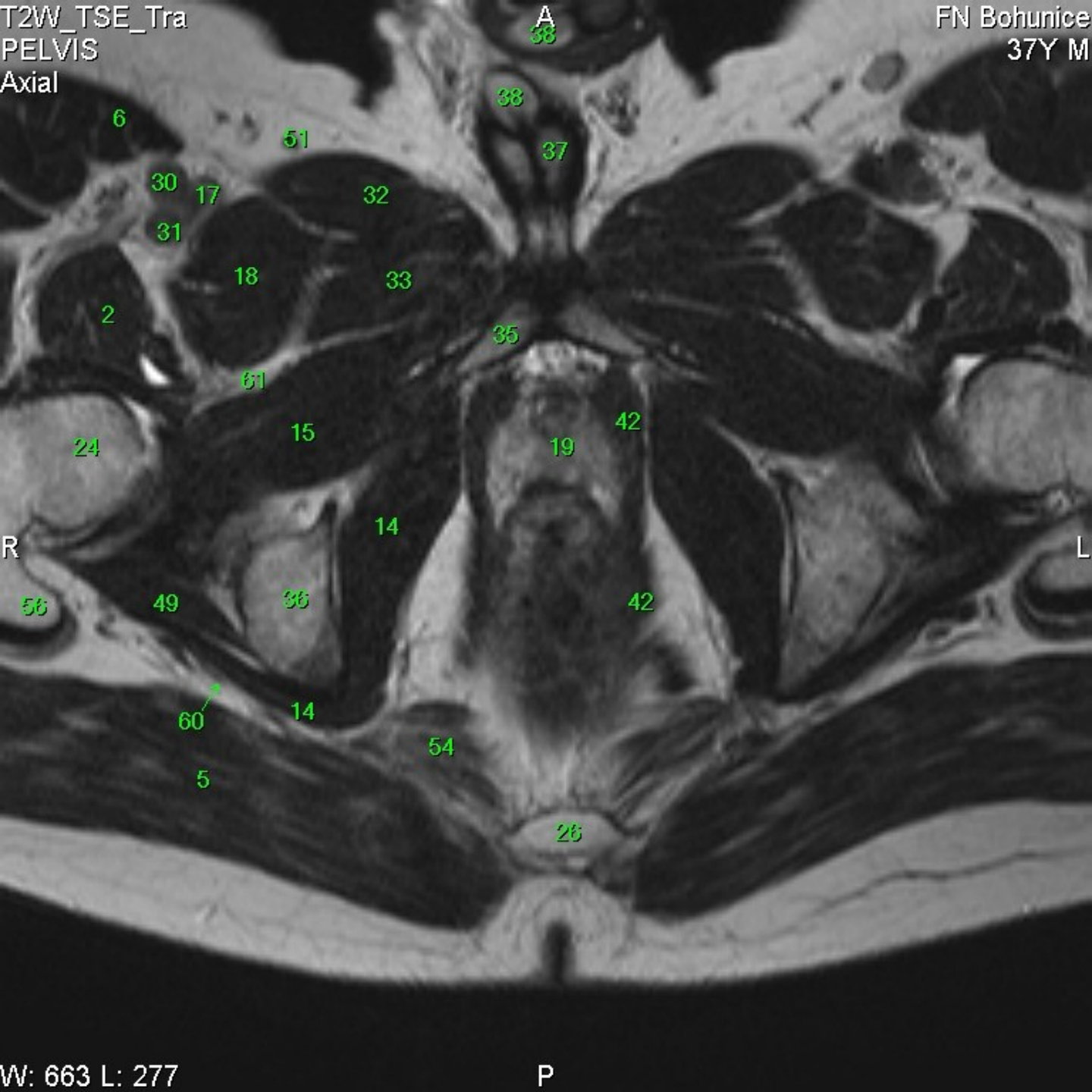1. m. rectus abdominis
2. m. iliopsoas
3. m. gluteus minimus
4. m. gluteus medius
5. m. gluteus maximus
6. m. sartorius
7. m. obliquus internus abdominis
8. a. iliaca ext.
9. v. iliaca ext.
10. colon sigmoideum
11. vesica urinaria
12. os sacrum
13. os ilium
14. m. obturatorius int.
15. m. obturatorius externus
16. a. femoralis com.
17. v. femoralis com.
18. m. pectineus
19. prostata
20. vesiculi seminales
21. rectum
22. caput femoris
23. lig. capitis femoris
24. colum femoris
25. acetabulum
26. os coccygis
27. m. piriformis
28. m. rectus femoris
29. m. vastus intermedius
30. a. femoralis superfic.
31. a. femoralis prof.
32. m. adductor longus
33. m. adductor brevis
34. m. adductor magnus
35. os pubis
36. os ischii
37. corpus cavernosum
38. corpus spongiosum
39. m. ischiocavernosus
40. m. bulbospongiosus
41. m. sphincter ani ext.
42. m. levator ani
43. m. sphincter ani int.
44. m. gracilis
45. m. semitendinosus
46. m. transversus perinei superfic. et prof.
47. m. quadratus fem.
48. m. gemelus sup.
49. m. gemelus inf.
51. v. saphena magna
52. v. femor. superfic.
53. testis
54. m. coccygeus
55. lig. sacrospinale
56. trochanter major
57. trochanter minor
58. corpus femoris
59. articulatio sacroiliaca
60. n. ischiadicus
61. n. et vasa obturatoria
62. m. semimembranosus - tendon
63. m. biceps femoris - tendon



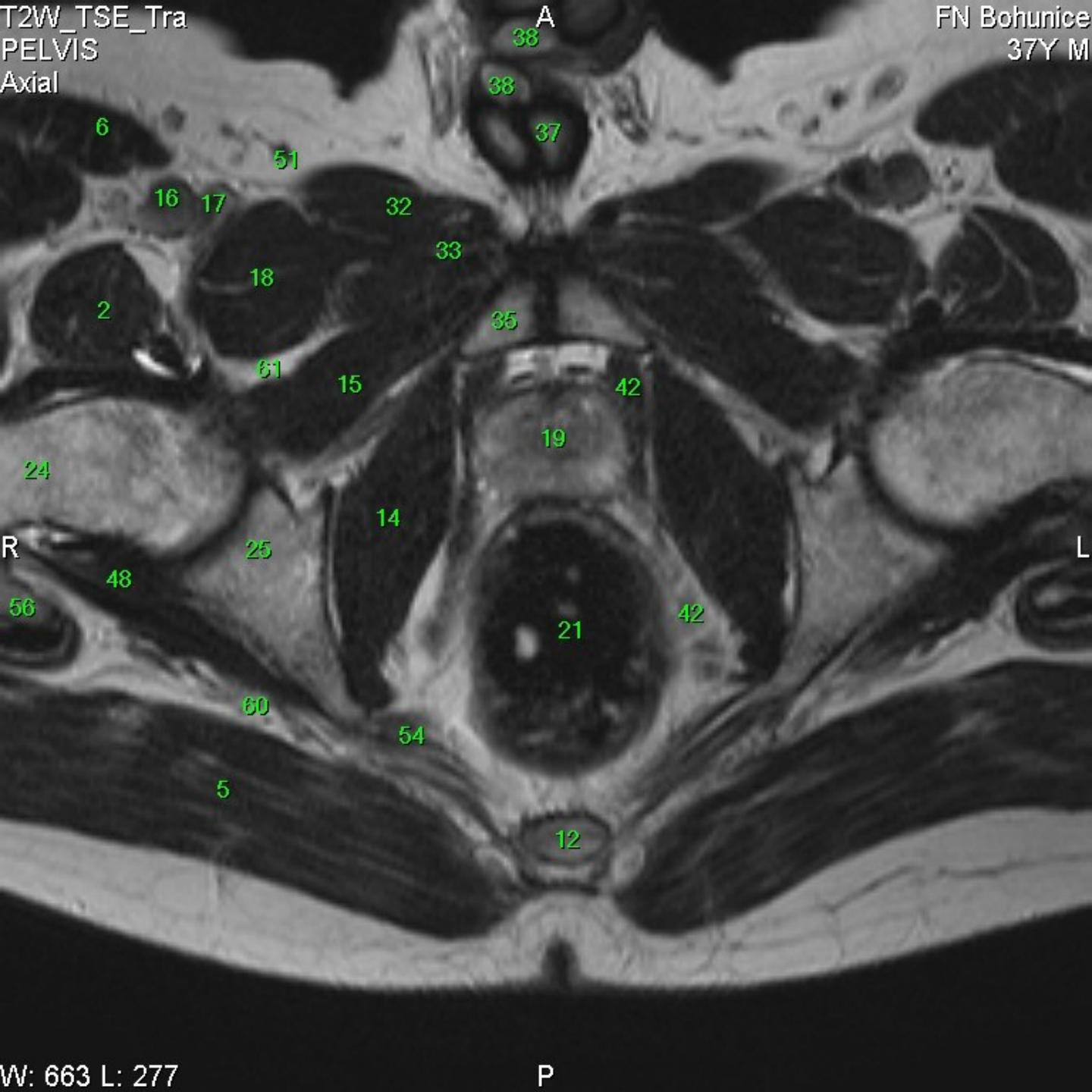
1. m. rectus abdominis
2. m. iliopsoas
3. m. gluteus minimus
4. m. gluteus medius
5. m. gluteus maximus
6. m. sartorius
7. m. obliquus internus abdominis
8. a. iliaca ext.
9. v. iliaca ext.
10. colon sigmoideum
11. vesica urinaria
12. os sacrum
13. os ilium
14. m. obturatorius int.
15. m. obturatorius externus
16. a. femoralis com.
17. v. femoralis com.
18. m. pectineus
19. prostata
20. vesiculi seminales
21. rectum
22. caput femoris
23. lig. capitis femoris
24. colum femoris
25. acetabulum
26. os coccygis
27. m. piriformis
28. m. rectus femoris
29. m. vastus intermedius
30. a. femoralis superfic.
31. a. femoralis prof.
32. m. adductor longus
33. m. adductor brevis
34. m. adductor magnus
35. os pubis
36. os ischii
37. corpus cavernosum
38. corpus spongiosum
39. m. ischiocavernosus
40. m. bulbospongiosus
41. m. sphincter ani ext.)
42. m. levator ani
43. m. sphincter ani int.
44. m. gracilis
45. m. semitendinosus
46. m. transversus perinei superfic. et prof.
47. m. quadratus fem.
48. m. gemelus sup.
49. m. gemelus inf.
51. v. saphena magna
52. v. femor. superfic.
53. testis
54. m. coccygeus
55. lig. sacrospinale
56. trochanter major
57. trochanter minor
58. corpus femoris
59. articulatio sacroiliaca
60. n. ischiadicus
61. n. et vasa obturatoria
62. m. semimembranosus - tendon
63. m. biceps femoris - tendon



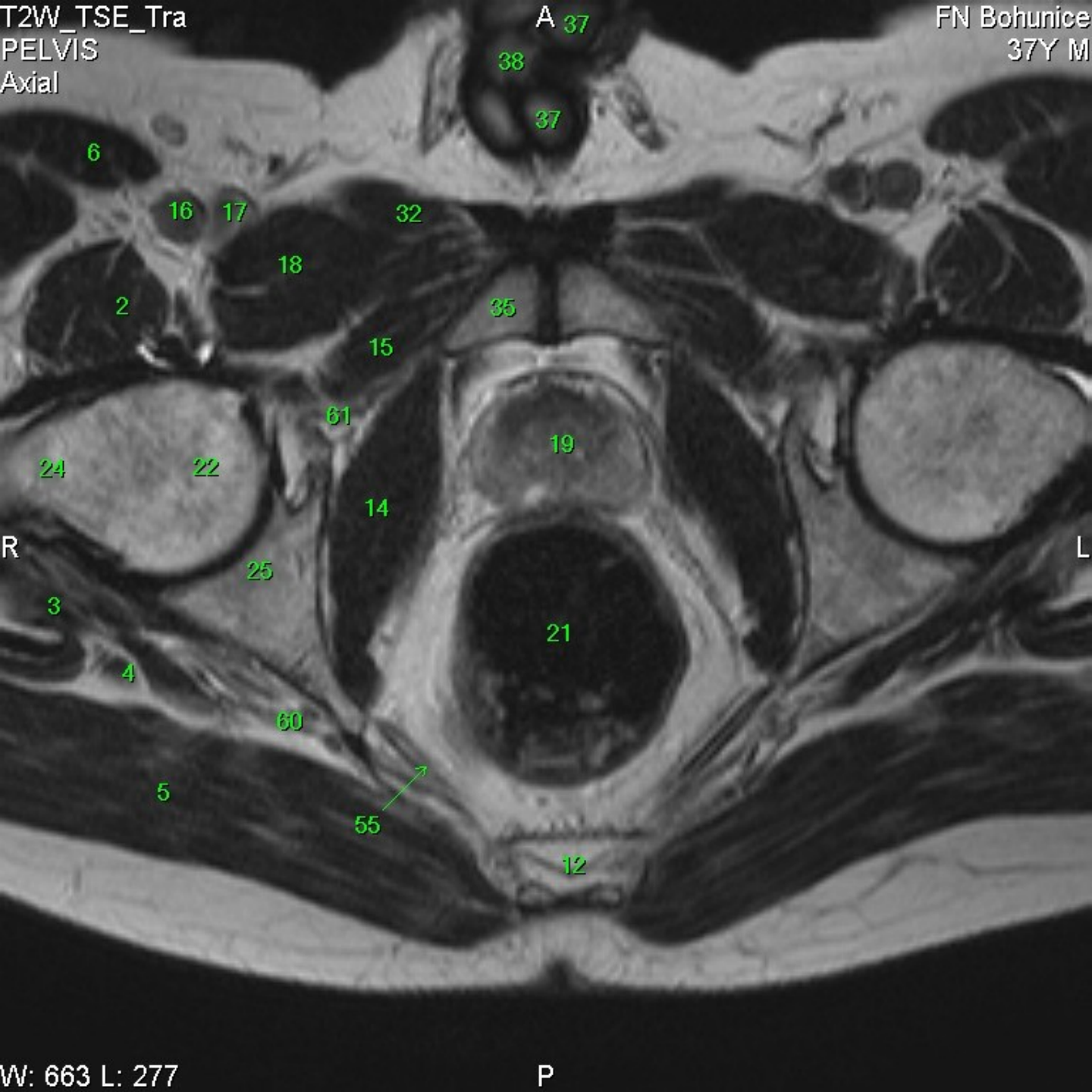
1. m. rectus abdominis
2. m. iliopsoas
3. m. gluteus minimus
4. m. gluteus medius
5. m. gluteus maximus
6. m. sartorius
7. m. obliquus internus abdominis
8. a. iliaca ext.
9. v. iliaca ext.
10. colon sigmoideum
11. vesica urinaria
12. os sacrum
13. os ilium
14. m. obturatorius int.
15. m. obturatorius externus
16. a. femoralis com.
17. v. femoralis com.
18. m. pectineus
19. prostata
20. vesiculi seminales
21. rectum
22. caput femoris
23. lig. capitis femoris
24. colum femoris
25. acetabulum
26. os coccygis
27. m. piriformis
28. m. rectus femoris
29. m. vastus intermedius
30. a. femoralis superfic.
31. a. femoralis prof.
32. m. adductor longus
33. m. adductor brevis
34. m. adductor magnus
35. os pubis
36. os ischii
37. corpus cavernosum
38. corpus spongiosum
39. m. ischiocavernosus
40. m. bulbospongiosus
41. m. sphincter ani ext.
42. m. levator ani
43. m. sphincter ani int.
44. m. gracilis
45. m. semitendinosus
46. m. transversus perinei superfic. et prof.
47. m. quadratus fem.
48. m. gemelus sup.
49. m. gemelus inf.
51. v. saphena magna
52. v. femor. superfic.
53. testis
54. m. coccygeus
55. lig. sacrospinale
56. trochanter major
57. trochanter minor
58. corpus femoris
59. articulatio sacroiliaca
60. n. ischiadicus
61. n. et vasa obturatoria
62. m. semimembranosus - tendon
63. m. biceps femoris - tendon



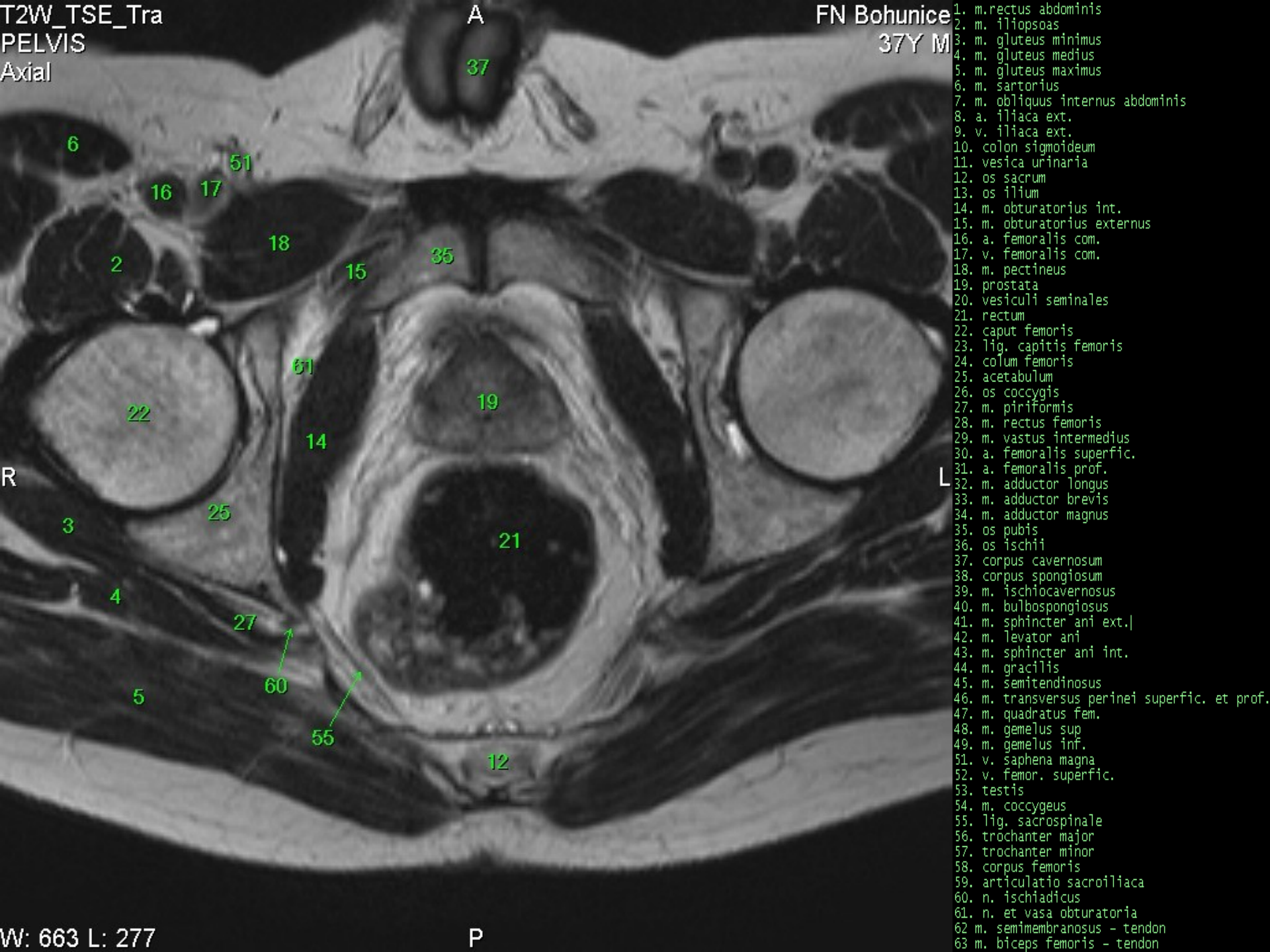
1. m. rectus abdominis
2. m. iliopsoas
3. m. gluteus minimus
4. m. gluteus medius
5. m. gluteus maximus
6. m. sartorius
7. m. obliquus internus abdominis
8. a. iliaca ext.
9. v. iliaca ext.
10. colon sigmoideum
11. vesica urinaria
12. os sacrum
13. os ilium
14. m. obturatorius int.
15. m. obturatorius externus
16. a. femoralis com.
17. v. femoralis com.
18. m. pectineus
19. prostata
20. vesiculi seminales
21. rectum
22. caput femoris
23. lig. capitis femoris
24. colum femoris
25. acetabulum
26. os coccygis
27. m. piriformis
28. m. rectus femoris
29. m. vastus intermedius
30. a. femoralis superfic.
31. a. femoralis prof.
32. m. adductor longus
33. m. adductor brevis
34. m. adductor magnus
35. os pubis
36. os ischii
37. corpus cavernosum
38. corpus spongiosum
39. m. ischiocavernosus
40. m. bulbospongiosus
41. m. sphincter ani ext. |
42. m. levator ani
43. m. sphincter ani int.
44. m. gracilis
45. m. semitendinosus
46. m. transversus perinei superfic. et prof.
47. m. quadratus fem.
48. m. gemelus sup.
49. m. gemelus inf.
51. v. saphena magna
52. v. femor. superfic.
53. testis
54. m. coccygeus
55. lig. sacrospinale
56. trochanter major
57. trochanter minor
58. corpus femoris
59. articulatio sacroiliaca
60. n. ischiadicus
61. n. et vasa obturatoria
62. m. semimembranosus - tendon
63. m. biceps femoris - tendon



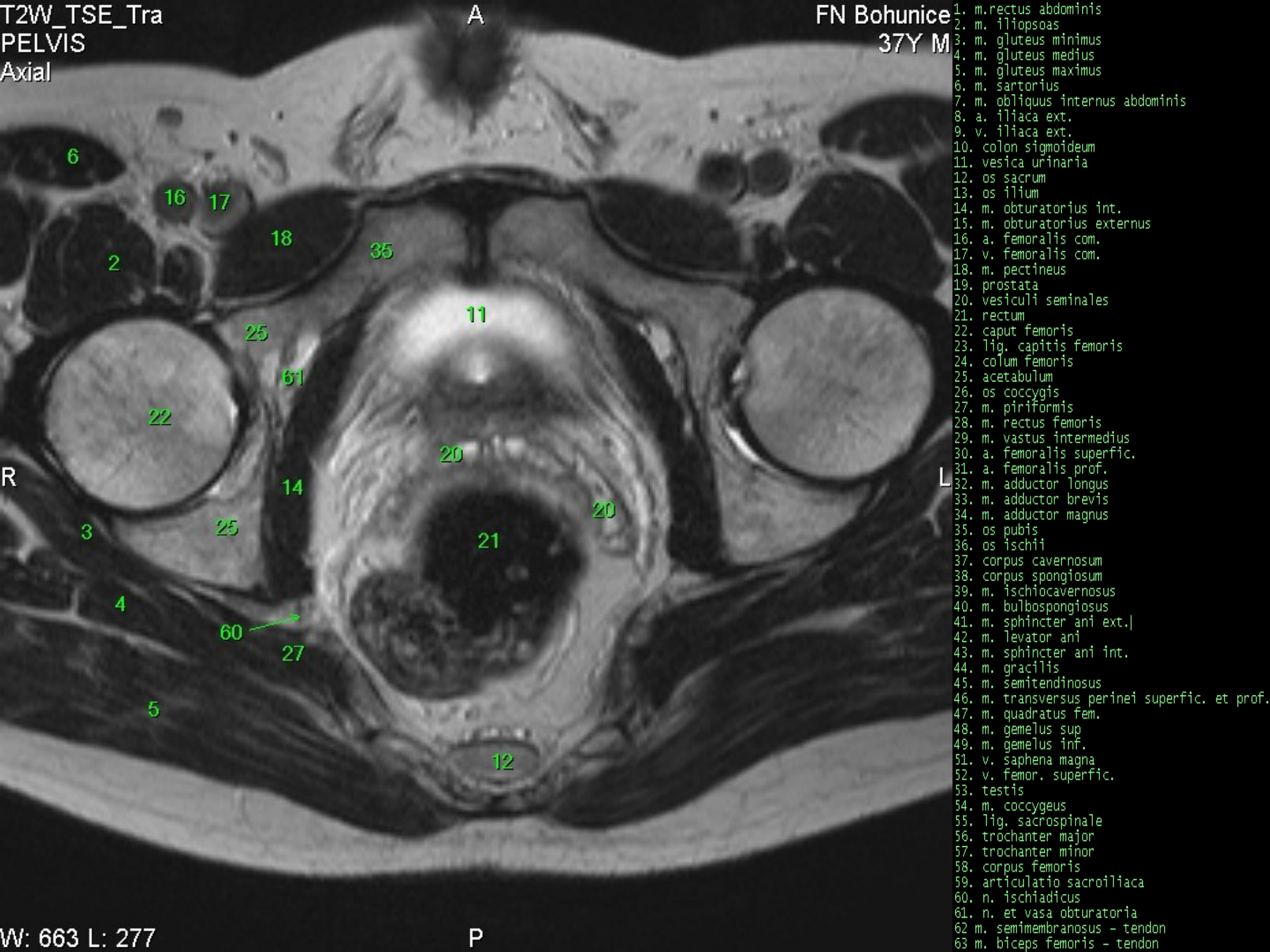
1. m. rectus abdominis
2. m. iliopsoas
3. m. gluteus minimus
4. m. gluteus medius
5. m. gluteus maximus
6. m. sartorius
7. m. obliquus internus abdominis
8. a. iliaca ext.
9. v. iliaca ext.
10. colon sigmoideum
11. vesica urinaria
12. os sacrum
13. os ilium
14. m. obturatorius int.
15. m. obturatorius externus
16. a. femoralis com.
17. v. femoralis com.
18. m. pectineus
19. prostata
20. vesiculi seminales
21. rectum
22. caput femoris
23. lig. capitis femoris
24. colum femoris
25. acetabulum
26. os coccygis
27. m. piriformis
28. m. rectus femoris
29. m. vastus intermedius
30. a. femoralis superfic.
31. a. femoralis prof.
32. m. adductor longus
33. m. adductor brevis
34. m. adductor magnus
35. os pubis
36. os ischii
37. corpus cavernosum
38. corpus spongiosum
39. m. ischiocavernosus
40. m. bulbospongiosus
41. m. sphincter ani ext.
42. m. levator ani
43. m. sphincter ani int.
44. m. gracilis
45. m. semitendinosus
46. m. transversus perinei superfic. et prof.
47. m. quadratus fem.
48. m. gemelus sup.
49. m. gemelus inf.
51. v. saphena magna
52. v. femor. superfic.
53. testis
54. m. coccygeus
55. lig. sacrospinale
56. trochanter major
57. trochanter minor
58. corpus femoris
59. articulatio sacroiliaca
60. n. ischiadicus
61. n. et vasa obturatoria
62. m. semimembranosus - tendon
63. m. biceps femoris - tendon



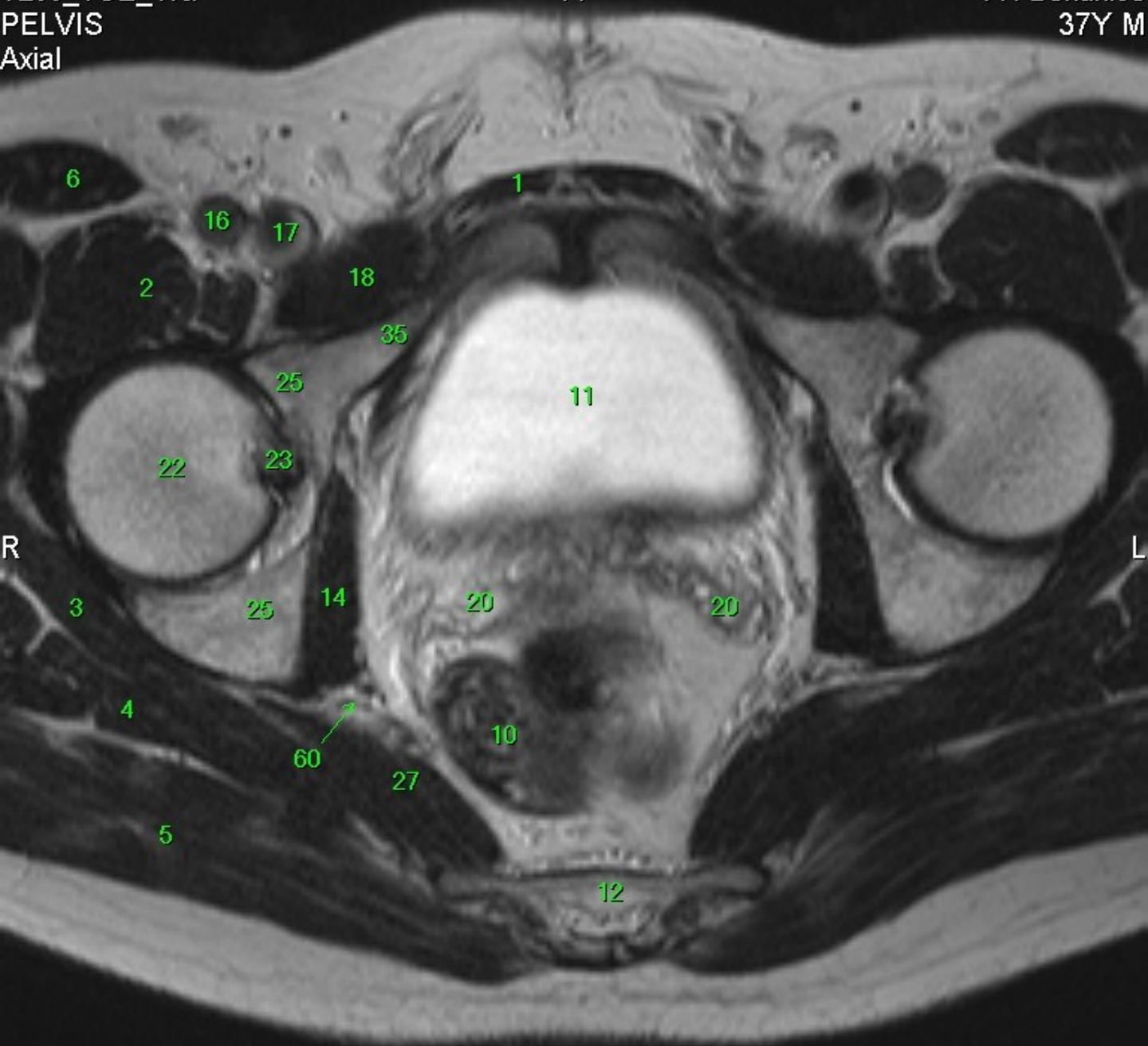
1. m. rectus abdominis
2. m. iliopsoas
3. m. gluteus minimus
4. m. gluteus medius
5. m. gluteus maximus
6. m. sartorius
7. m. obliquus internus abdominis
8. a. iliaca ext.
9. v. iliaca ext.
10. colon sigmoideum
11. vesica urinaria
12. os sacrum
13. os ilium
14. m. obturatorius int.
15. m. obturatorius externus
16. a. femoralis com.
17. v. femoralis com.
18. m. pectineus
19. prostata
20. vesiculi seminales
21. rectum
22. caput femoris
23. lig. capitis femoris
24. colum femoris
25. acetabulum
26. os coccygis
27. m. piriformis
28. m. rectus femoris
29. m. vastus intermedius
30. a. femoralis superfic.
31. a. femoralis prof.
32. m. adductor longus
33. m. adductor brevis
34. m. adductor magnus
35. os pubis
36. os ischii
37. corpus cavernosum
38. corpus spongiosum
39. m. ischiocavernosus
40. m. bulbospongiosus
41. m. sphincter ani ext.)
42. m. levator ani
43. m. sphincter ani int.
44. m. gracilis
45. m. semitendinosus
46. m. transversus perinei superfic. et prof.
47. m. quadratus fem.
48. m. gemelus sup.
49. m. gemelus inf.
51. v. saphena magna
52. v. femor. superfic.
53. testis
54. m. coccygeus
55. lig. sacrospinale
56. trochanter major
57. trochanter minor
58. corpus femoris
59. articulatio sacroiliaca
60. n. ischiadicus
61. n. et vasa obturatoria
62. m. semimembranosus - tendon
63. m. biceps femoris - tendon



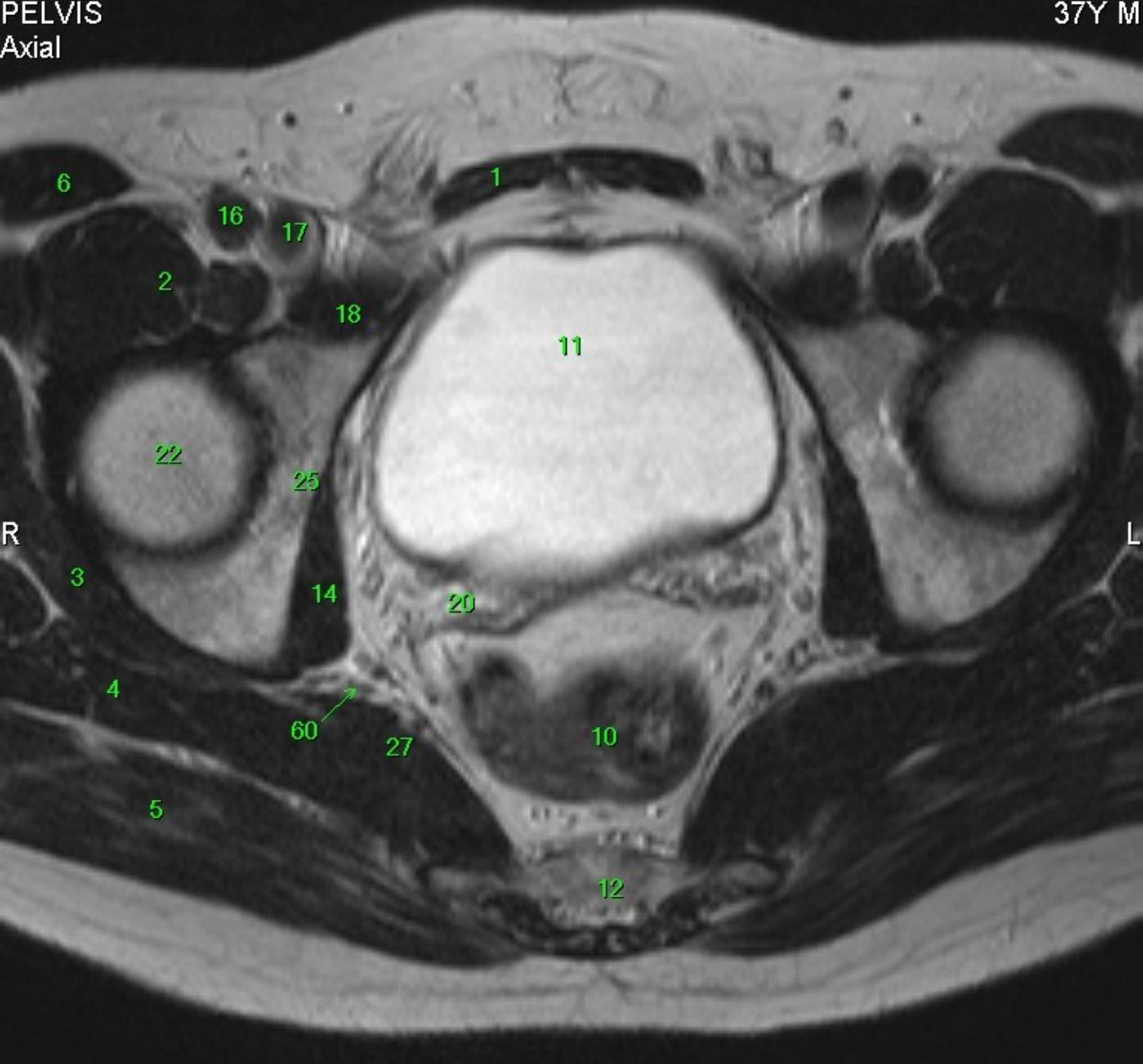
1. m. rectus abdominis
2. m. iliopsoas
3. m. gluteus minimus
4. m. gluteus medius
5. m. gluteus maximus
6. m. sartorius
7. m. obliquus internus abdominis
8. a. iliaca ext.
9. v. iliaca ext.
10. colon sigmoideum
11. vesica urinaria
12. os sacrum
13. os ilium
14. m. obturatorius int.
15. m. obturatorius externus
16. a. femoralis com.
17. v. femoralis com.
18. m. pectineus
19. prostata
20. vesiculi seminales
21. rectum
22. caput femoris
23. lig. capitis femoris
24. colum femoris
25. acetabulum
26. os coccygis
27. m. piriformis
28. m. rectus femoris
29. m. vastus intermedius
30. a. femoralis superfic.
31. a. femoralis prof.
32. m. adductor longus
33. m. adductor brevis
34. m. adductor magnus
35. os pubis
36. os ischii
37. corpus cavernosum
38. corpus spongiosum
39. m. ischiocavernosus
40. m. bulbospongiosus
41. m. sphincter ani ext.
42. m. levator ani
43. m. sphincter ani int.
44. m. gracilis
45. m. semitendinosus
46. m. transversus perinei superfic. et prof.
47. m. quadratus fem.
48. m. gemelus sup.
49. m. gemelus inf.
51. v. saphena magna
52. v. femor. superfic.
53. testis
54. m. coccygeus
55. lig. sacrospinale
56. trochanter major
57. trochanter minor
58. corpus femoris
59. articulatio sacroiliaca
60. n. ischiadicus
61. n. et vasa obturatoria
62. m. semimembranosus - tendon
63. m. biceps femoris - tendon



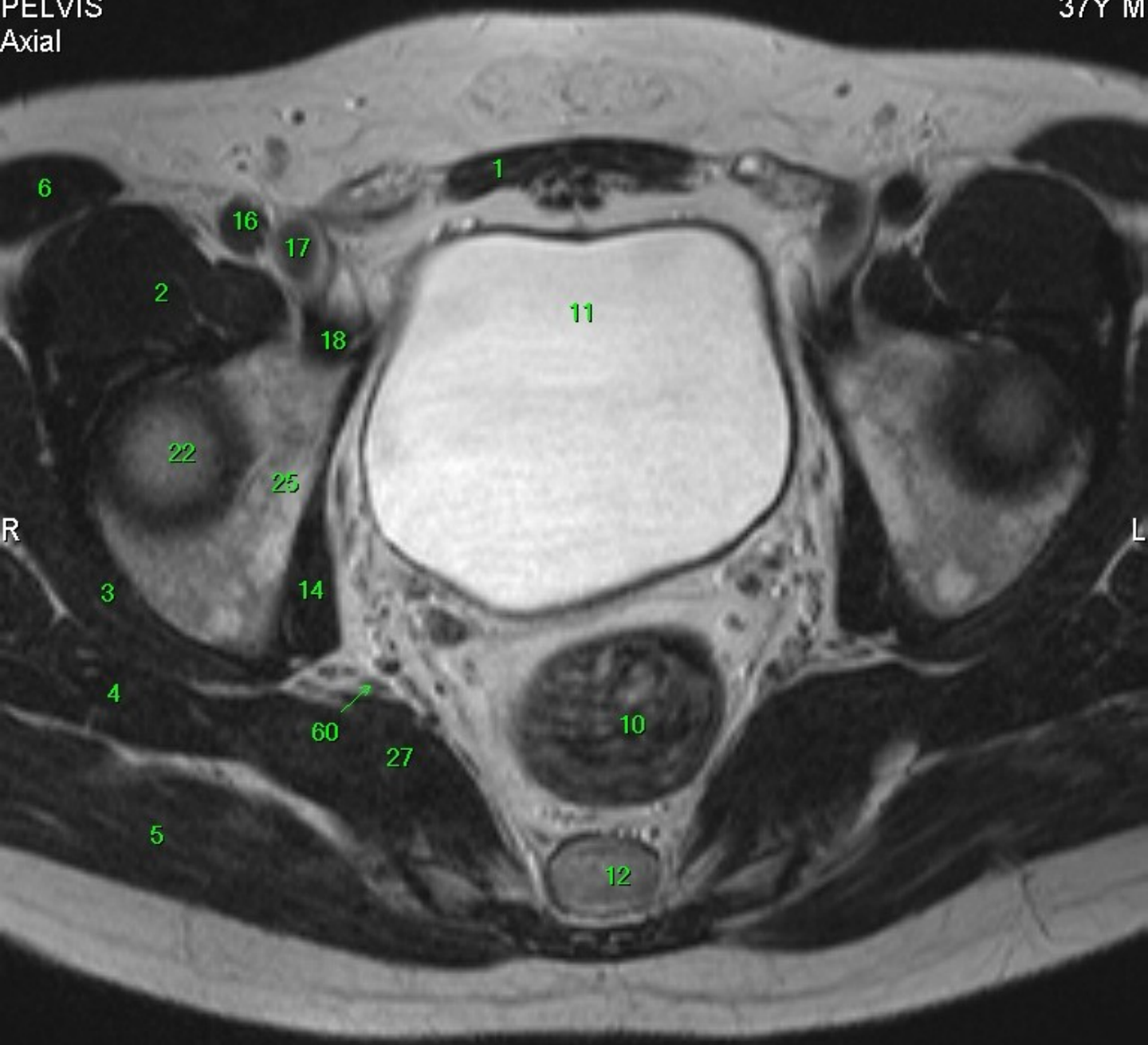
1. m. rectus abdominis
2. m. iliopsoas
3. m. gluteus minimus
4. m. gluteus medius
5. m. gluteus maximus
6. m. sartorius
7. m. obliquus internus abdominis
8. a. iliaca ext.
9. v. iliaca ext.
10. colon sigmoideum
11. vesica urinaria
12. os sacrum
13. os ilium
14. m. obturatorius int.
15. m. obturatorius externus
16. a. femoralis com.
17. v. femoralis com.
18. m. pectineus
19. prostata
20. vesiculi seminales
21. rectum
22. caput femoris
23. lig. capitis femoris
24. colum femoris
25. acetabulum
26. os coccygis
27. m. piriformis
28. m. rectus femoris
29. m. vastus intermedius
30. a. femoralis superfic.
31. a. femoralis prof.
32. m. adductor longus
33. m. adductor brevis
34. m. adductor magnus
35. os pubis
36. os ischii
37. corpus cavernosum
38. corpus spongiosum
39. m. ischiocavernosus
40. m. bulbospongiosus
41. m. sphincter ani ext.)
42. m. levator ani
43. m. sphincter ani int.
44. m. gracilis
45. m. semitendinosus
46. m. transversus perinei superfic. et prof.
47. m. quadratus fem.
48. m. gemelus sup.
49. m. gemelus inf.
51. v. saphena magna
52. v. femor. superfic.
53. testis
54. m. coccygeus
55. lig. sacrospinale
56. trochanter major
57. trochanter minor
58. corpus femoris
59. articulatio sacroiliaca
60. n. ischiadicus
61. n. et vasa obturatoria
62. m. semimembranosus - tendon
63. m. biceps femoris - tendon



1. m. rectus abdominis
2. m. iliopsoas
3. m. gluteus minimus
4. m. gluteus medius
5. m. gluteus maximus
6. m. sartorius
7. m. obliquus internus abdominis
8. a. iliaca ext.
9. v. iliaca ext.
10. colon sigmoideum
11. vesica urinaria
12. os sacrum
13. os ilium
14. m. obturatorius int.
15. m. obturatorius externus
16. a. femoralis com.
17. v. femoralis com.
18. m. pectineus
19. prostata
20. vesiculi seminales
21. rectum
22. caput femoris
23. lig. capitis femoris
24. colum femoris
25. acetabulum
26. os coccygis
27. m. piriformis
28. m. rectus femoris
29. m. vastus intermedius
30. a. femoralis superfic.
31. a. femoralis prof.
32. m. adductor longus
33. m. adductor brevis
34. m. adductor magnus
35. os pubis
36. os ischii
37. corpus cavernosum
38. corpus spongiosum
39. m. ischiocavernosus
40. m. bulbospongiosus
41. m. sphincter ani ext.)
42. m. levator ani
43. m. sphincter ani int.
44. m. gracilis
45. m. semitendinosus
46. m. transversus perinei superfic. et prof.
47. m. quadratus fem.
48. m. gemelus sup.
49. m. gemelus inf.
51. v. saphena magna
52. v. femor. superfic.
53. testis
54. m. coccygeus
55. lig. sacrospinale
56. trochanter major
57. trochanter minor
58. corpus femoris
59. articulatio sacroiliaca
60. n. ischiadicus
61. n. et vasa obturatoria
62. m. semimembranosus - tendon
63. m. biceps femoris - tendon



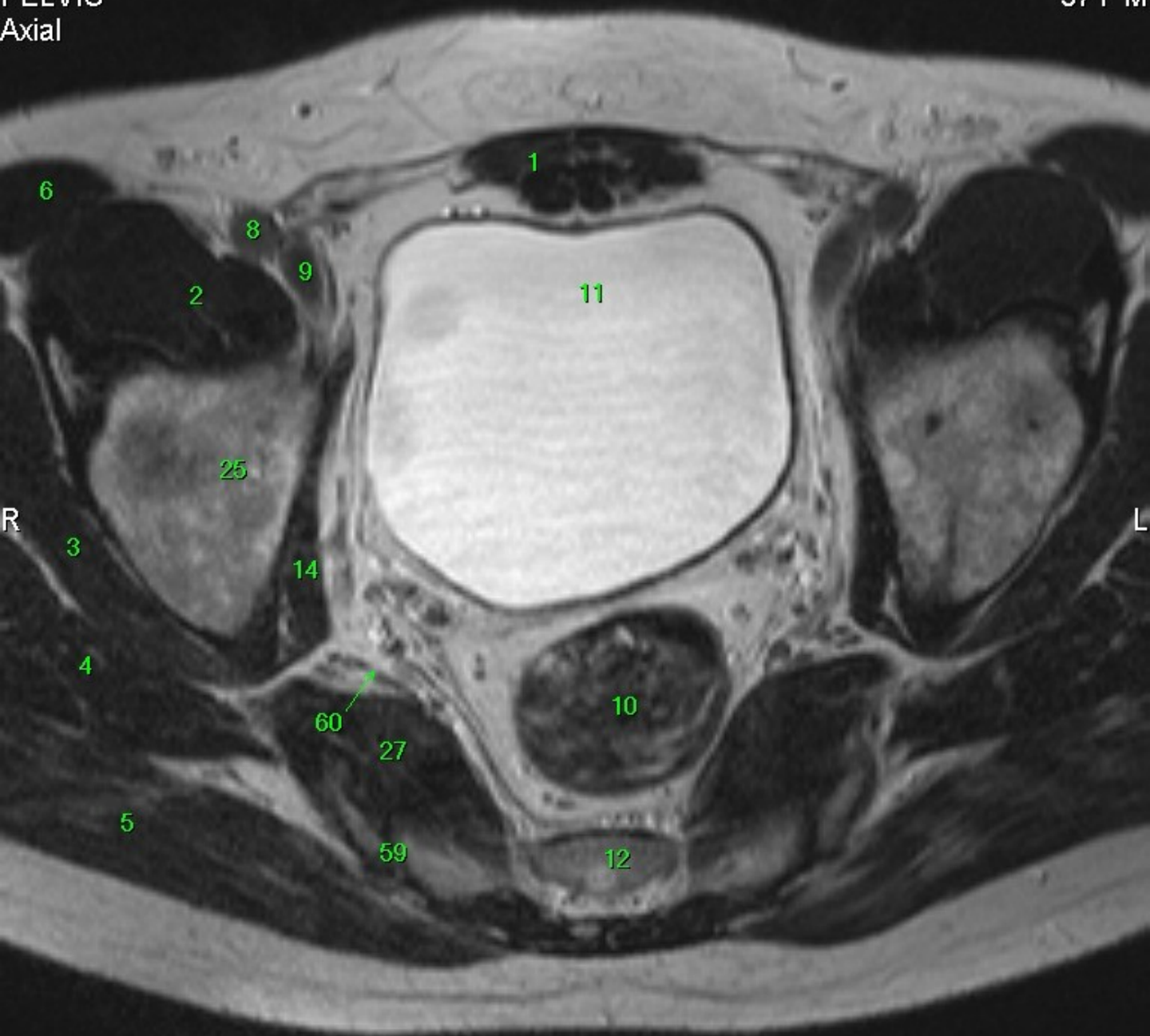
1. m. rectus abdominis
2. m. iliopsoas
3. m. gluteus minimus
4. m. gluteus medius
5. m. gluteus maximus
6. m. sartorius
7. m. obliquus internus abdominis
8. a. iliaca ext.
9. v. iliaca ext.
10. colon sigmoideum
11. vesica urinaria
12. os sacrum
13. os ilium
14. m. obturatorius int.
15. m. obturatorius externus
16. a. femoralis com.
17. v. femoralis com.
18. m. pectineus
19. prostata
20. vesiculi seminales
21. rectum
22. caput femoris
23. lig. capitis femoris
24. colum femoris
25. acetabulum
26. os coccygis
27. m. piriformis
28. m. rectus femoris
29. m. vastus intermedius
30. a. femoralis superfic.
31. a. femoralis prof.
32. m. adductor longus
33. m. adductor brevis
34. m. adductor magnus
35. os pubis
36. os ischii
37. corpus cavernosum
38. corpus spongiosum
39. m. ischiocavernosus
40. m. bulbospongiosus
41. m. sphincter ani ext.
42. m. levator ani
43. m. sphincter ani int.
44. m. gracilis
45. m. semitendinosus
46. m. transversus perinei superfic. et prof.
47. m. quadratus fem.
48. m. gemelus sup.
49. m. gemelus inf.
51. v. saphena magna
52. v. femor. superfic.
53. testis
54. m. coccygeus
55. lig. sacrospinale
56. trochanter major
57. trochanter minor
58. corpus femoris
59. articulatio sacroiliaca
60. n. ischiadicus
61. n. et vasa obturatoria
62. m. semimembranosus - tendon
63. m. biceps femoris - tendon



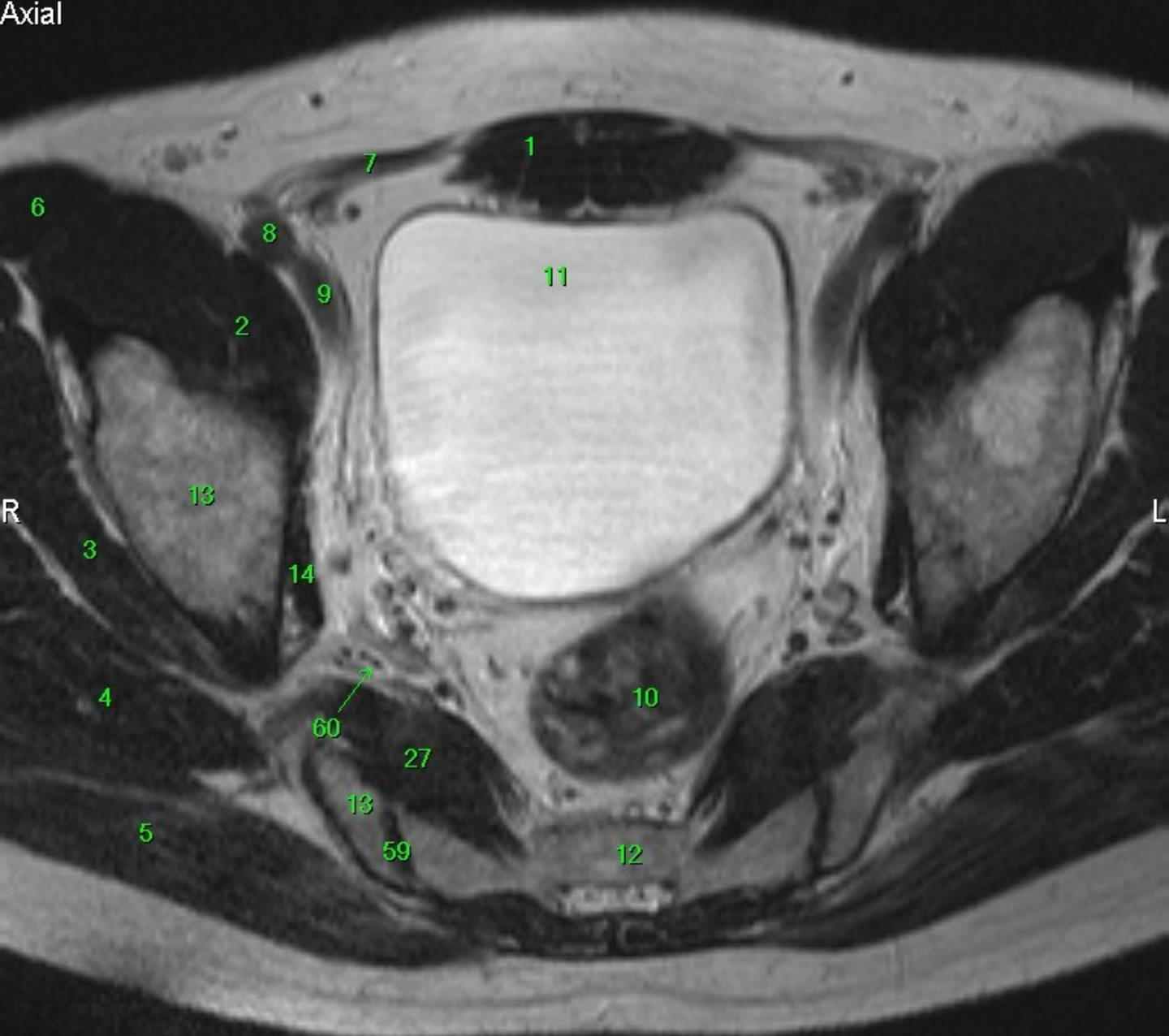
1. m. rectus abdominis
2. m. iliopsoas
3. m. gluteus minimus
4. m. gluteus medius
5. m. gluteus maximus
6. m. sartorius
7. m. obliquus internus abdominis
8. a. iliaca ext.
9. v. iliaca ext.
10. colon sigmoideum
11. vesica urinaria
12. os sacrum
13. os ilium
14. m. obturatorius int.
15. m. obturatorius externus
16. a. femoralis com.
17. v. femoralis com.
18. m. pectineus
19. prostata
20. vesiculi seminales
21. rectum
22. caput femoris
23. lig. capitis femoris
24. colum femoris
25. acetabulum
26. os coccygis
27. m. piriformis
28. m. rectus femoris
29. m. vastus intermedius
30. a. femoralis superfic.
31. a. femoralis prof.
32. m. adductor longus
33. m. adductor brevis
34. m. adductor magnus
35. os pubis
36. os ischii
37. corpus cavernosum
38. corpus spongiosum
39. m. ischiocavernosus
40. m. bulbospongiosus
41. m. sphincter ani ext.
42. m. levator ani
43. m. sphincter ani int.
44. m. gracilis
45. m. semitendinosus
46. m. transversus perinei superfic. et prof.
47. m. quadratus fem.
48. m. gemelus sup.
49. m. gemelus inf.
51. v. saphena magna
52. v. femor. superfic.
53. testis
54. m. coccygeus
55. lig. sacrospinale
56. trochanter major
57. trochanter minor
58. corpus femoris
59. articulatio sacroiliaca
60. n. ischiadicus
61. n. et vasa obturatoria
62. m. semimembranosus - tendon
63. m. biceps femoris - tendon

R

L



1. m. rectus abdominis
2. m. iliopsoas
3. m. gluteus minimus
4. m. gluteus medius
5. m. gluteus maximus
6. m. sartorius
7. m. obliquus internus abdominis
8. a. iliaca ext.
9. v. iliaca ext.
10. colon sigmoideum
11. vesica urinaria
12. os sacrum
13. os ilium
14. m. obturatorius int.
15. m. obturatorius externus
16. a. femoralis com.
17. v. femoralis com.
18. m. pectineus
19. prostata
20. vesiculi seminales
21. rectum
22. caput femoris
23. lig. capitis femoris
24. colum femoris
25. acetabulum
26. os coccygis
27. m. piriformis
28. m. rectus femoris
29. m. vastus intermedius
30. a. femoralis superfic.
31. a. femoralis prof.
32. m. adductor longus
33. m. adductor brevis
34. m. adductor magnus
35. os pubis
36. os ischii
37. corpus cavernosum
38. corpus spongiosum
39. m. ischiocavernosus
40. m. bulbospongiosus
41. m. sphincter ani ext. |
42. m. levator ani
43. m. sphincter ani int.
44. m. gracilis
45. m. semitendinosus
46. m. transversus perinei superfic. et prof.
47. m. quadratus fem.
48. m. gemelus sup.
49. m. gemelus inf.
51. v. saphena magna
52. v. femor. superfic.
53. testis
54. m. coccygeus
55. lig. sacrospinale
56. trochanter major
57. trochanter minor
58. corpus femoris
59. articulatio sacroiliaca
60. n. ischiadicus
61. n. et vasa obturatoria
62. m. semimembranosus - tendon
63. m. biceps femoris - tendon

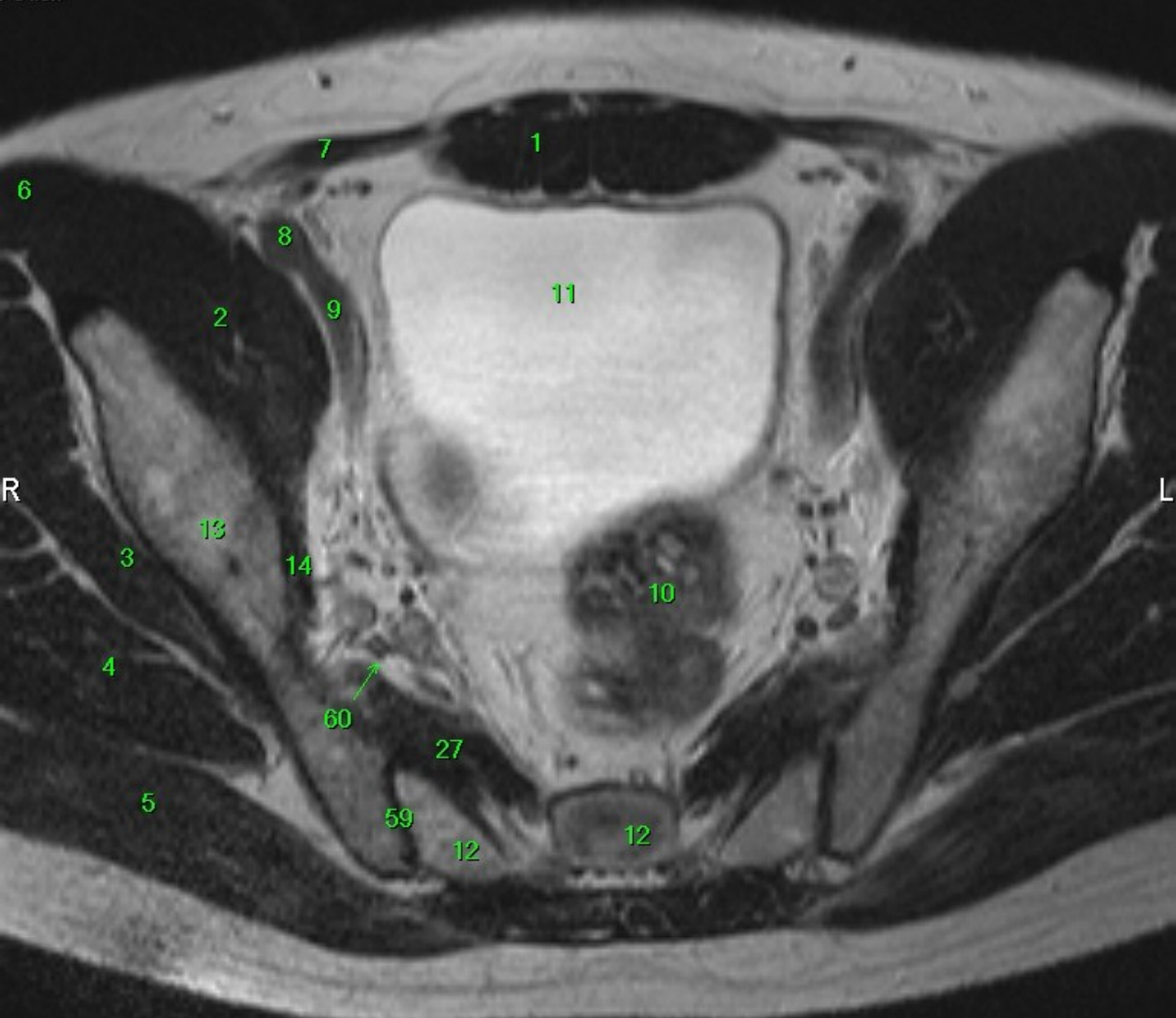


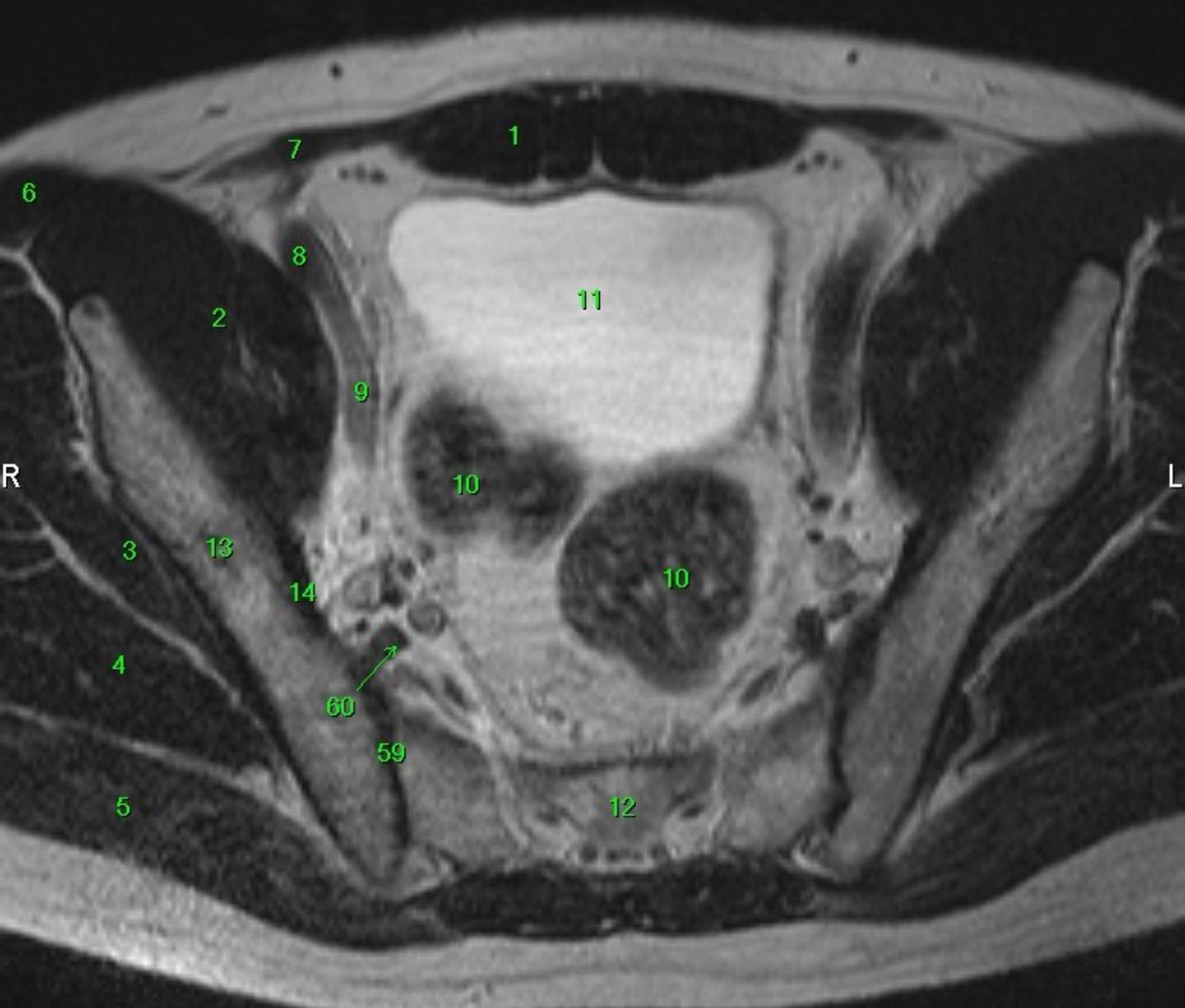
1. m. rectus abdominis
2. m. iliopsoas
3. m. gluteus minimus
4. m. gluteus medius
5. m. gluteus maximus
6. m. sartorius
7. m. obliquus internus abdominis
8. a. iliaca ext.
9. v. iliaca ext.
10. colon sigmoideum
11. vesica urinaria
12. os sacrum
13. os ilium
14. m. obturatorius int.
15. m. obturatorius externus
16. a. femoralis com.
17. v. femoralis com.
18. m. pectineus
19. prostata
20. vesiculi seminales
21. rectum
22. caput femoris
23. lig. capitis femoris
24. colum femoris
25. acetabulum
26. os coccygis
27. m. piriformis
28. m. rectus femoris
29. m. vastus intermedius
30. a. femoralis superfic.
31. a. femoralis prof.
32. m. adductor longus
33. m. adductor brevis
34. m. adductor magnus
35. os pubis
36. os ischii
37. corpus cavernosum
38. corpus spongiosum
39. m. ischiocavernosus
40. m. bulbospongiosus
41. m. sphincter ani ext.
42. m. levator ani
43. m. sphincter ani int.
44. m. gracilis
45. m. semitendinosus
46. m. transversus perinei superfic. et prof.
47. m. quadratus fem.
48. m. gemelus sup.
49. m. gemelus inf.
51. v. saphena magna
52. v. femora superfic.
53. testis
54. m. coccygeus
55. lig. sacrospinale
56. trochanter major
57. trochanter minor
58. corpus femoris
59. articulatio sacroiliaca
60. n. ischiadicus
61. n. et vasa obturatoria
62. m. semimembranosus - tendon
63. m. biceps femoris - tendon

R

L

1. m. rectus abdominis
2. m. iliopsoas
3. m. gluteus minimus
4. m. gluteus medius
5. m. gluteus maximus
6. m. sartorius
7. m. obliquus internus abdominis
8. a. iliaca ext.
9. v. iliaca ext.
10. colon sigmoideum
11. vesica urinaria
12. os sacrum
13. os ilium
14. m. obturatorius int.
15. m. obturatorius externus
16. a. femoralis com.
17. v. femoralis com.
18. m. pectineus
19. prostata
20. vesiculi seminales
21. rectum
22. caput femoris
23. lig. capitis femoris
24. colum femoris
25. acetabulum
26. os coccygis
27. m. piriformis
28. m. rectus femoris
29. m. vastus intermedius
30. a. femoralis superfic.
31. a. femoralis prof.
32. m. adductor longus
33. m. adductor brevis
34. m. adductor magnus
35. os pubis
36. os ischii
37. corpus cavernosum
38. corpus spongiosum
39. m. ischiocavernosus
40. m. bulbospongiosus
41. m. sphincter ani ext.)
42. m. levator ani
43. m. sphincter ani int.
44. m. gracilis
45. m. semitendinosus
46. m. transversus perinei superfic. et prof.
47. m. quadratus fem.
48. m. gemelus sup
49. m. gemelus inf.
51. v. saphena magna
52. v. femor. superfic.
53. testis
54. m. coccygeus
55. lig. sacrospinale
56. trochanter major
57. trochanter minor
58. corpus femoris
59. articulatio sacroiliaca
60. n. ischiadicus
61. n. et vasa obturatoria
62. m. semimembranosus - tendon
63. m. biceps femoris - tendon





1. m. rectus abdominis
2. m. iliopsoas
3. m. gluteus minimus
4. m. gluteus medius
5. m. gluteus maximus
6. m. sartorius
7. m. obliquus internus abdominis
8. a. iliaca ext.
9. v. iliaca ext.
10. colon sigmoideum
11. vesica urinaria
12. os sacrum
13. os ilium
14. m. obturatorius int.
15. m. obturatorius externus
16. a. femoralis com.
17. v. femoralis com.
18. m. pectineus
19. prostata
20. vesiculi seminales
21. rectum
22. caput femoris
23. lig. capitis femoris
24. colum femoris
25. acetabulum
26. os coccygis
27. m. piriformis
28. m. rectus femoris
29. m. vastus intermedius
30. a. femoralis superfic.
31. a. femoralis prof.
32. m. adductor longus
33. m. adductor brevis
34. m. adductor magnus
35. os pubis
36. os ischii
37. corpus cavernosum
38. corpus spongiosum
39. m. ischiocavernosus
40. m. bulbospongiosus
41. m. sphincter ani ext.)
42. m. levator ani
43. m. sphincter ani int.
44. m. gracilis
45. m. semitendinosus
46. m. transversus perinei superfic. et prof.
47. m. quadratus fem.
48. m. gemelus sup.
49. m. gemelus inf.
51. v. saphena magna
52. v. femor. superfic.
53. testis
54. m. coccygeus
55. lig. sacrospinale
56. trochanter major
57. trochanter minor
58. corpus femoris
59. articulatio sacroiliaca
60. n. ischiadicus
61. n. et vasa obturatoria
62. m. semimembranosus - tendon
63. m. biceps femoris - tendon