

Radiodiagnostika v ORL- zobrazovací techniky

- Prostý snímek
- Kontrastní vyšetření- sialografie, fistulografie
- Ultrasonografie
- Výpočetní tomografie
- Magnetická rezonance
- Intervenční metody-angiografie, biopsie

Velké slinné žlázy

- Sialoadenitídy
- Tumory
- Konkrementy

Uzlinové a neuzlinové syndromy

- Uzlinové syndromy- lymfadenitídy, primární a sekundární nádory uzlin
- Neuzlinové expanze- laterální a mediální krční cysty, glomus tumor

Larynx

- CT, MR, prostý snímek
- Traumata- průkaz vlastní fractury, intersticiální emfyzém, rozšíření prevertebrálního prostoru, hematom
- Tumory

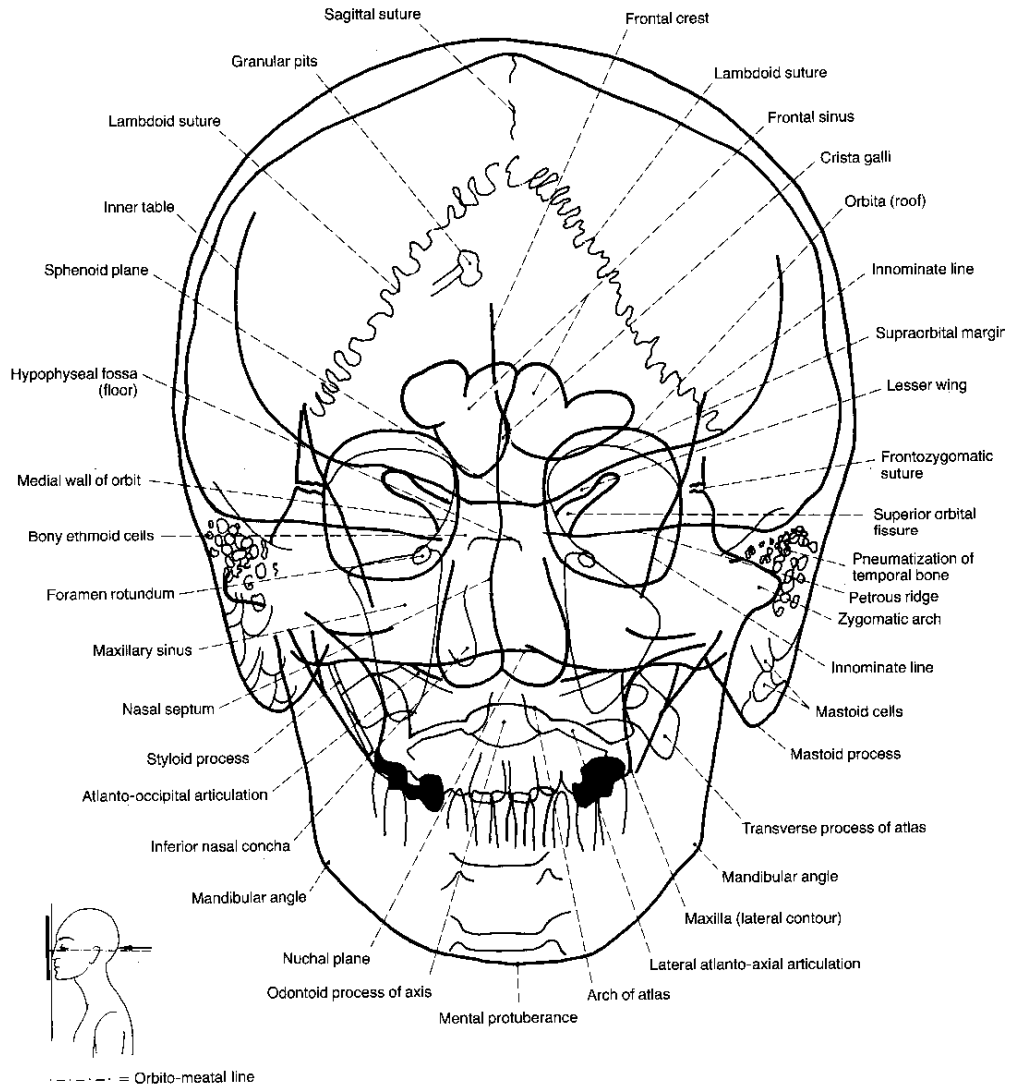
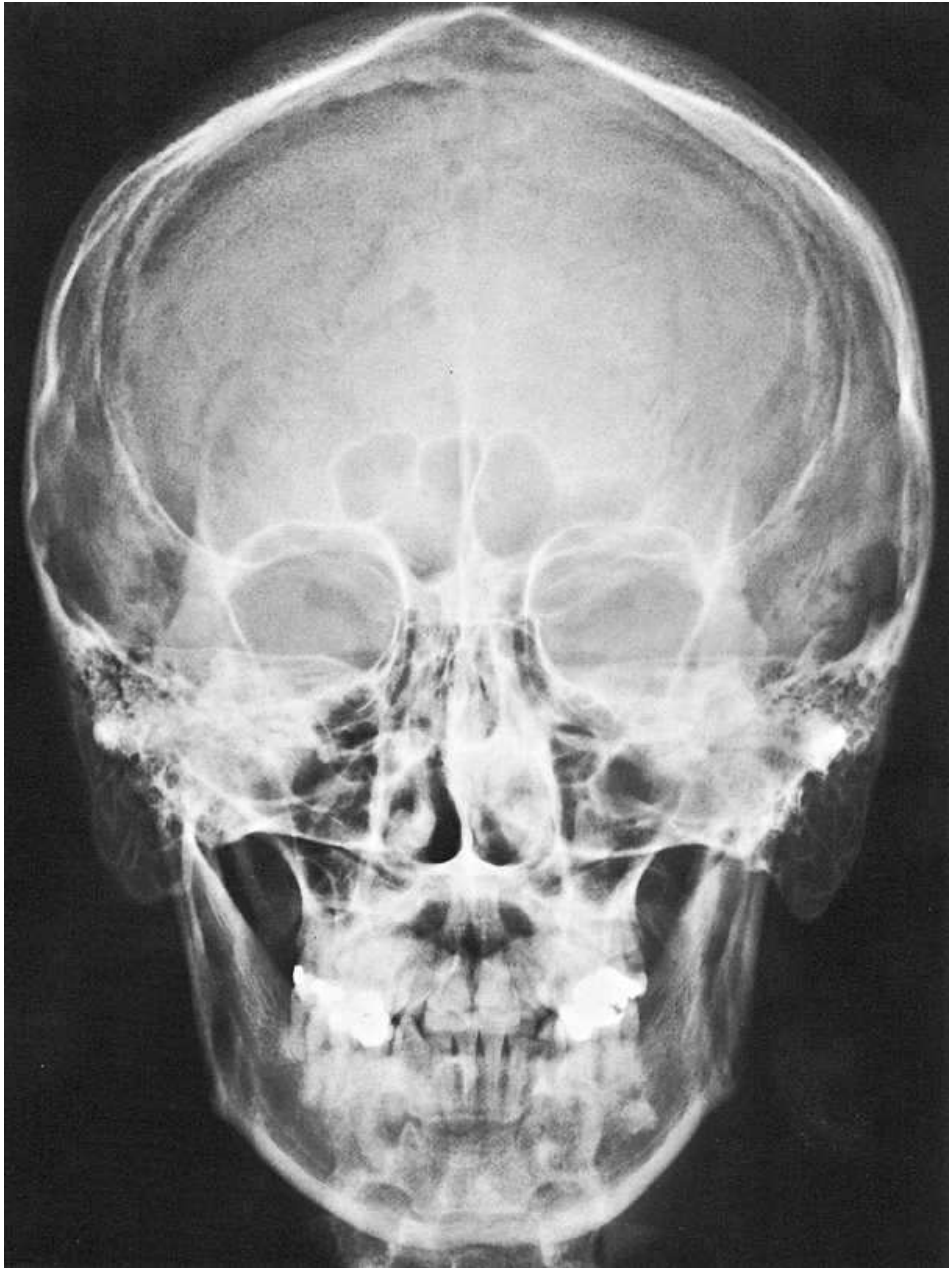
Paranasální dutiny

- Prostý snímek, CT, MR
- Patol. stavy-
- Infekce
- Alergie
- Mukokéla
- Benigní a maligní TU

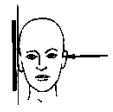
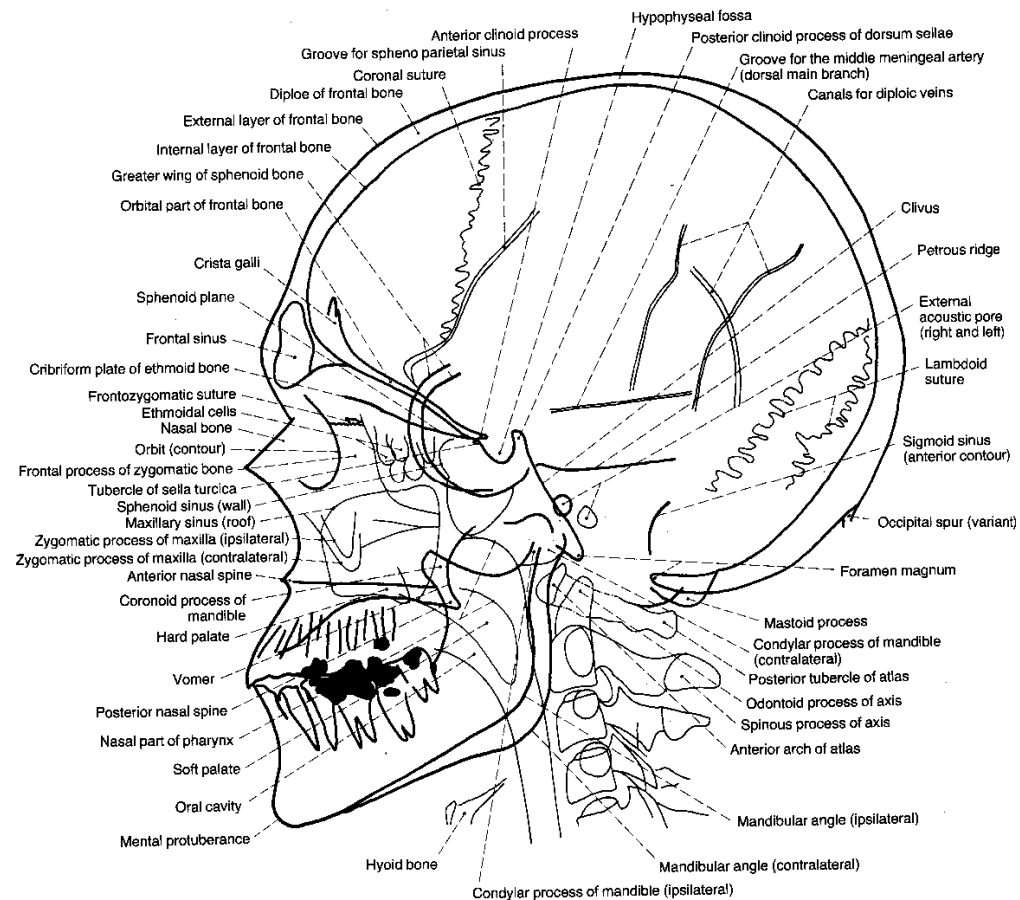
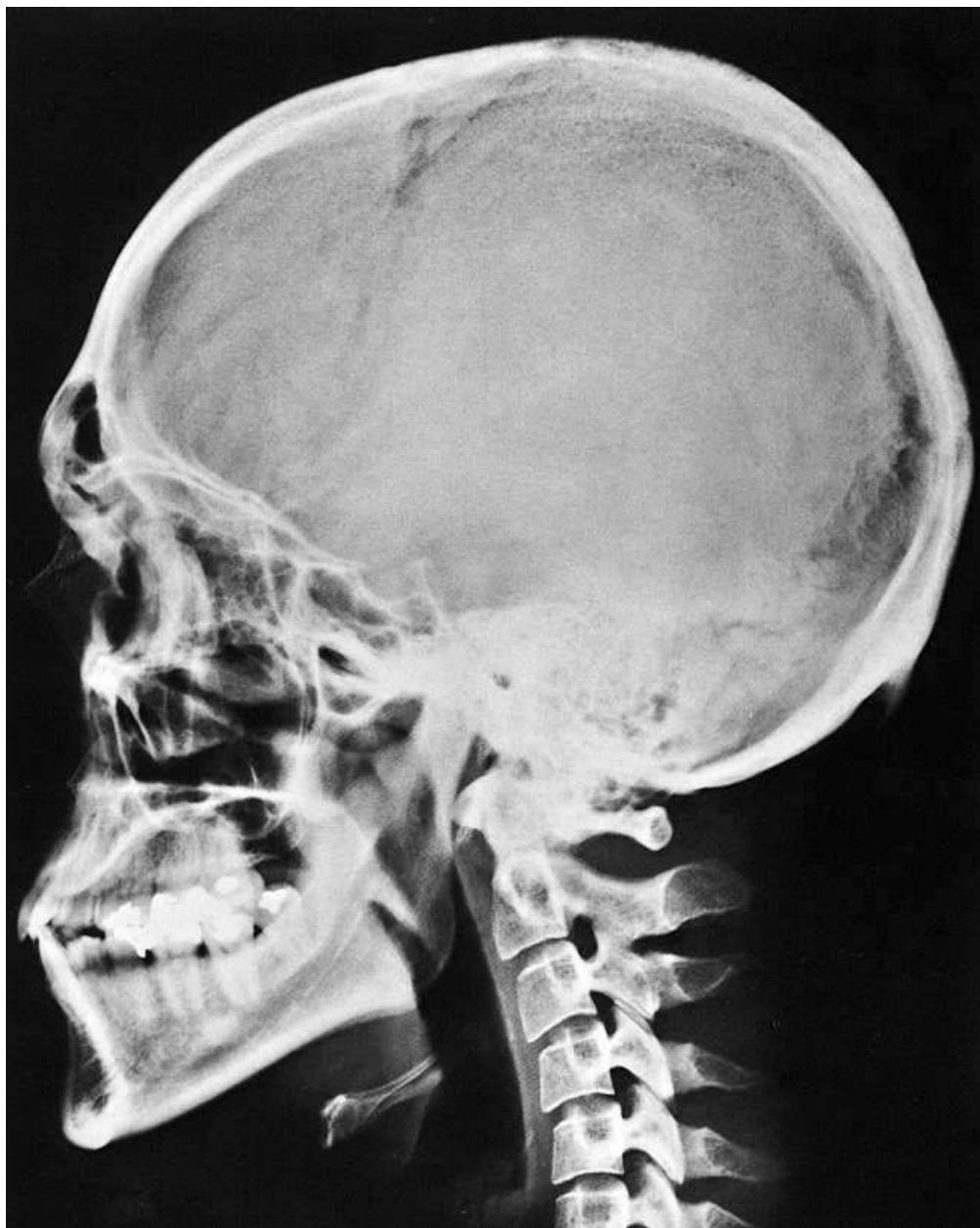
Spánková kost

- Prostý snímek, CT, MR
- Patol. stavy-
- Kongenitální anomálie- hypoplazie, atrezie
- Záněty- akutní a chronické
- Benígní TU- osteom
- Maligní TU- Ca- vznik na podklade chronických změn
- Neurinom statoakustického nervu

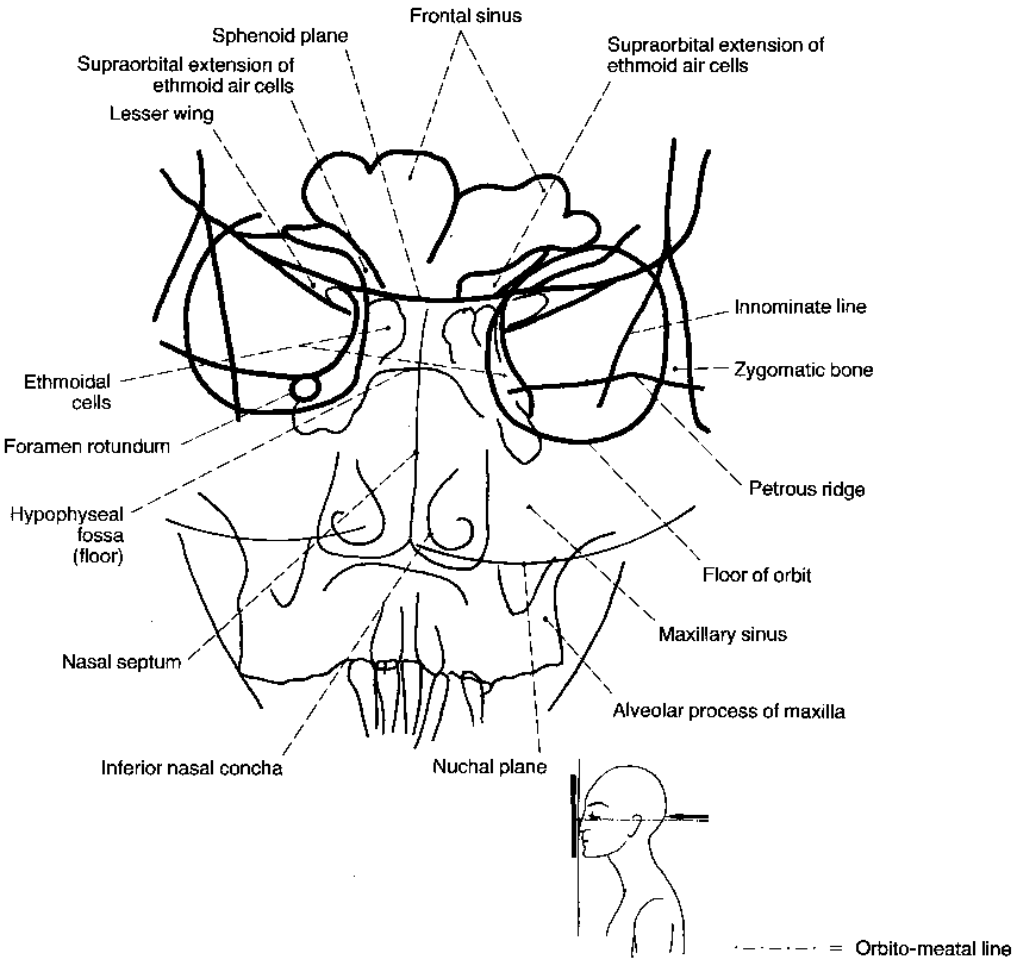
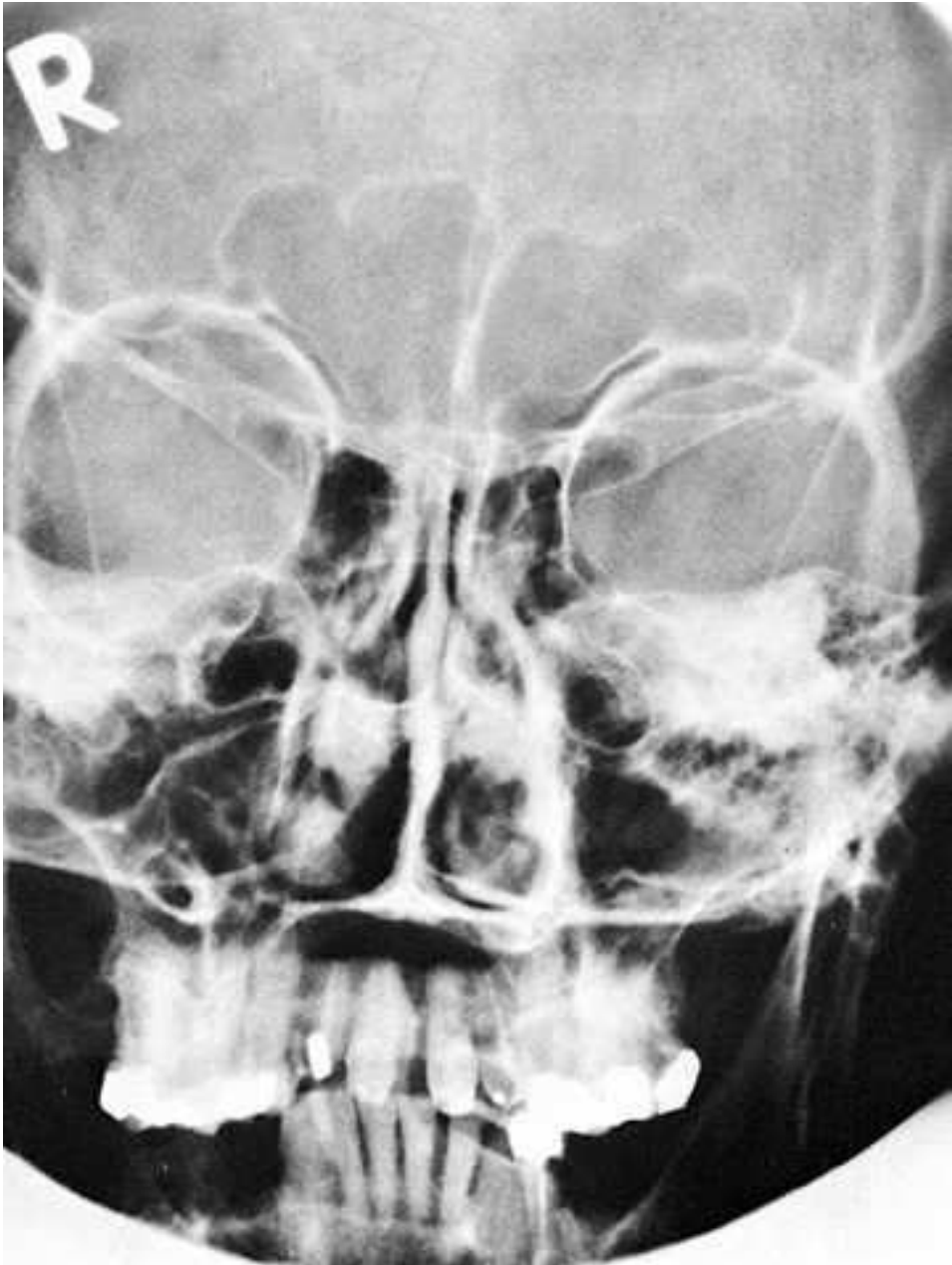Lebka AP



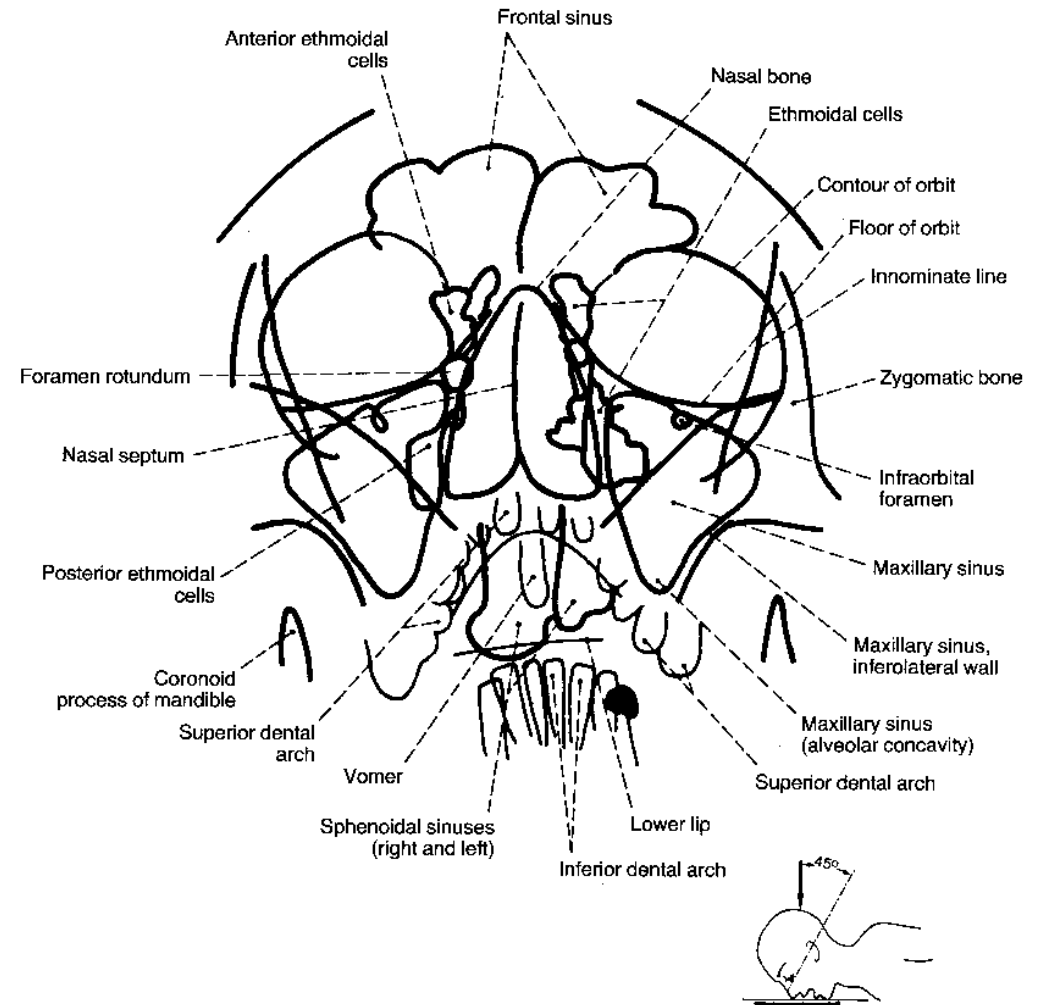
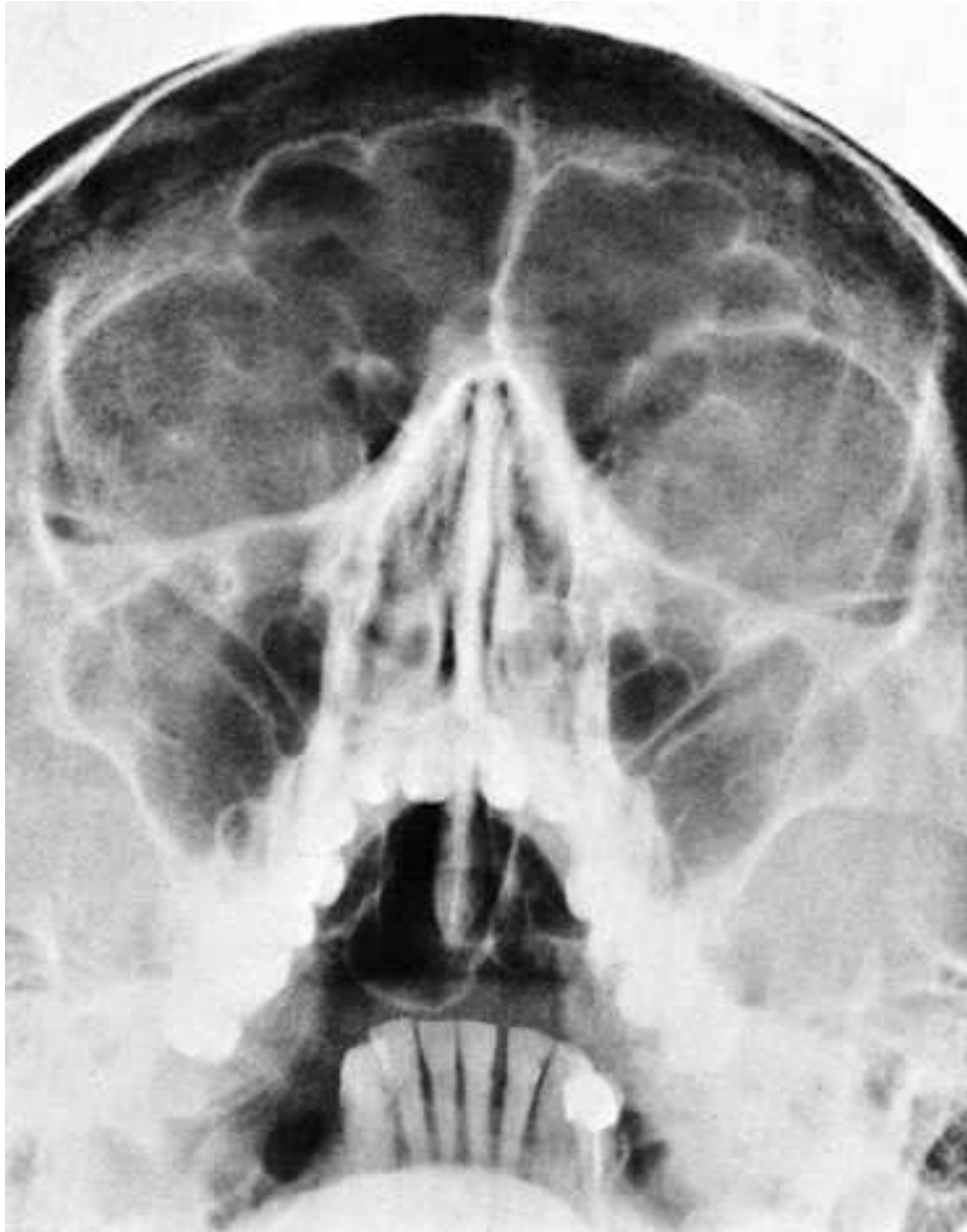Lebka- boční



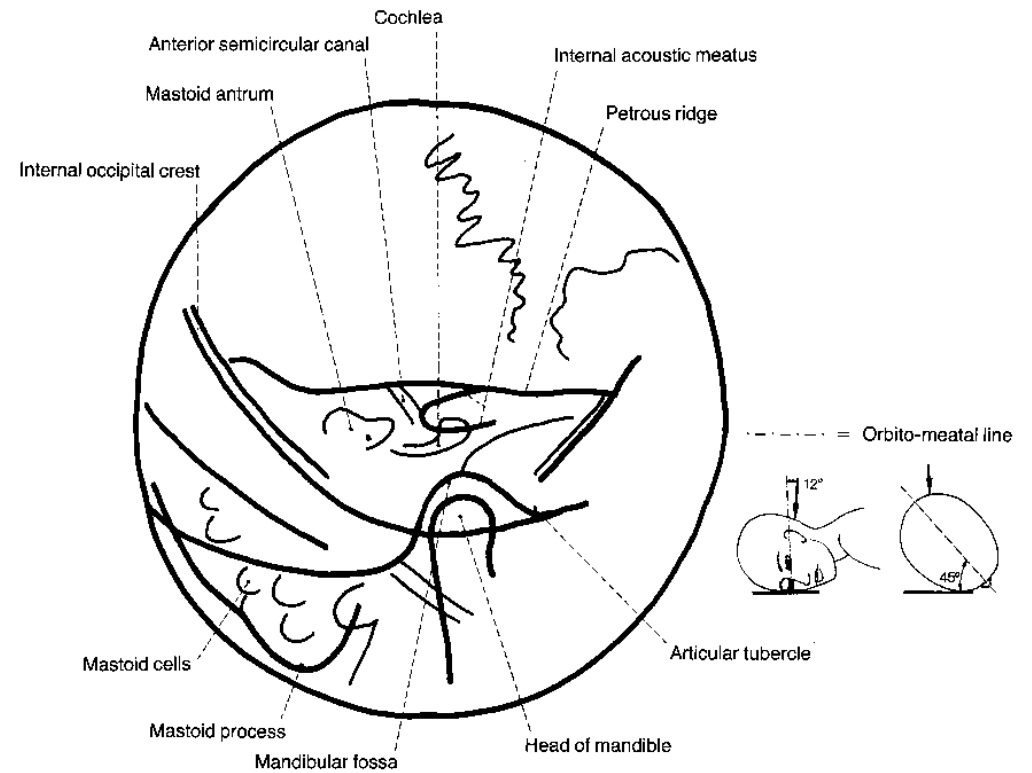
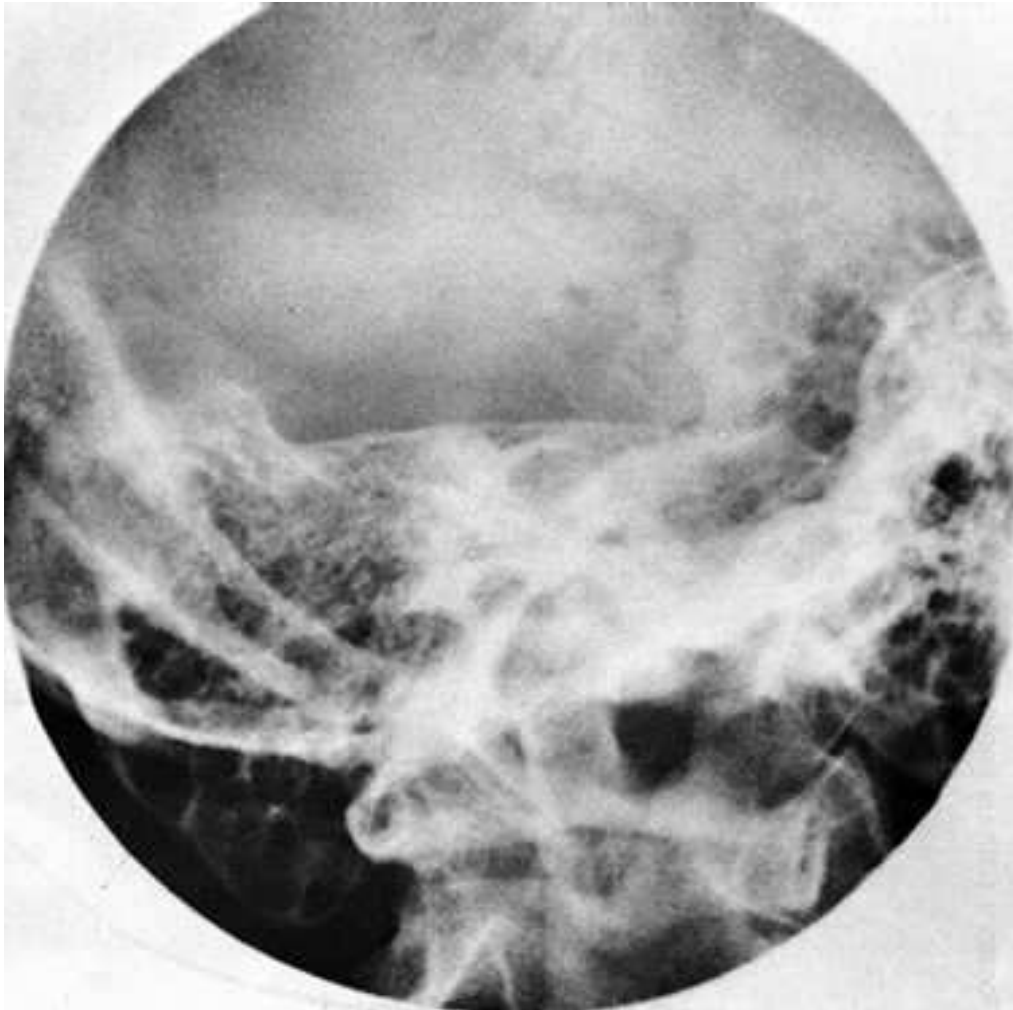PND- AP



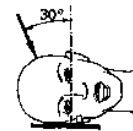
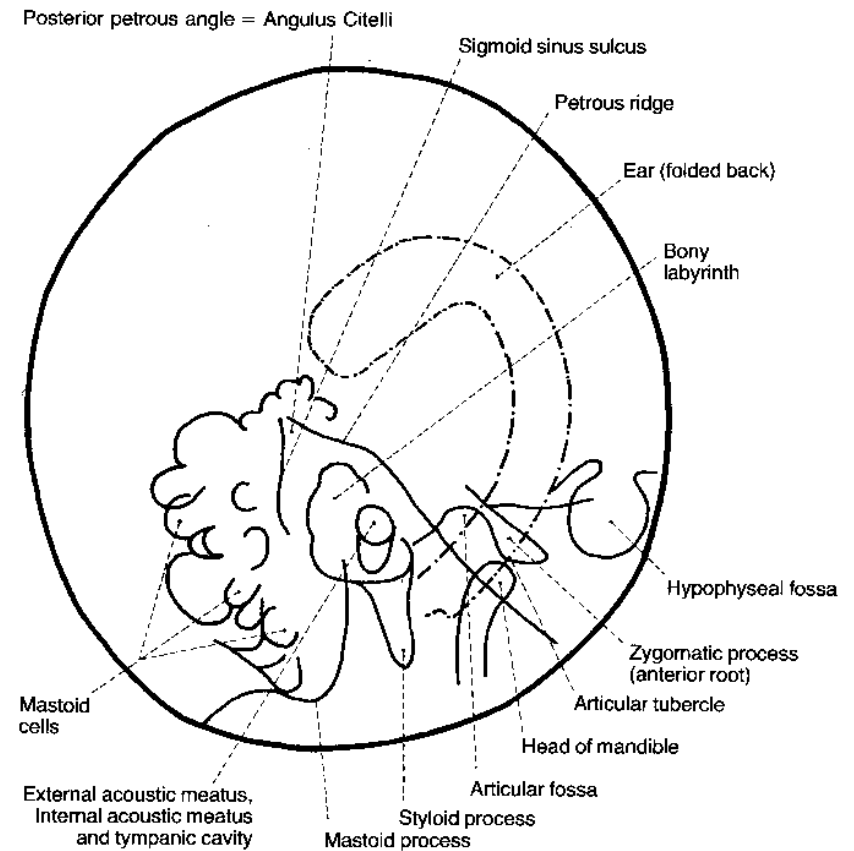
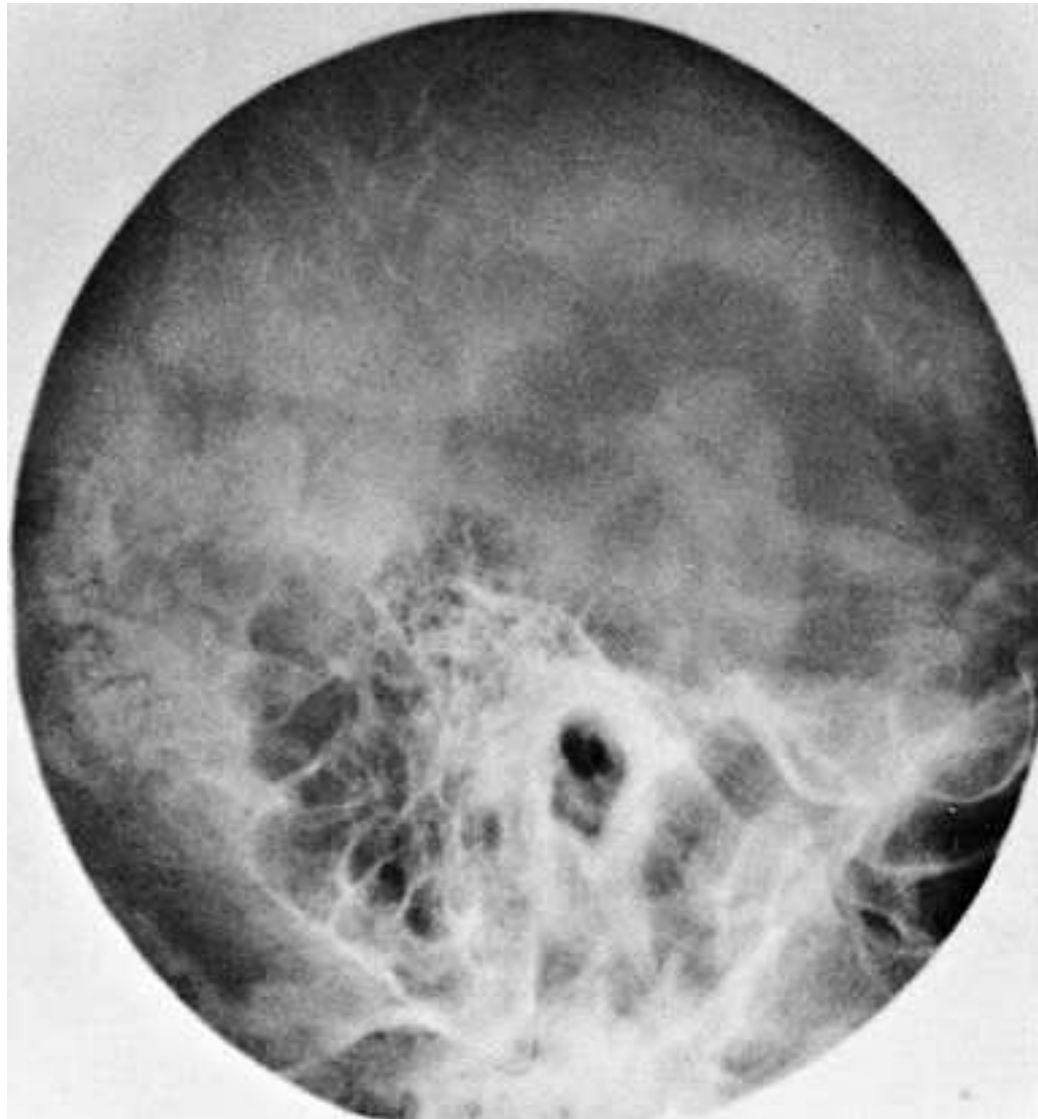
PND- poloaxiální projekce dle Water'se



Os temporale- semisagitální dle Stenverse

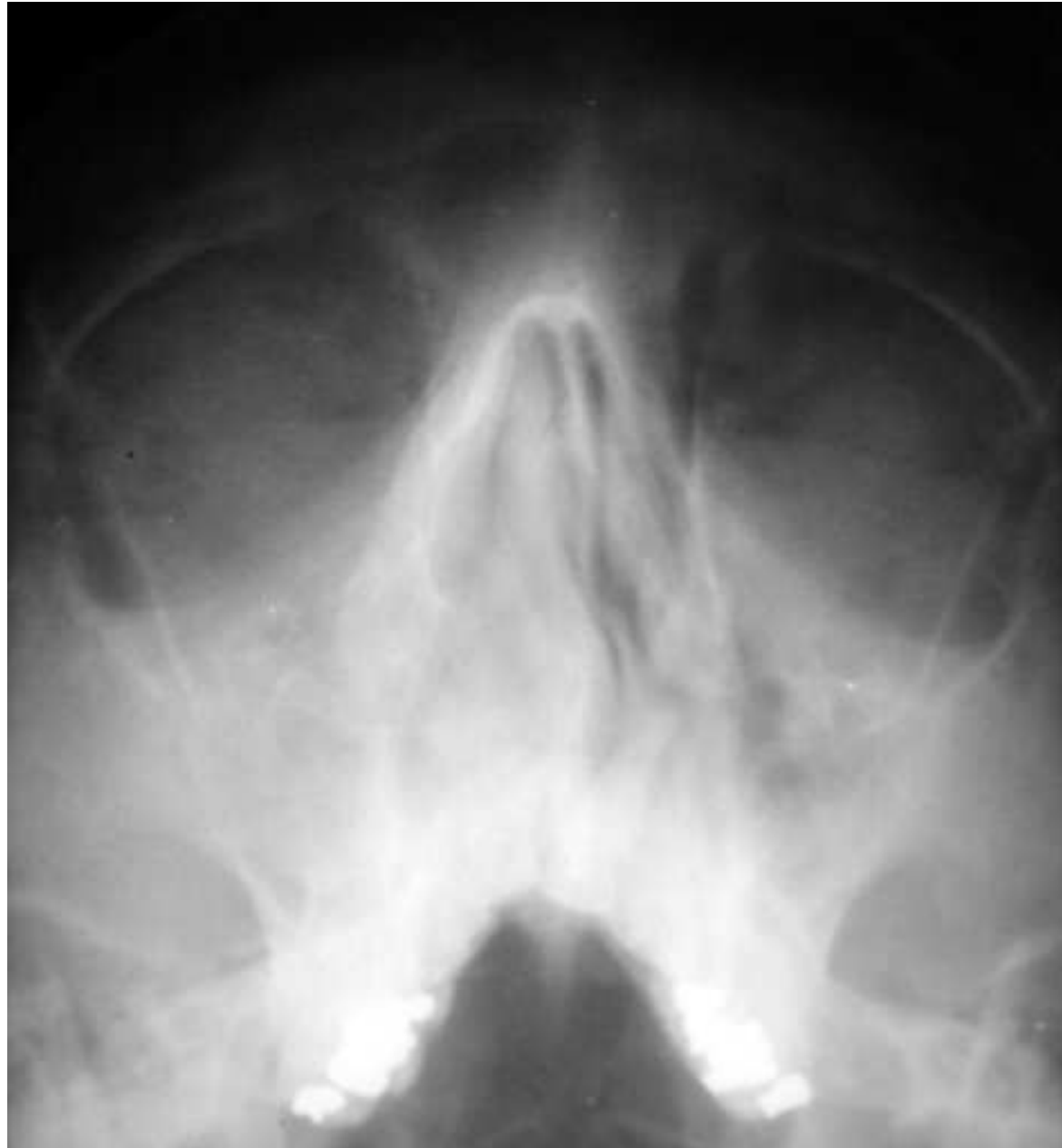

Os temporale- semisagitální projekce dle Schullera



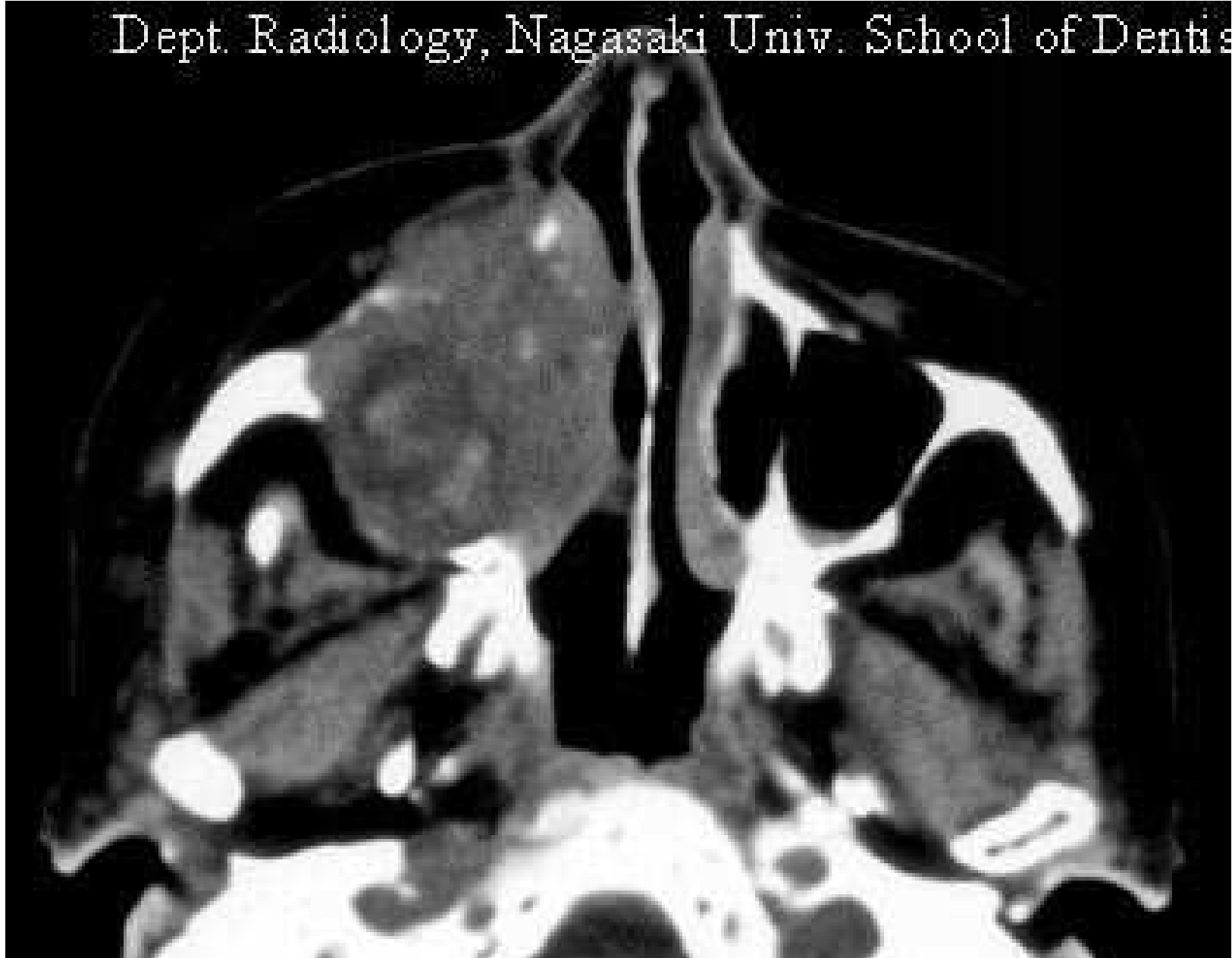
----- = Orbito-meatal line

Ca maxily

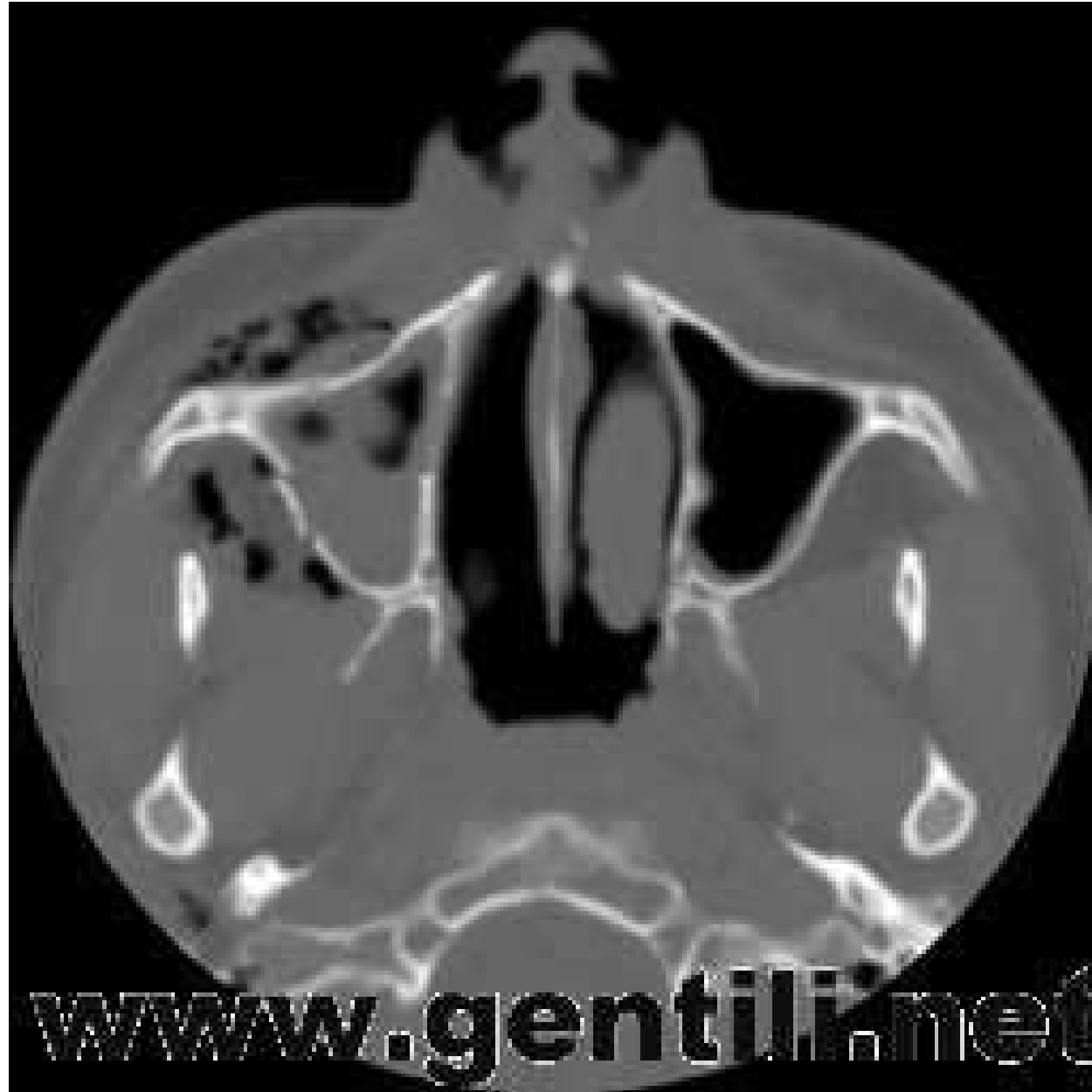

Ca maxilárního sinu

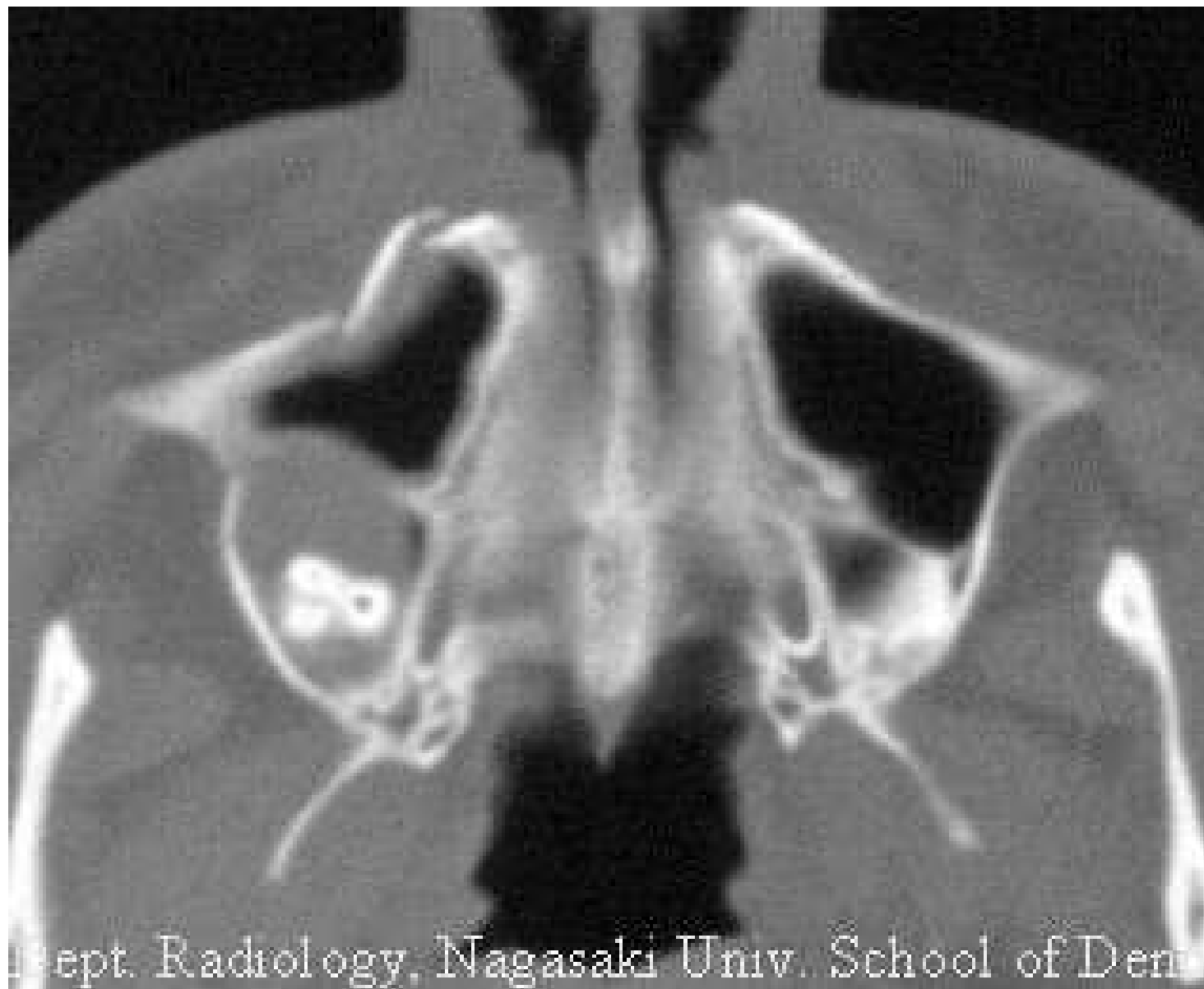Dept. Radiology, Nagasaki Univ. School of Dentistry



Fractura maxily

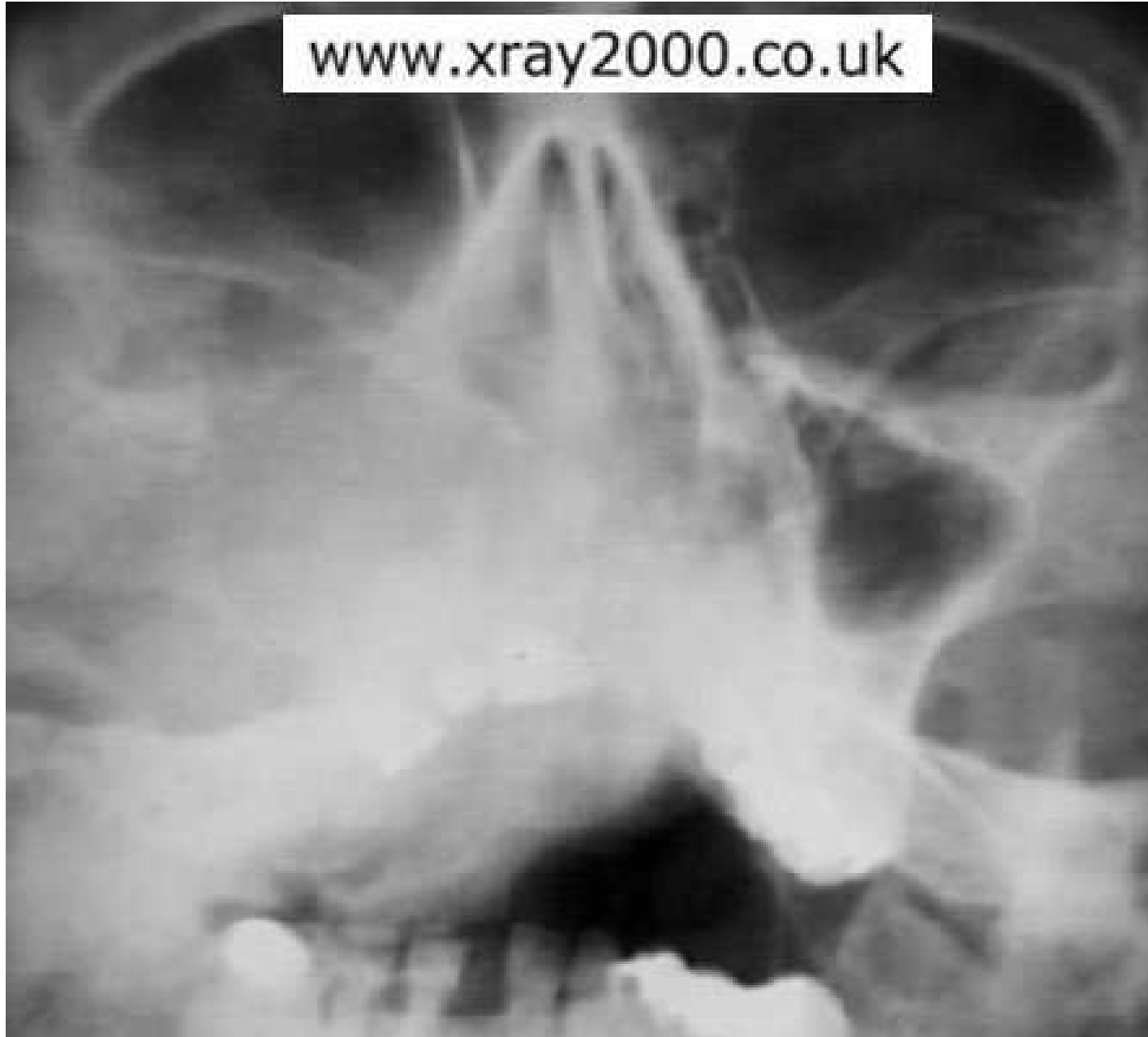

Fractura laterální stěny maxilárního sinu

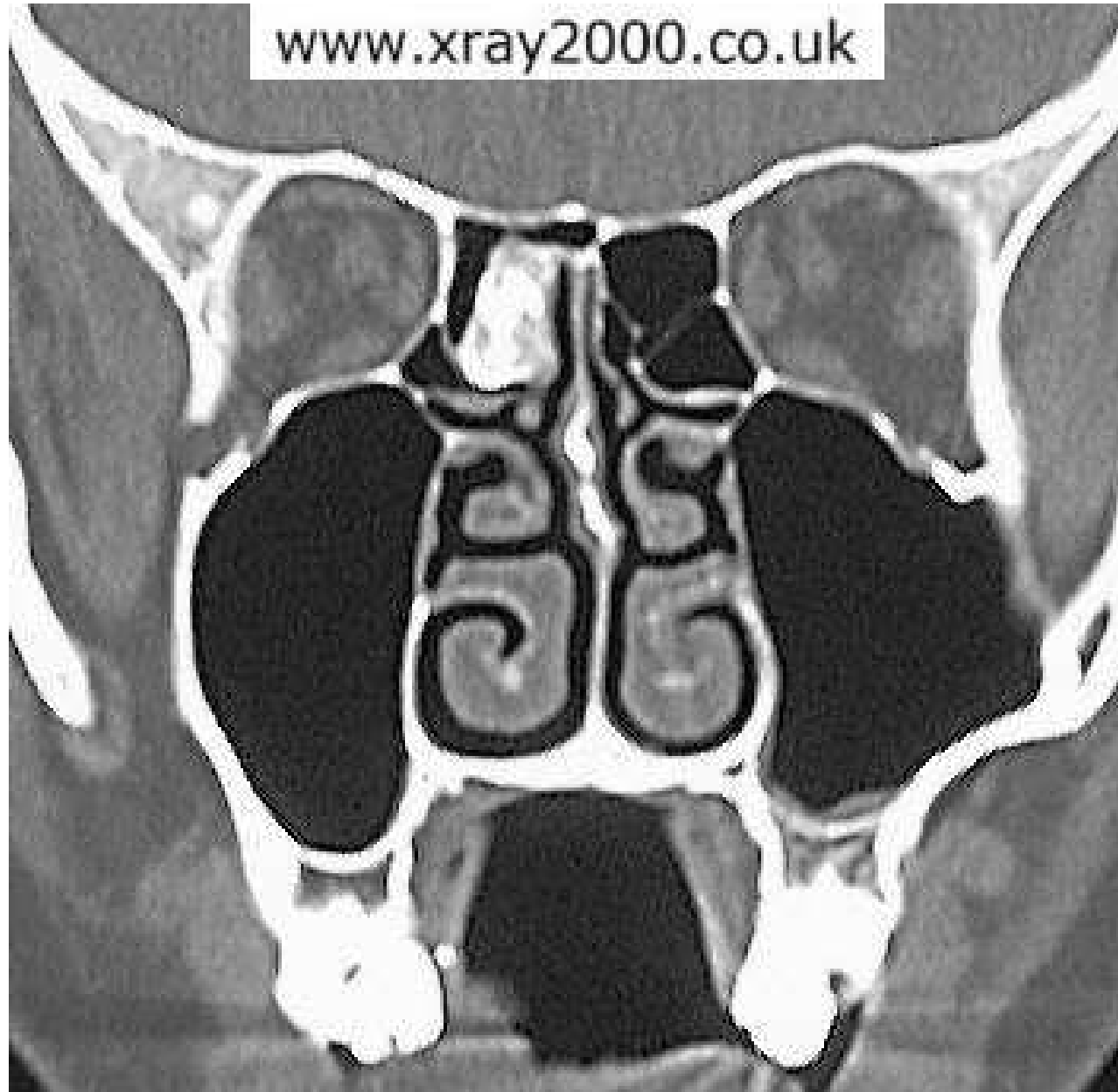


Skvamózní Ca nosu

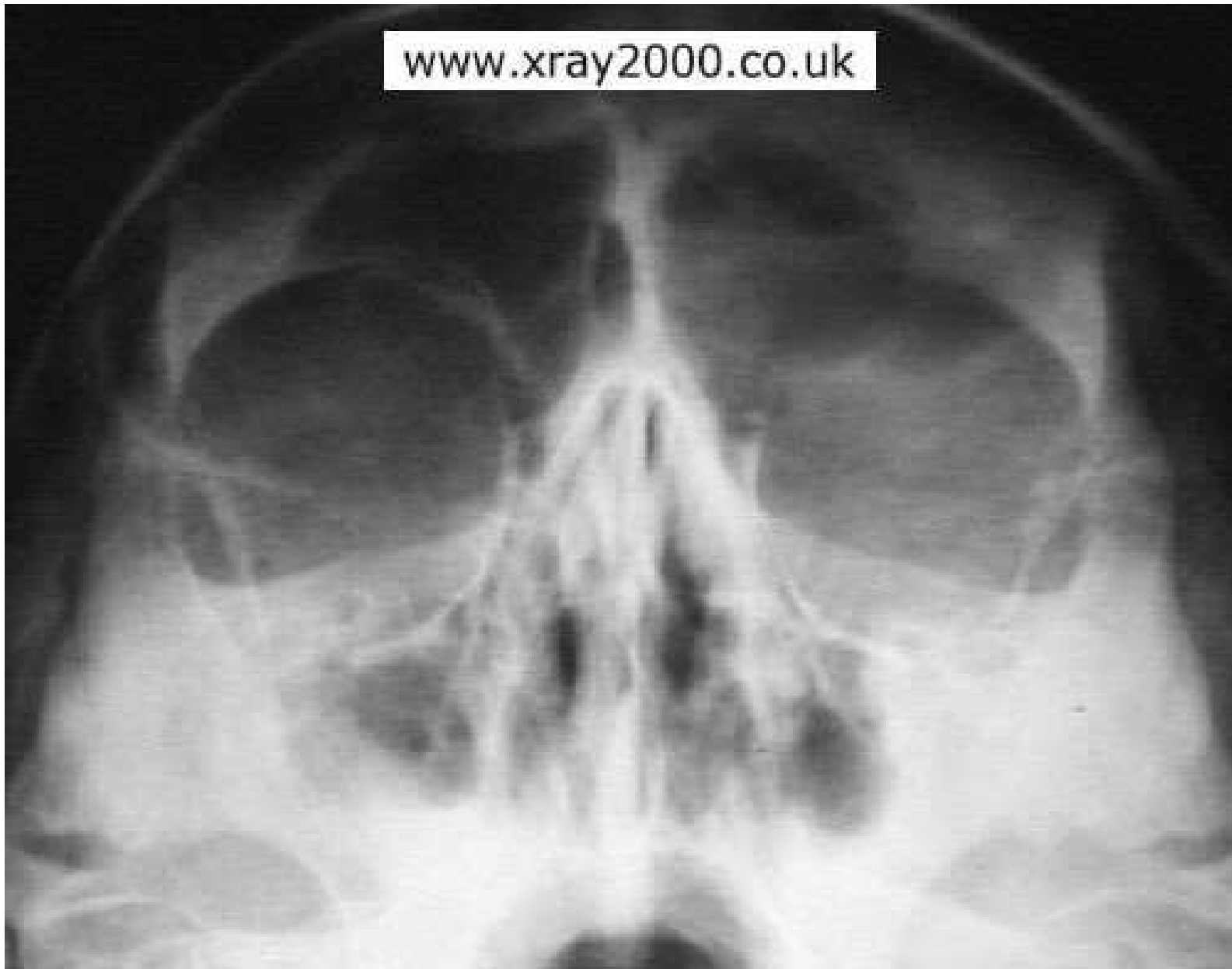www.xray2000.co.uk



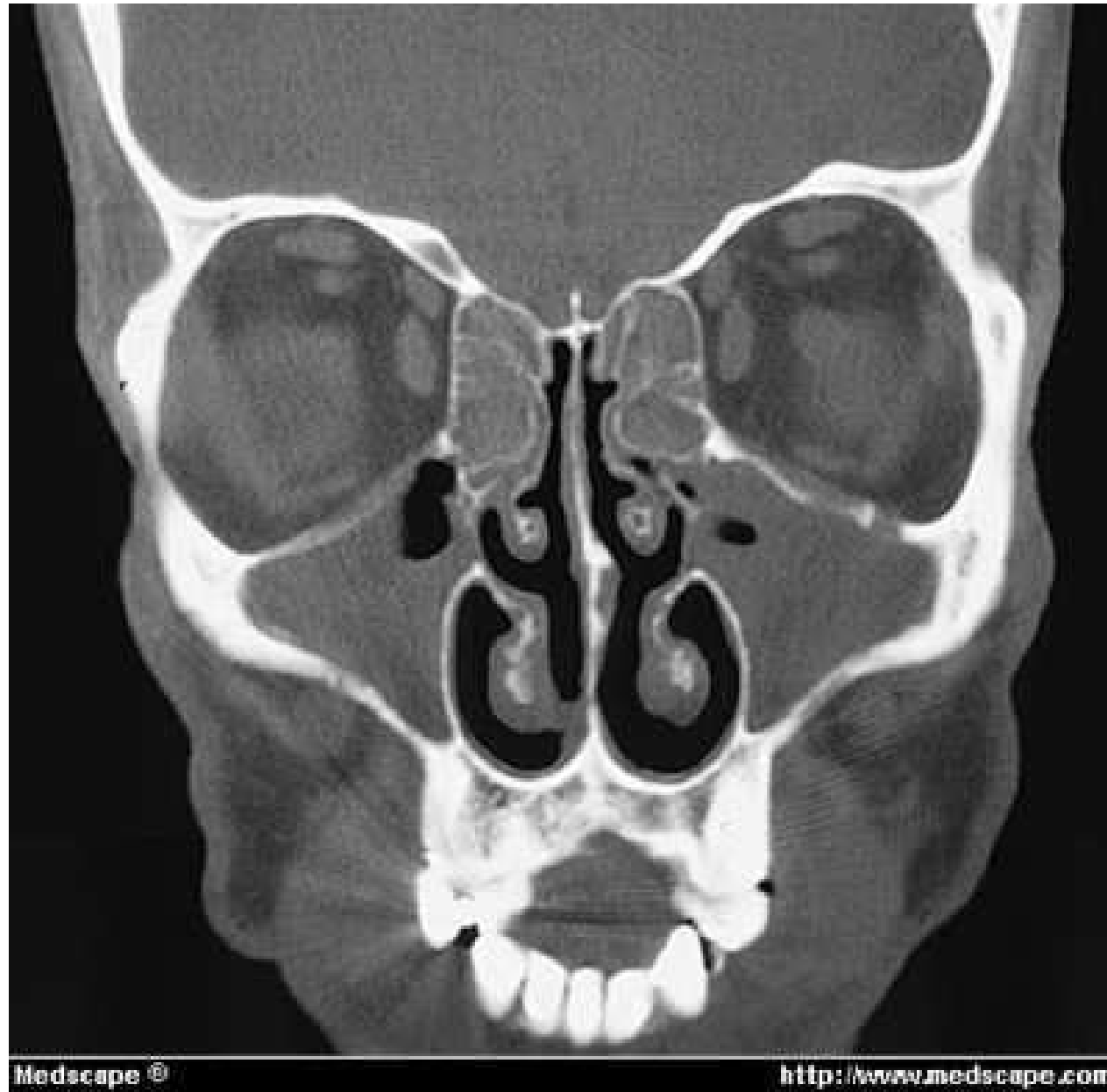Osteom v etmoidálním sinu



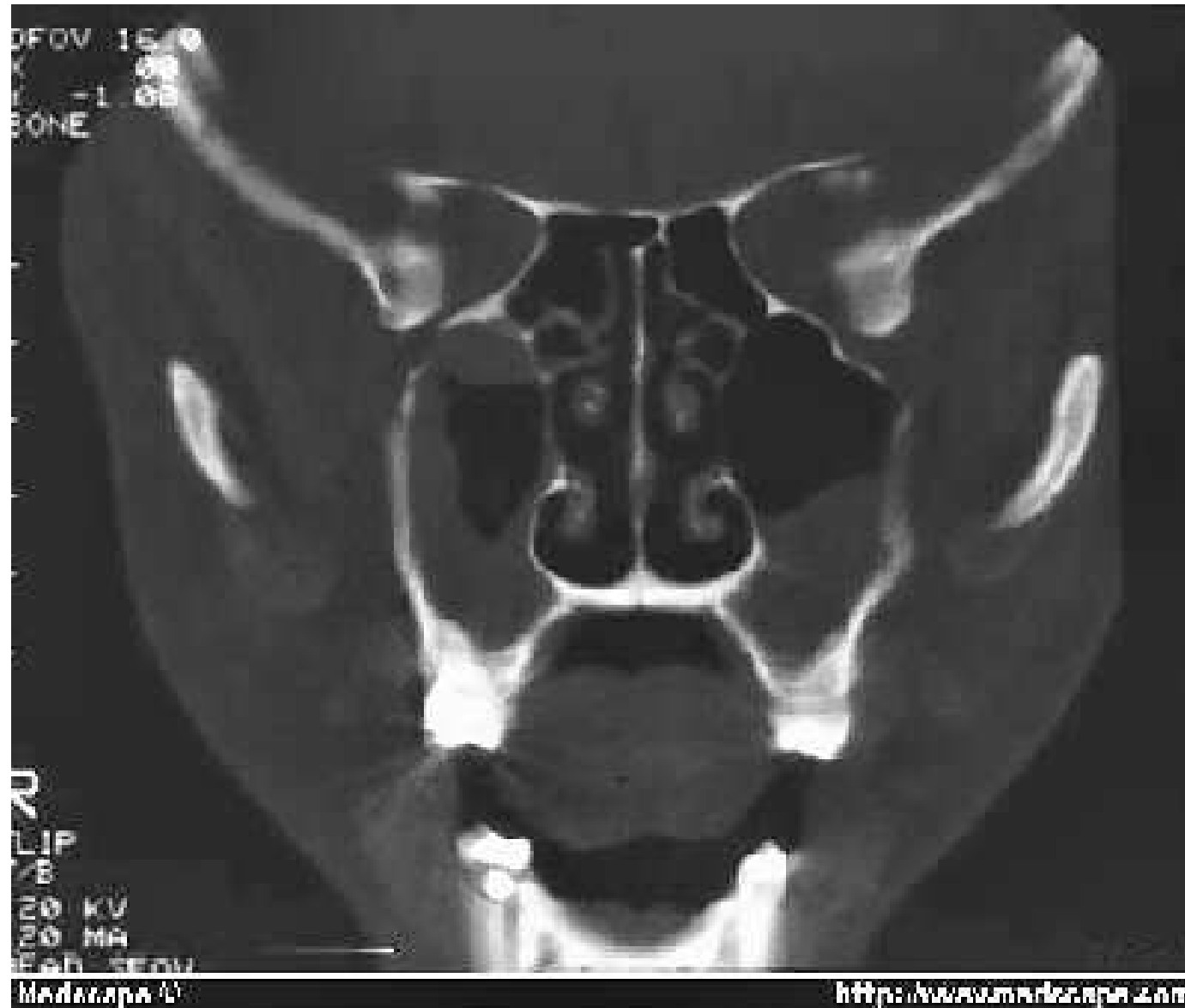Hladinka ve frontálním sinu



Sinusitis



Sinusitis



Polypy

