

# Muskuloskeletální systém

Základní vyšetřovací metody

Vybrané patologické stavy

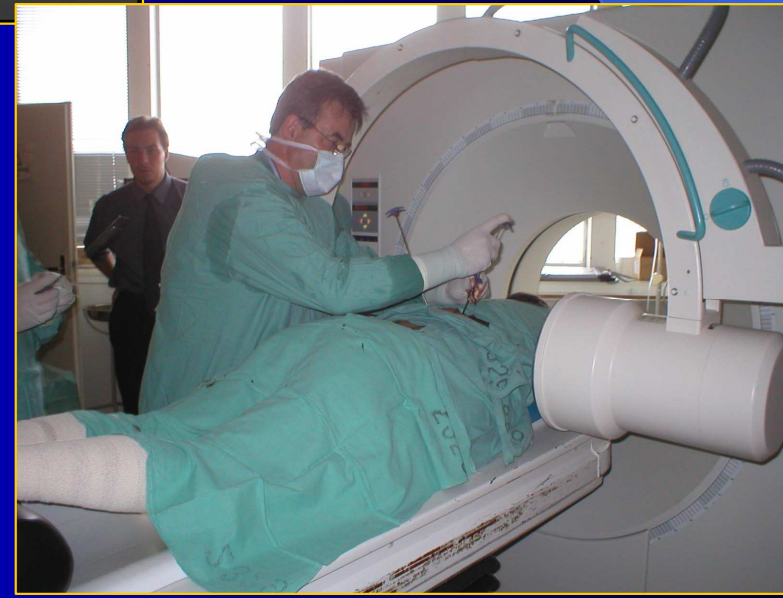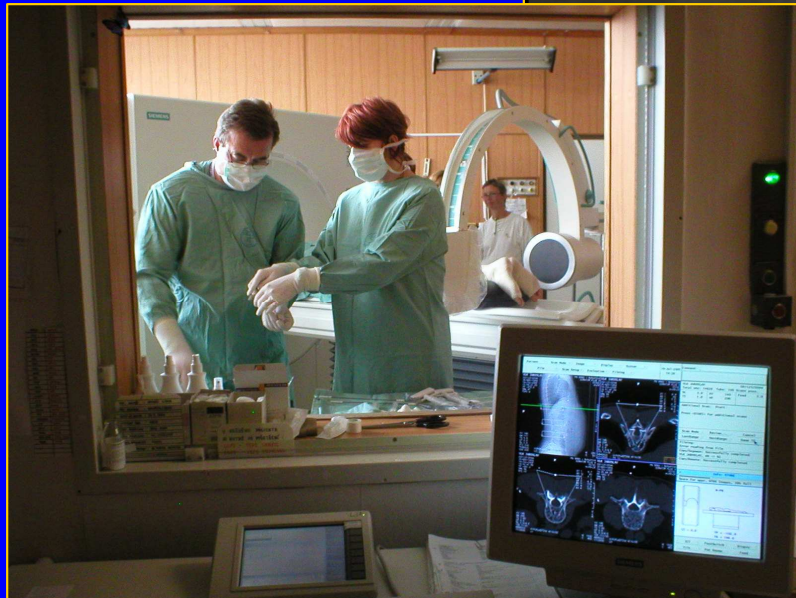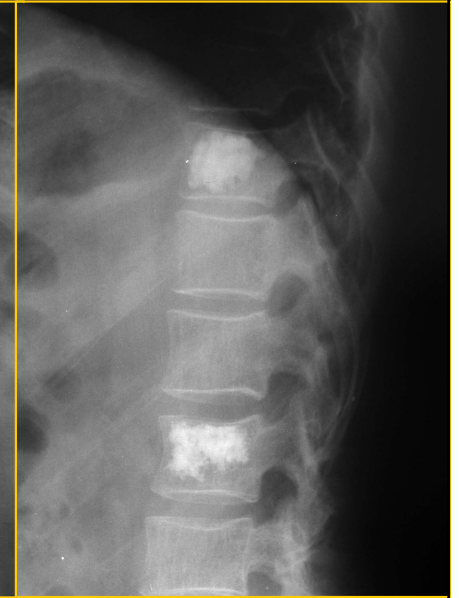
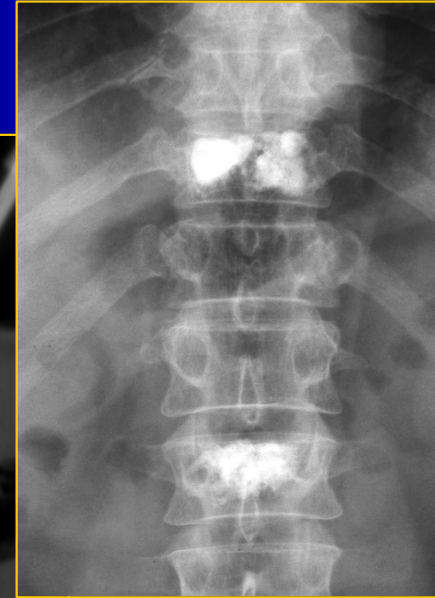
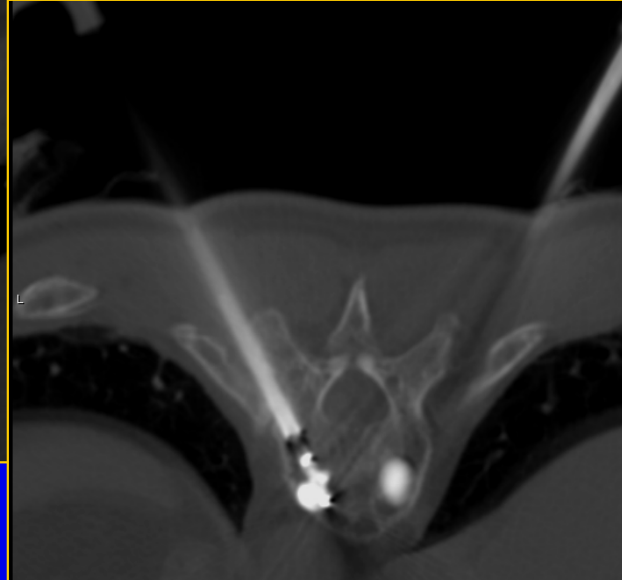
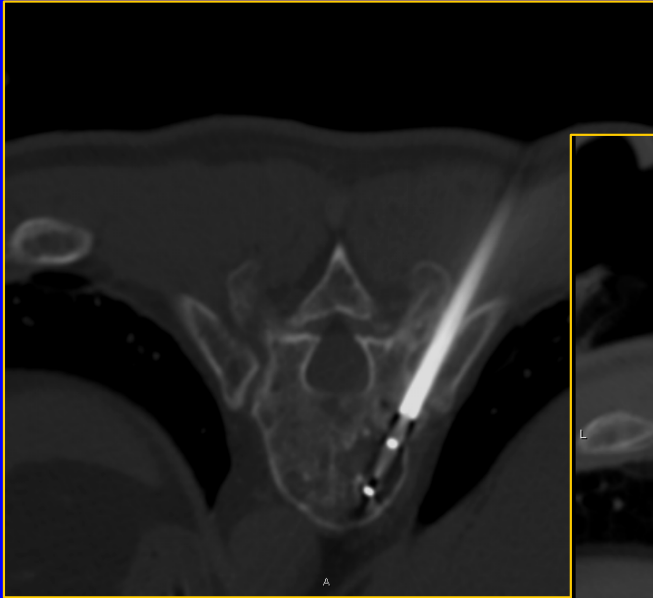
# Vyšetřovací metody

- Skiografie – základní vyšetřovací metoda, standardně snímky ve dvou projekcích
- CT – indikace při traumatech, nádorech, degenerativní změny páteře.
- UZ - zobrazení měkkých tkání kloubů, svalů, šlach, významný screening dysplazií kyčelních kloubů u dětí.
- MR – traumata, zánětlivé změny, nádory.
- Intervenční metody
- Doplnkové - angiografie

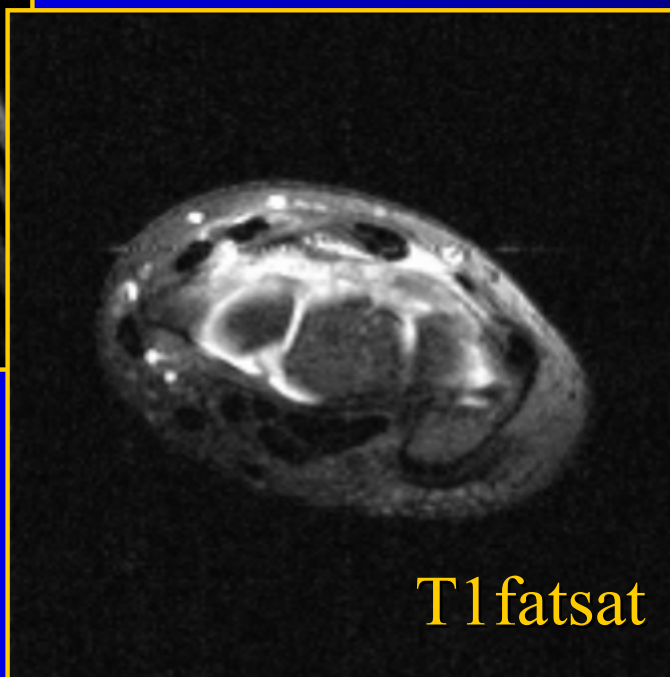
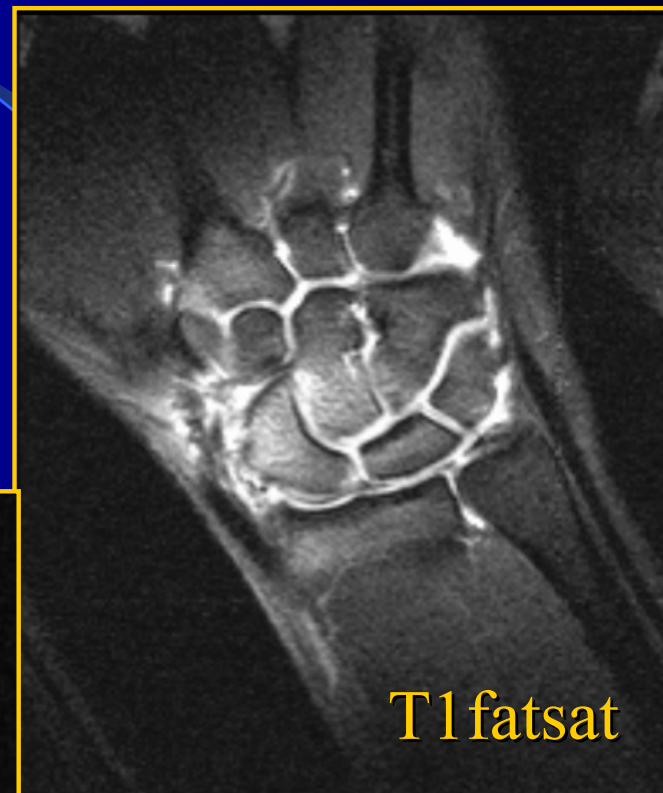
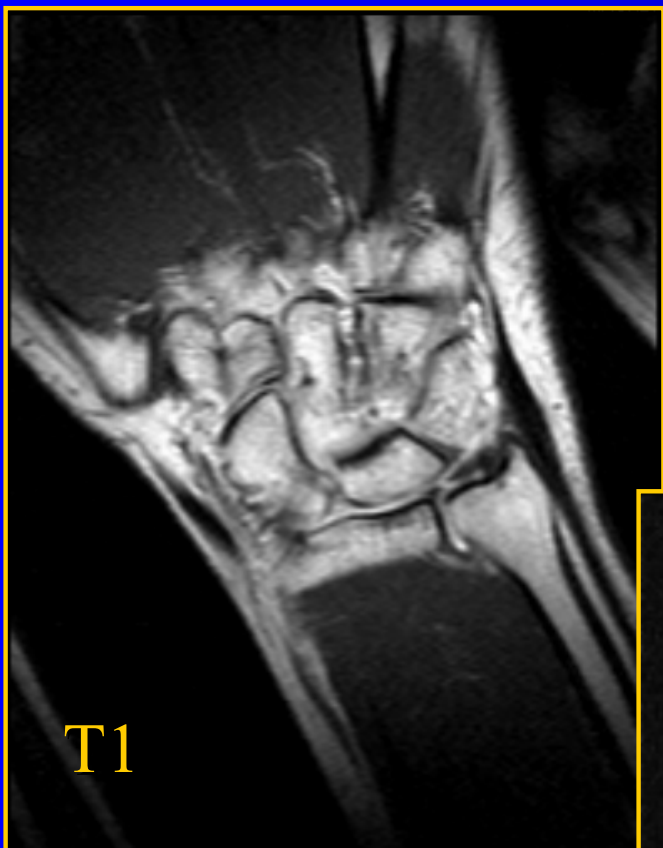# Intervenční metody

- Biopsie, punkce – pod UZ, CT
- PRT – periradikuloterapie
- RFA – radiofrekvenční ablace
- Vertebroplastika, kyfoplastika
- Artrografie – MR artrografie

# Kyfoplastika



# MR artrografie zápěstí



# Traumata

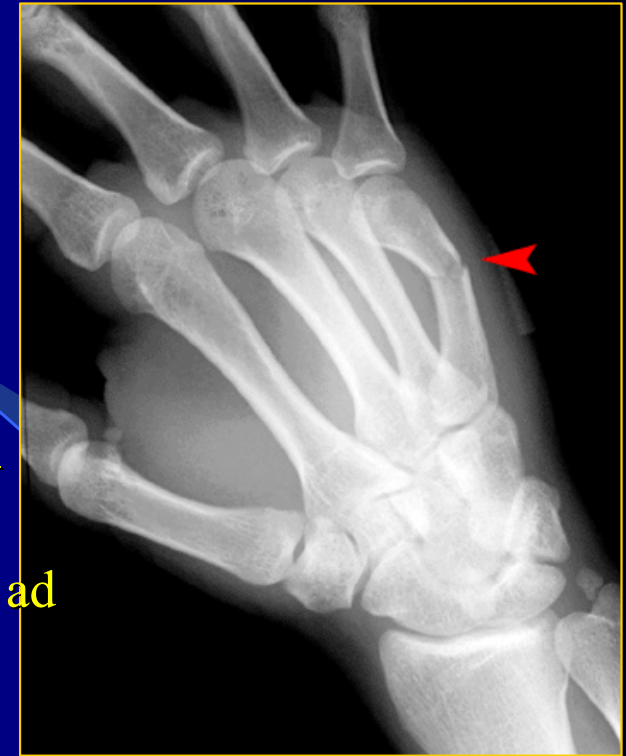- Jedna z nejčastějších indikací
- RTG - snímky ve dvou na sebe kolmých projekcích, speciální projekce.
- CT – axiální řezy, rekonstrukce
- UZ – měkké tkáně
- MR – traumata páteře

- Zlomenina – přerušeni kontinuity kosti, chrupavky, spojené s poraněním měkkých částí.
- Kompletní – příčná, šikmá, podélná, spirální, Y.ovitá, tříštivá (2 a více fragmentů)
- Inkompletní – torus fr., subperiostální, infrakce
- Patologická – v primárně patologicky změněném terénu
- Zhmoždění kostní dřeně – MR, kontuze, fr.z únavy
- AO klasifikace – traumat páteře
- Hojení

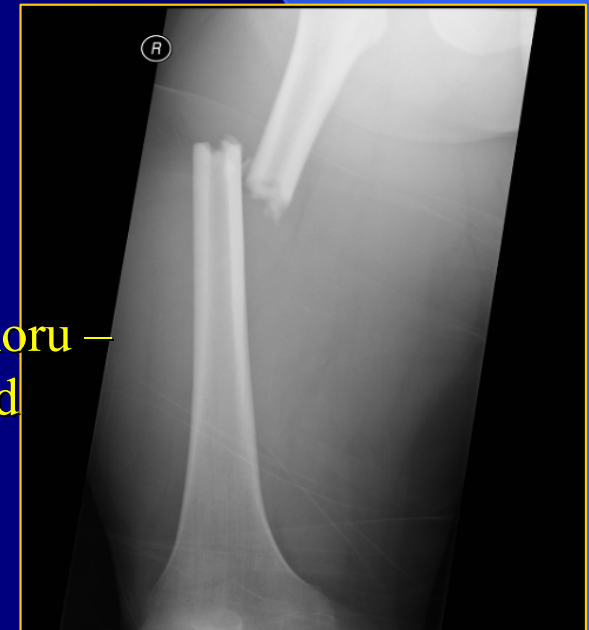
# Dislokace

- Končetin – distální(periferní) proti proximálnímu
- Axiální sk. – kraniální proti kaudálnímu
- Dislocatio ad latus
- D.ad axim
- D. adlongitudinem cum distractione
- D.ad longitudinem cum contractione
- D.ad peripheriam

Boxerská  
fraktura –  
radiální  
dislokace ad  
axim



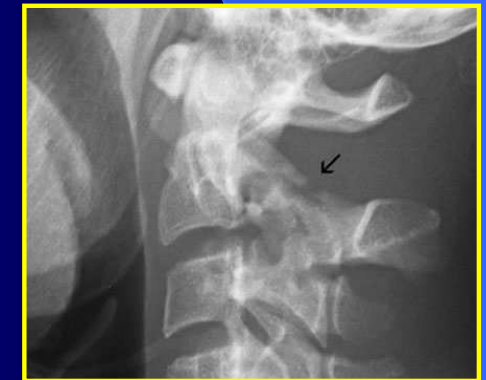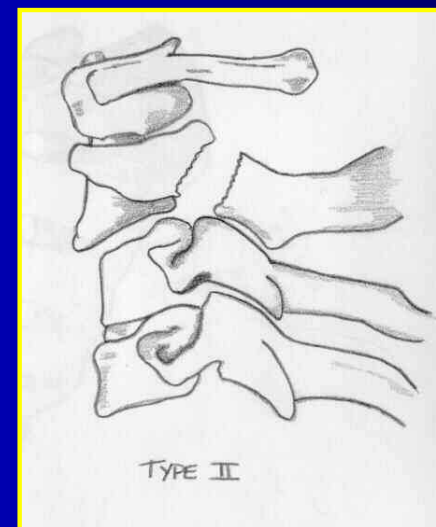
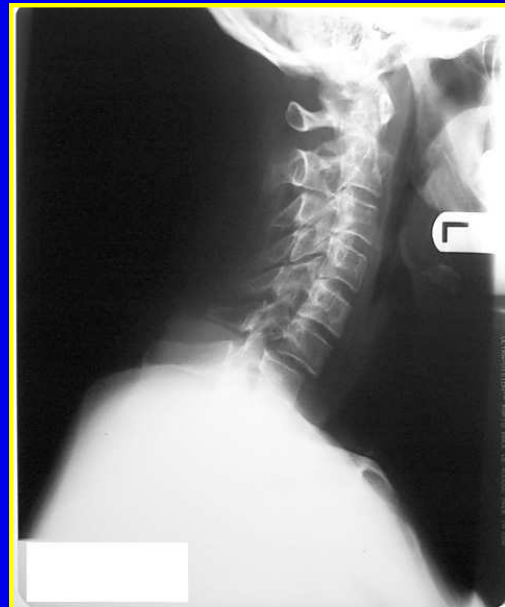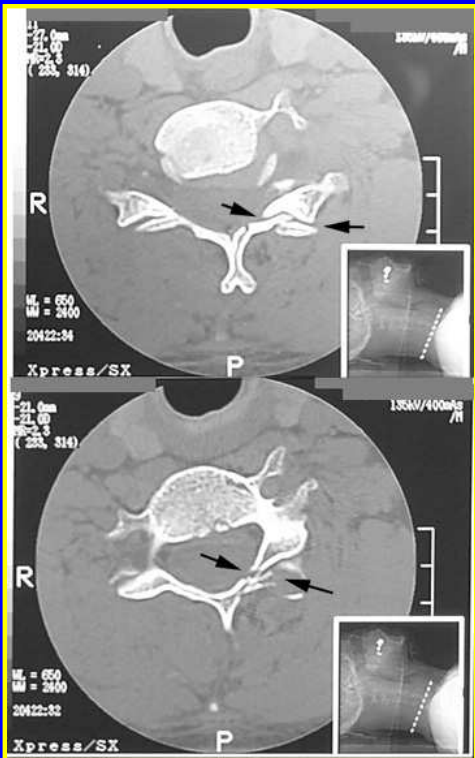
Fraktura femoru –  
d. ad latus, ad  
axim, cum  
contractione





# Traumata krční páteře

- Většinou závažná poranění
- Výskyt často u mladých osob – průměrný věk 30,7 roků
- Muži 82%, ženy 18%
- Časté u dopravních nehod (50%), pády z výšky (25%), sportovní úrazy (10%)



# Trauma C páteře

- Základní RTG

- CT

Výhody CT – detailní  
zobrazení

i drobných fraktur, zobrazení  
páteřního kanálu

Limitace – obtížné zobrazení  
fraktur orientovaných  
v axiální rovině,  
špatné zobrazení ligament

- MR

Indikace u traumat s postižením  
páteřního kanálu, u

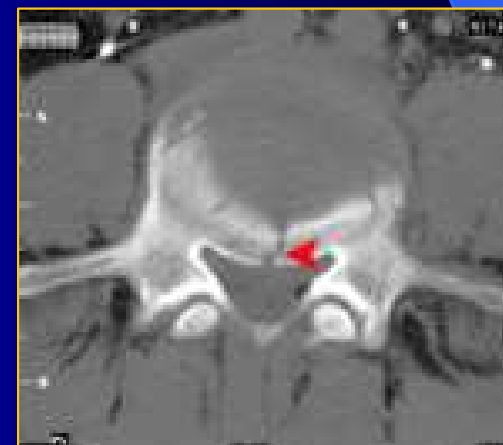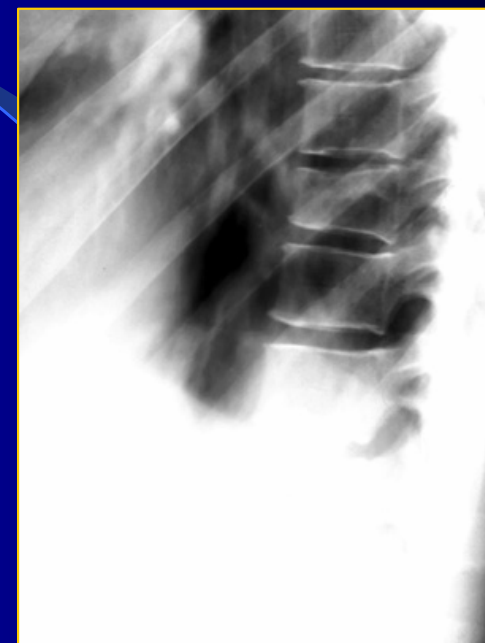
ligamentózních poranění

Excelentní zobrazení měkkých  
tkání (ligamenta, ploténky,  
mícha..)

Nevýhody – méně detailů kostní  
struktury, vyšší cena

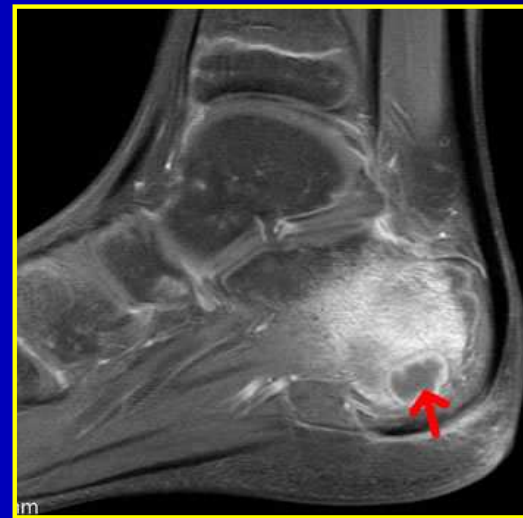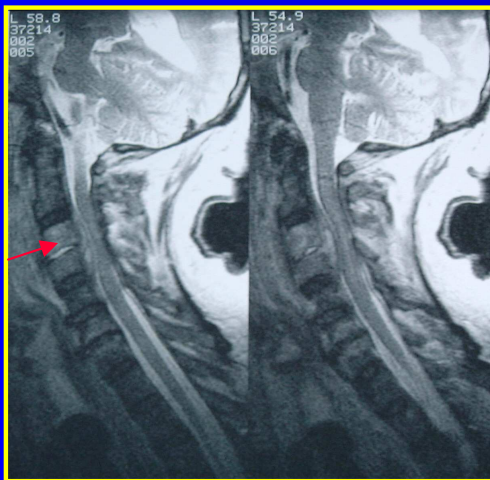
# Traumata hrudní a bederní páteře

- Základní vyšetření – RTG v AP a bočné projekci
- Th páteř snímáme během klidné respirace
- Klasifikace dle mechanismu úrazu – hyperflexe, komprese, sřížný mechanismus



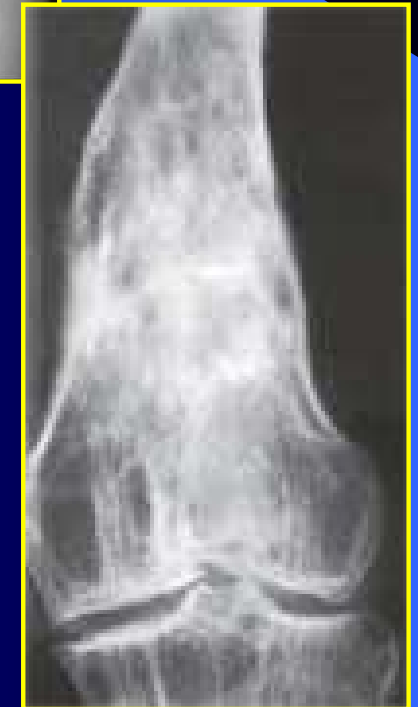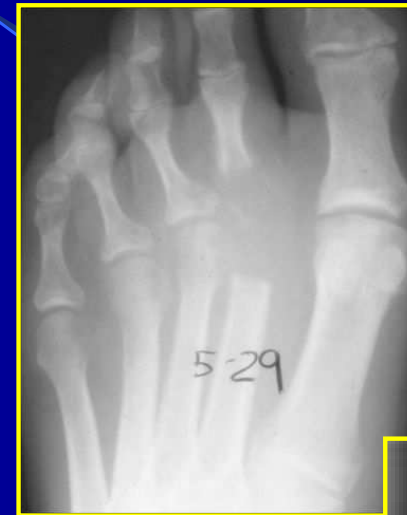# Záněty kostí a kloubů

- RTG snímky ( event. tomografie – sekvestr)
- UZ – kloubů - časná diagnostika proti klasickému snímku
- CT - páteř
- MR – změny v kostní dřeni, podáním k.l. aktivitu (RA)

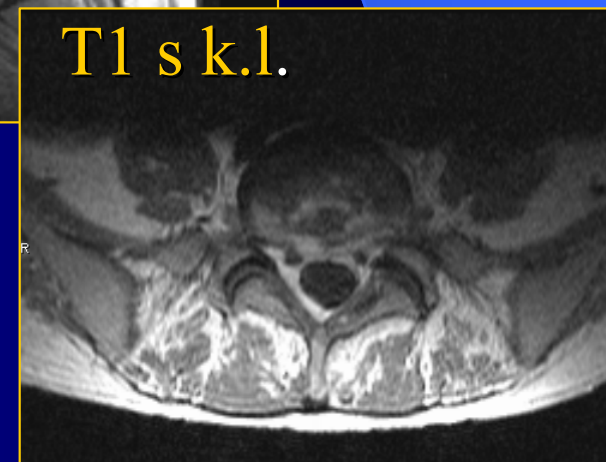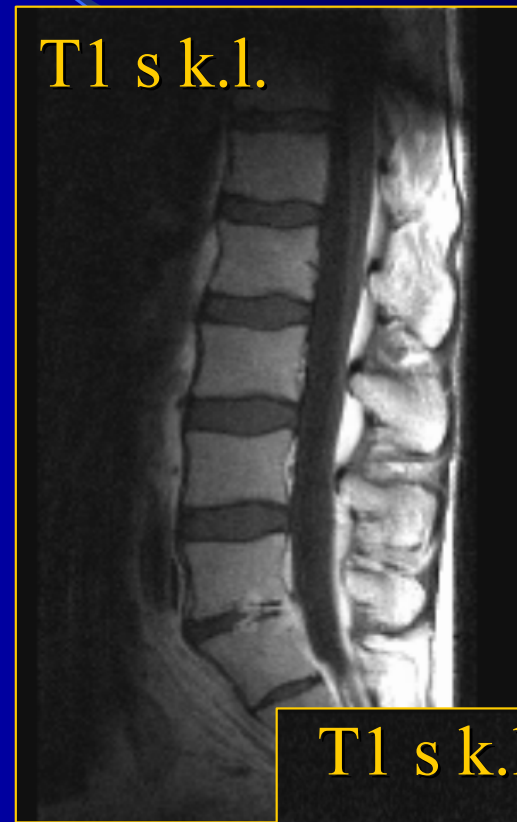
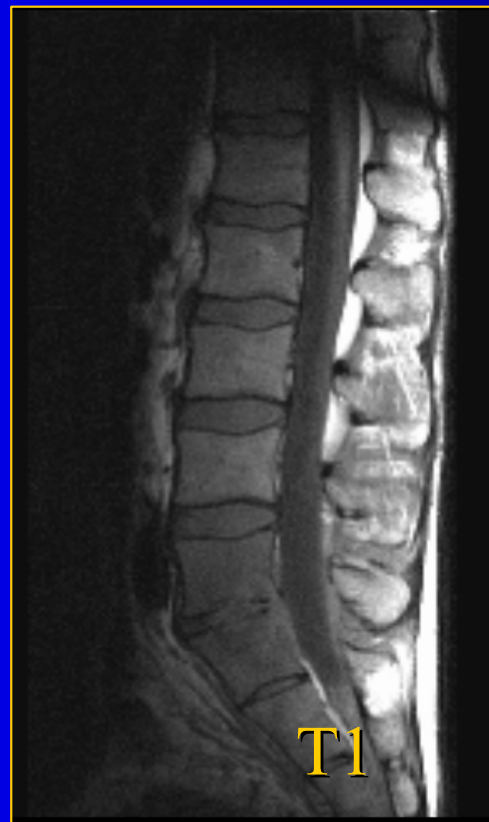

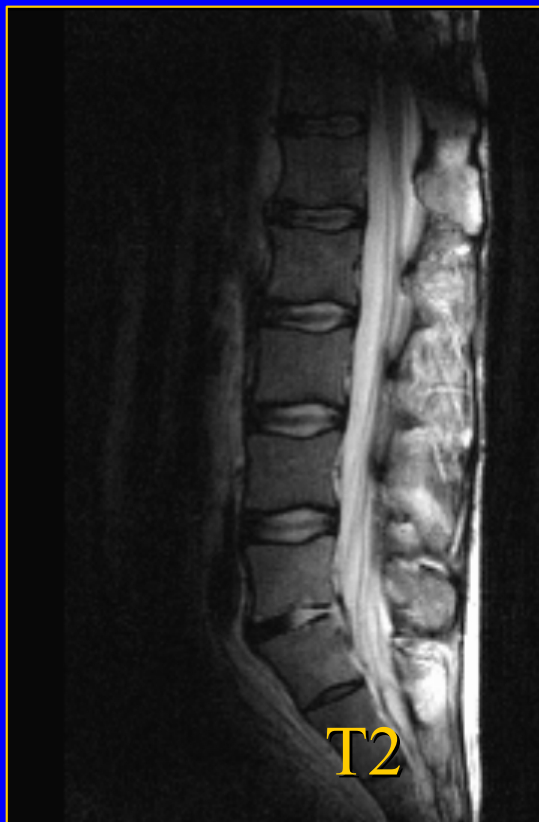
# Nespecifické záněty

- Endogenní osteomyelitis – femur, scintigrafie (osteolýza, periostózy, sekvestr, zarakvení) chronické – reosifikované defekty- skvrnitost struktury
- Exogenní osteomyelitida – např. panaritium, amputace
- Pyogenní artritida – dekalcinace, rozšíření štěrbiny, uzurace, ankylóza
- Nespecifická spondylodiscitida – hematogenně, pooperačně, subchronicky, snížení prostoru, eroze, destrukce, sek.kostní blok



# Zánětlivé změny L5/S1

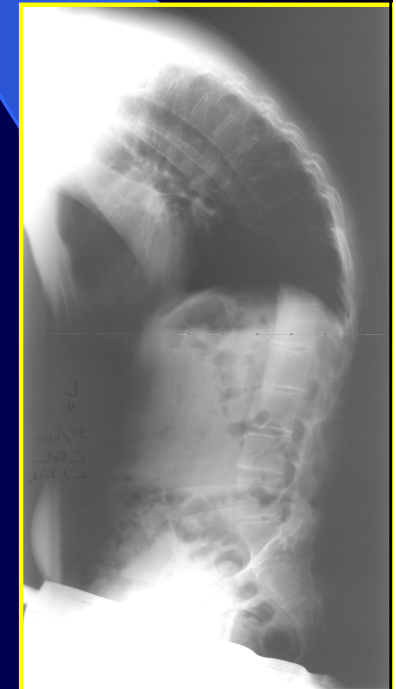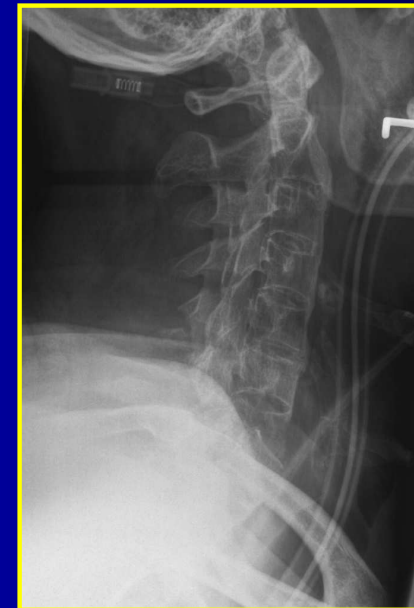

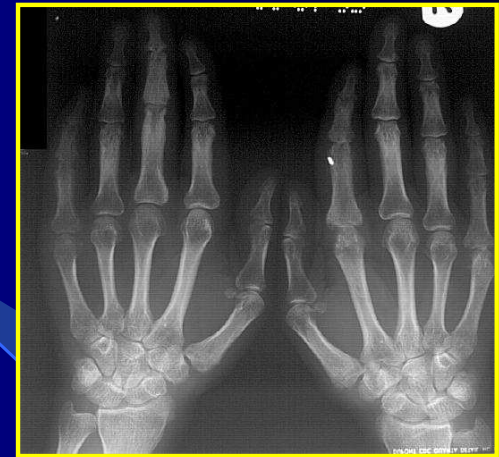
# Specifické záněty

- Tuberkulóza – hematogenně, páteř, kyčelní, kolenní klouby, sběhlé abscesy.
- Syfilis - výrazná sklerotická přestavba

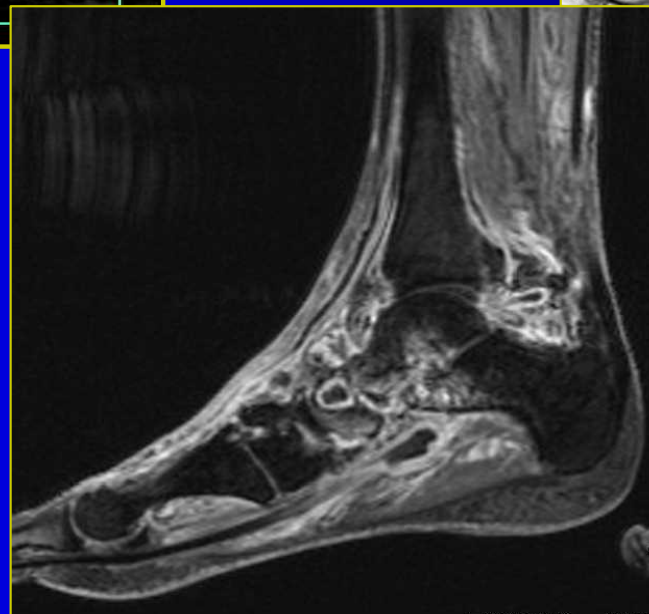
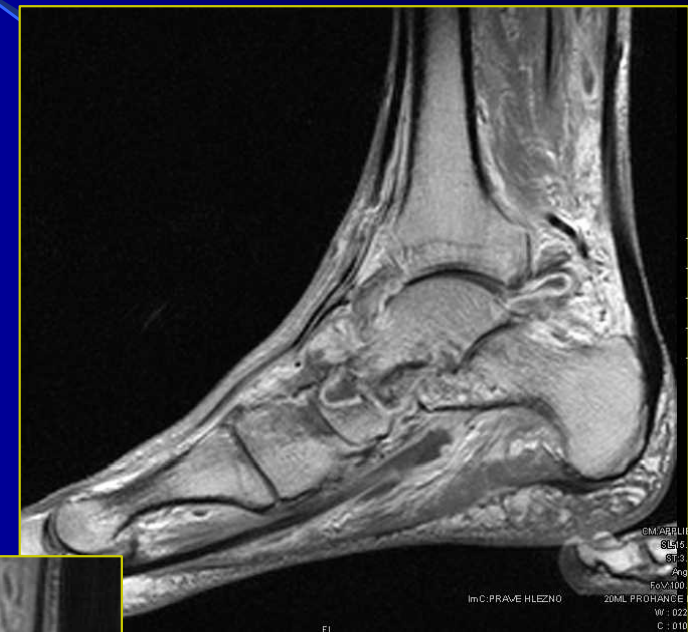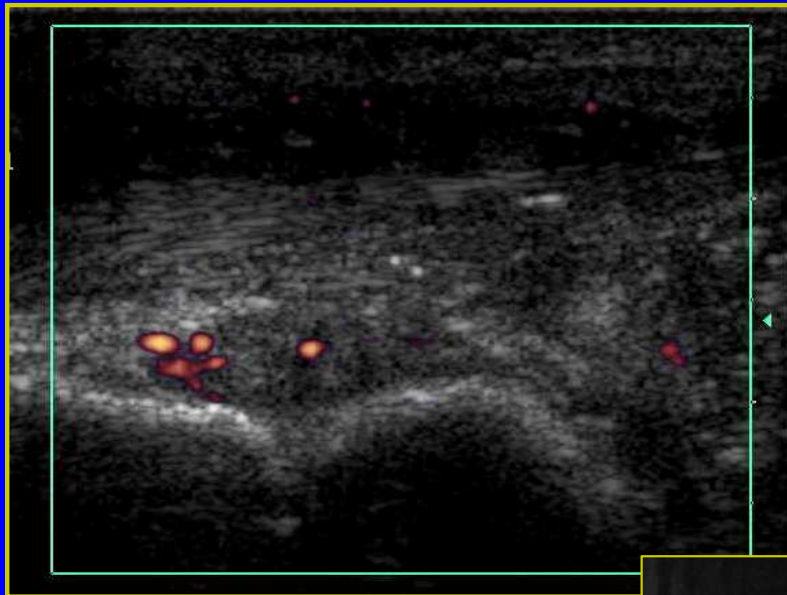
# Záněty kloubů

- Progresivní chronická polyartritida - karpální kůstky, MTCP, PIP skl.
- Arthritis psoriatica – DIP kl.
- Polyarthritidis ureterica simplex – uretritida, konjunktivitida, artritida
- Spondylitis ankylosans - páteř, periferní klouby, mladé muže, SI – pestrý obraz, čtvercová obratl.těla, kalcifikace, nezúžené meziobratlové prostory, periostitis-whiskering
- Infekční artritidy
- Arthritis urica – 1.MTT-Ph kloub



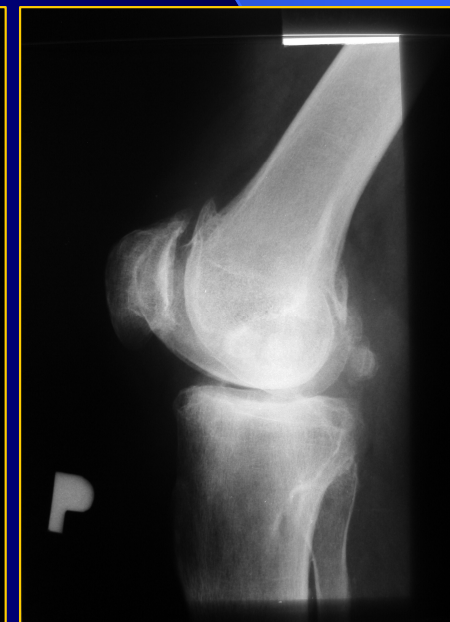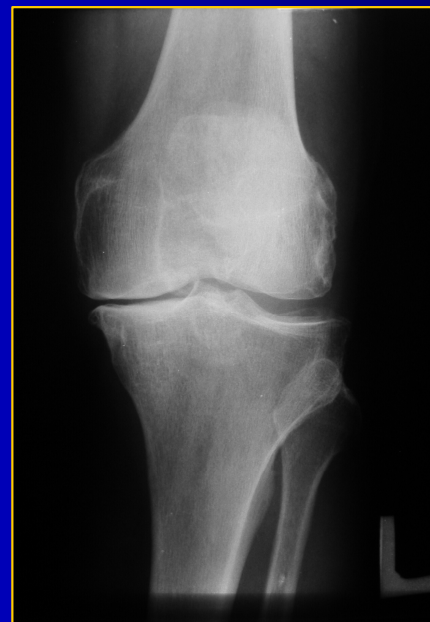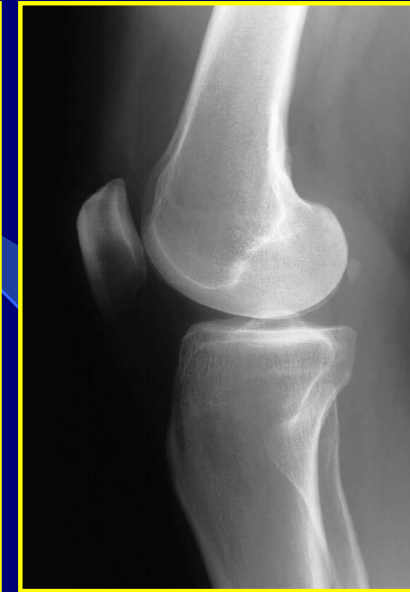


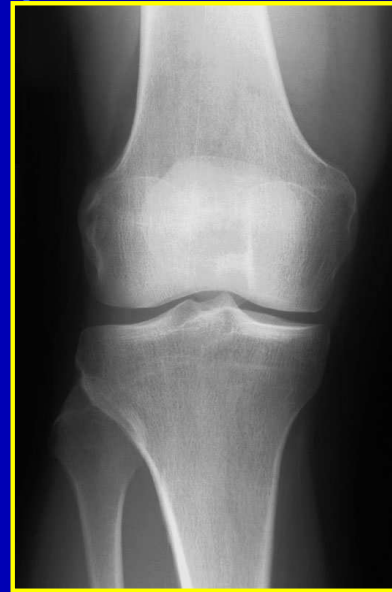# Revmatoidní artritida – UZ, MR

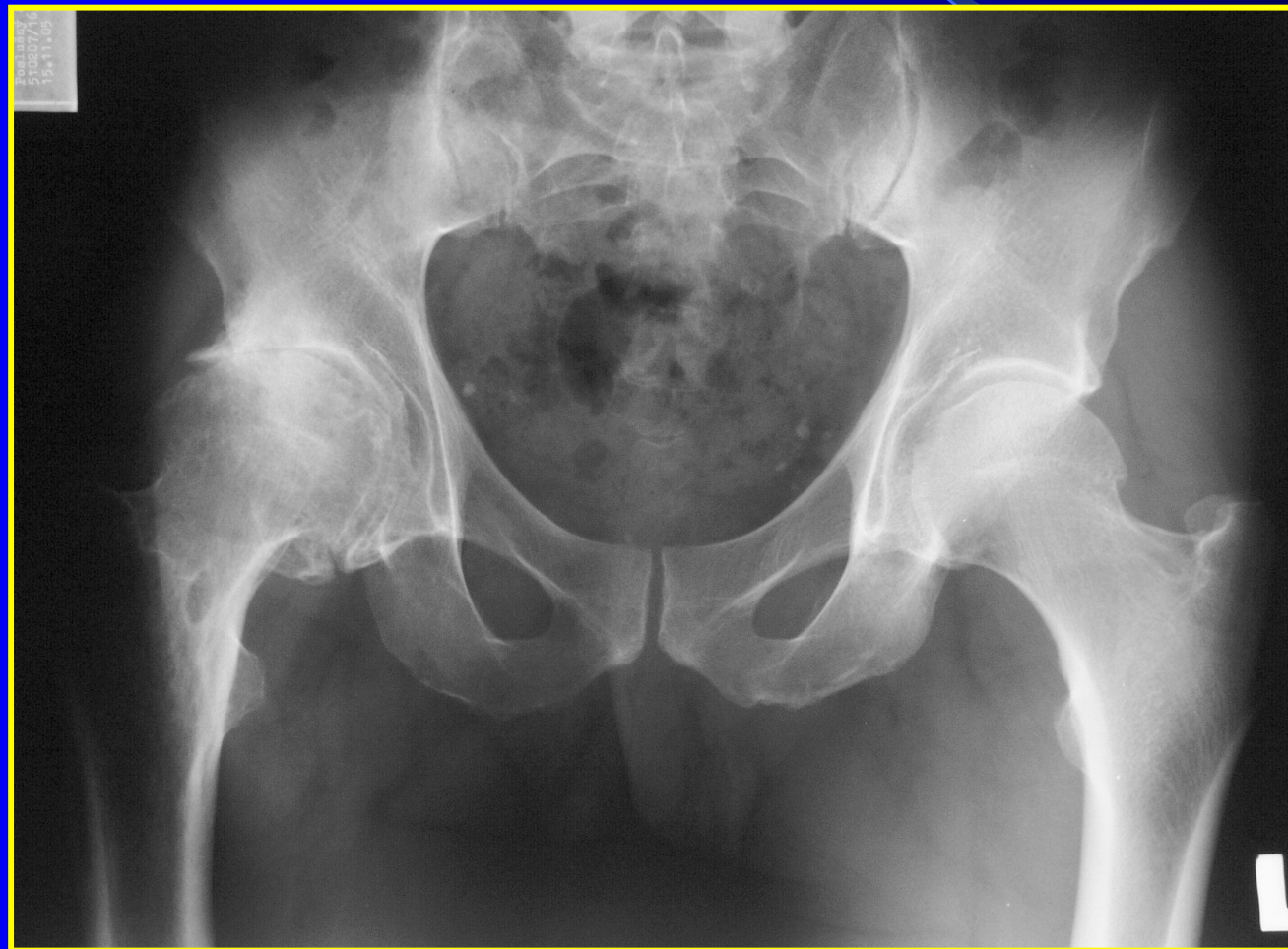


# Degenerativní onemocnění

- RTG snímky
- CT, MR – páteř
- Deformační spondylóza – osteofyty
- Degenerativní diskopatie - chondróza disků
- DISH – stékající kalcifikace ventrolaterálně
- Deformační artróza – zúžení štěrbiny, subchondrální sklerotizace, geody, osteofyty, subluxace

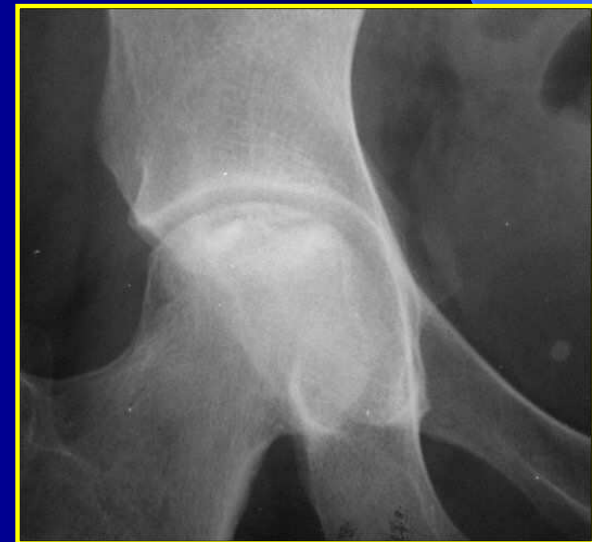
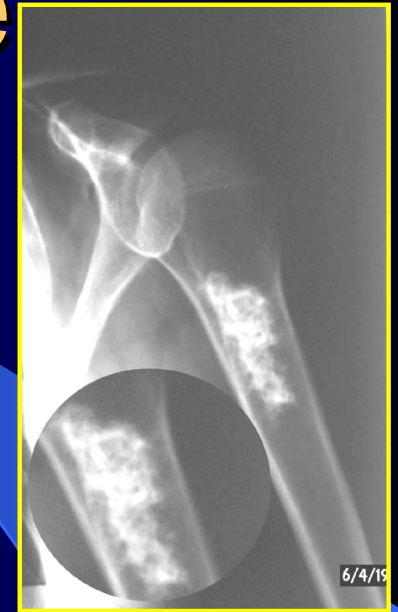
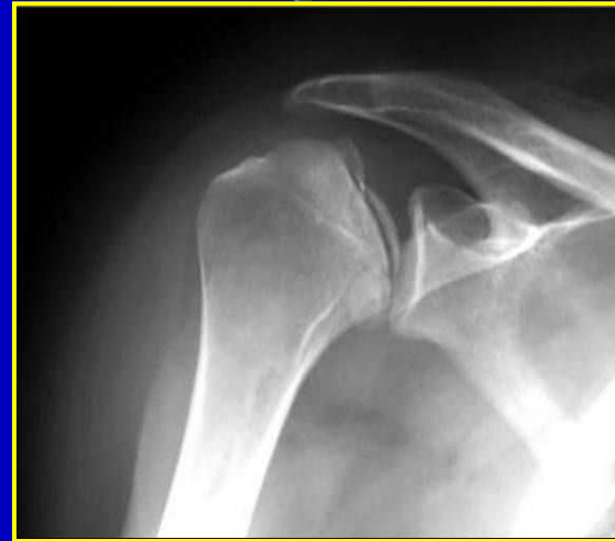

# Degenerativní změny

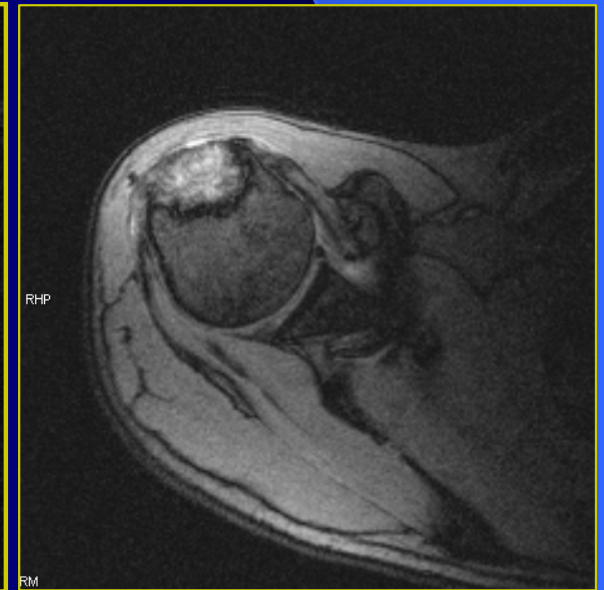
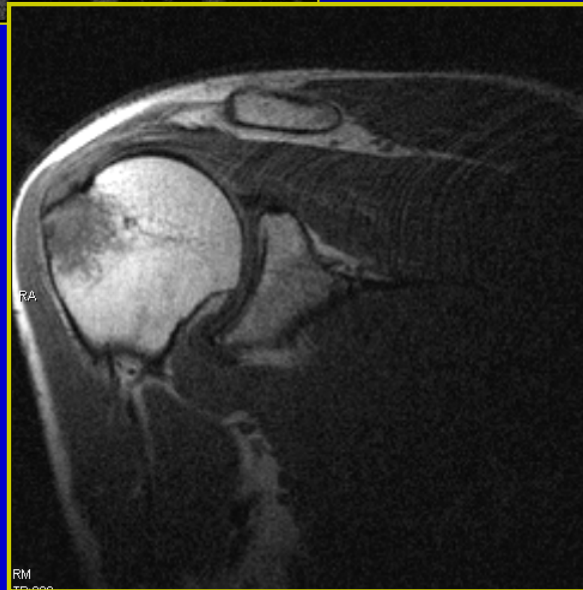
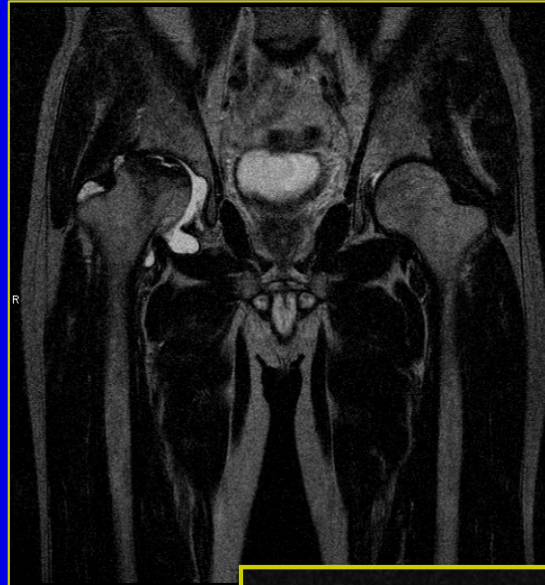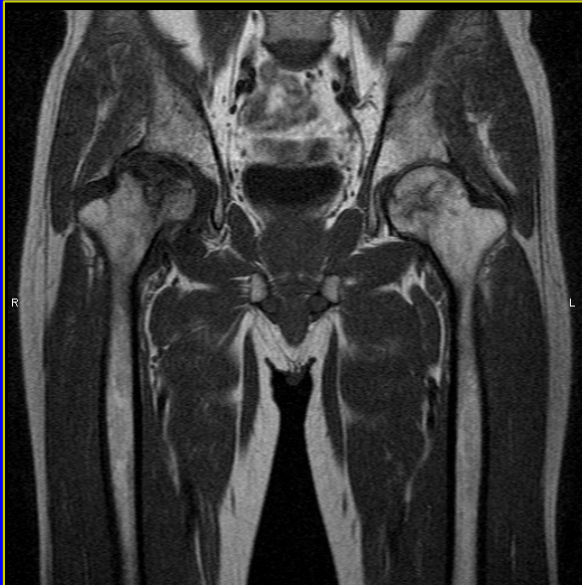# Ischemické osteopatie

- Aseptické nekrózy – většinou v dětském věku, v dospělosti poúrazové, stavy, nekróza kostních fragmentů, RTG, MR
- Kostní infarkt – náhodný nález, oválný sytý stín, epifyzometafyzární – může defiguraci hlavice, deformaci kl.plochy, diafyzometafyzární



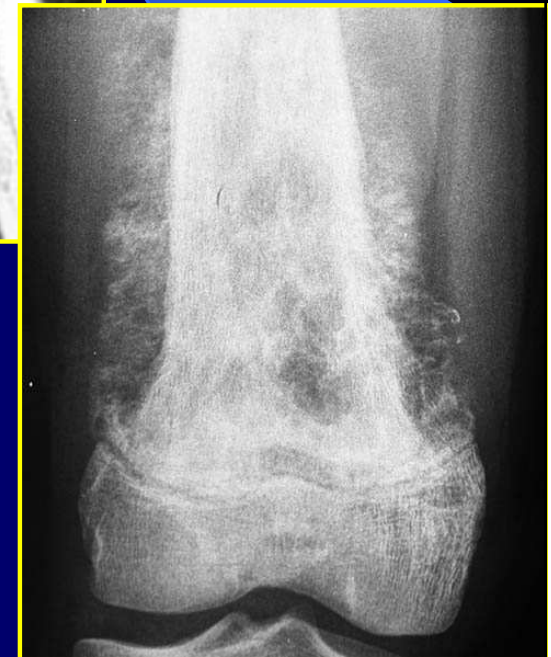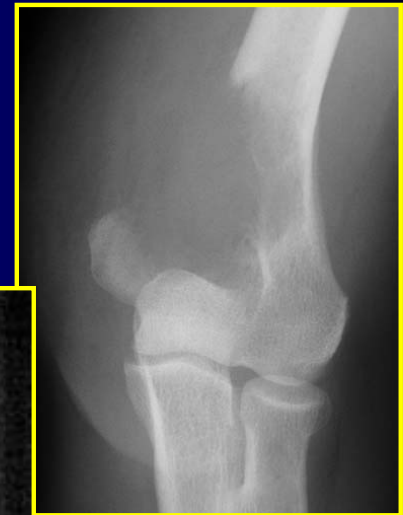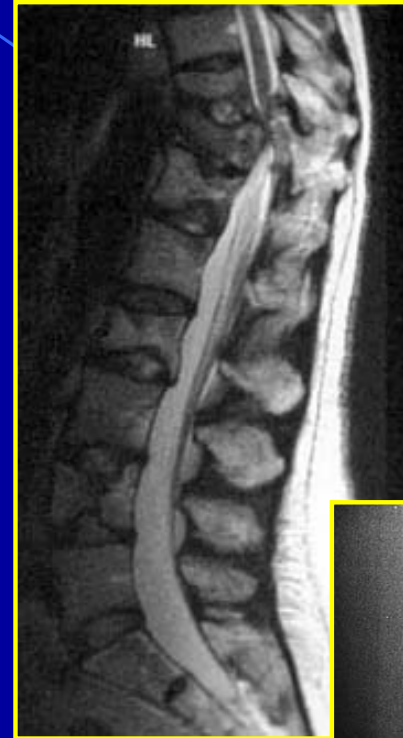
# Aseptická nekróza

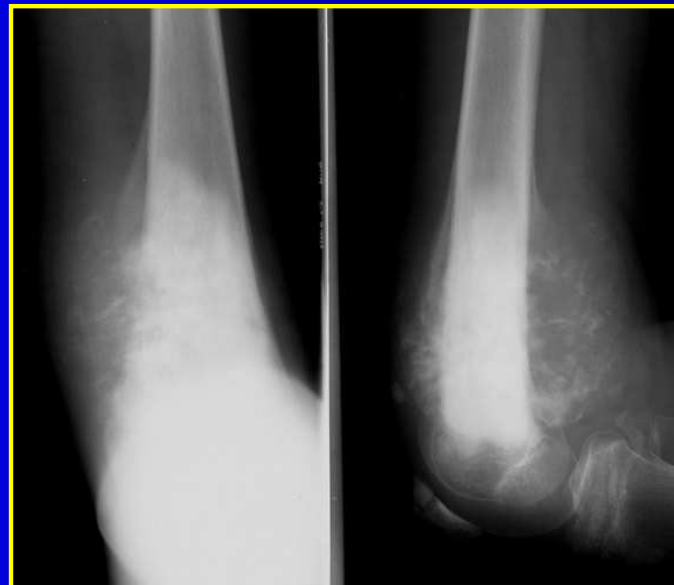
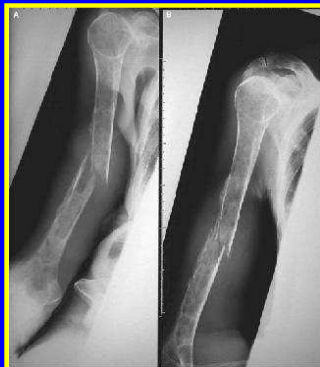
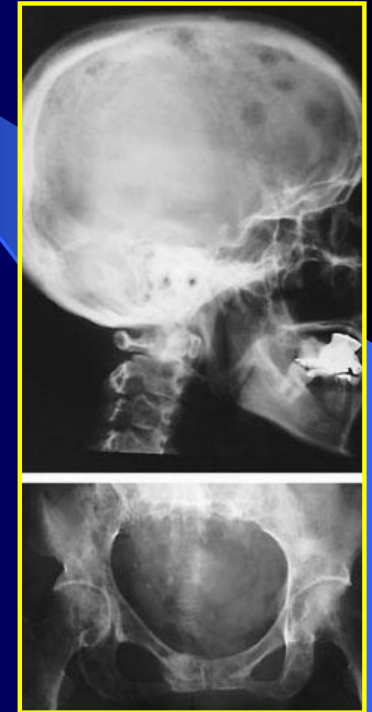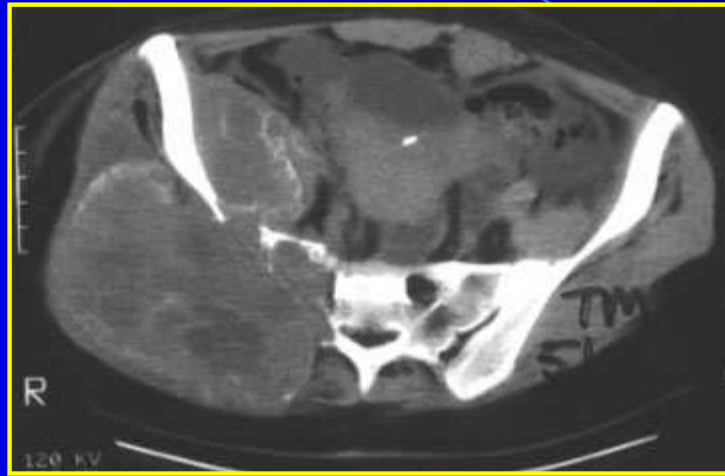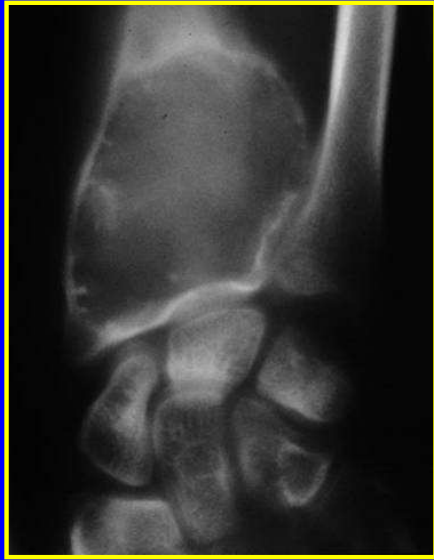# Nádory

- RTG snímek
- CT, MR
- Kostní destrukce – ohraničená léze, četná, různě velká ložiska (od molů), permeativní destrukce
- Periostální reakce :
  1. Kontinuální při destrukci kompakty
  2. Kontinuální při zachované kompaktě – jednoduchá lamelární, cibulovitá, spikulovitá
  3. Fragmentované - klínovitý tvar

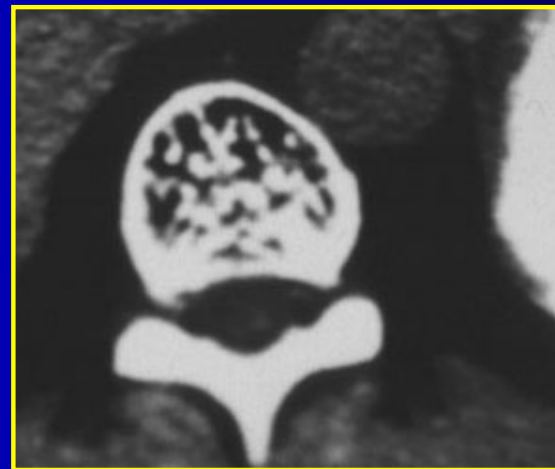
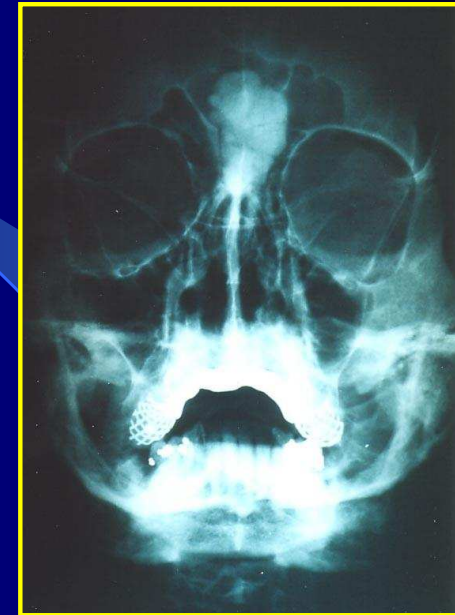
Codmanův trojúhelník





# Benigní nádory

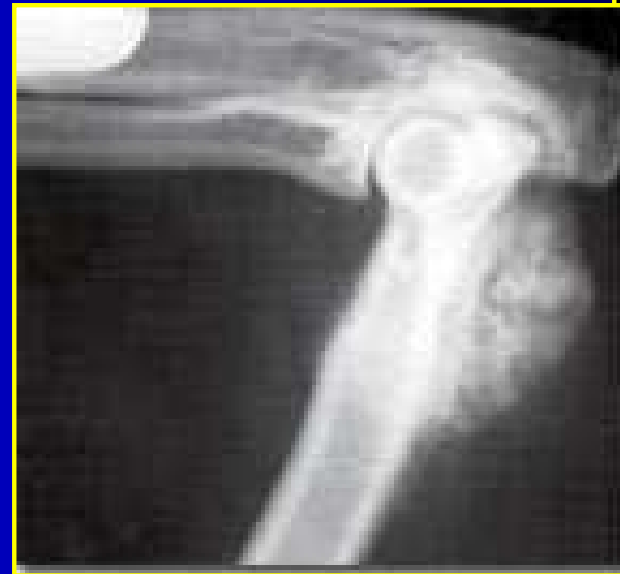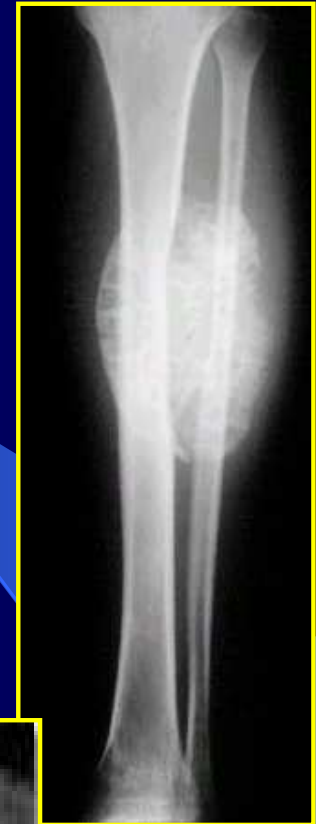- Tvořící chrupavku : chondrom, osteochondrom, chondroblastom, chondromyxoidní fibrom
- Tvořící kost : osteom, osteoidní osteom, osteoblastom, osteoklastom, chordom
- Cévní : hemangiom





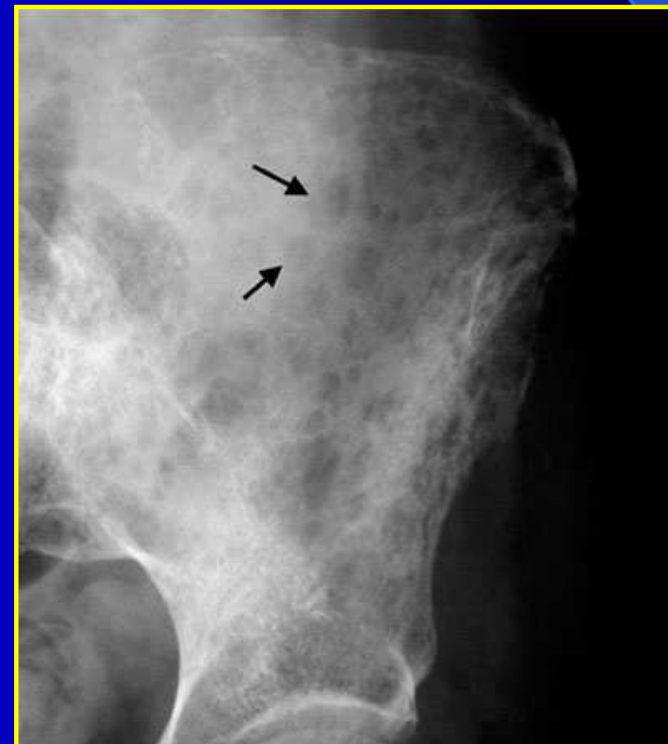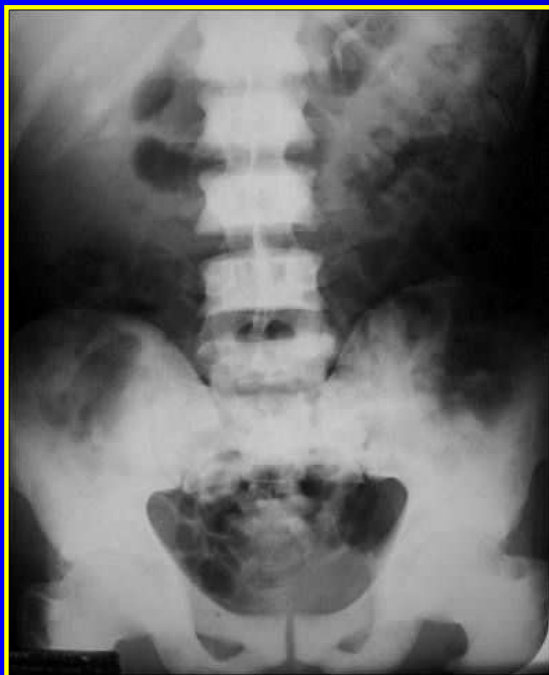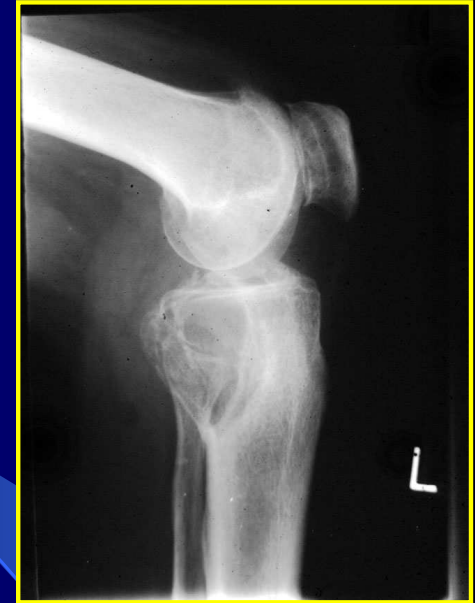# Maligní nádory

- Chrupavky : chondrosarkom
- Kost : osteosarkom
- Dřeňové : Ewingův sarkom, plazmocytom, lymfosarkom (non Hodgkin)
- Pojiva : fibrosarkom, maligní fibrózní histiocytm



# Metastázy

- Lytické – bronchogenní ca, Grawitz, štítná žláza, tlusté střevo
- Plastické – prostata, bronchogenní ca
- Smíšené – ca prsu

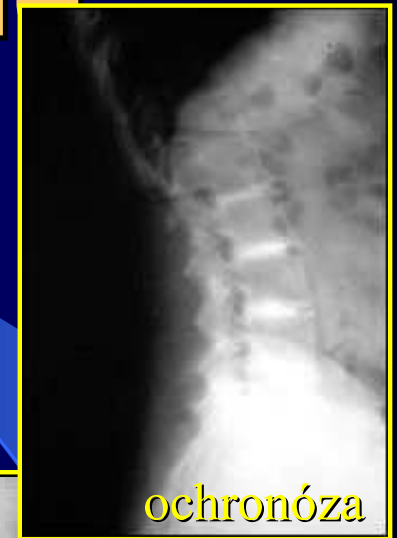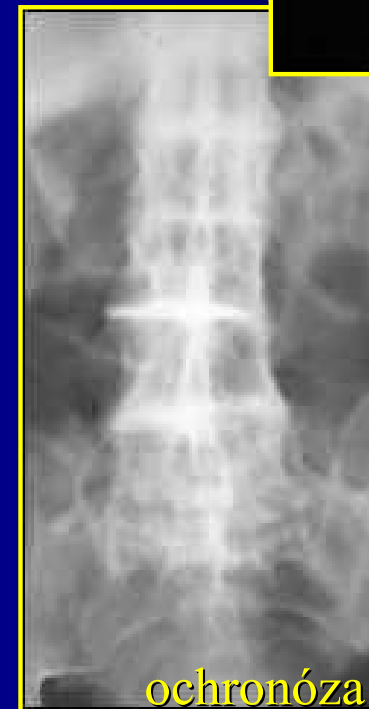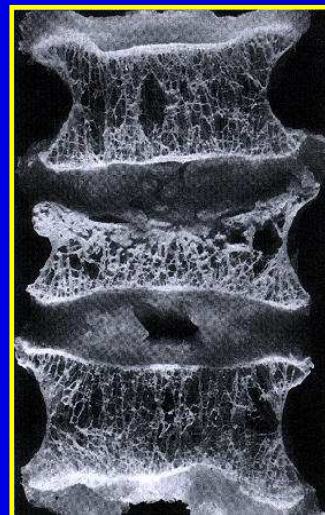


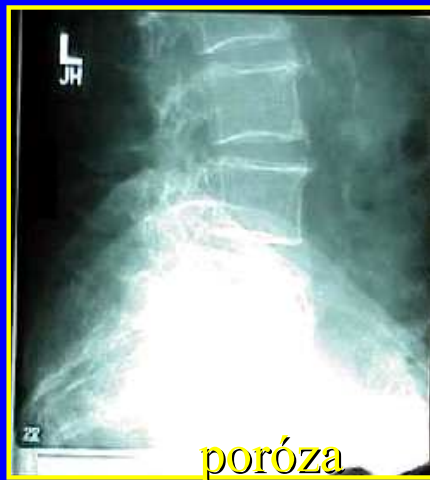# Nádorům podobné léze

- Juvenilní kostní cysta
- Aneurysmatická kostní cysta
- Fibrosní kortikální defekt (neosifikující k.fibrom)
- Histiocytóza X ( eozinofilní granulom, m.Hand-Schuller-Christian, m.Abt-Letterer-Siwe)

# Metabolické osteopatie

- Osteoporóza – úbytek kostní tkáně při zachovaném poměru minerálů k organické hmotě
- Osteomalacie – mineralizace kostní hmoty nedostatečná, Looserovy zóny přestavby
- Ochronóza – defekt k. homogentisinové



# Nezařazené osteopatie

- Ostitis deformans Paget – kostní přestavba, destrukční, produktivní, sklerotickohypertofické
- M. Scheuermann – Schmorlovy uzly, platyspondylie, klínovitá obratl. těla, kyfoza
- Myositis ossificans progressiva – ektopické osifikace