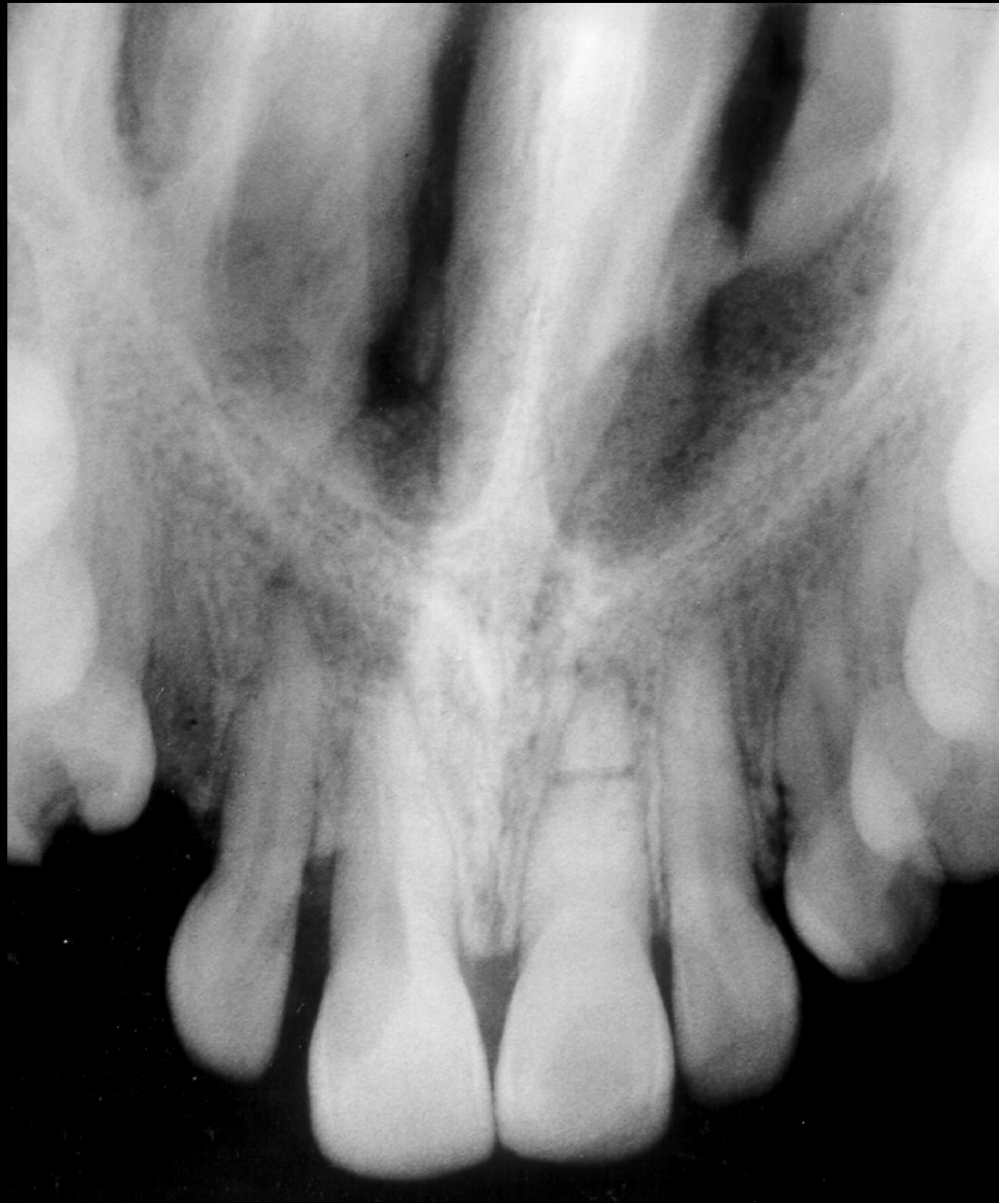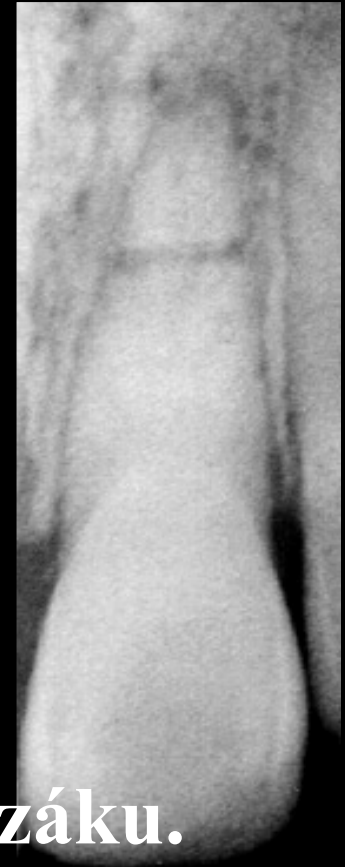


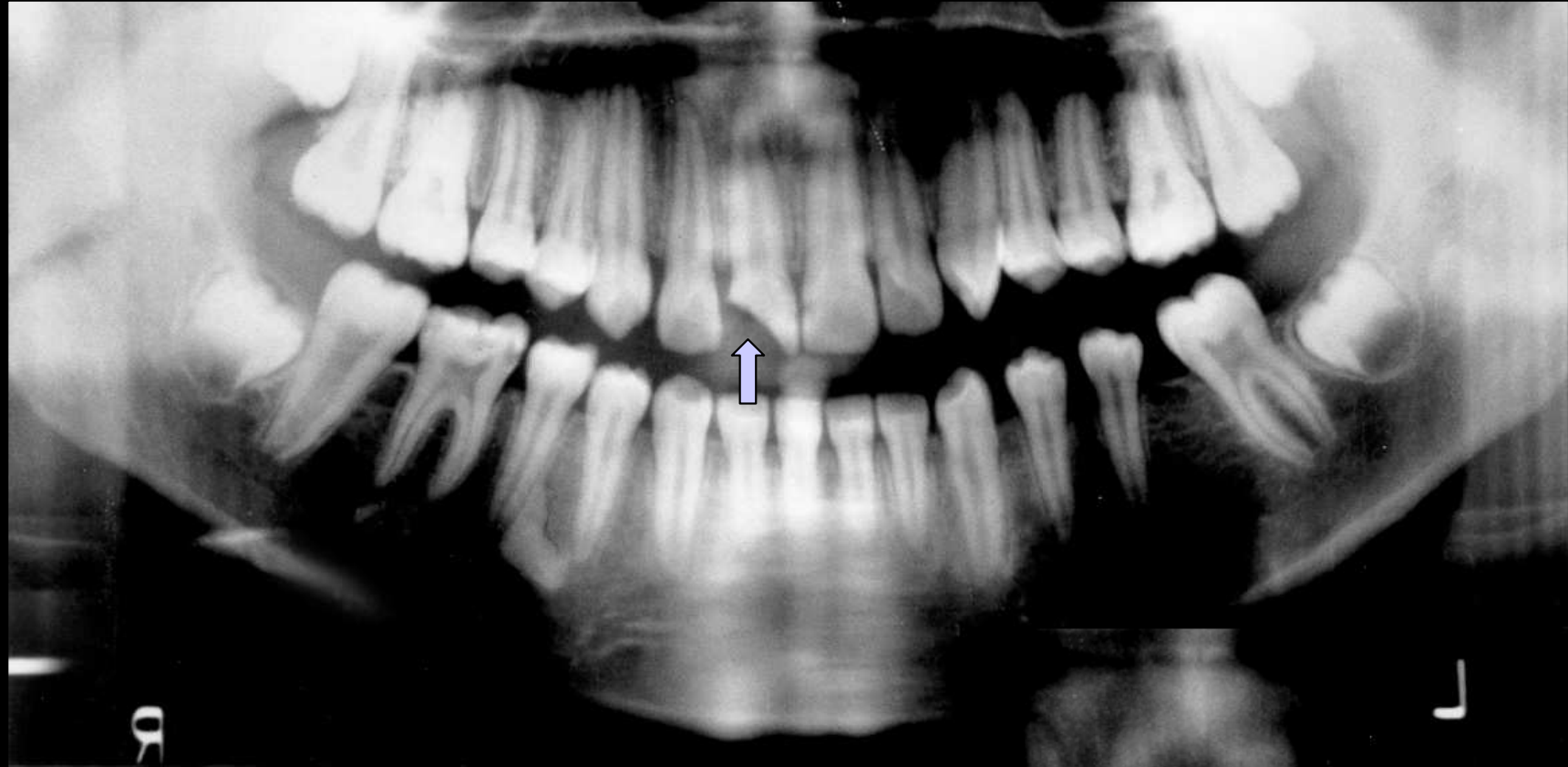
- Fraktury zubů, alveolů
- Fraktury dolní čelisti
- Le Fort fraktury
- „Blout out“ fraktura
- Anomálie

Zuby - traumata

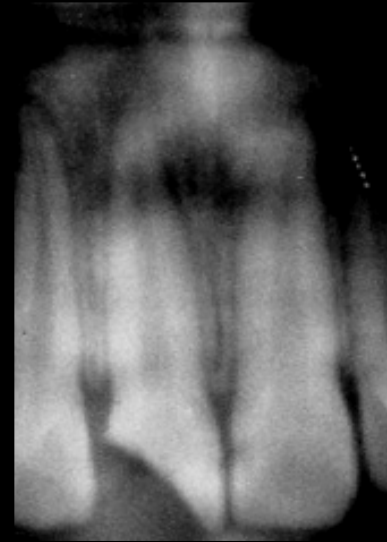

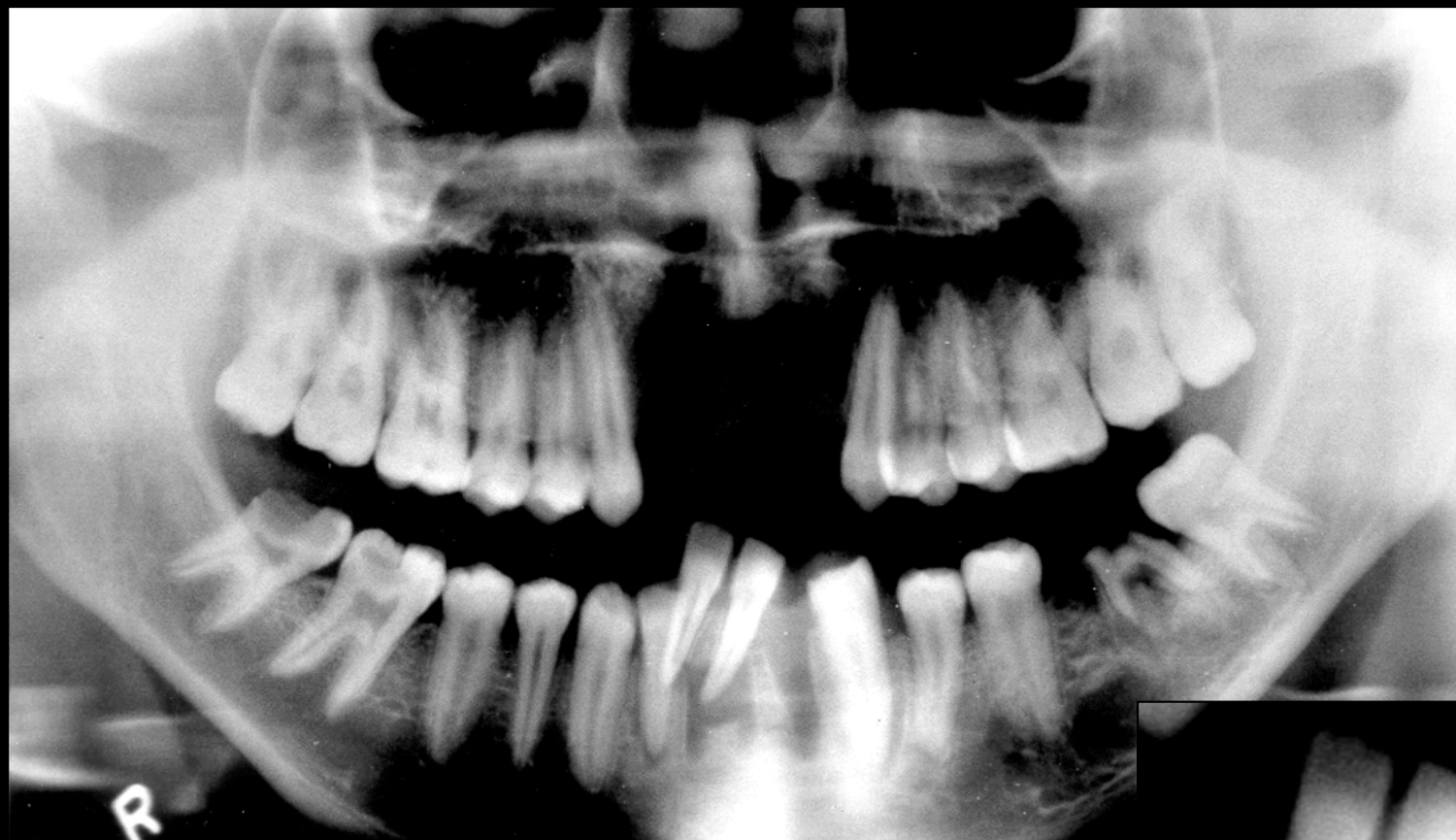
**Fraktura
mediálního řezáku.**



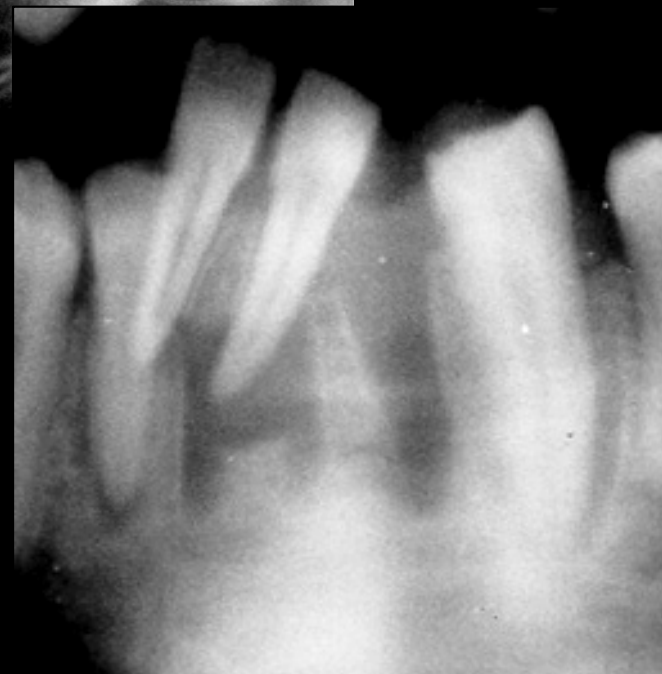

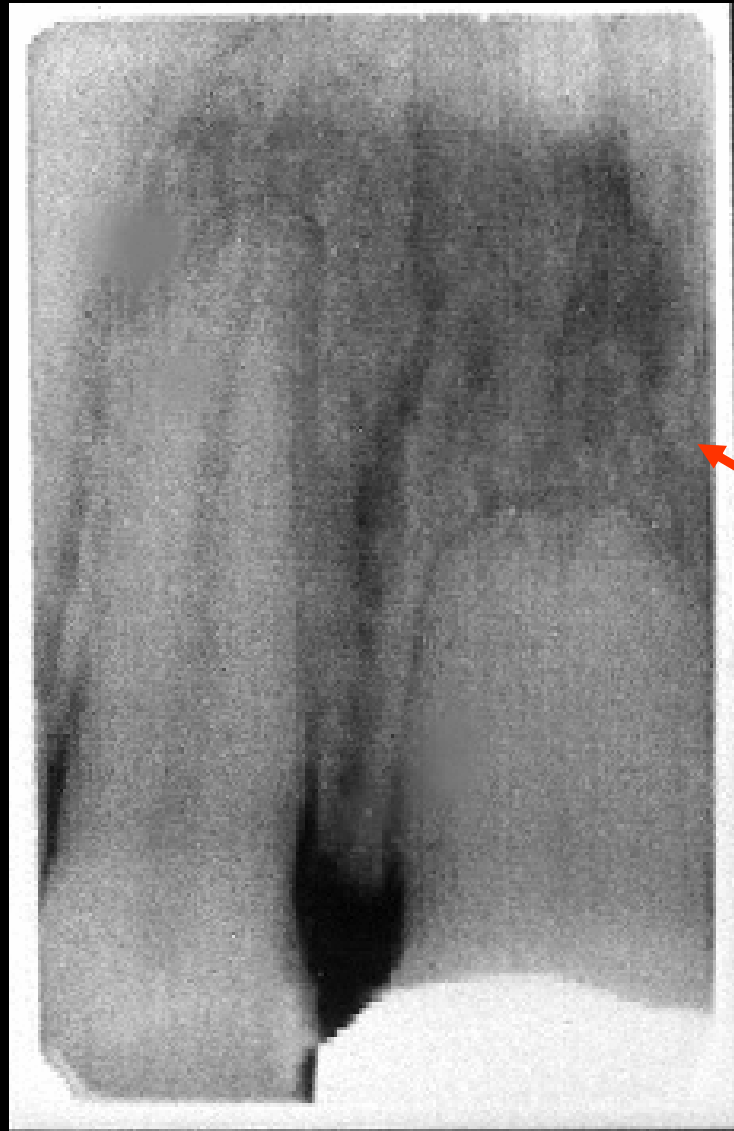Fraktura





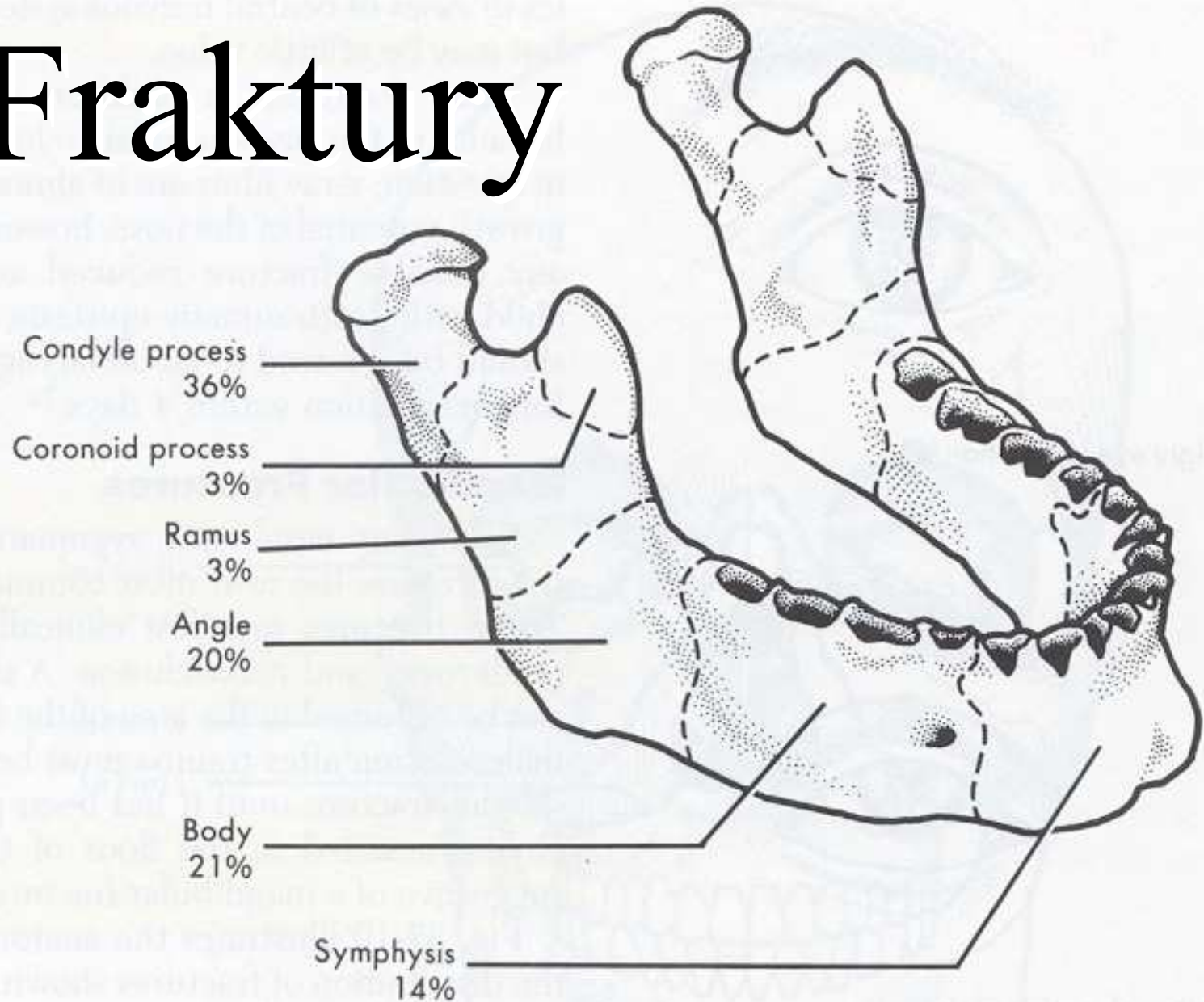
Subluxace.



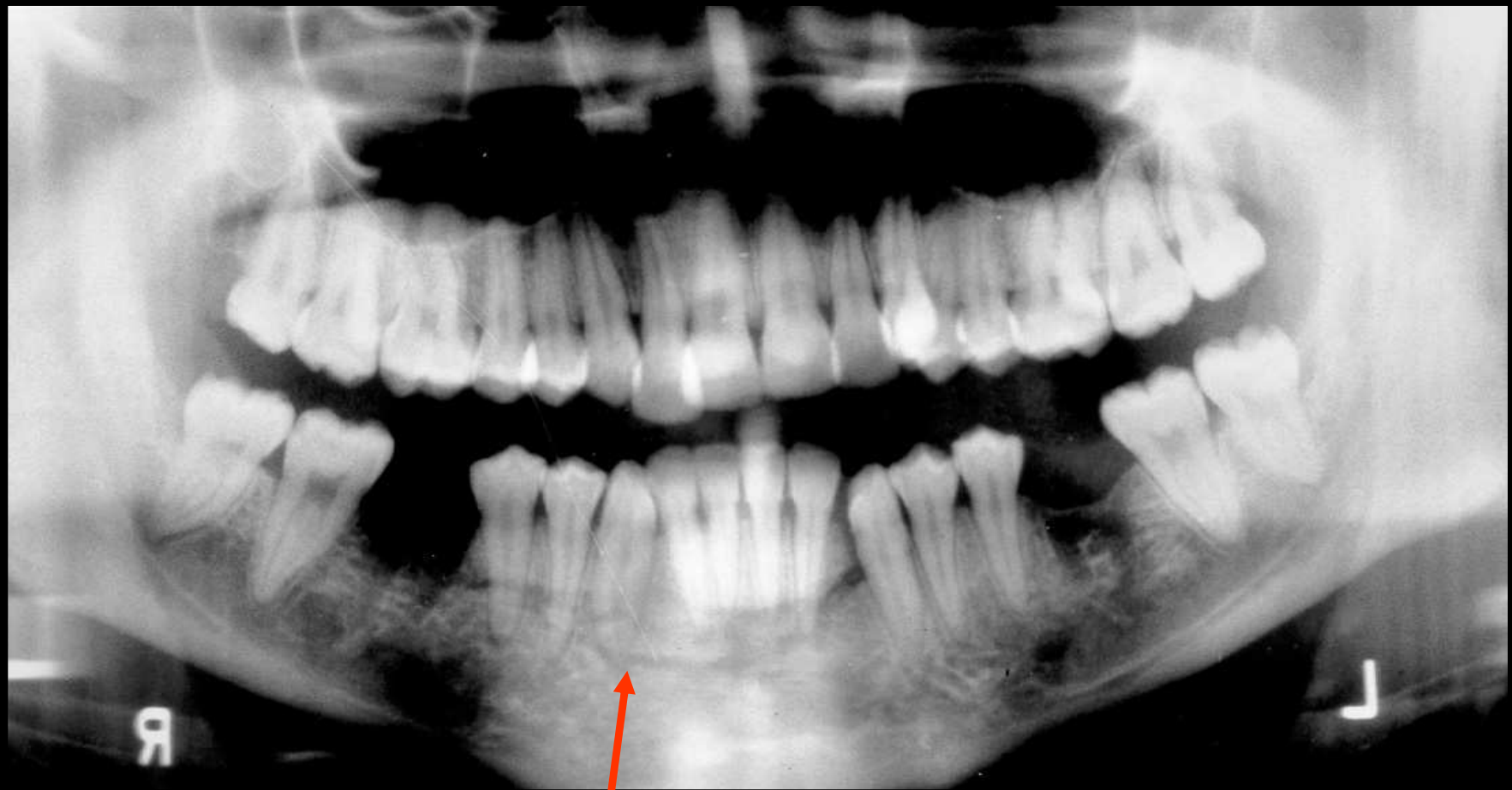


Resorpce kořene mediálního řezáku.

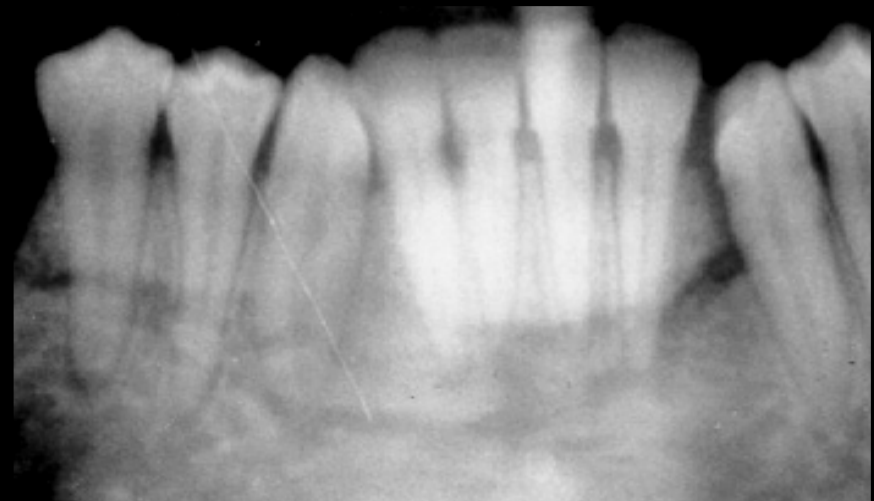
Fraktur

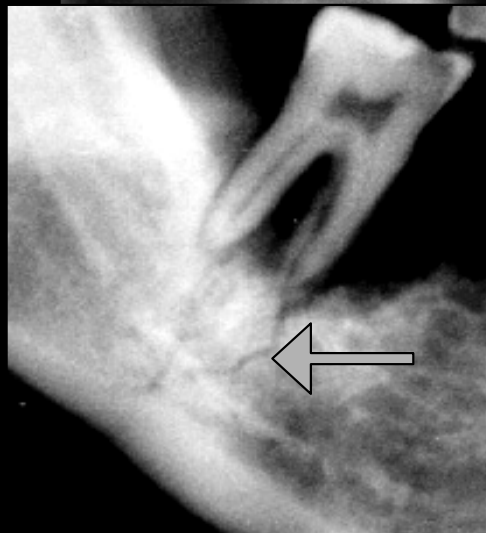
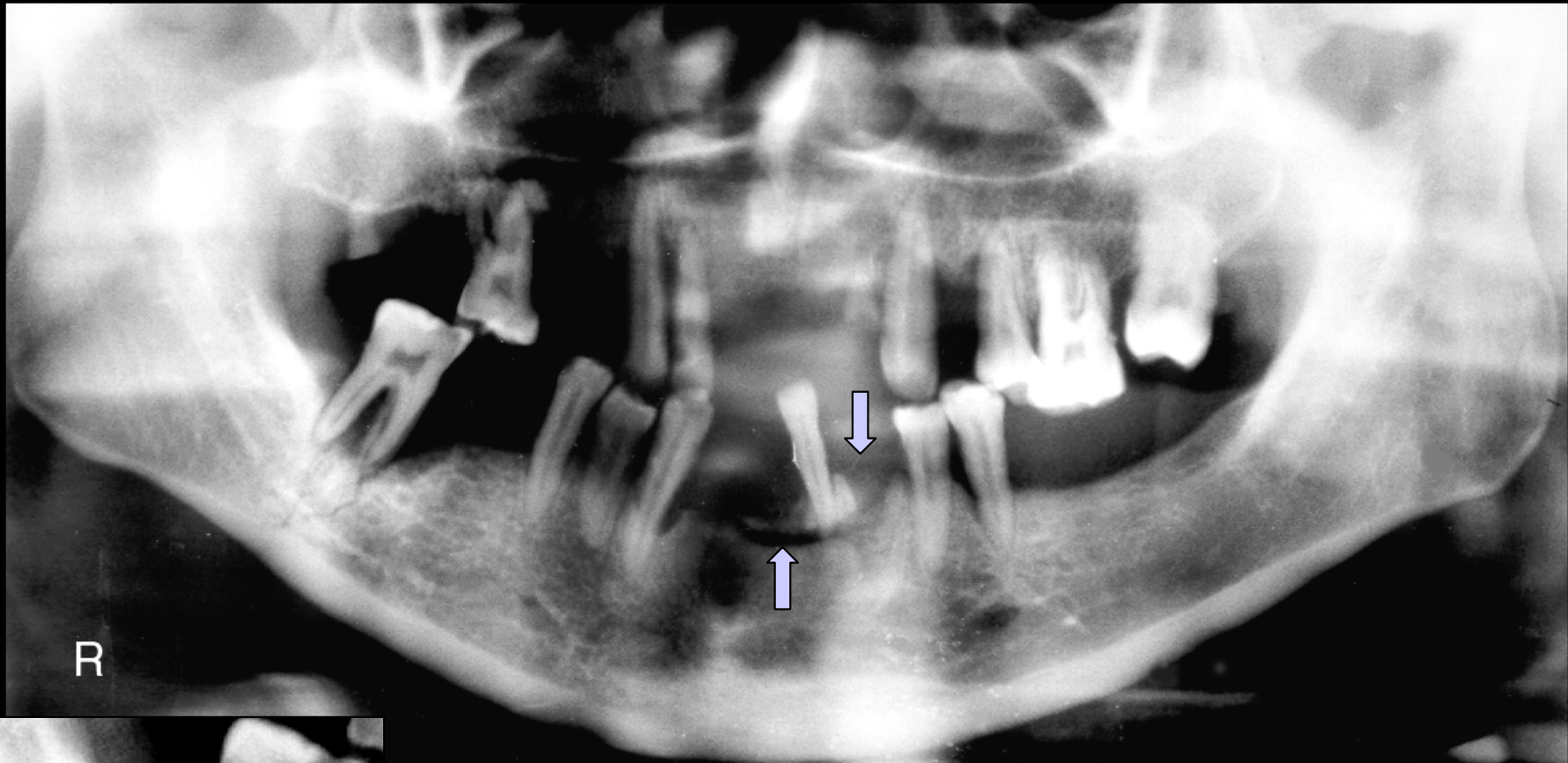


Alveolus - traumata

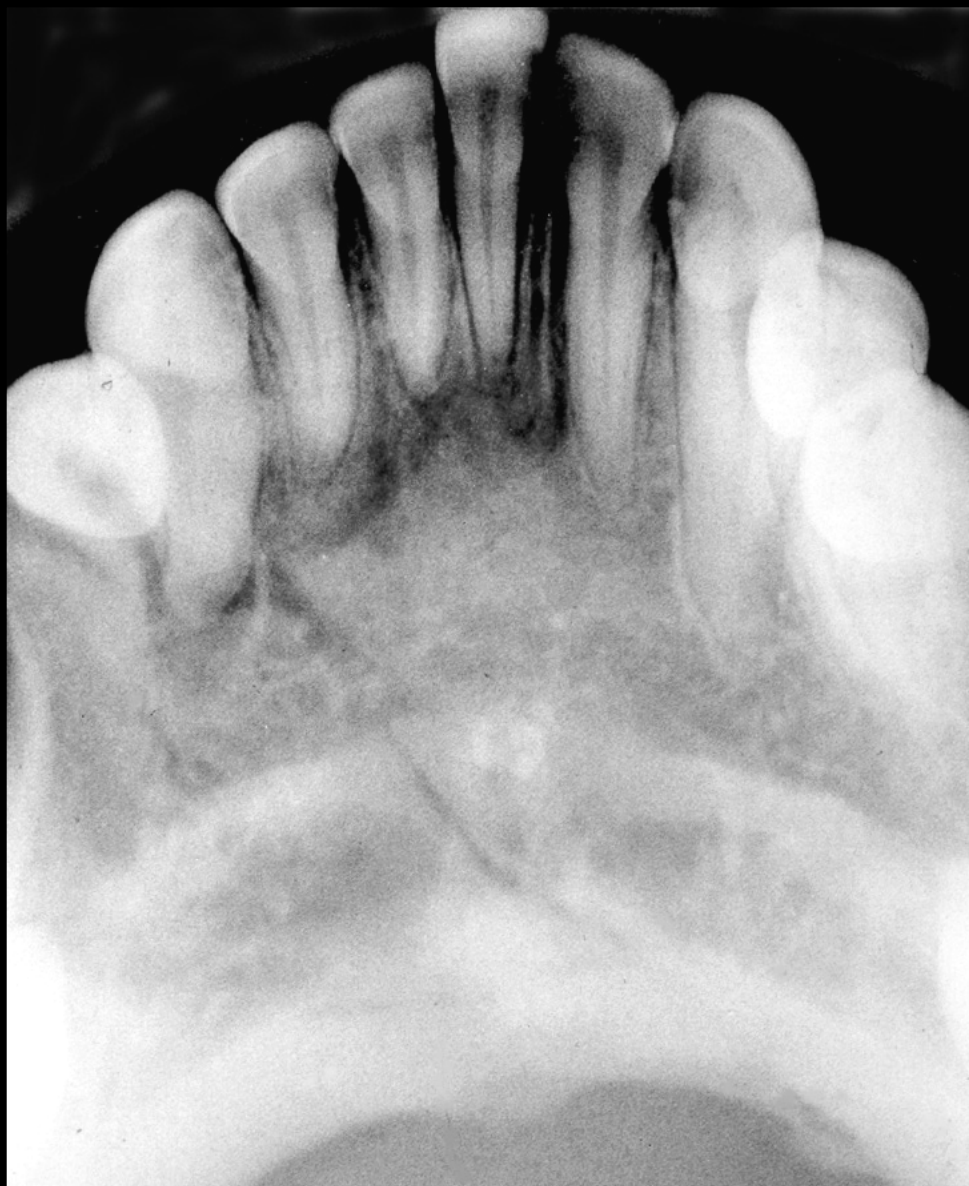

**Alveolární fraktura
mandibuly.**

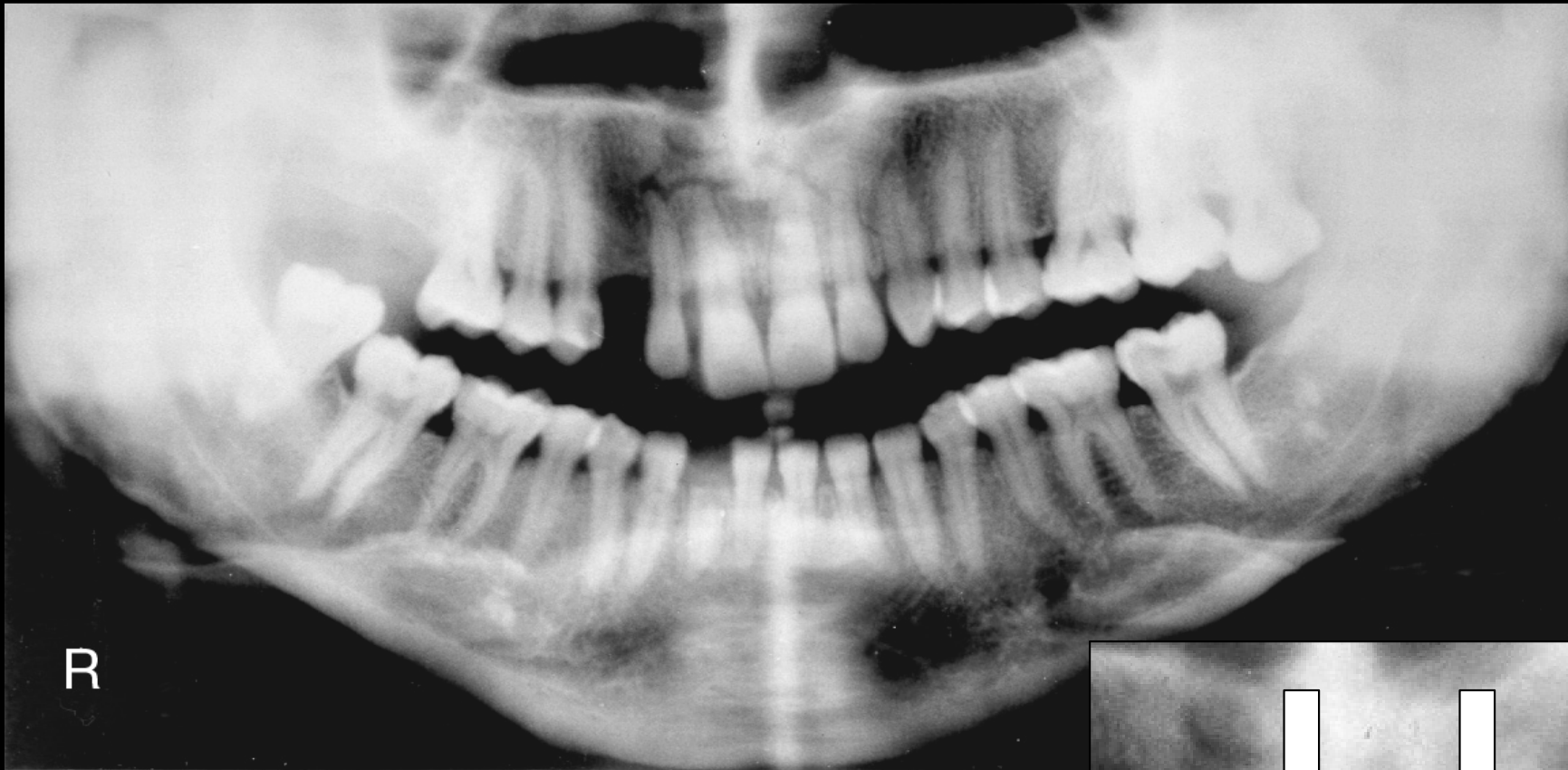



Fraktury:
- alveolární
- mandibuly (molár)

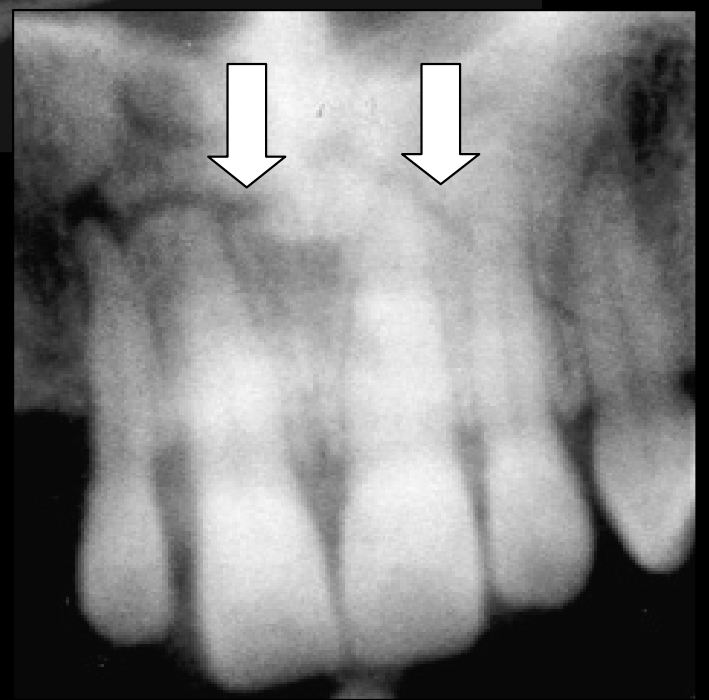


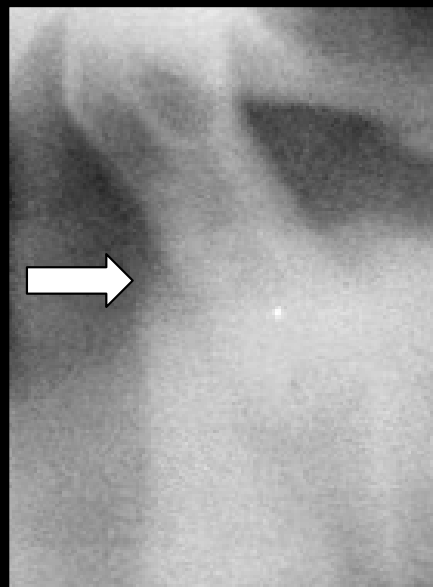
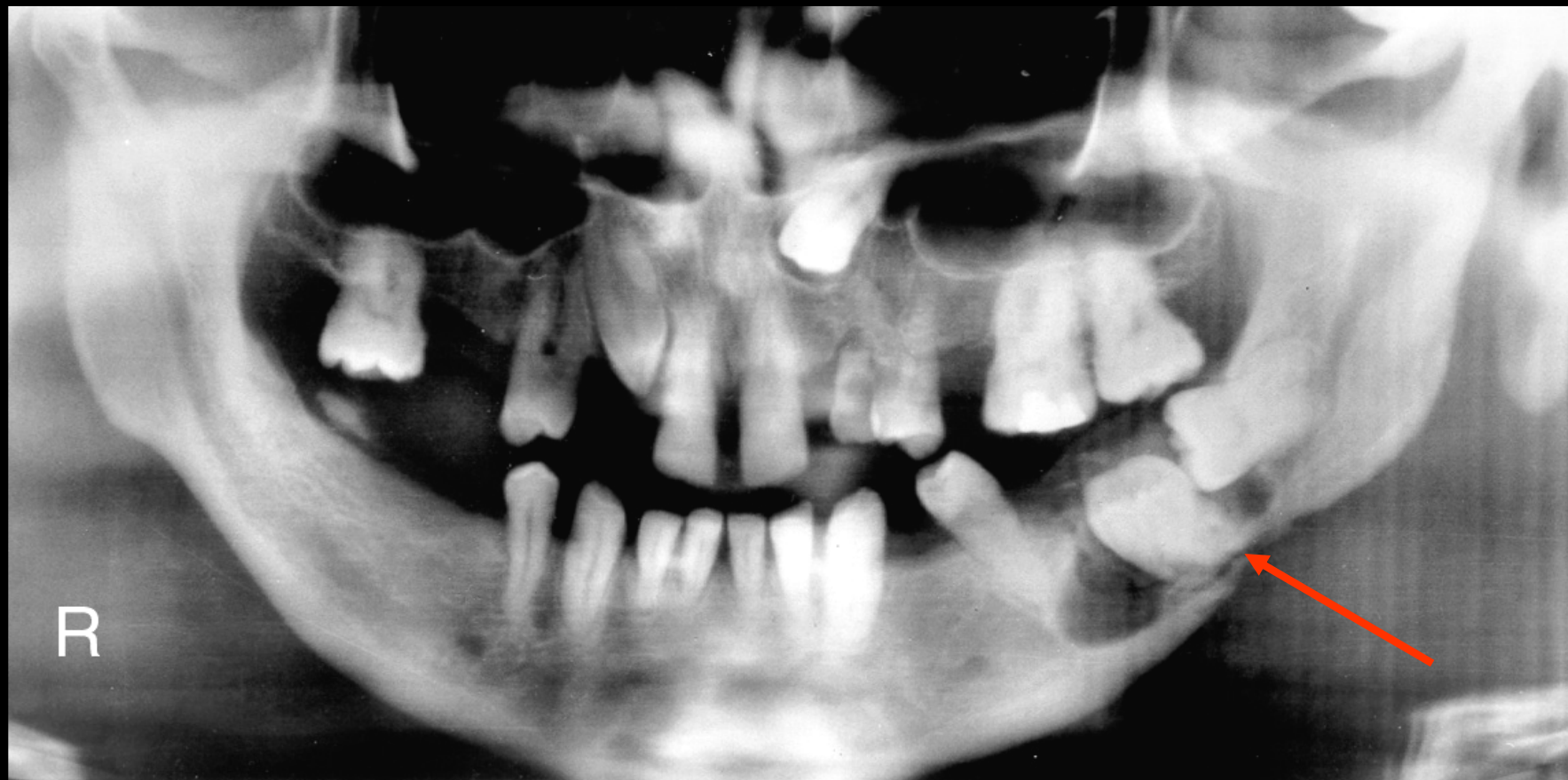**Alveolární fraktura
kombinovaná s frakturou
mandibuly.**



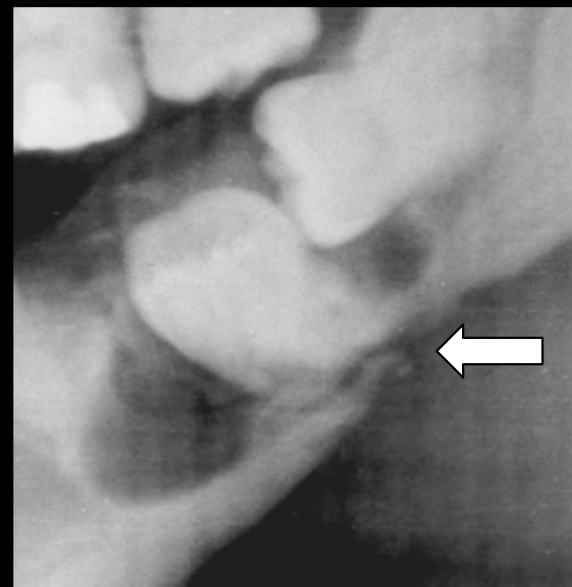
R

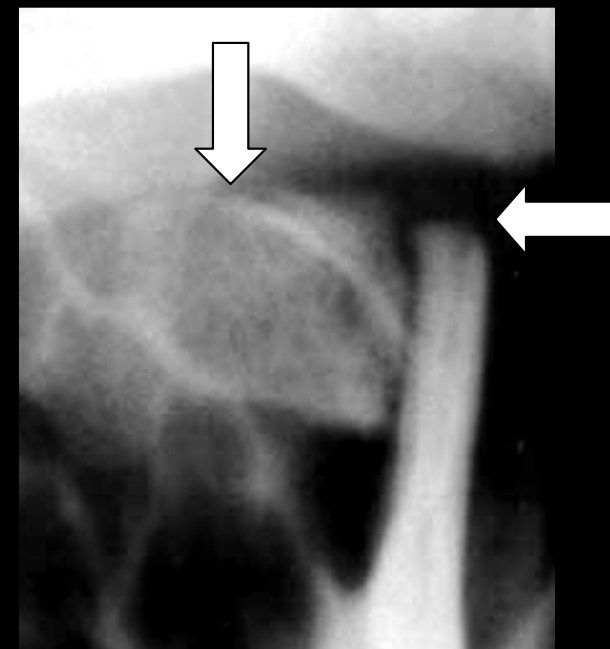
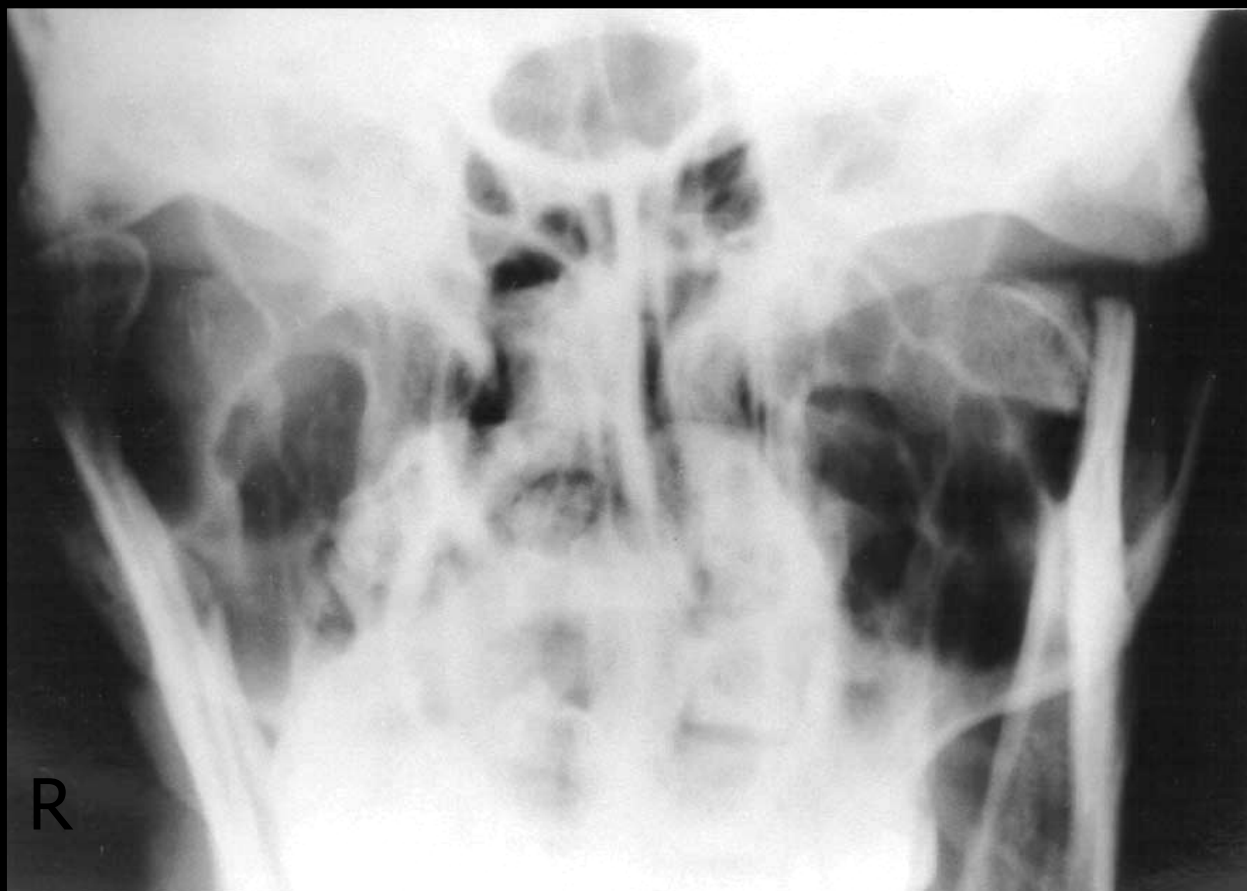Alveolární fraktura



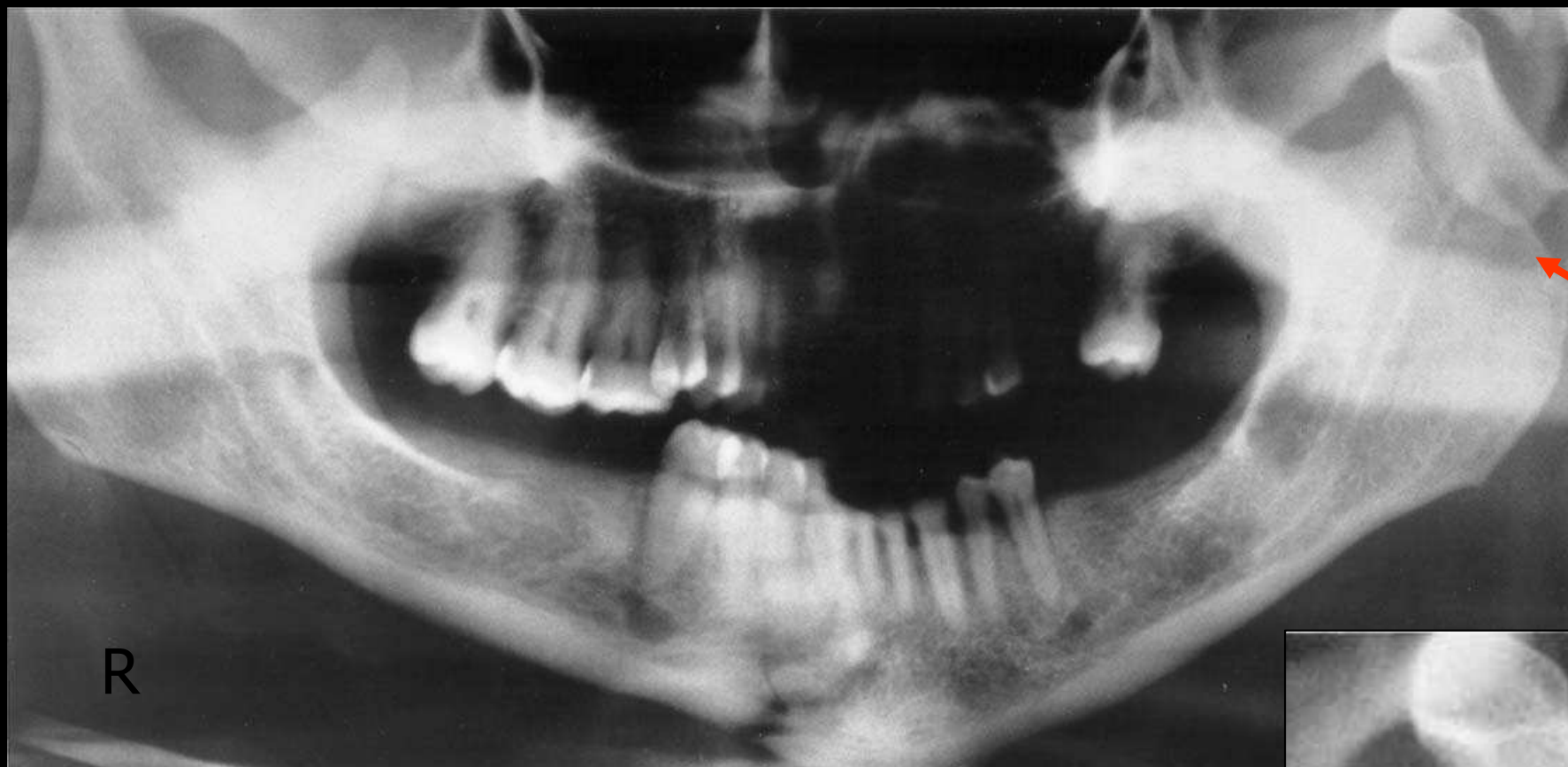


**Fraktura pravého
mandibulárního
kondylu a levého
úhlu mandibuly.**

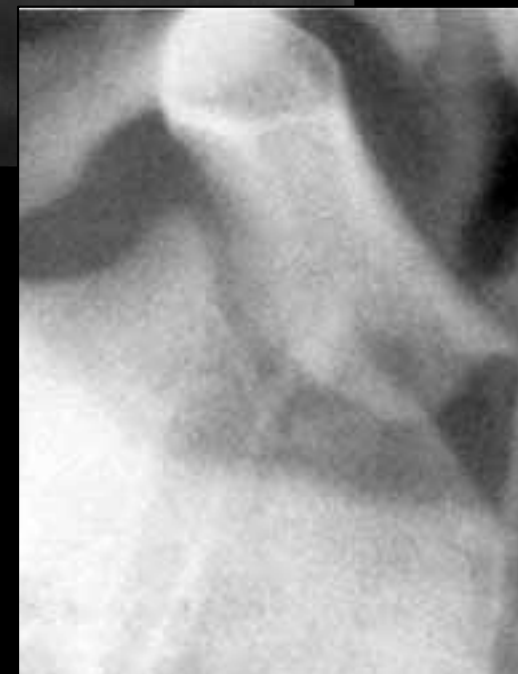

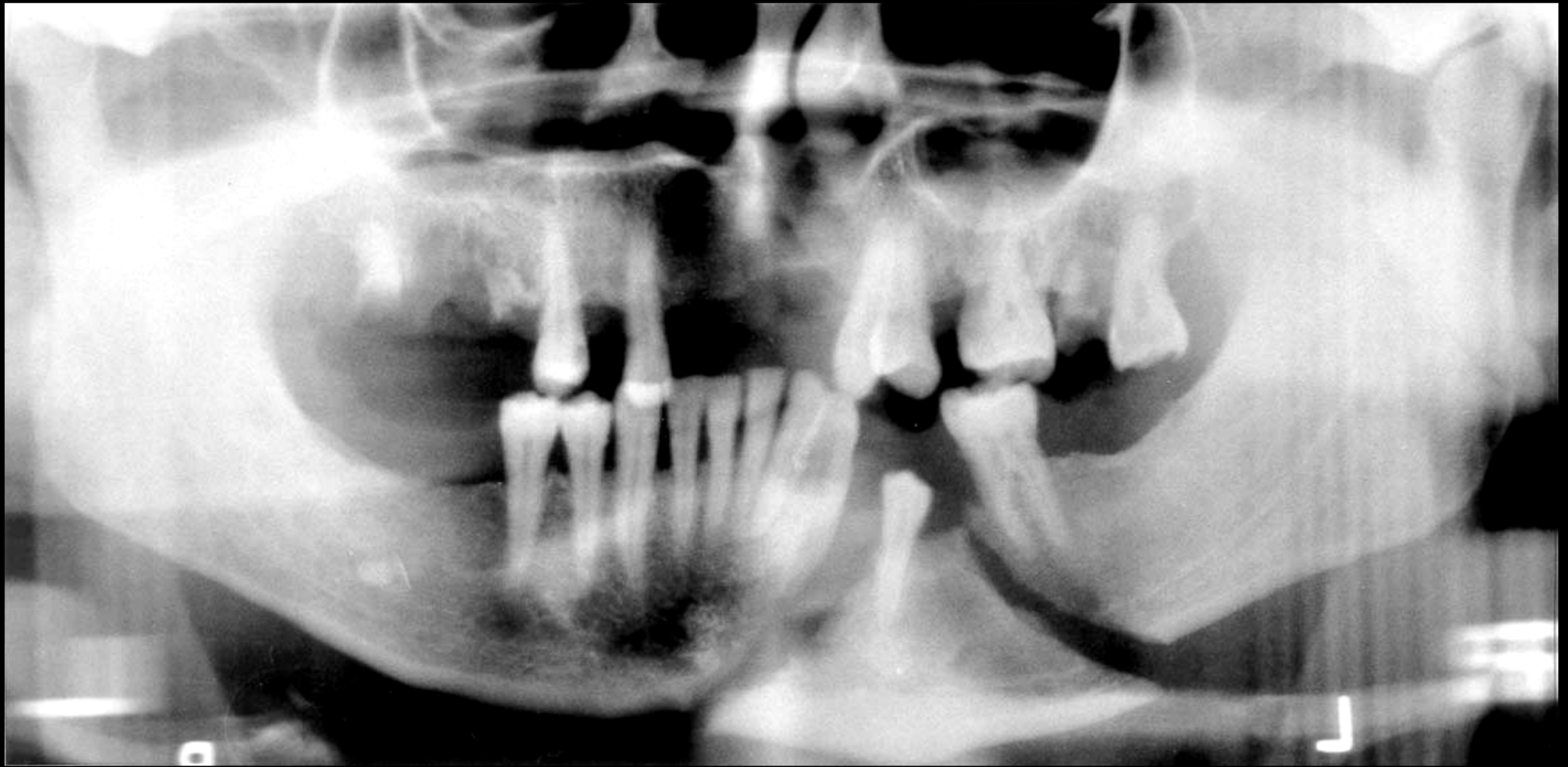


**Fraktura levého mandibulárního kondylu.
s med. dislokací.**

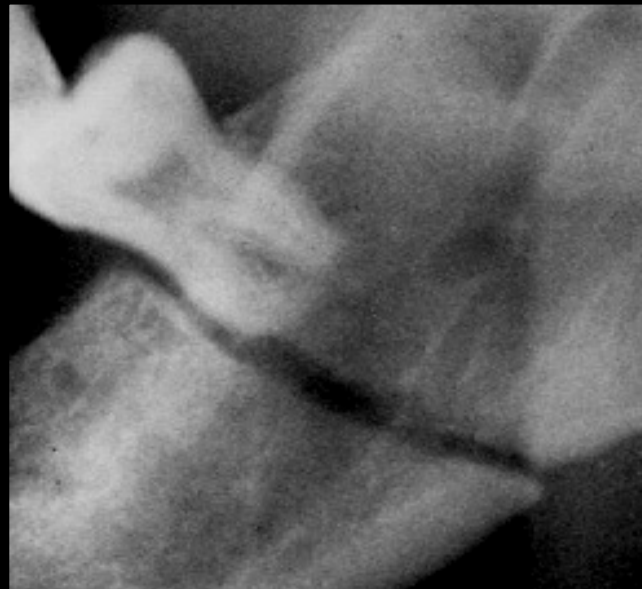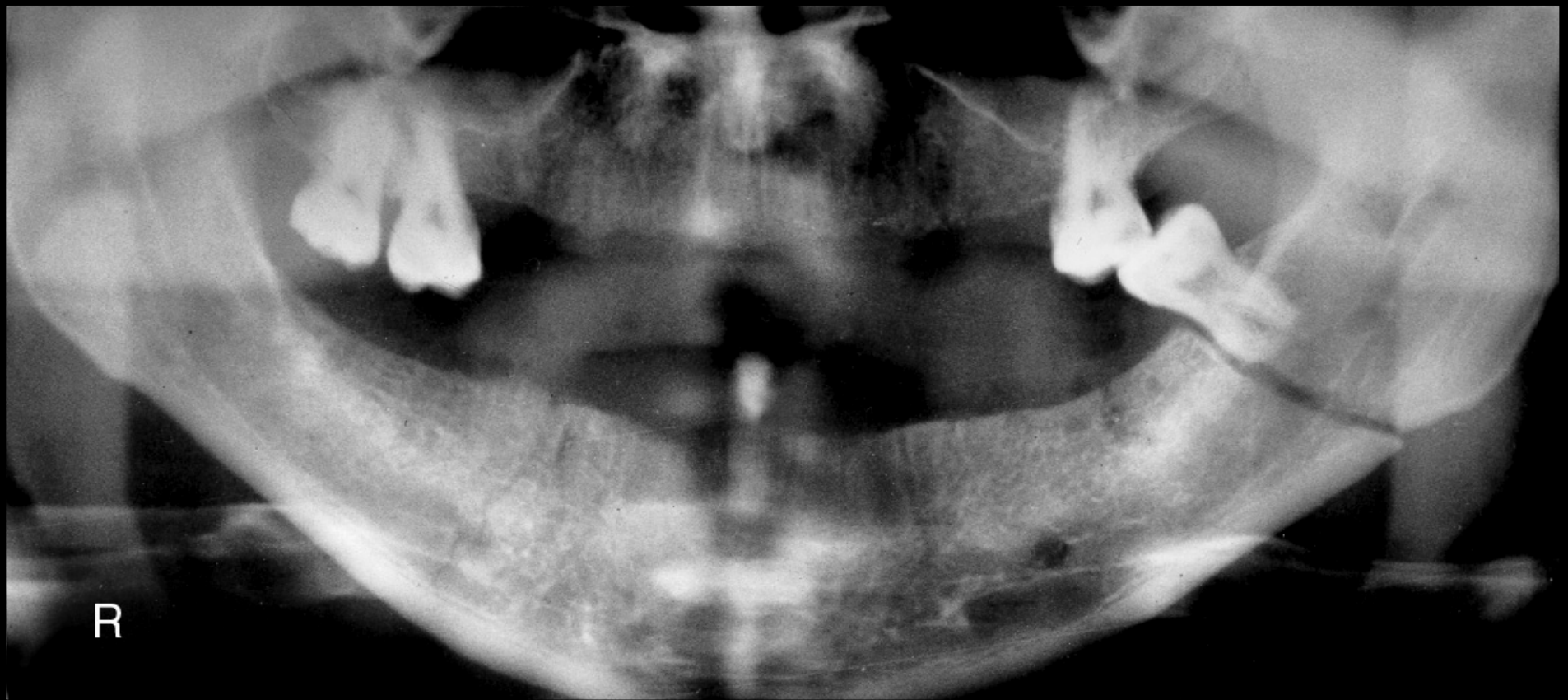


Fraktura mandibulární symfýzy a levého kondylu.

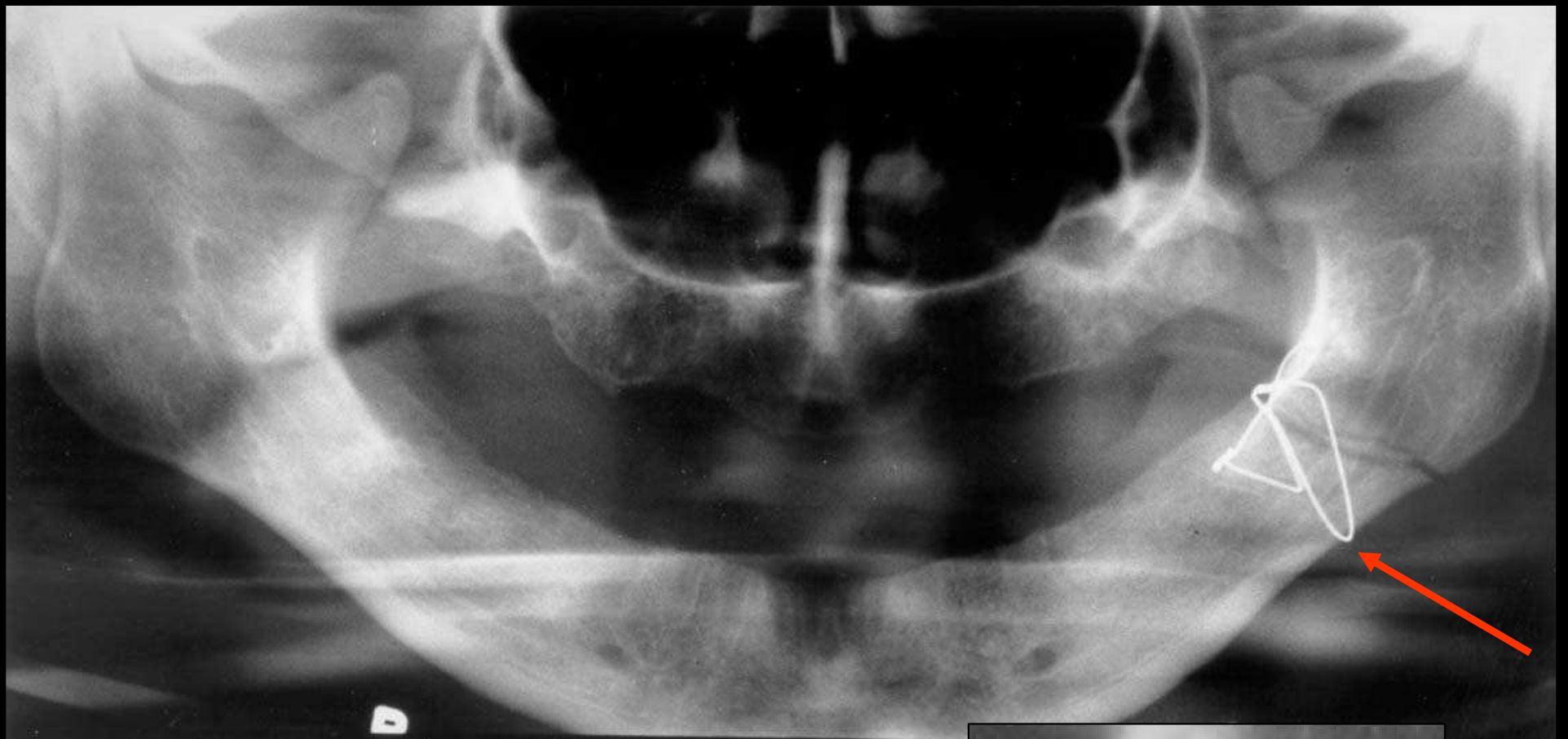



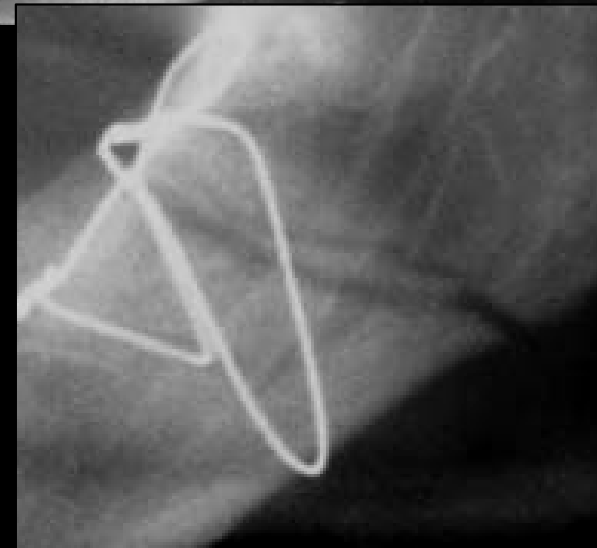Fraktura mandibuly.

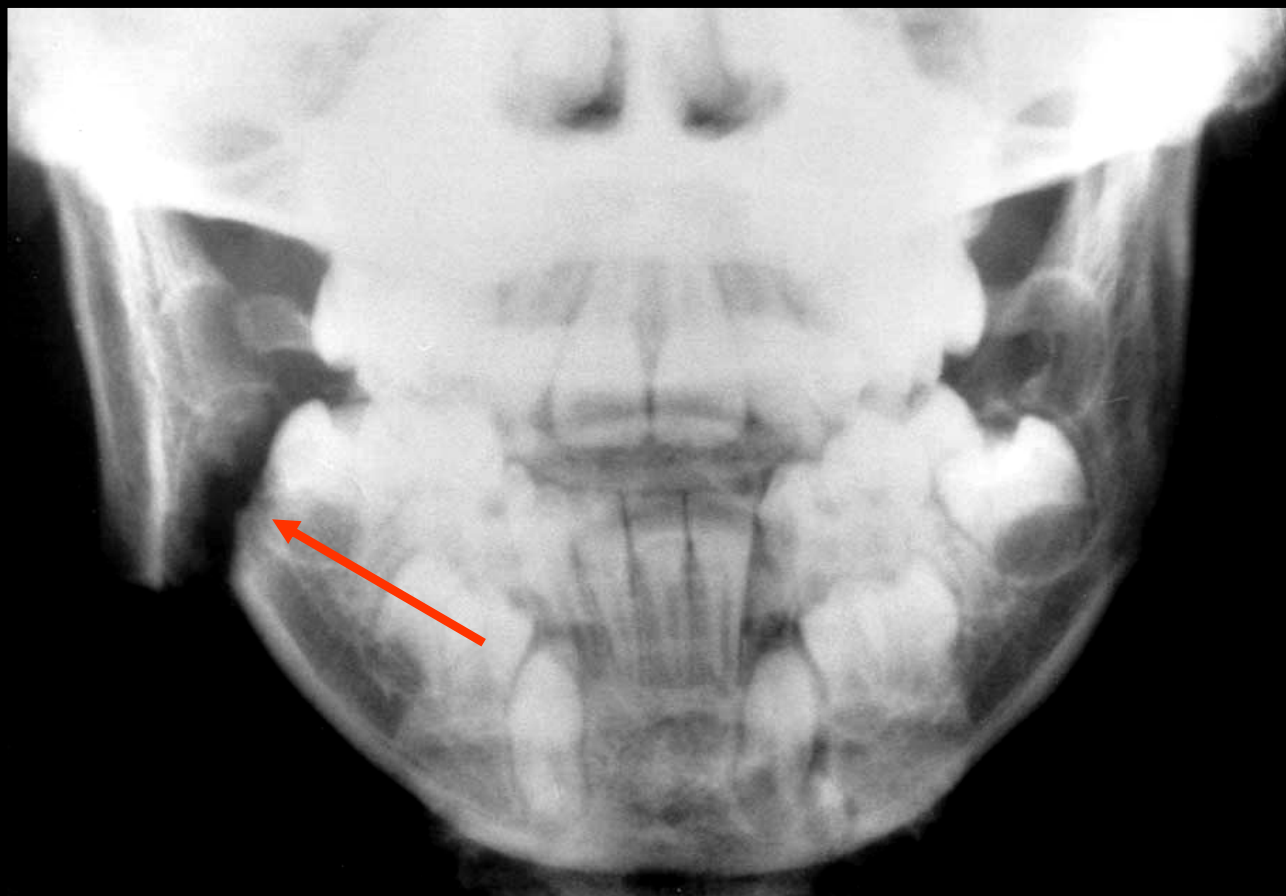


Fraktura levého mandibulárního úhlu.

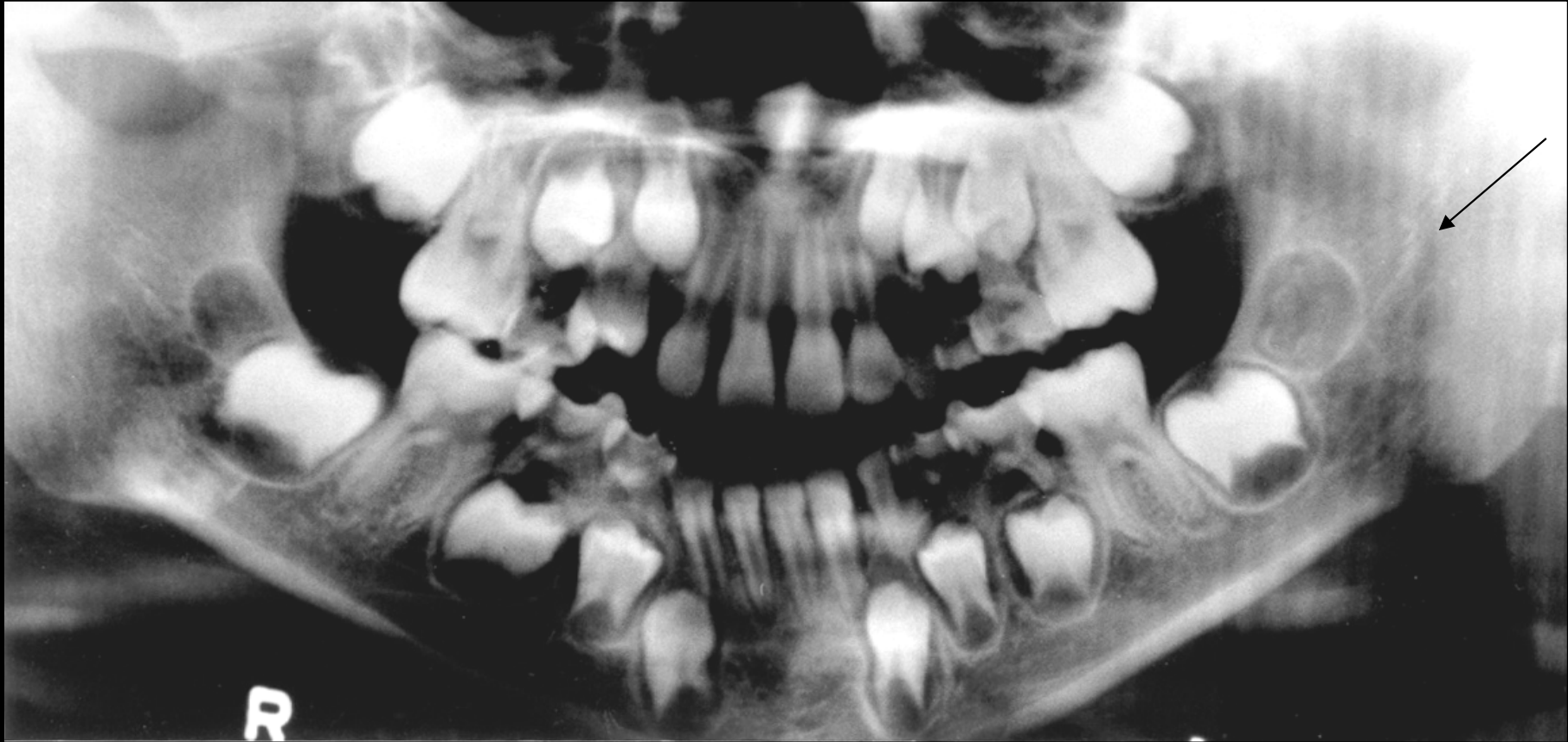


**Fraktura levého
mandibulárního úhlu po
repozici a fixaci.**

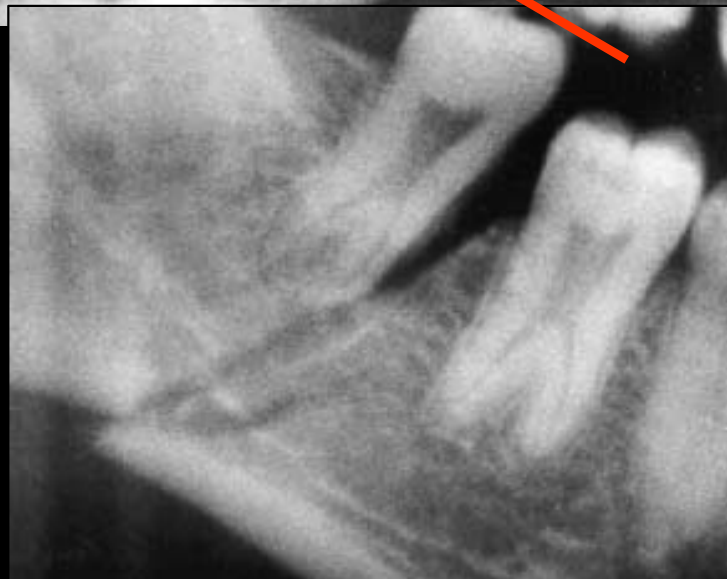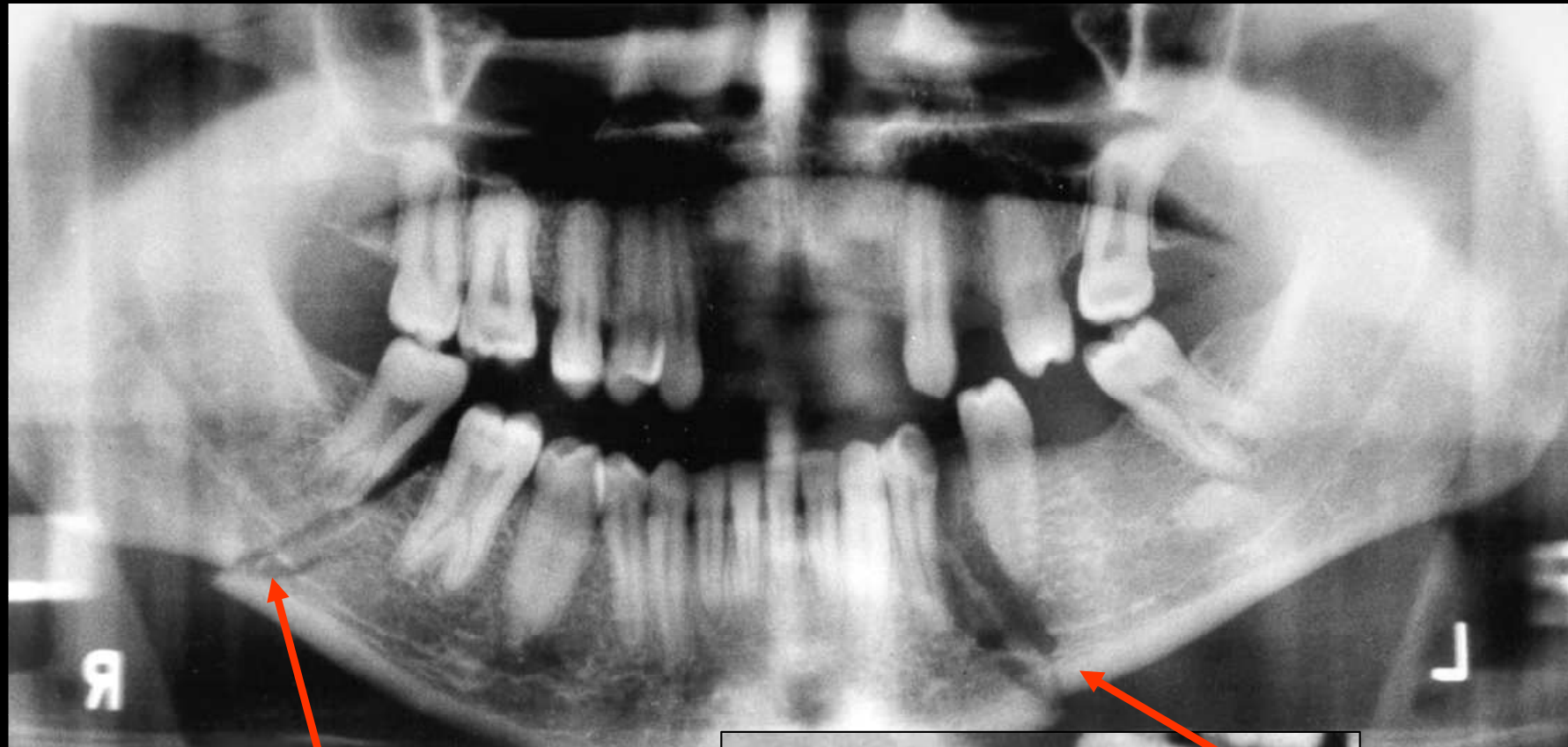


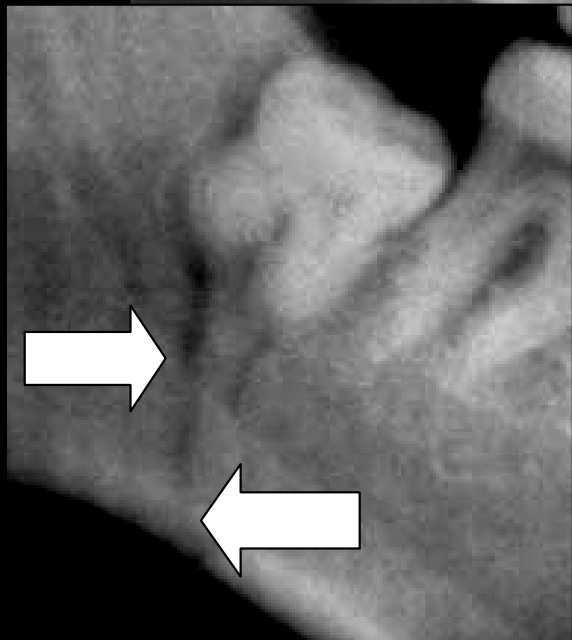

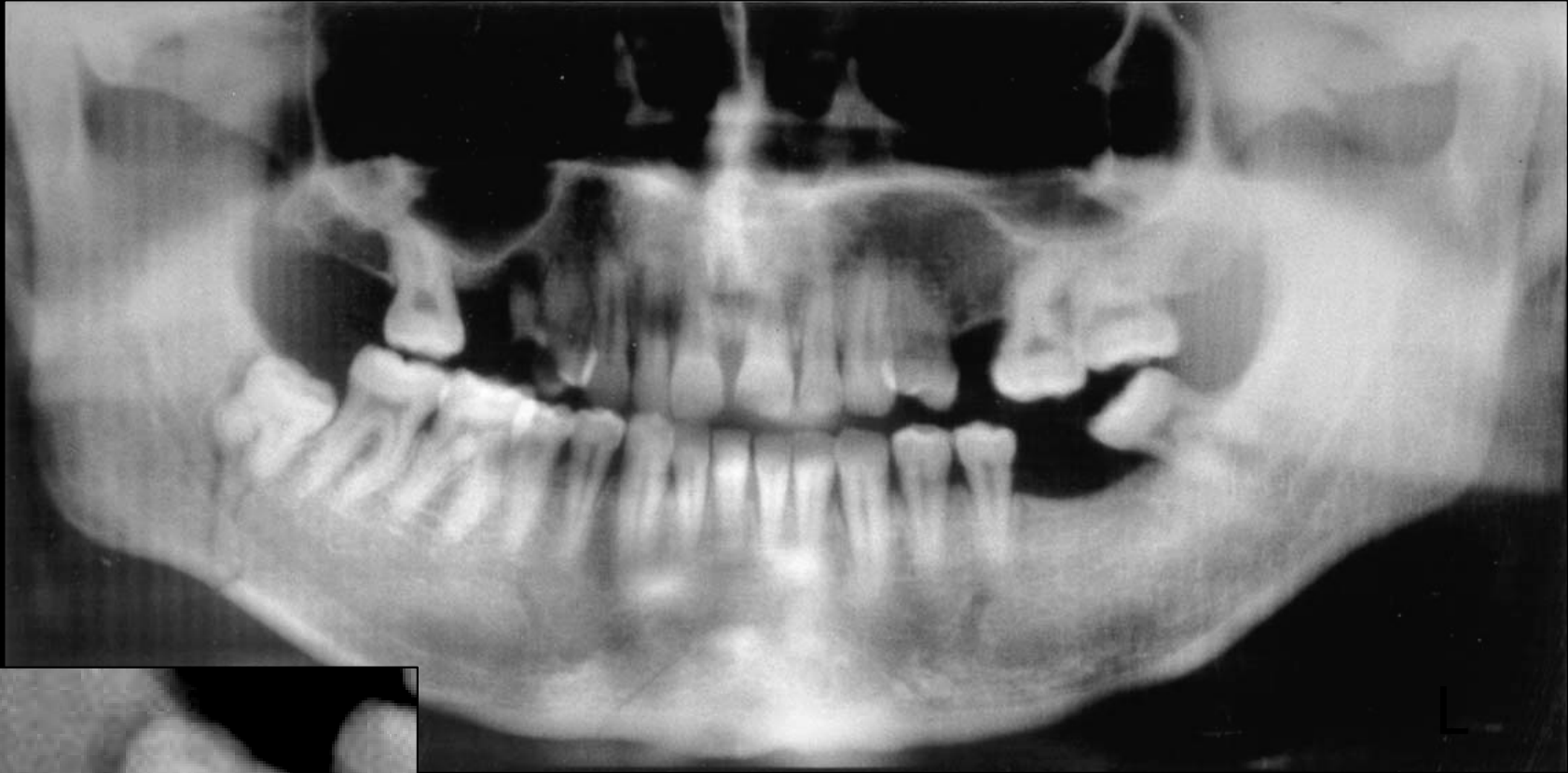
Fraktura pravého úhlu mandibuly

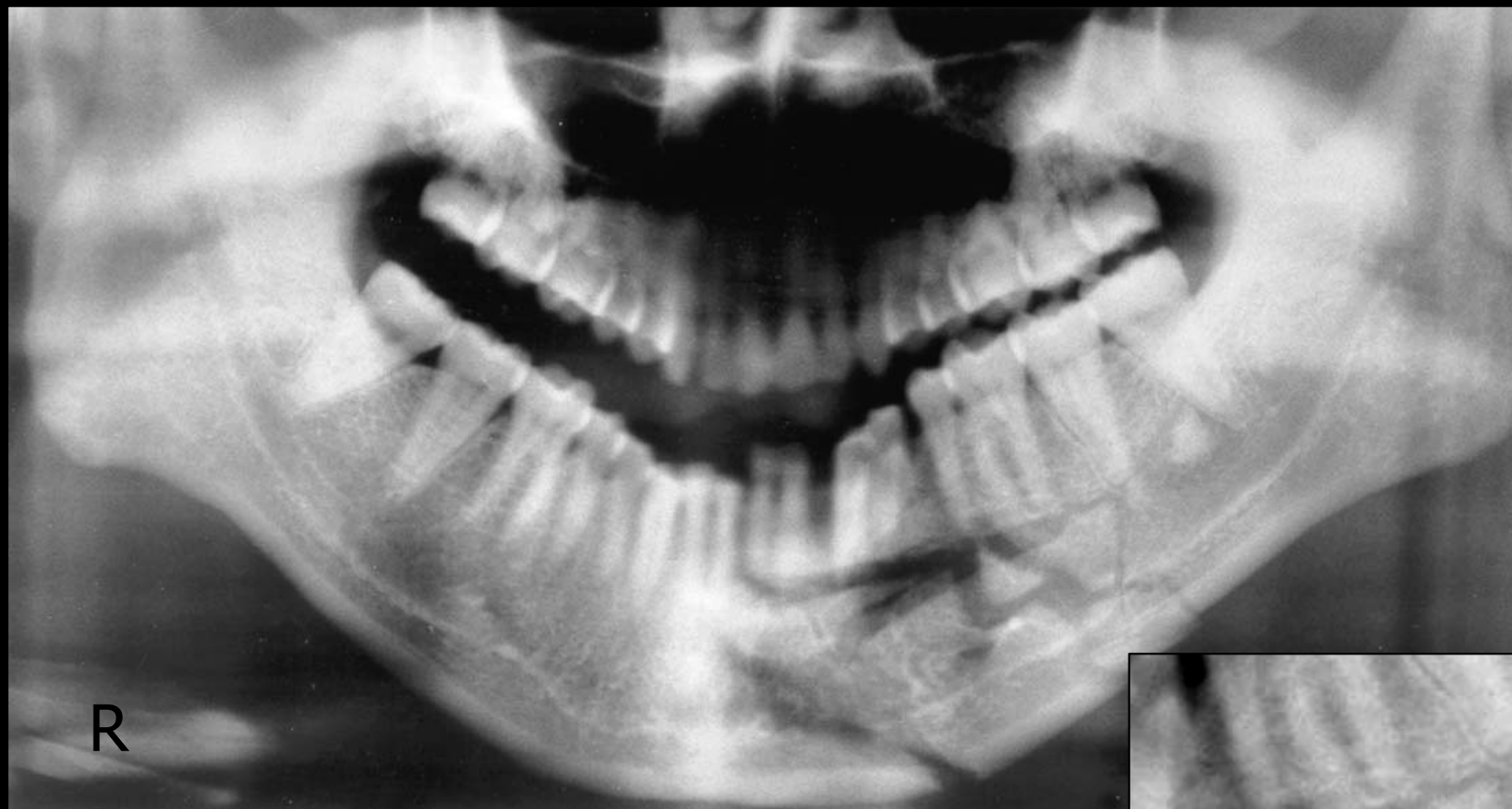


Fraktura mandibuly.

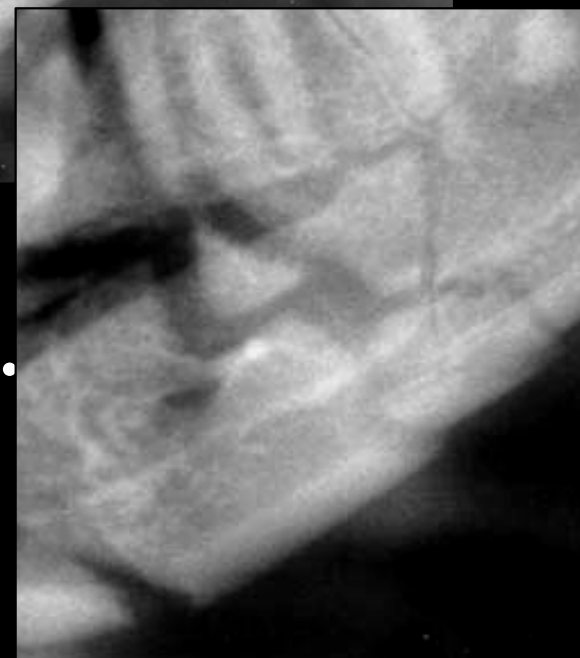


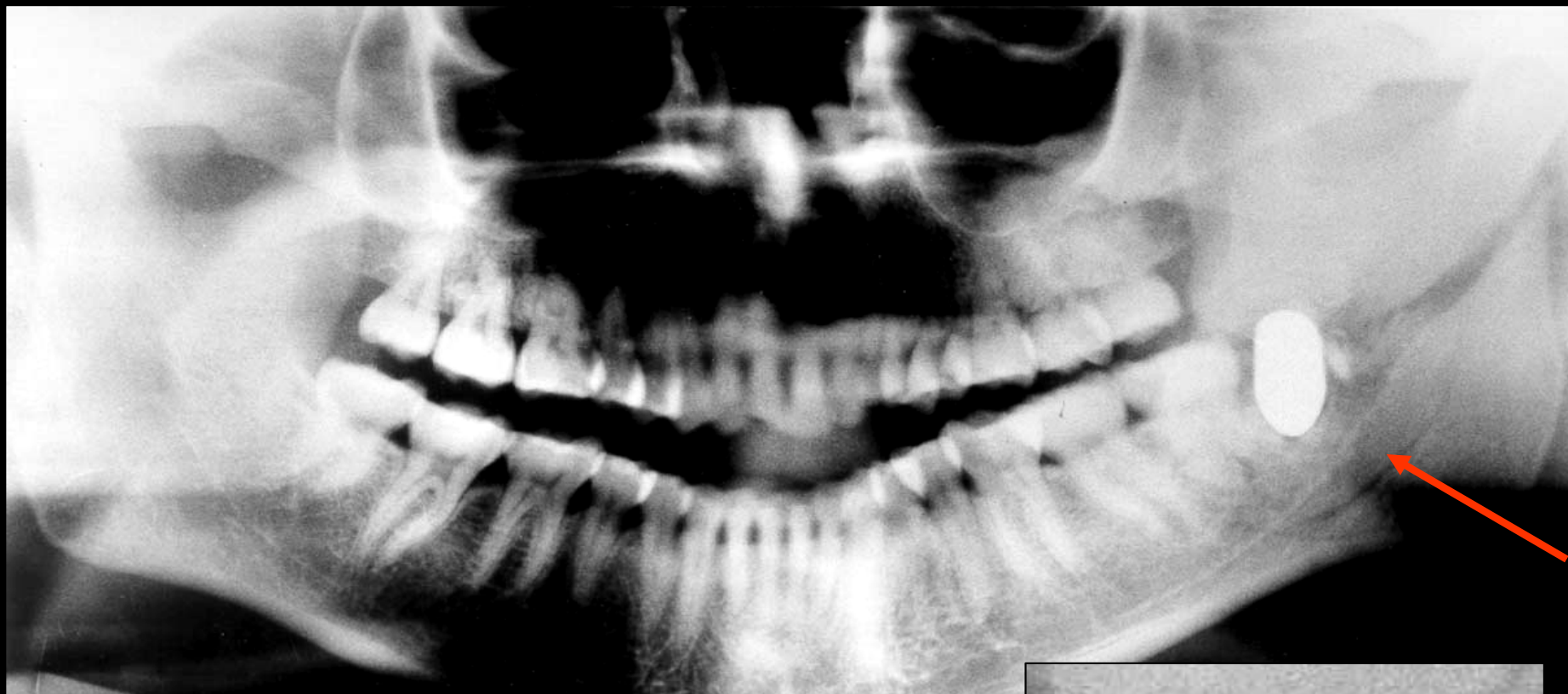


Fraktura mandibuly v oblasti moláru.

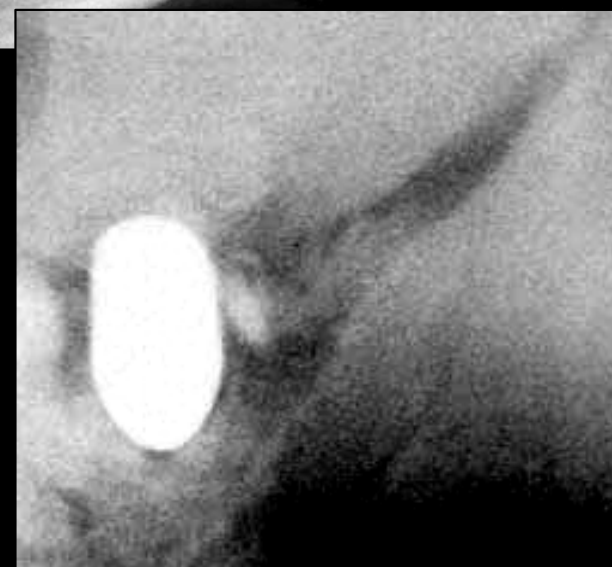

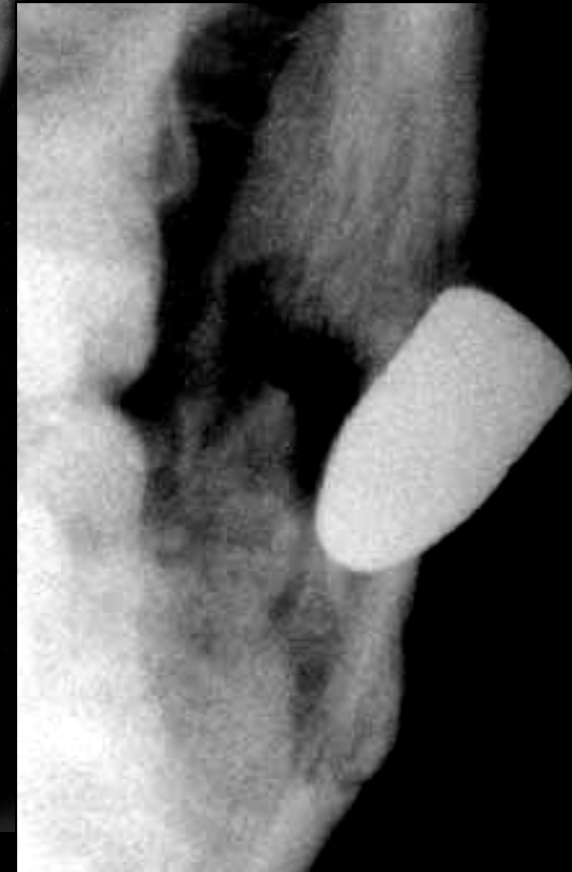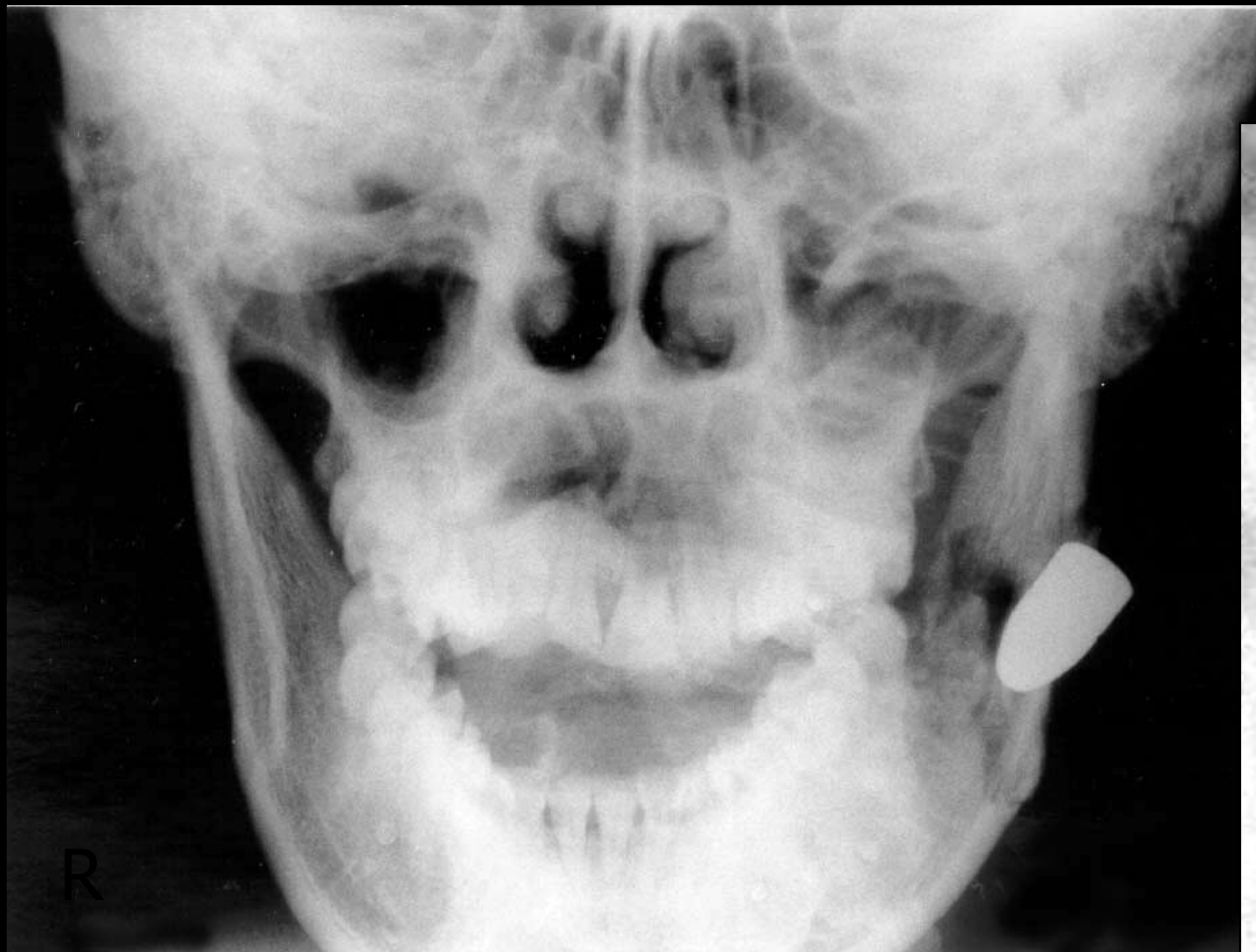
Tříštvá fraktura levé porce těla mandibuly (často způsobená násilím).



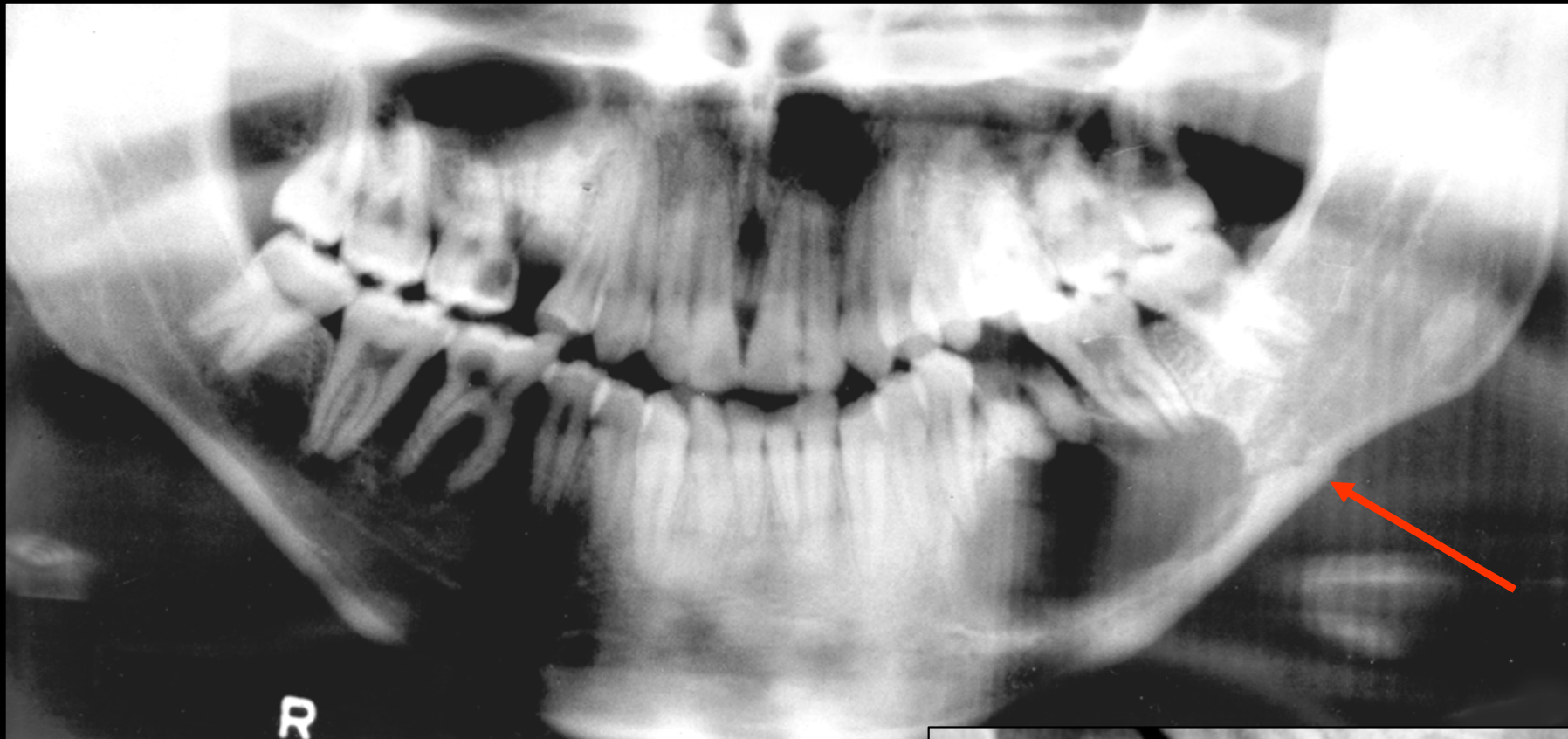


Tříštvá fraktura levé ramena mandibuly způsobená střelným poraněním.

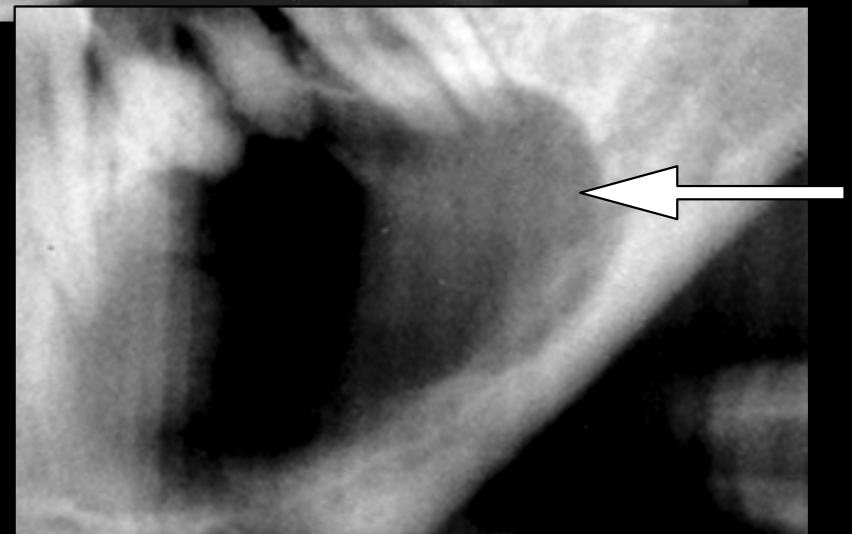


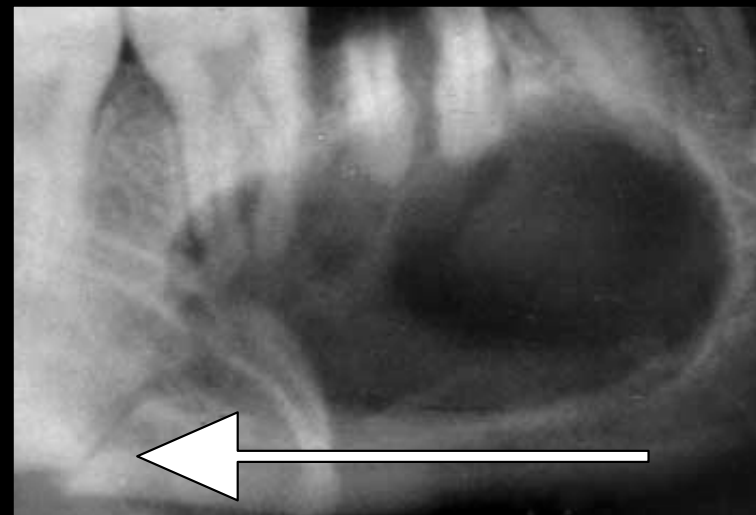
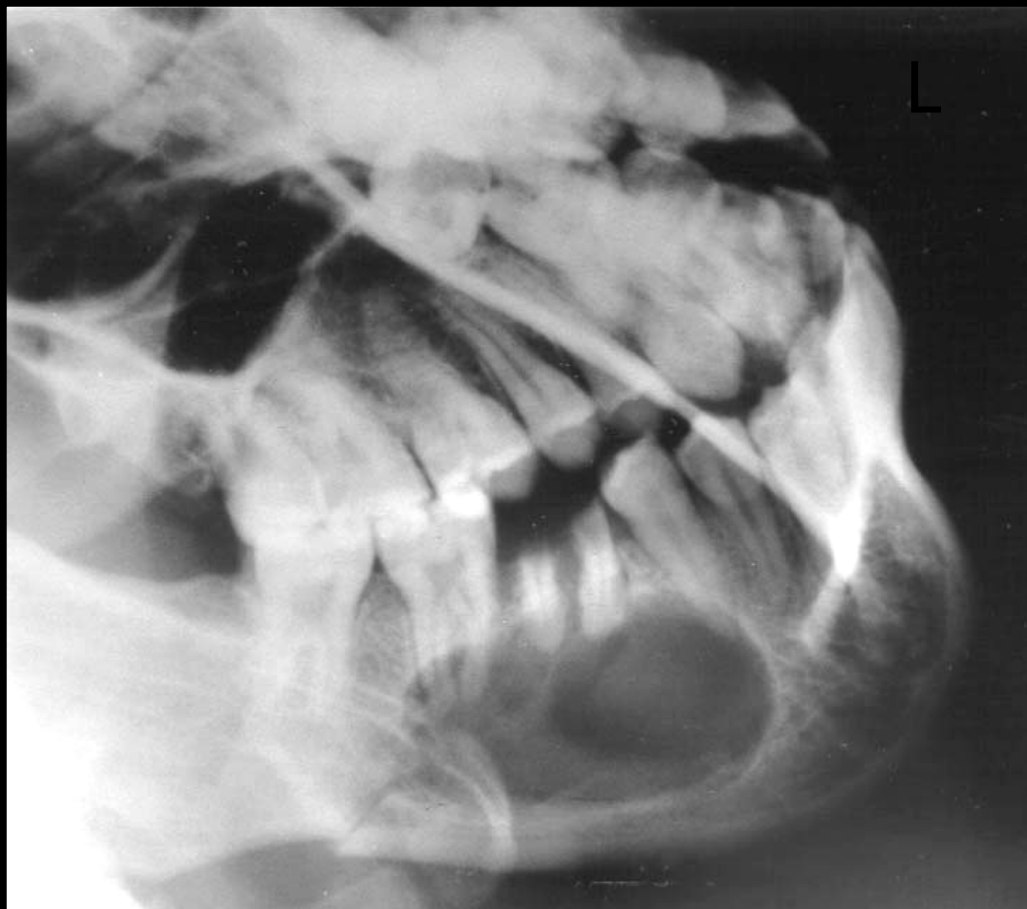

Stejný pacient. PA projekce.




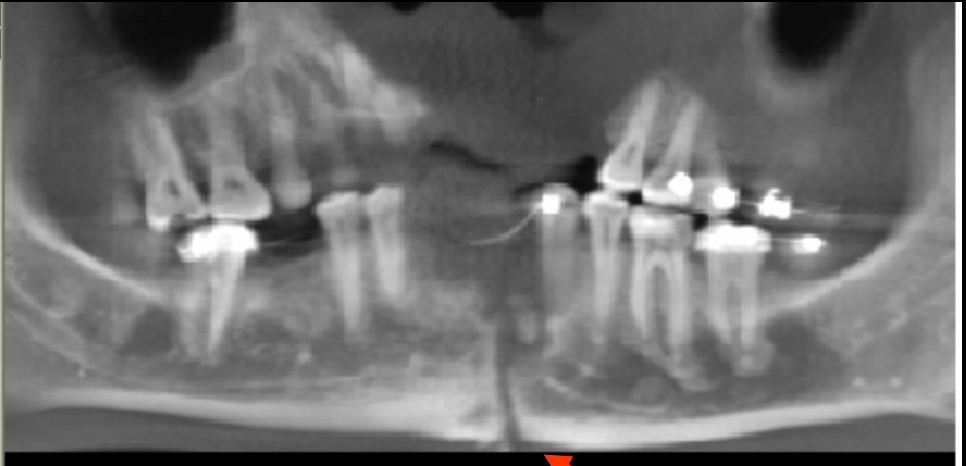
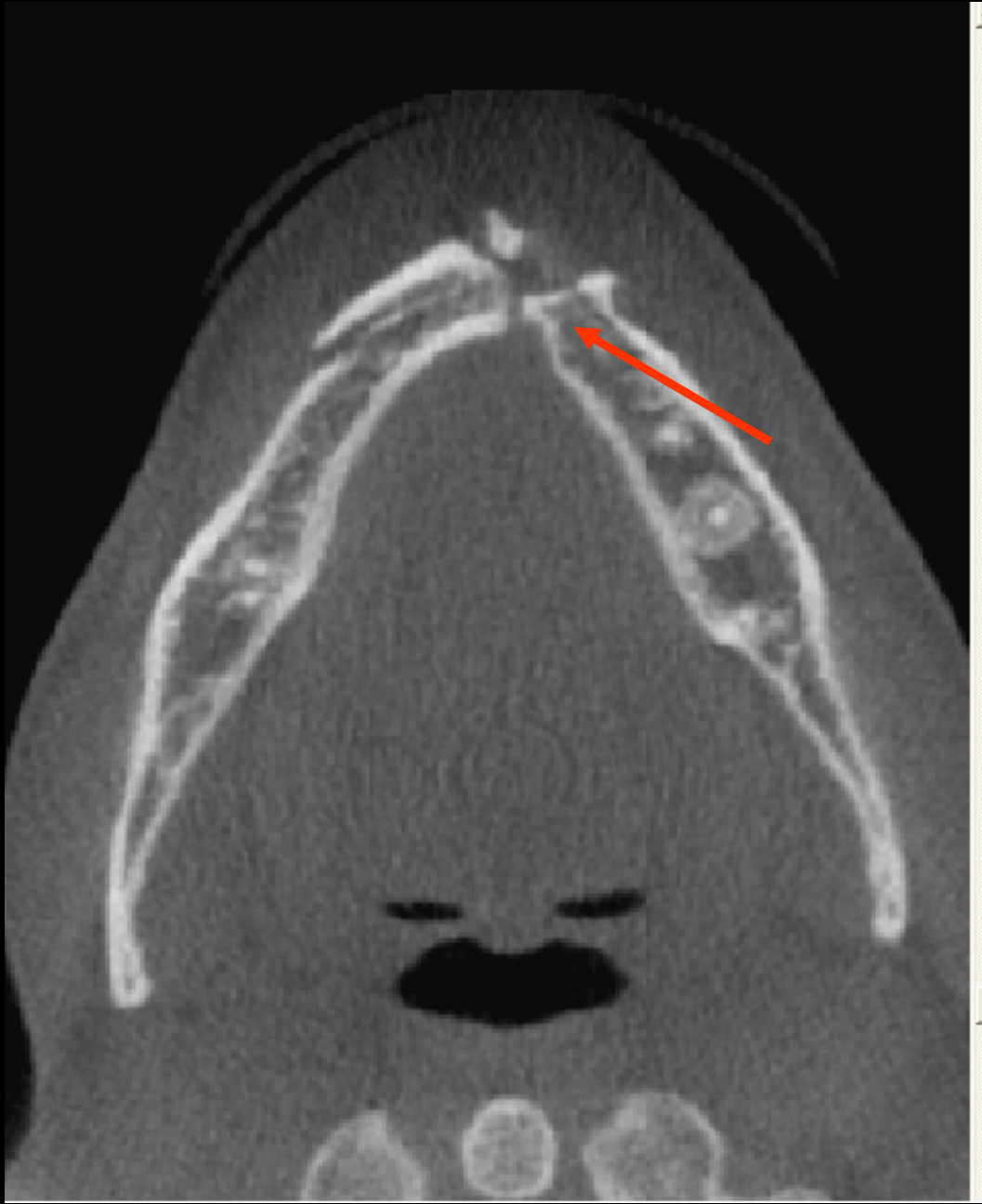
**Patologická fraktura na
podkladě rozlehlé apikální
cysty.**


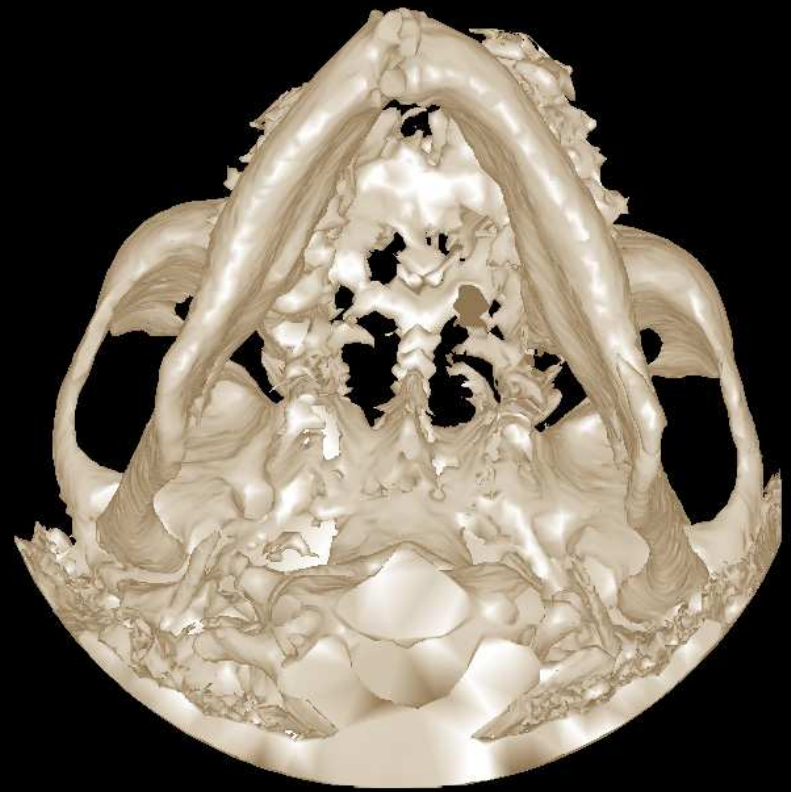
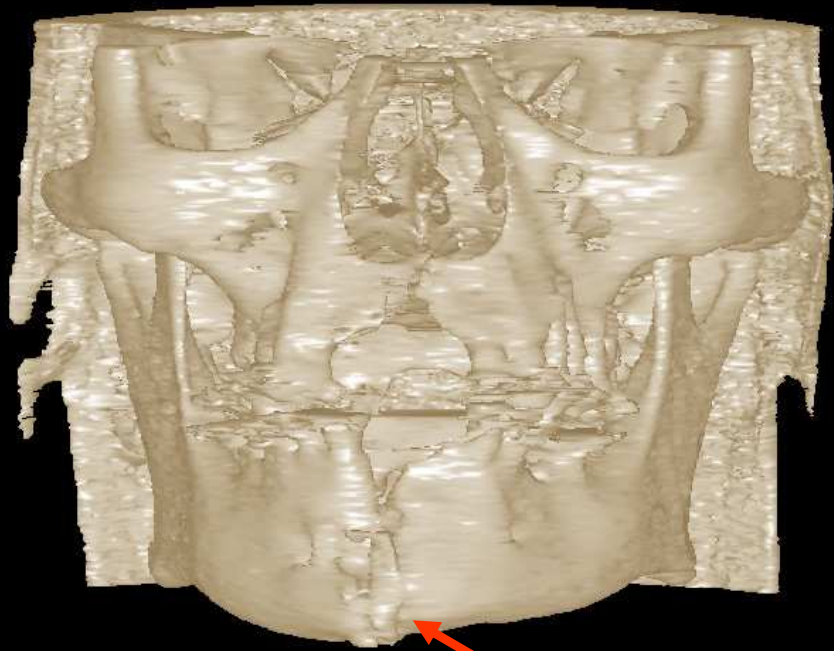


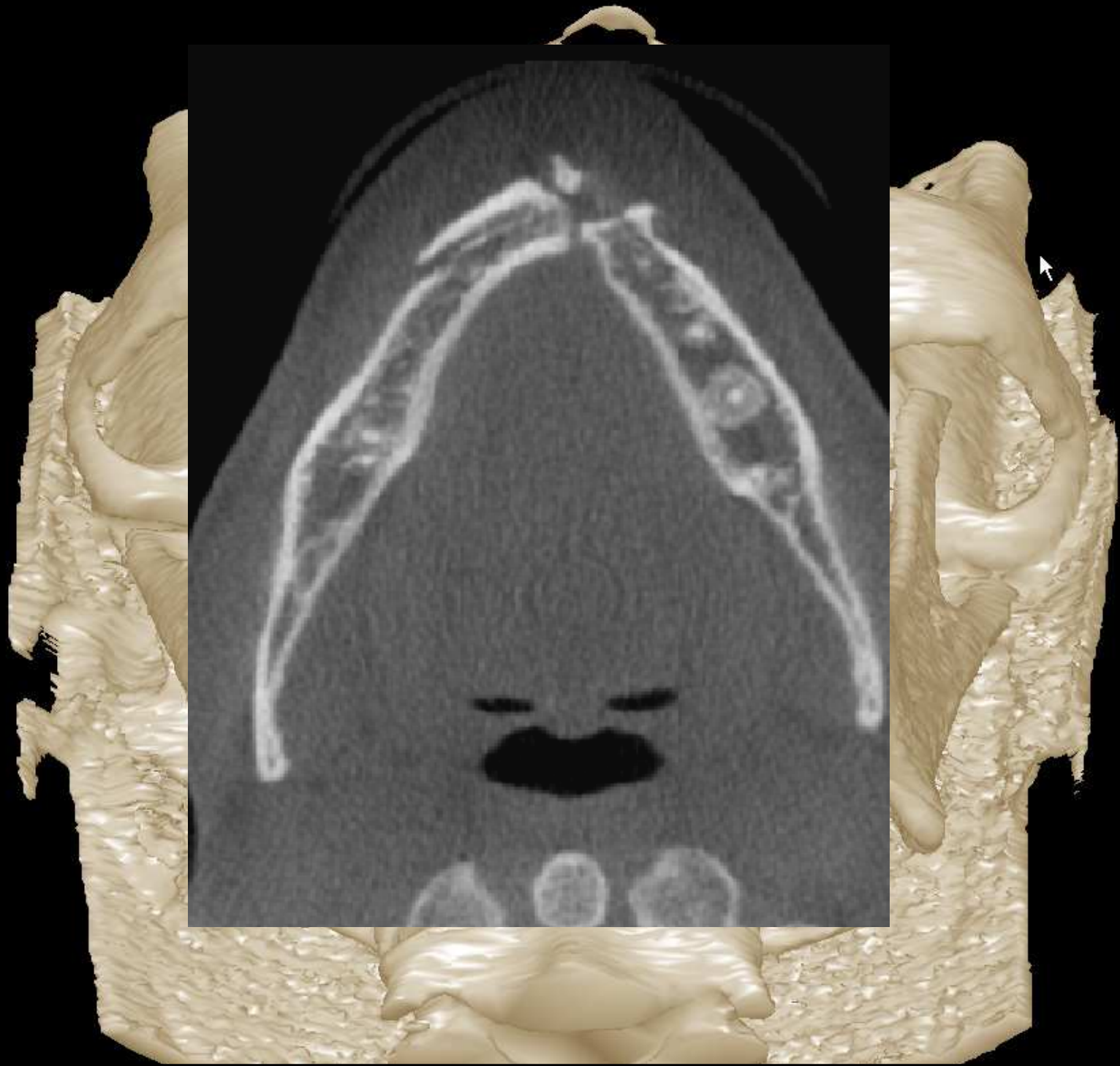


**Patologická fraktura na podkladě rozlehlé
apikální cysty.
(laterální-šikmá projekce téhož pacienta)**

Fraktura mandibuly, CT

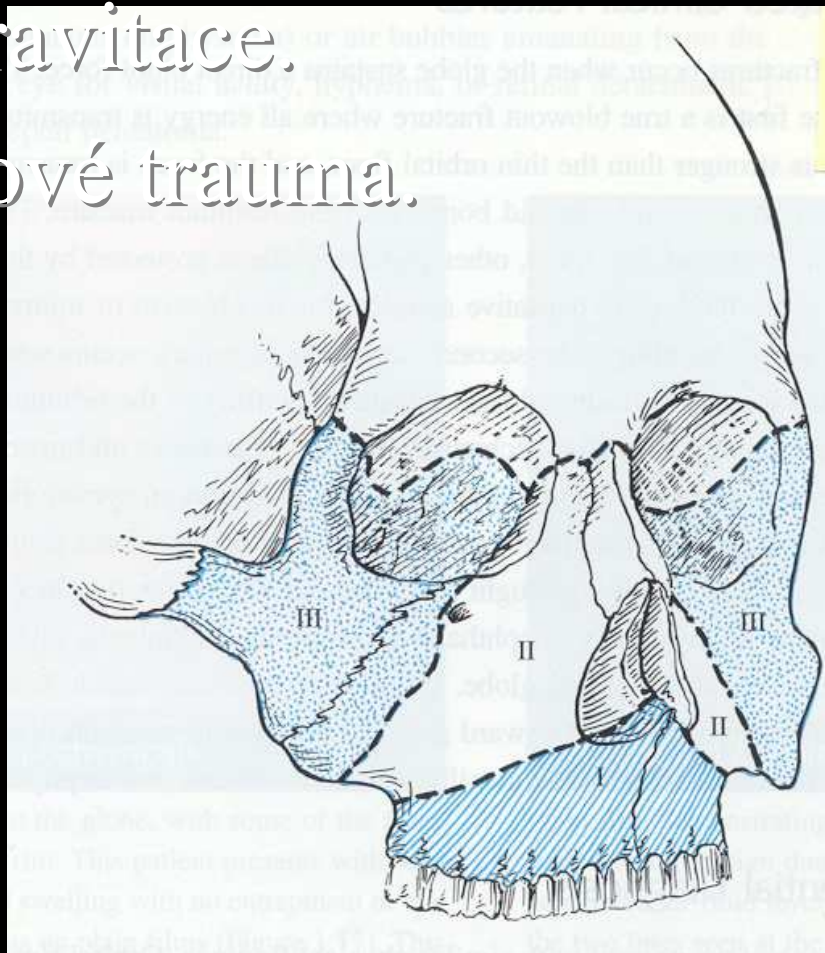






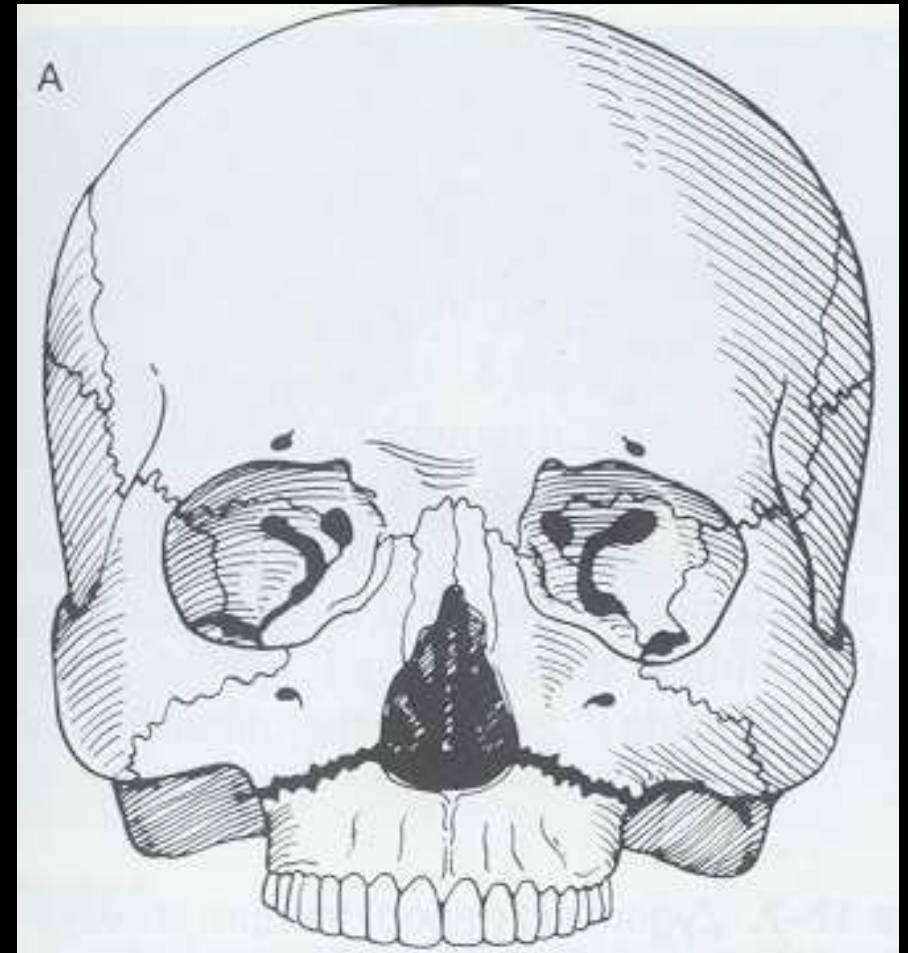
Fraktury maxily

- Vysokoenergetická poranění.
- Síla rovna 100 násobku gravitace.
- Časté sloučené multiorgánové trauma.
- Klasifikace: **Le-Fort**
- Všechny typy zlomenin **Le-Forte** postihují **processus pterygoideus**



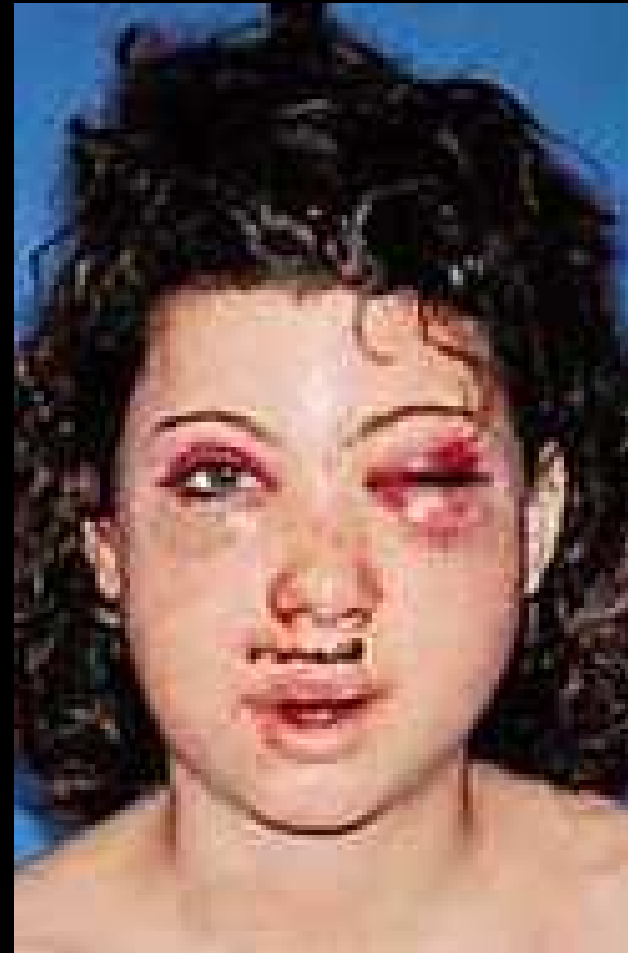LeFort I

- Příčná fraktura maxily.
- Vzniká plovoucí patro.



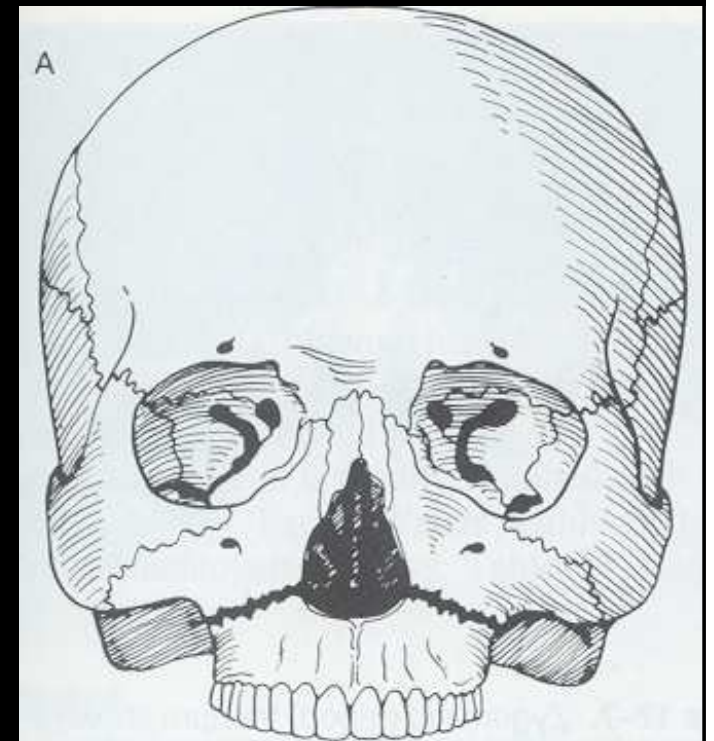
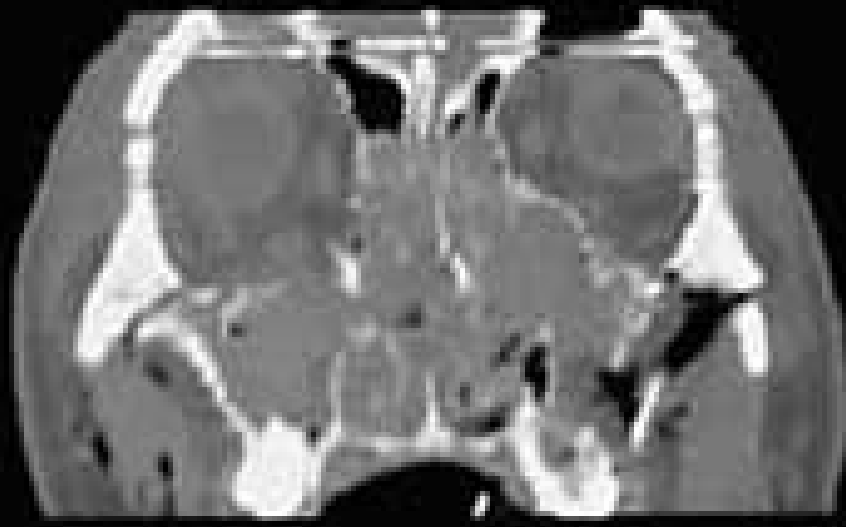LeFort I

- Klinika:
 - Edém obličeje
 - Malokluze zubů
 - Pohyb maxily při stabilních strukturách nosu.

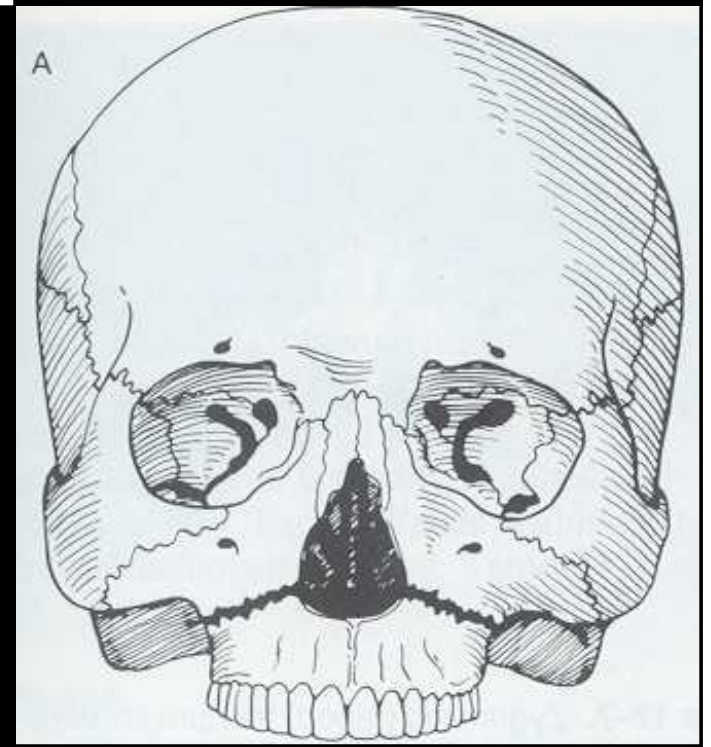
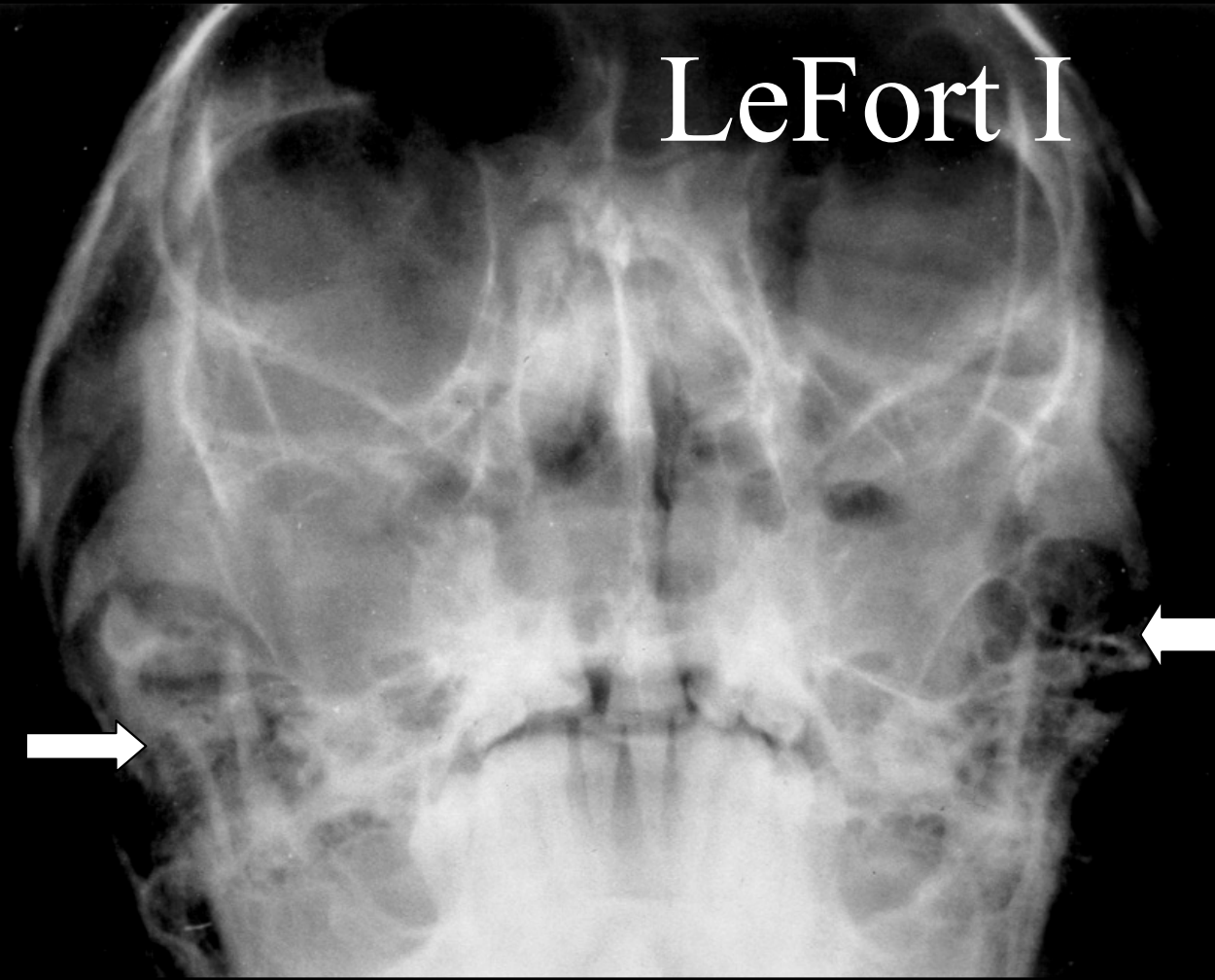


LeFort I

- Radiologický nález:
 - Linie fraktury zahrnuje:
 - Nazální apertura
 - Spodní část maxily.
 - Laterální stěnu maxily

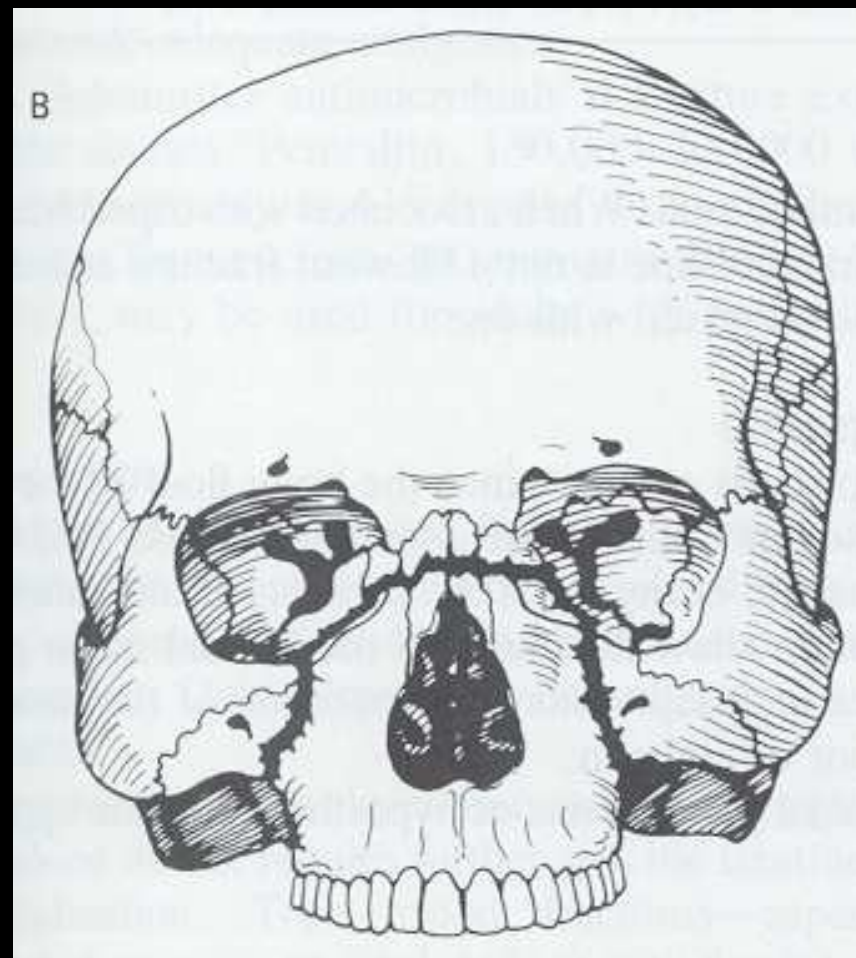


LeFort I



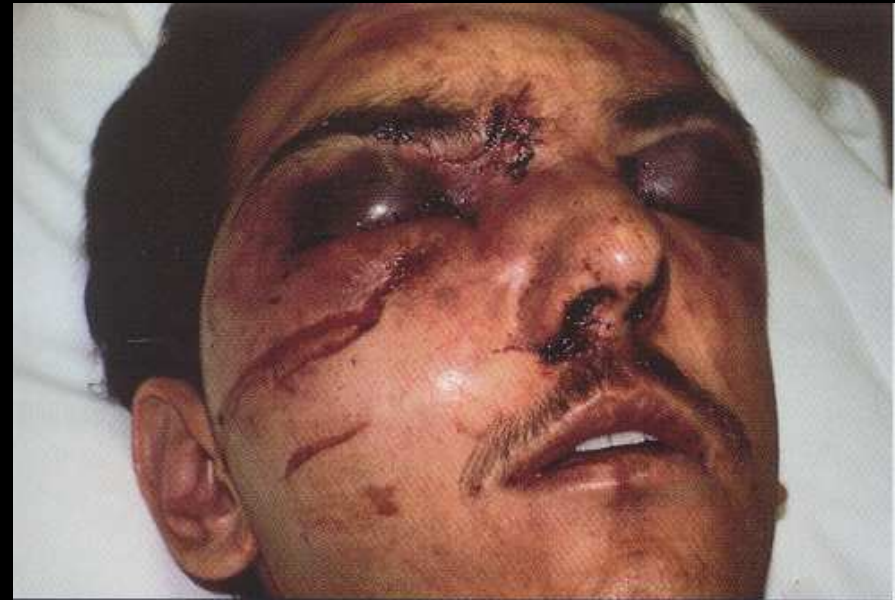LeFort II

- Maxilla
- Mediální porce orbit
- Nosní kůstky

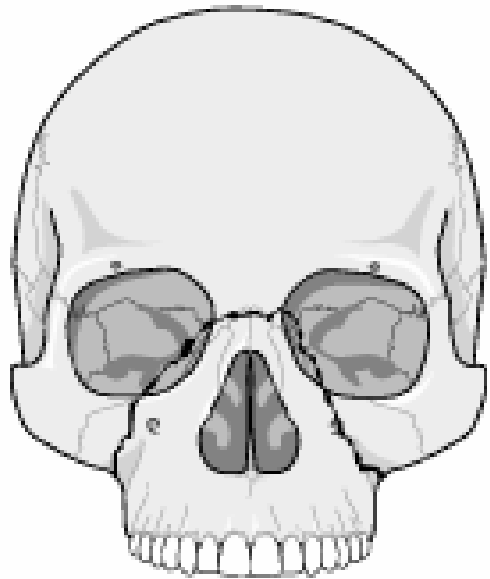
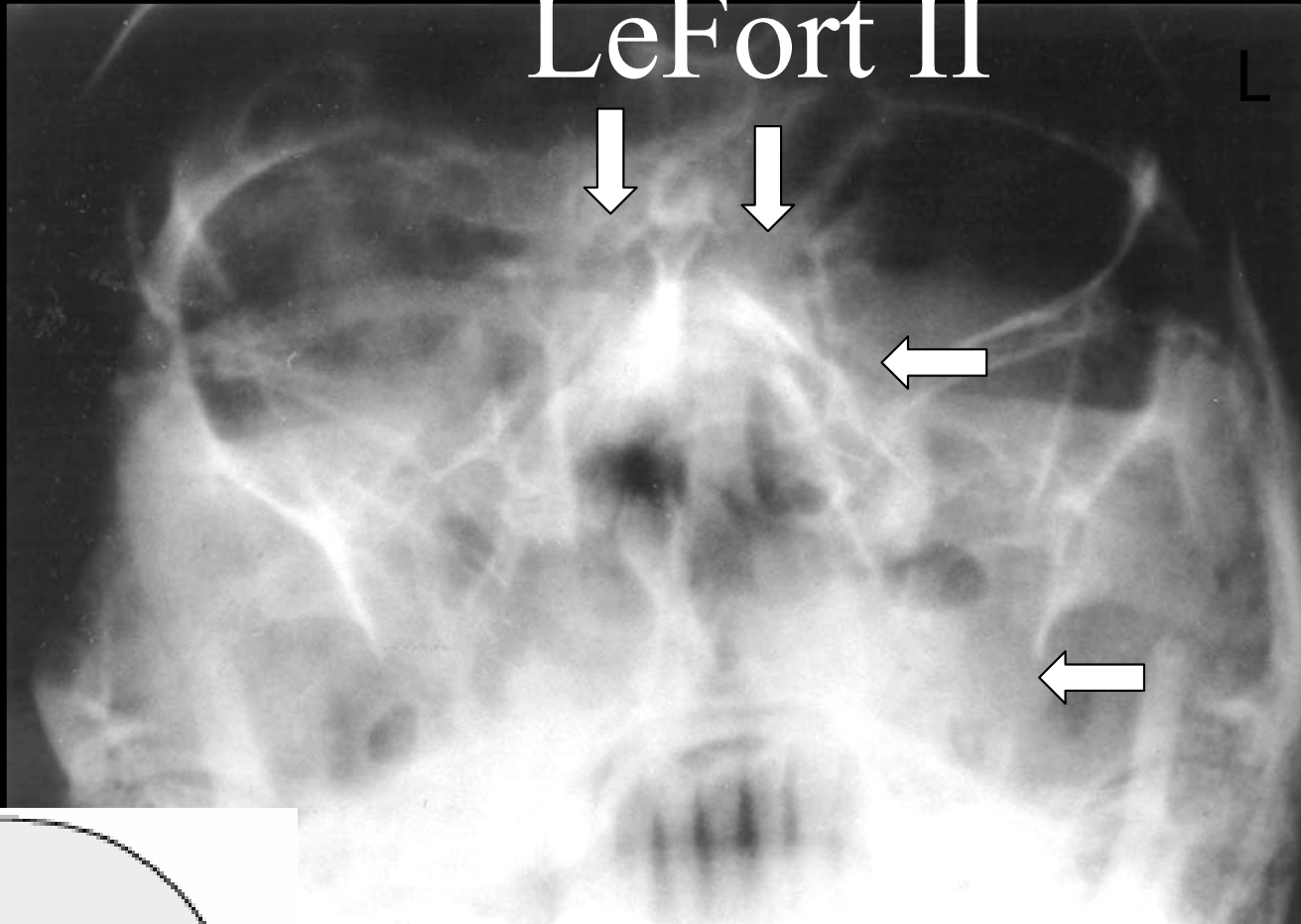


LeFort II

- Klinický nález:
 - Edém obličeje
 - Oploštění nosu
 - Epistaxis or rhinorrhea
cerebrospin. moku
 - Pohyb horní čelisti a
nosu.



LeFort II

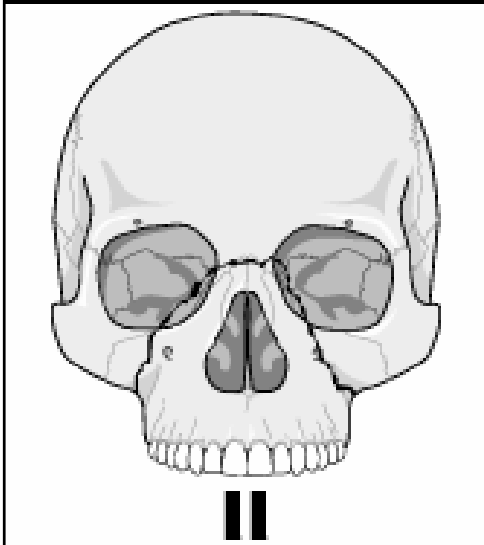
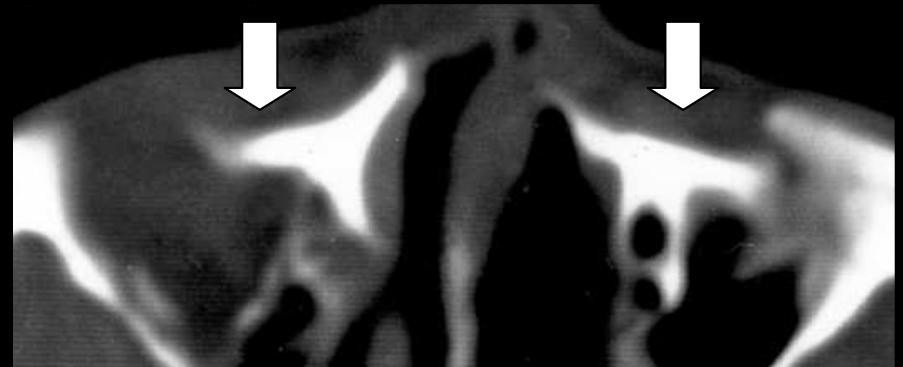
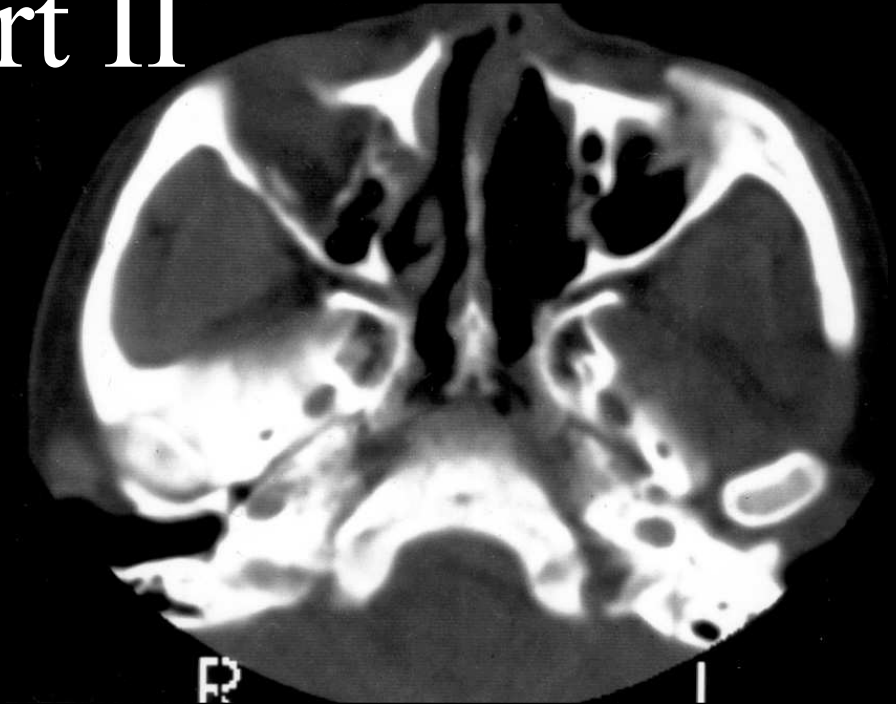
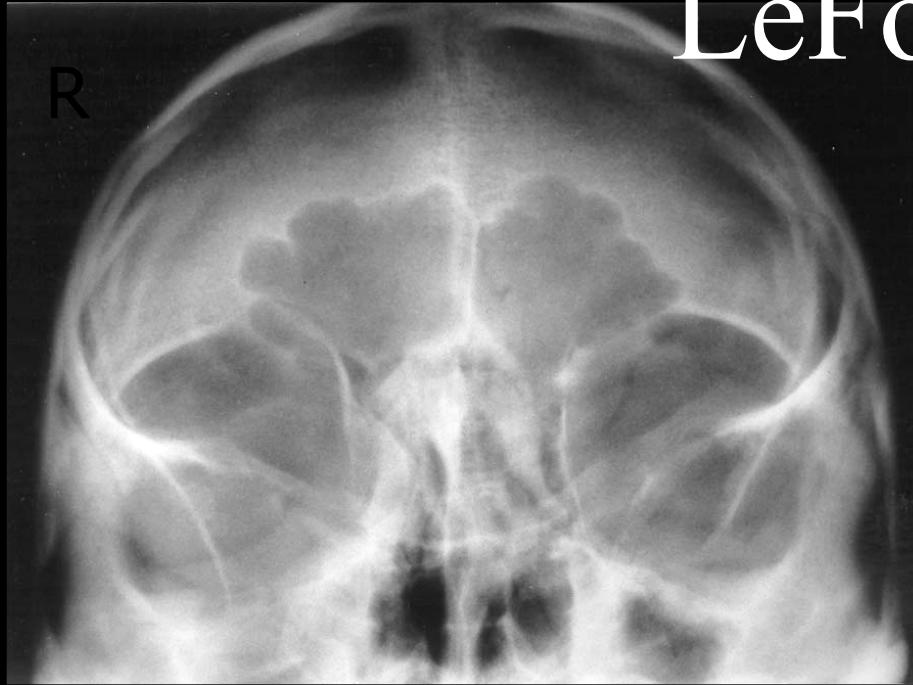


II

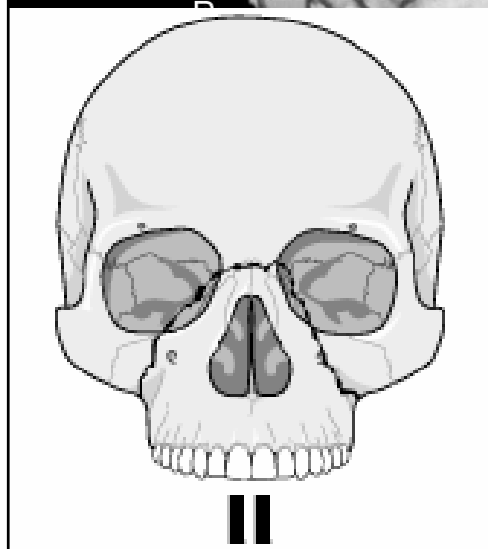
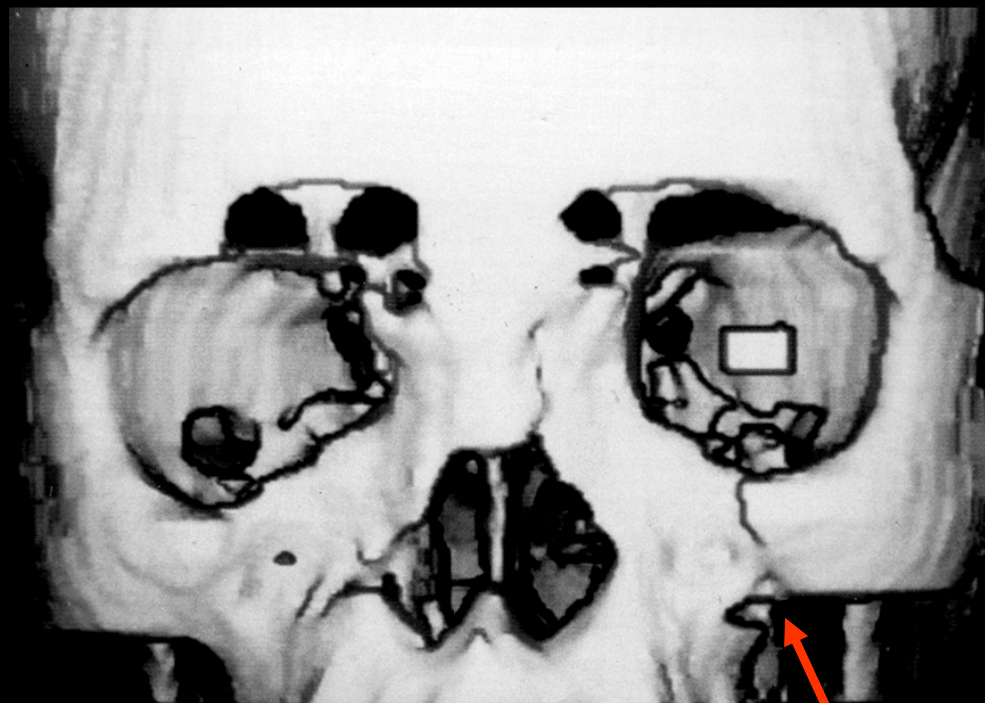
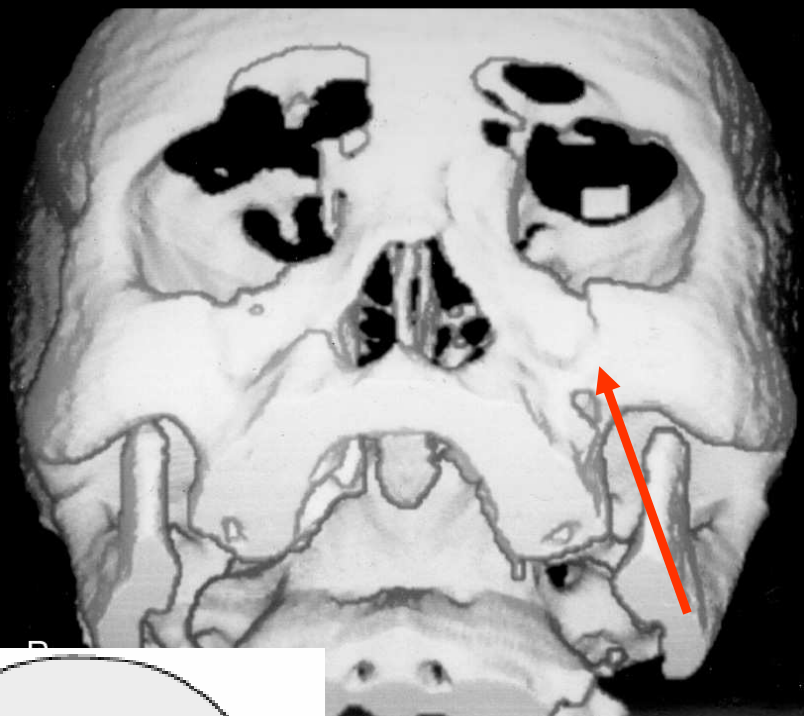
PA view

Axial CT

LeFort II

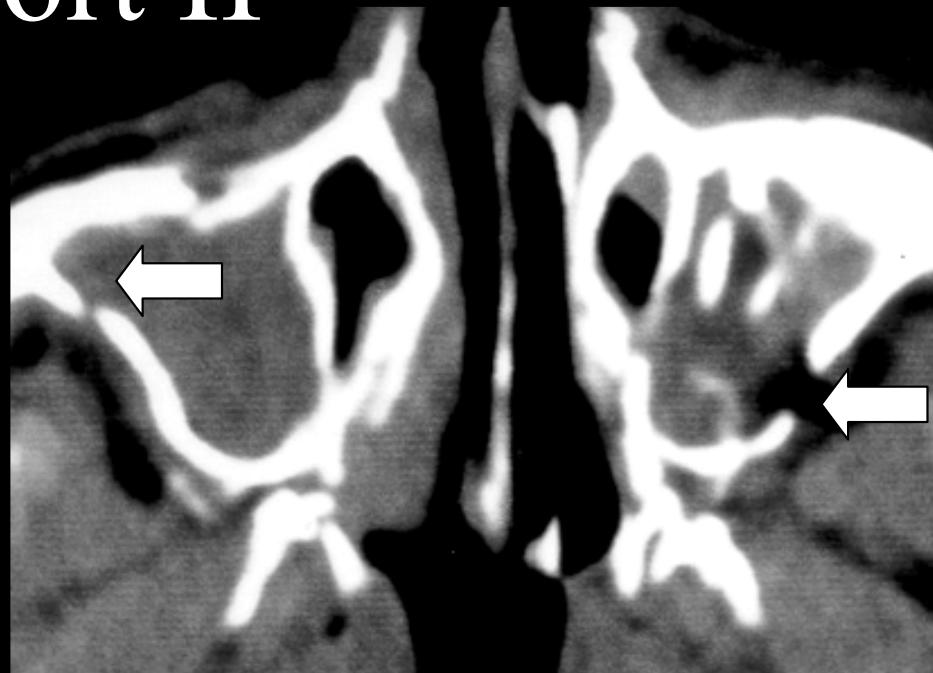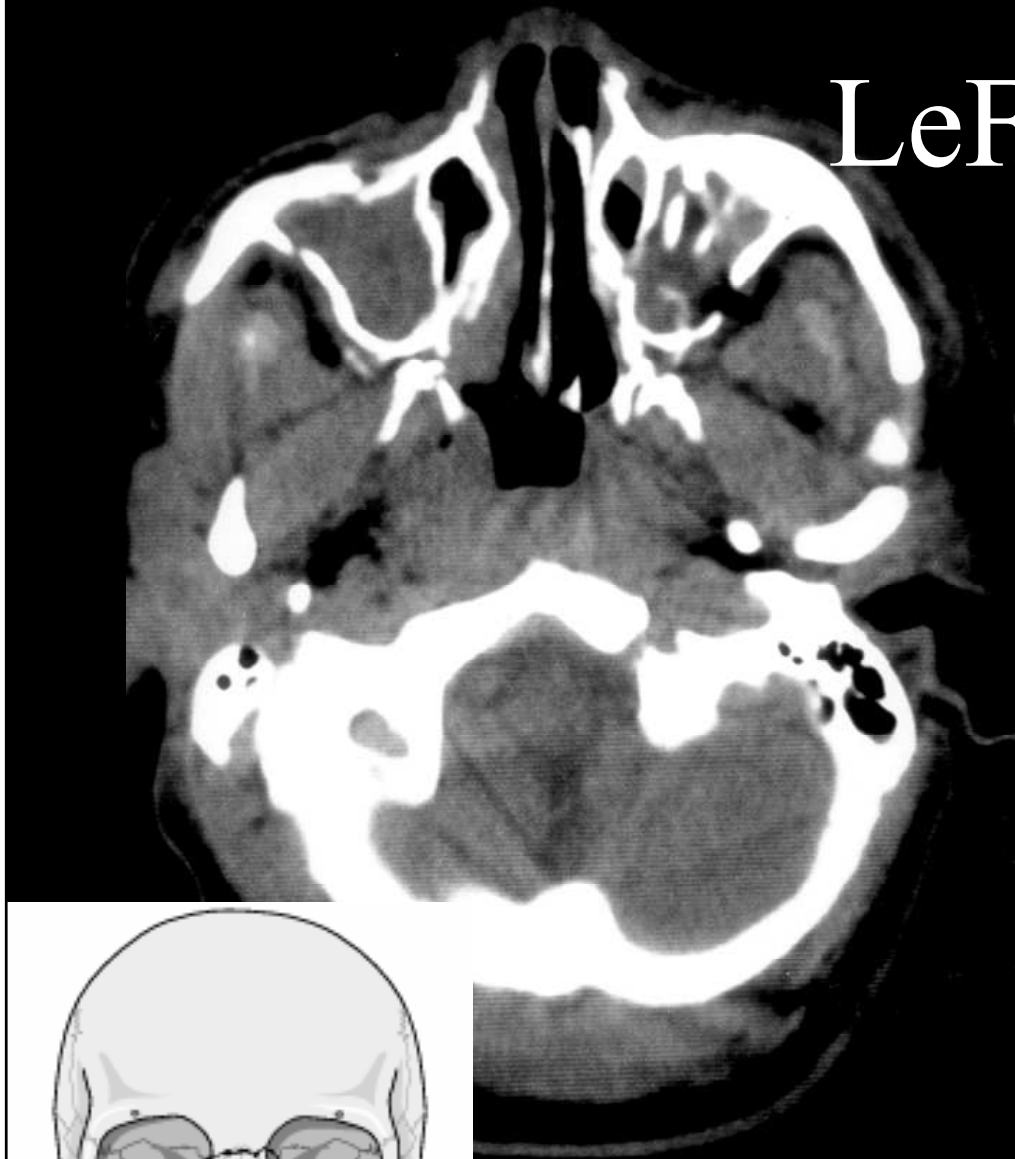


LeFort II

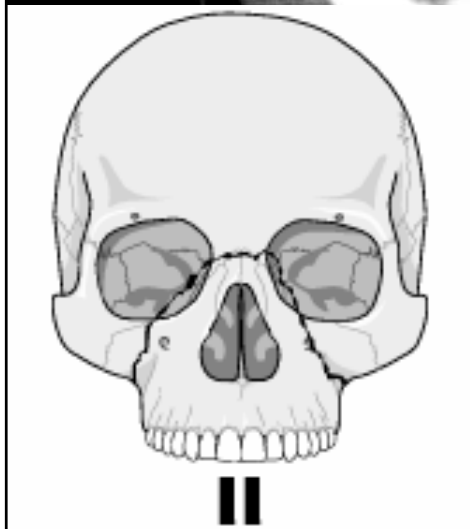


3-D rekonstrukce axiálních CT řezů.

LeFort II

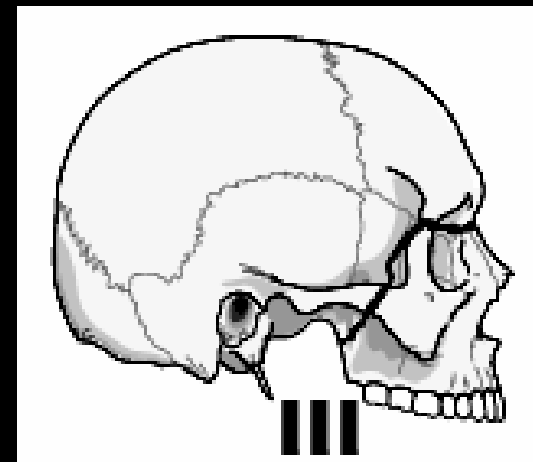
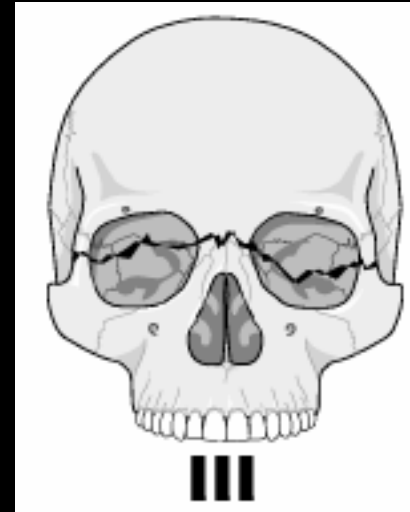


Špatná diferenciace
maxilárních sinů.



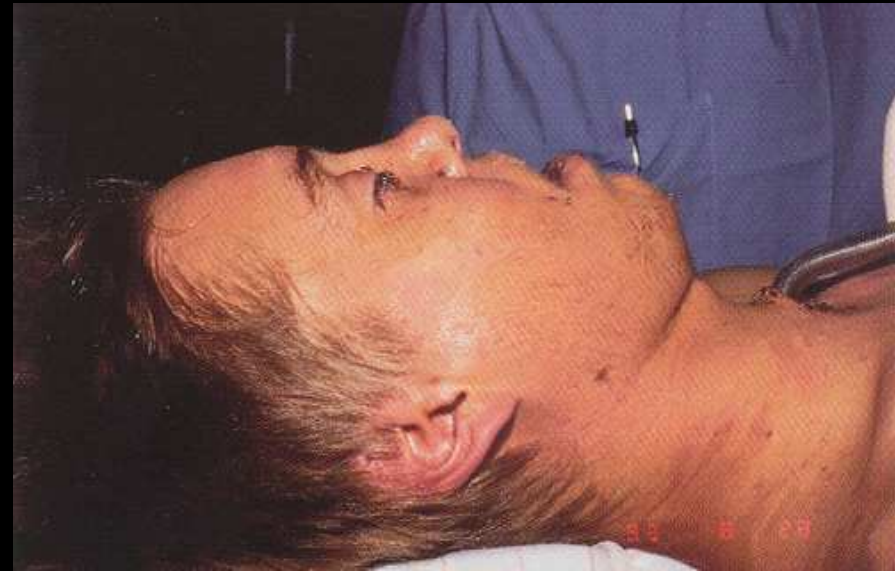LeFort III

- Průběh fraktury:
 - Maxilla
 - Zygomatický výběžek
 - Nosní kůstky
 - Os ethmoidale
 - Baze lebky

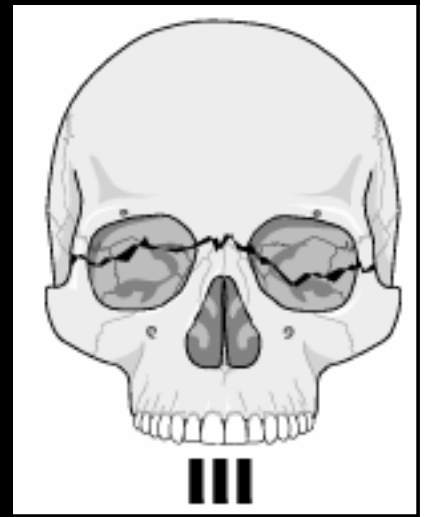
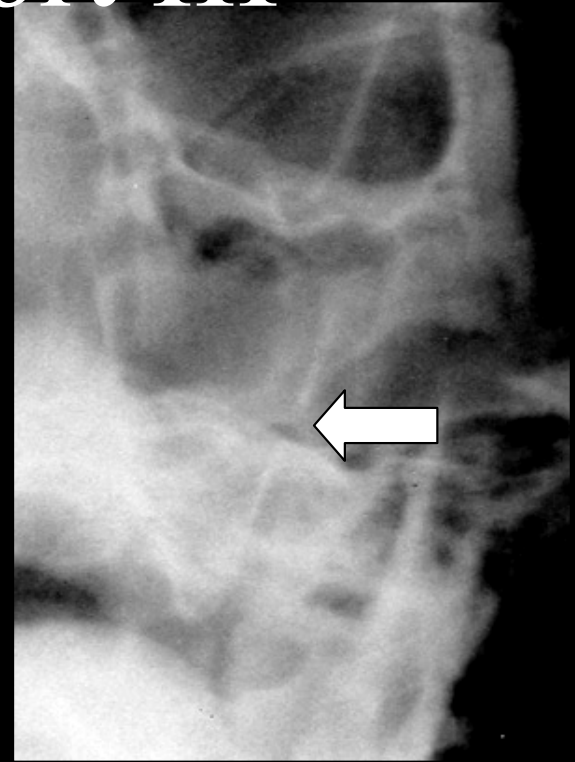
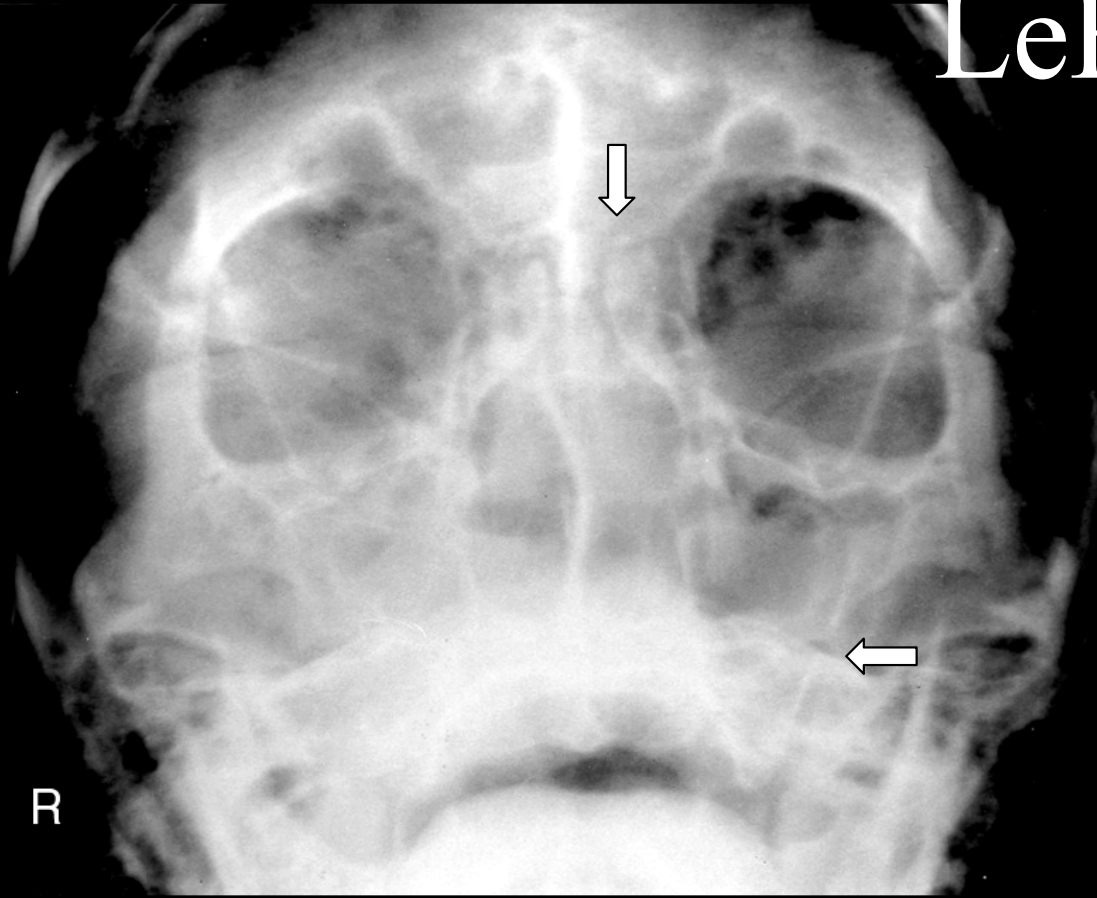


LeFort III

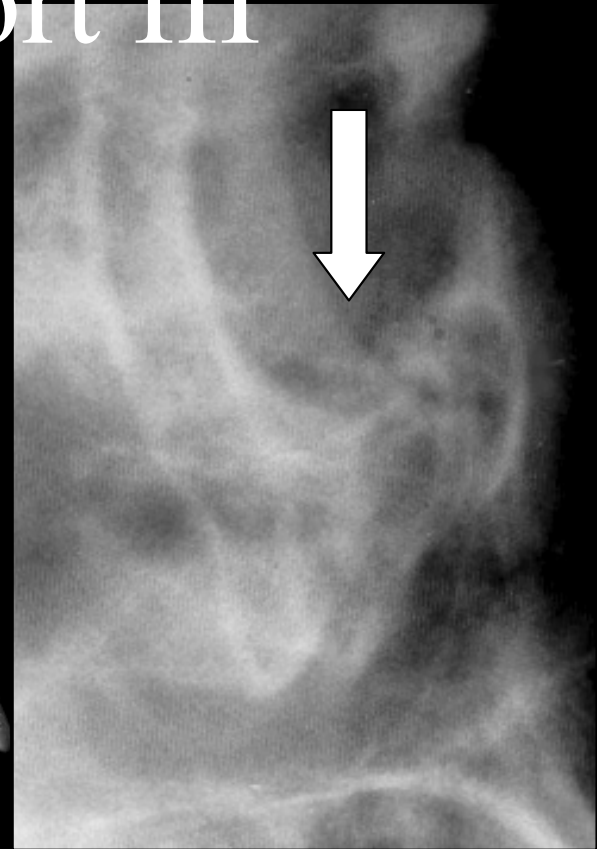
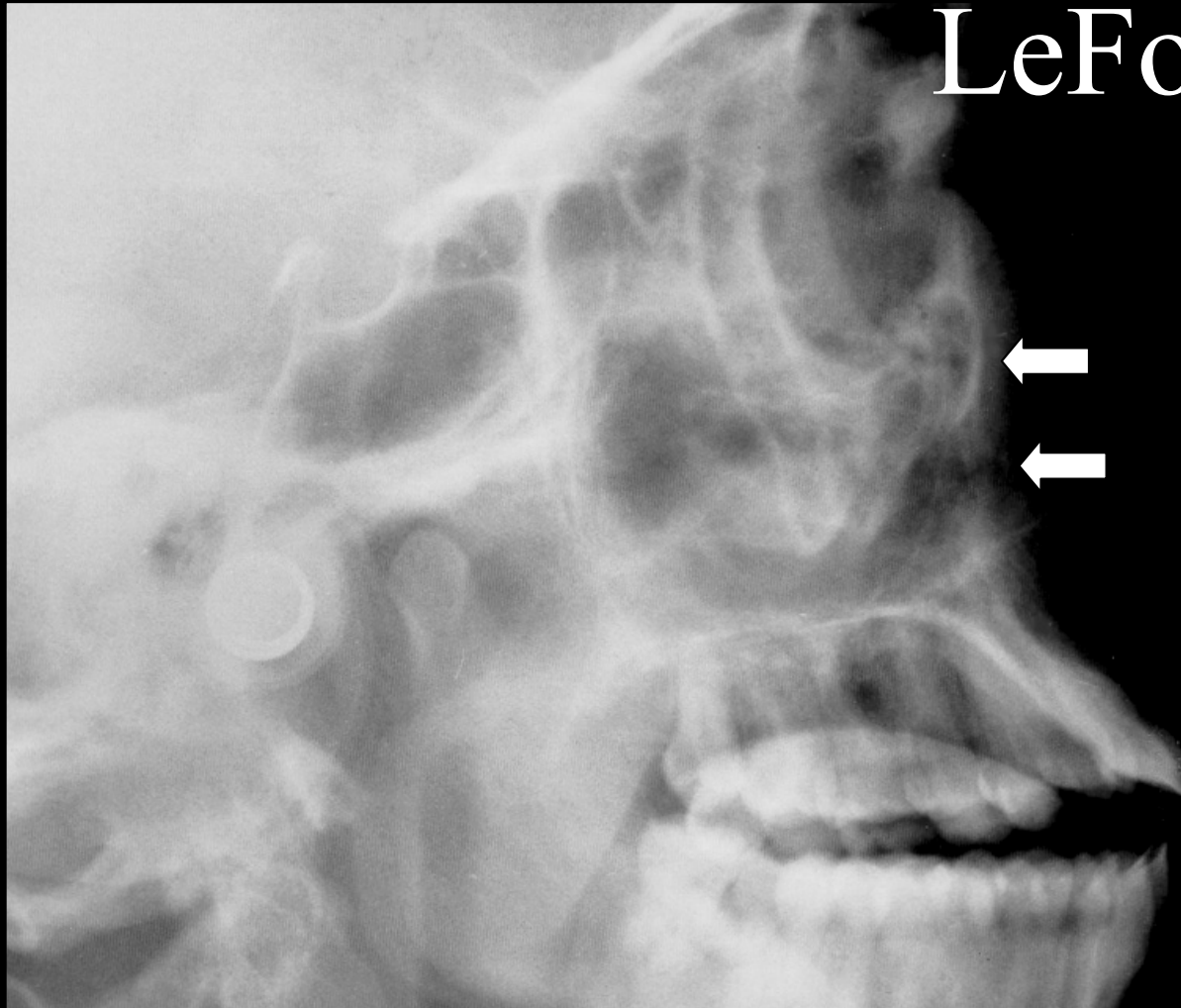
- Klinika:
 - Miskovitá deformace tváře
 - Epistaxe a rhinorrhea cerebromíšního m.
 - Pohyb maxily, nosních kůstek a zygomaticu
 - Naléhavá obstrukce dýchacích cest



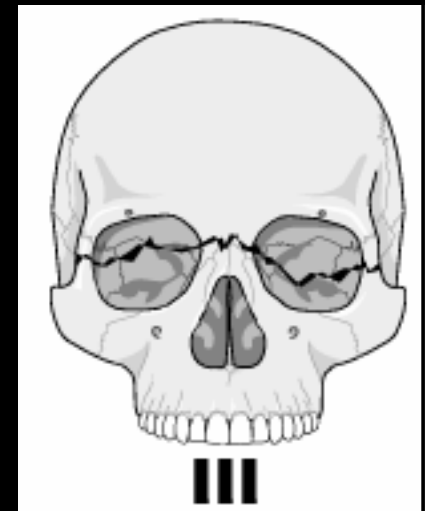
LeFort III



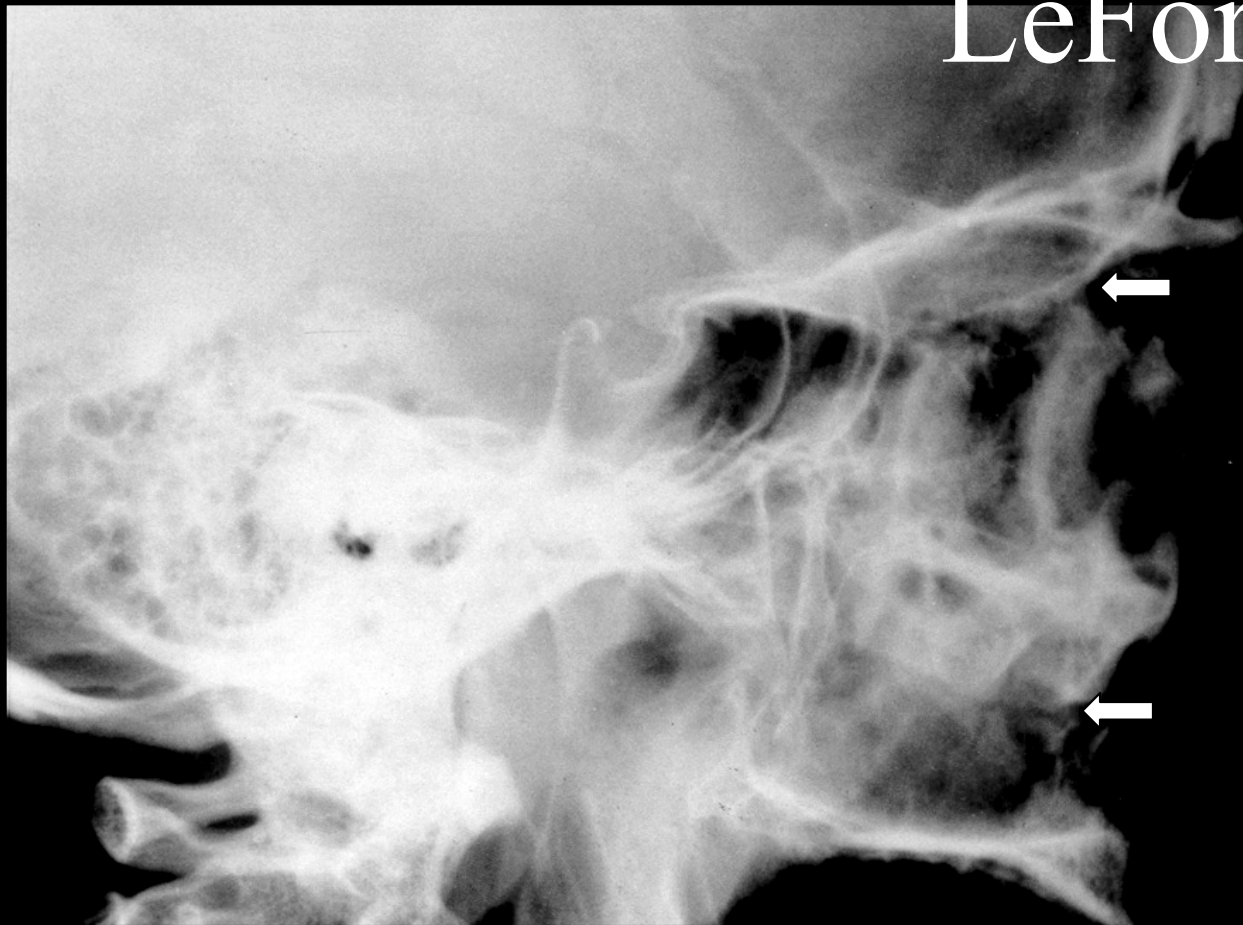
LeFort III



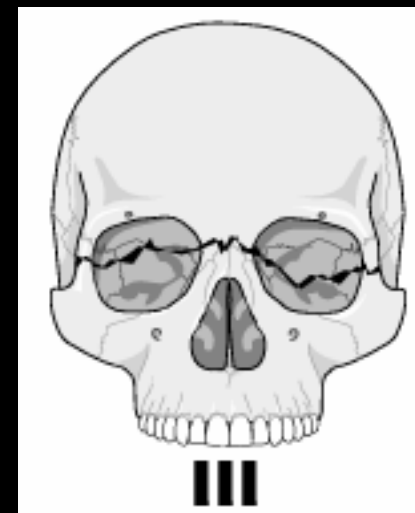
Nasoethmoidální oblast.



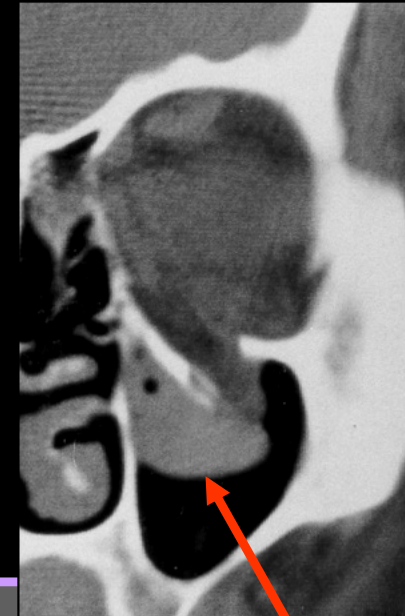LeFort III



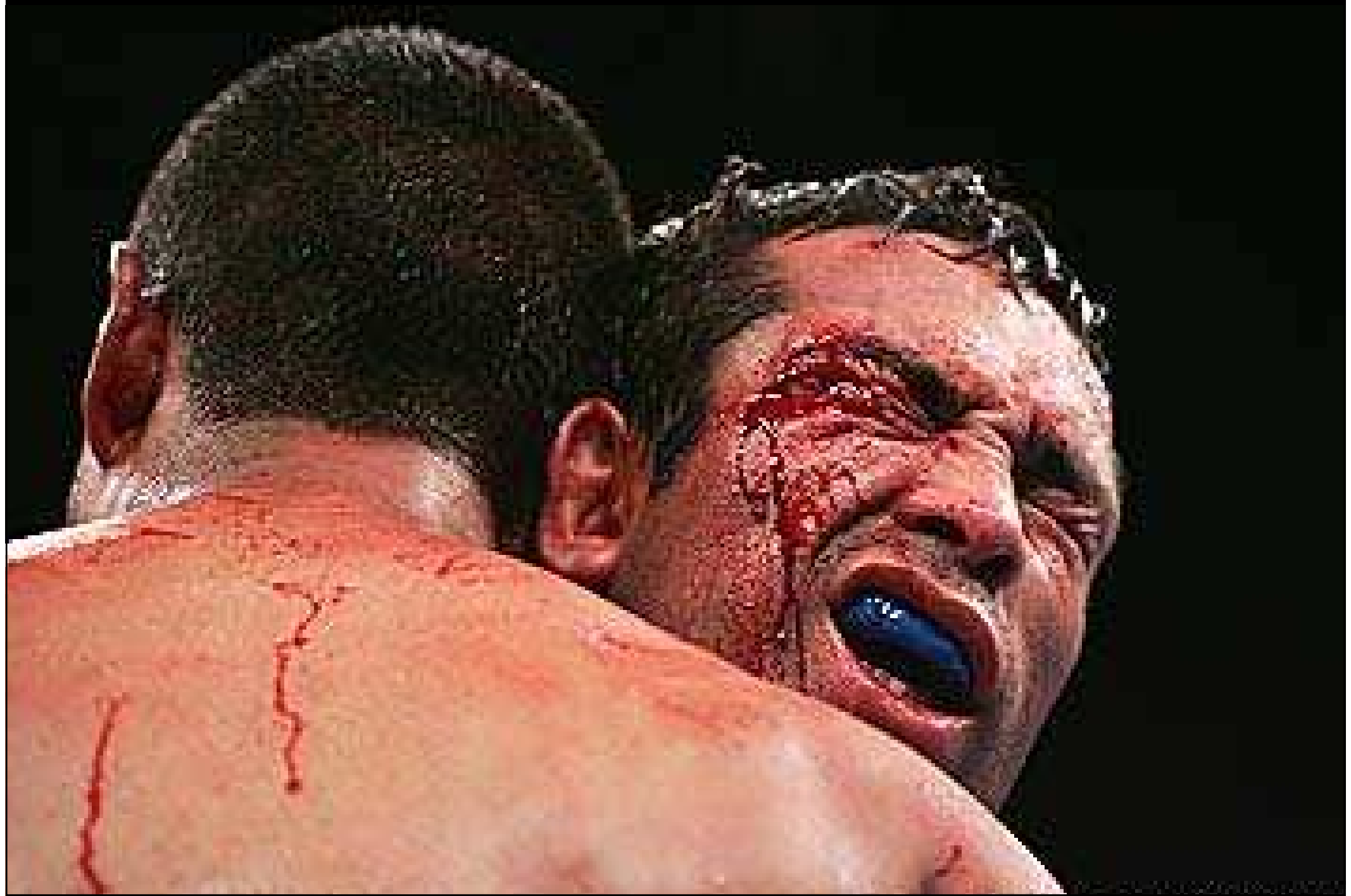Nasoethmoidální region a maxila.



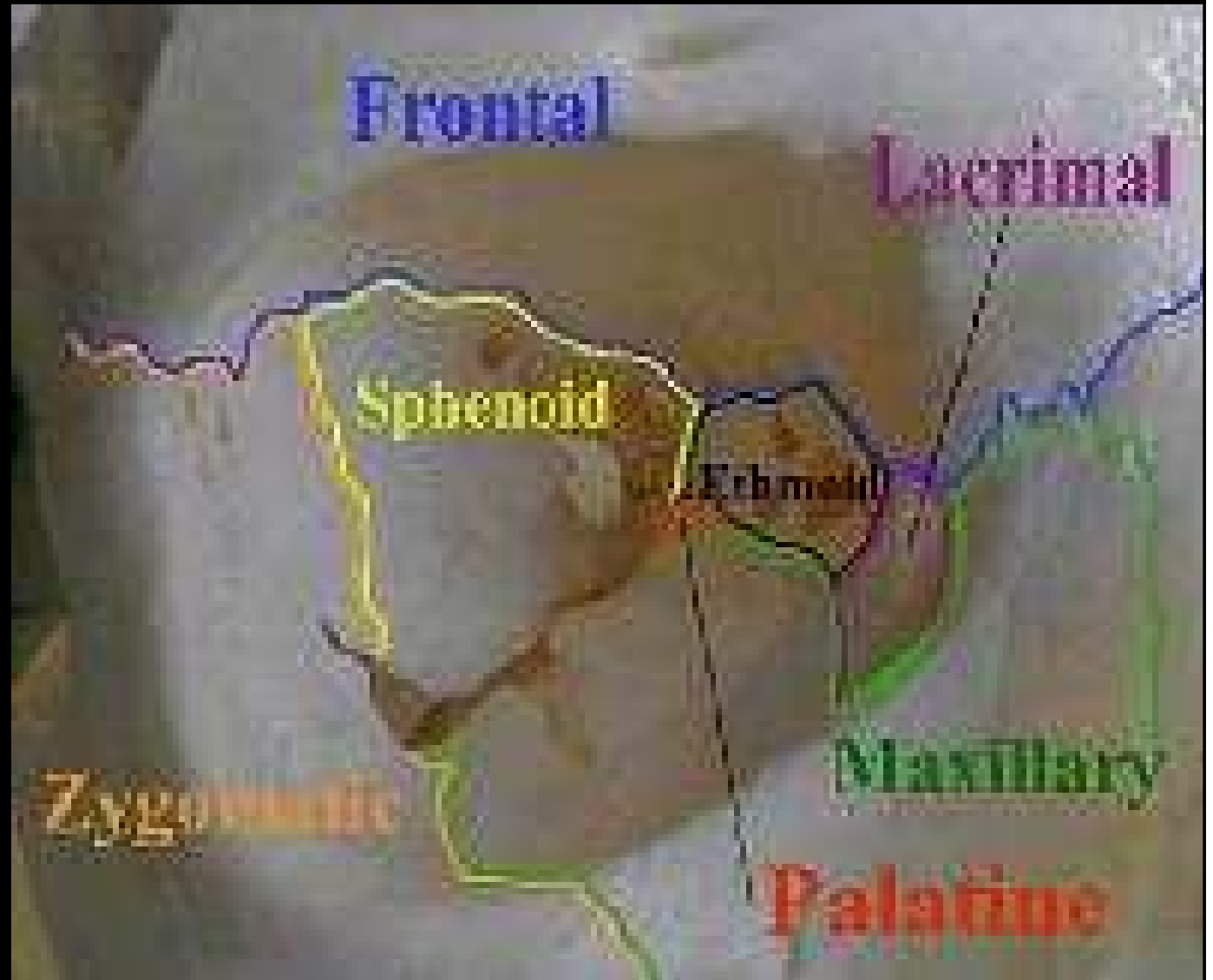„Blow-out“ fraktura

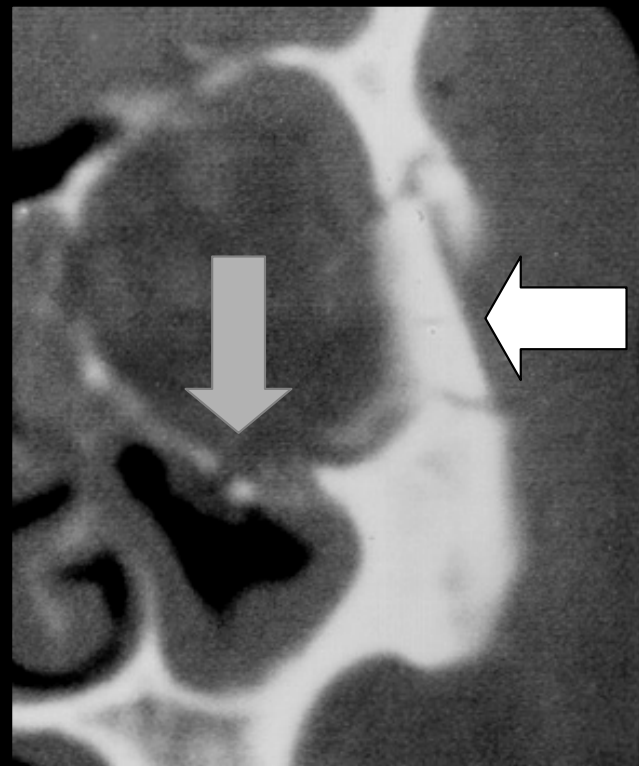
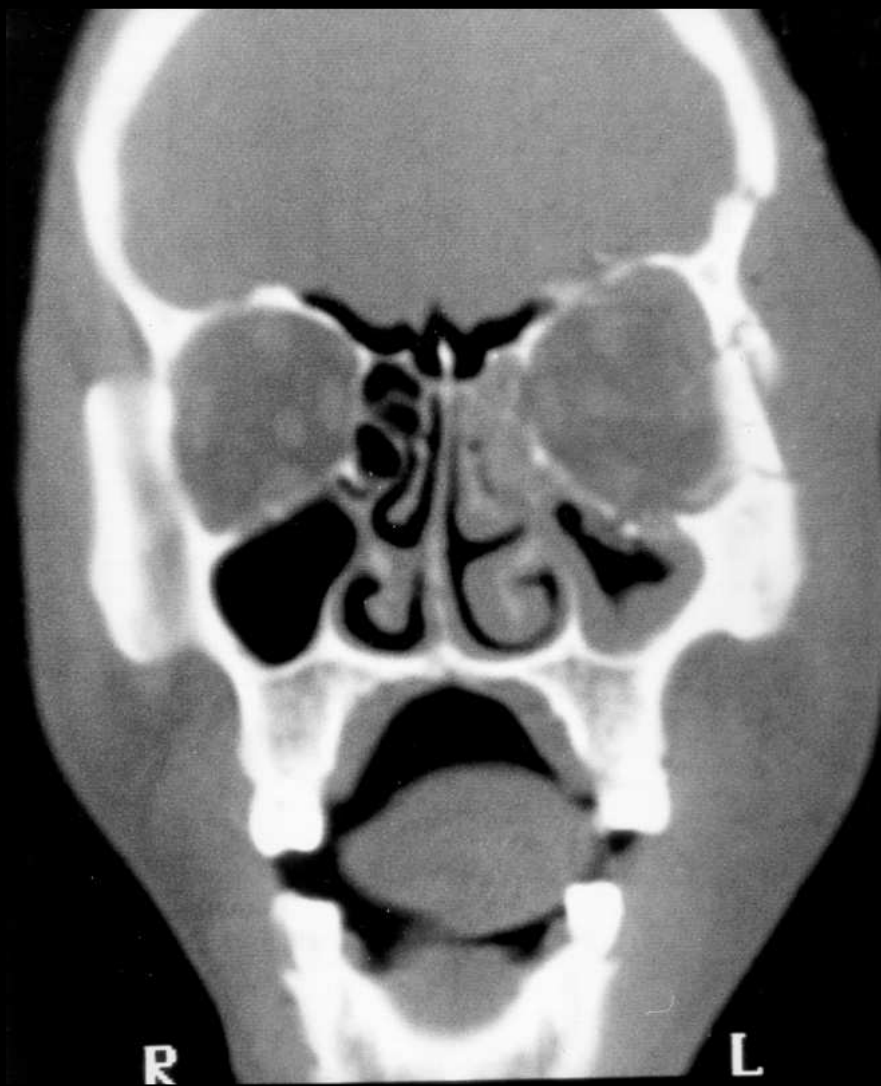


- Síla se přenáší přes tenké dno orbity, kde dochází k fraktuře v blízkosti infraorbitálního kanálu.
- Měkké tkáně přesahují okraj orbity.
- Afekce maxilárního sinu.
- Dislokace dna orbity.
- Polypoidní denzita při horním okraji maxil. sinu při herniaci obsahu orbity.
- Parestezie tváře.

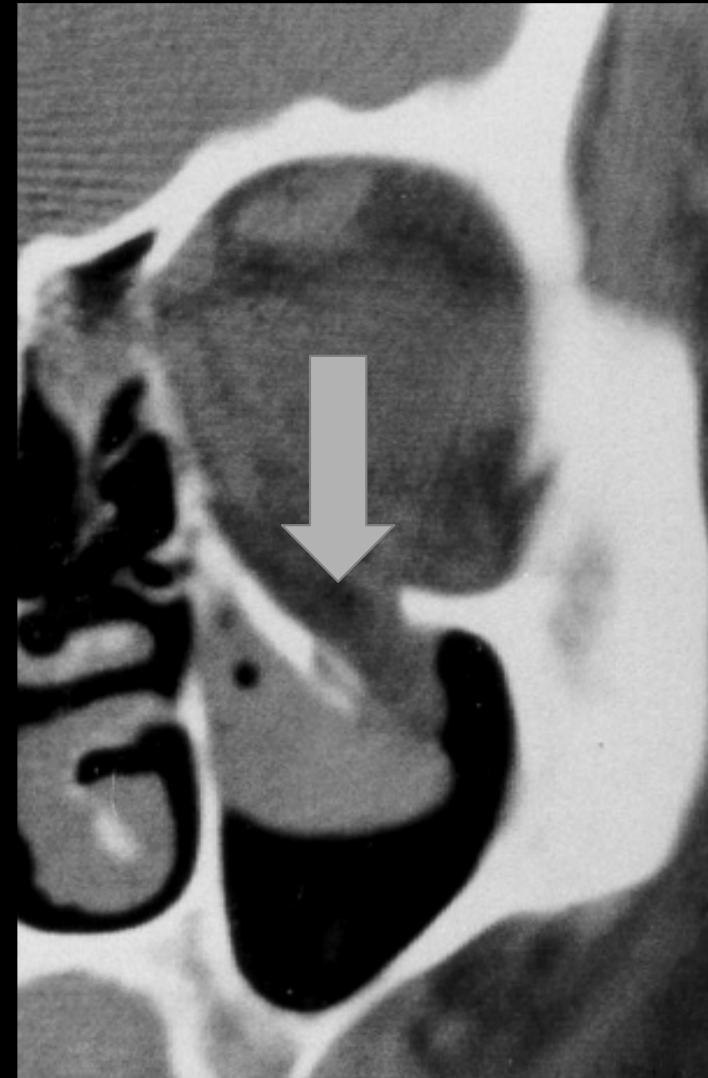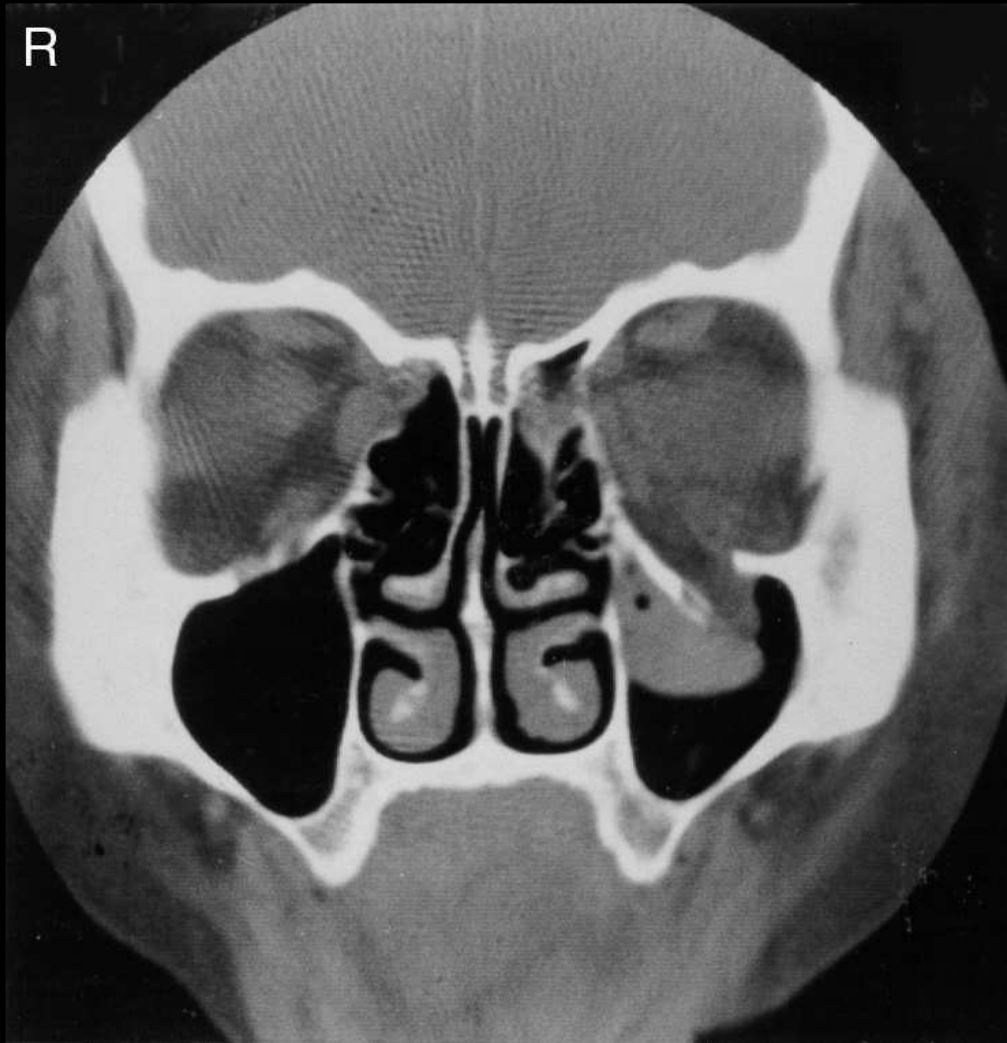


Orbita

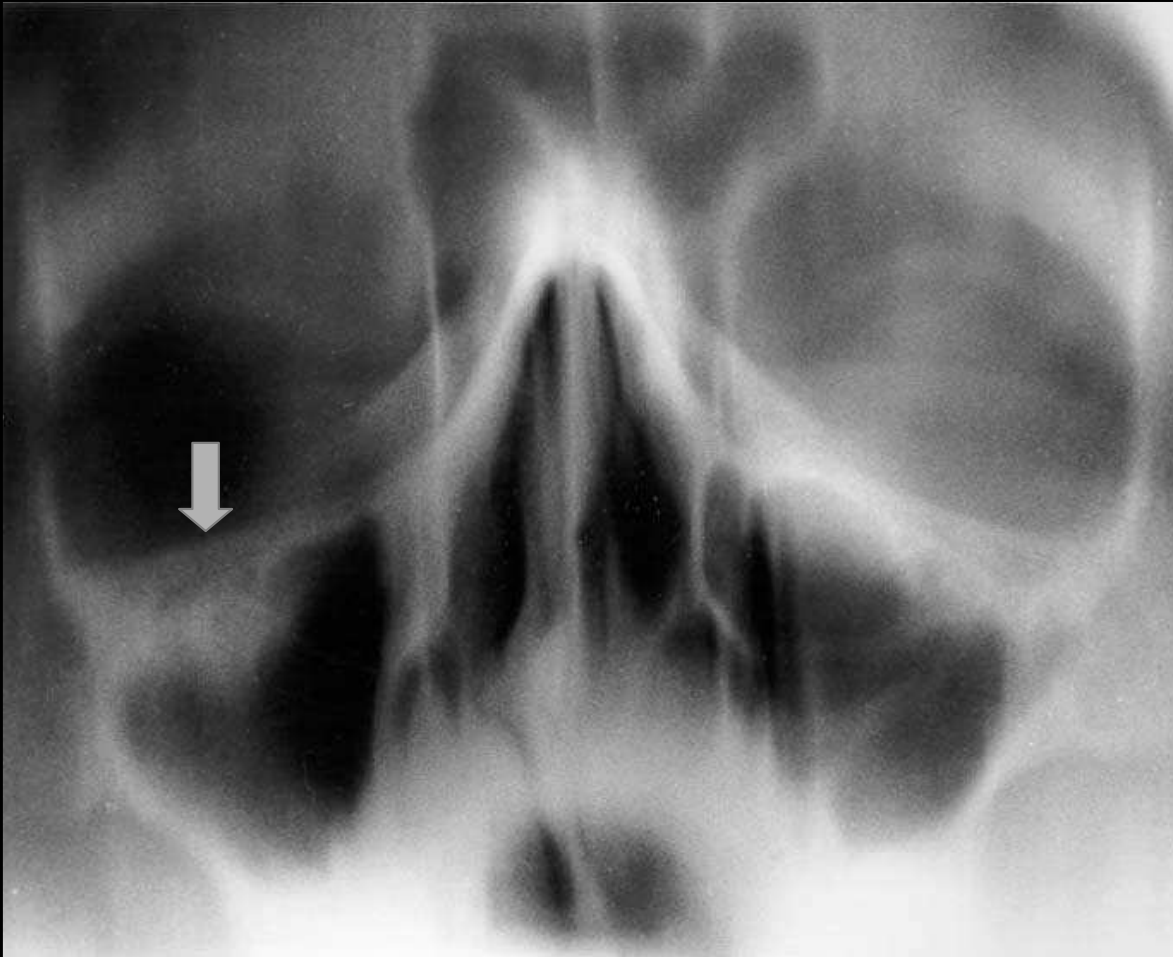




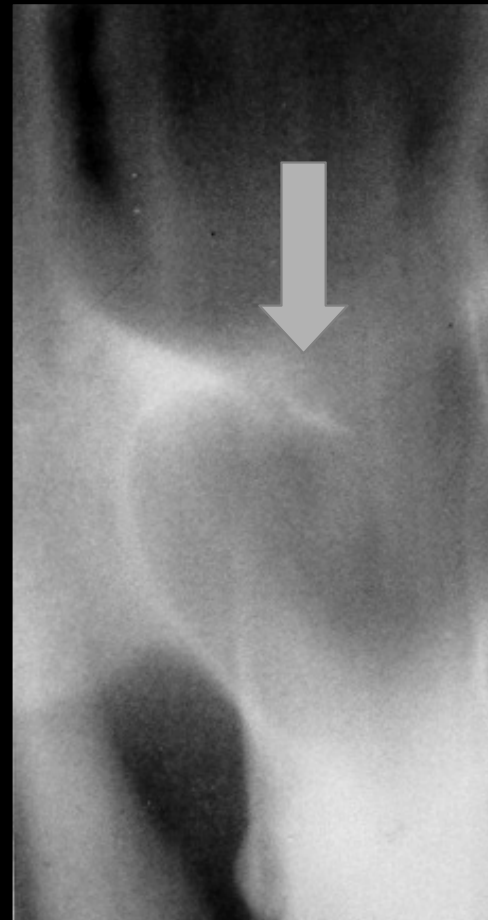
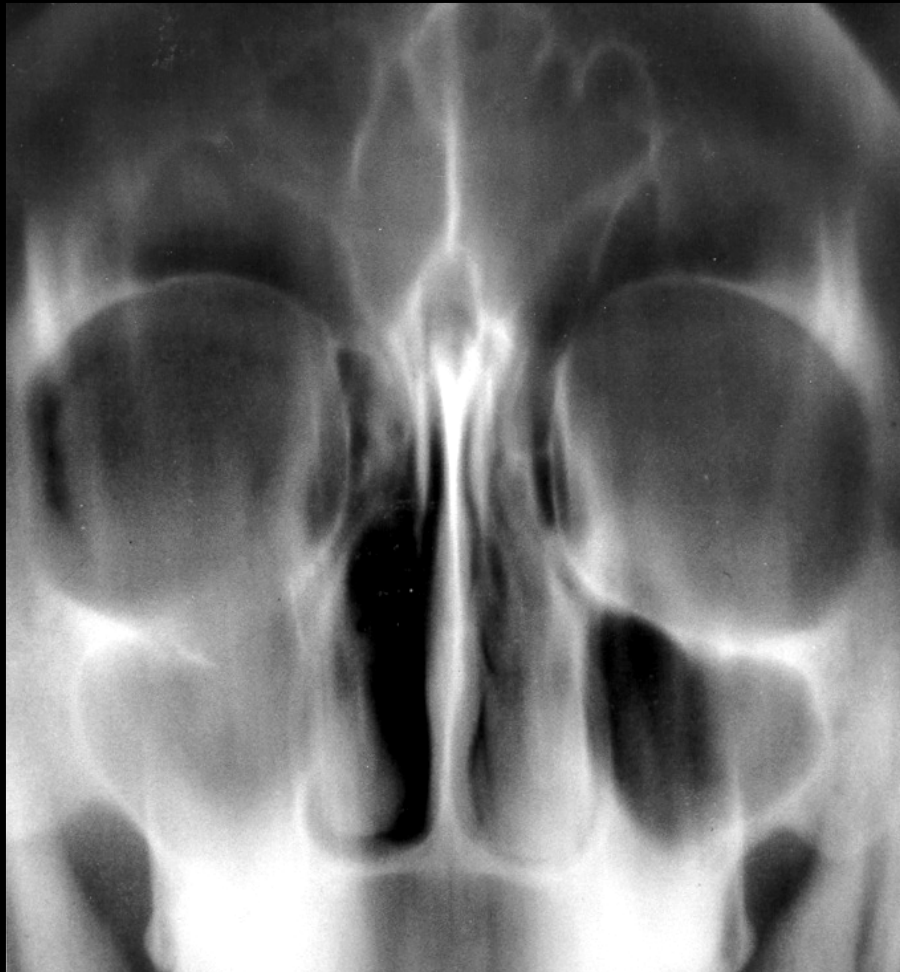**Fraktura proc. front. zyg. +
„blow-out“ fraktura levé orbity.
Koronární CT řezy.**



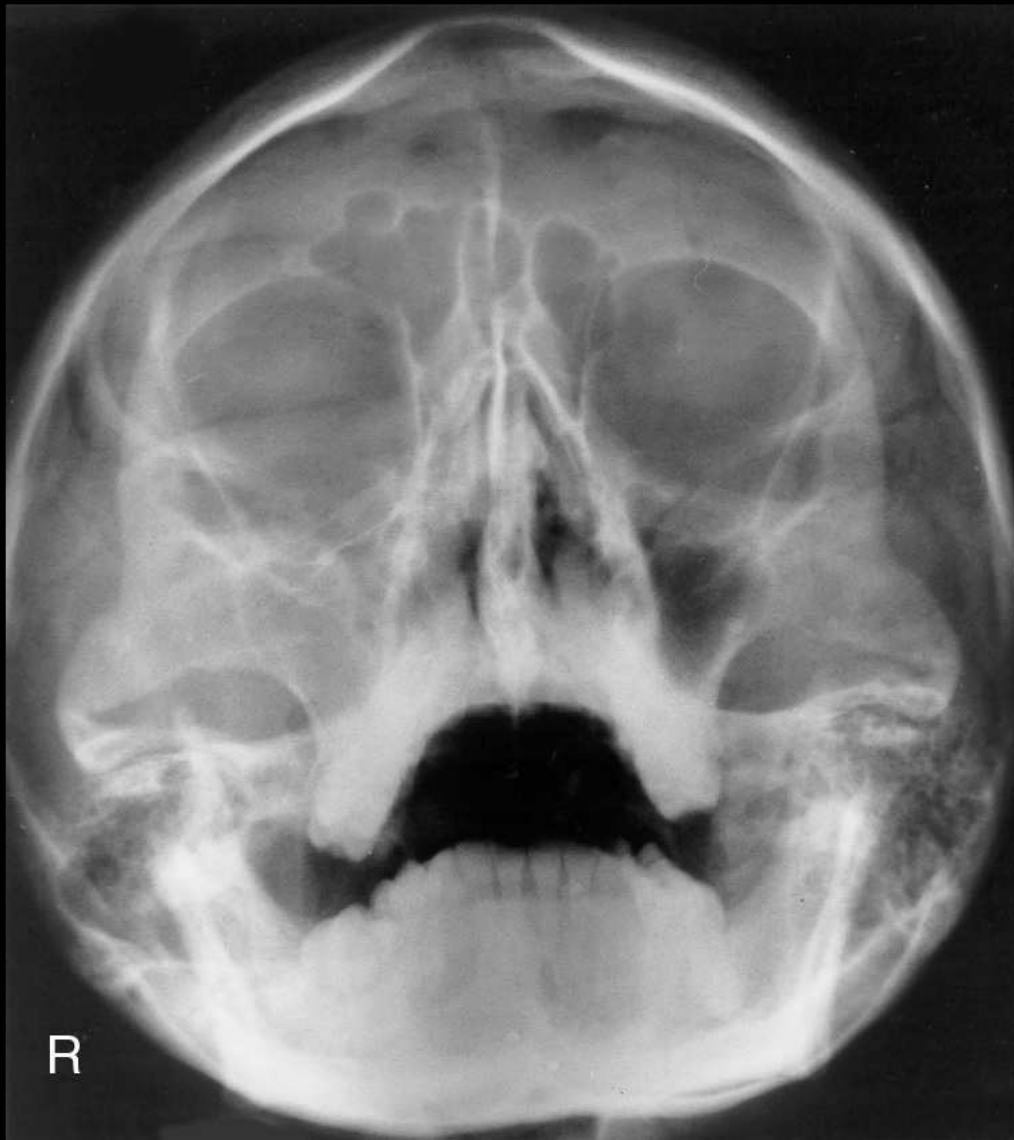**„Blow-out“ fraktura dna levé orbity
a oblasti infraorbitalního kanálu.
Koronární CT řezy.**



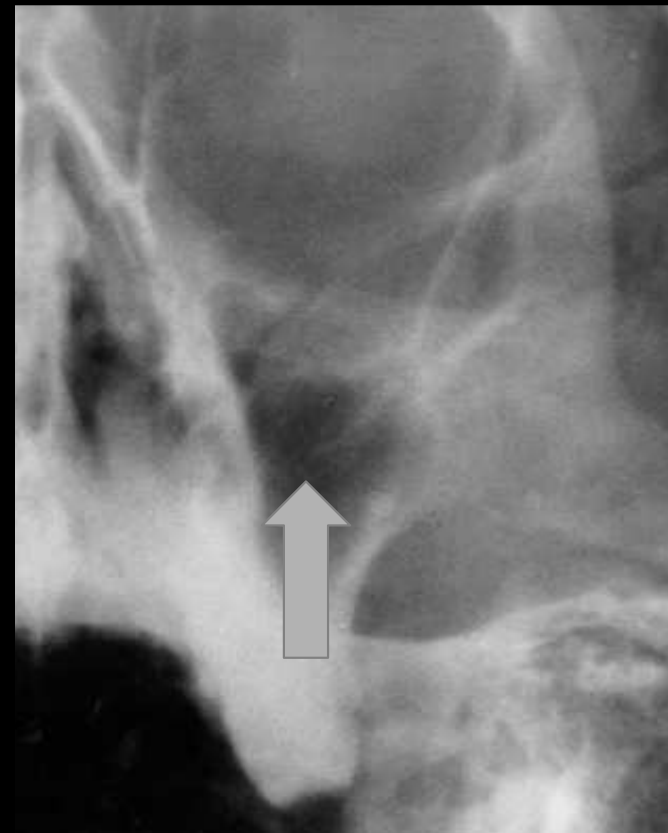**„Blow-out“ fraktura dna pravé orbity.
Rozšíření horní stěny maxil. sinu.
(PA tomografická projekce)**



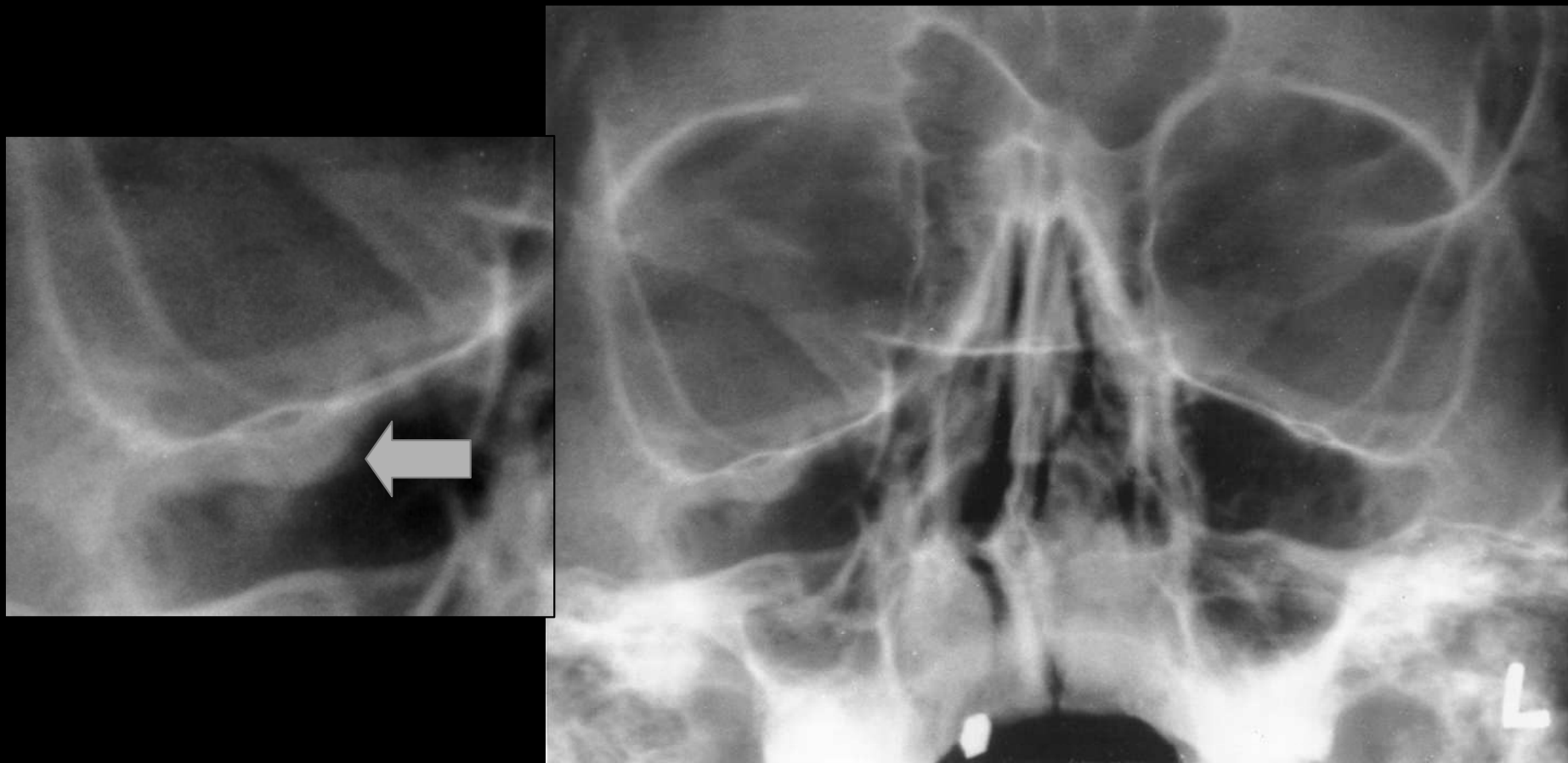**„Blow-out“ fraktura pravé orbity.
“trap door” sign. Snížení transparence v maxil.
sinu. Koronární tomogram.**



**„Blow-out“ fraktura
dna levé orbity.**



**Water's
projection.**



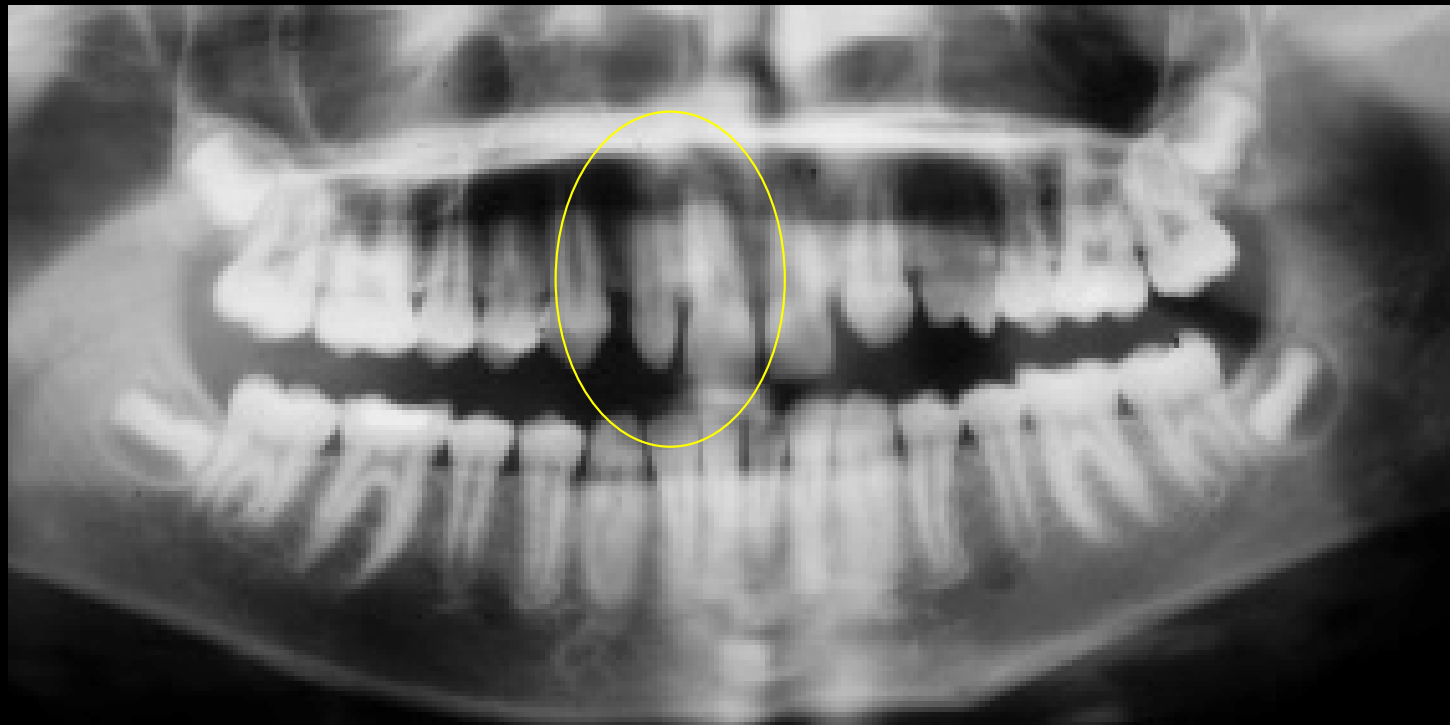
„Blow-out“ fraktura dna pravé orbity zřídka indikovaná rozšířením lemu mukózy.

Anomálie

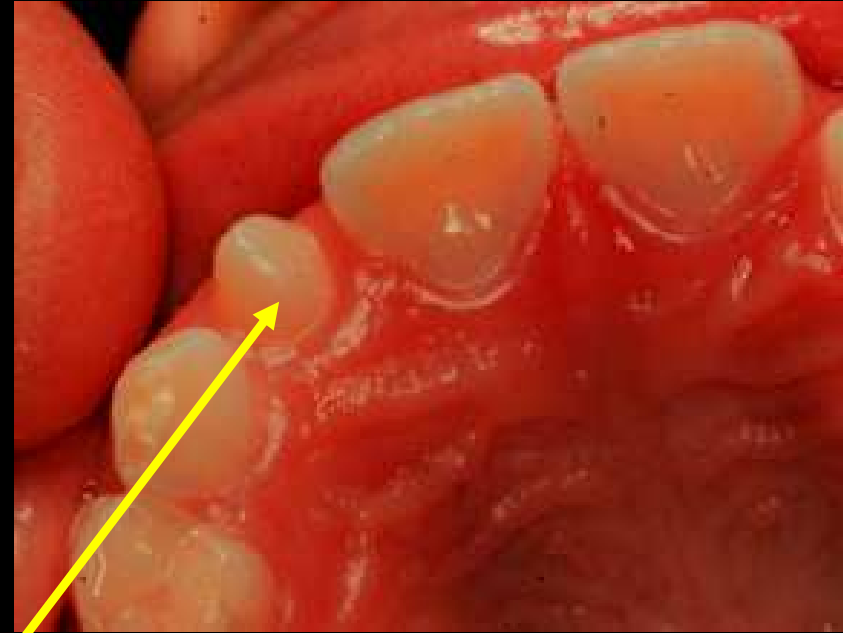
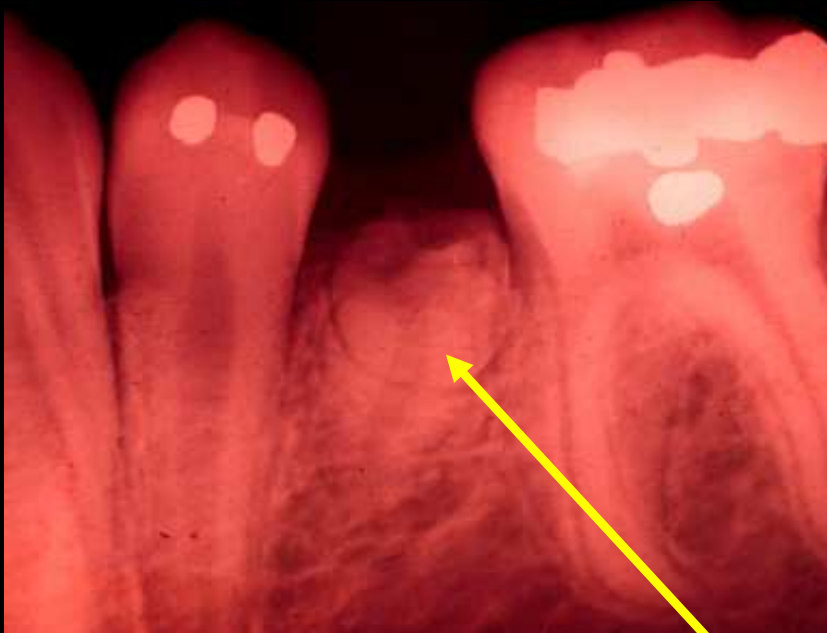Microdontia

Jeden až dva zuby, zřídka celá dentice.

Nejčastěji postižení laterálních řezáků.



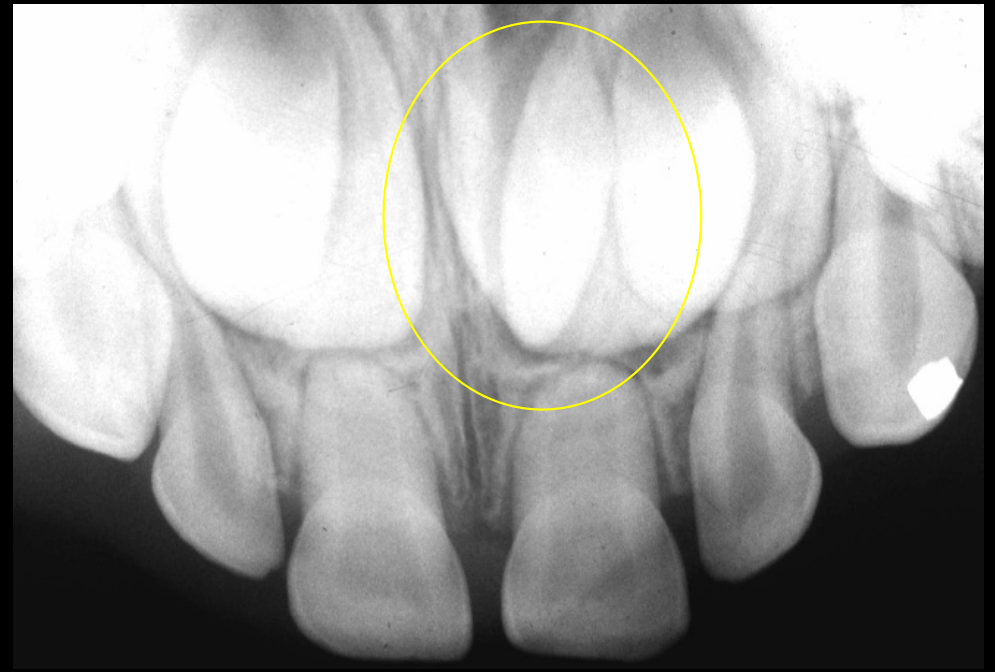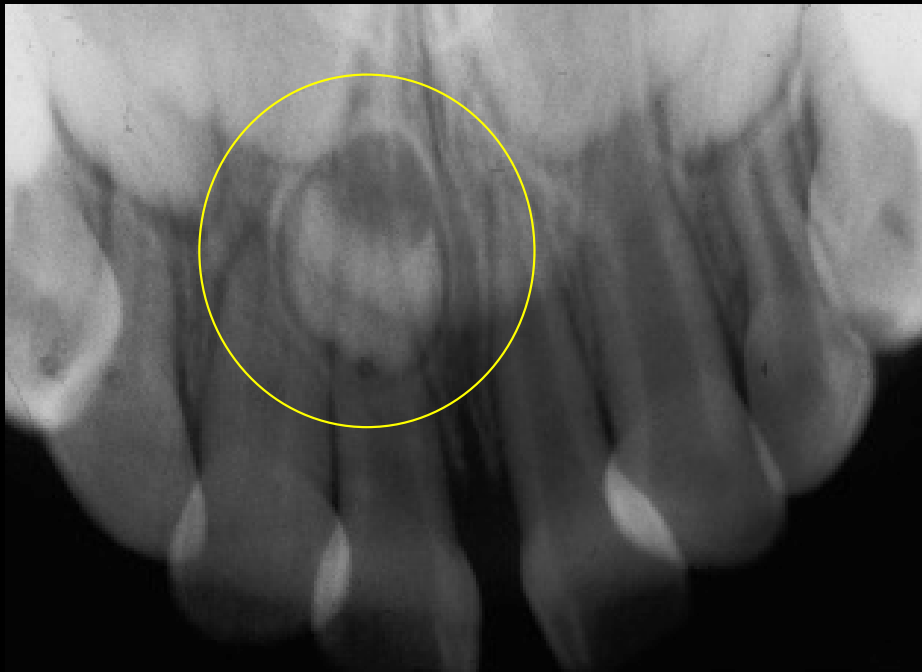Microdontia



Laterální řezák

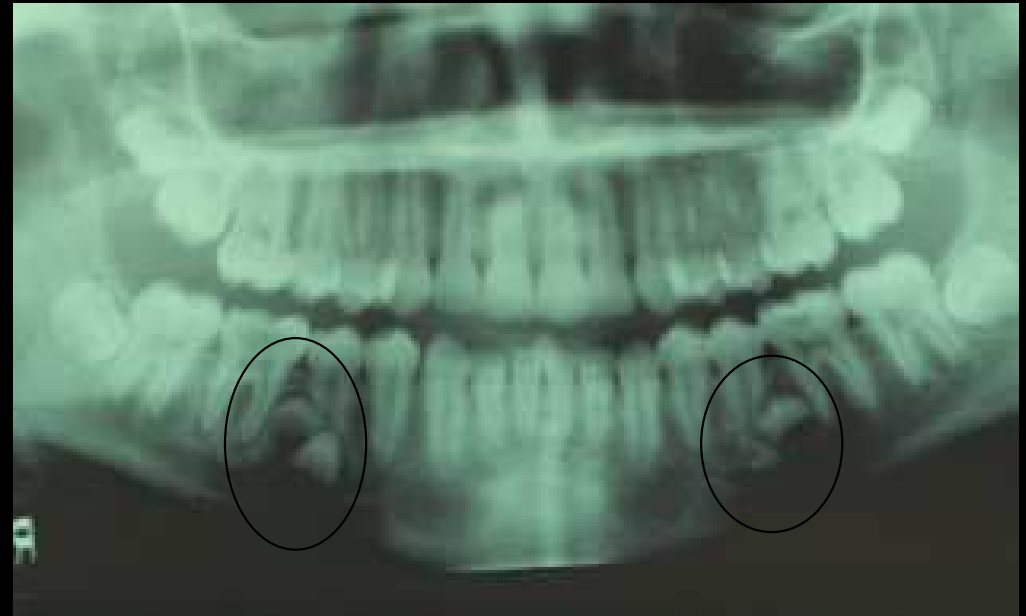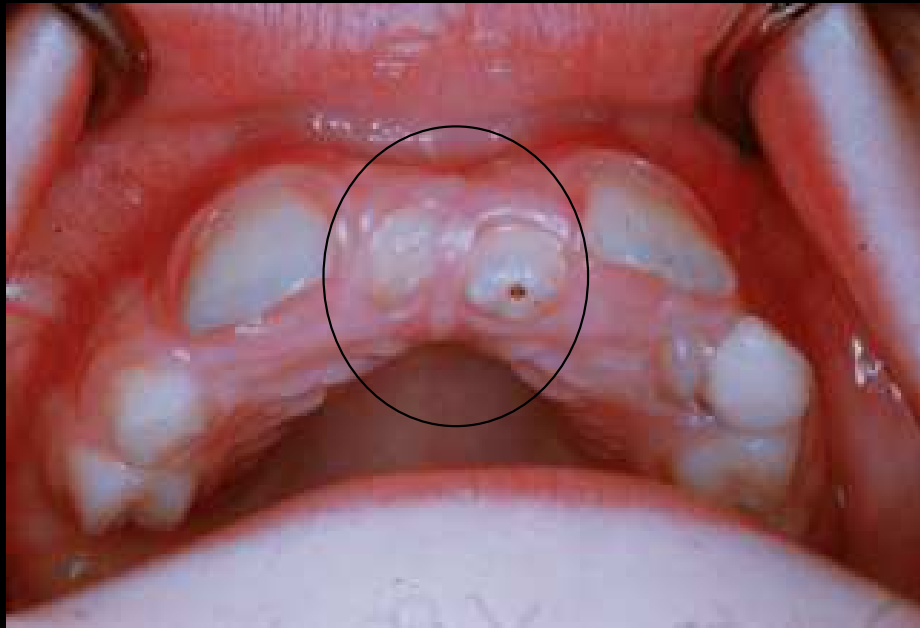Nadpočetné zuby (“extra zuby”)

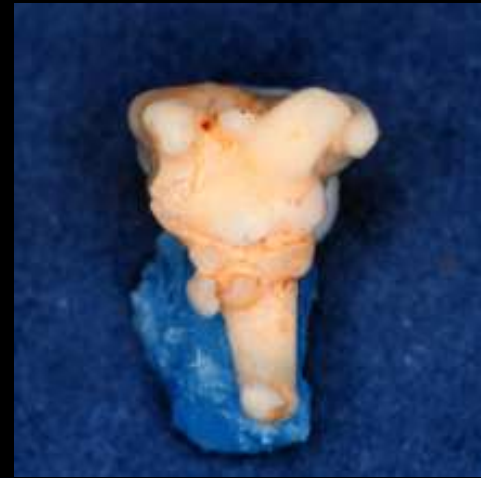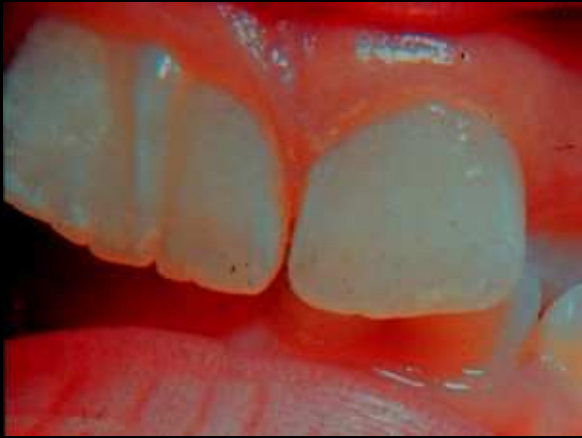- Běžně ve střední rovině maxily a premoláry mandibuly
- Incidence: 1.0-3.5%
- Během incip. fáze růstu zubů



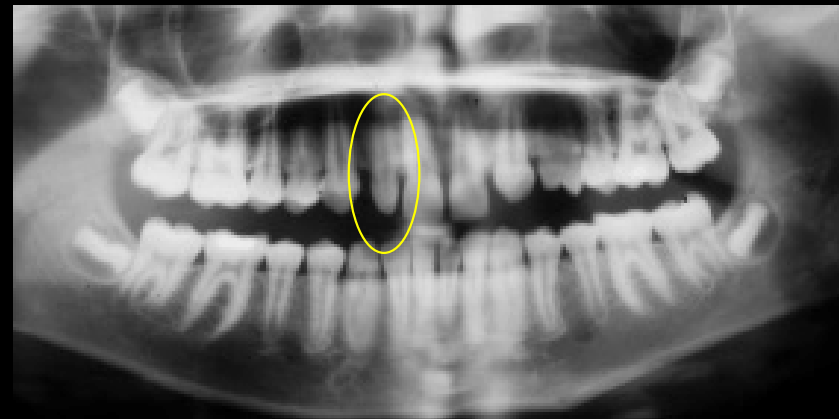
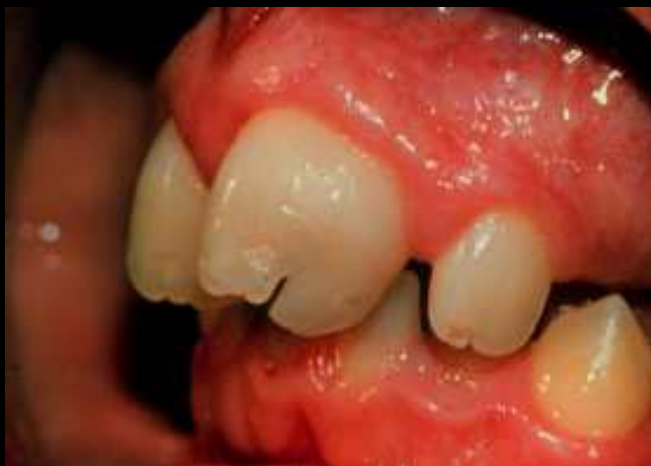Nadpočetné zuby (“extra zuby”)

- Klíč k diagnóze - spočítej zuby



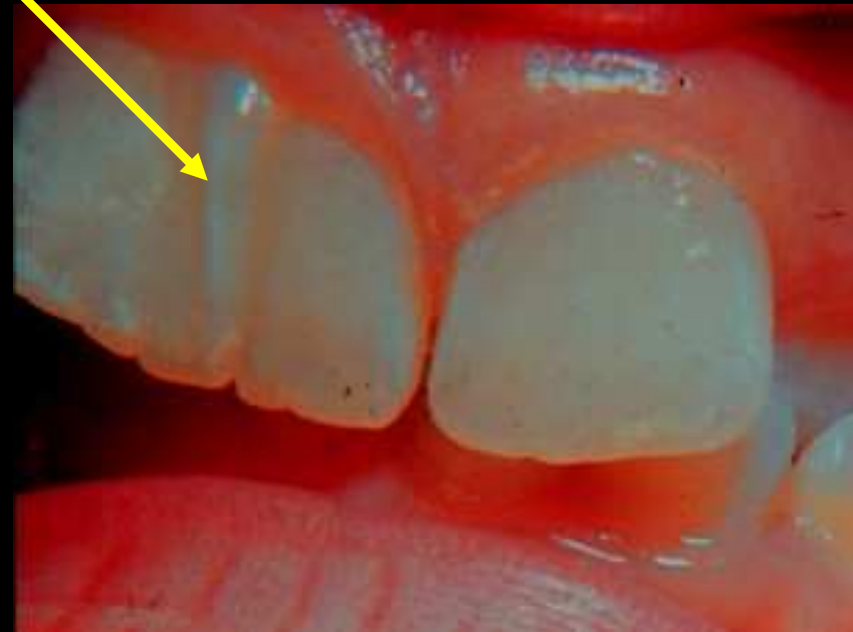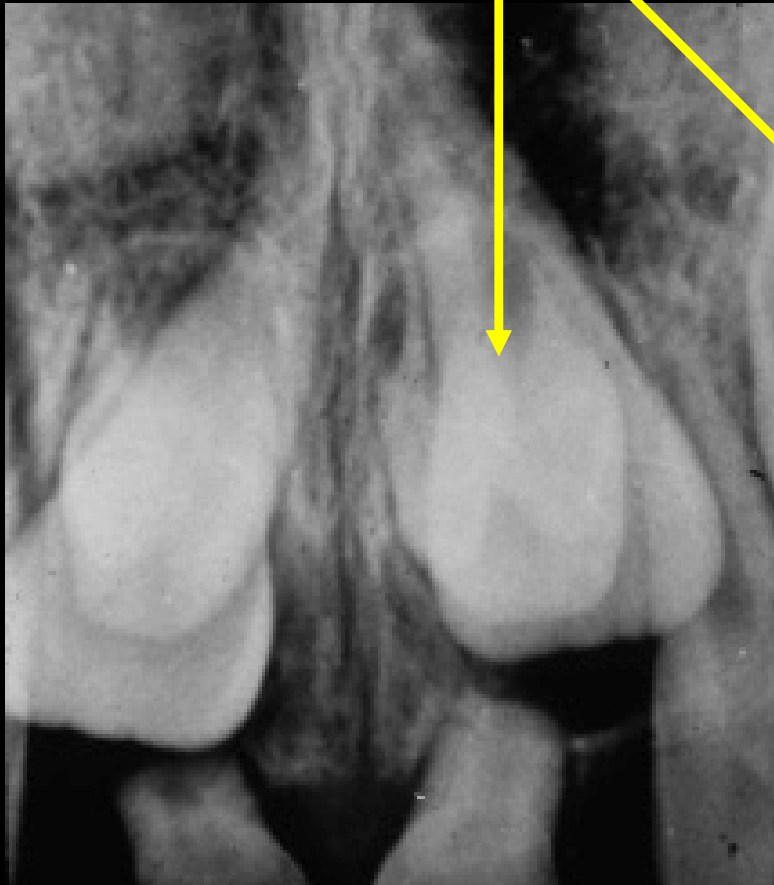

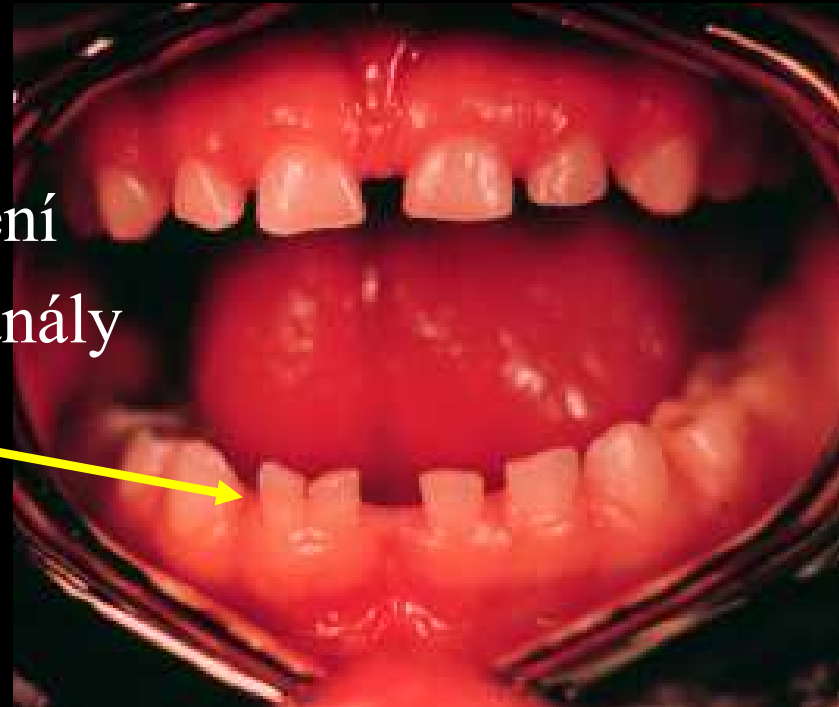
Tvarové anomálie



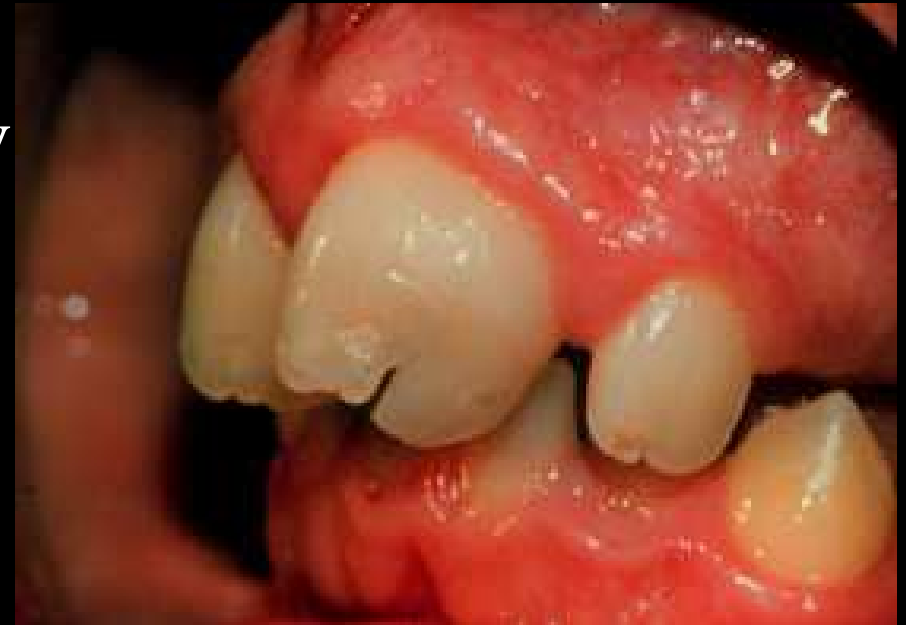Fúze

- Spojení dvou zubů dentinem a dřeni
- Obvykle dva separátní dřňové kanály

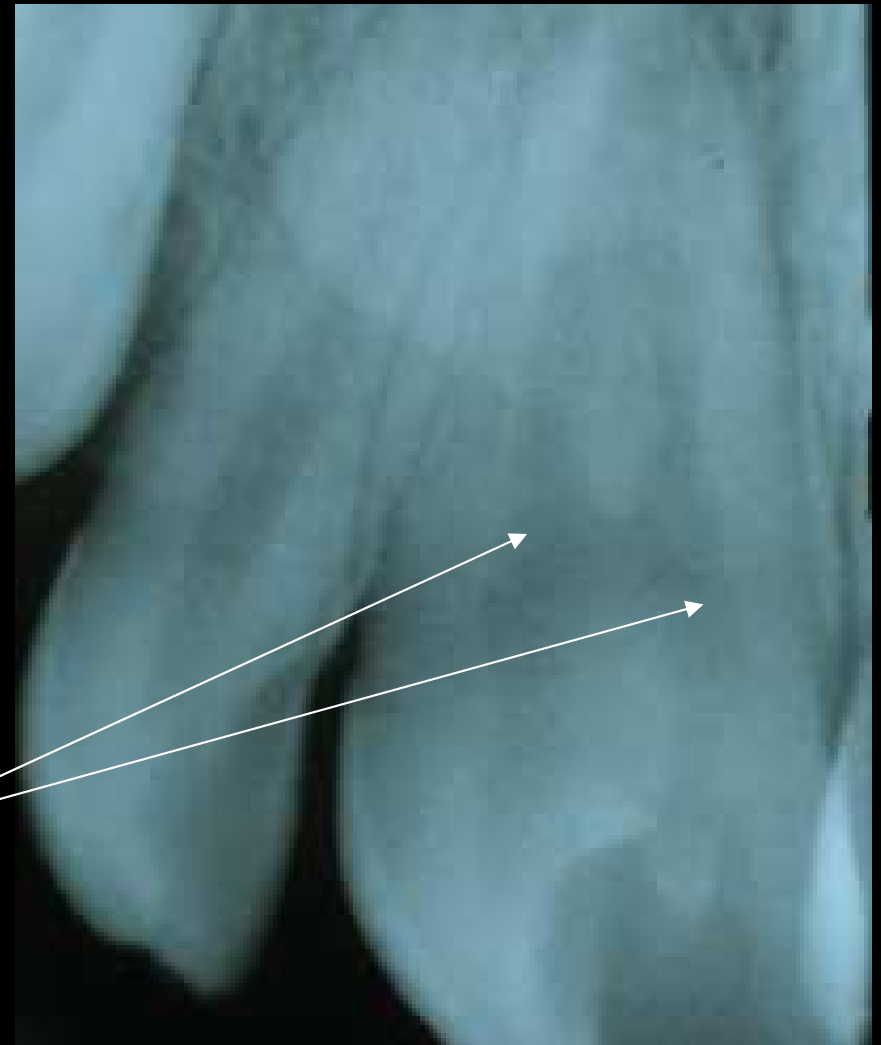

Gemination (Zdvojení, párování)

- „Pokus“ zubu vyrůst v zuby dva
- Částečné, kompletní
- Spočítáním zubů se zjistí nadpočetný zub
- Nejčastěji špičáky
- Obvykle jen jeden kanál



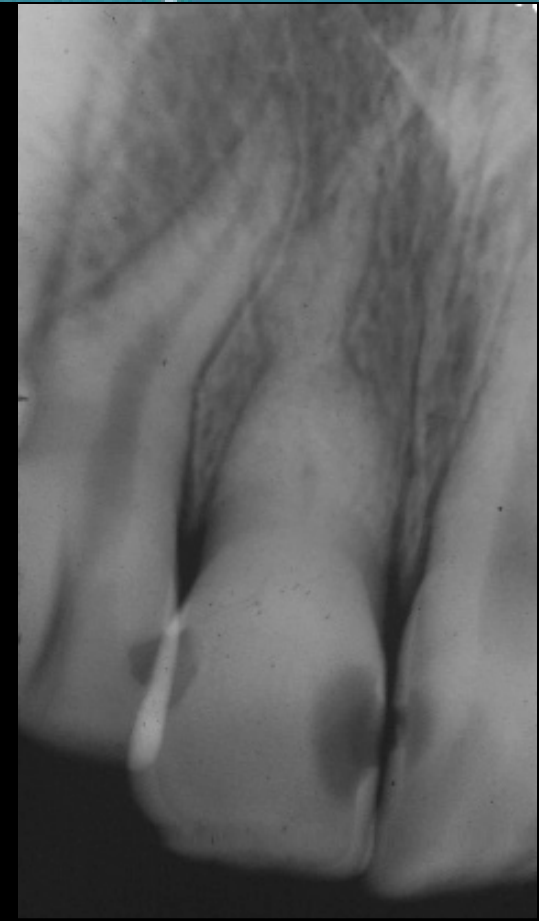
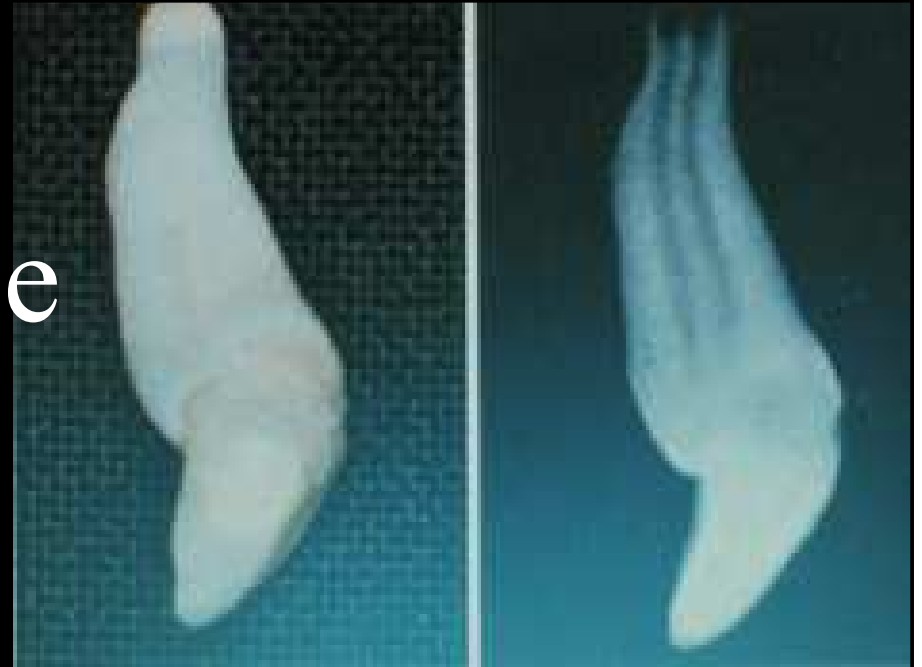Gemination (Zdvojení, párování)

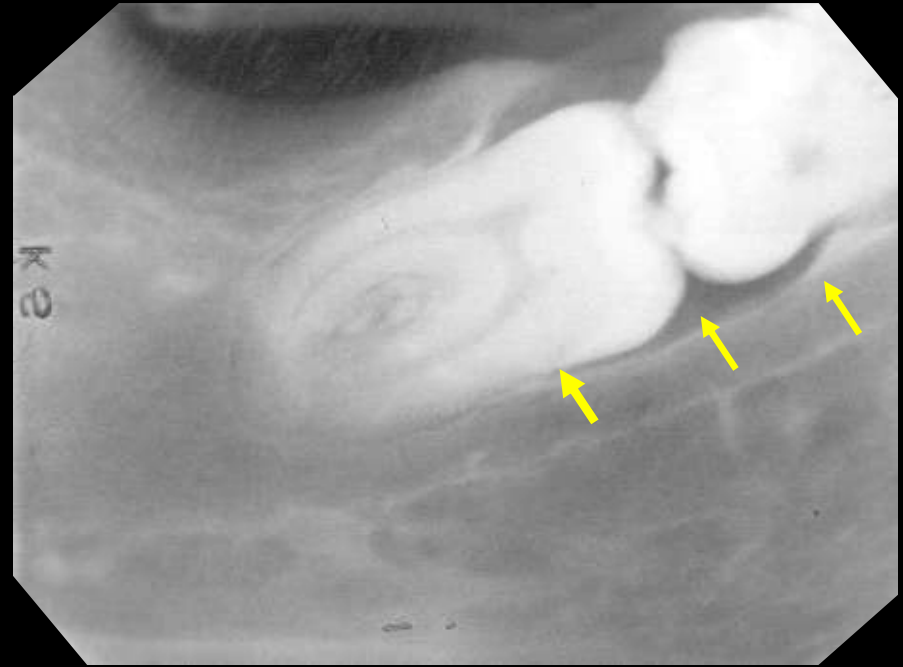
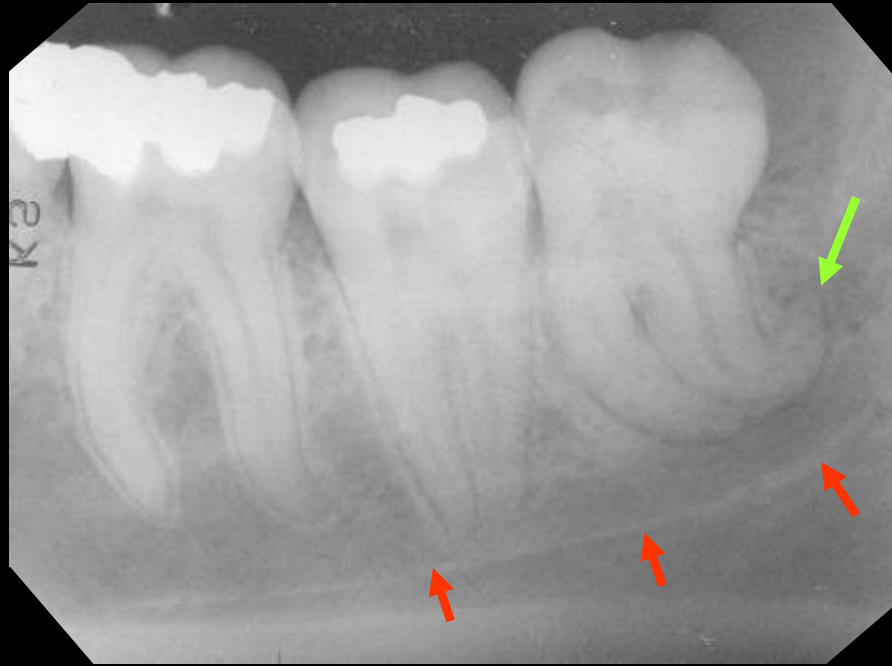

Mediální řezák se dvěma kanálky.

Dilacerace

- Neobvyklé nebo extrémní zahnutí korunky či kořene (frekvence 3 %)
- Typický je sekundární vznik po traumatu.
- Obtížná extrakce, zdaří-li se.
- Léčba - extrakce.





The **mandibular canal** (red arrows identify inferior border of canal) usually runs very close to the roots of the molars, especially the third molar. This can be a problem when extracting these teeth. Note the **extreme dilaceration (curving)** of the roots of the third molar (green arrow) in the film at left. The film at right shows **“kissing”** impactions located at the superior border of the canal.