

Tyroidea

Biochemický ústav LF MU

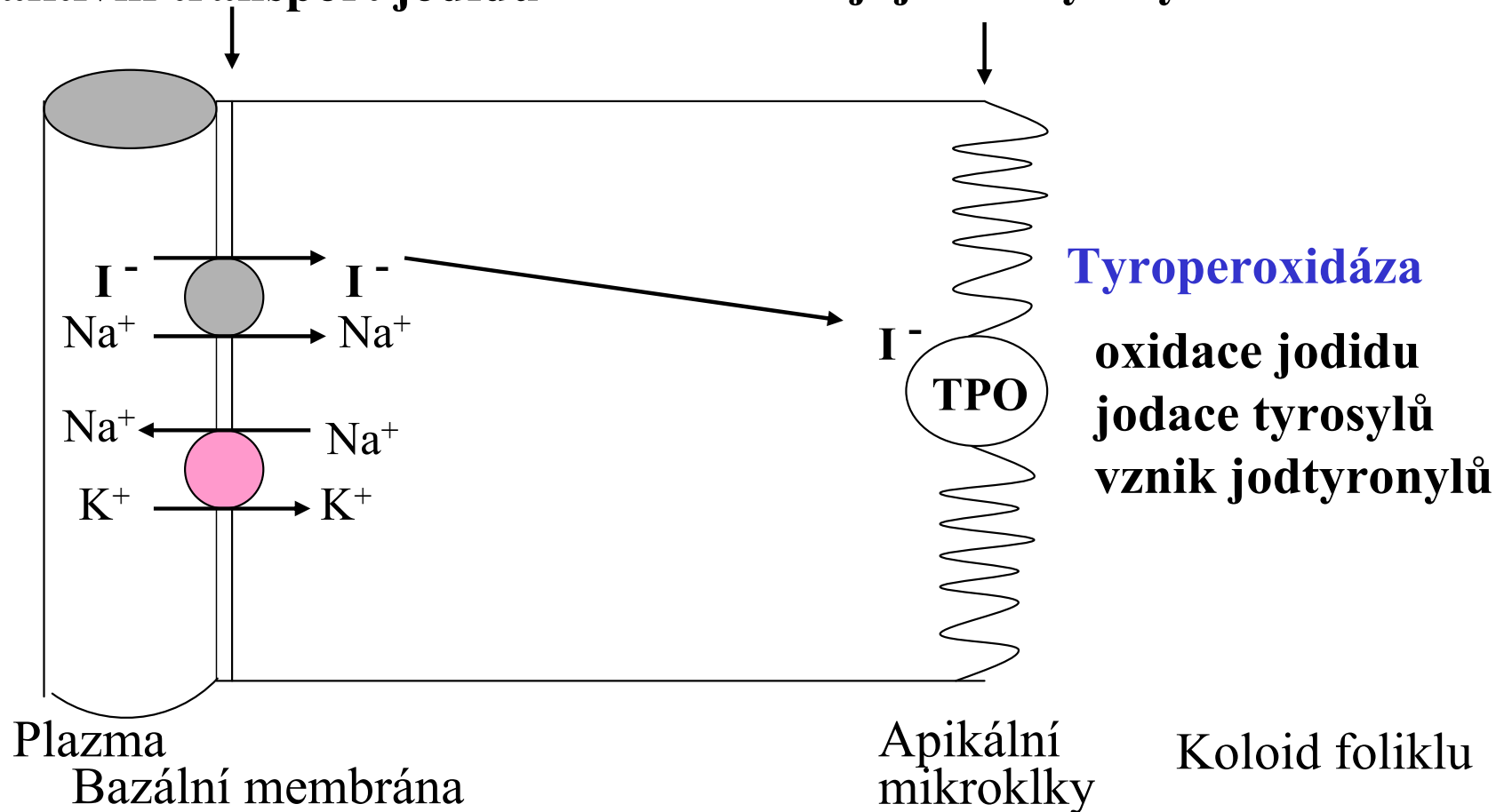
2006 (J.S.)

Vychytávání jodidu buňkami tyroidey

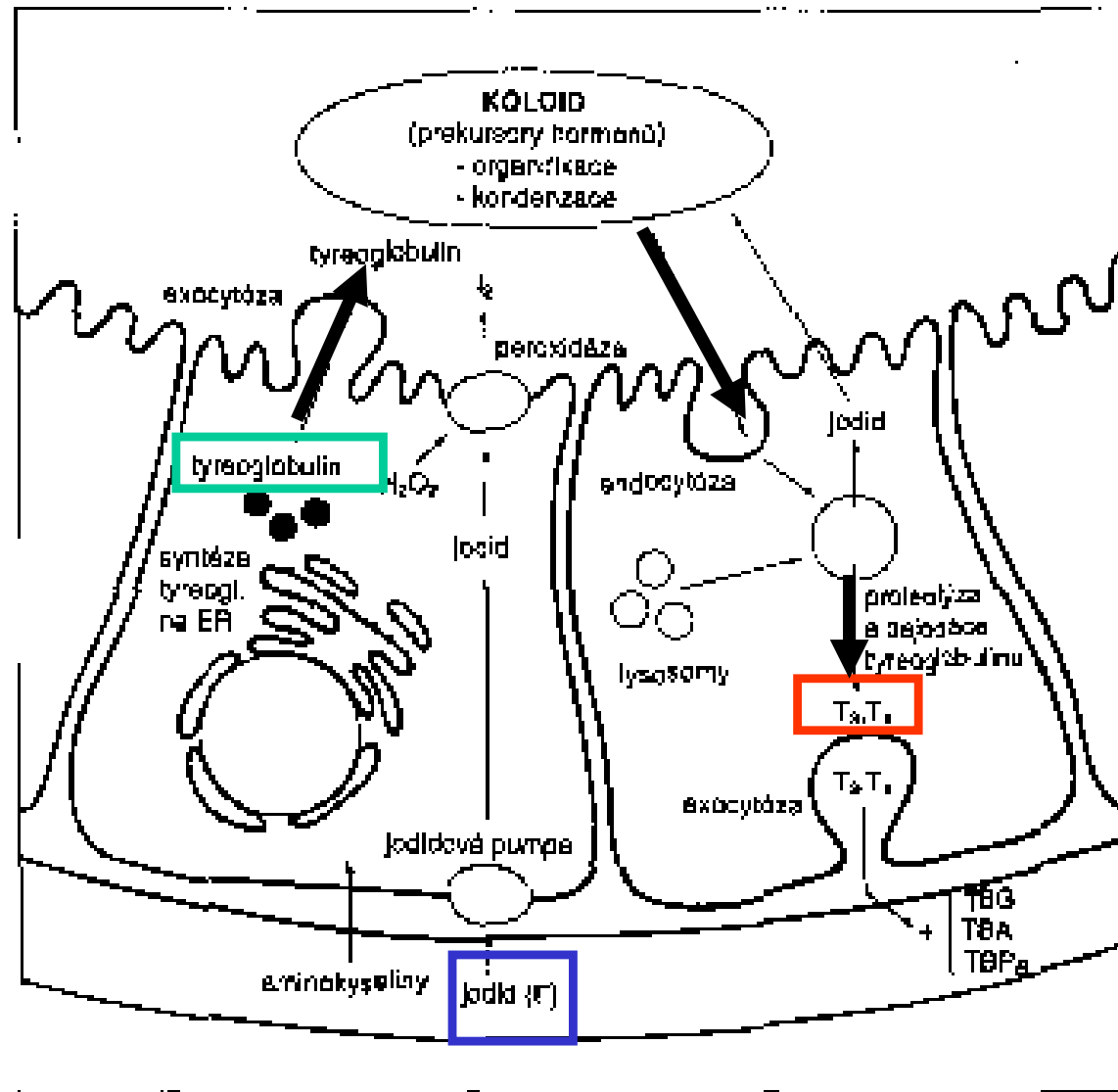
S-jodid cca 150 $\mu\text{mol/l}$

ClO_4^- a SCN^- blokují
aktivní transport jodidu

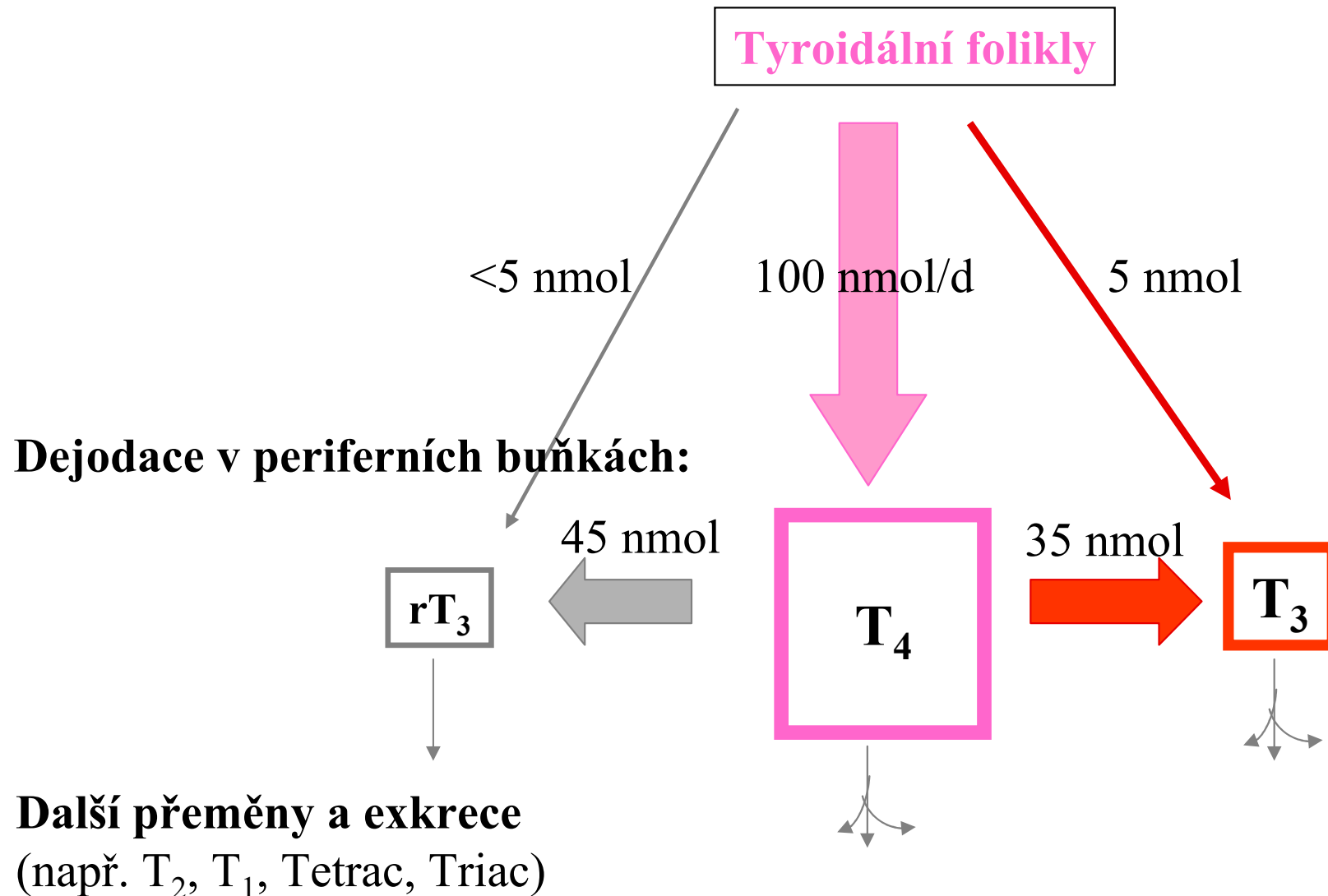
Karbimazol a thiouracil
inhibují jodaci tyrosylů



Syntéza trijotyroninů ve foliklech štítné žlázy



Přibližná denní sekrece jodtyroninů, jejich dejodace a další přeměny v periferních buňkách



Vyšetření tyroidální funkce

Tyrotropin	S-TSH	0,5 - 5 mU/l
Volný tyroxin	S-fT₄	10 - 25 pmol/l
Volný trijodtyronin	S-fT ₃	3 - 9 pmol/l

(opuštěny celkový T₄ S-(t)T₄ 55 - 150 nmol/l
celkový T₃ S-(t)T₃ 1,2 - 3,0 nmol/l
index volného tyroxinu FTI 4 - 13)

S- TBG 16 - 25 mg/l

S- tyroglobulin 3 - 12 µg/l, pod 60 µg/l

TRH stimulační test - po 200 µg TRH i.v. za 20 min S-TSH na 2 - 25 mU/l

S-protilátky proti peroxidáze (TPOAb, TMAb)

S-protilátky proti tyroglobulinu (anti-TG)

S-protilátky (stimulující) proti TSH-receptorům (TRAb, a-RTSH)

Aktivity tyroidálních enzymů z biopsie

Zobrazovací metody - sonografie, scintigrafie po podání radionuklidů

Klinická klasifikace tyreopatií

VROZENÉ VÝVOJOVÉ PORUCHY - **novorozenecká hypofunkce**
(normální vývoj plodu mohl být zajištěn přísunem trijodtyroninů matky).

NEMOCI Z NEDOSTATKU JODU

- **endemický kretenismus** (dítě se rodí s těžkými a ireverzibilními defekty tělesnými i psychickými),
- **poruchy somatického, sexuálního a psychického vývoje**,
- **struma** s normální nebo porušenou funkcí.

EUFUNKČNÍ STRUMY - **benigní** formy a **nádory štítné žlázy**

ZÁNĚTY štítné žlázy - akutní, časté **chronické autoimunní tyreoidity**
žen (vč. lymfocyt. **Hashimotovy** formy), poporodní aj.

DYSFUNKCE

- **hypotyreóza primární (periferní)**- vrozená a arteficiální,
sekundární (centrální),
- **tyreotoxikóza** - mj. **autoimunní Gravesova-Basedowova**
forma, vzácná **centrální** nebo **ektopická** forma.

Kretenismus

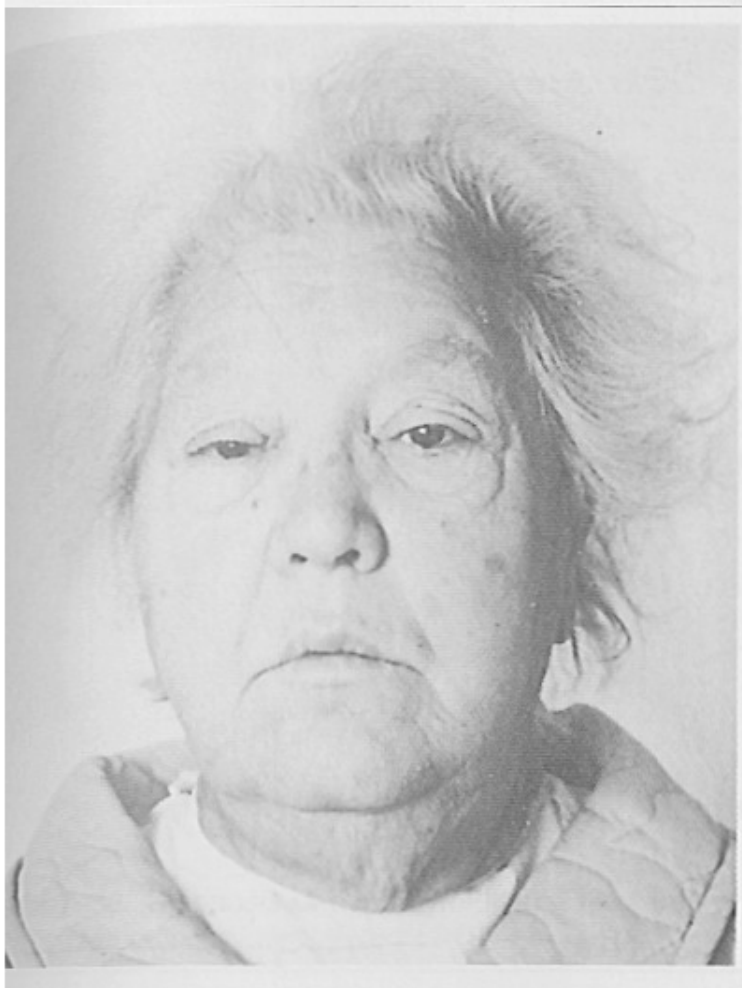
9měs. dítě - vzhled tváře, vystupující břicho, svalová slabost (bez pomoci nechopné sedět)



Endemický kretinismus -
myxedematózní forma (Valašsko,
30. léta)



Hypothyroidismus u dospělé (myxedém)



Odulý vzhled tváří a víček,
prořídlý a těžko upravitelný účes,
obličej tupý a apatický výraz.

(Chladná, drsná, suchá pokožka,
hrubý hlas, hyporeflexie.)

V těle dospělých je celkem 15 - 20 mg jodu (70 - 80 % v gl. thyroidea). Potravou se přijímají anionty I⁻.

Doporučený přívod jodidů dospělým je 150 -300 µg/d. Bohatým zdrojem jsou mořské produkty (ryby, řasy aj.), přibližný obsah jodu v některých potravinách uvede tabulka. Ve vnitrozemských oblastech závisí příjem hlavně na množství jodu v pitné vodě, které je často nedostatečné.

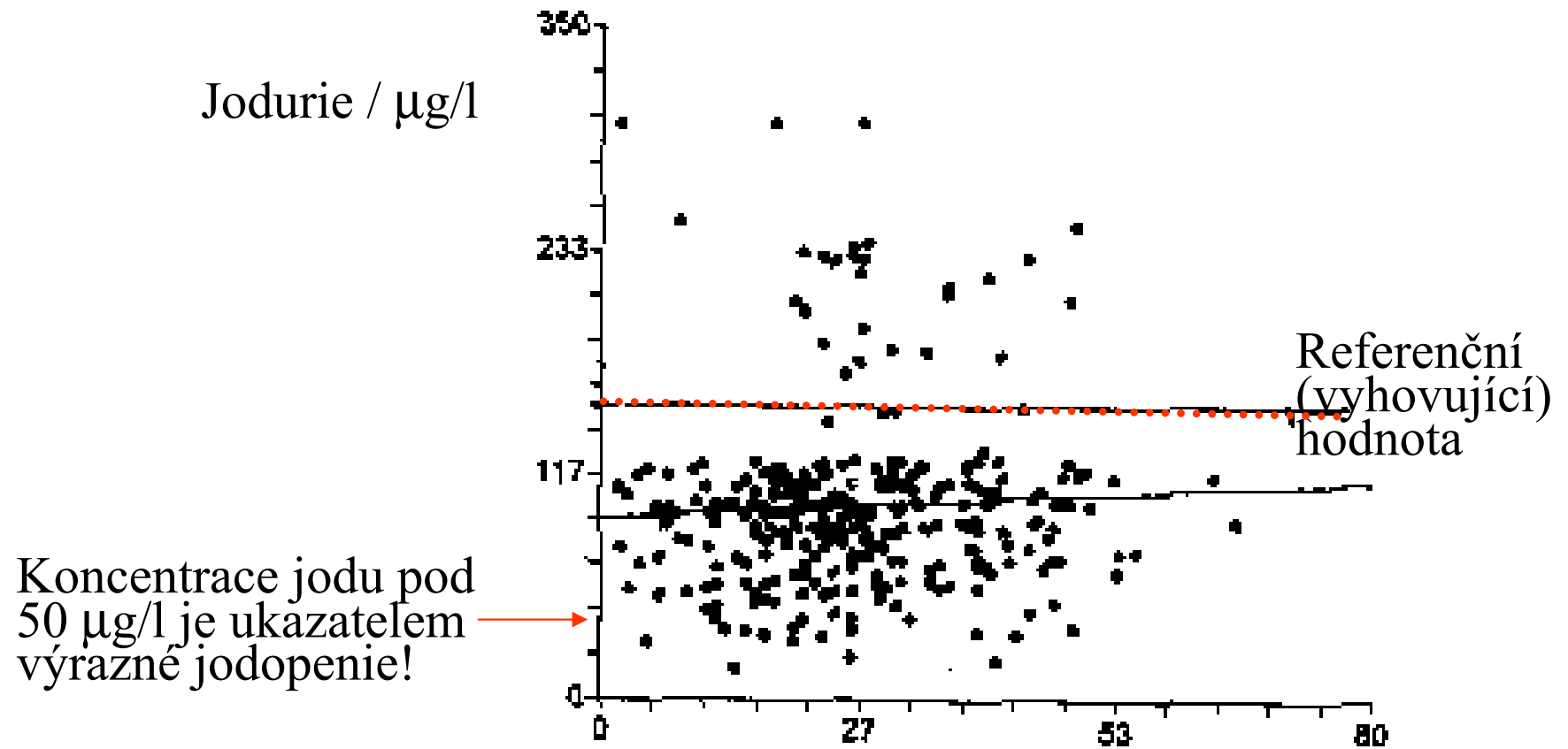
Jodový deficit vyvolá hypotyreózu: ve školním věku kognitivní poruchy až utlumení somatického a sexuálního vývoje, struma; extrémní formou je kretenismus, v dospělosti myxedém.

Deficit jodu postihuje obyvatele mnoha oblastí světa. Jeho prevencí je **jodování stolní kuchyňské soli** (přidává se v průměru 35 mg jodu tj. kolem 60 mg KIO₃ na jeden kilogram soli). Je však ještě třeba dosáhnout i **jodování potravinářské soli** používané velkoodběrateli (např. pro pekárenskou, uzenářskou nebo konzervářskou výrobu) a žádoucí množství jodu zajistit **dětem do 1 roku** a těm skupinám obyvatel, které podstatně omezují prisolování pokrmů nebo nesolí vůbec.

Obsah jodu v potravinách

Potravina	Obsah jodu ($\mu\text{g}/100\text{ g}$)	Potravina	Obsah jodu ($\mu\text{g}/100\text{ g}$)
Treska, makrela čerstvá, uzená	120 - 240	Zelí, brokolice	12 - 15
Sardinky v oleji, rybí filé mražené	20 - 30	Chléb	2 - 8
Treska n. rybí filé mražené	5 - 30	Brambory	0,5 - 4
Vepřová játra	14	Jablka	2
Vejsce	10	Rohlík obyčejný	2
Mléko, sýry	5 - 15		

Asi 67 % jodu se z těla vylučuje močí, některé z nepolárních metabolitů do žluče. **Stanovení jodurie** (koncentrace jodu v ranní moči nebo denní vyloučené množství informuje o tom, zda je příjem jodu dostatečný.



Je-li příjem jodu nedostatečný, doporučuje se podávat dlouhodobě malé dávky jodidu draselného (přibližně $150 \mu\text{g}$ kalii iodidum denně) nebo jodidu sodného.

Základní diferenční diagnóza

