

Osové deformity dolní končetiny

Rozkydal Z.

Příčiny osových deformit

Vrozené vady

Zlomeniny

Záněty kostí nebo kloubů

Neurologické choroby

Endokrinní poruchy

Metabolická onemocnění

Rachitis

Osteopatie

Základní pojmy

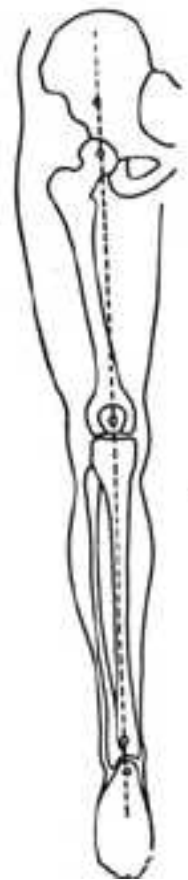Valgus (vbočený) - distální část končetiny směřuje zevně

Varus (vybočený) - distální část končetiny směřuje dovnitř

Rekurvace - prohnutí kosti nebo kloubu dozadu

Antekurvace - prohnutí kosti nebo kloubu dopředu

Osa dolní končetiny



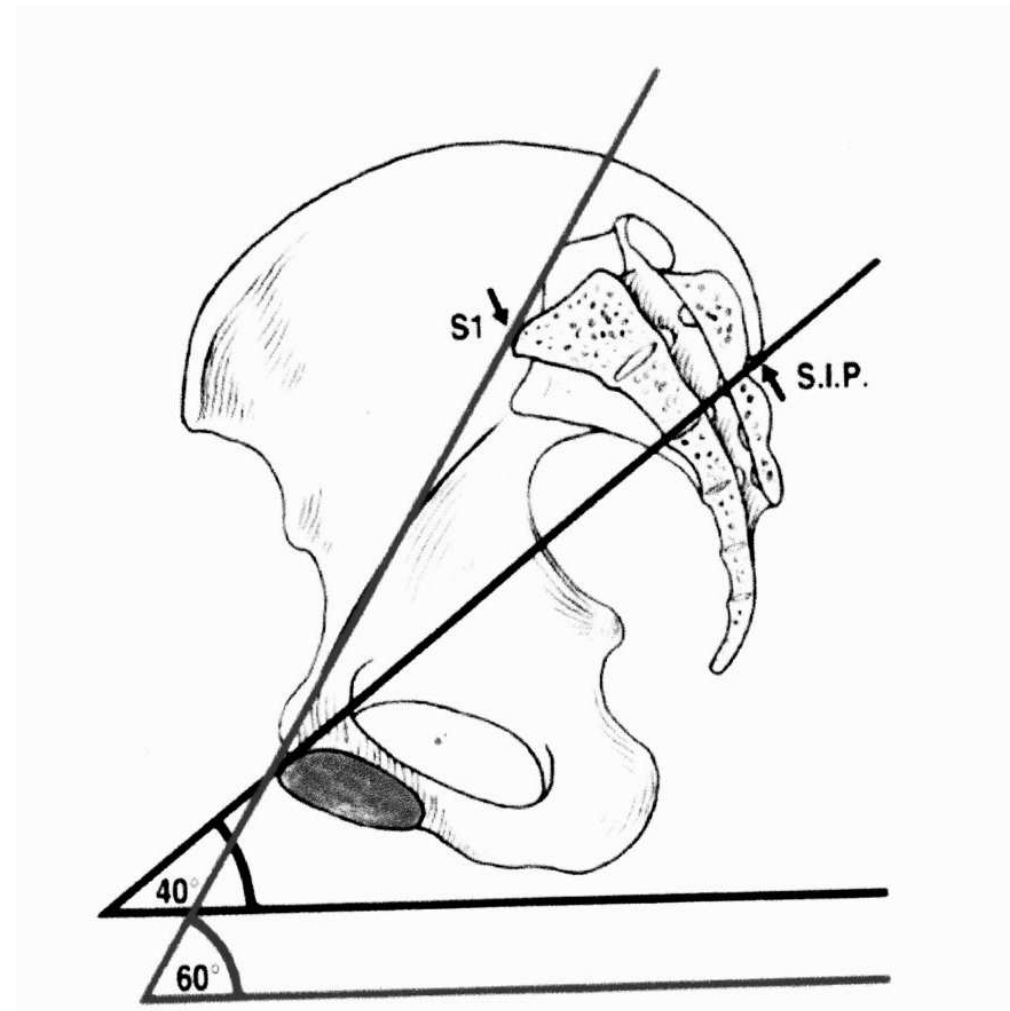
Obr. 10
Mikuliczova linie

Inklinace pánve

Inklinace pánve 60 st

Inklinace acetabula 40 st.

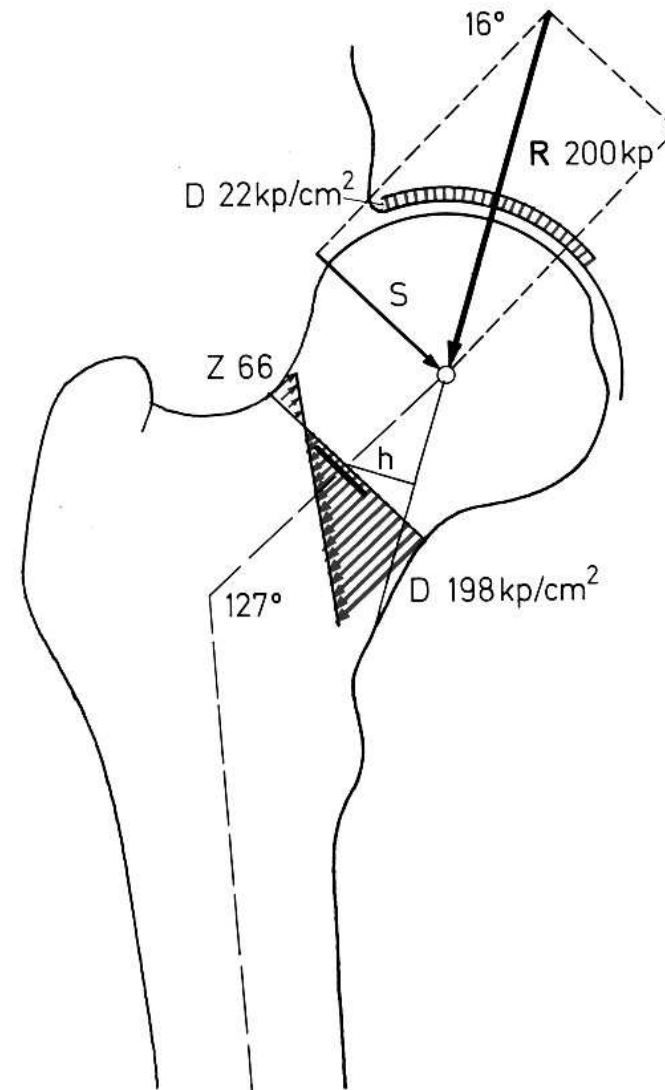
Anteverze acetabula 35 st.



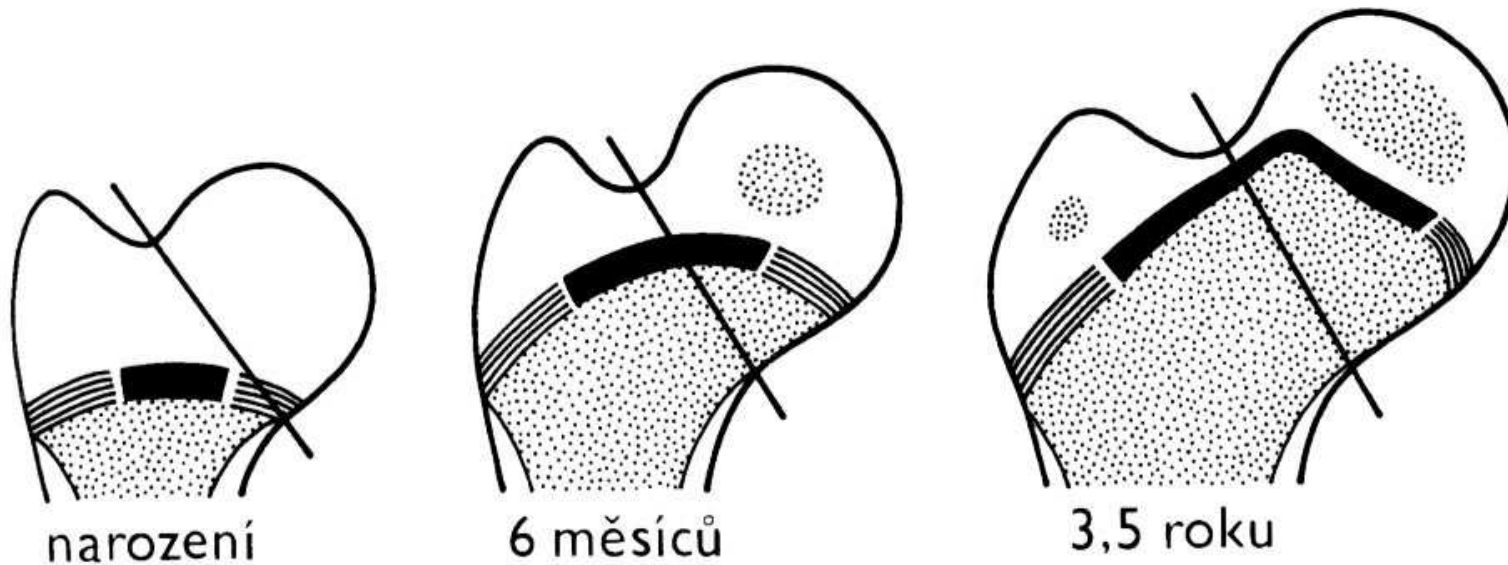
Kolodiazárni úhel
CCD úhel

Norma 125 st

+ - 5 st.



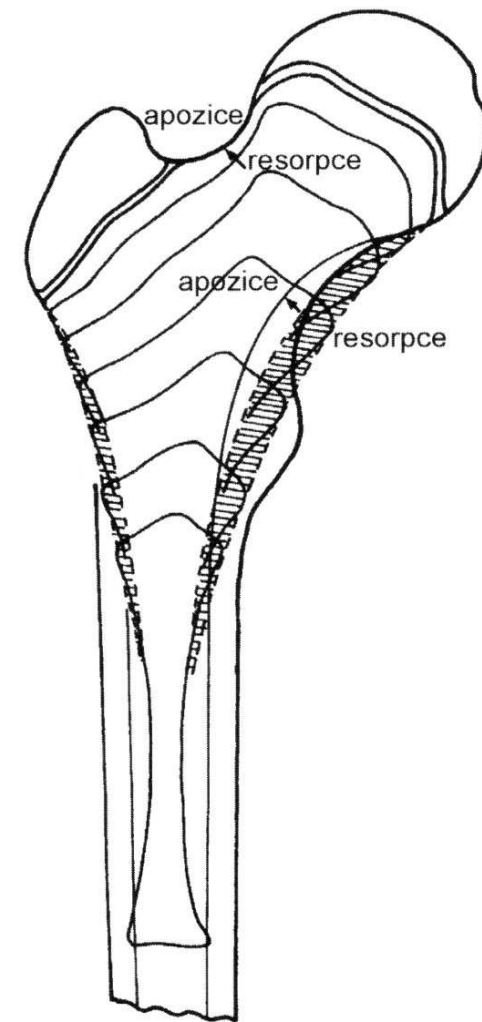
Společná epifýza proximálního femuru - chondroepifýza



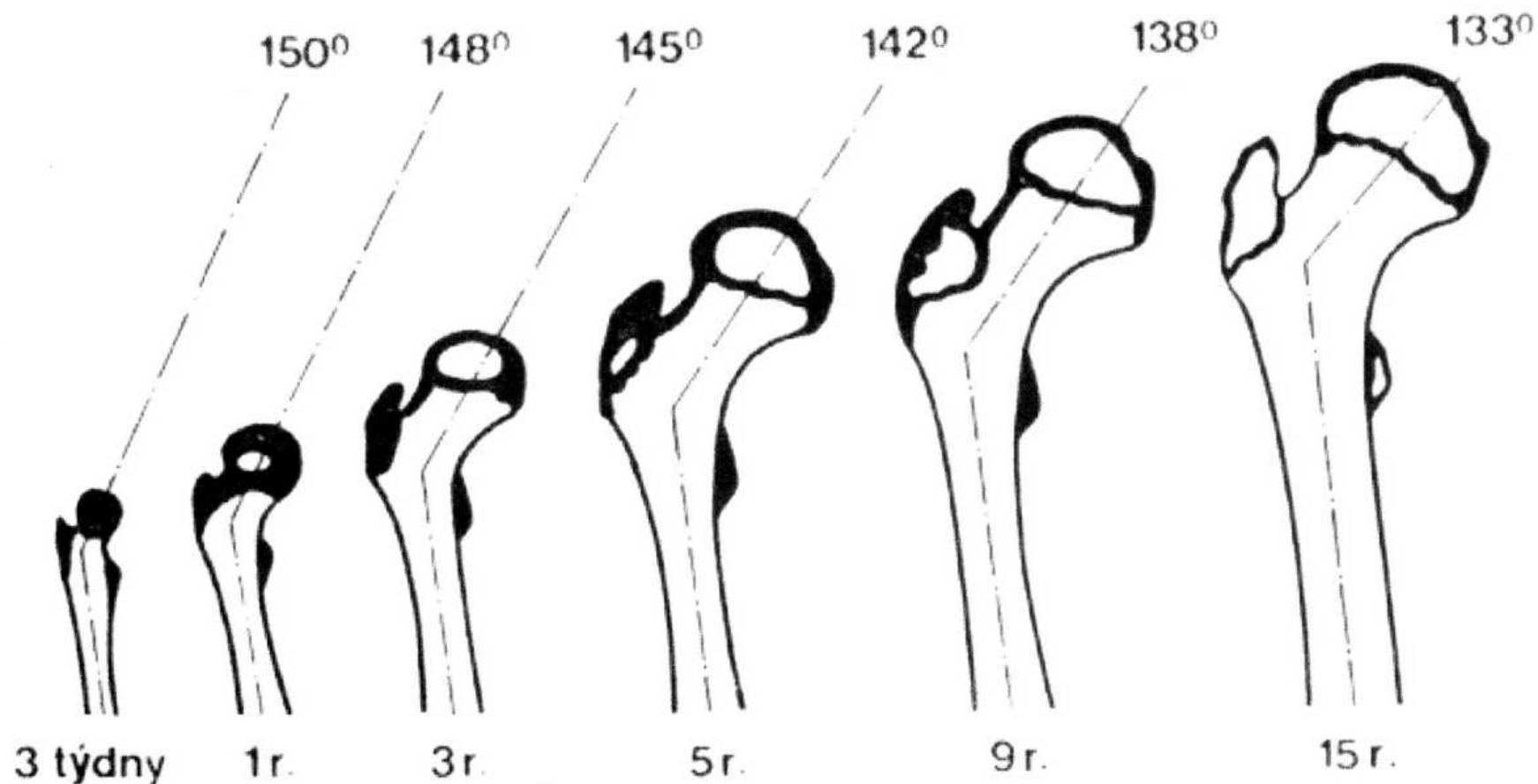
Společná růstová ploténka

Růst proximálního femuru

Z proximální fýzy femuru
naroste 30 % celkové délky
stehenní kosti



Změna kolodiafyzárního úhlu femuru



Změna úhlu antevertze: při narození 40st
na konci puberty 10-15st
v dospělosti 11 st.

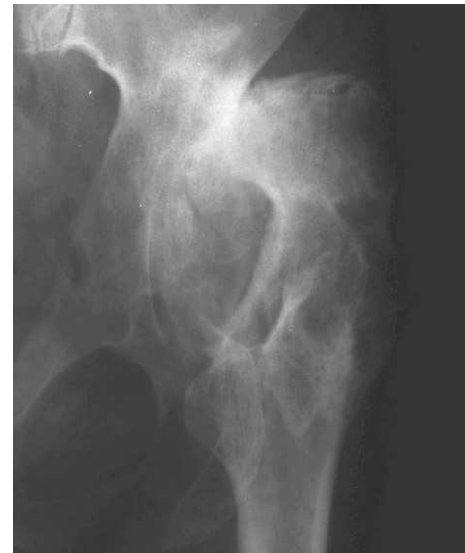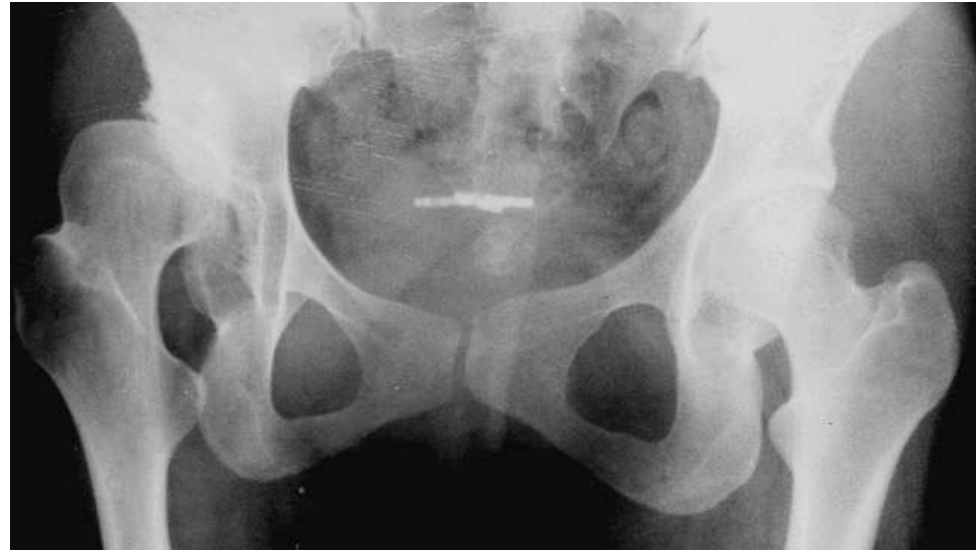Coxa valga

Coxa valga

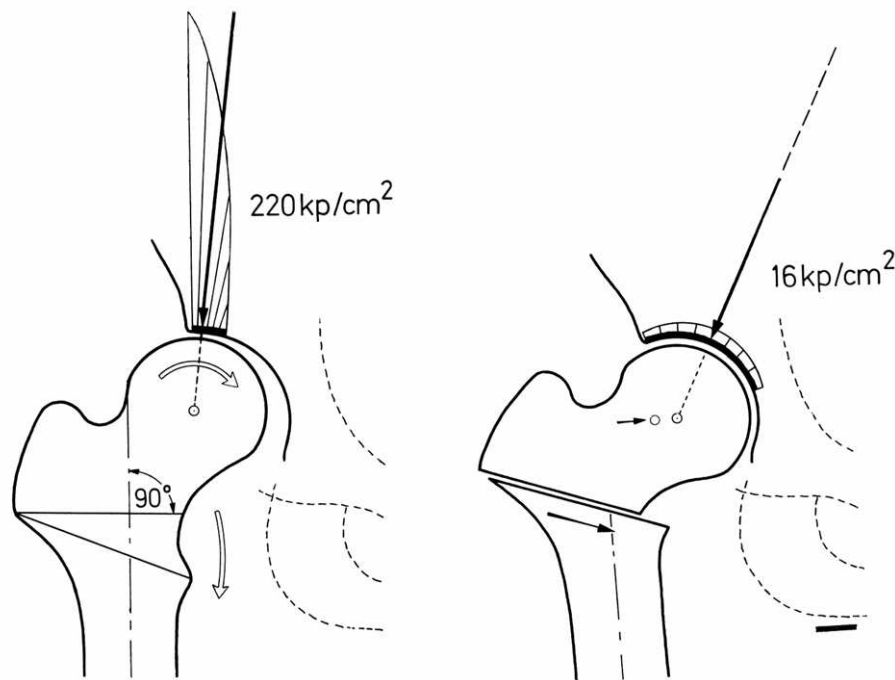
Coxa valga subluxans

Coxa valga anteverta

Coxa valga u DMO



Principy osteotomie: F. Pauwels



Varizační osteotomie

- Zlepšení centrace hlavice
- Zvětšení zatěžované plochy
- Snížení tlaku v kloubu
- Relaxace svalů
- Snížení svalové síly
- Zkratek končetiny
- Přetížení kolena mediálně

Coxa vara

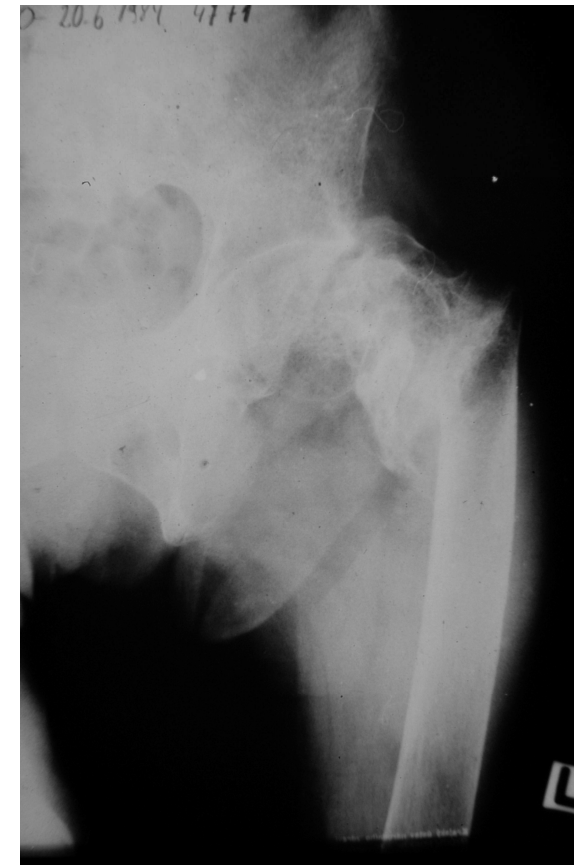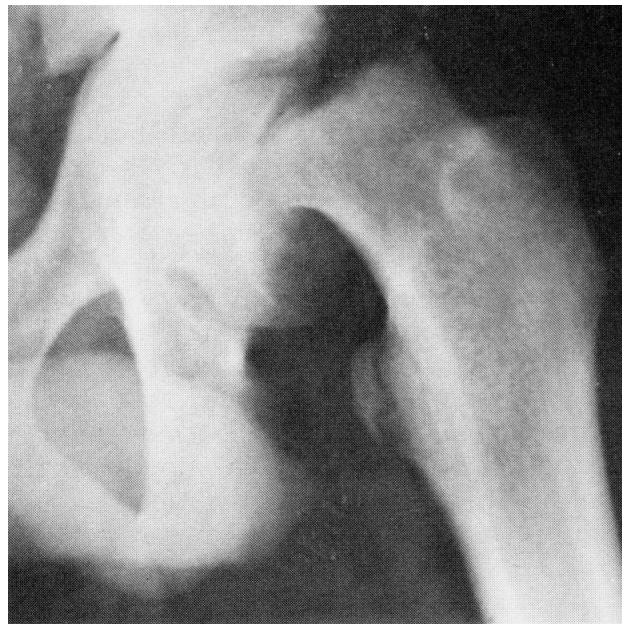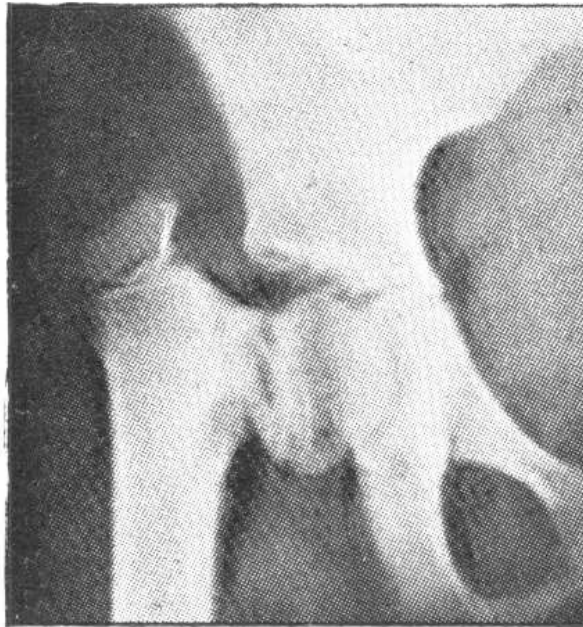
Coxa vara congenita

Coxa vara adolescentium

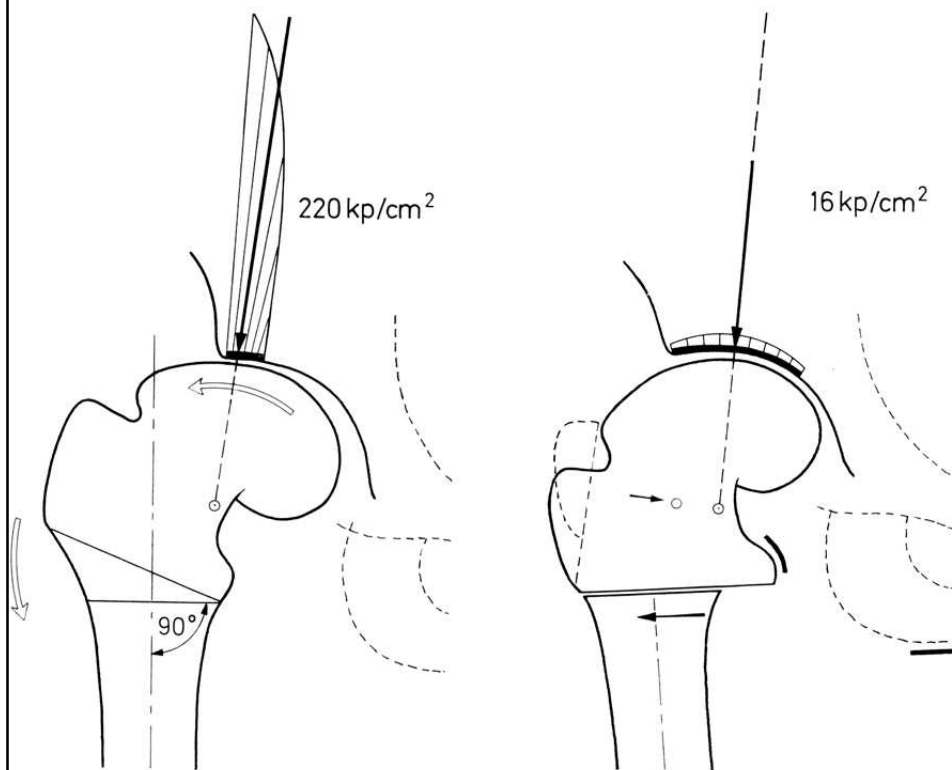
Coxa vara posttraumatica

Coxa vara po zánětu, po léčbě VDK

Coxa vara u osteopatií



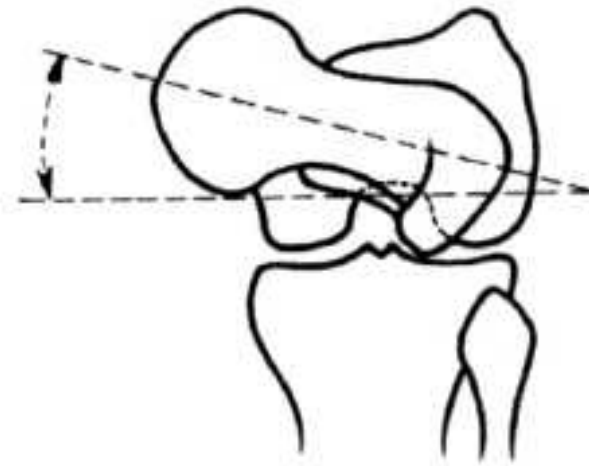
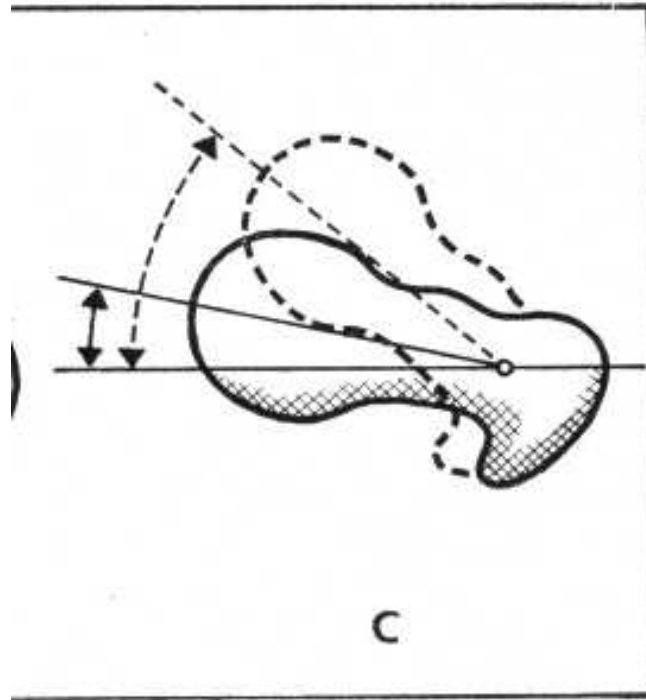
Principy osteotomie: F. Pauwels



Přenesení zátěže mediálně
Odlehčení laterálnímu okraji
acetabula
Zvětšení kloubní plochy
o kapkovitý osteofyt hlavice
Prodloužení ramene síly abduktorů
Vliv na koleno -->
lateralizace diafýzy
Snížení napětí adduktorů
a m. iliopsoas
Prodloužení končetiny

Valgizační osteotomie

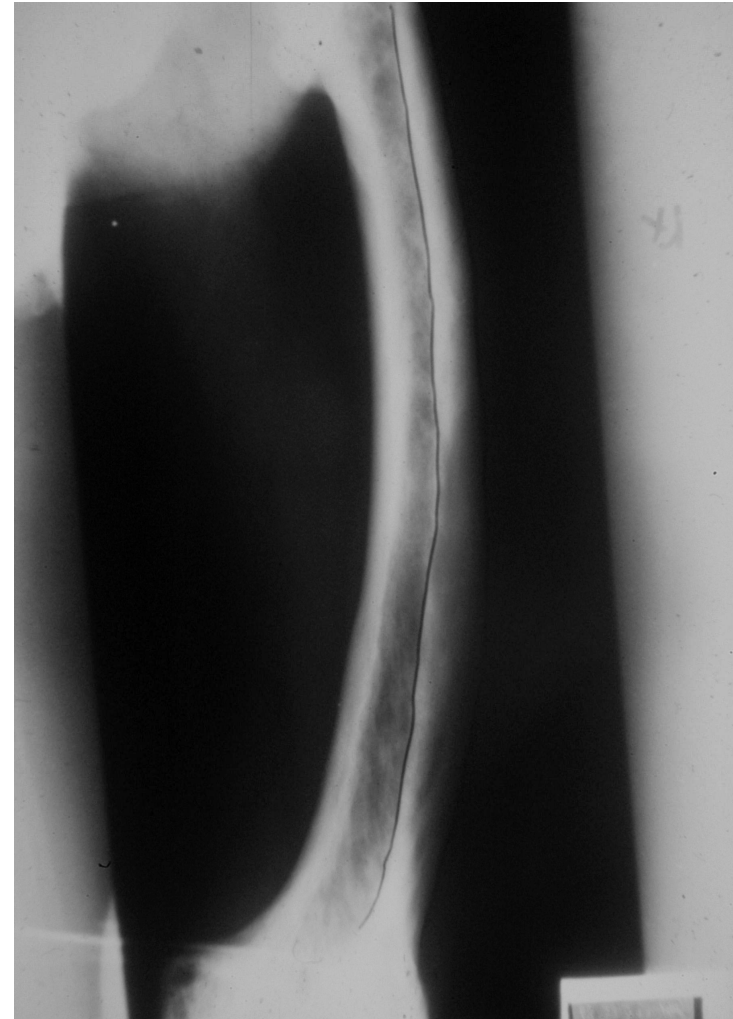
Úhel antevertze



Změna úhlu antevertze: při narození 40st
na konci puberty 10-15st
Léčba- derotační osteotomie femuru

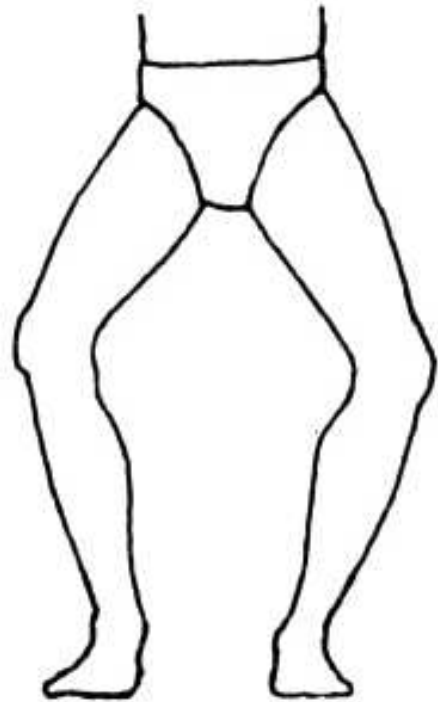
Deformity ve femuru

Varozita
Valgozita
Antekurvace
Rekurvace

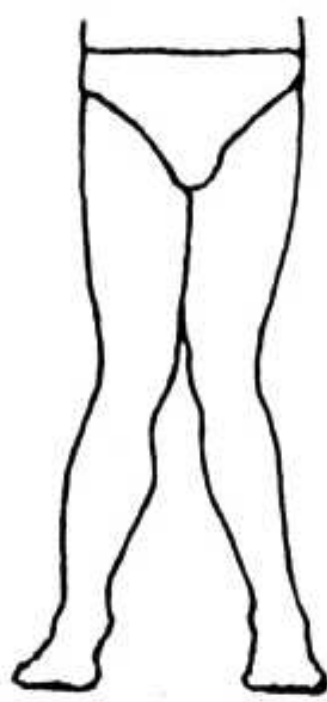


Obr. 11 Varozita femuru u m. Paget

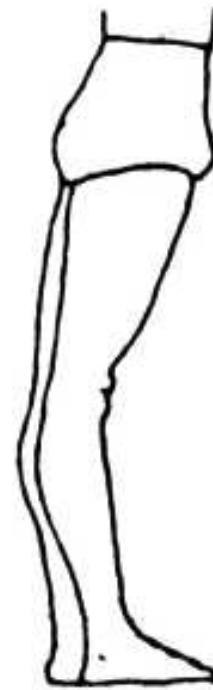Osové deformity kolena



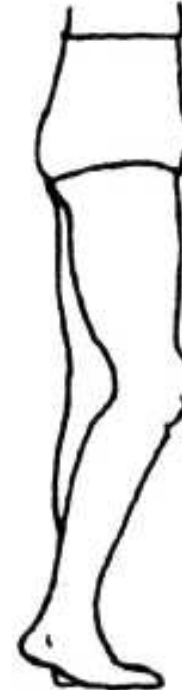Genu varum



genu valgum



genu recurvatum

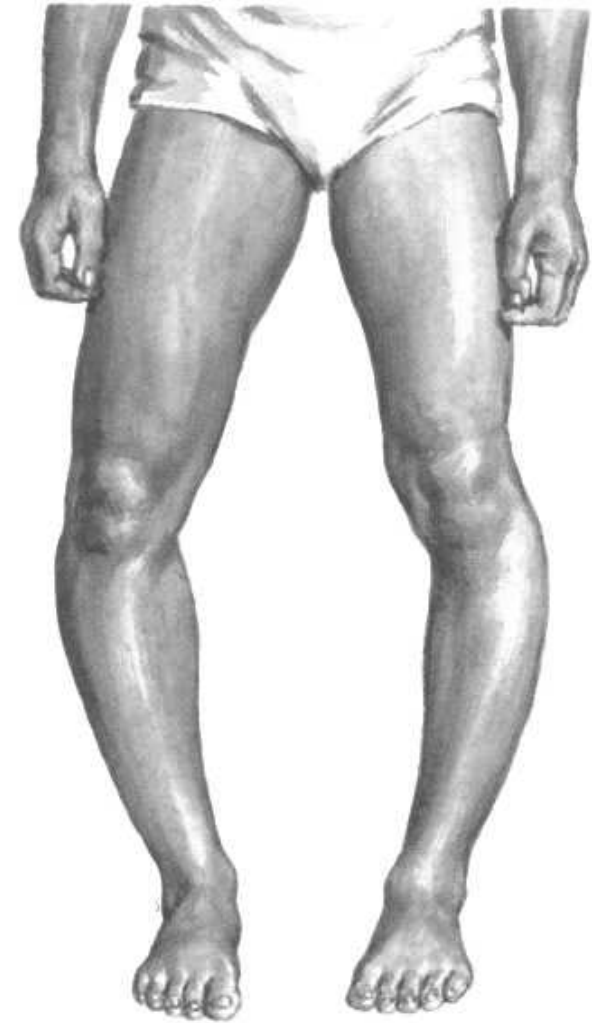


genu flectum

Tibia vara Blount

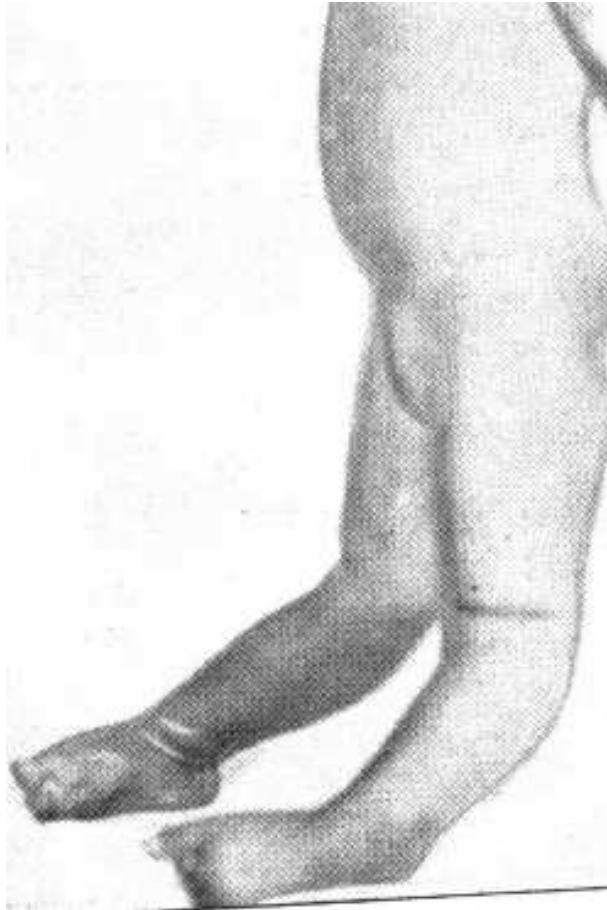
Porucha růstu mediální části
růstové ploténky tibie

Předčasný uzávěr RP mediálně
Zmenšení epifýzy mediálně



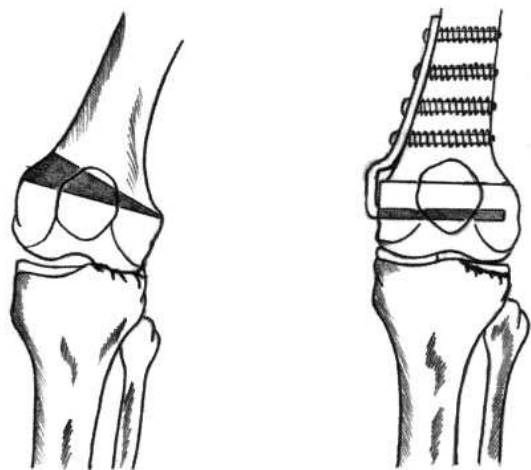
Obr. 22

Genu recurvatum congenitum

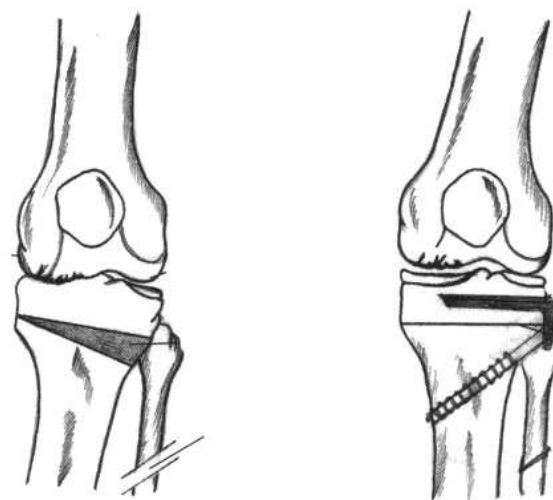


Obr.

Osové deformity u osteoartrózy kolena

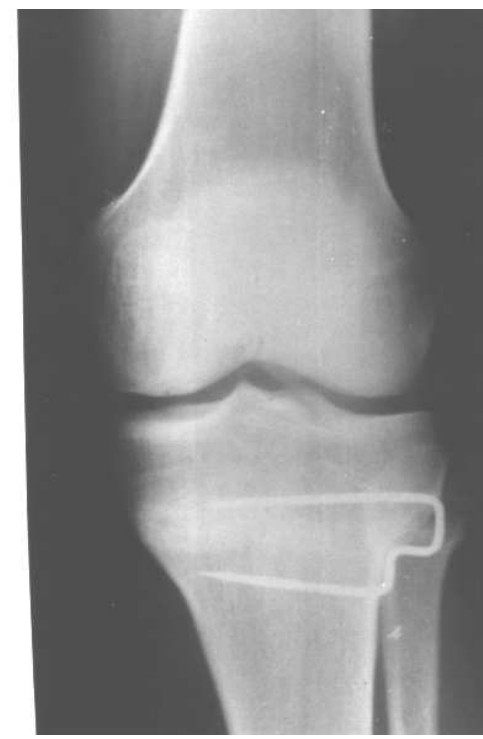
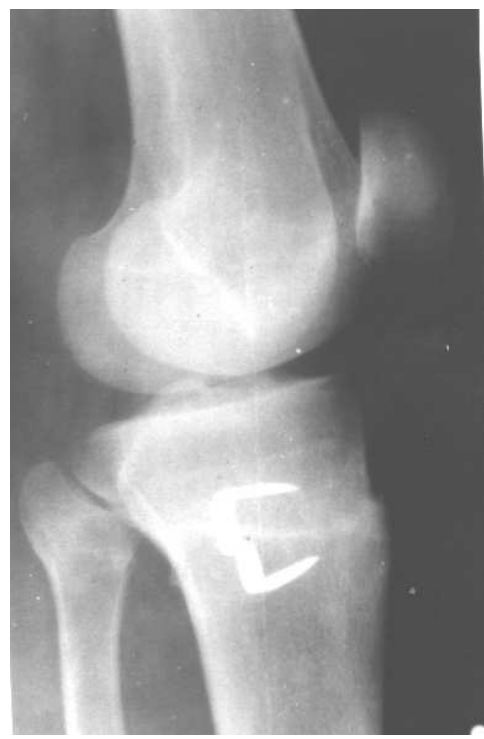
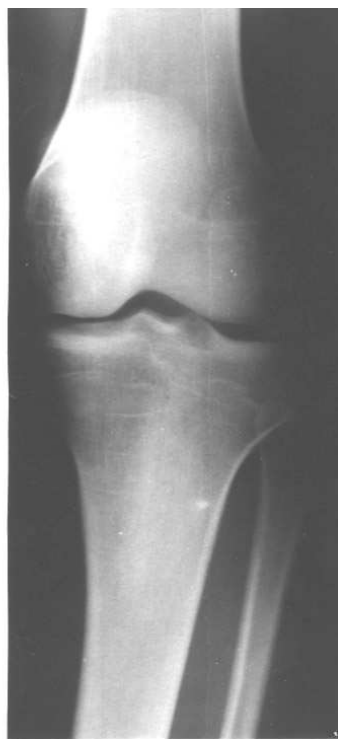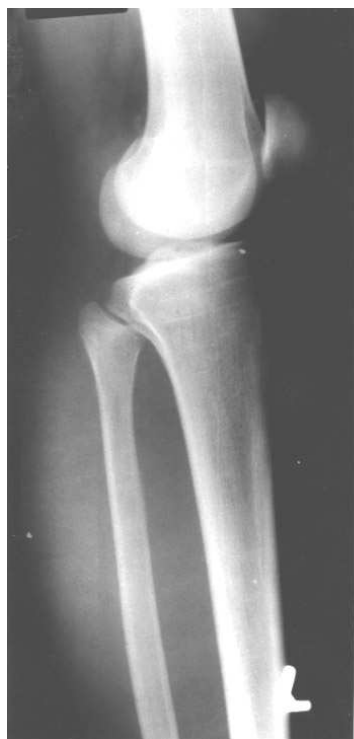Obr. Genu valgum
Varizační osteotomie



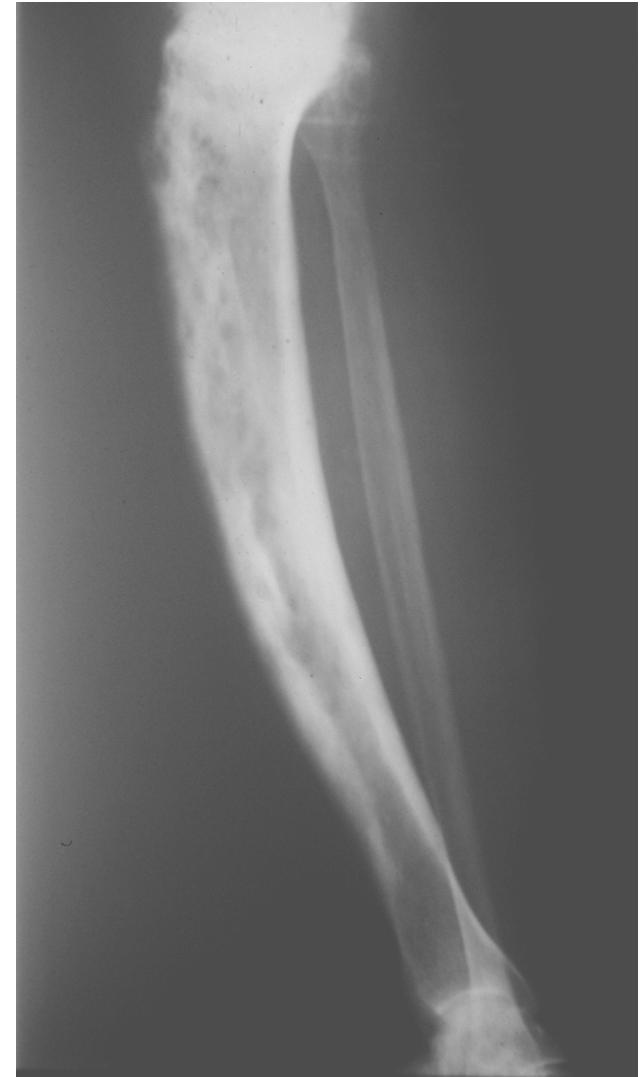Obr. Genu varum
Valgizační osteotomie

Vysoká osteotomie bérce sec. Coventry



Deformity bérce

Crus varum
Crus valgum
Crus antecurvatum
Crus recurvatum
Zevně rotační deformita



Obr. Antekurvace tibie u m. Paget