

Vrozené vady

Z. Rozkydal

P. Janíček

Vrozené vady

Jsou vady s nimiž se dítě narodí.

1. Typické - dědičné, většinou genová abnormalita, mají familiární výskyt
2. Atypické - vznikají během vývoje plodu, nejsou dědičné).

Vrozené vady

1. Porucha formace části končetiny
2. Chybná diferenciacie a separace
3. Zdvojení
4. Gigantismus
5. Hypoplázie
6. Vrozená konstriktce
7. Generalizované vady

1. Poruchy formace části končetiny

A. Defekty končetin transverzální

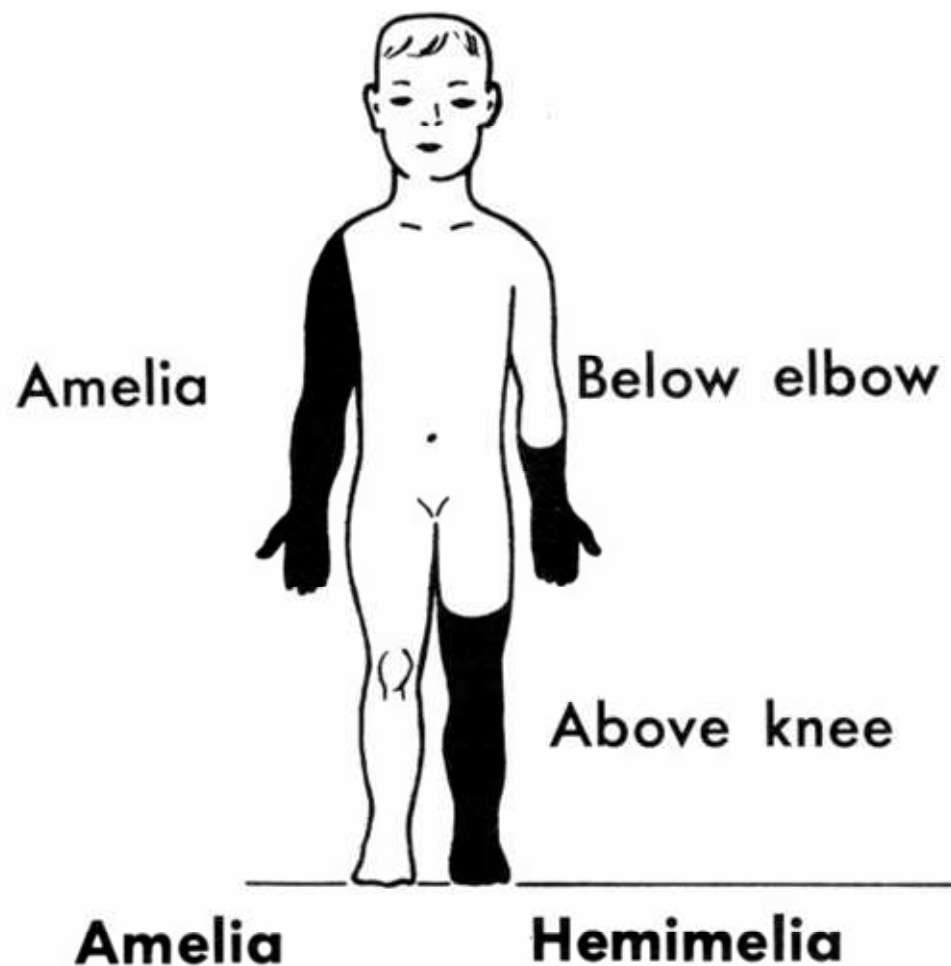
- terminální (chybí distální část)
- vmezeřené (chybí prostřední část)

B. Defekty končetin longitudinální

- terminální (chybí distální část)
- vmezeřené (chybí prostřední část)

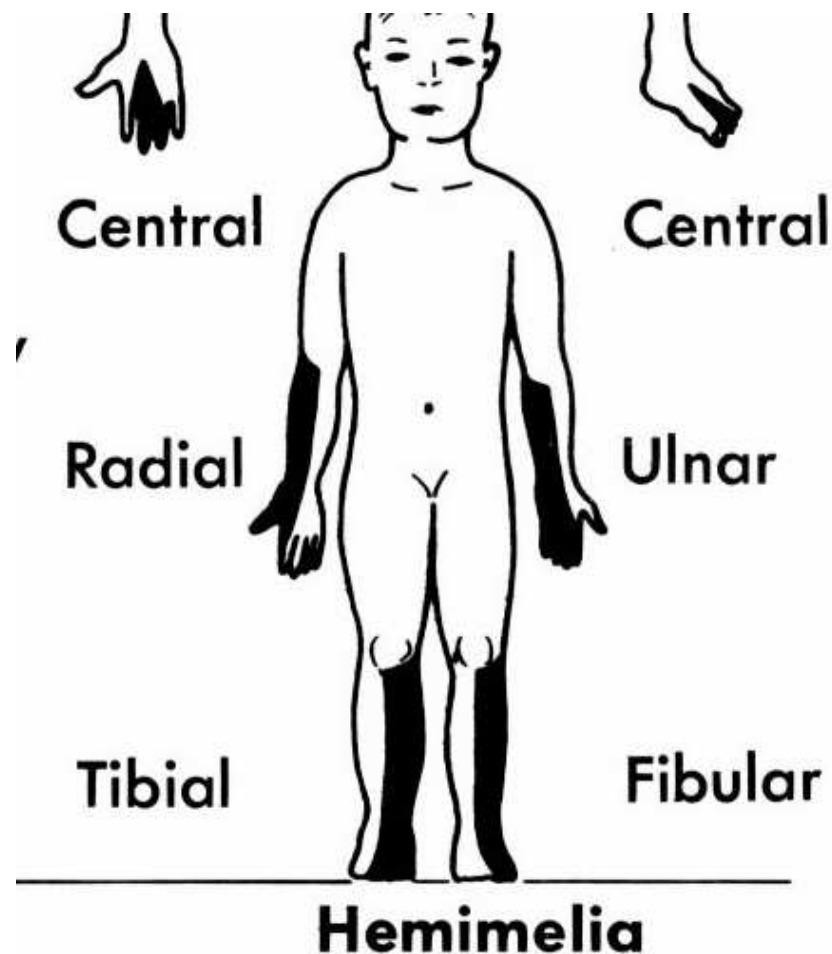
Terminální defekty

Transverzální



Obr. 1

Longitudinální

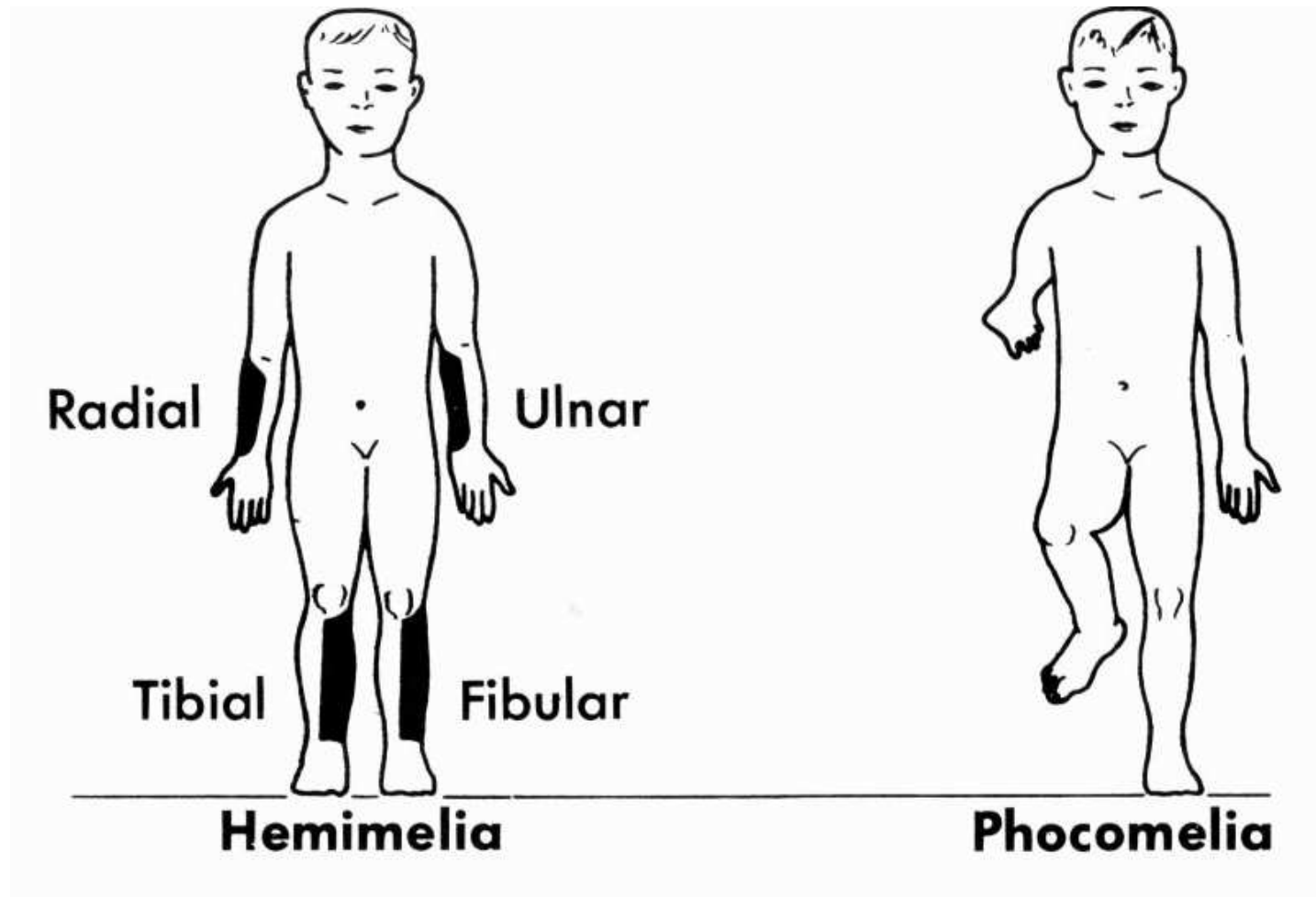


Obr. 2

Vmezeřené defekty

Longitudinální

Transverzální

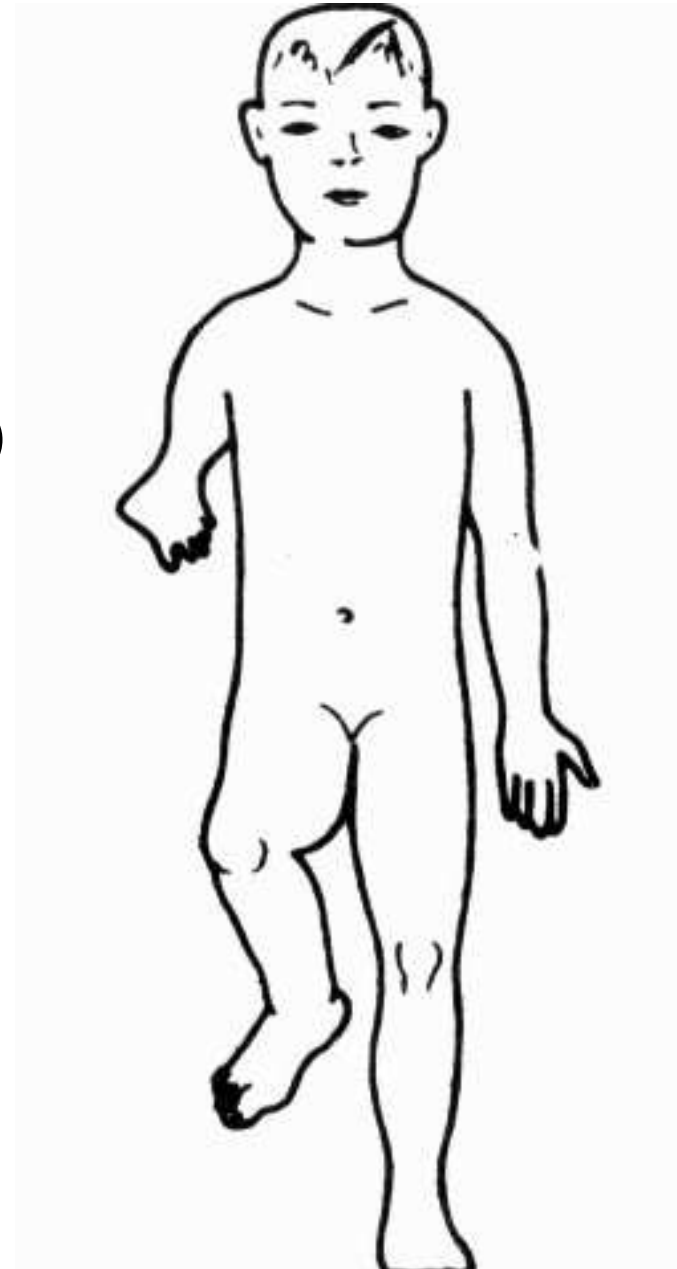


Obr. 3

Poruchy formace části končetiny

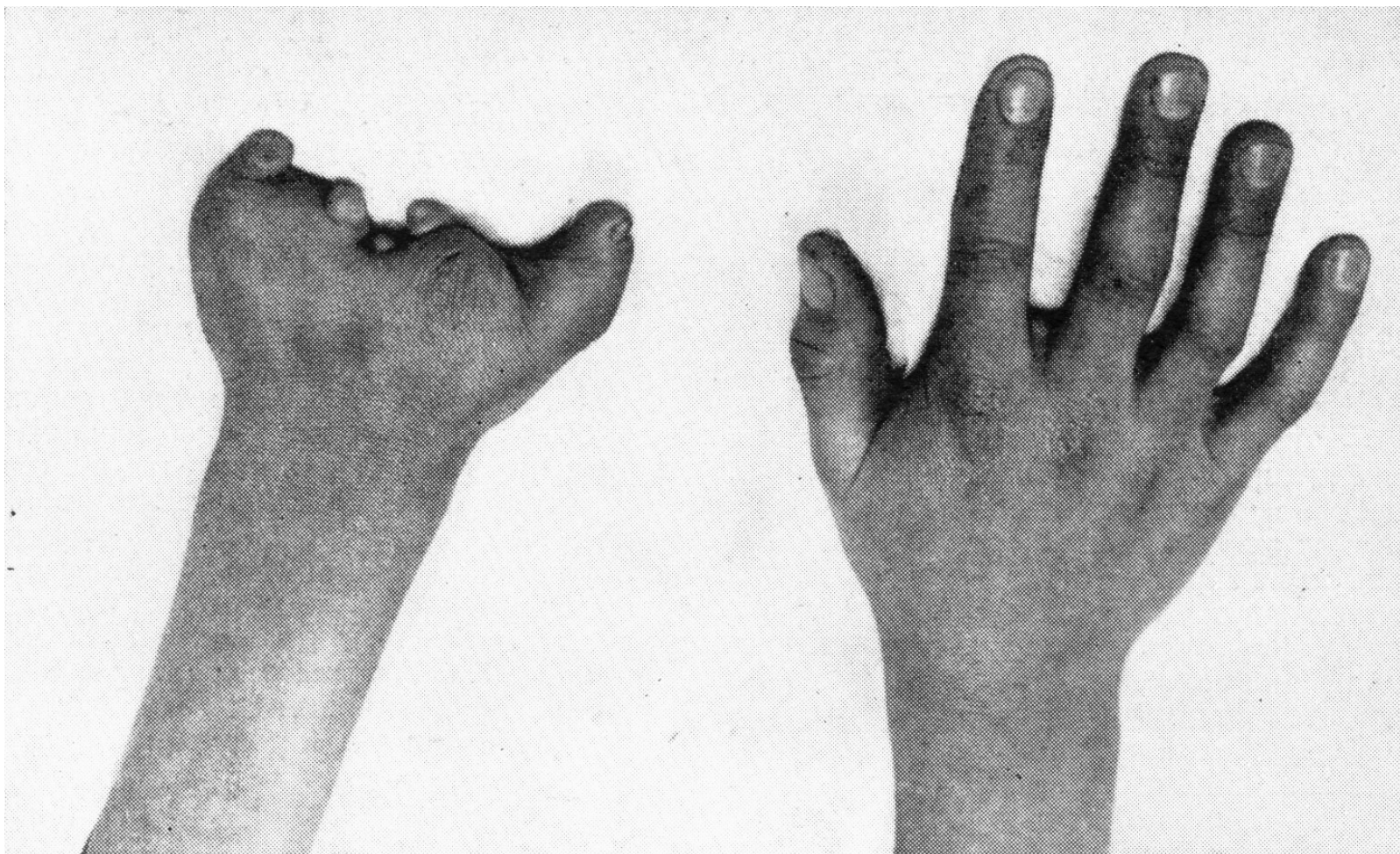
- hypoplázie
- částečná aplázie
- aplázie

Např: fokomélie (ruka nasedá na rameno)
většinou není dědičná
hlavní roli hrají exogenní příčiny



Obr. 4

Vrozená aplázie prstů a metakarpů



Obr. 5

1. Poruchy formace části končetiny

Dysostosis cleidocranialis

Kongenitální pakloub klíčku

Kongenitální aplázie radia, ulny, palce ruky

Klepetovitá ruka

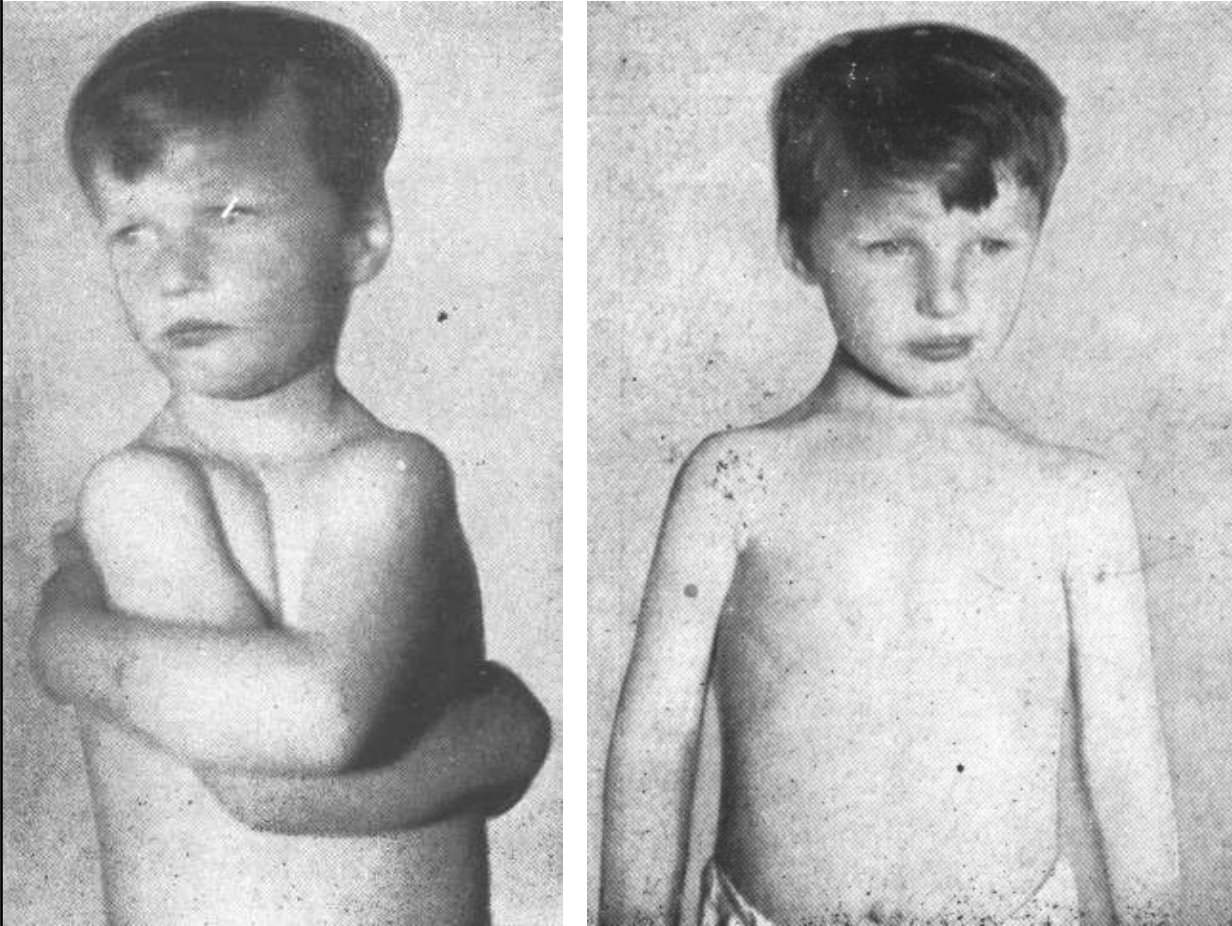
Adactyilia

Kongenitální aplázie femuru

Coxa vara congenita

Aplázie svalů

Dysostosis cleidocranialis

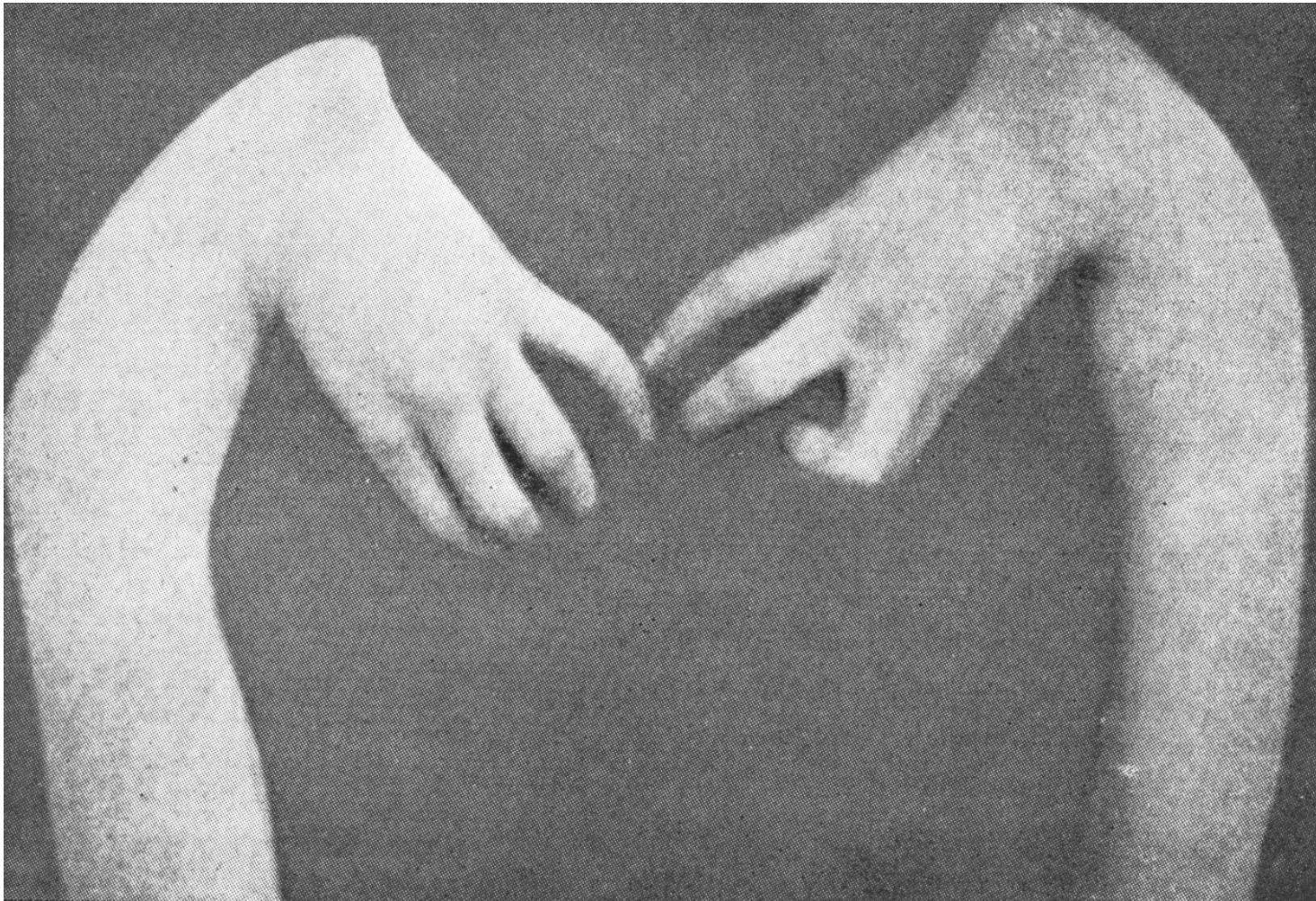


Chybění klavikuly

Defekty kalvy

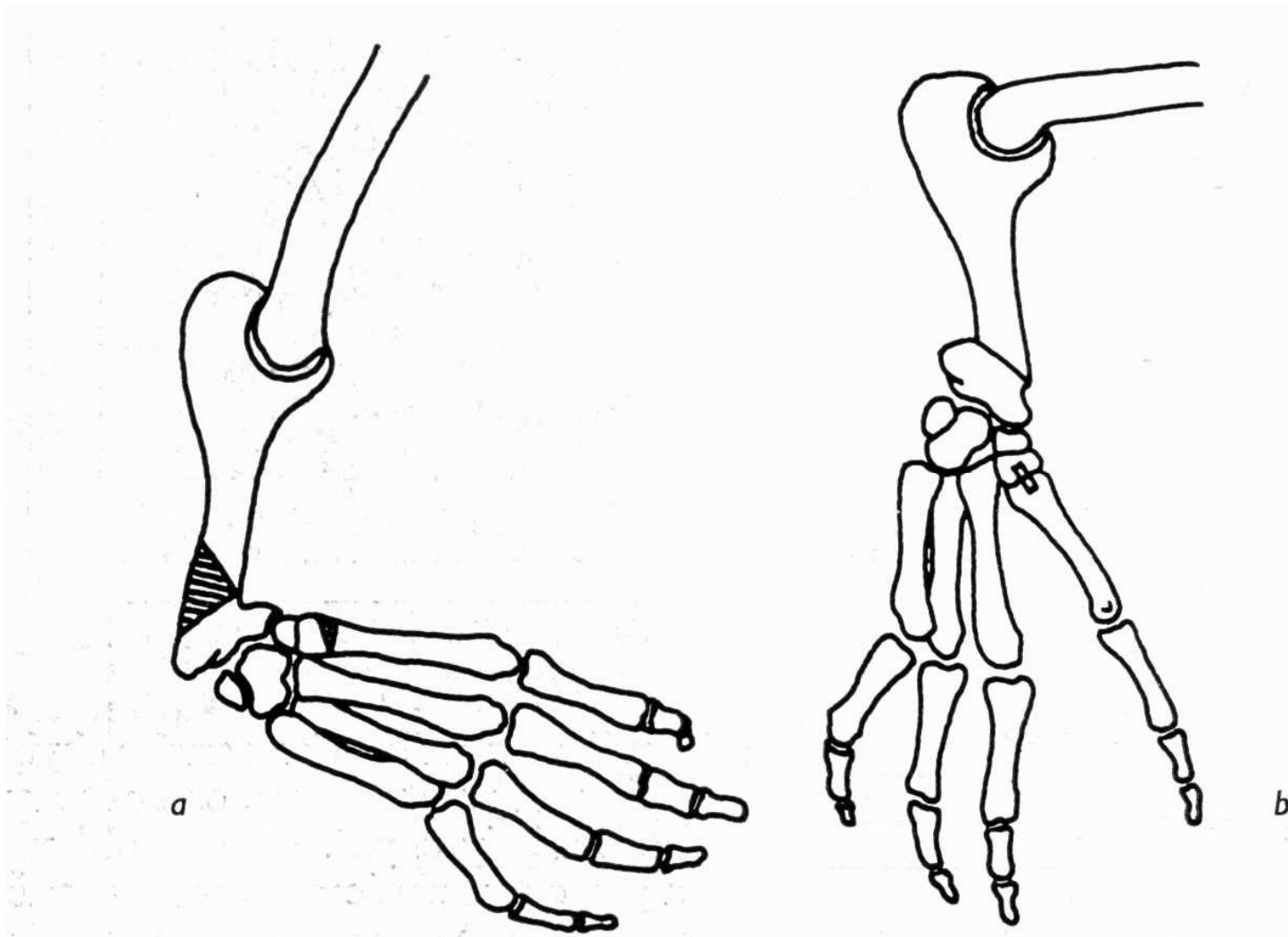
Obr. 6

Kongenitální aplázie radia - manus vara



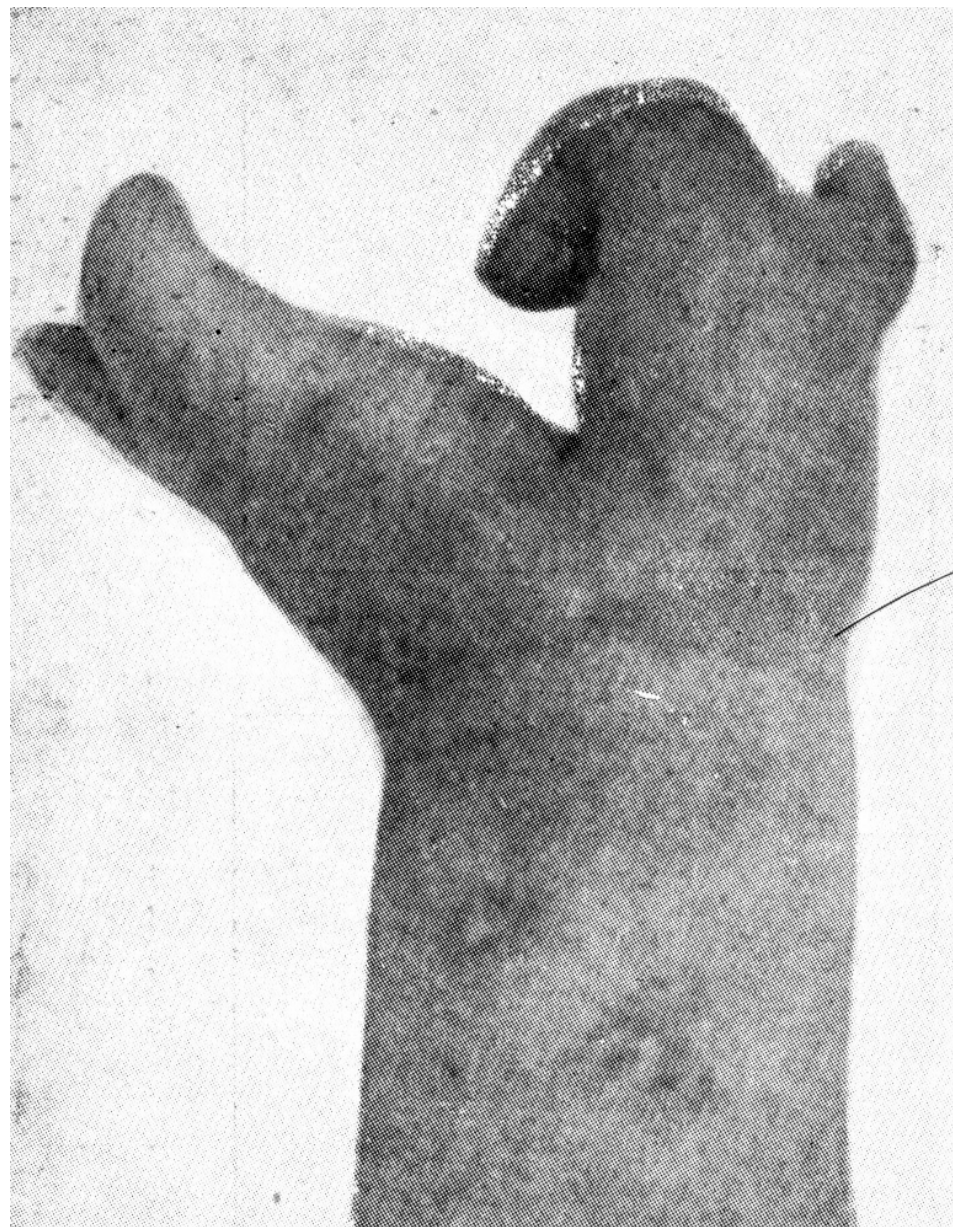Obr. 7

Kongenitální aplázie radia - manus vara



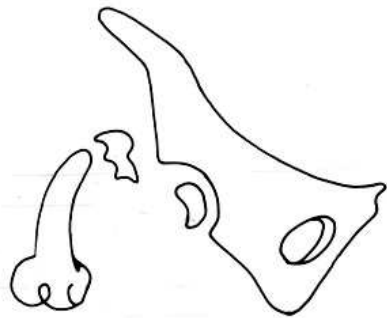
Obr. 8

Klepetovitá ruka

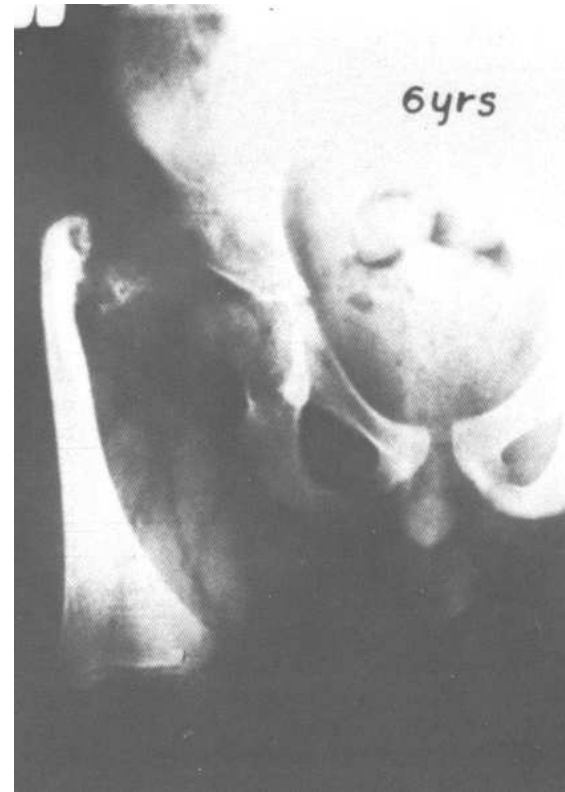


Obr. 9

Aplázie femuru

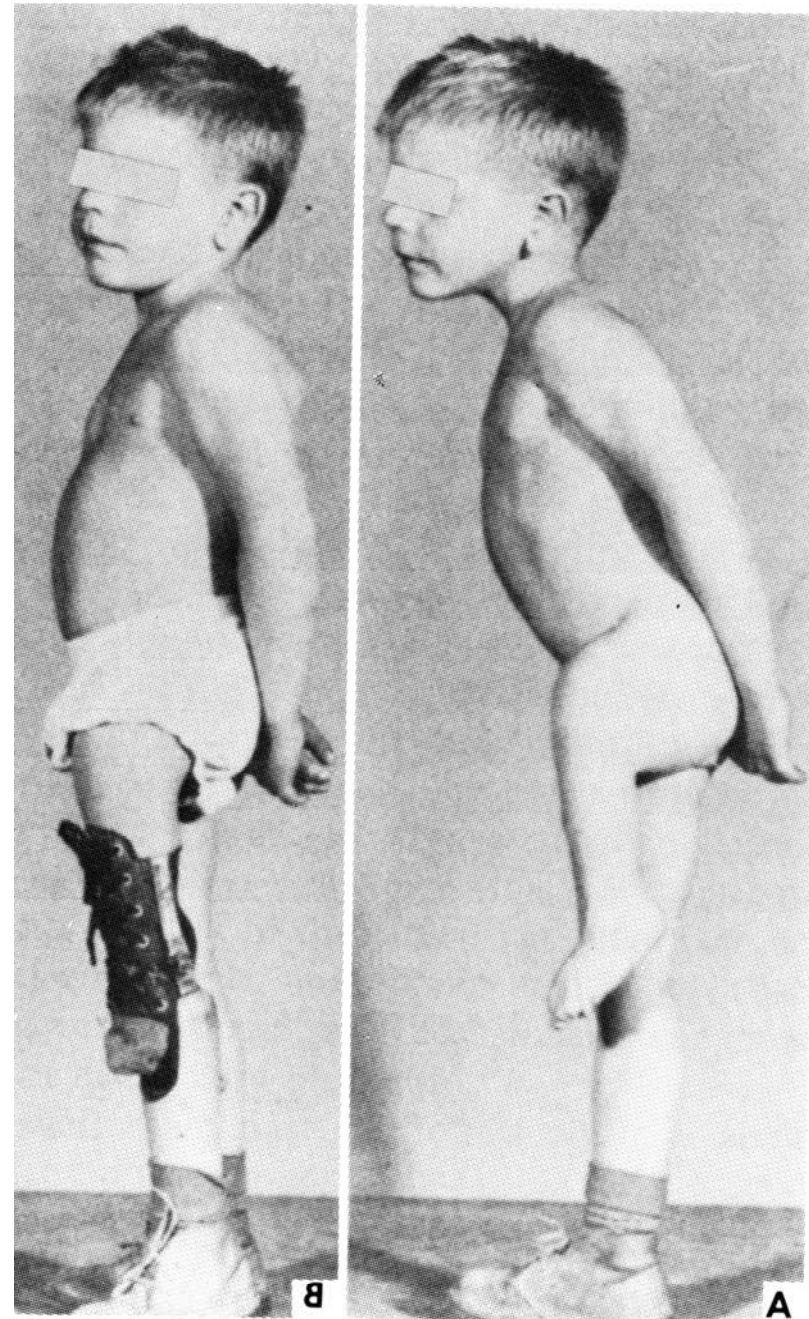


Obr. 10



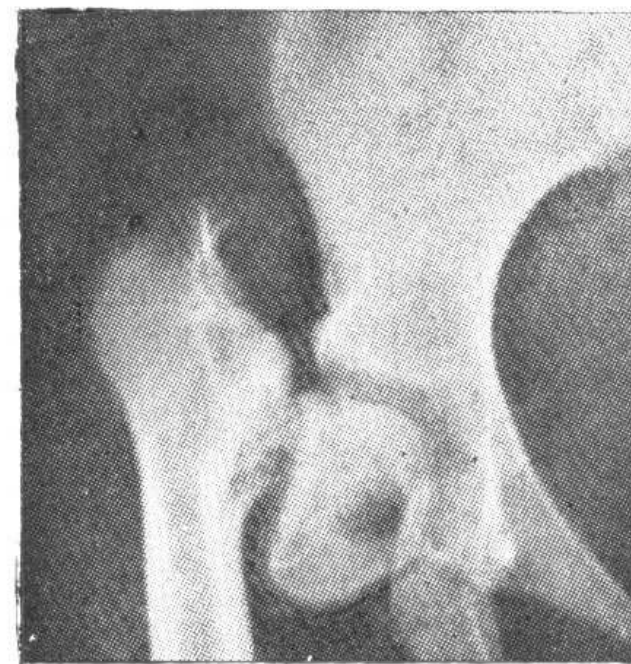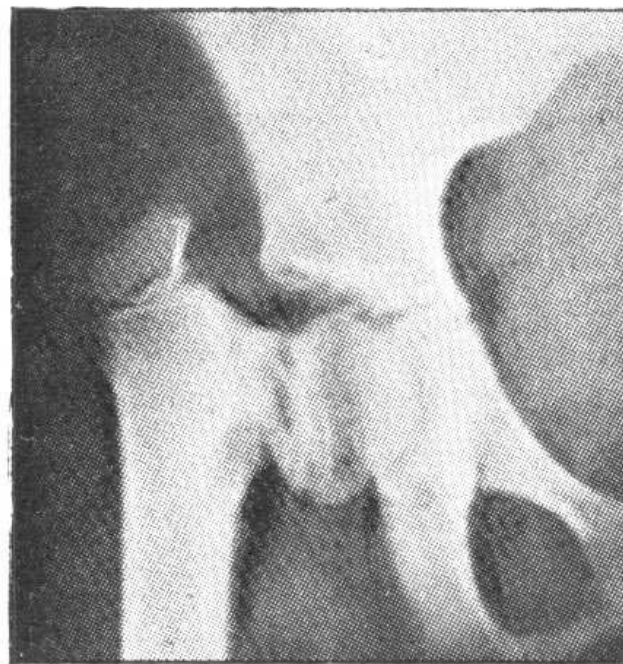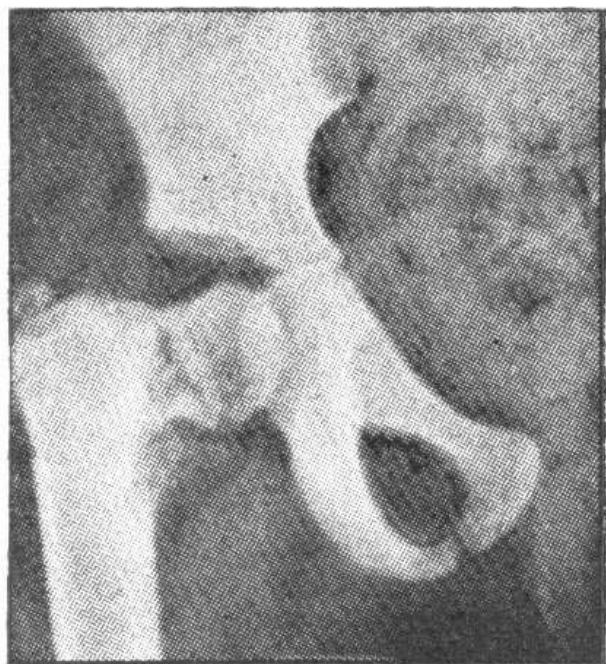
Obr. 11

Kongenitální hypoplázie femuru



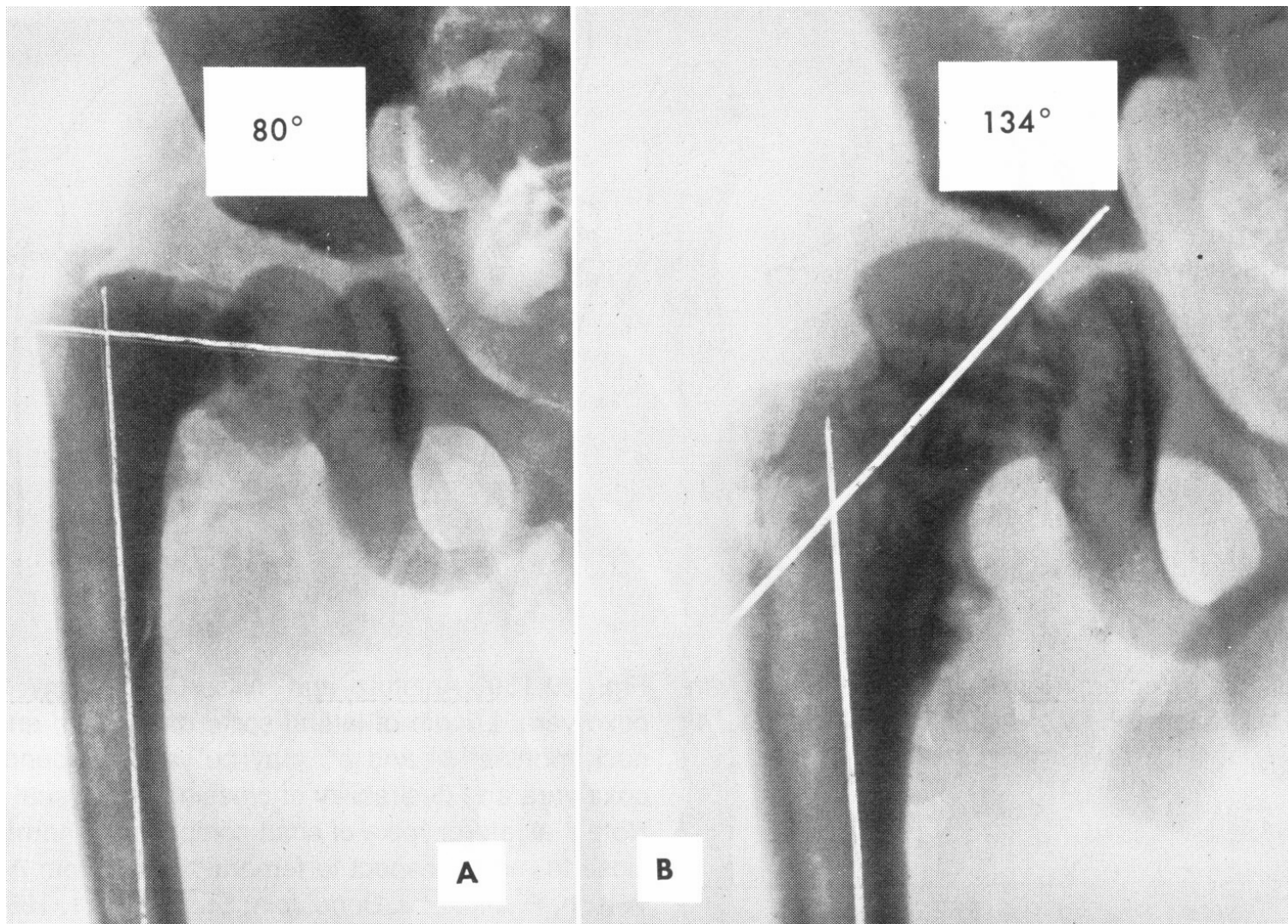
Obr. 12

Coxa vara congenita



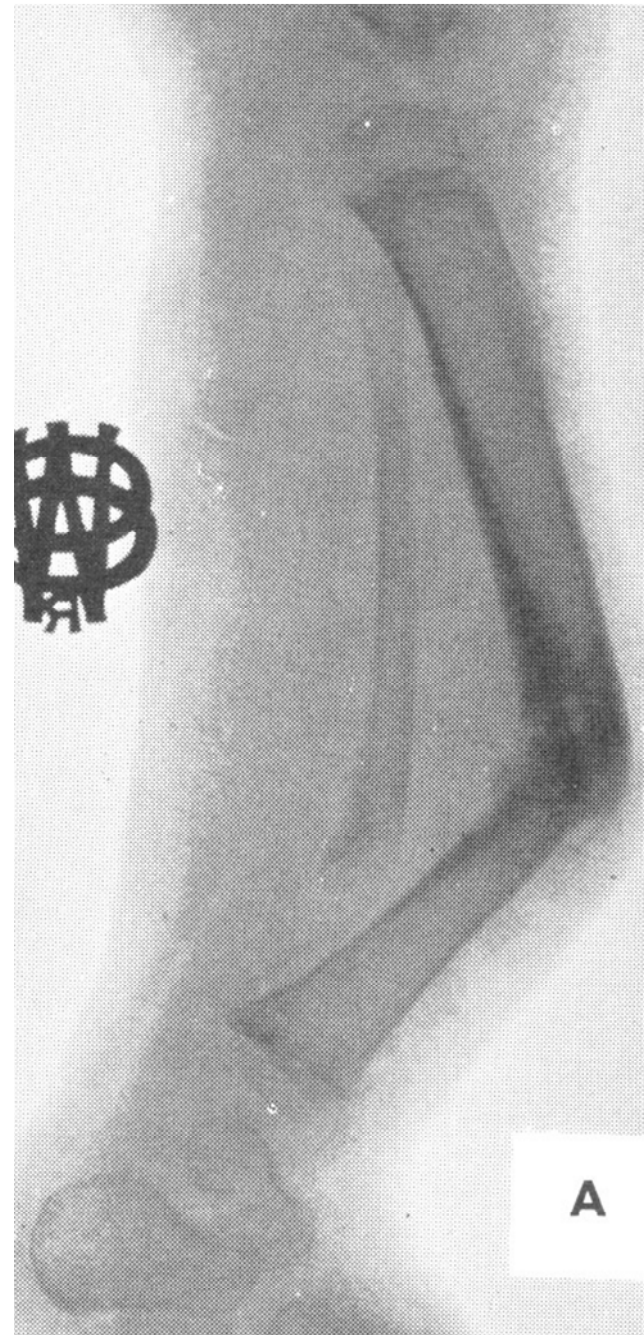Obr. 13

Coxa vara congenita



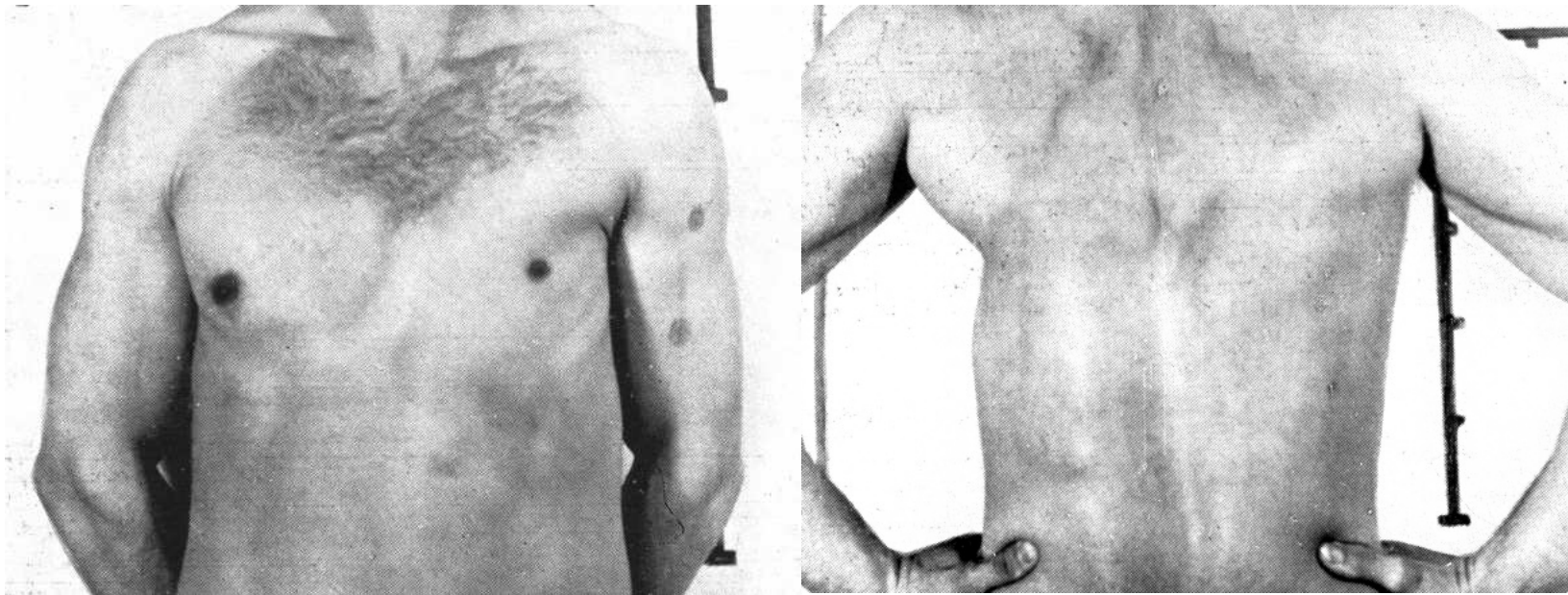
Obr. 14

Kongenitální pakloub tibie



Obr. 15

Aplázie pectorálních svalů



Obr. 16

2. Chybná diferenciacie

Syndactylia - srůst kůží až srůst kostní

Kong. radioulnární synostóza

Kong. synostózy karpálních kostí

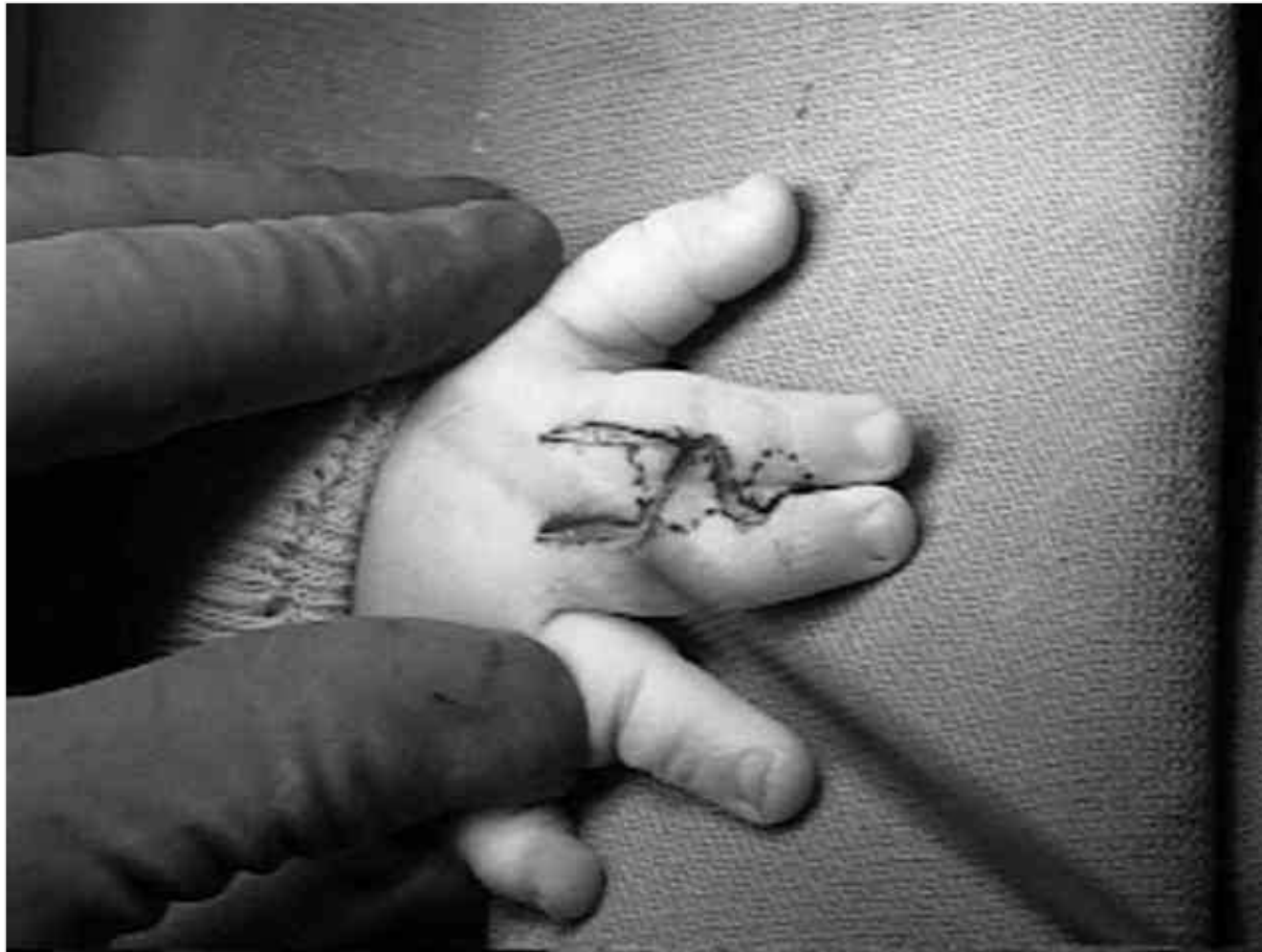Synostózy obratlových těl

Kong. synostóza tibiofibulární

Tarzální koalice - vazivové, chrupavčité,
kostní spojení tarzálních kostí

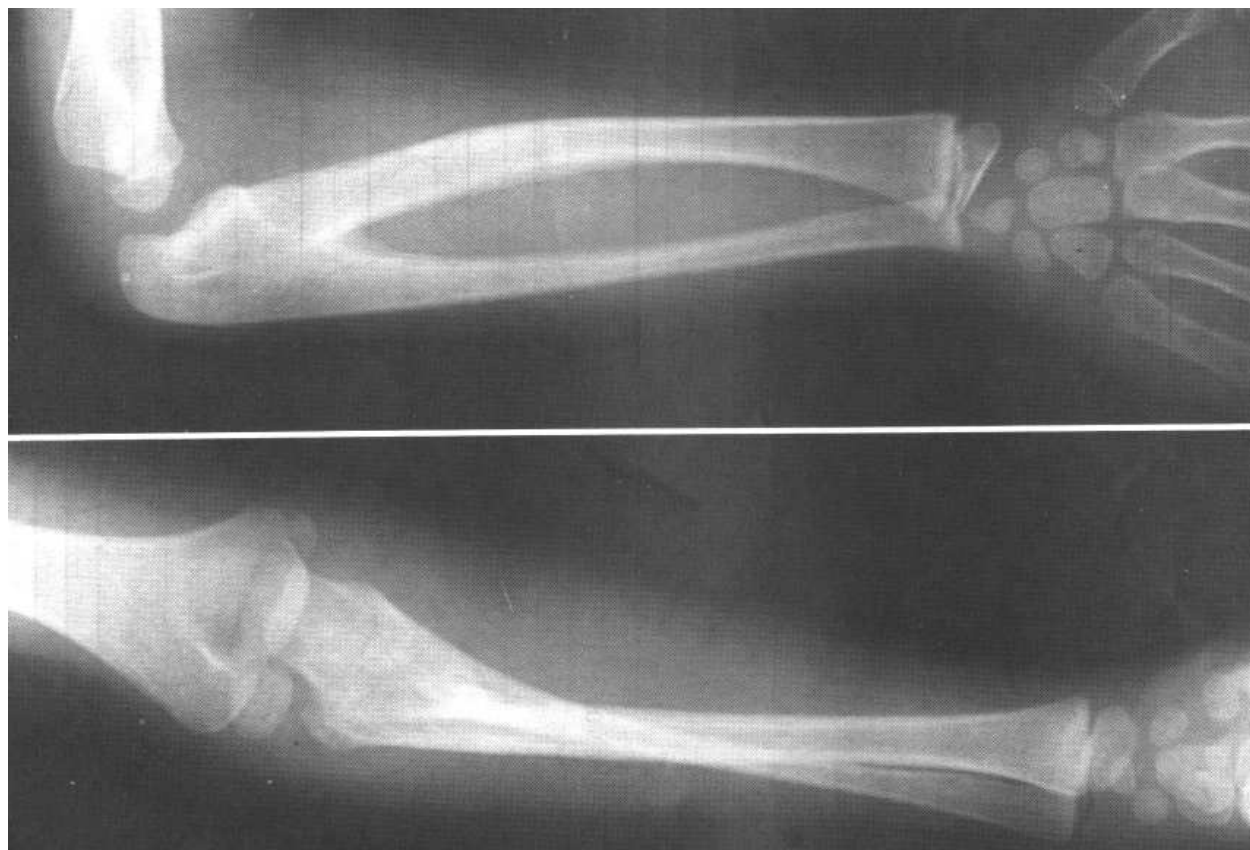.

Syndaktylie



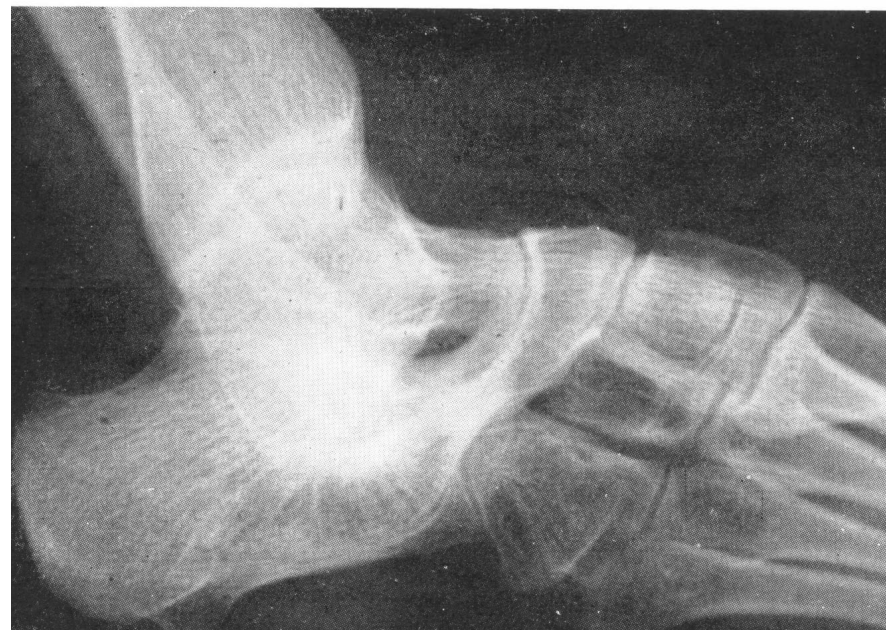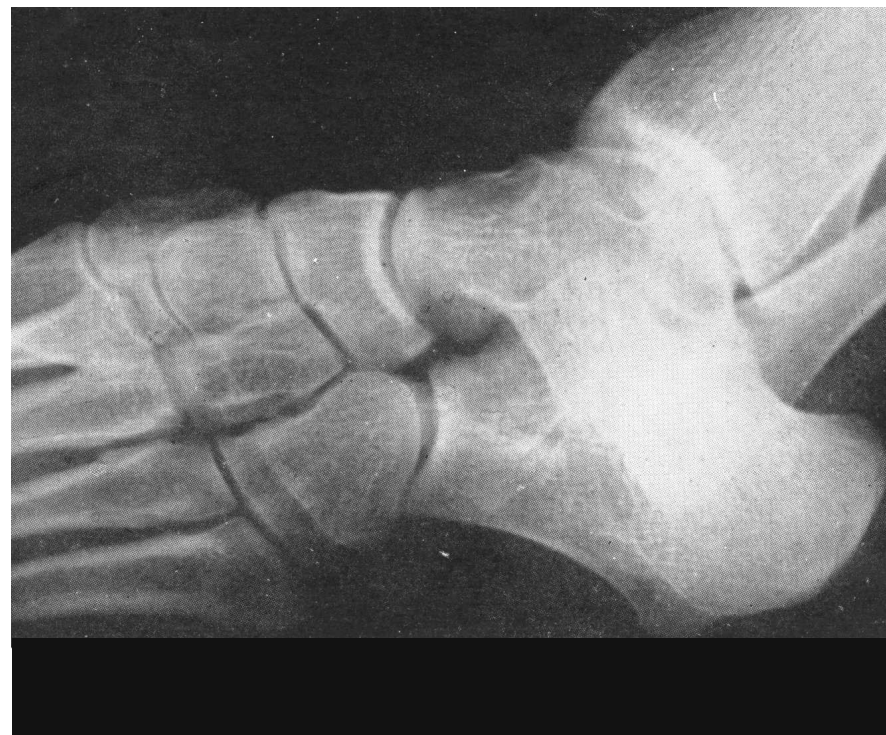Obr. 17

Kongenitální radioulnární synostóza



Obr. 18

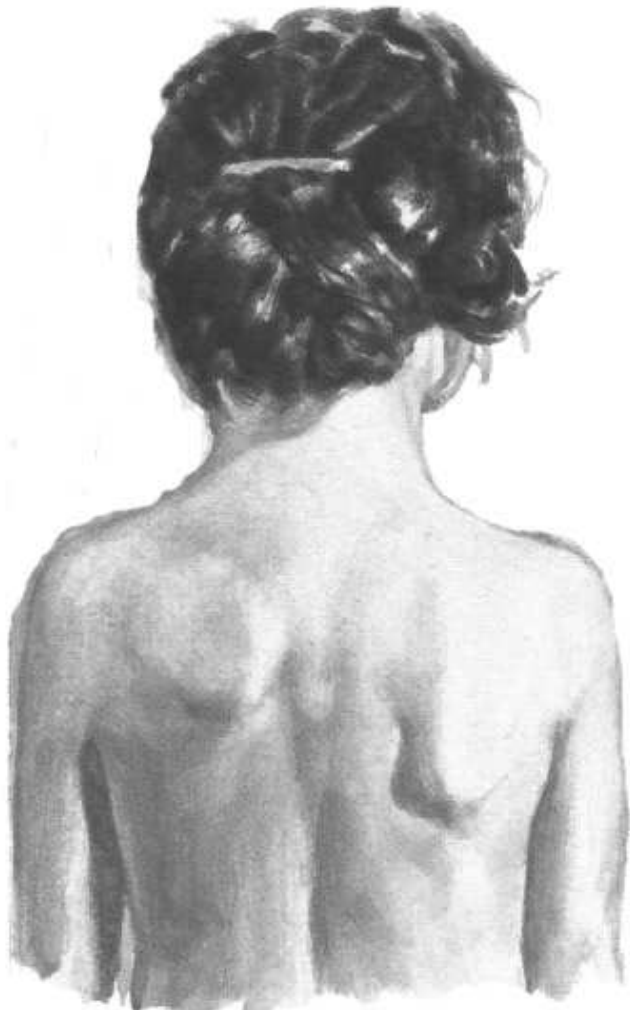Tarzální koalice nohy



Obr. 19

Sprengelova deformita

- vysoký stav lopatky



malá lopatka
os omovertebrale
vazivové, chrupavčité,
kostní spojení
fixovaná rotace lopatky
omezení pohybu

Obr. 20

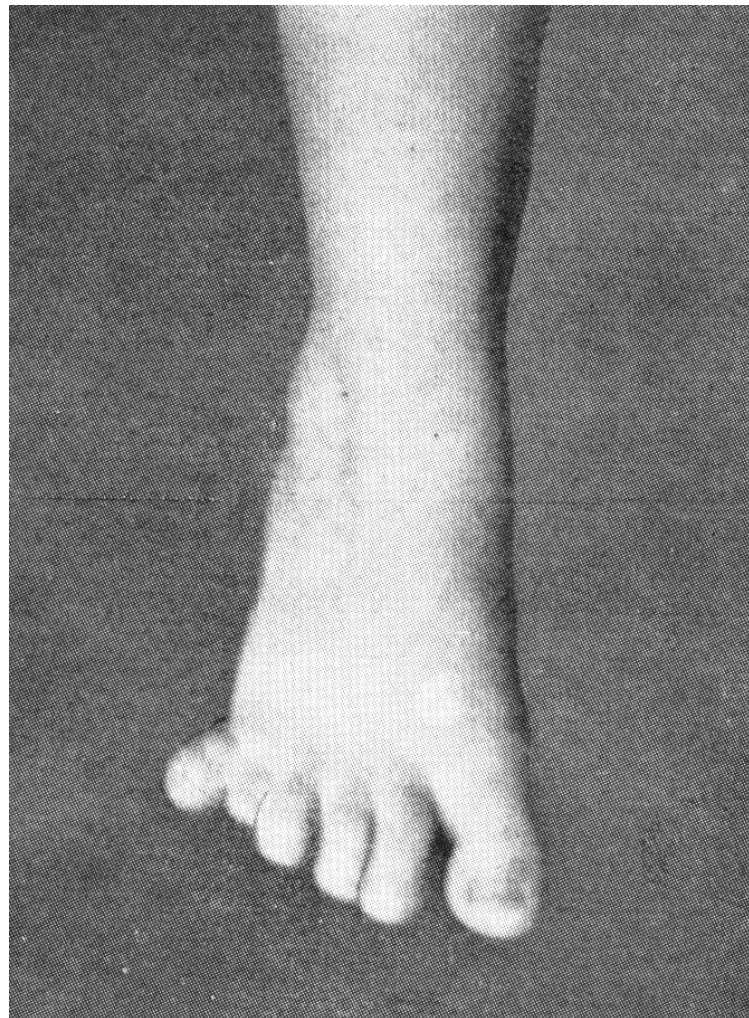
3. Zdvojení (duplikace)

Přespočetný prst (palec, malík apod.)

Polydactyilia

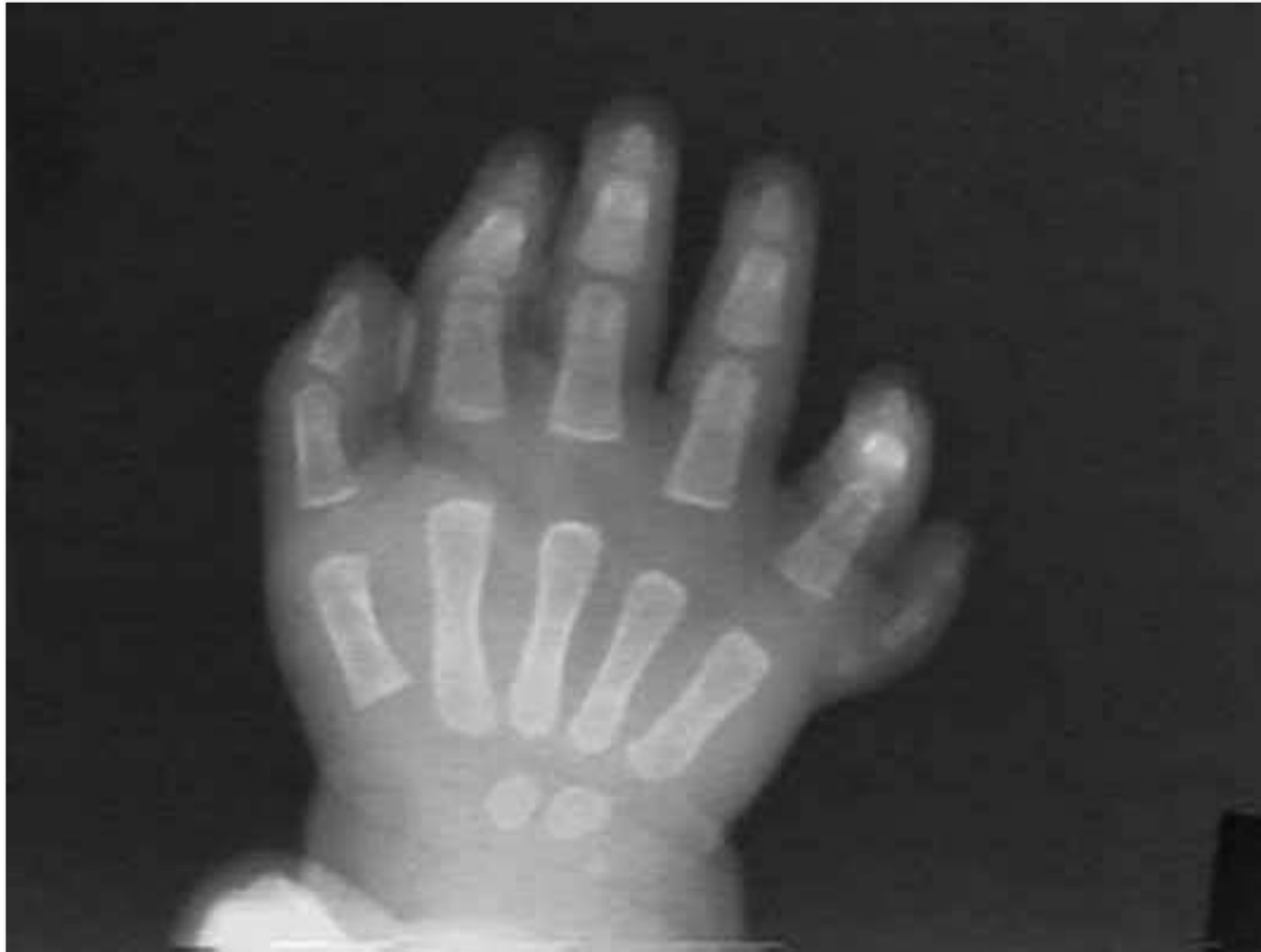- rudimentární prst
- gigantický prst

Nadpočetný prst nohy



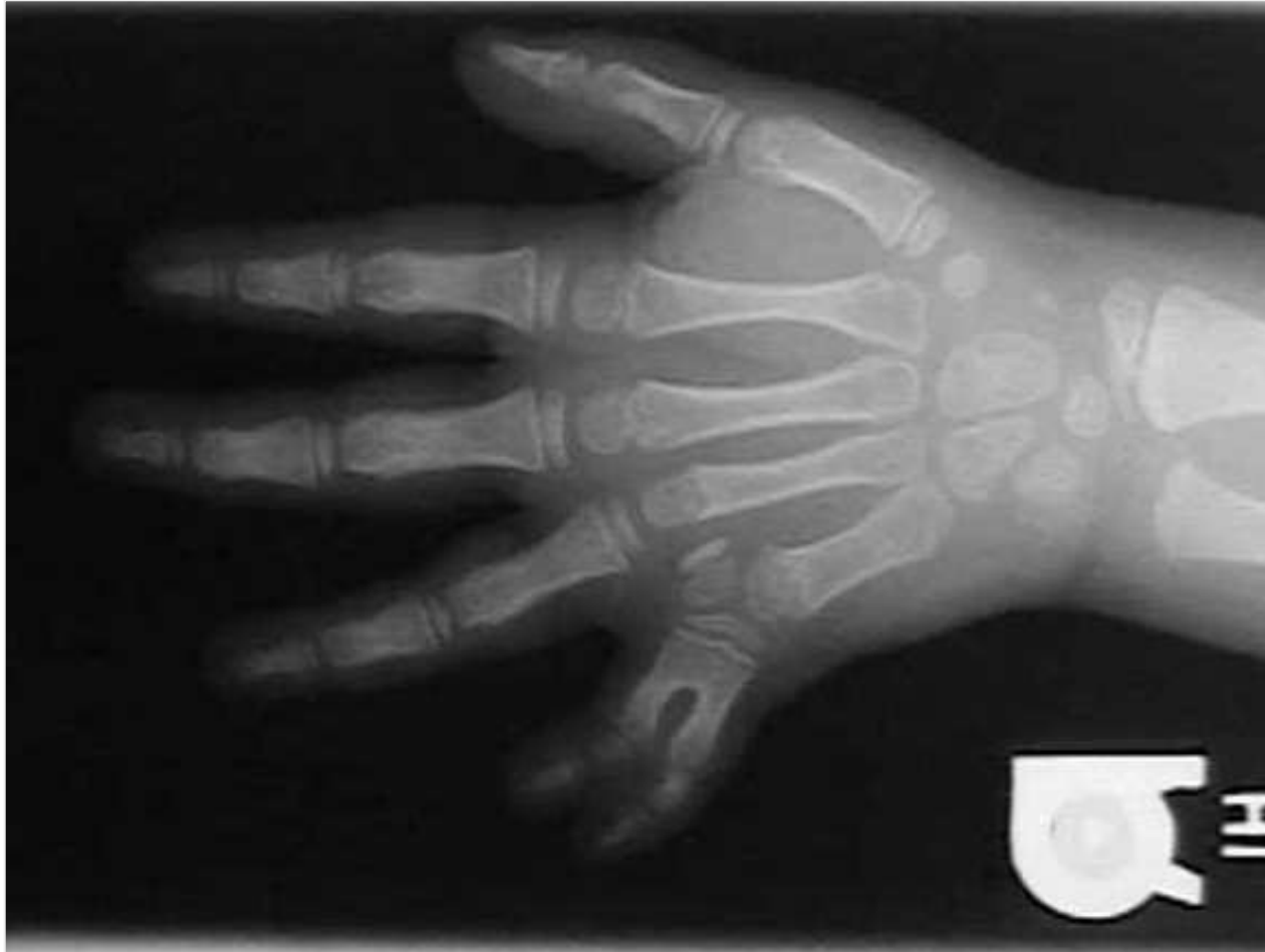Obr. 21

Polydaktylie



Obr. 22

Polydaktylie



Obr. 23

4. Gigantismus

Zvýšená produkce růstového hormonu

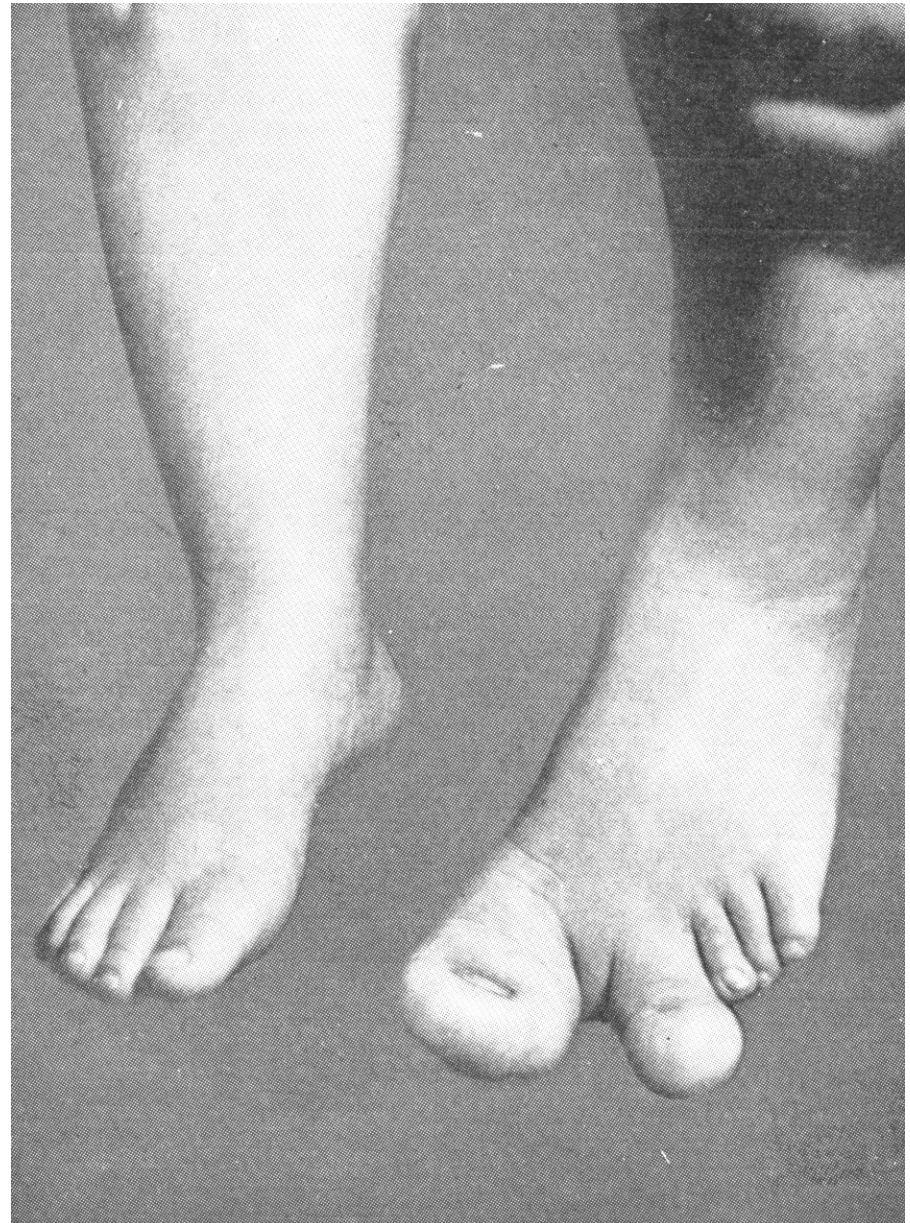
A- vysoká mohutná postava (nad 2 m)

proporcionální gigantismus

dysproporcionální gigantismus

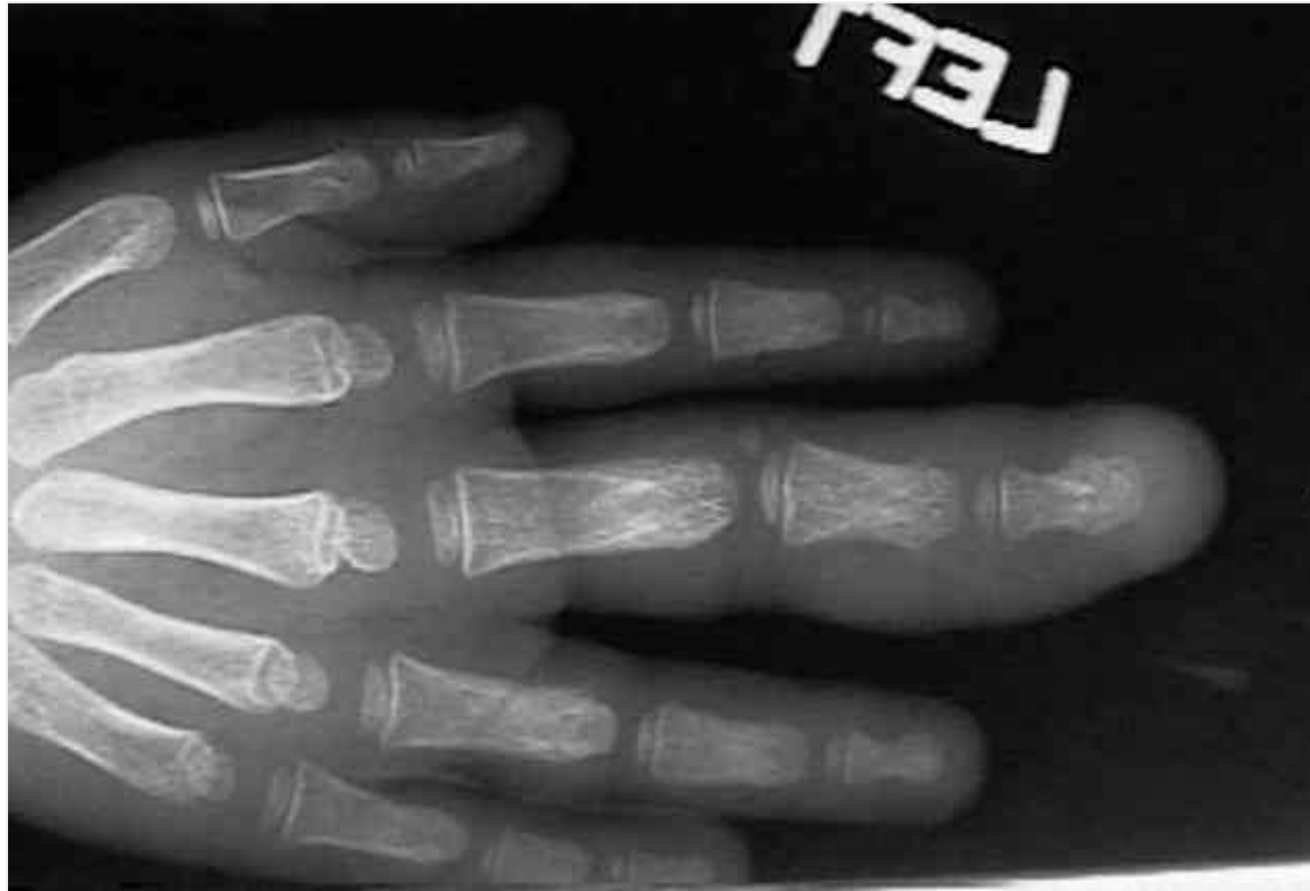
B- mohutná část těla

Gigantismus
palce a 2. prstce
nohy



Obr. 24

Makro daktylie



Obr. 25

5. Hypoplázie

Nedostatečný nebo chybný růst kostí

Brachydaktylia

Brachyphalangia

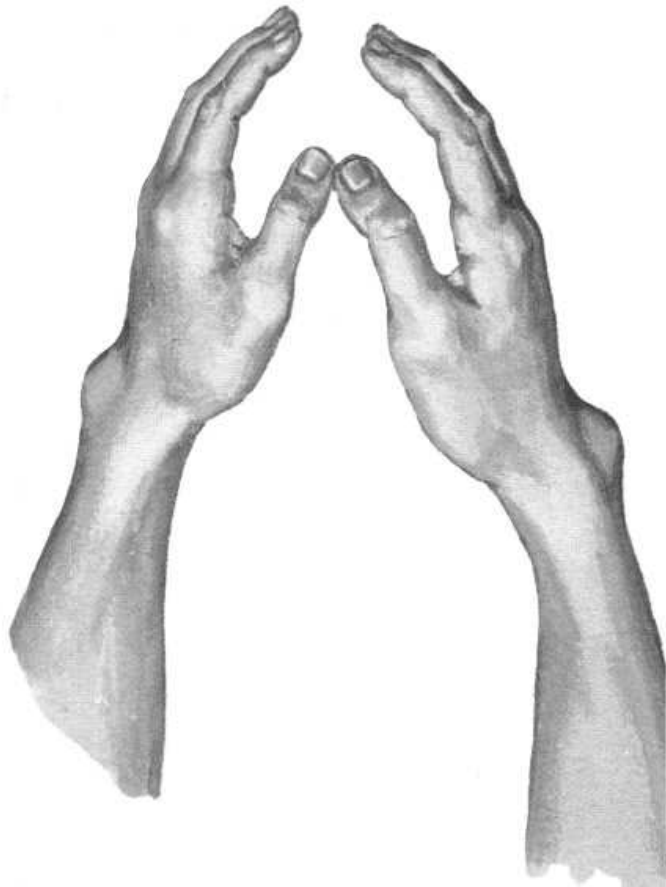
Zkrácení metakarpů a metatarzů

Hypoplázie palce

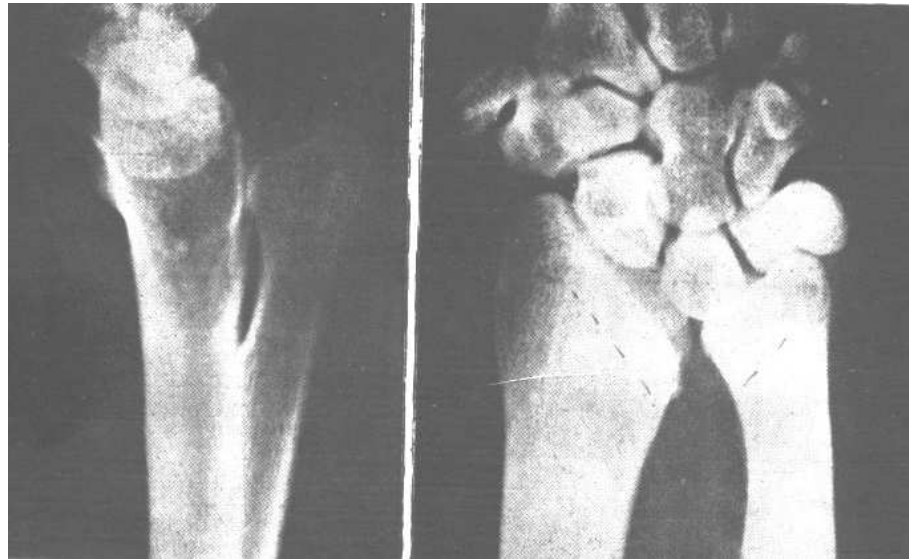Madelungova deformita

Pes equinovarus congenitus

Madelungova deformita



Obr. 26



Obr. 27

Bajonetovitý tvar karpu

Dist. část radiia roste pomalu

Sklon epifýzy radiia volárně a
ulnárně

Přerůst ulny

Omezení pohybu zápěstí

Pes equinovarus congenitus

Druhá nejčastější vada

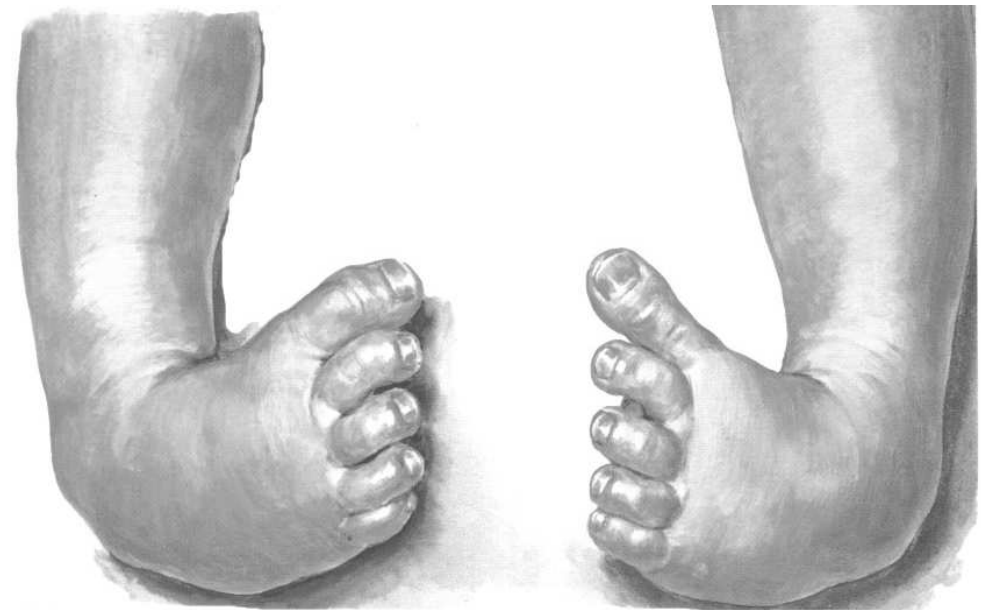
Výskyt 1/1000

2x častěji u chlapců

1. Equinozita
2. Varozita paty
3. Addukce přednoží
4. Supinace nohy

Polohový PEC

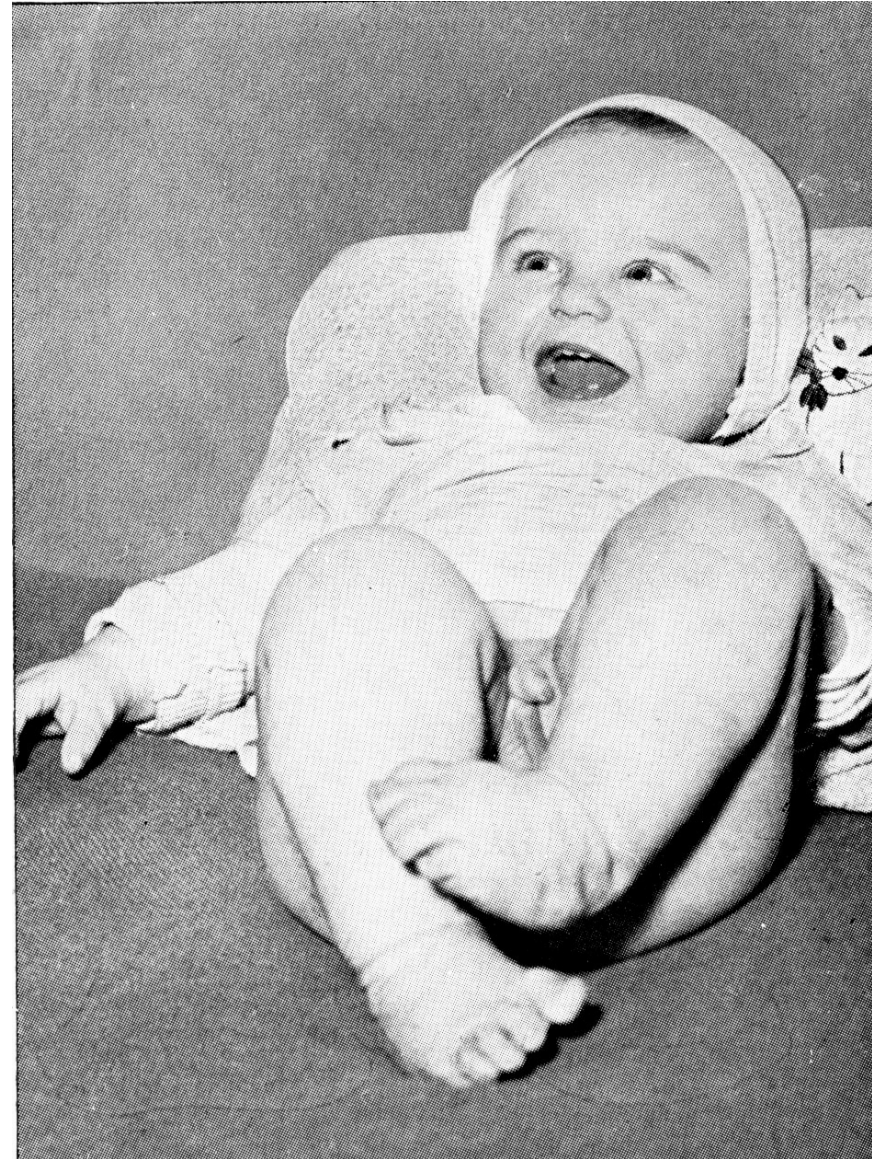
Pravý, rigidní PEC



Obr. 28

Pes equinovarus congenitus

1. Equinozita
2. Varozita paty
3. Addukce přednoží
4. Supinace nohy



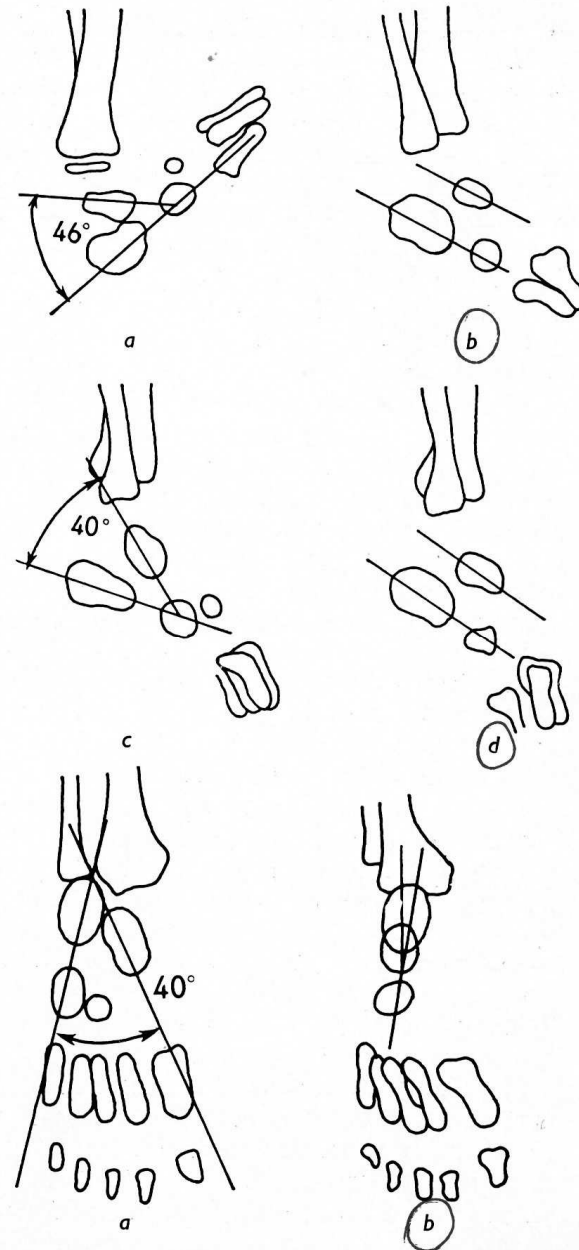
Obr. 29

Pes equinovarus congenitus

RTG vyšetření

Norma

PEC

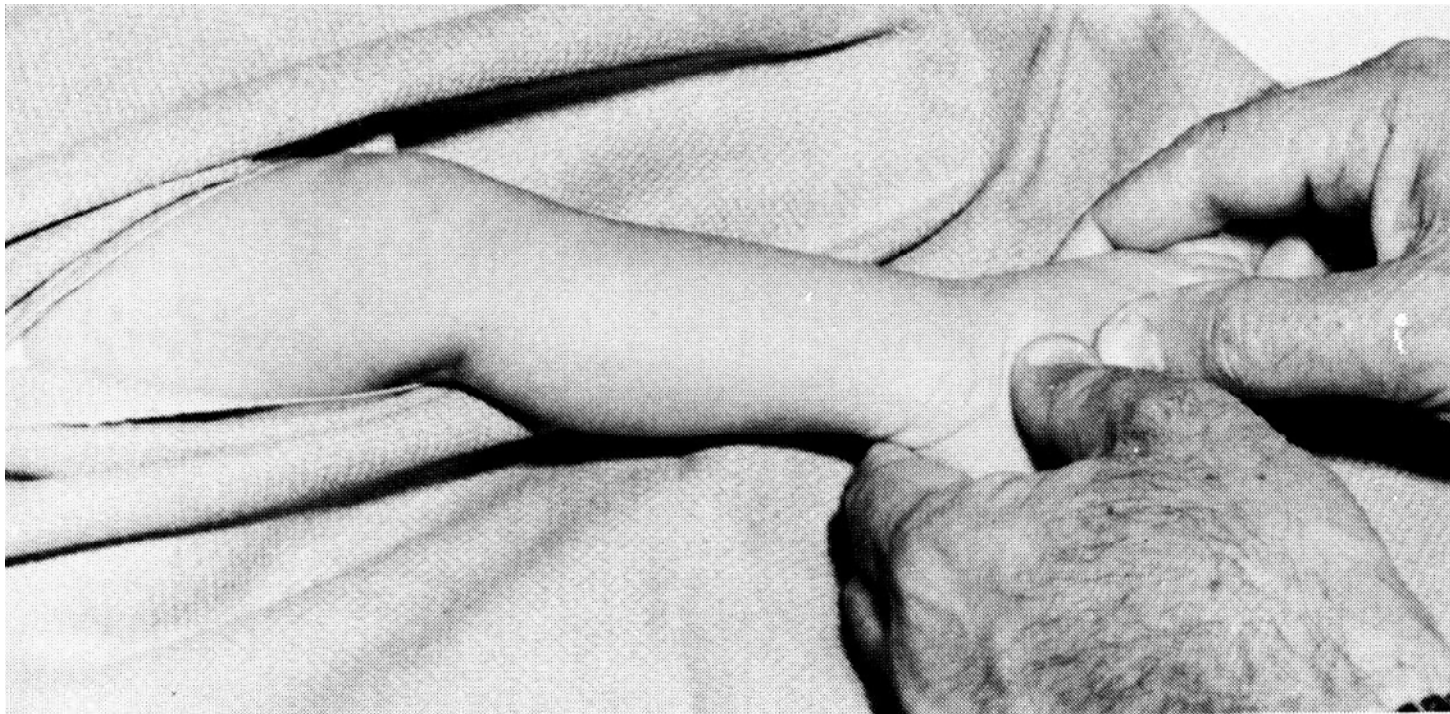


Obr. 30

Pes equinovarus congenitus

Od narození se léčba zahajuje cvičením:

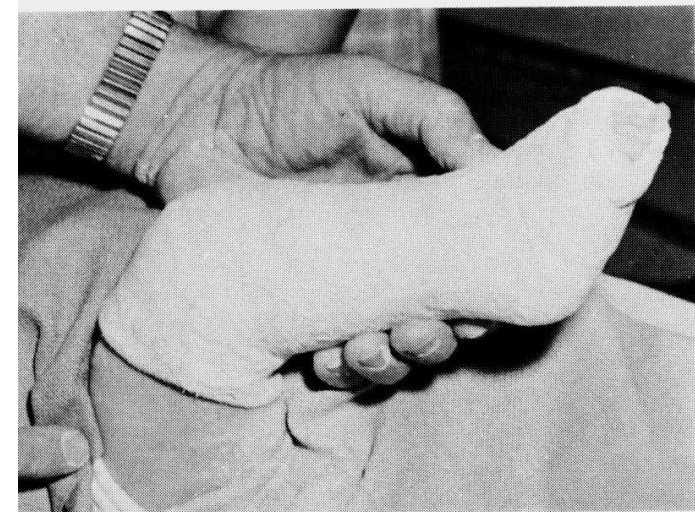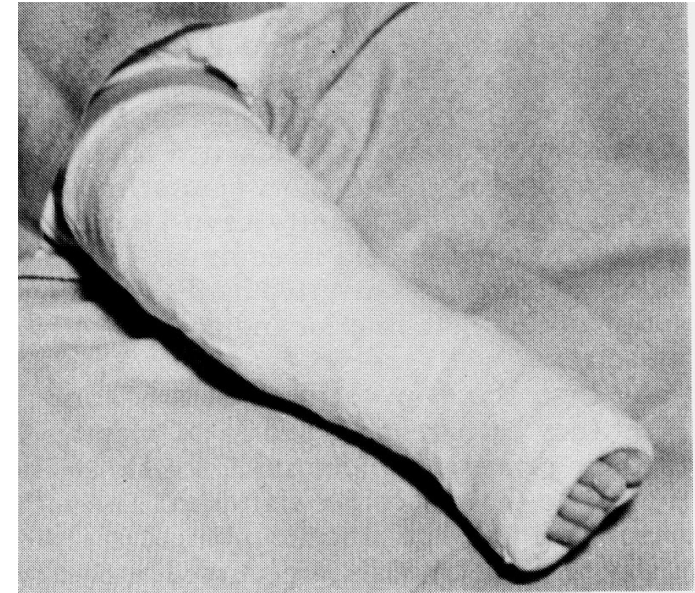1. uvolnění přednoží
2. pata do everze
3. noha do dorziflexe



Obr. 31

Pes equinovarus congenitus

Co nejdříve sádrová
redresní léčba,
měnit 2-3x týdně,
celkem 10-16 týdnů.



Obr. 32

Operace:

prodloužení šlachy Achilovy,

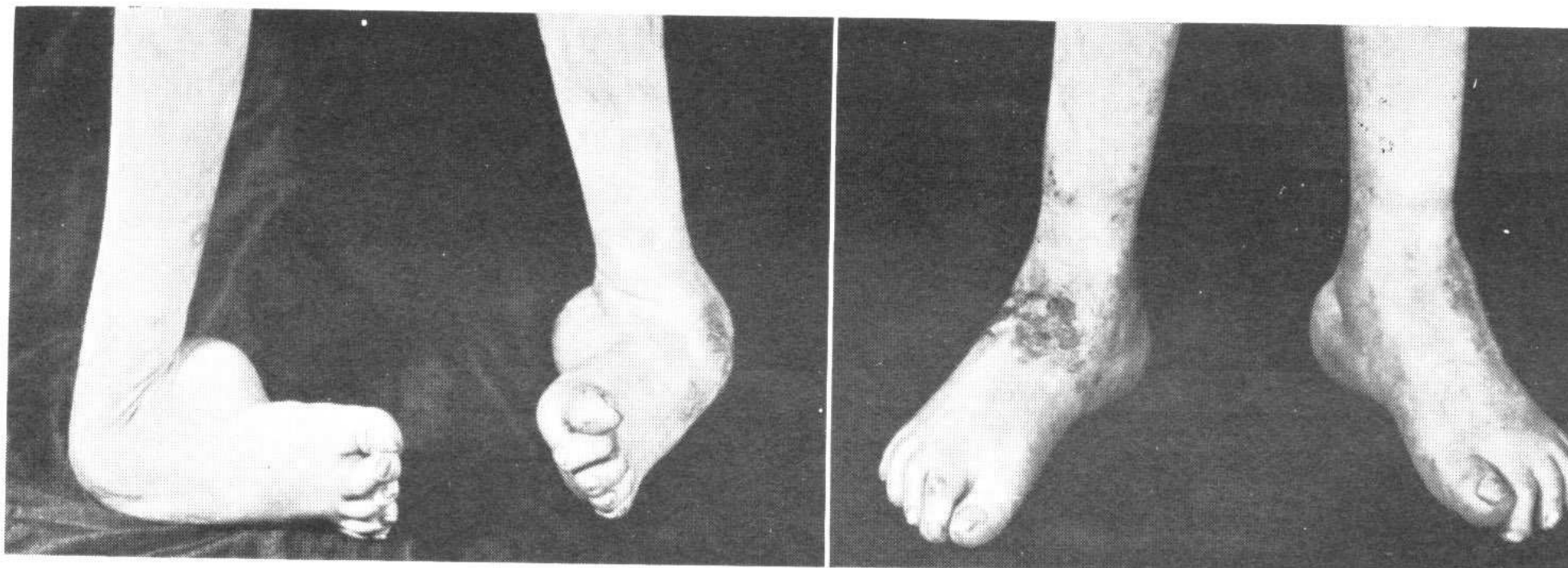
zadní kapsulotomie,

op. sec Turco, Mc Kay, Dwyer,

Heymann, Bermann + Gartland.

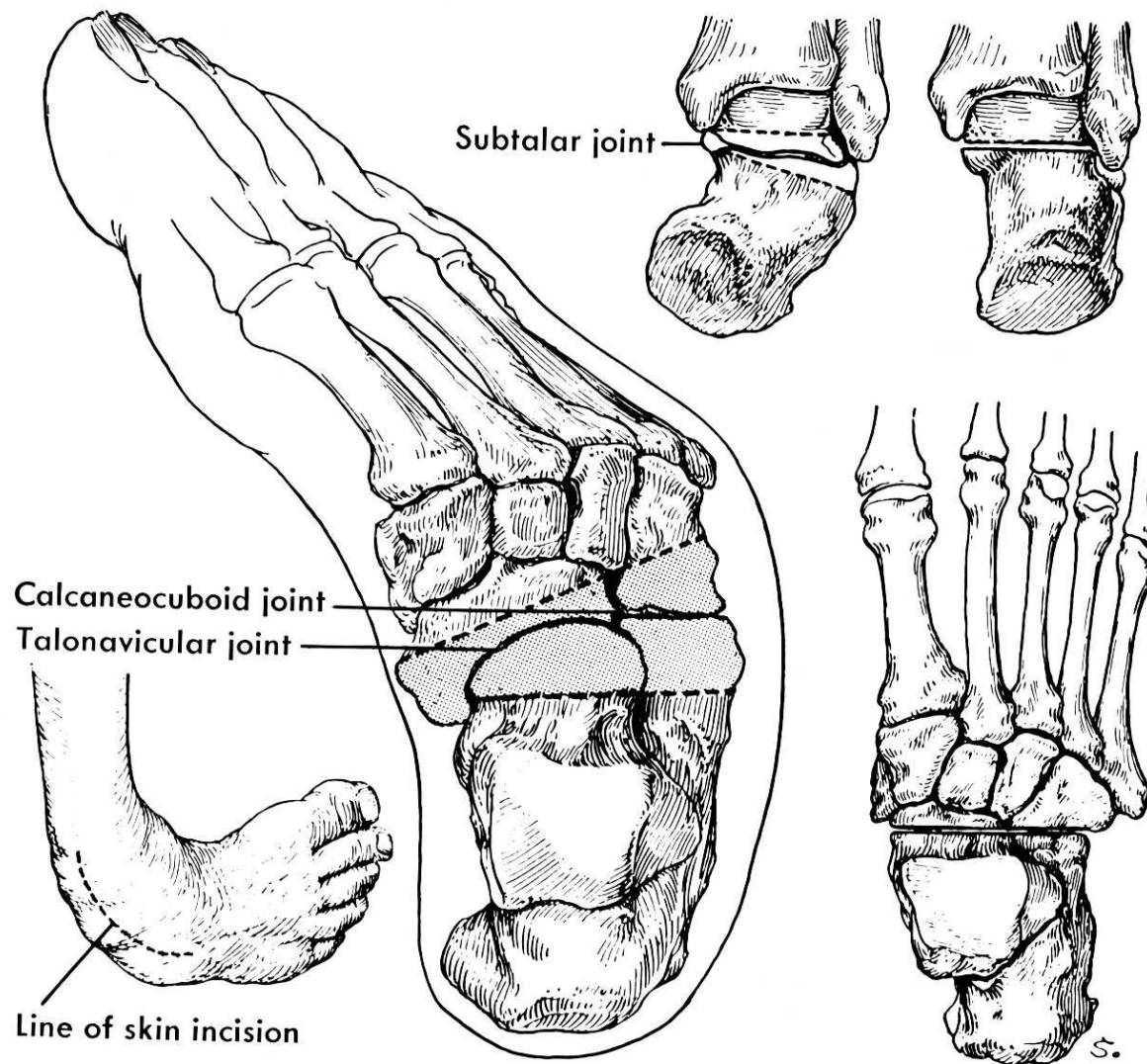
Doléčení- sádry, korekční sandály

Pes equinovarus congenitus - inveter.



Obr. 33

Resekce sub talo

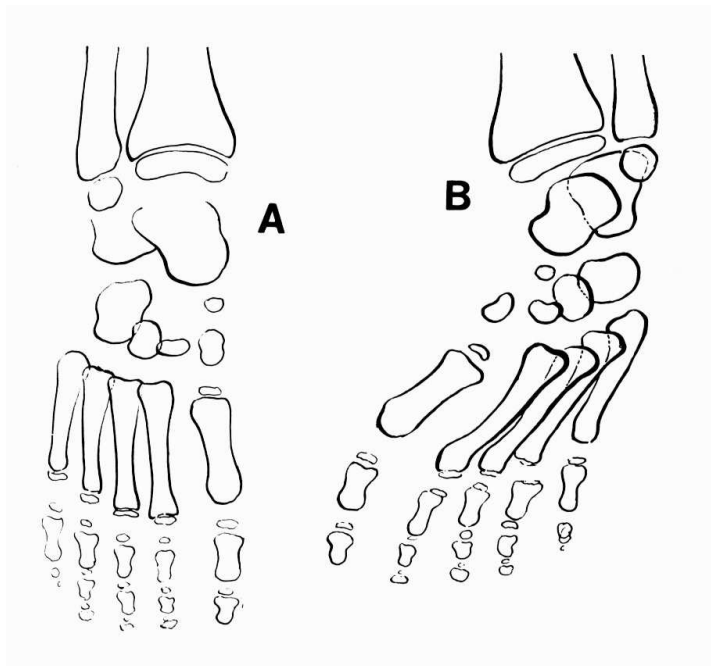


Obr. 34

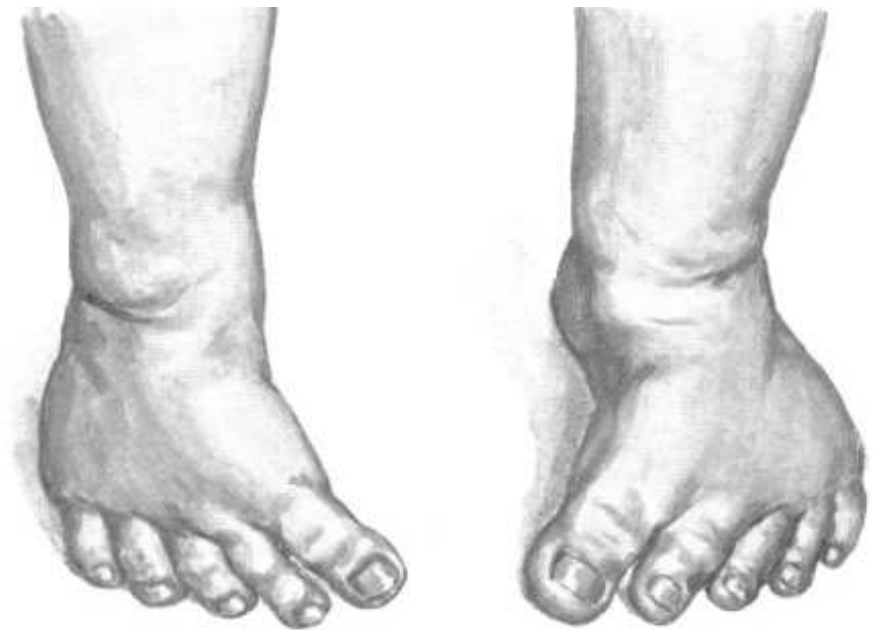
Metatarsus varus congenitus

Frustní forma PEC - addukce a supinace přednoží.

Léčba konzervativní i operativní

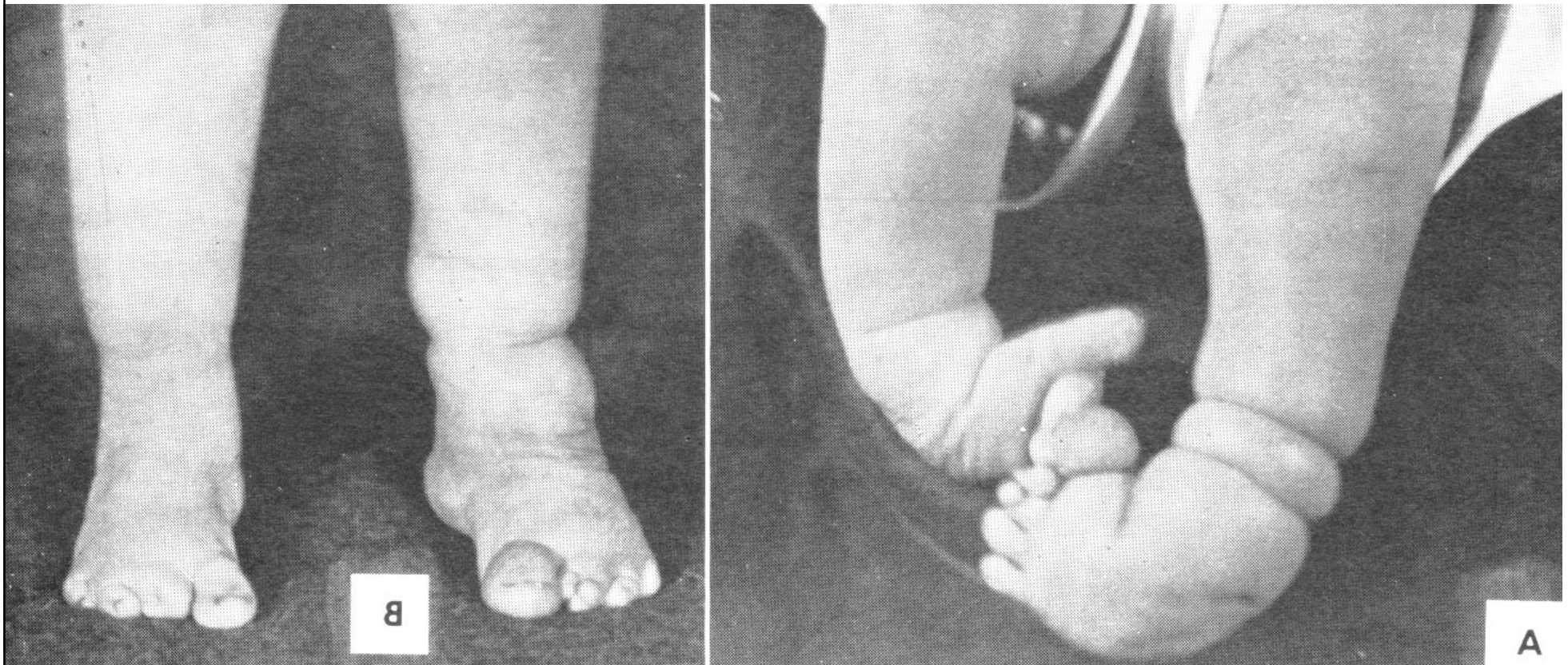


Obr. 35



Obr. 36

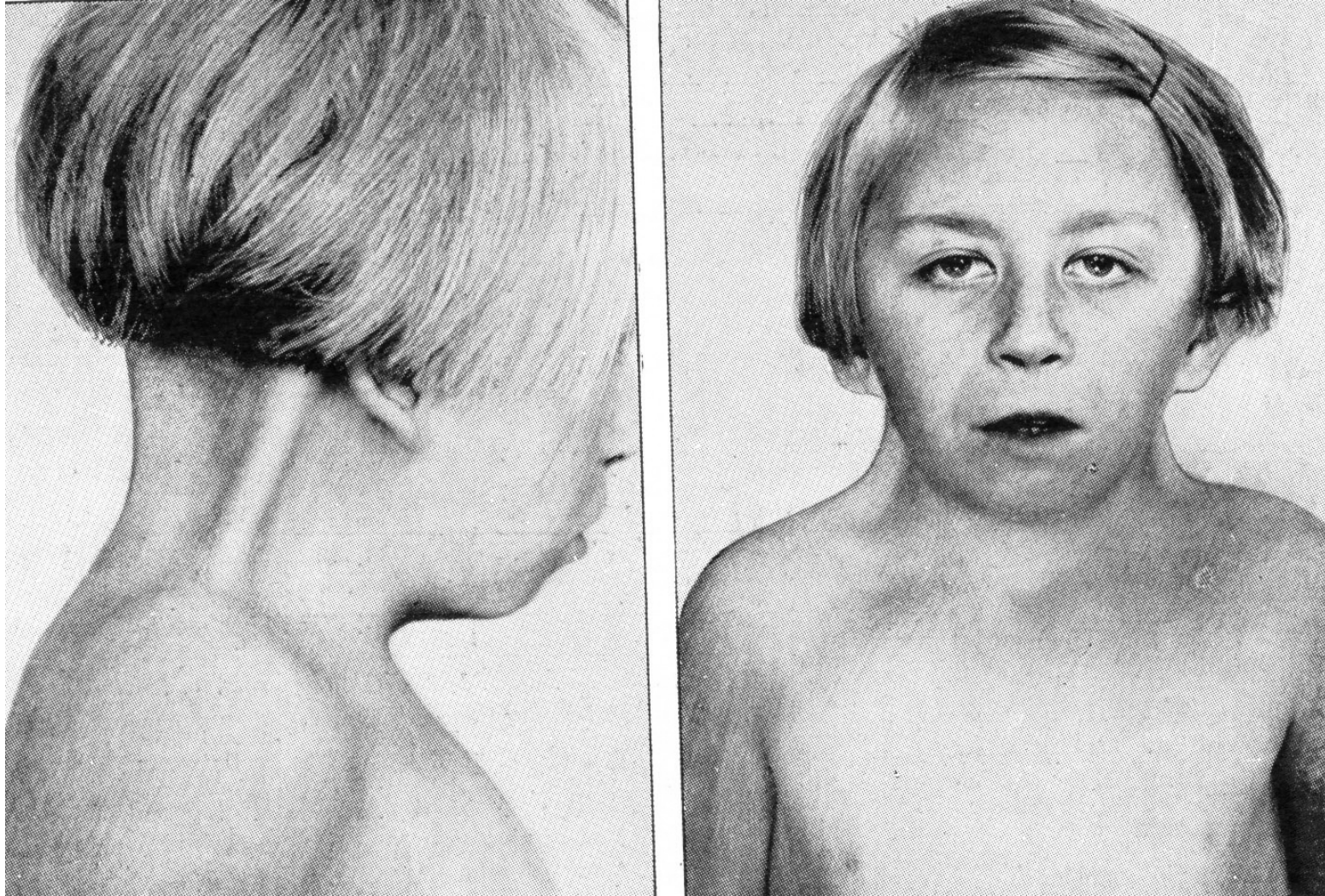6. Vrozené konstriktce



Obr. 37

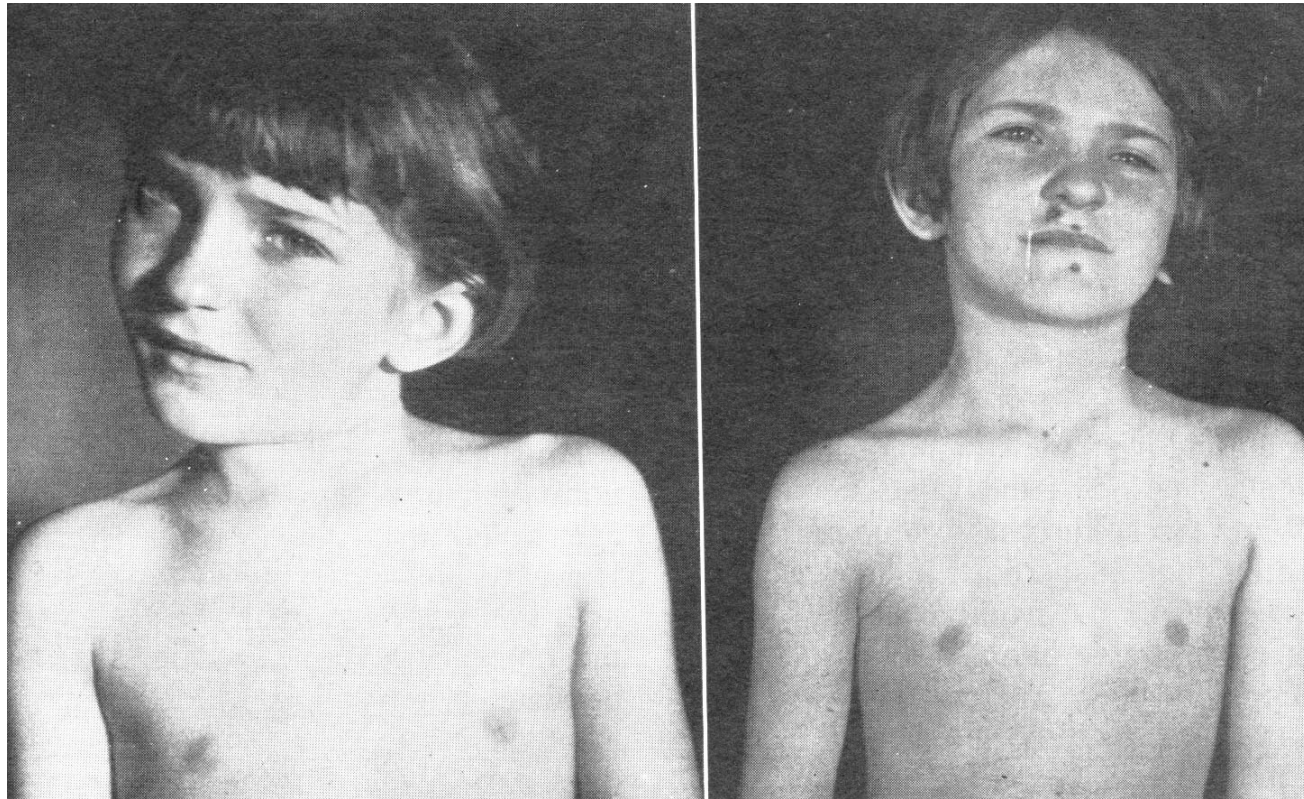
Jsou získány během intrauterinního vývoje
Cirkulární zářezy končetin

Pterygium colli



Obr. 38

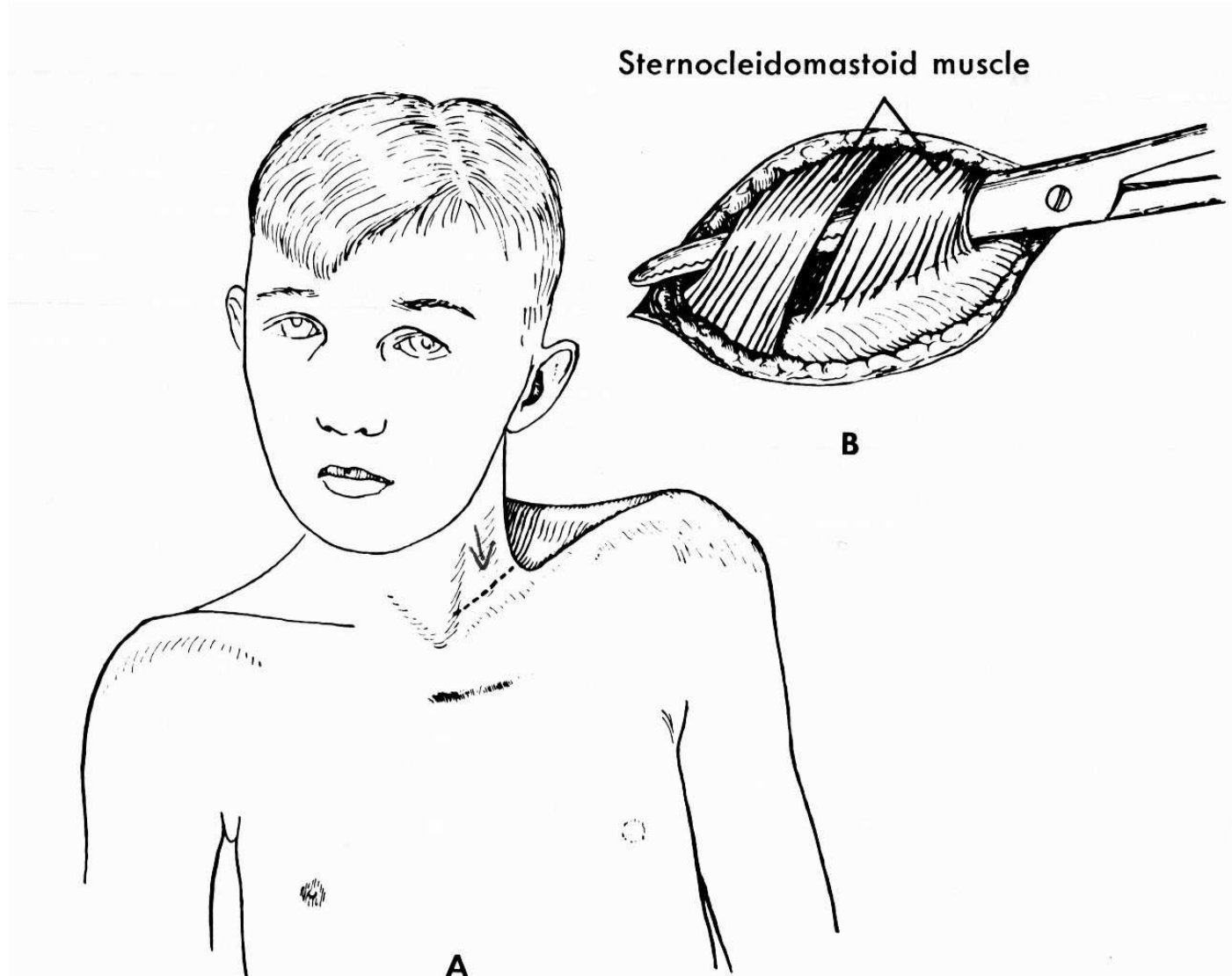Torticollis muscularis congenita



Obr. 39

Porodní trauma m. sternocleidomastoideus
Hematom, napnutí a jizevnaté zkrácení svalu
Hlava je otočena ke zdravé straně
Hlavu nelze sklonit na zdravou stranu
Asymetrie obličeje, skrčení krční páteře

Torticollis muscularis congenita



Obr. 40

Generelizované skeletální vady

A. Kostní vady

B. Chrupavčité vady

C. Mesenchymální vady

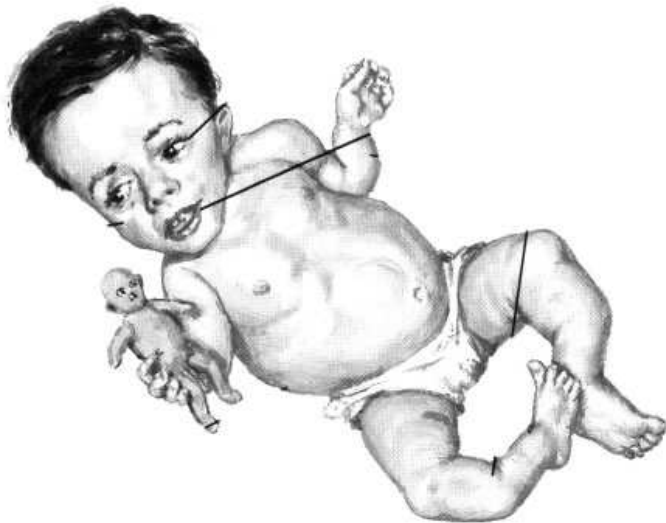A. Kostní vady

Osteogenesis imperfecta

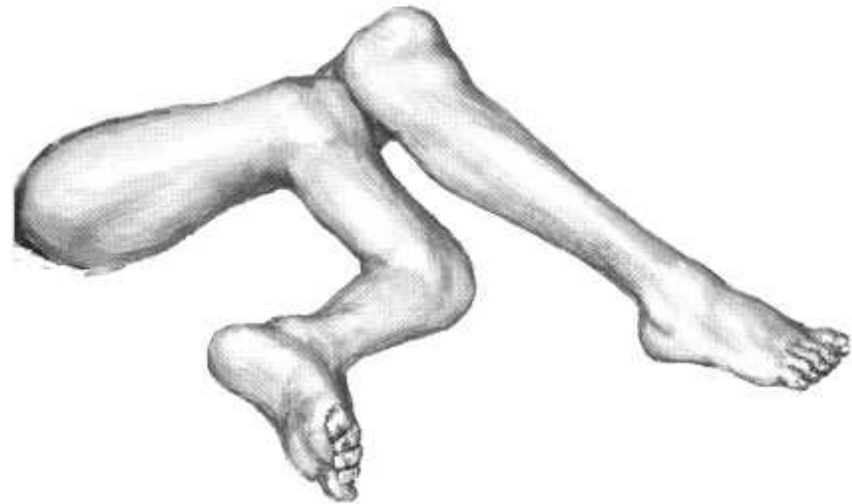
Osteopetrosis

Osteogenesis imperfecta

- letalis (mnohočetné fraktury intrauterinně)
- tarda (zvýšená lomivost kostí, zlomeniny, deformity, kyfóza, kyfoskoplióza, modré skléry, nedoslýchavost (otoskleróza))

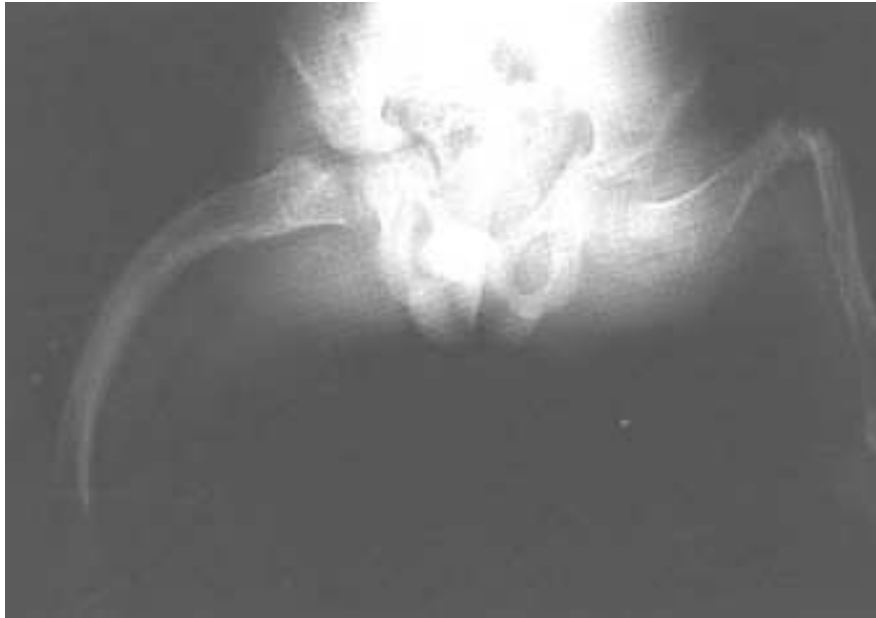

Obr. 41

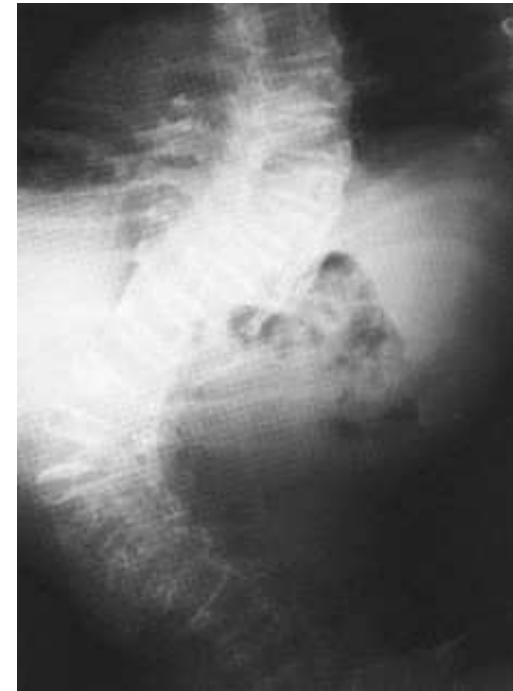


Obr. 42

Osteogenesis imperfecta



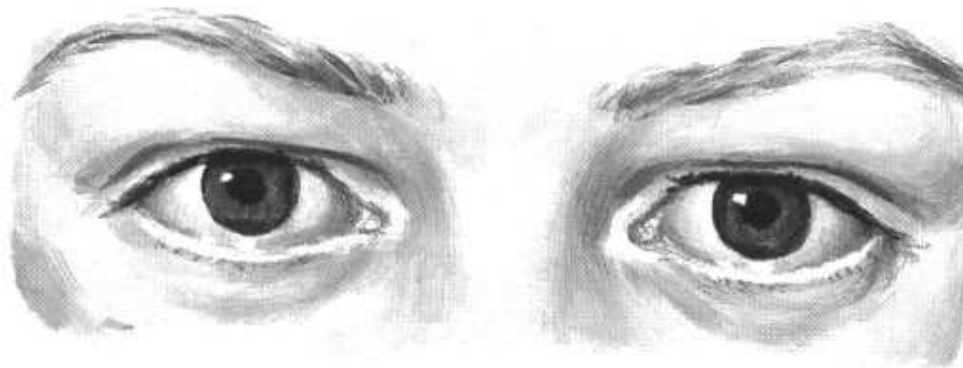
Obr. 43



Obr. 44

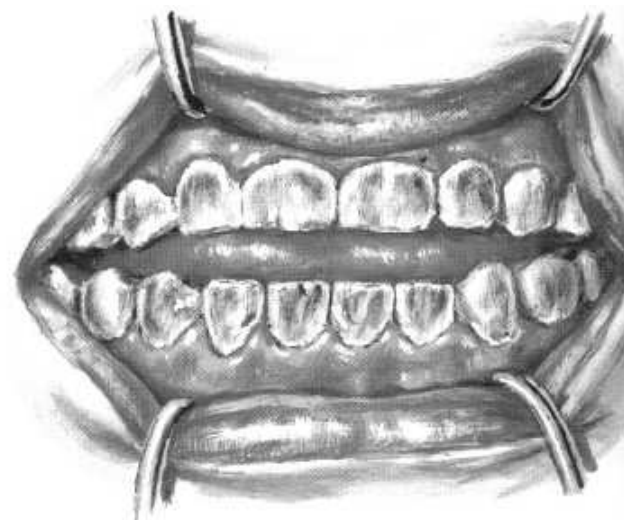
Mnohočetné zlomeniny
Deformity končetin
Kyfoskolióza

Osteogenesis imperfecta



Obr. 45

Modré skléry
Poruchy dentice



Obr. 46

Osteogenesis imperfecta I. typ

modré skléry

produkce kolagenu na 50 %

hyperelasticita kloubů

kyfoslóza

plochonoží

porucha sluchu- projeví se později

Osteogenesis imperfecta II. typ

intrauterinní letalita - intrakraniální
krvácení

po porodu respirační insuficience

defektní hrudní koš

sériové zlomeniny žeber

deformace končetin

modré skléry

Osteogenesis imperfecta III. typ

neletální typ

vážná lomivost kostí

progresivní deformity skeletu

těžké deformity páteře a končetin

autosomálně recesivní dědičnost

Osteogenesis imperfecta IV. typ

osteoporóza

zvýšená lomivost kostí

normální barva bělma

dentinogenesis imperfecta

Osteogenesis imperfecta V. typ

podobný typu IV.

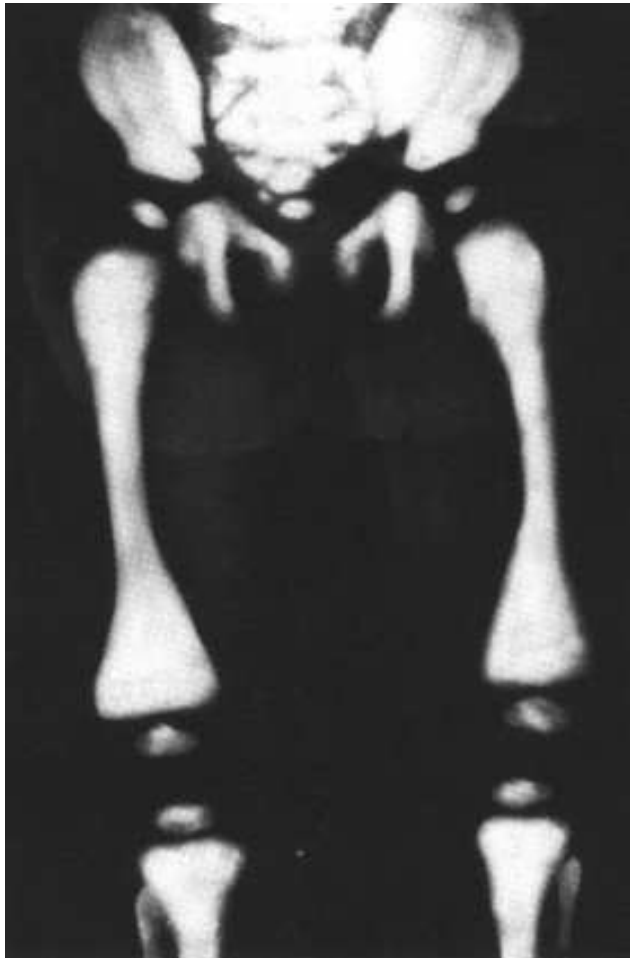nepodařilo se prokázat defekt kolagenu
zlomeniny v dětství i v dospělosti

provázeny deformitami

kostní svalok hypertrofický

bělma normální

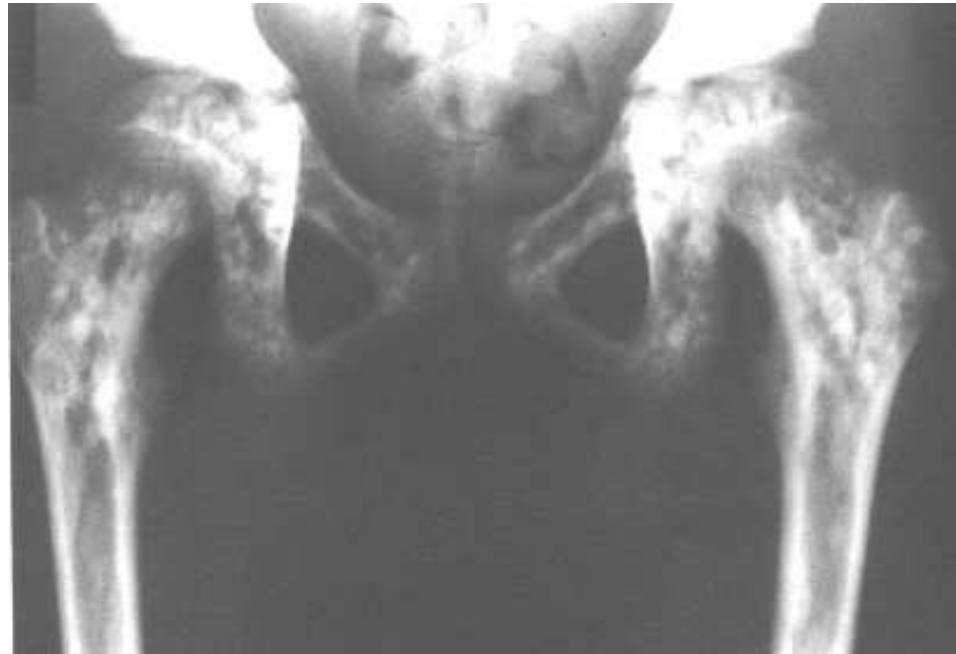
Osteopetrosis



Obr. 47

Osteopetrosis

Kost je sklerotická a křehká



Obr. 48

Osteopoikilosis

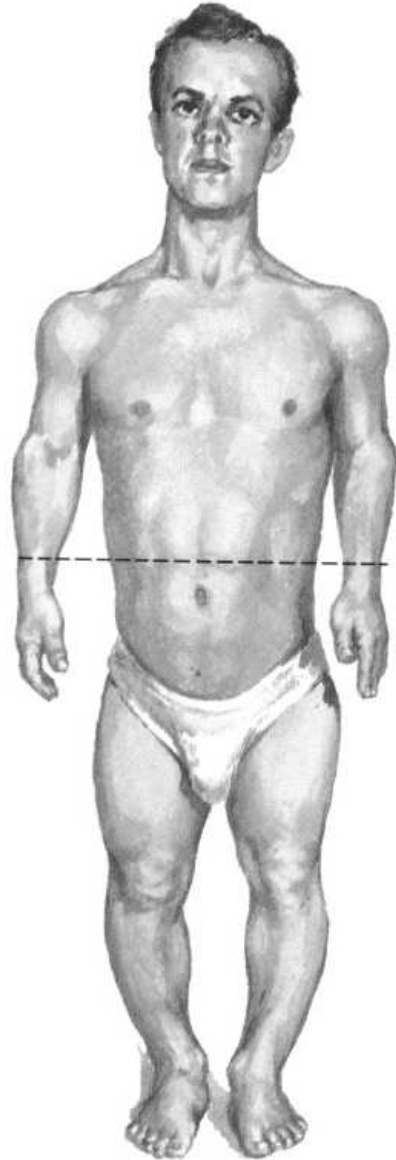
B. Chrupavčité vady

Achondroplázie

Mnohočetná chondromatóza

Mnohočetná epifyzární dysplázie

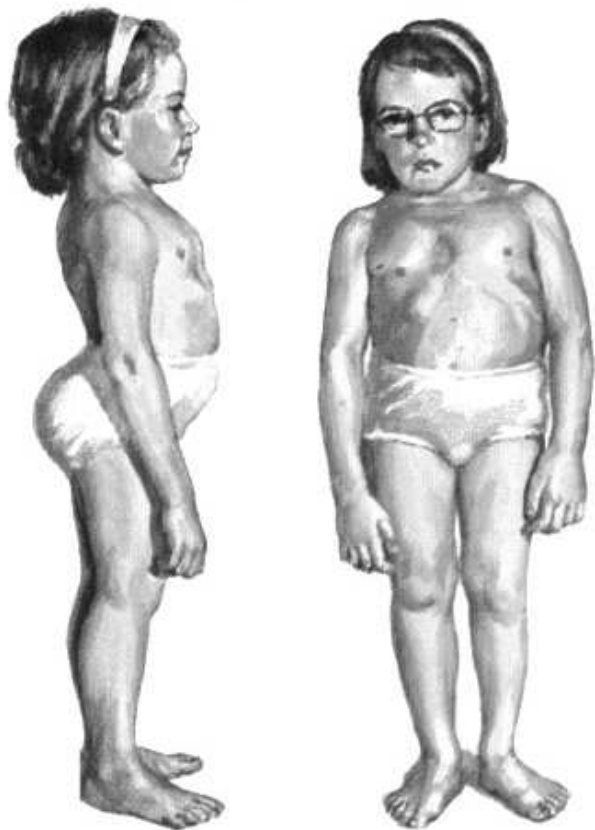
Achondroplázie



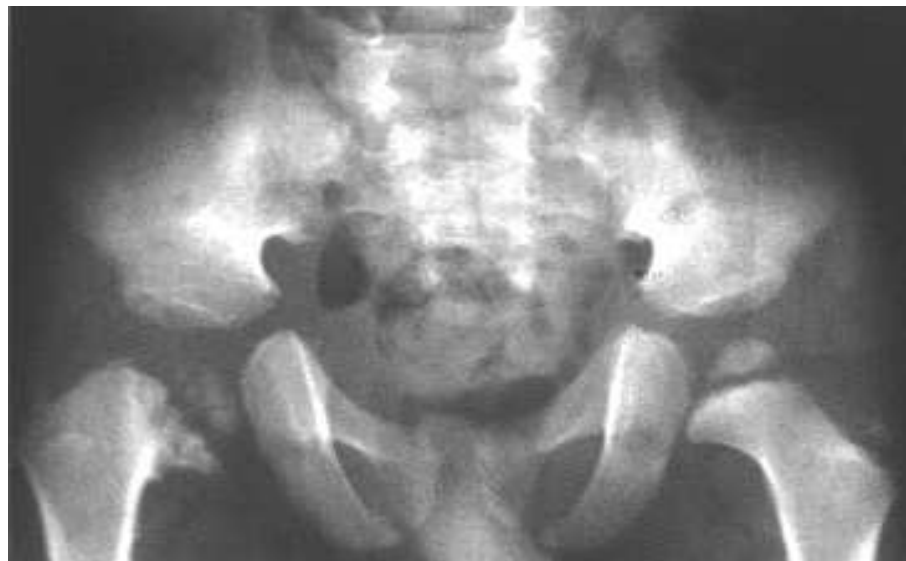Nedostatečná činnost růstových plotének
Předčasný uzávěr epifýz dlouhých kostí
Dysproporcionální trpaslík –
dlouhý trup, krátké končetiny
Duševní vývoj je normální
Svalstvo nadměrně vyvinuté

Obr. 49

Spondyloepifyzární dysplázie



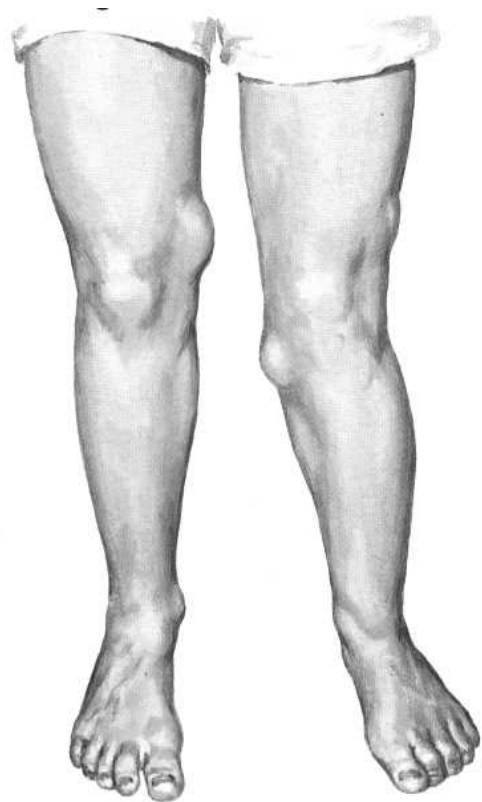
Obr. 50



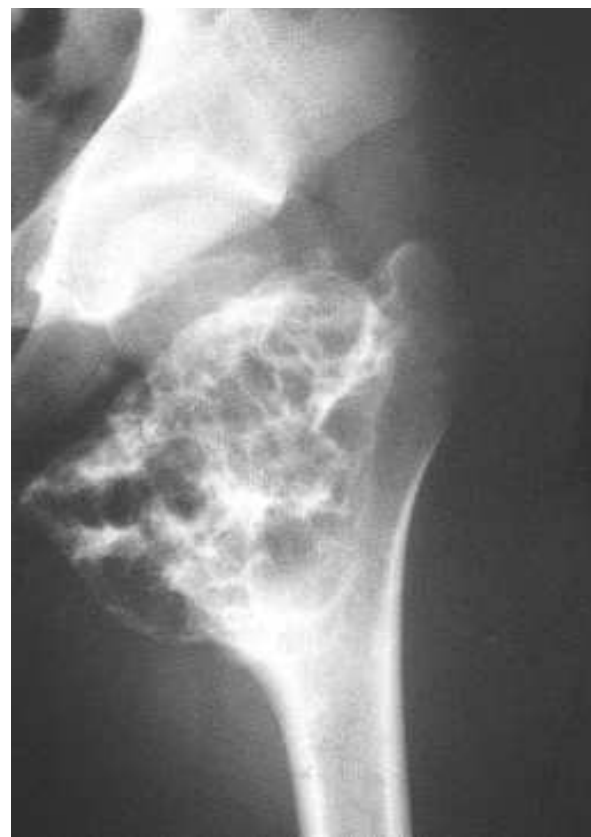Obr. 51

Porucha enchondr. osifikace epifýz
Deformace epifýz, postižení kloubů
platyspondylie

Mnohočetná osteochondromatóza



Obr. 52



Obr. 53

Tvorba mnohočetných osteochondromů

C. Mesenchymální vady

Arthrogryposis congenita

Neurofibromatosis

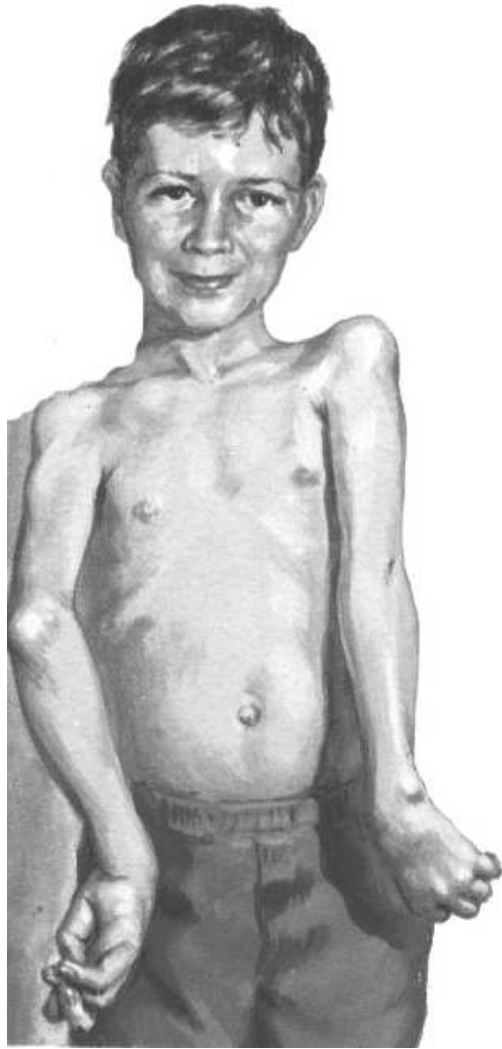
Fibrózní dysplázie

M. Ehlers-Danlos

Marfanův syndrom

Mukopolysacharidózy

Arthrogryphosis congenita



Přeměna svalů ve vazivově-
tukovou tkáň

Ztuhnutí kloubů v různém stupni

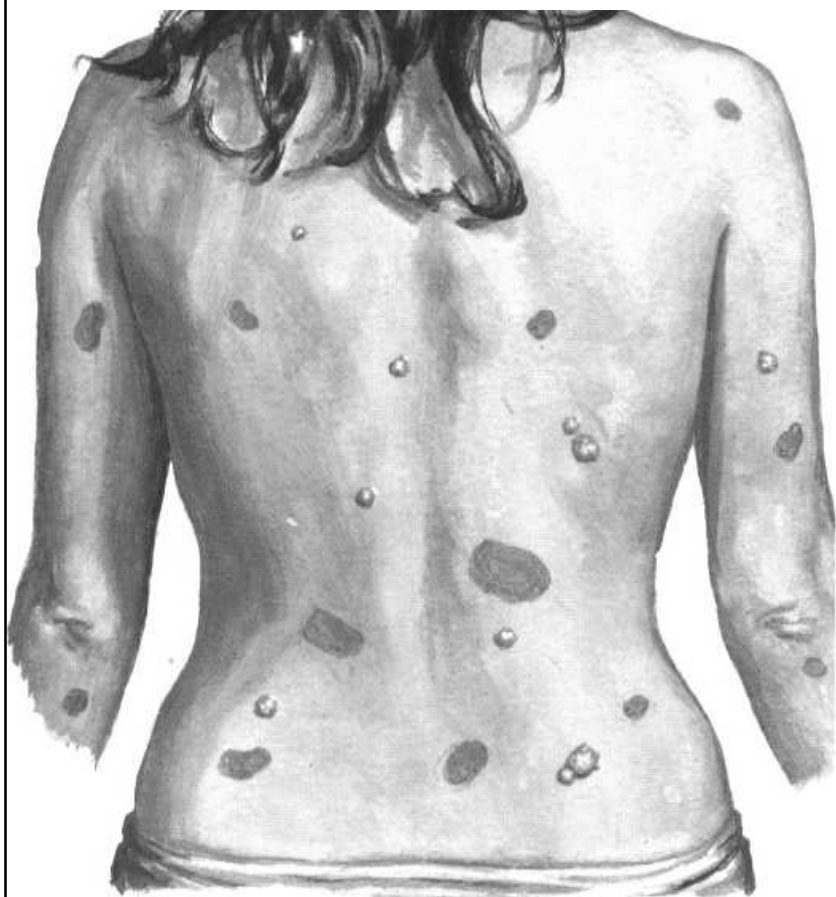
Flekční typ

Extenční typ

Intelekt je normální

Obr. 54

Neurofibromatosis



Obr. 55

Mnohočetné neurofibromy

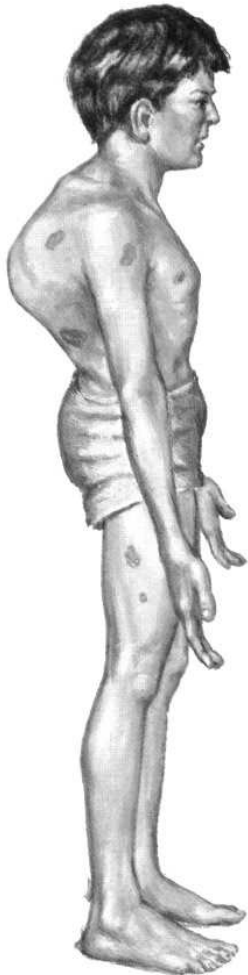Skvrny bílé kávy

Velké plošné névy

Hyperplázie

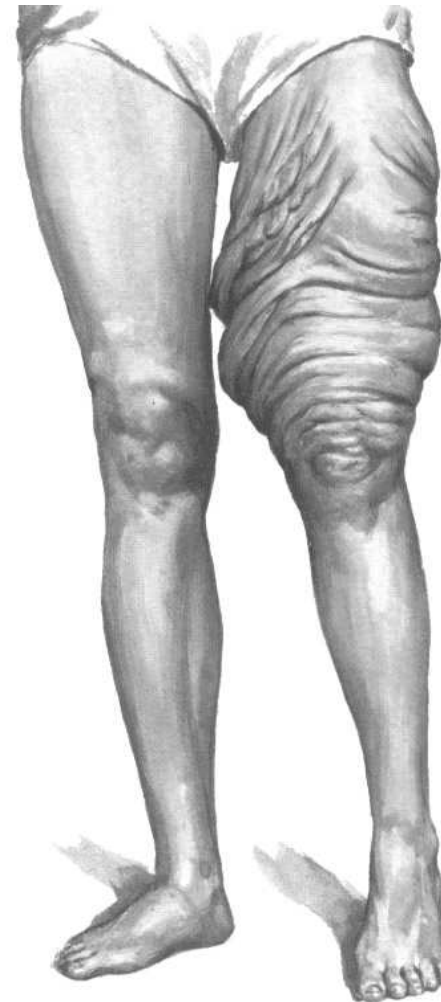Hypoplázie

Neurofibromatosis



Obr. 56

Kyfoslólióza



Obr. 57

Elefentiasis

Neurofibromatosis

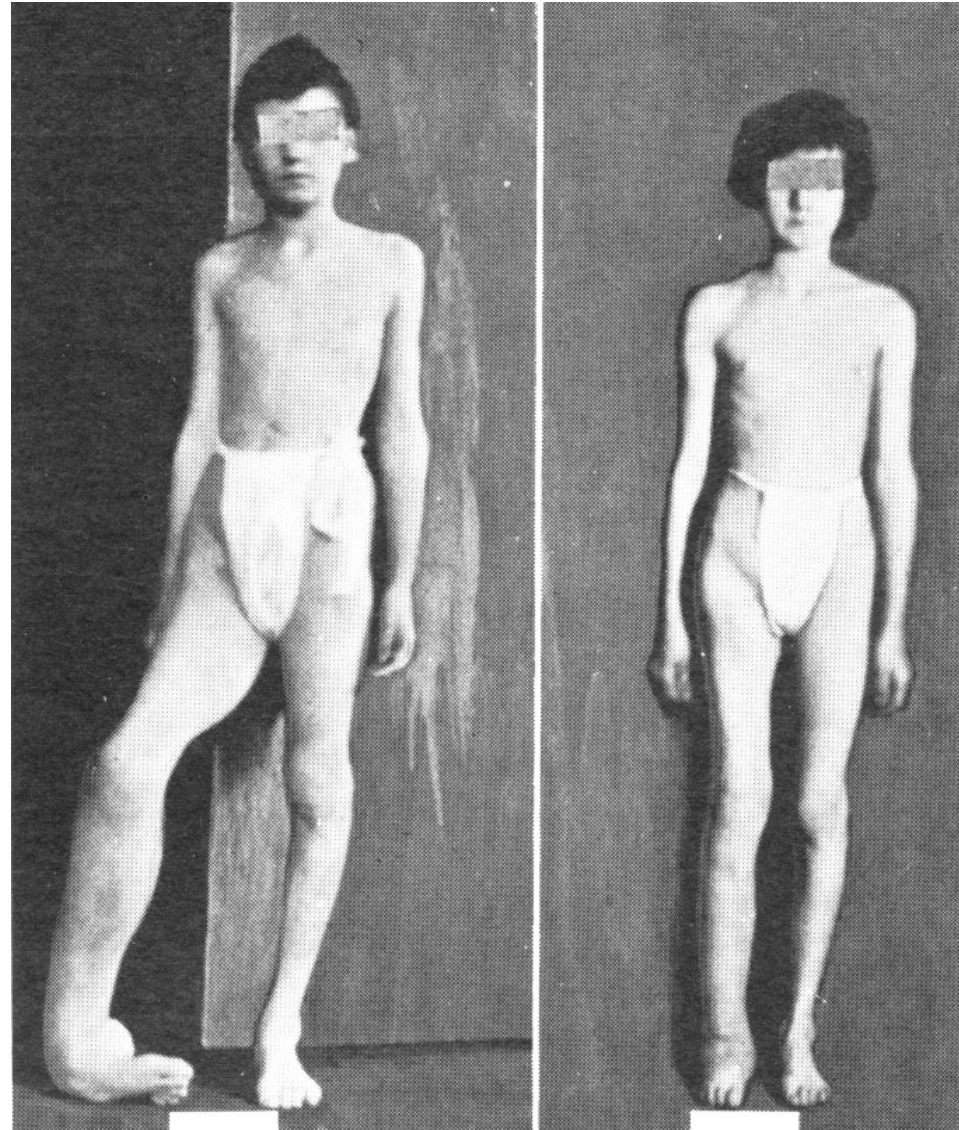
Edémy

Elefantiasis

Haemagiomy

Hyperplázie

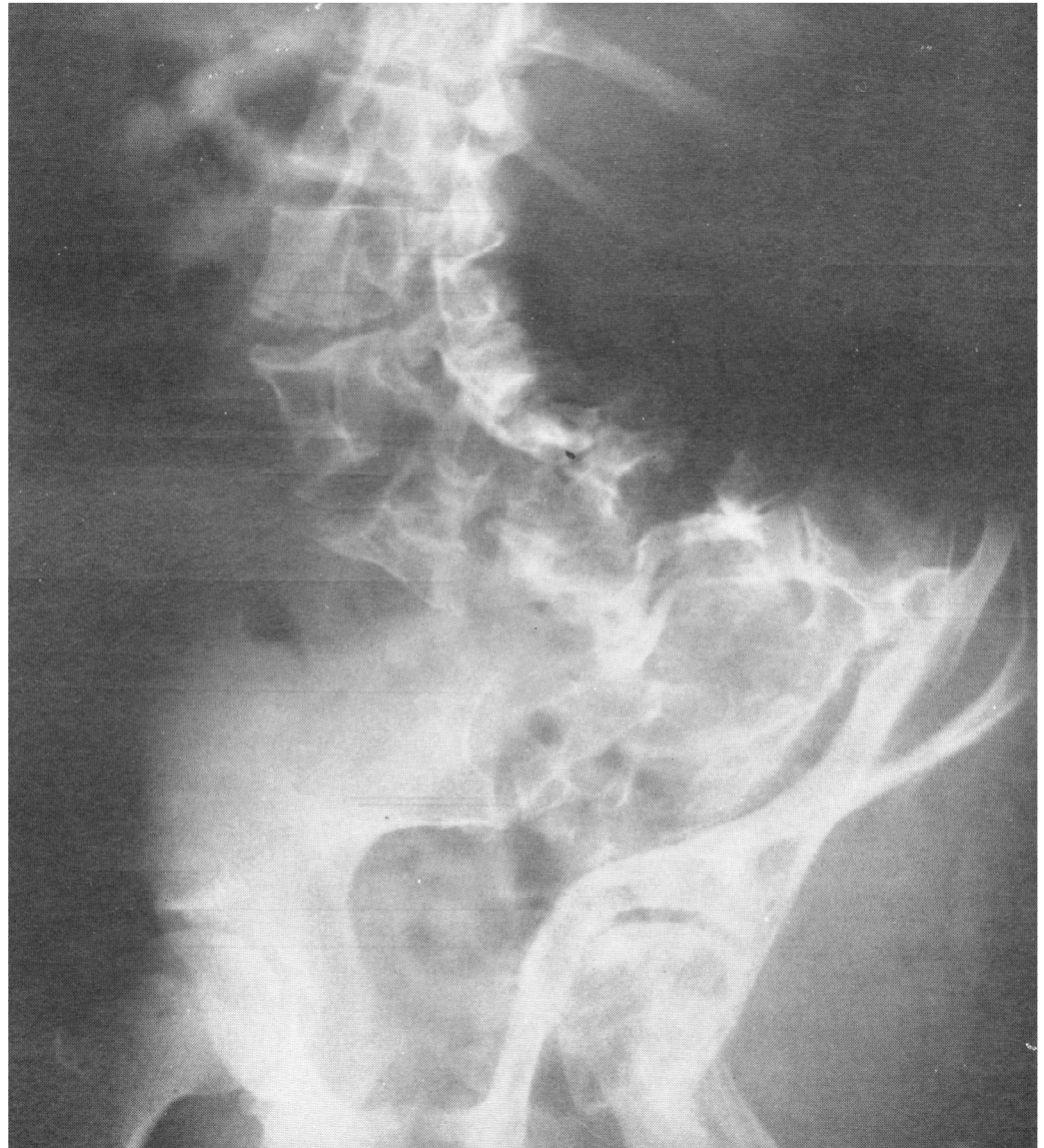
Hypoplázie



Obr. 58

Neurofibromatosis

Durální cysty v
intervertebrálních
foraminech
Skolióza
deformita pánve
a krčku femuru

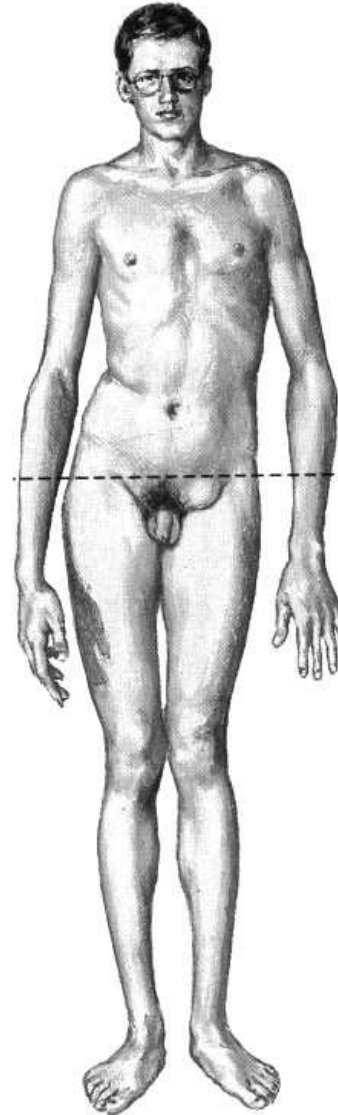


Obr. 59

Marfanův syndrom

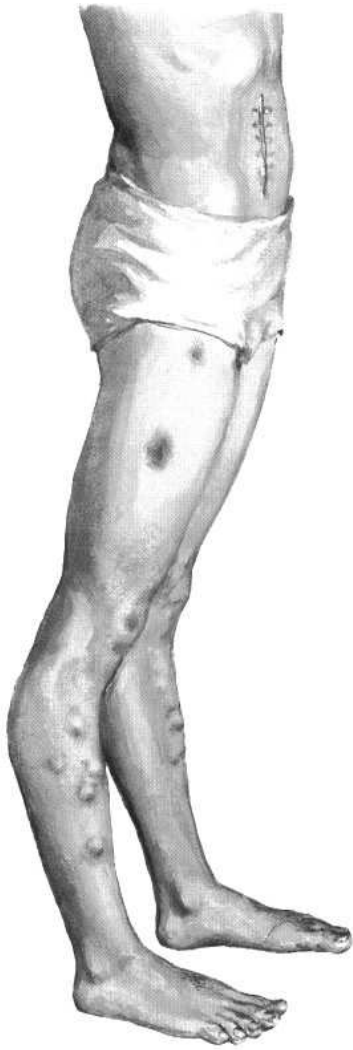Vysoký vzrůst
Dlouhé končetiny
Dlouhé a tenké prsty
Skolióza
Nálevkovitý hrudník

Aneuryzma aorty
Vrozená srdeční vada
Dystopie oční čočky
Gotické patro
Nepravidelný chrup

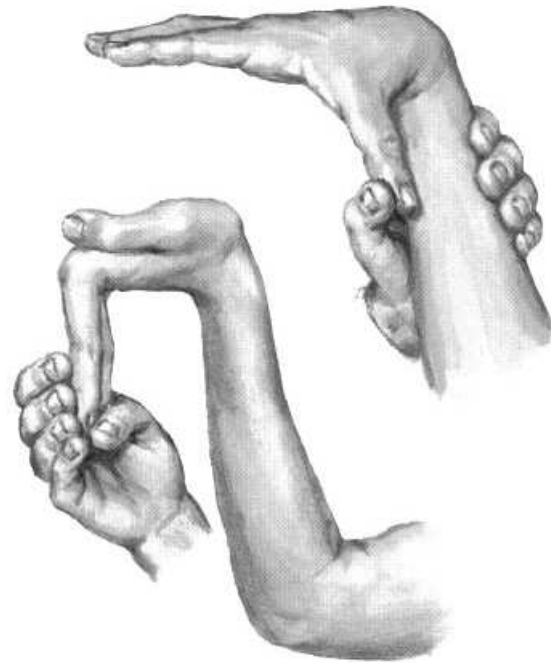


Obr. 60

Marfanův syndrom



Obr. 61



Obr. 62

Zvýšená laxita mesenchymu
Genu recurvatum

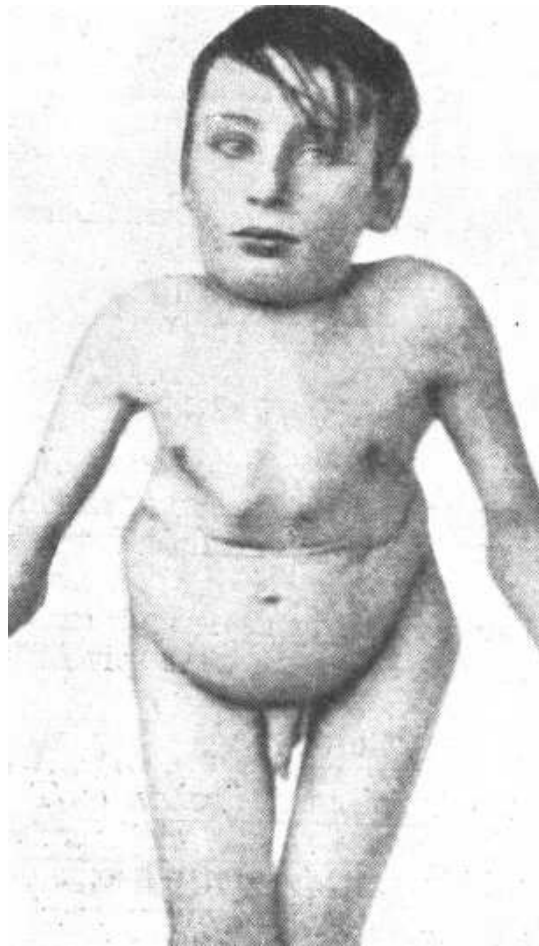
Mukopolysacharidózy

Morquio- Brailsford syndrom

Hurlerův syndrom

Hunterův syndrom

Morquio- Brailsford syndrom



Snížení obratlů hrudní páteře
Kyfóza hrudní páteře
Krátká postava
Krátký krk
Pectus carinatum
Porucha kyčelních kloubů
Děti slabé

Obr. 63

Vývojová dysplázie kyčelního kloubu

Vzniká perinatálně a postnatálně

Zevní vlivy hrají velkou roli

Častá je u bělochů

Poměr dívky:chlapci = 6:1

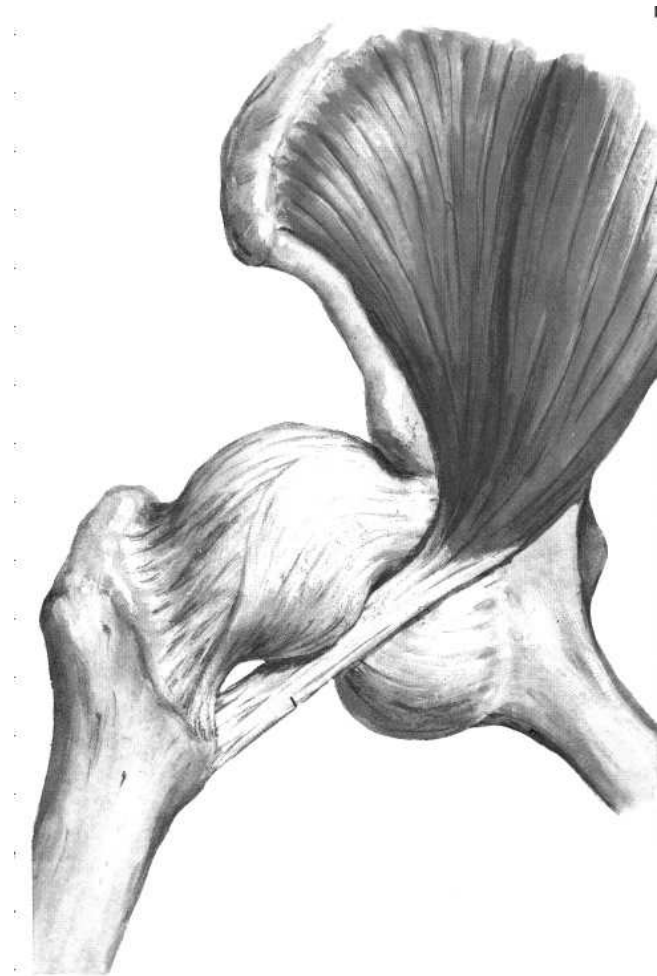
Geny pro dysplázi acetabula

Geny pro laxitu kl.pouzdra

Hormonálně podmíněná

Zvýšená laxita - sekrece relaxinu

Porod koncem pánevním

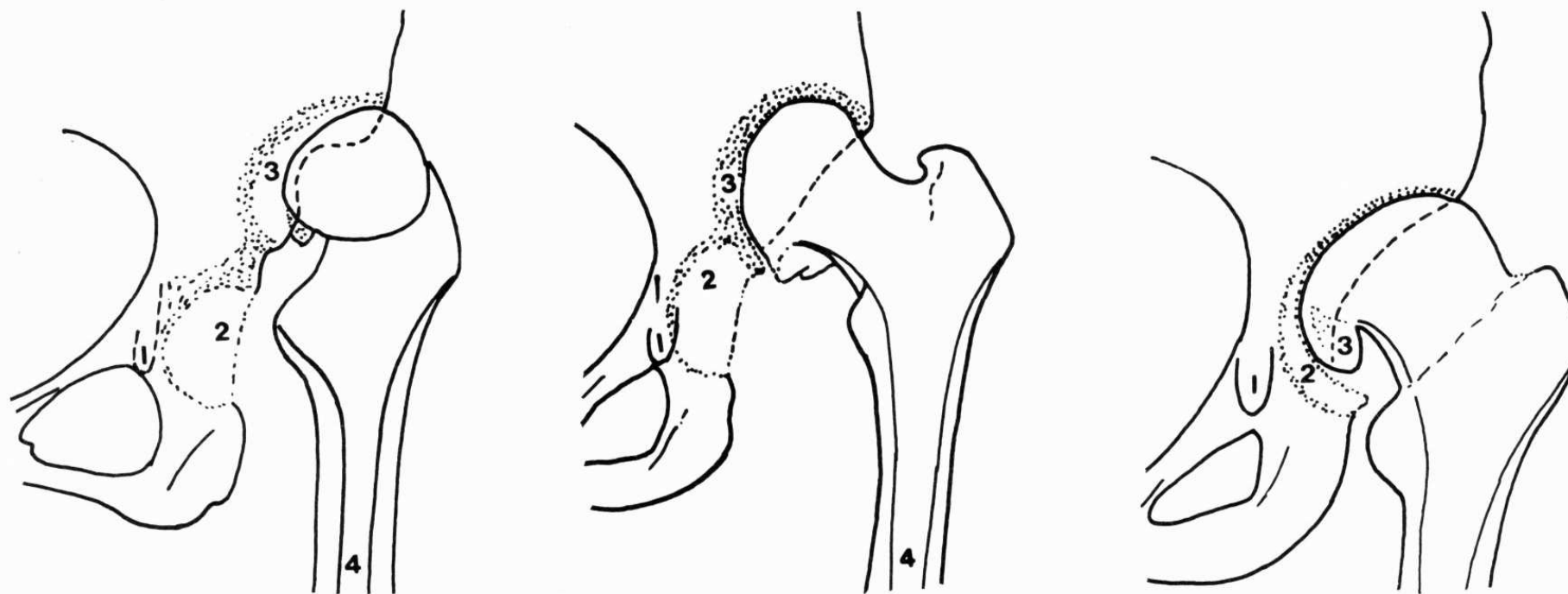


Obr. 64

Vývojová dysplázie kyčle

1. Dysplázie - strmá kostní stříška
opožděná osifikace jádérka
není decentrace
2. Subluxace - hlavice je subluxována zevně a dozadu
3. Luxace – hlavička femuru je zcela mimo jamku

Vývojová dysplázie kyčle



Obr. 65

Luxace

Subluxace

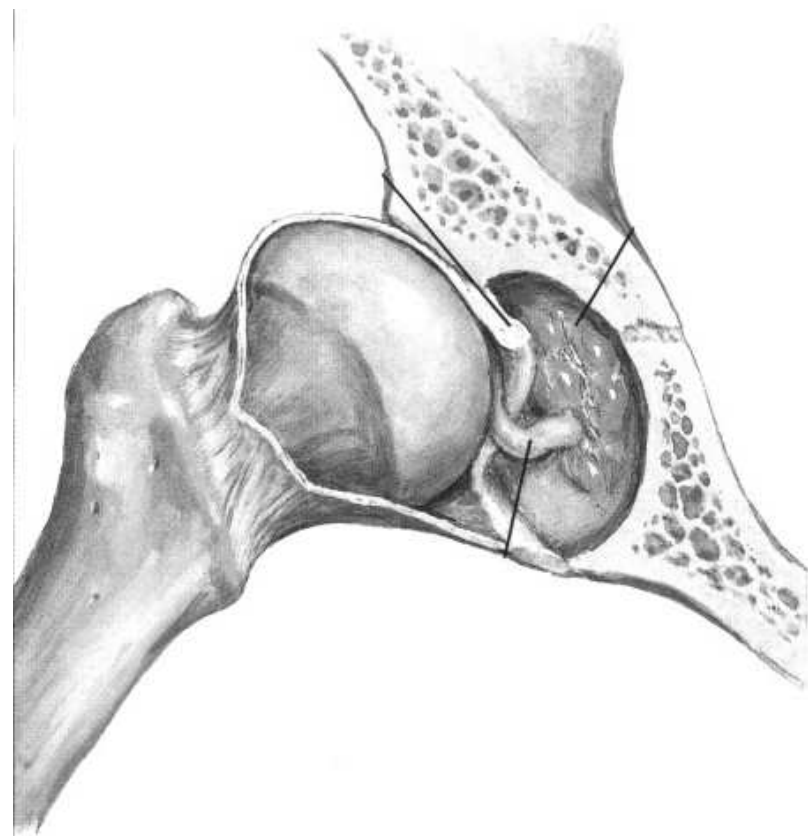
Dysplázie

Luxace - hlavička femuru je zcela mimo jamku

Luxatio marginalis

Luxatio supracotyloidea

Luxatio iliaca



Obr. 66

Příznaky u novorozence a kojence - jisté

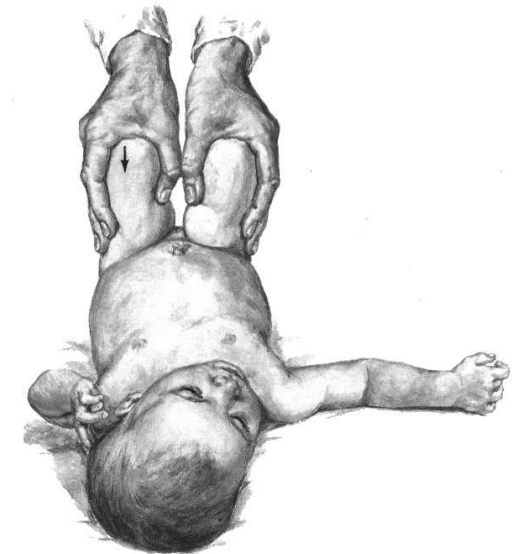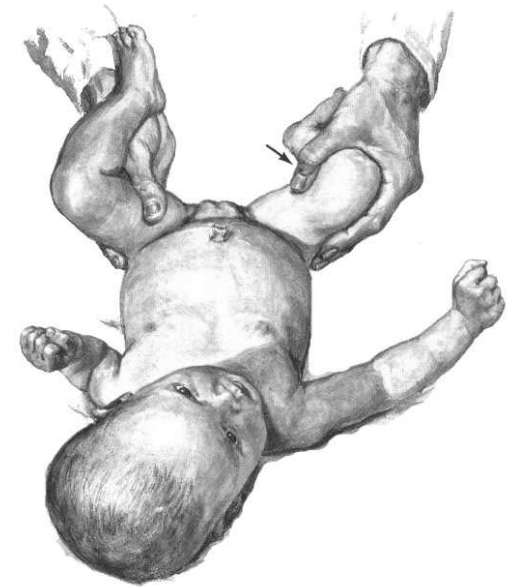
Ortolaniho abdukční test (repoziční)

Dislokační testy:

- Palménův test
- le Damanyho test
- Barlowův test

Vysoké postavení velkého trochanteru

Hlavička femuru hmatná pod abduktory nebo v inquině



Obr. 67

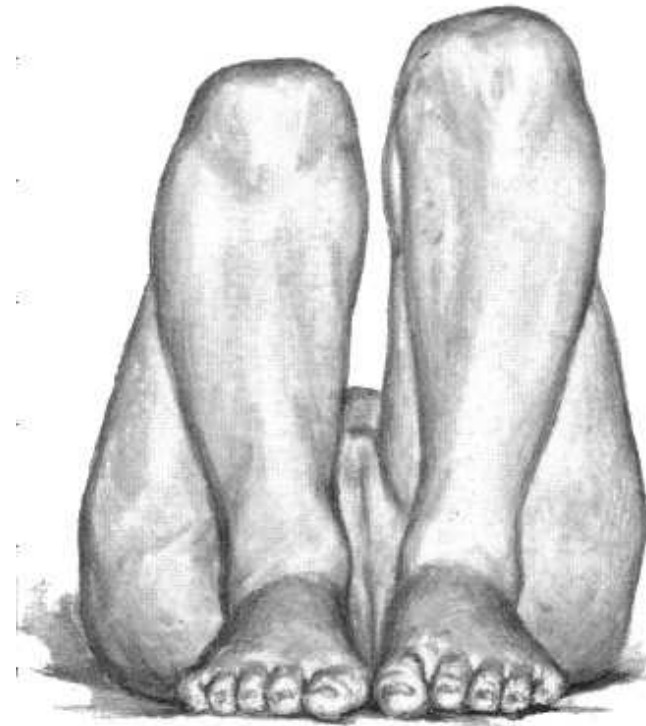
Příznaky u novorozence a kojence - vzbuzující podezření

Relativní zkrácení končetiny

Omezení abdukce

Příznak úhelnice:

při vnitřní rotaci lze flektované
koleno položit na podložku



Obr. 68

Příznaky u novorozence a kojence - upozorňující

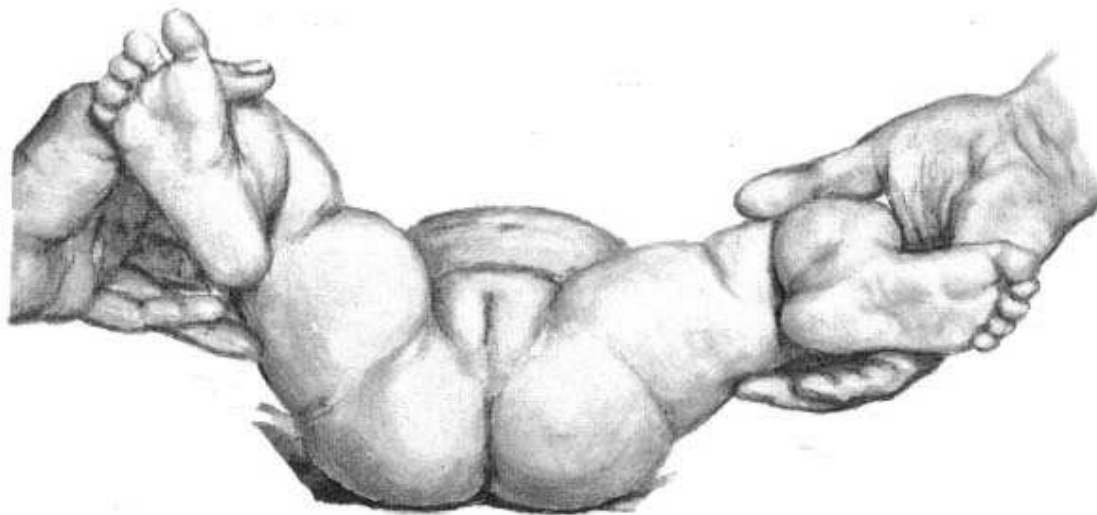
Asymetrie kožních rýh a zářezů

Asymetrie inkuinálních rýh

Asymetrie gluteofemorálních rýh

Končetina v zevní rotaci abdukci

Zvýšené napětí adduktorů



Obr. 69

Omezení abdukce

Příznaky u dětí, které chodí

Napadání a kulhání

Zkrácení končetiny

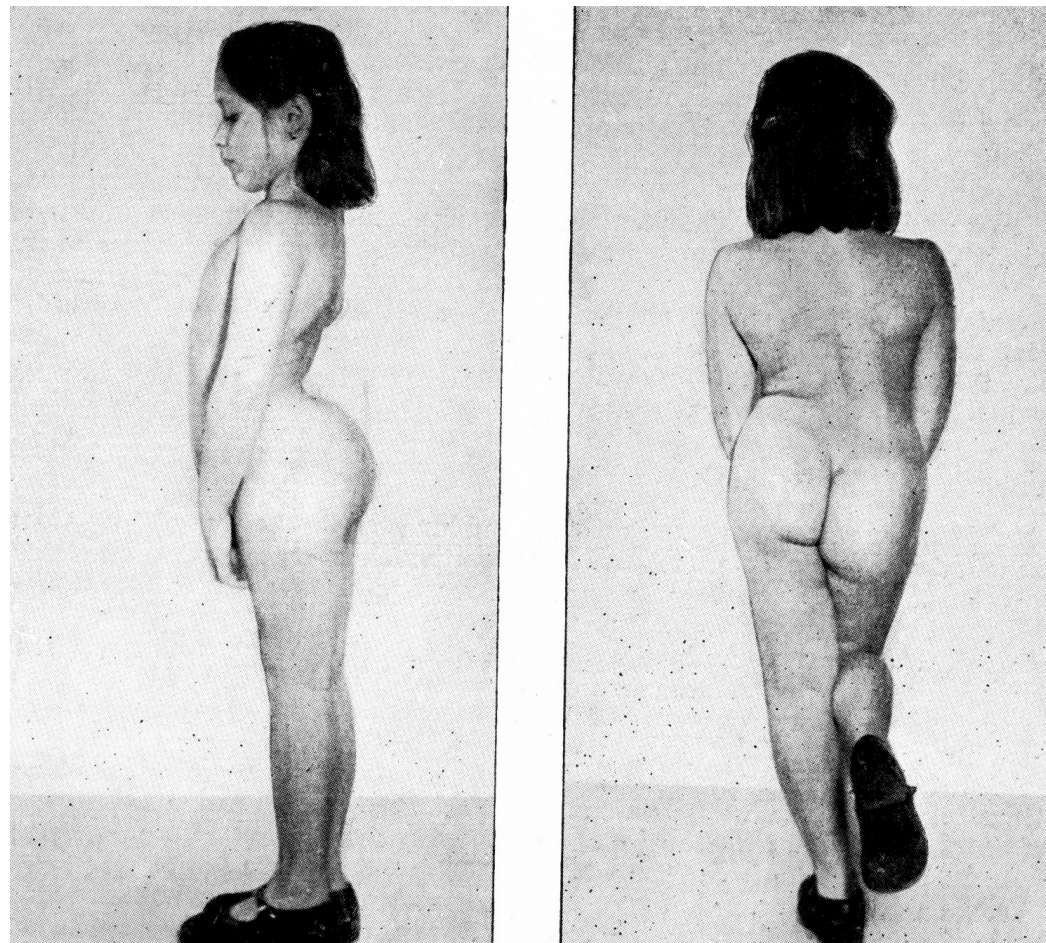
Trendelenburgův příznak

Vysunutí gluteální krajiny
zevně

Bederní hyperlordóza

Kolébavá kachní chůze

u oboustranné luxace



Obr. 70 Trendeleburgův příznak

Ultrasonografické vyšetření

Klasifikace dle Grafa

I a

I b

II a

II b

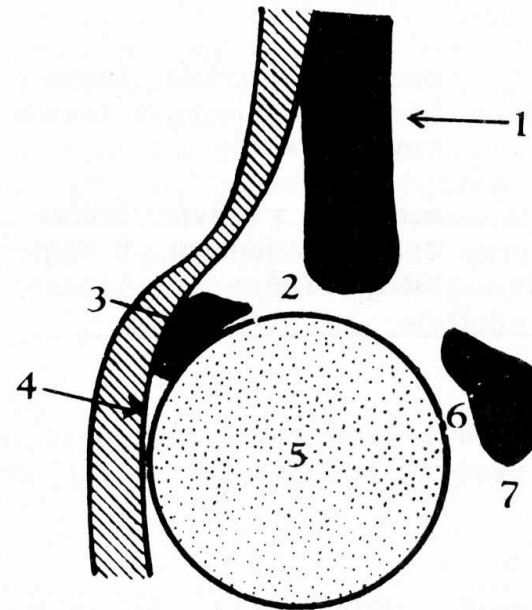
II c

II d

III a

III b

IV



Obr. 71

1- lopata kosti kyčelní

2- chrupavka zevního okraje acetabula

3- labrum acetabulare

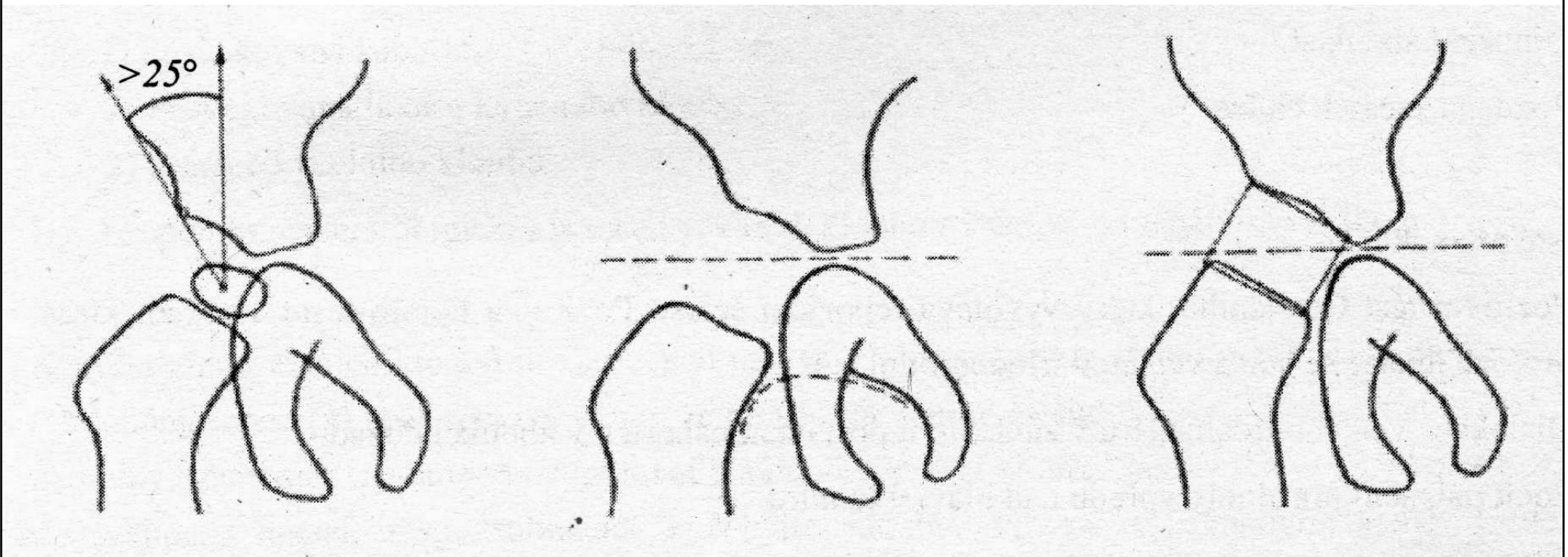
4- kloubní pouzdro

5- hlavice femuru

6- kostěná strážka

7- dolní okraj kyčelní kosti

RTG vyšetření



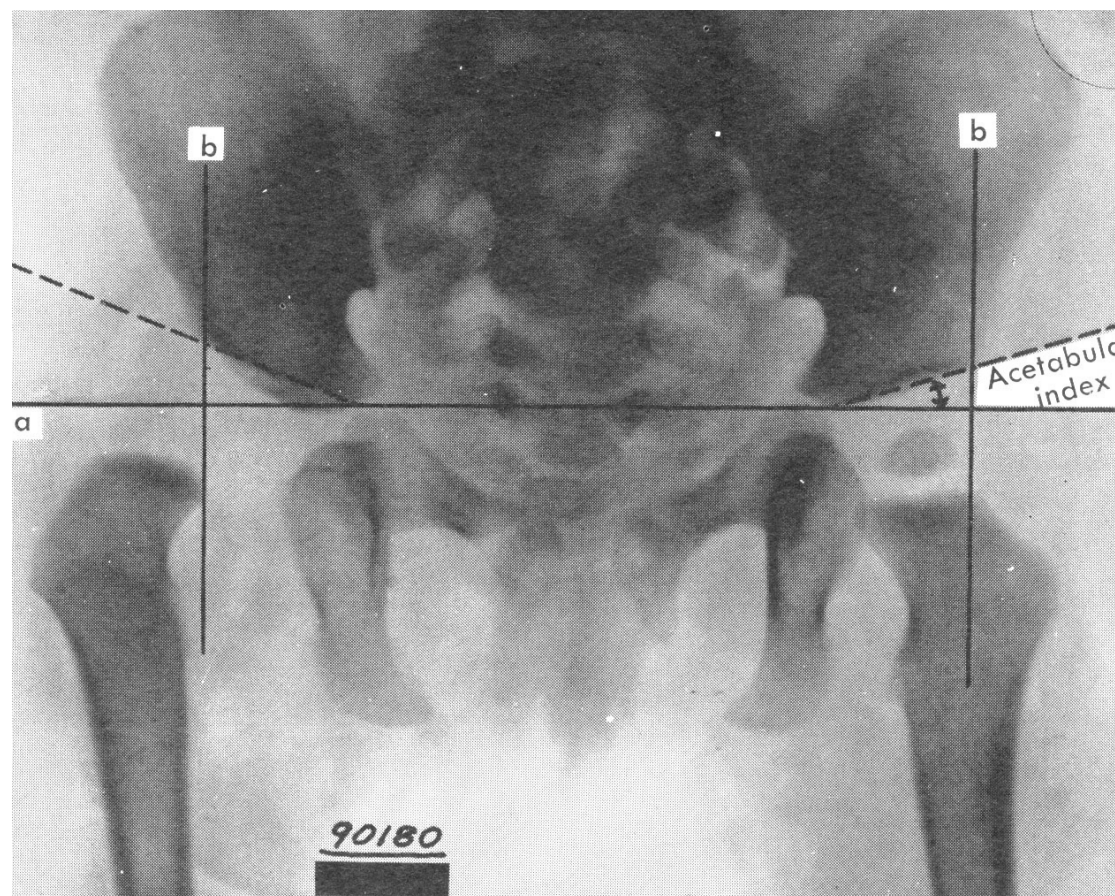
Obr. 72

Wibergův úhel

Shentonova linie

Kopitzův paralelogram

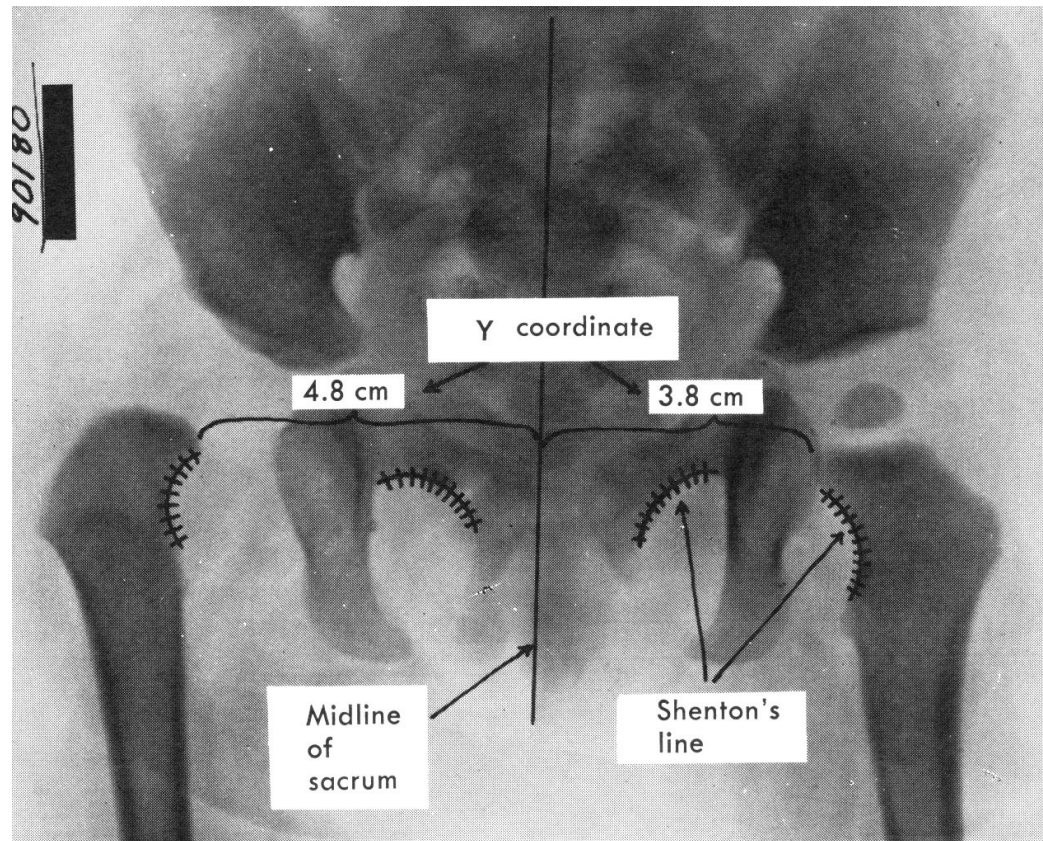
RTG vyšetření



Obr. 73

Luxace kyčelního kloubu vpravo
Chybí osifikace proximální epifýzy femuru

RTG vyšetření



Obr. 74

Luxace pravého kyčelního kloubu:

Femur je posunut proximálně a laterálně

Je porušena Shentovova linie

Chybí osifikace proximální epifýzy femuru

Konzervativní léčba

Spontánní repozice:

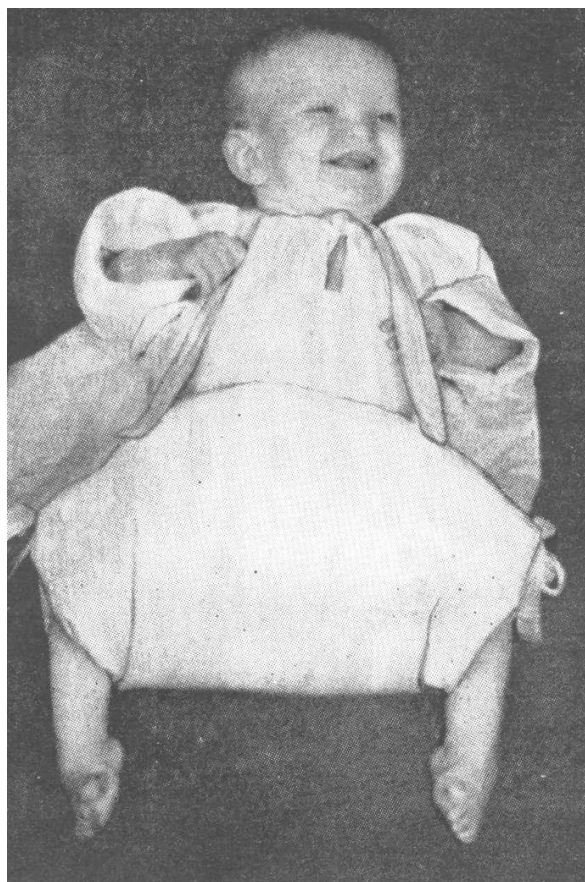- abdukční balení
- Frejkova peřinka
- Pavlíkovy třmeny

pak event. naložení abdukčního aparátu

Over head traction

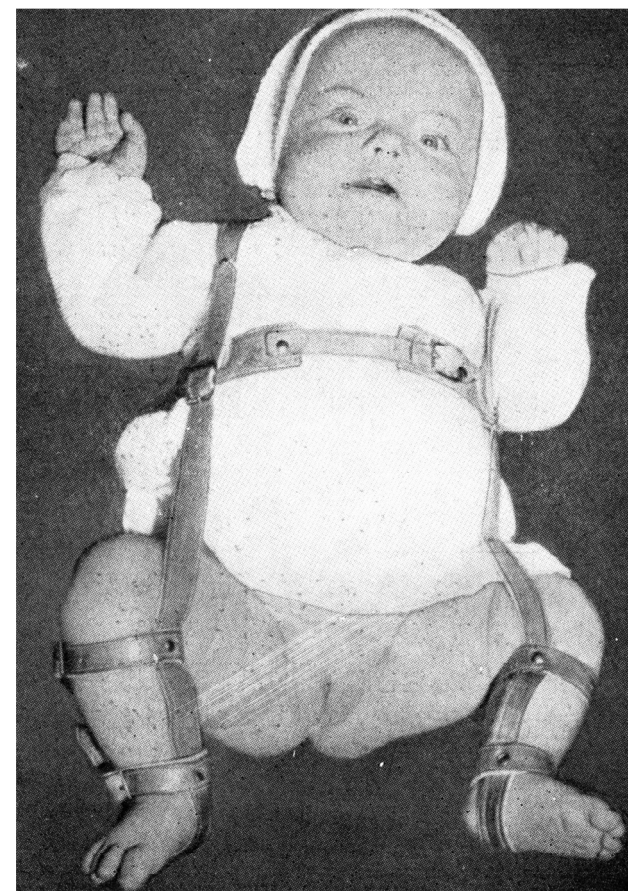
pak sádrová spika

Konzervativní léčba - princip funkční léčby



Obr. 75

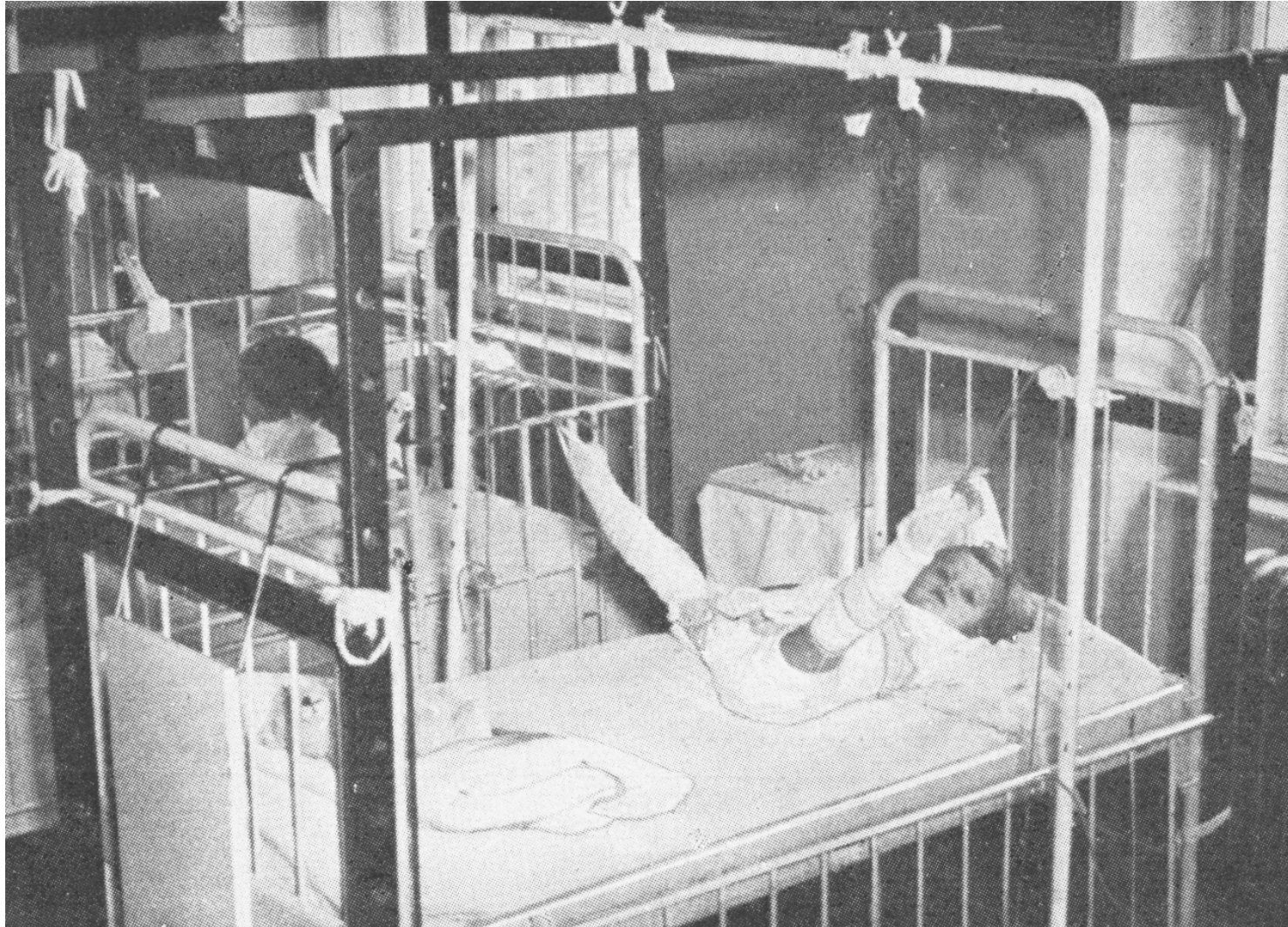
Frejkova peřinka



Obr. 76

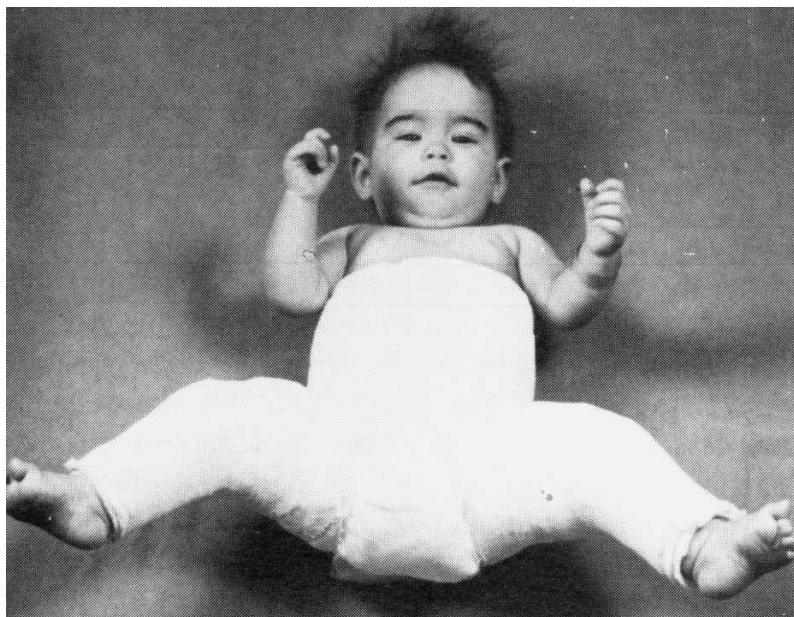
Pavlíkovy třmeny

Over head traction




Obr. 77

Kyčelní spika



Obr. 78

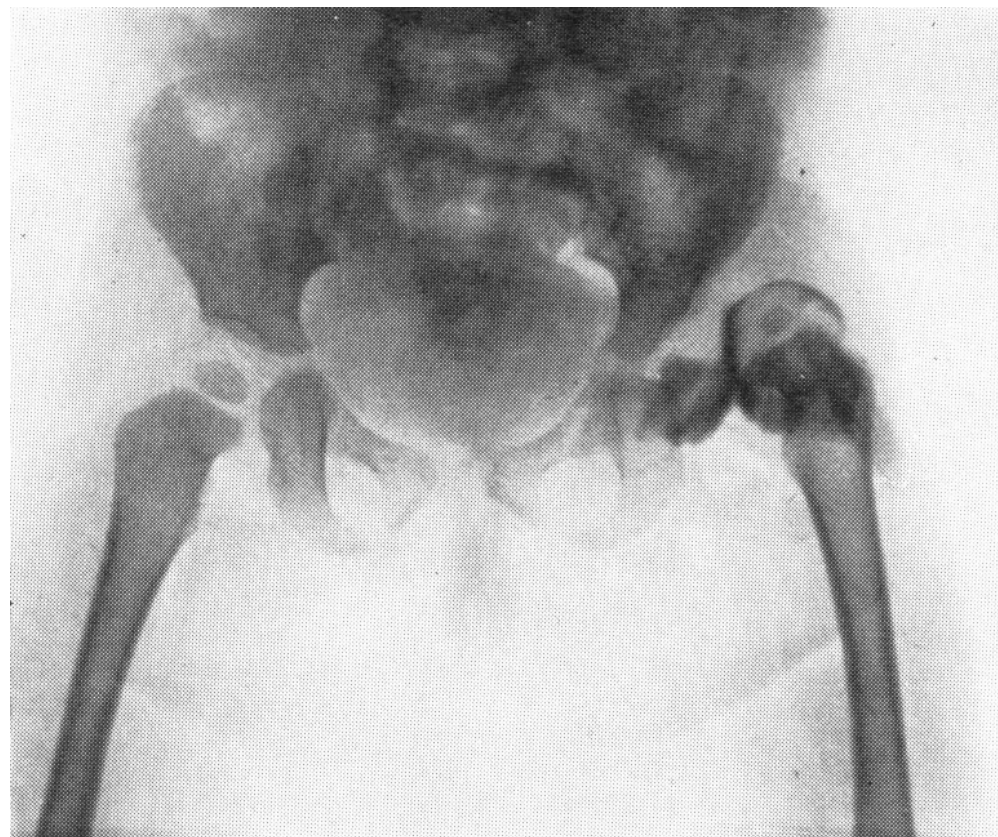Abdukční aparát



Obr. 79

Pokud nedojde k repozici, děláme artrografii
nebo MRI vyšetření

Levá kyčel:
Invertovaný limbus
Konstrikce pouzdra
tvaru přesýpacích
hodin

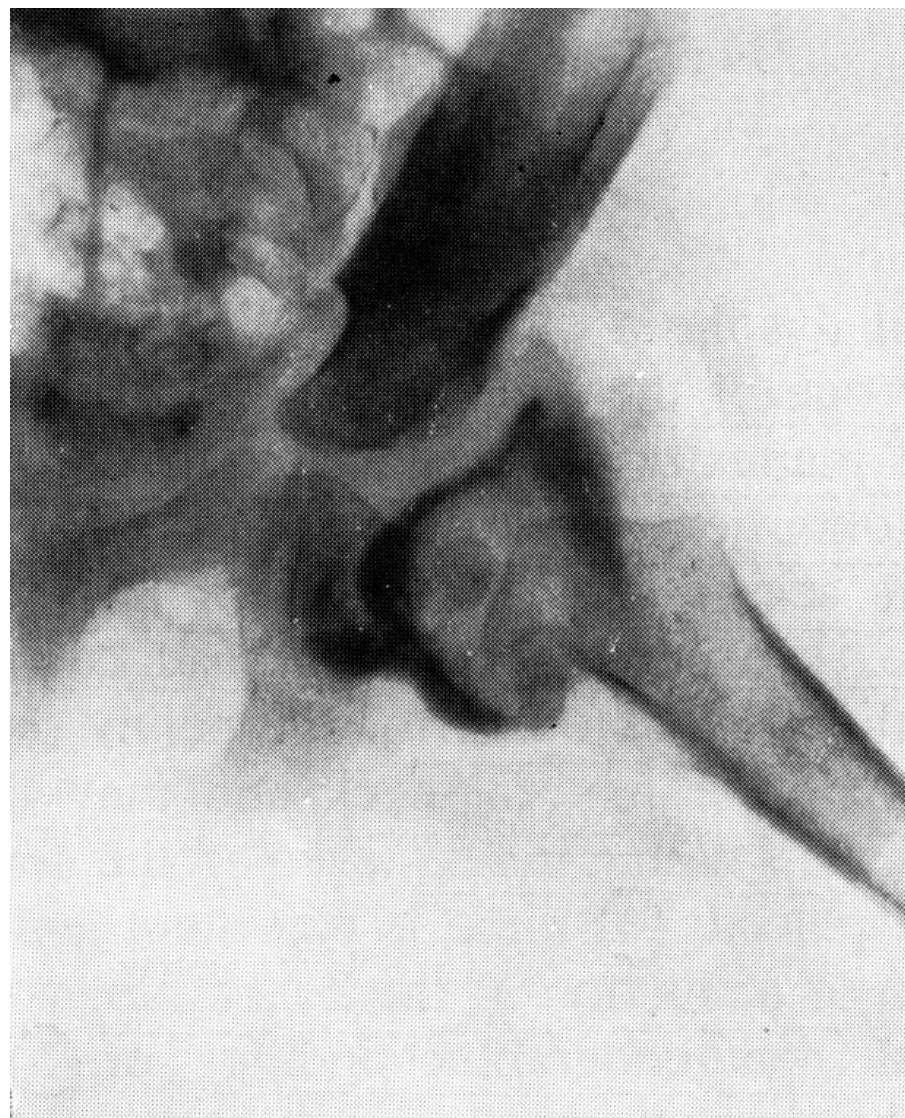


Obr. 80

Artrografie

Velký invertovaný
limbus

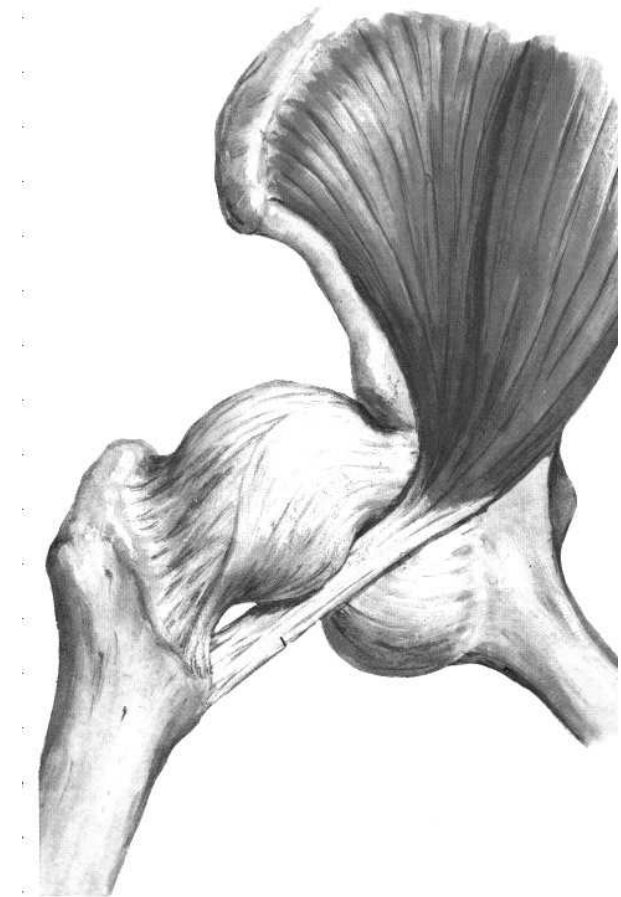
dichotomická
hlavice femuru



Obr. 81

Repoziční překážka

1. Invertovaný limbus
2. Kl. pouzdro tvaru přesýpacích hodin
3. Hypertrofické lig. capitis femoris
4. Šlacha m. ileopsoas
5. Velká anteverze krčku femuru



Obr. 82 Šlacha m. iliopsoas bránící repozici

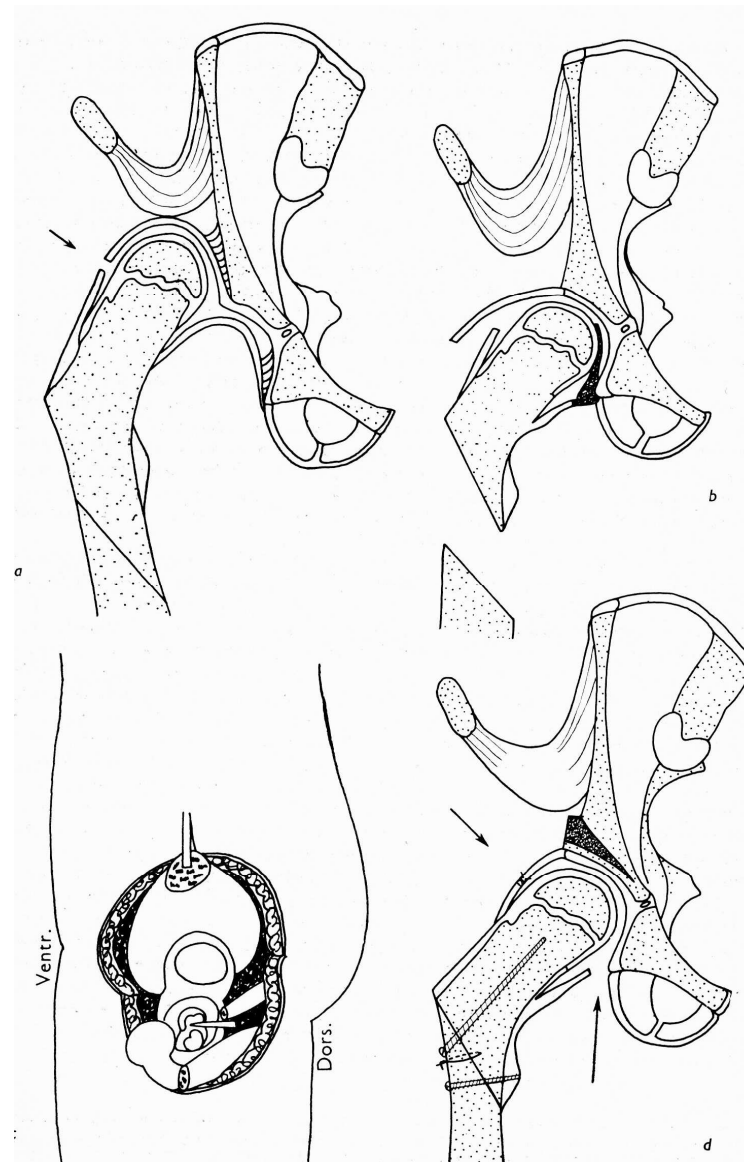
Operační léčba

Otevřená repozice

Odstranění repoziční překážky

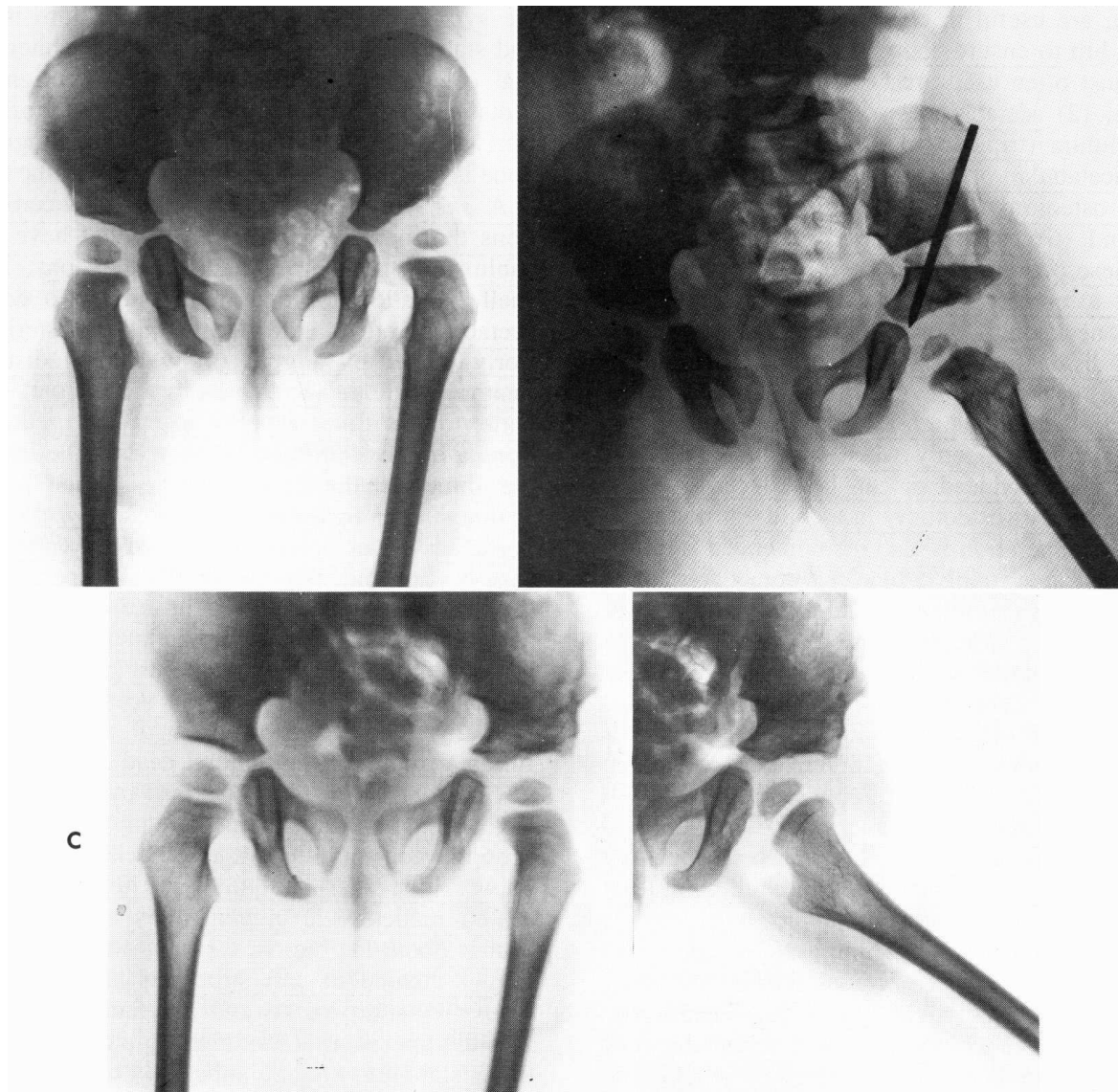
Osteotomie pánve-
Salter, Dega, Pemberton

Úprava kolodiafyzární úhlu
a antevertze (osteotomie)



Obr. 83 Otevřená repozice podle
Zahradníčka

Osteotomie pánve sec. Salter



Obe. 84

Operační léčba

Plastika stříšky- acetabuloplastika

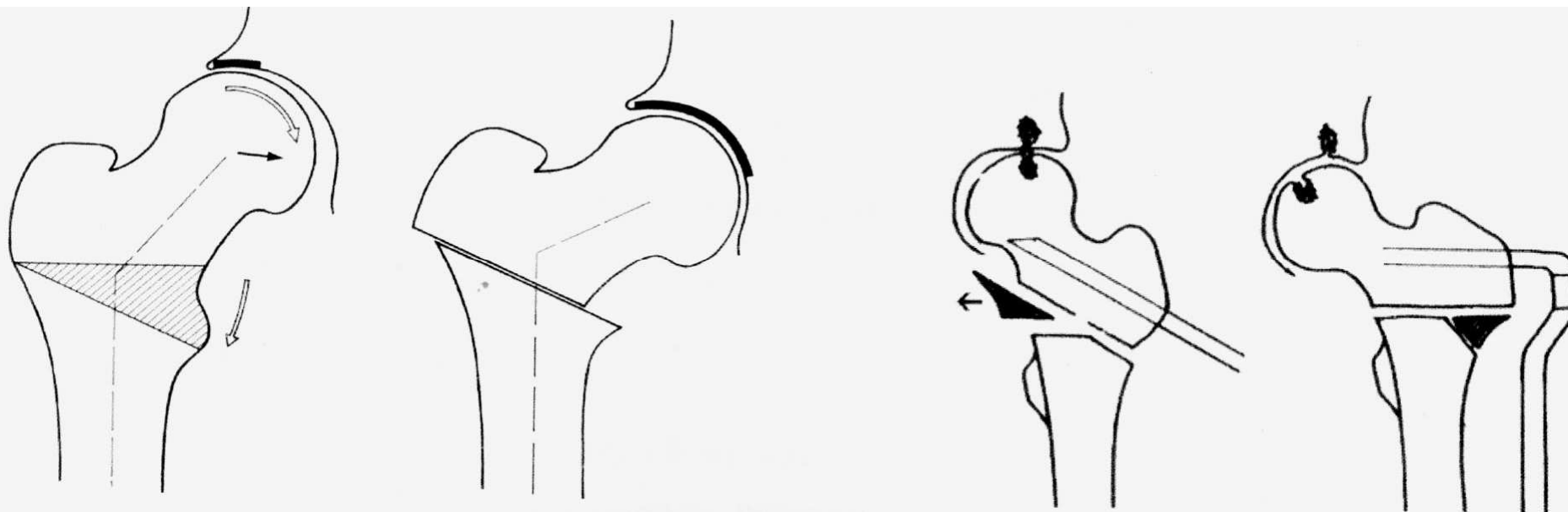
Osteotomie pánve:

Steel, Sutherland, Eppright, Chiari

Osteotomie femuru :

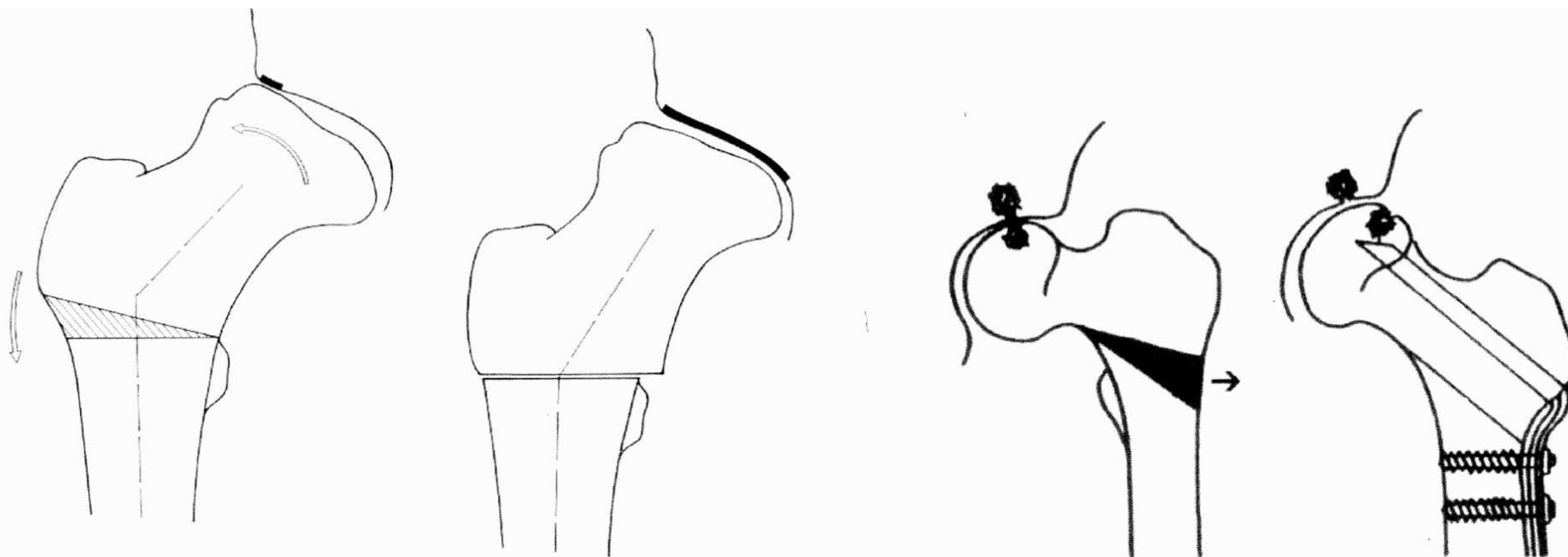
- varizační
- valgizační
- zkracovací
- derotační

Varizační osteotomie



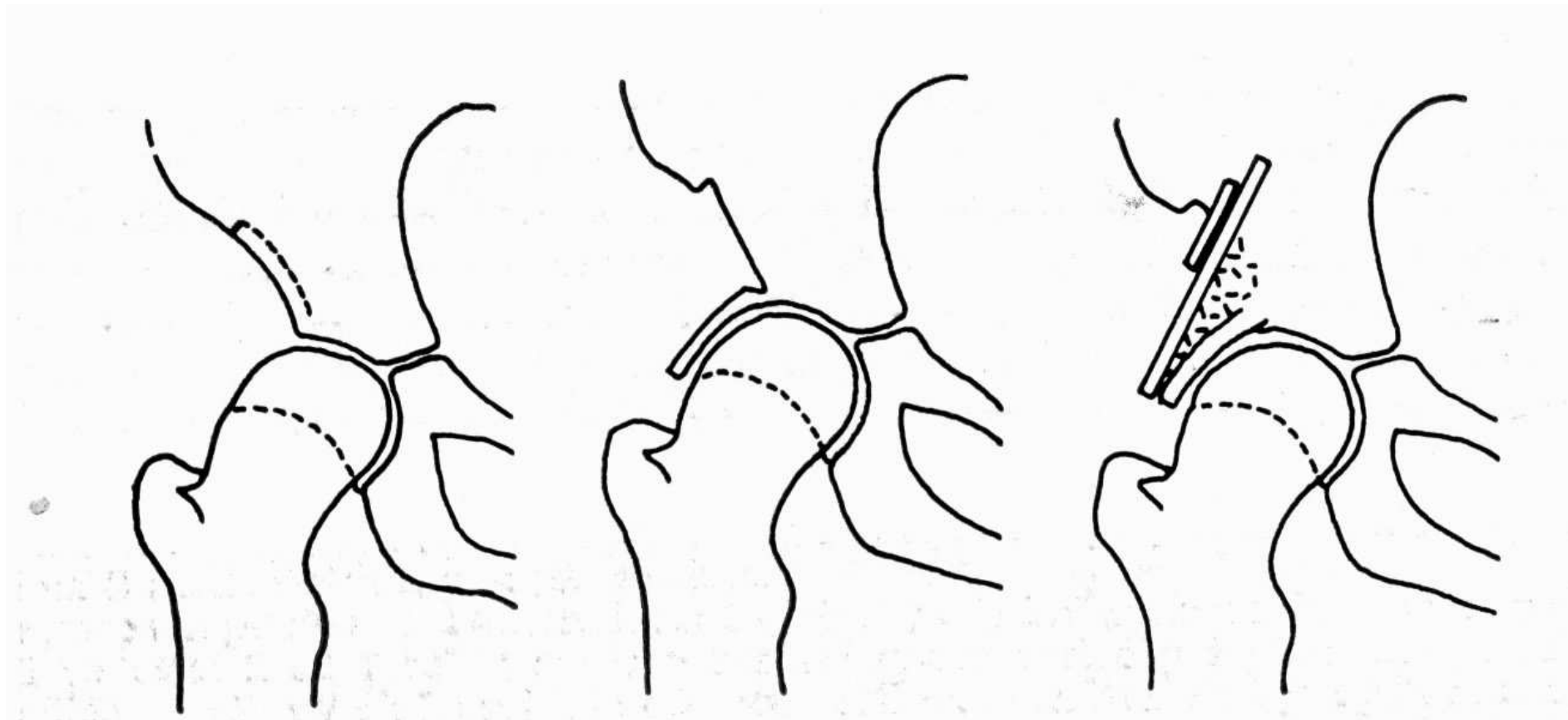
Obr. 85

Valgizační osteotomie



Obr. 86


Plastika strážky



Obr. 87

Osteotomie pánve

Sutherland



Steel

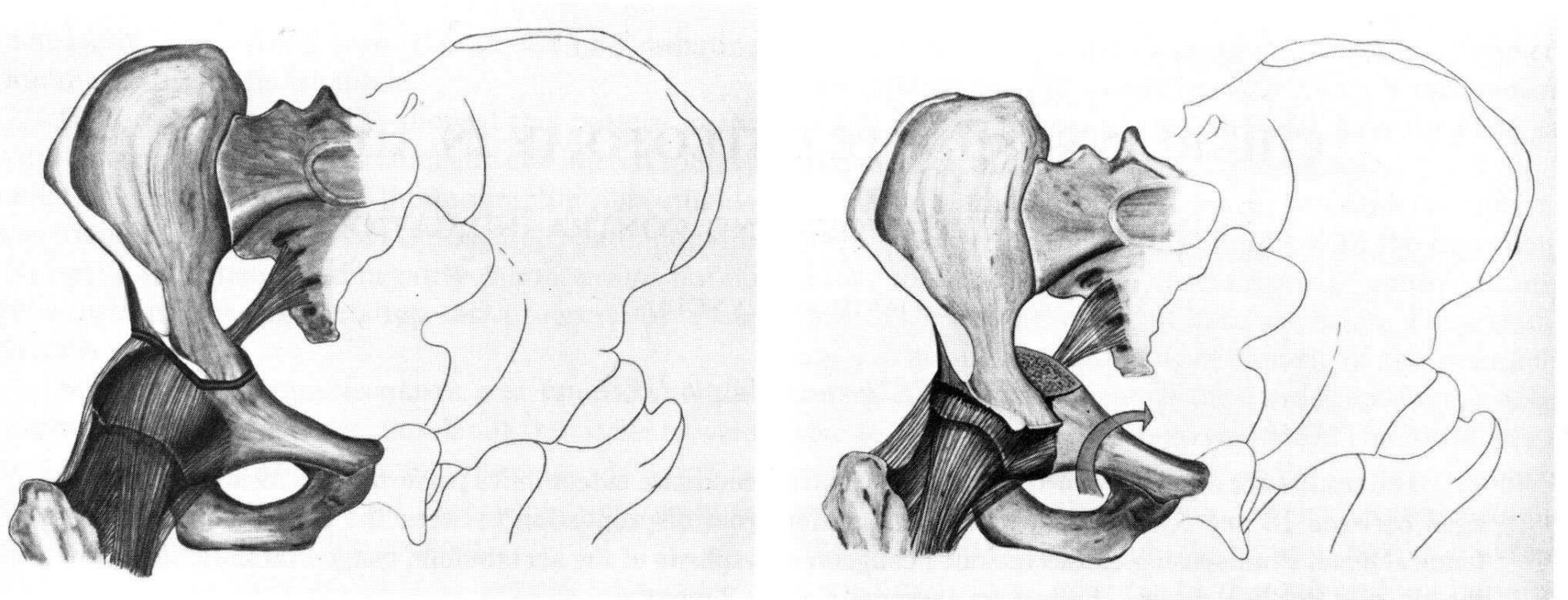


Eppright



Obr. 88

Osteotomie pánve sec. Chiari



Obr. 89

Následky VDK v dospělosti

Předčasný rozvoj artrózy kyčle

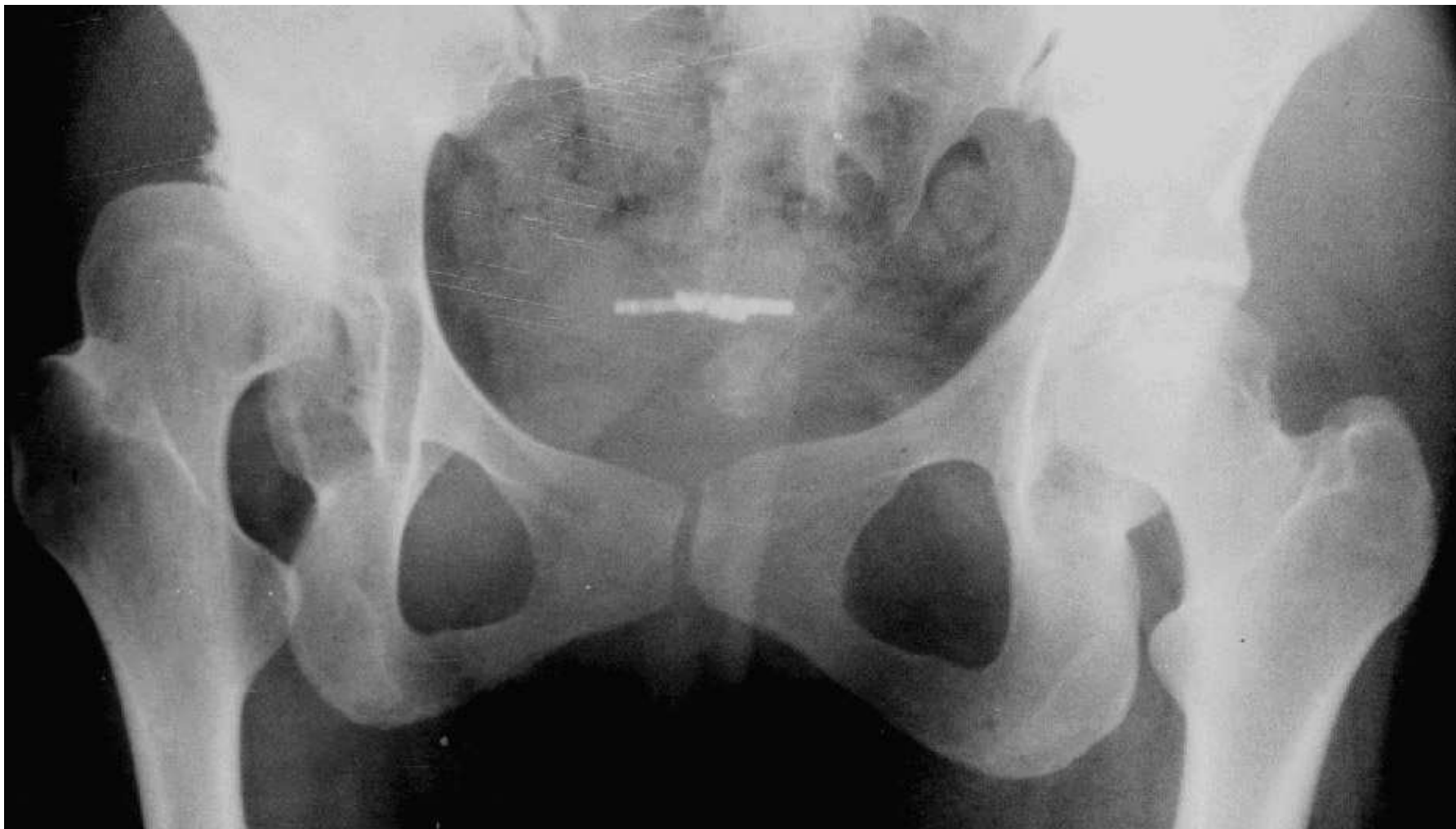Bolesti, omezení pohybu

Kulhání

Snížení životního komfortu

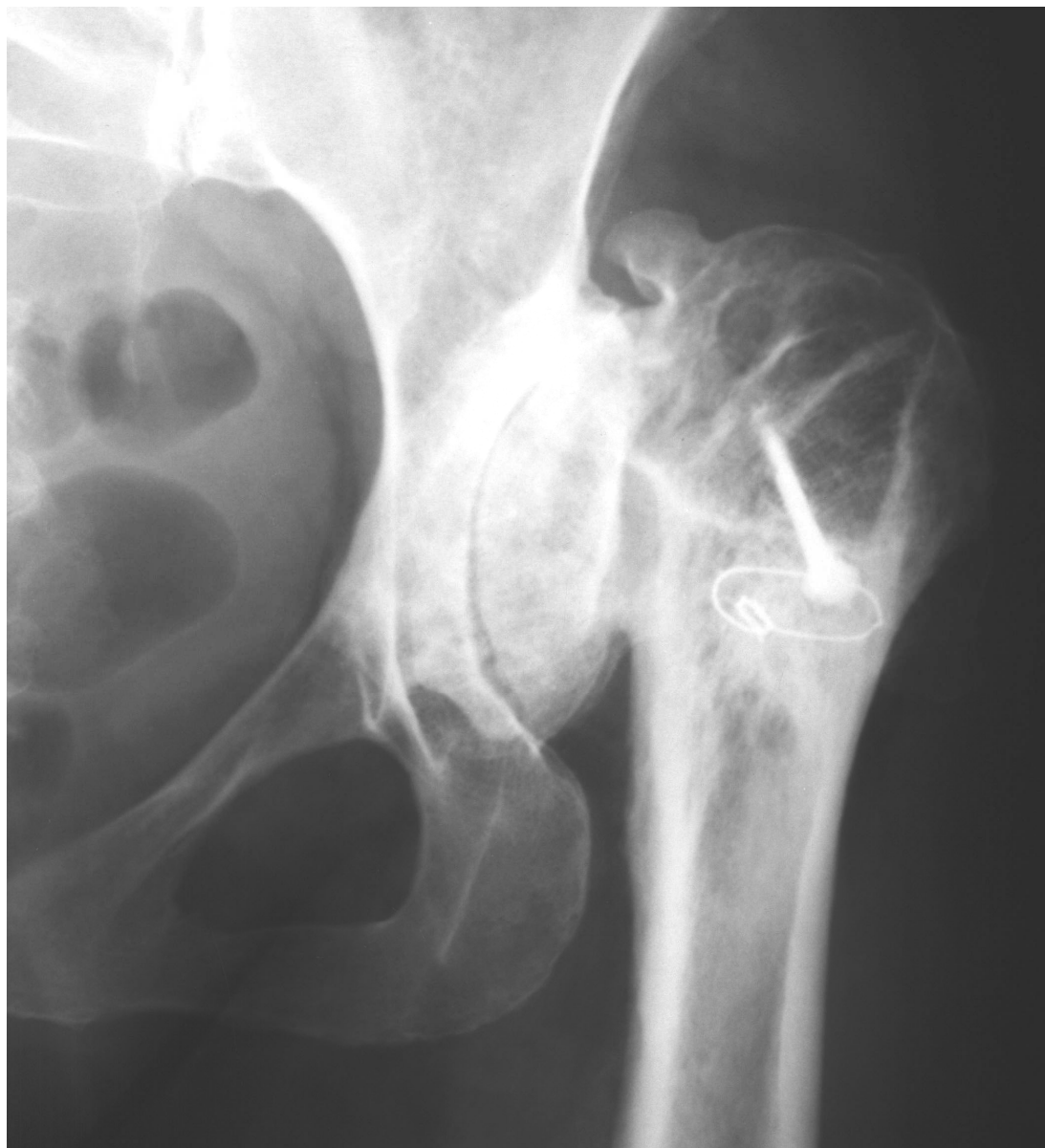Pomůcky pro chůzi

Reziduální subluxace pravé kyčle



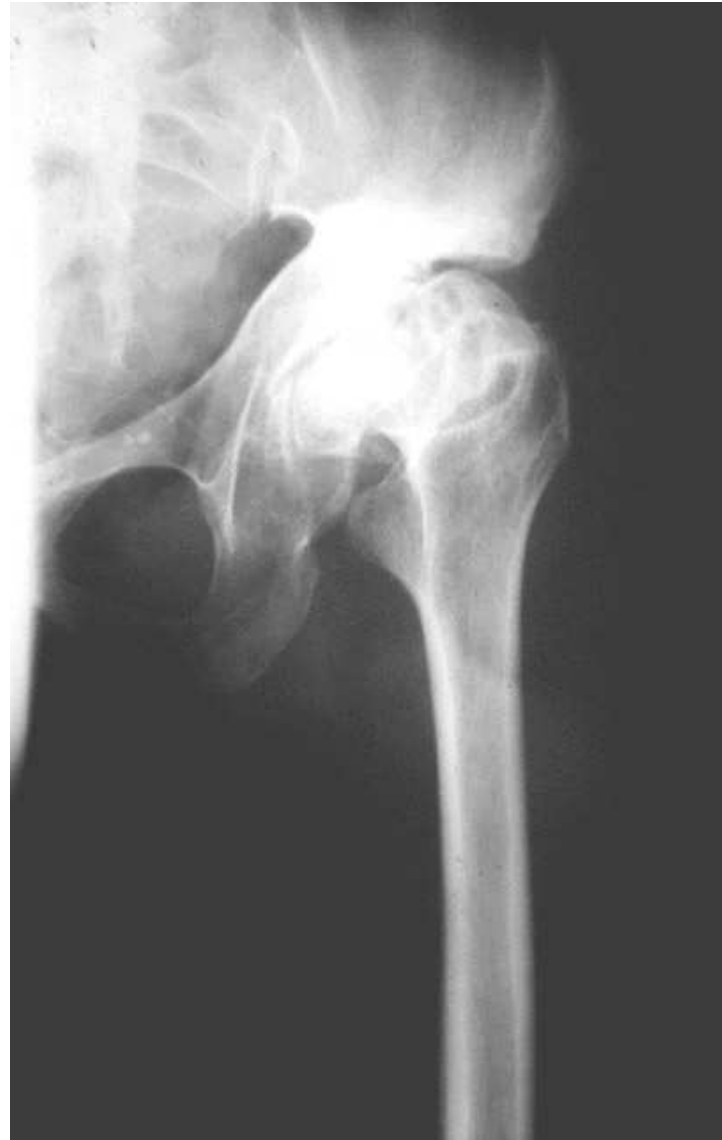Obr. 90

Těžká dysplázie kyčle v dospělosti



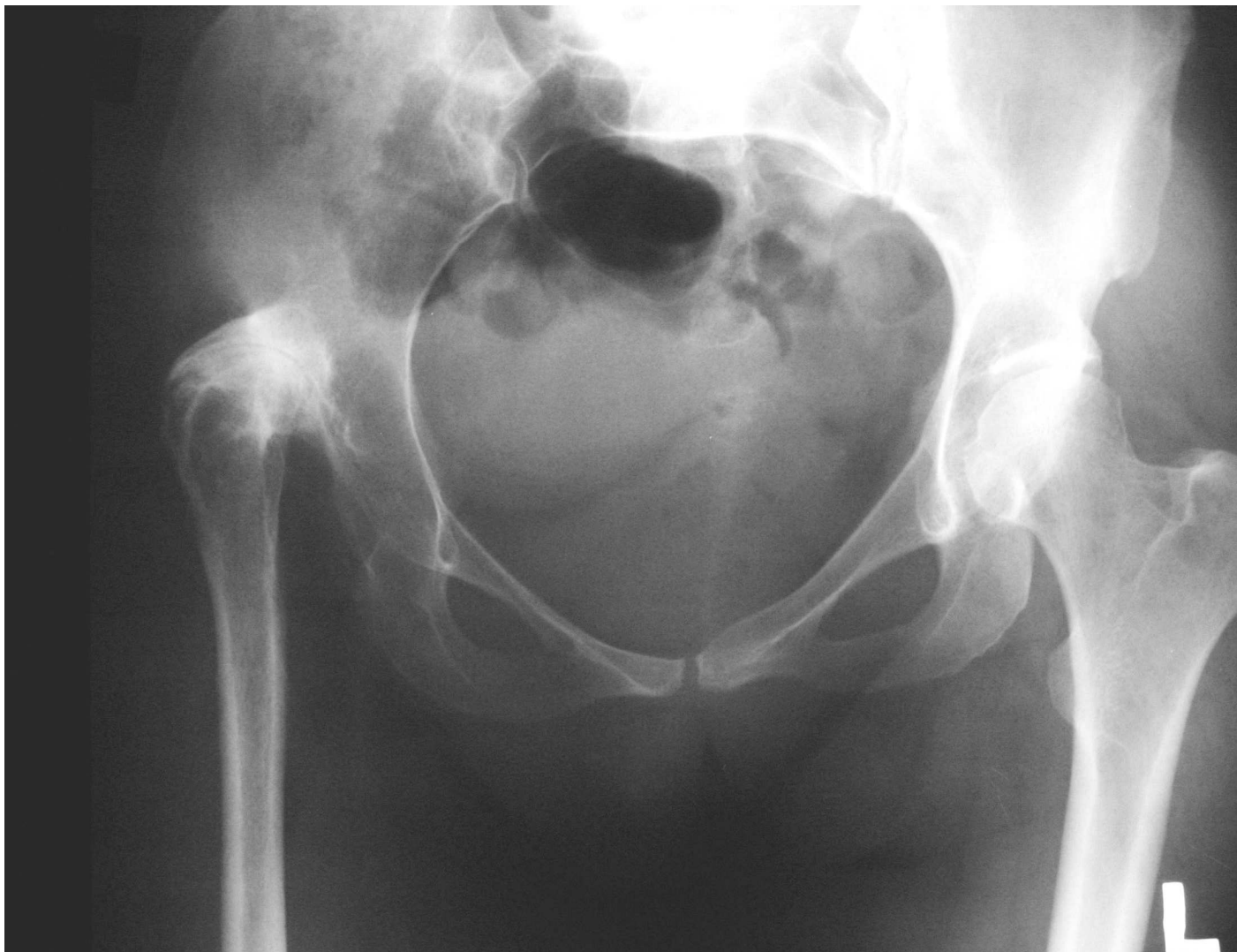Obr. 91

Coxarthrosis 1. sin gr IV., stp. op. sec. Chiari



Obr. 92

Inveterovaná luxace pravé kyčle



Obr. 93

Použitá literatura

Janíček, P.: Ortopedie. Lékařská fakulta MU v Brně,
2001.

Spoluautoři: Dufek, P., Chaloupka, R., Krbec, M.,
Poul, J., Procházka, P., Rozkydal, Z.

Ilustrace použity z těchto publikací

Edmonson A.S., Crenshaw, A.H. : Campbell's Operative Orthopaedics. Sixth Edition, The C.V. Mosby Company, 1980.

Obr. 10,11,14,18,33,34,37,39,40,58,59,73,74,78,80,84.

Netter, F.: The CIBA collection of medical illustrations Vol. 8, part. I, II., Ciba- Geigy Corporation, 1990.

Obr. 20,26,28,35,36,41,42,43,44,45,46,47,48,49,50,51, 52,53,54,55,56,57,60,61,62,64,66,67,68,69,81,82.

Ilustrace použity z těchto publikací

Pauwels, F.: Atlas zur Biomechanik der gesunden und krankem Hufte. Springer Verlag, Berlin-Heidelberg-New York 1973.

Obr. 85, 86.

Reynolds, D.A.: Chiari innominate osteotomy in adults. Technique, indications and contraindications.

J Bone J Surg 1986;68-B:45-54.

Obr. 89.

Ilustrace použity z těchto publikací

Turek, S.: Orthopaedics. J.B. Lippincott Company,
Third Edition, 1977
Obr. 1,2,3,4,31,32.

Frejka, B.: Základy ortopedické chirurgie. Avicenum
Praha, 1970
Obr. 5,6,7,8,9,13,16,19,21,24,27,29,30,38,63,70,75,76,
77,79,83,87.

Janíček, P.: Ortopedie. Masarykova univerzita, 2001.
Obr. 72.

Ilustrace použity z těchto publikací

Hartofilakidis, G., Stamos, K. et al.: Congenital hip Disease in adults. Classifications of acetabular Deficiencies and operative treatment.

J Bone J Surg 1996; 78-A: 683- 692.

Obr. 65.