

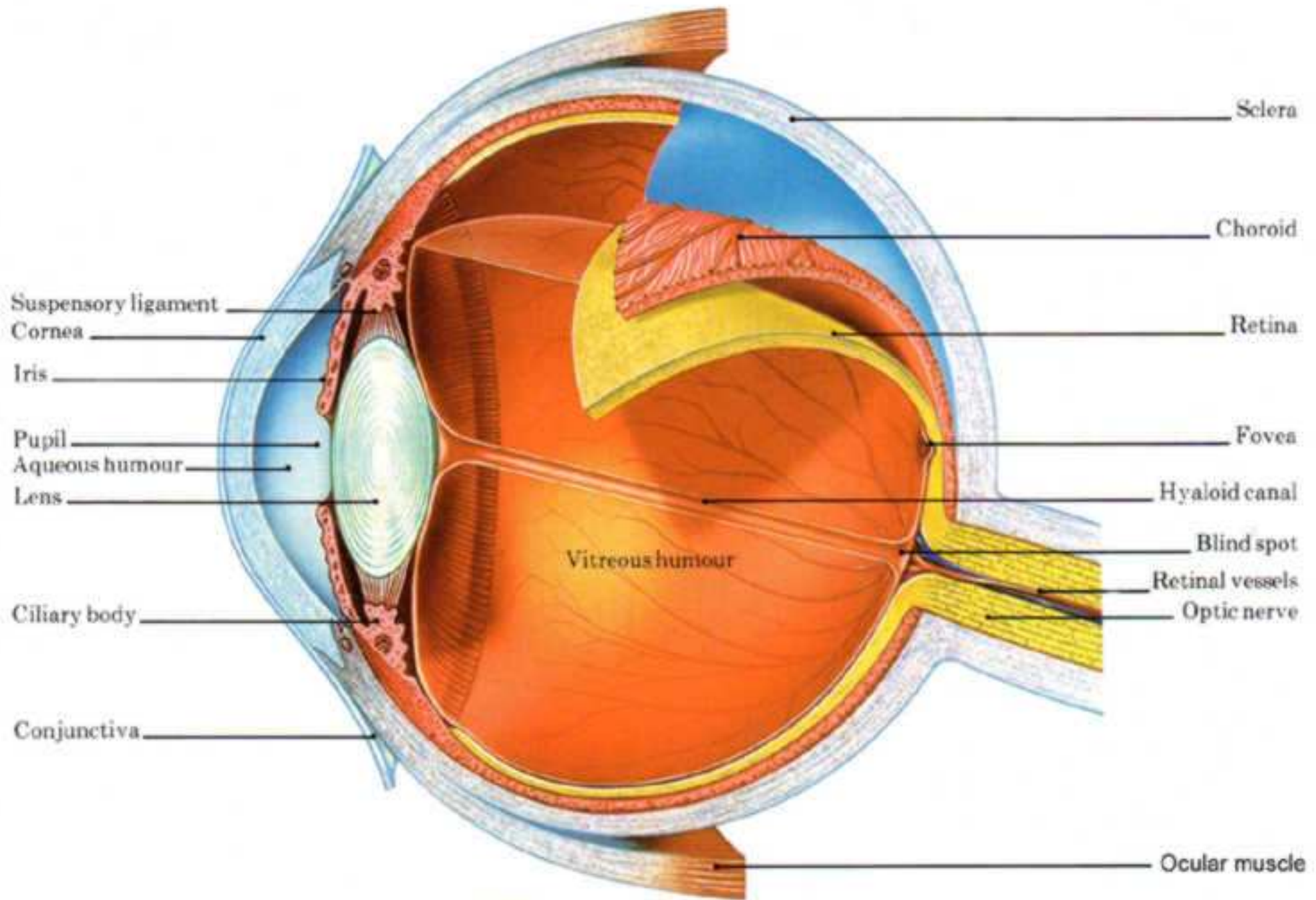
# Traumatologie oka

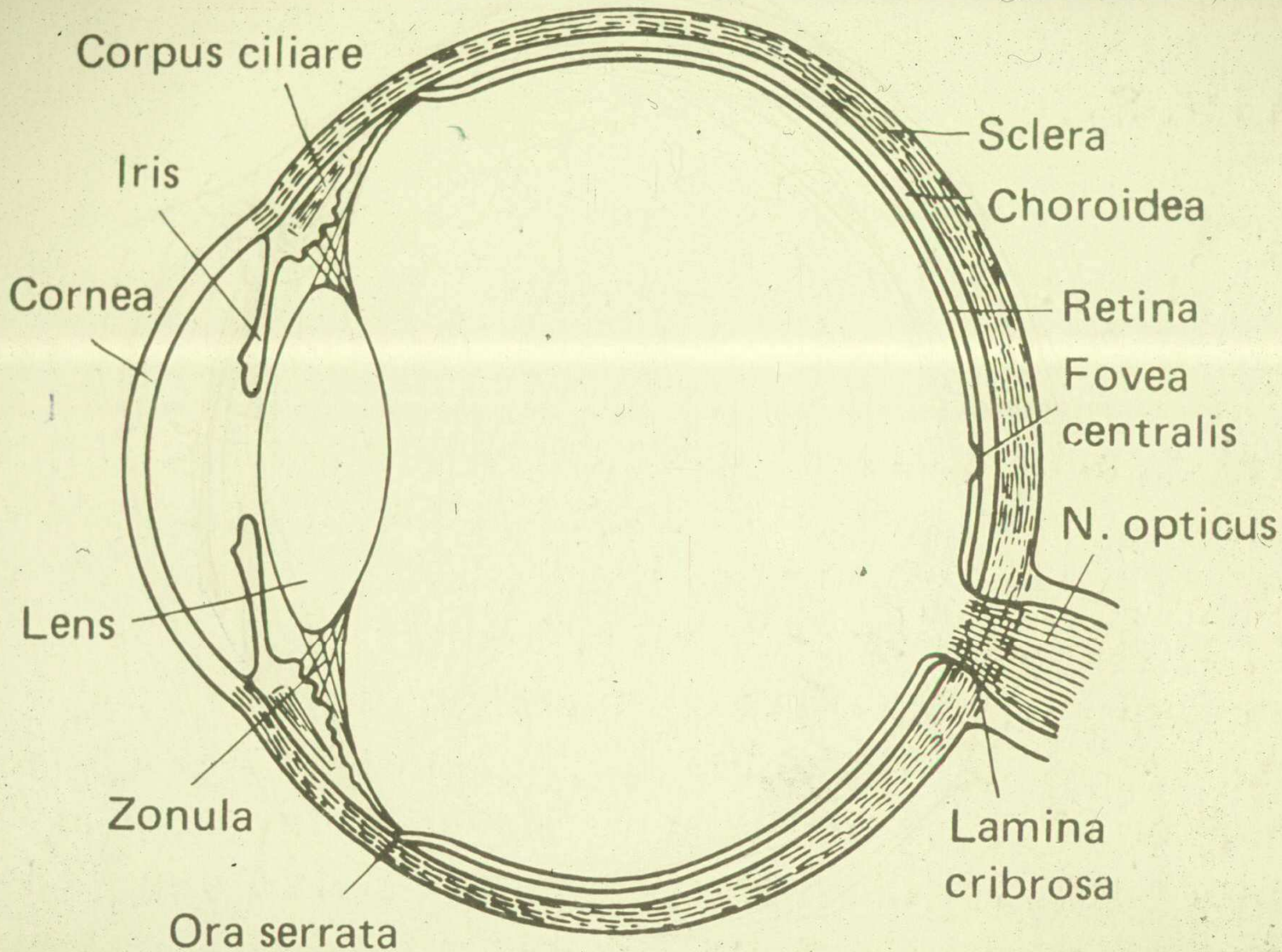
**Š.Skorkovská**

Klinika nemocí očních a optometrie

LF MU, FN u svaté Anny v Brně

přednosta : doc. MUDr. S.Synek, CSc.



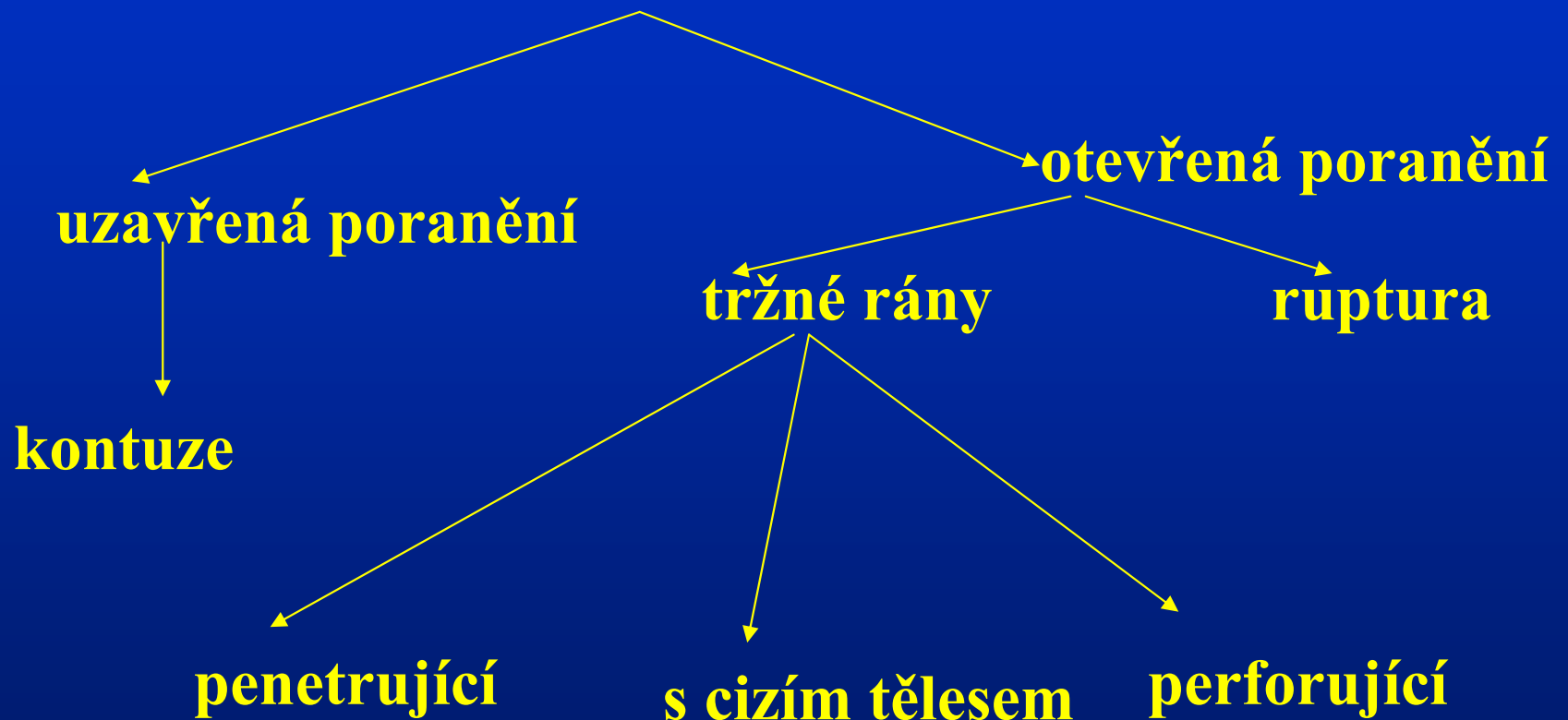

# Klasifikace očních úrazů

- **mechanická poranění**
- **nemechanická poranění**
  - **chemické úrazy**
  - **fyzikální a elektrické úrazy**
- **orbitální úrazy**
- **poranění zrakového nervu**



# Mechanická oční poranění

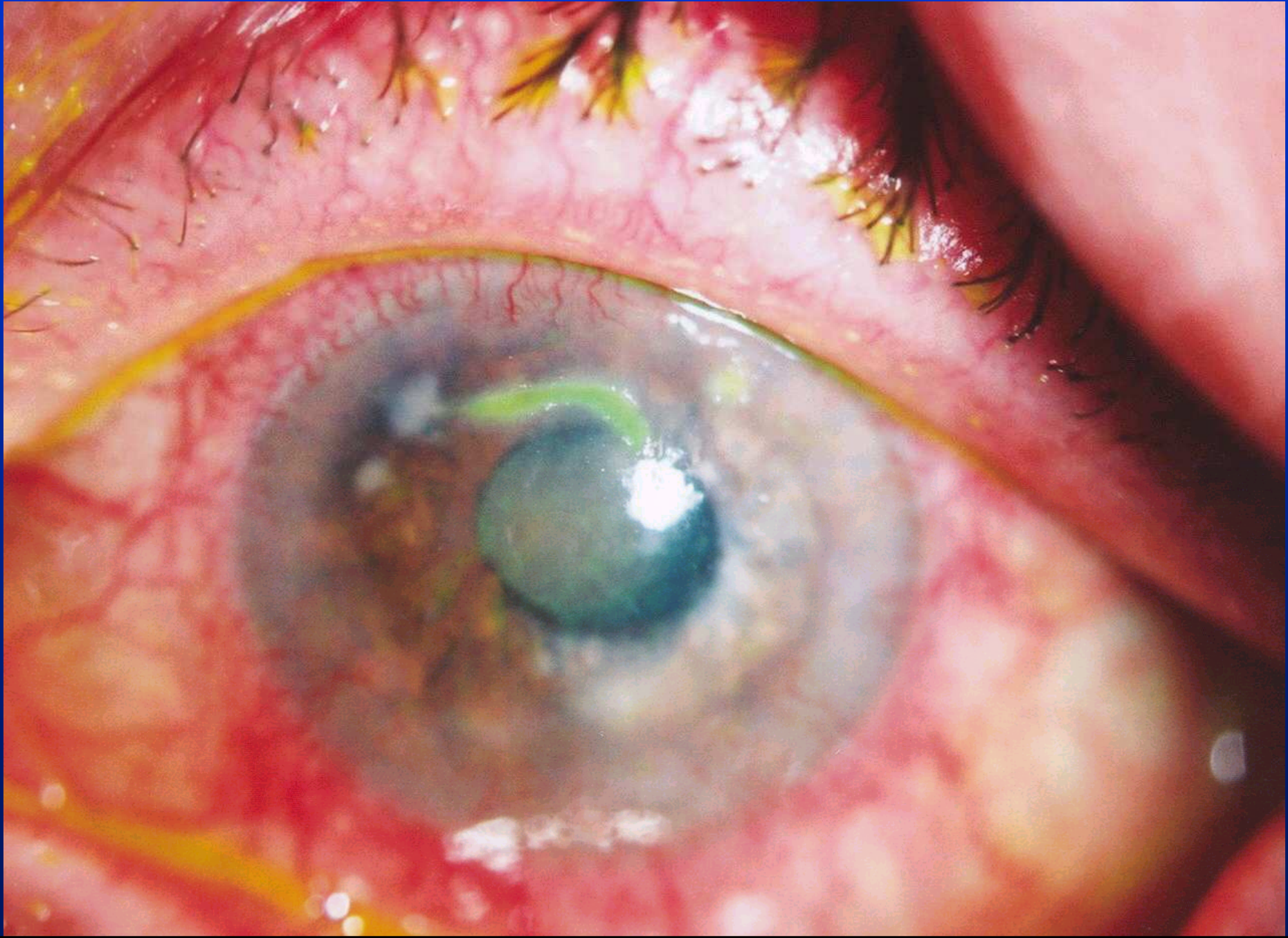

# Traumatologie oka

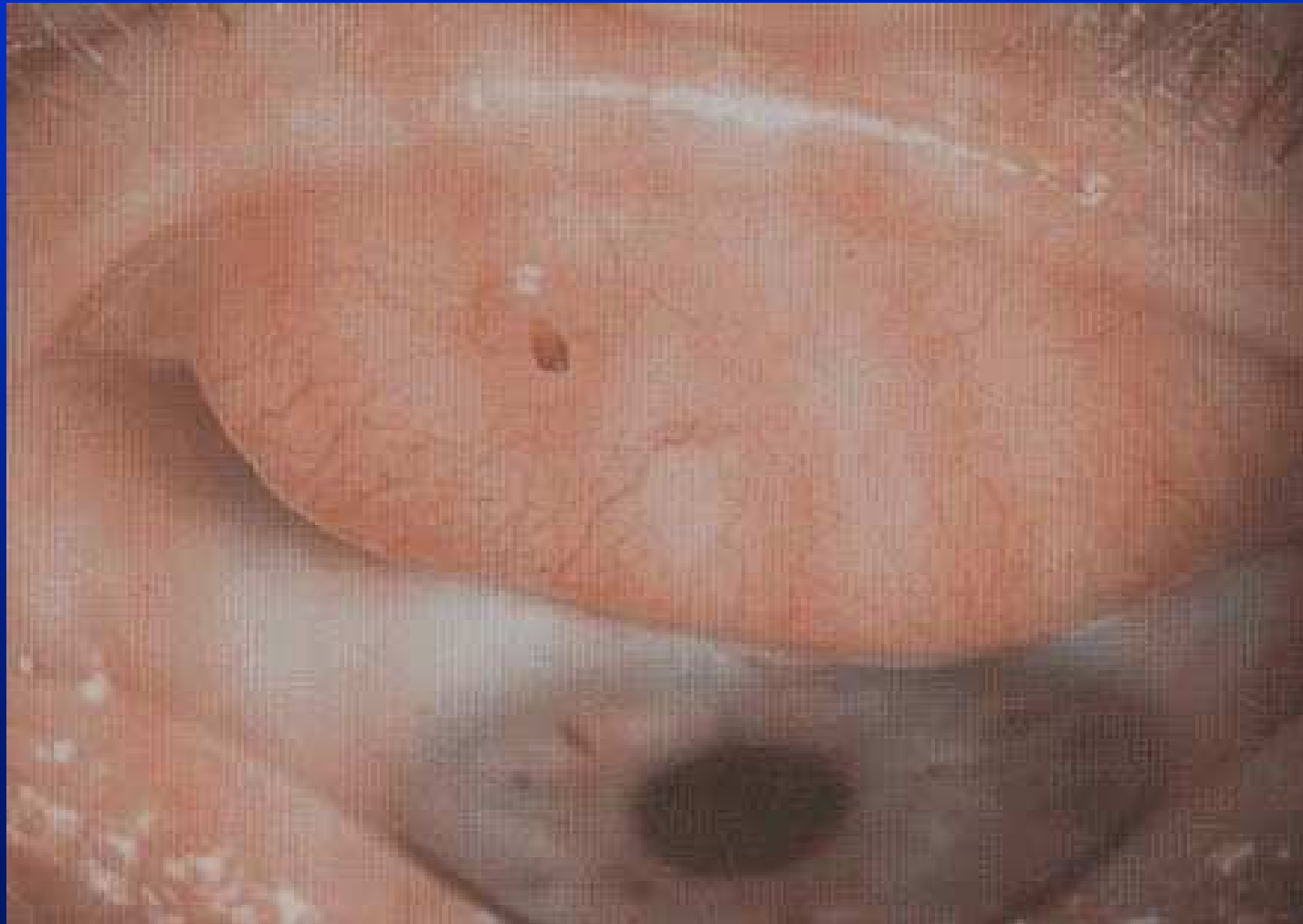## **Mechanická poranění rohovky**

- **eroze (odloučení epitelu, zhojení do 48 hodin)**
- **cizí těleso v rohovce (anestezie rohovky, odstranění pod mikroskopem)**
- **cizí těleso pod víčkem**

# Povrchní poranění rohovky

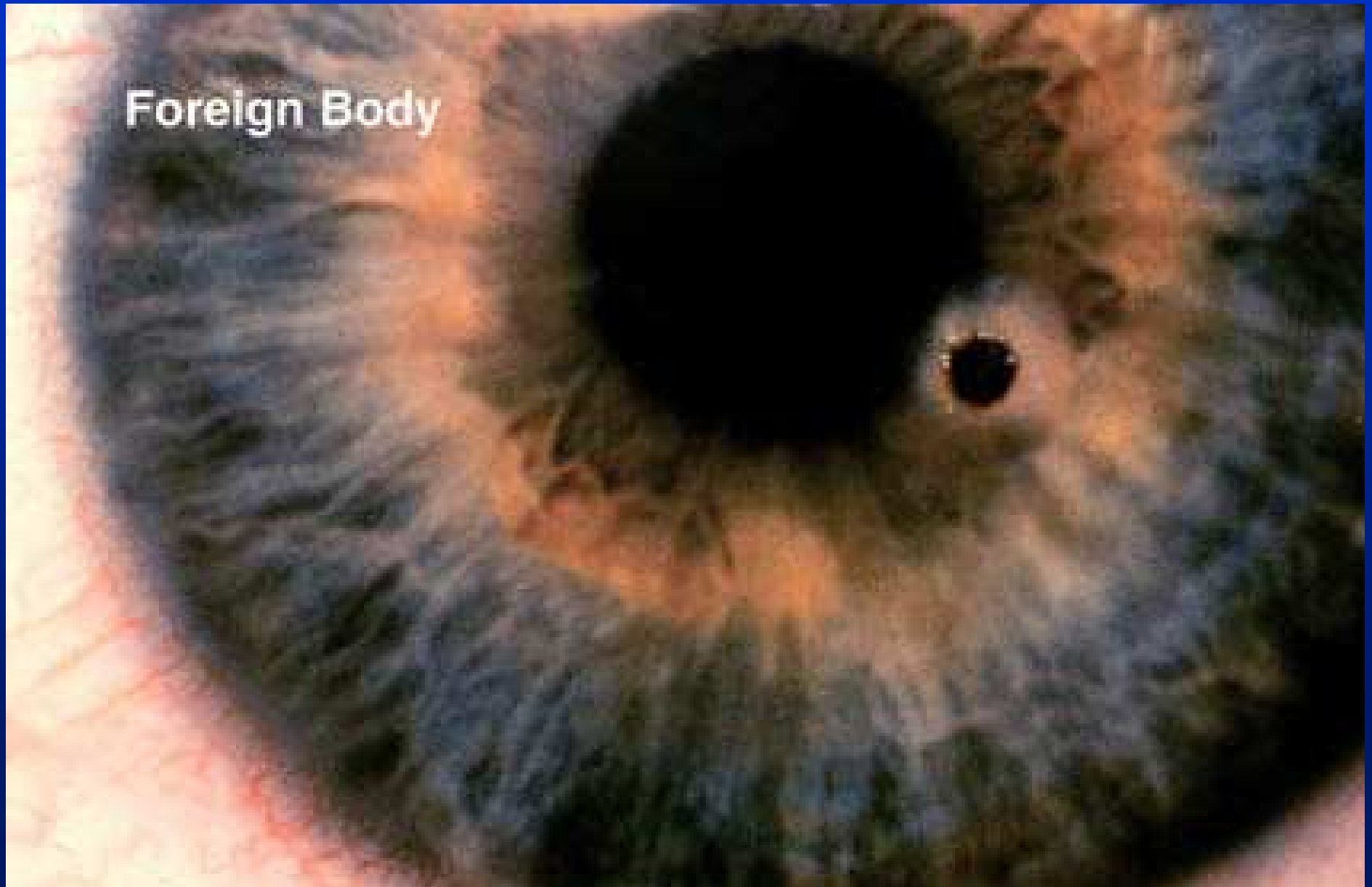

# *Cizí tělíčko tarzální spojivky*





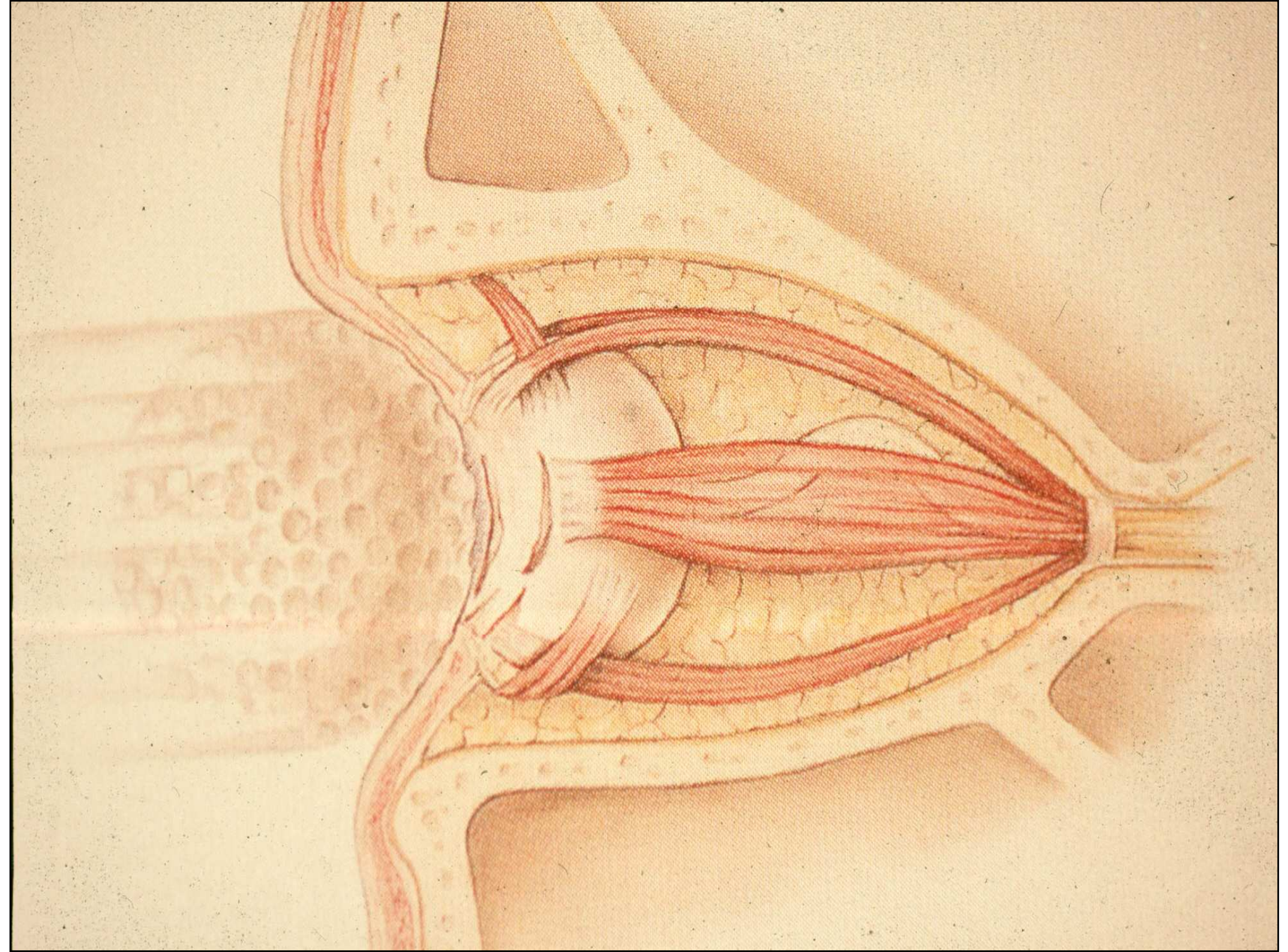
# Rohovkové cizí tělísko



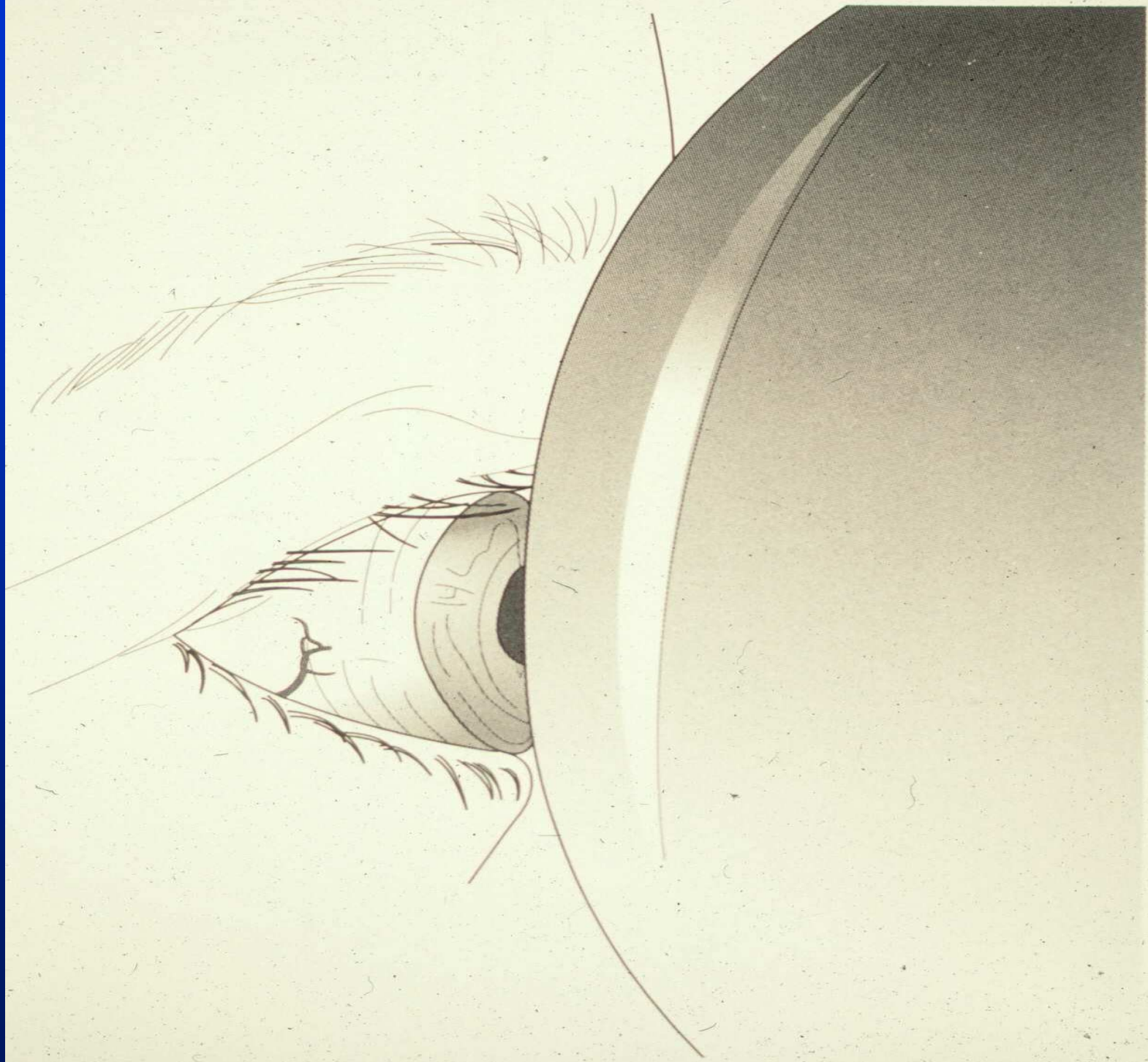
# Mechanismus kontuze oka

- **smrštění oční koule v okamžiku dopadu**
- **roztažení oční koule kolmo ve směru dopadu**
- **může dojít k poškození vzdálené tkáně oka přenesením energie z místa dopadu (z povrchu oka) až na zadní část oka (sítnice)**







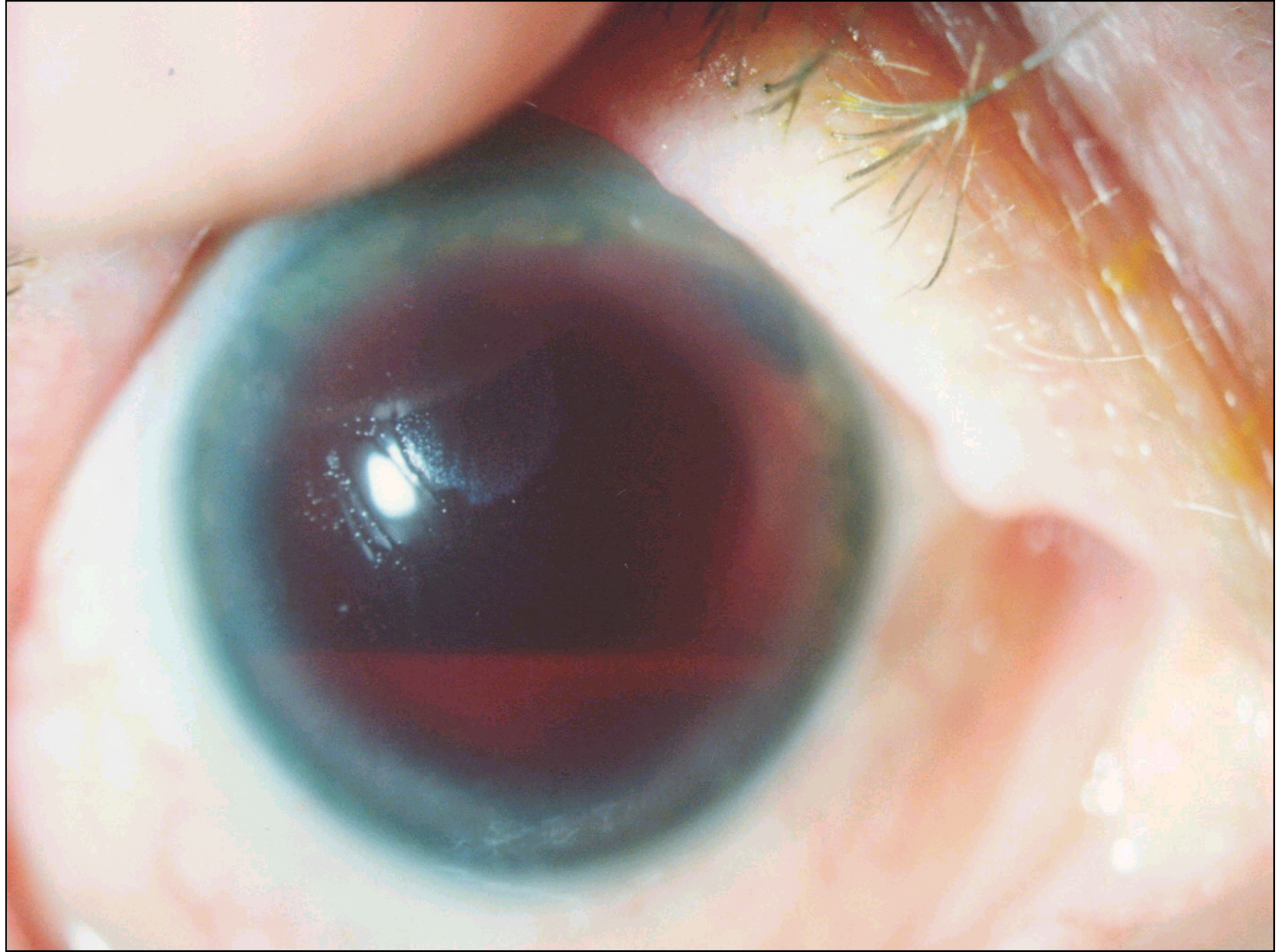




# Mechanická poranění

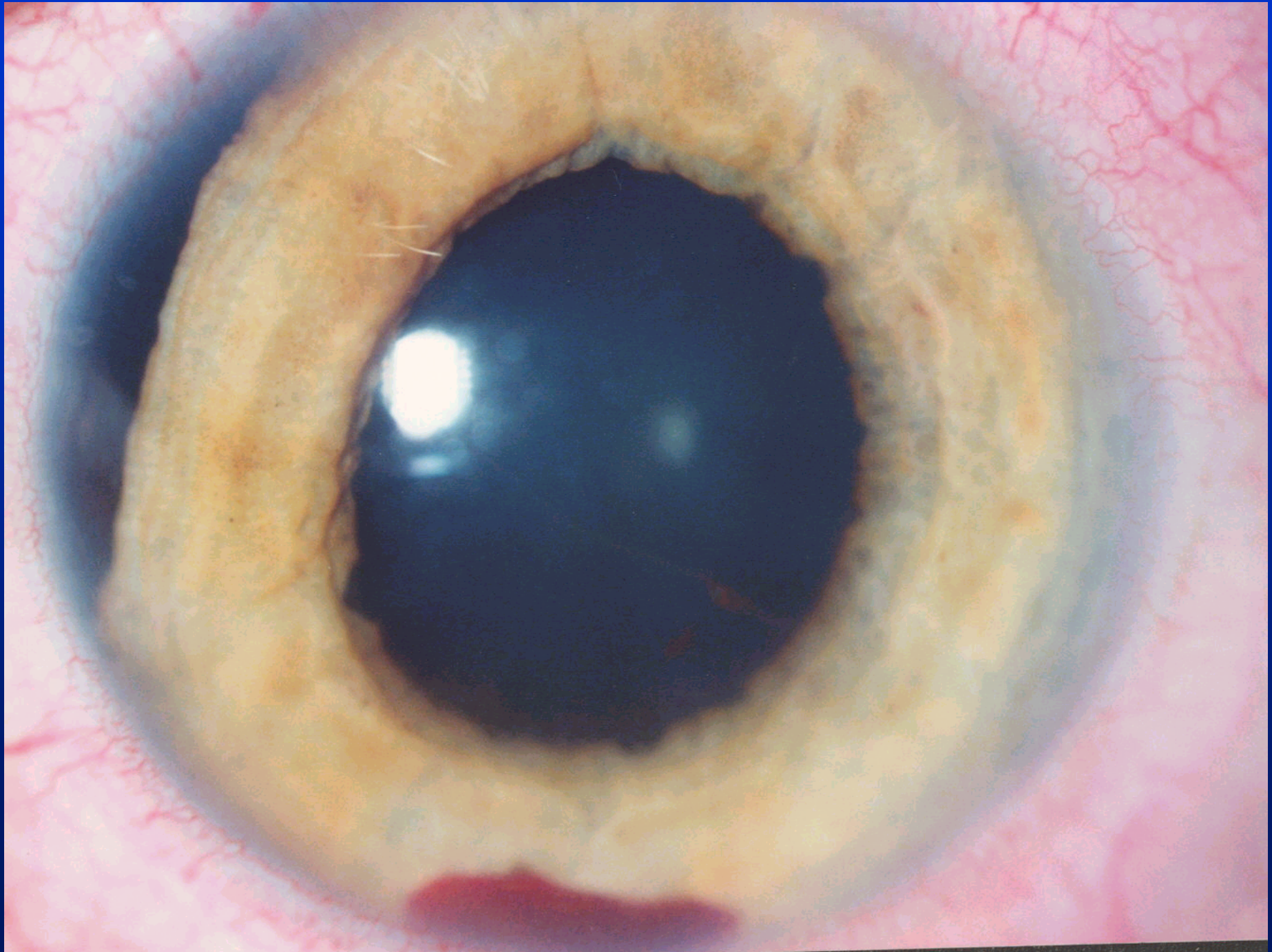
## Zhmoždění oka (contusio bulbi)

- příznaky - ↓ vidění, světloplachost, slzení, otok víček
- kontuze př. segmentu oka
  - krvácení do př. komory oční (hyphaema)
  - trhliny svěrače zornice (irdorhexis)
  - trhliny kořene duhovky (iridodialysis)
  - ochrnutí zornice (iridoplegia)





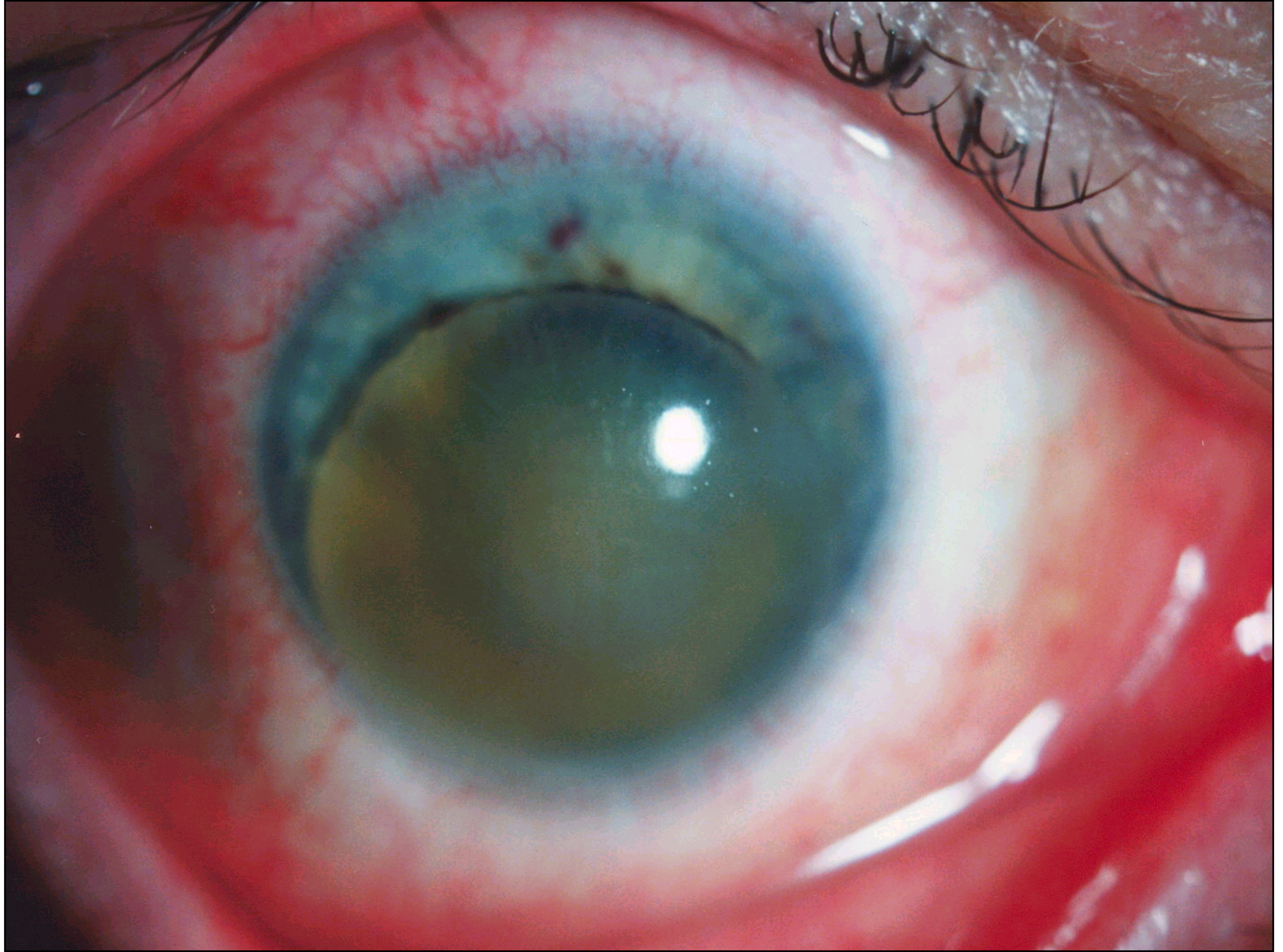
# Traumatická iridodialýza, iridorhexe a koagulum v PK




# Mechanická poranění (kontuze)

- změny polohy čočky
  - subluxace
  - luxace (do přední komory oční)
  - luxace (do sklivce)
- ↑nitroočního tlaku  
(sekundární glaukom)
- traumatická katarakta (šedý zákal)









# Traumatická katarakta



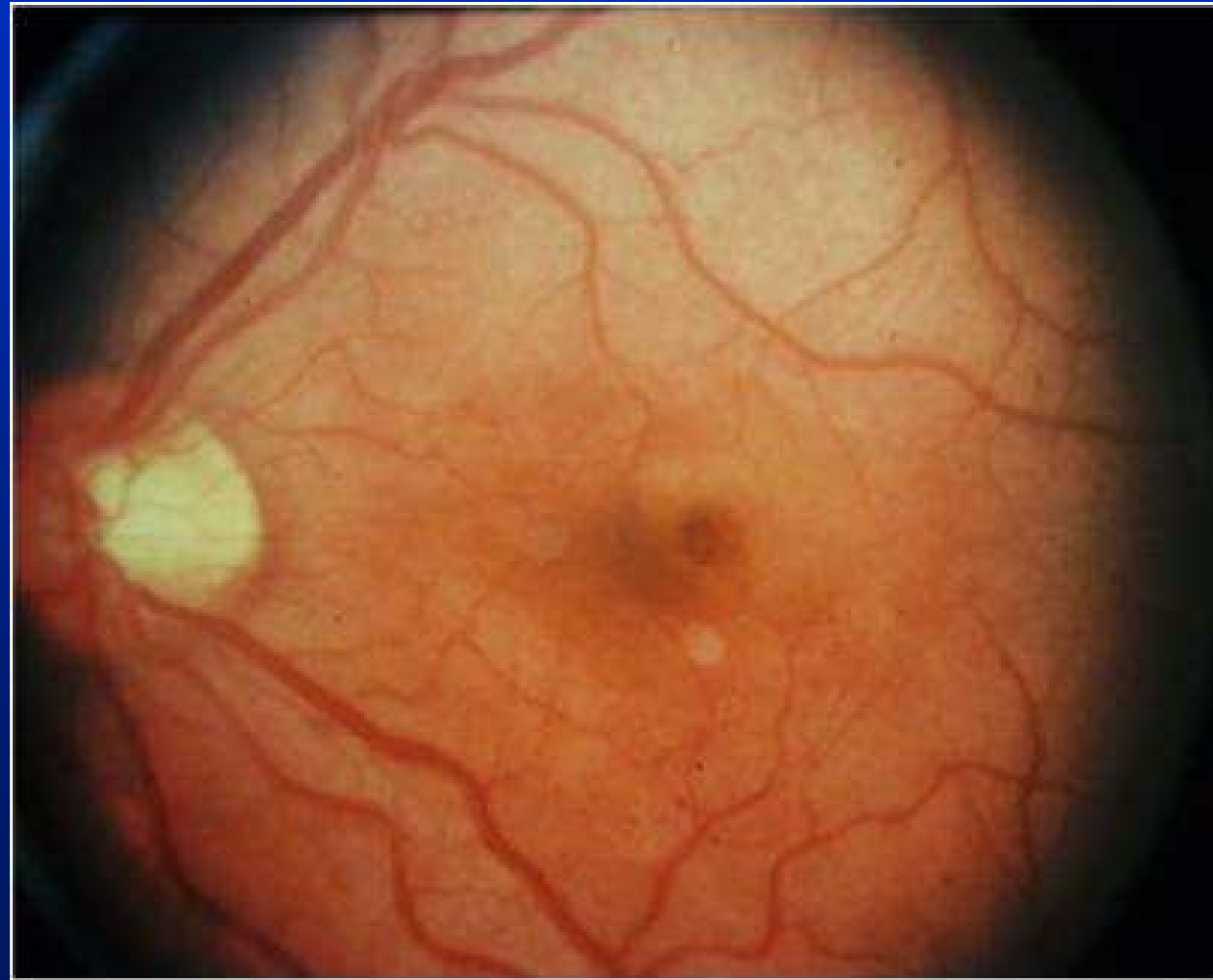
# Mechanická poranění

## Zhmoždění oka (contusio bulbi)

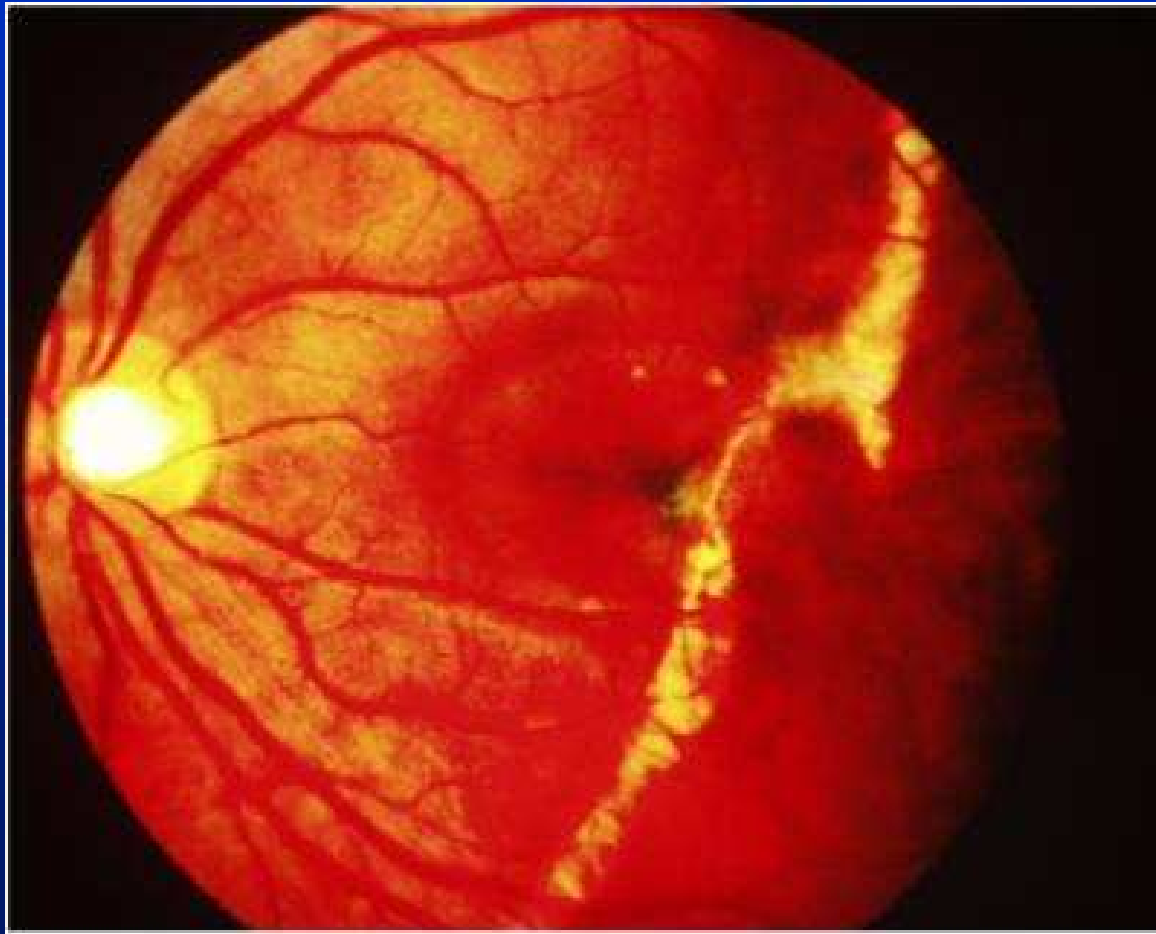
- **poškození zadního segmentu oka**
  - **komoce sítnice (Berlinovo zkalení)**
  - **ruptury cévnatky**
  - **trhliny sítnice a odchlípení sítnice**
  - **krvácení do sklivce (hemophtalmus)**



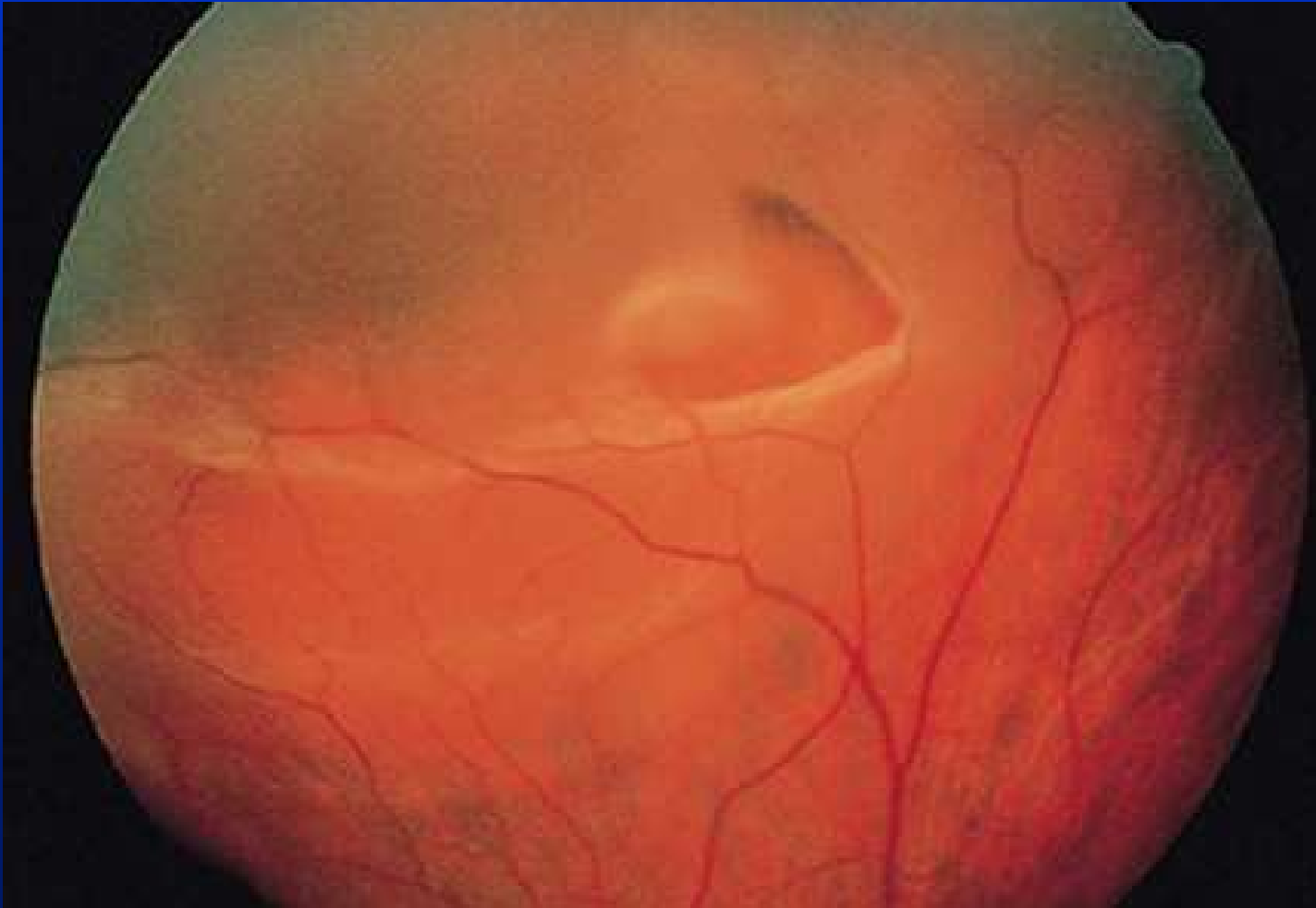
# Berlinův edém



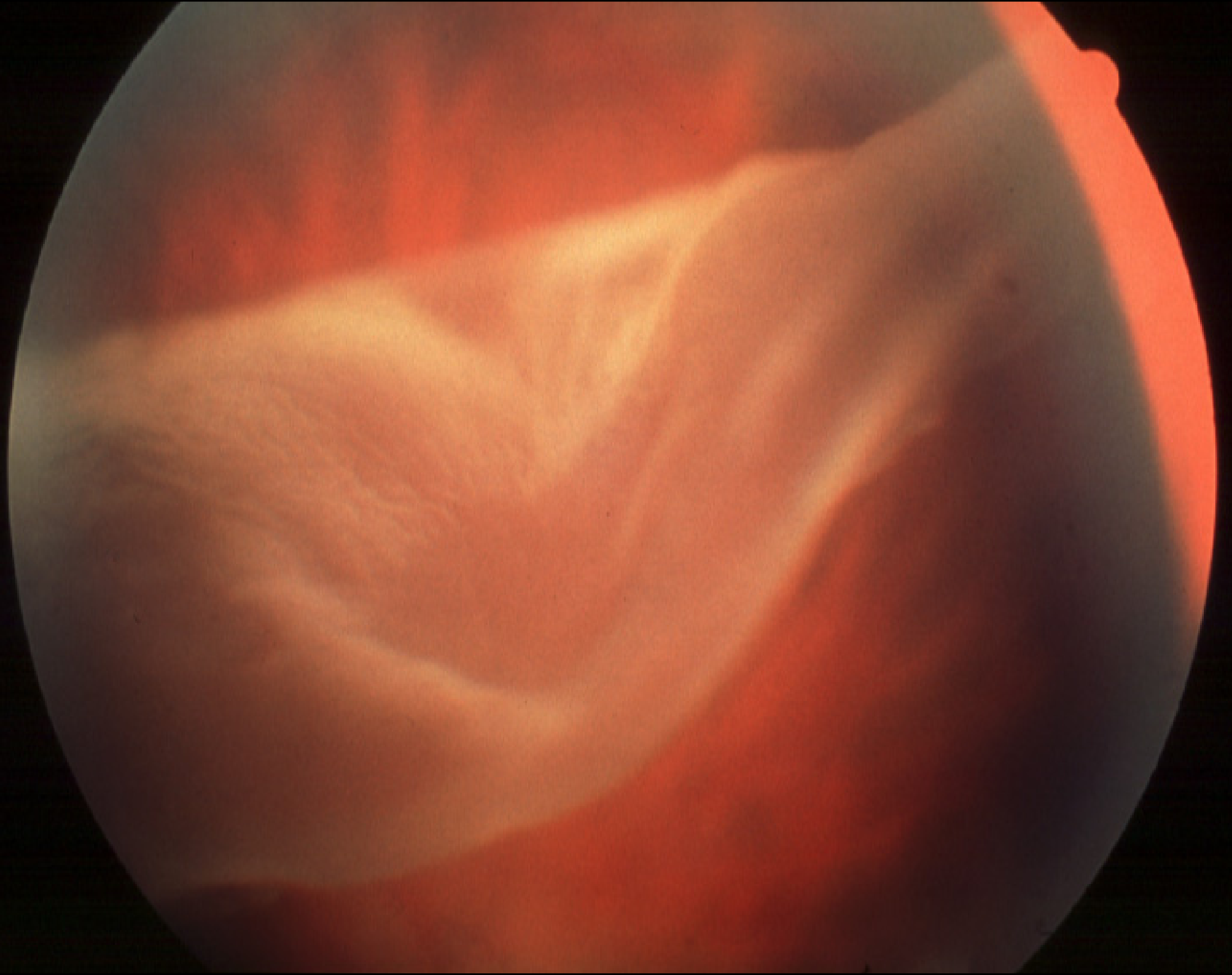
# Ruptury cévnatky



# Trhlina sítnice





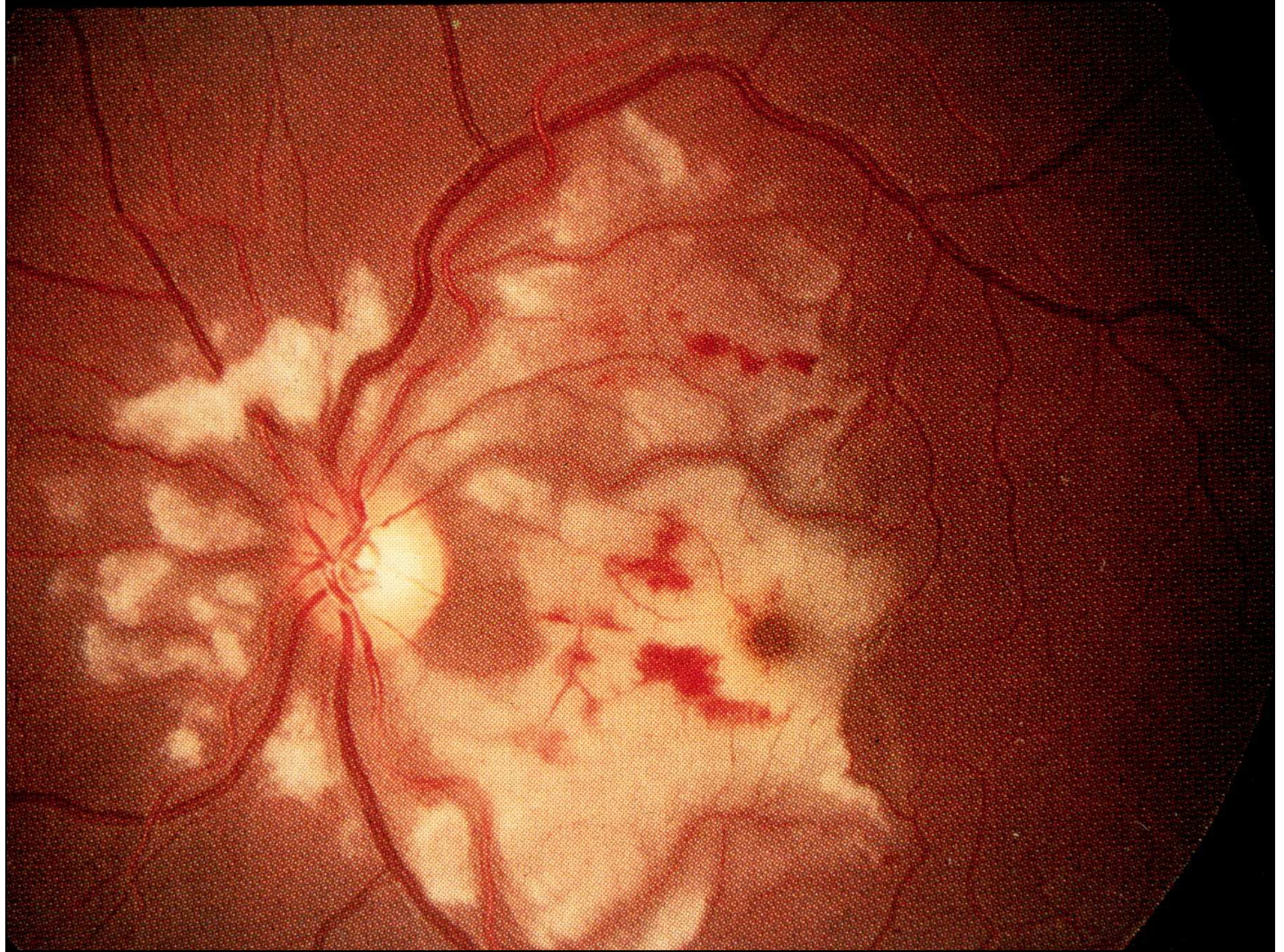


# Traumatologie oka

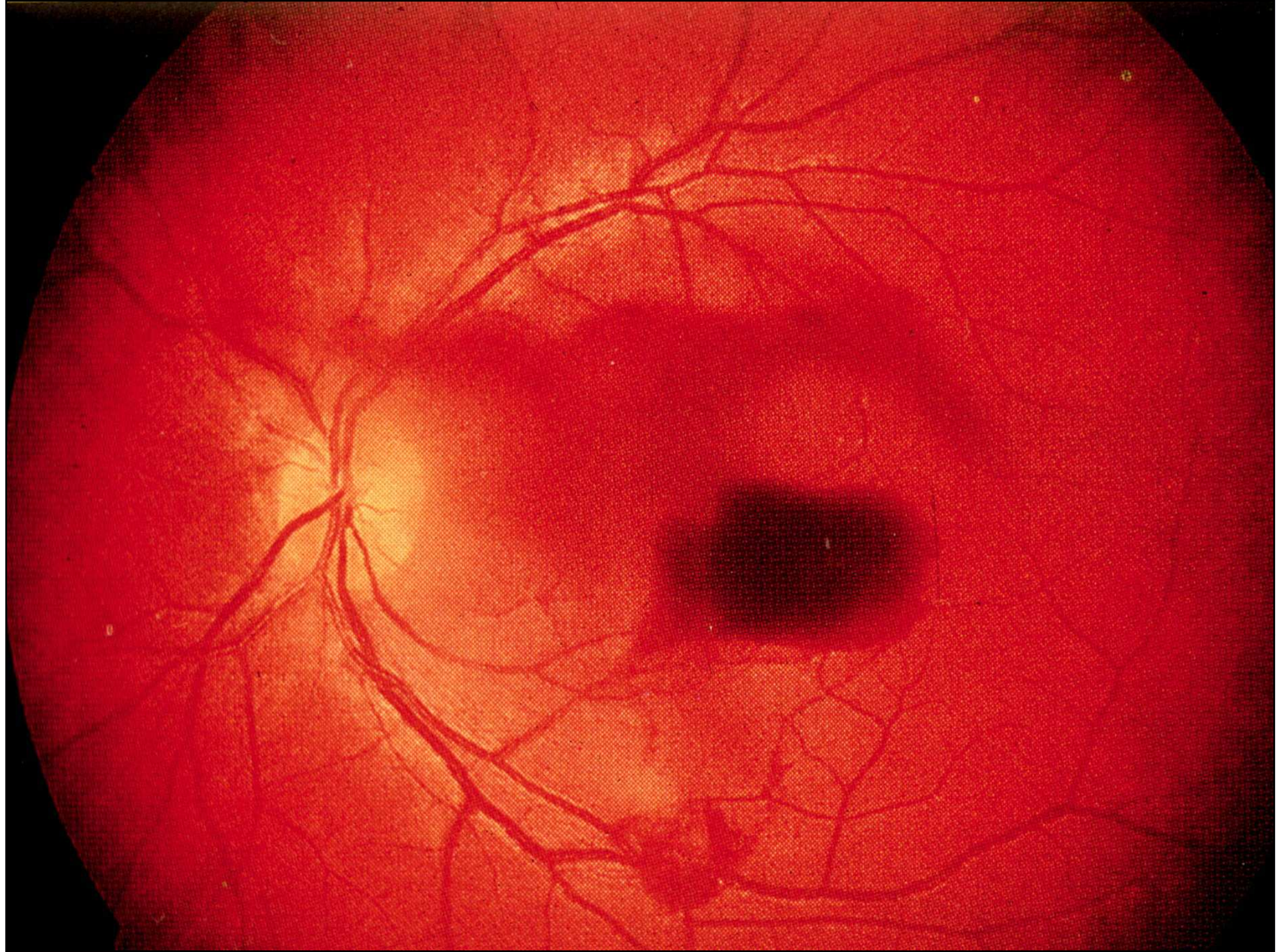
## Polytraumata s poškozením zadního segmentu oka

- Purtscherova retinopatie (komprese hrudníku, tuková embolie)
- Tersonův syndrom (nitrolební krvácení)
- shaken-baby syndrom (syndrom týraného dítěte)

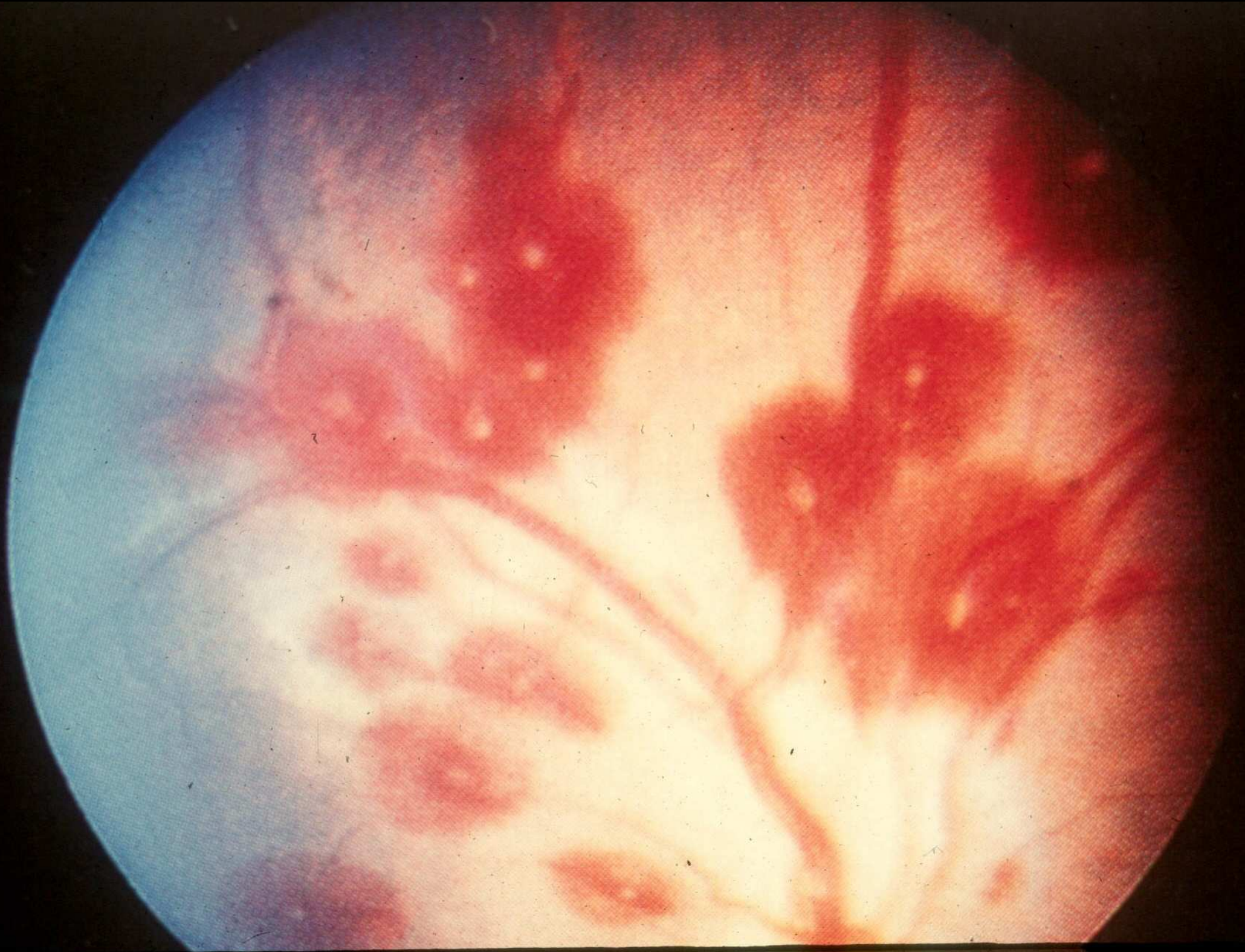










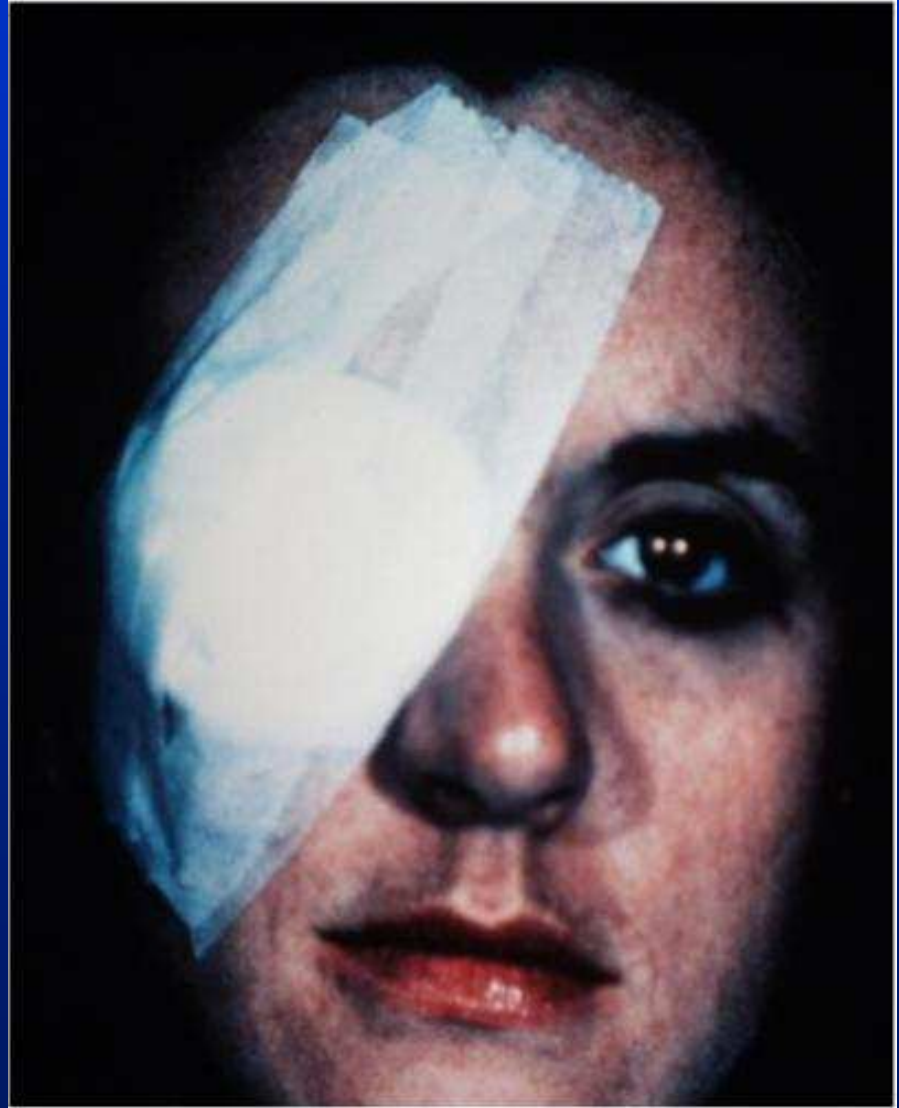
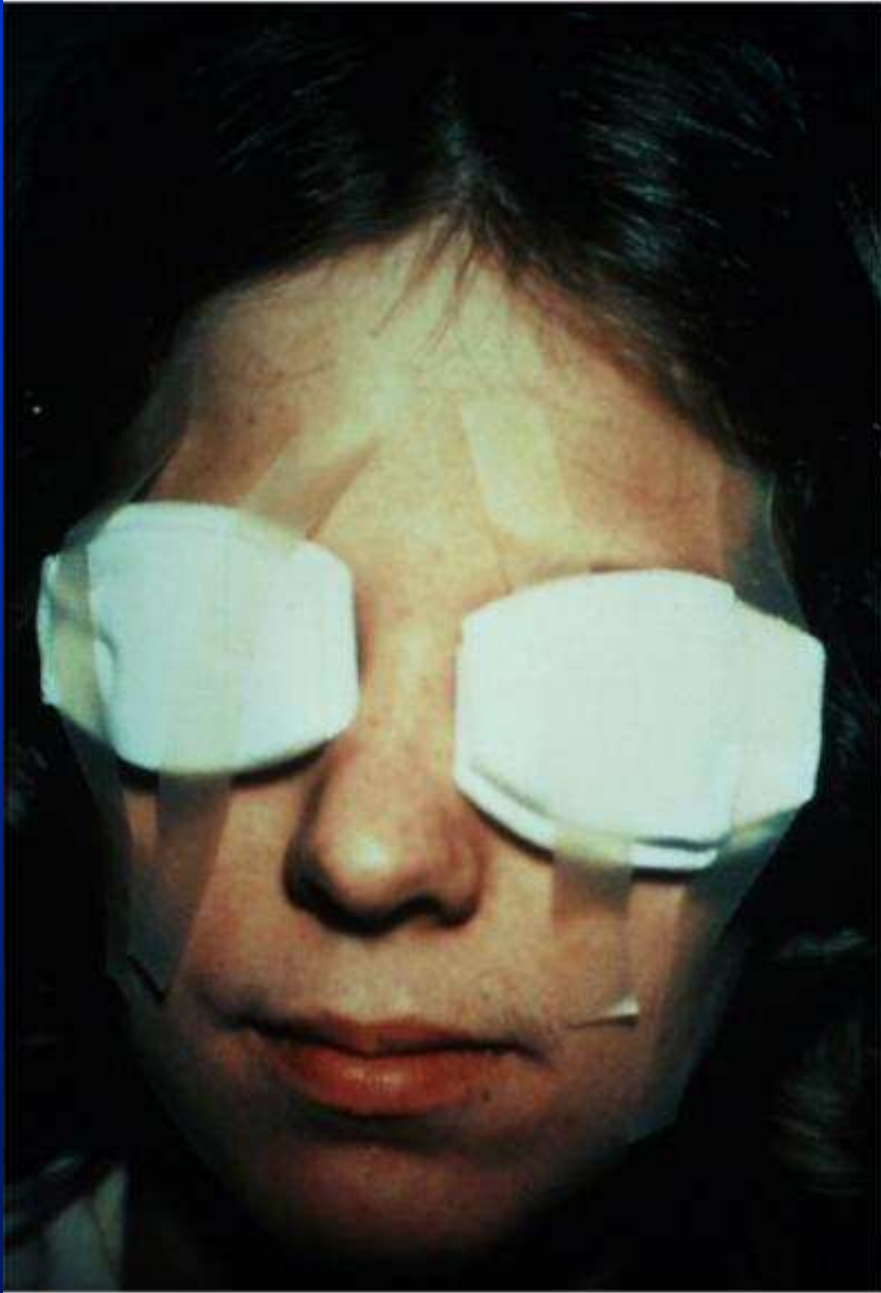# Traumatologie oka

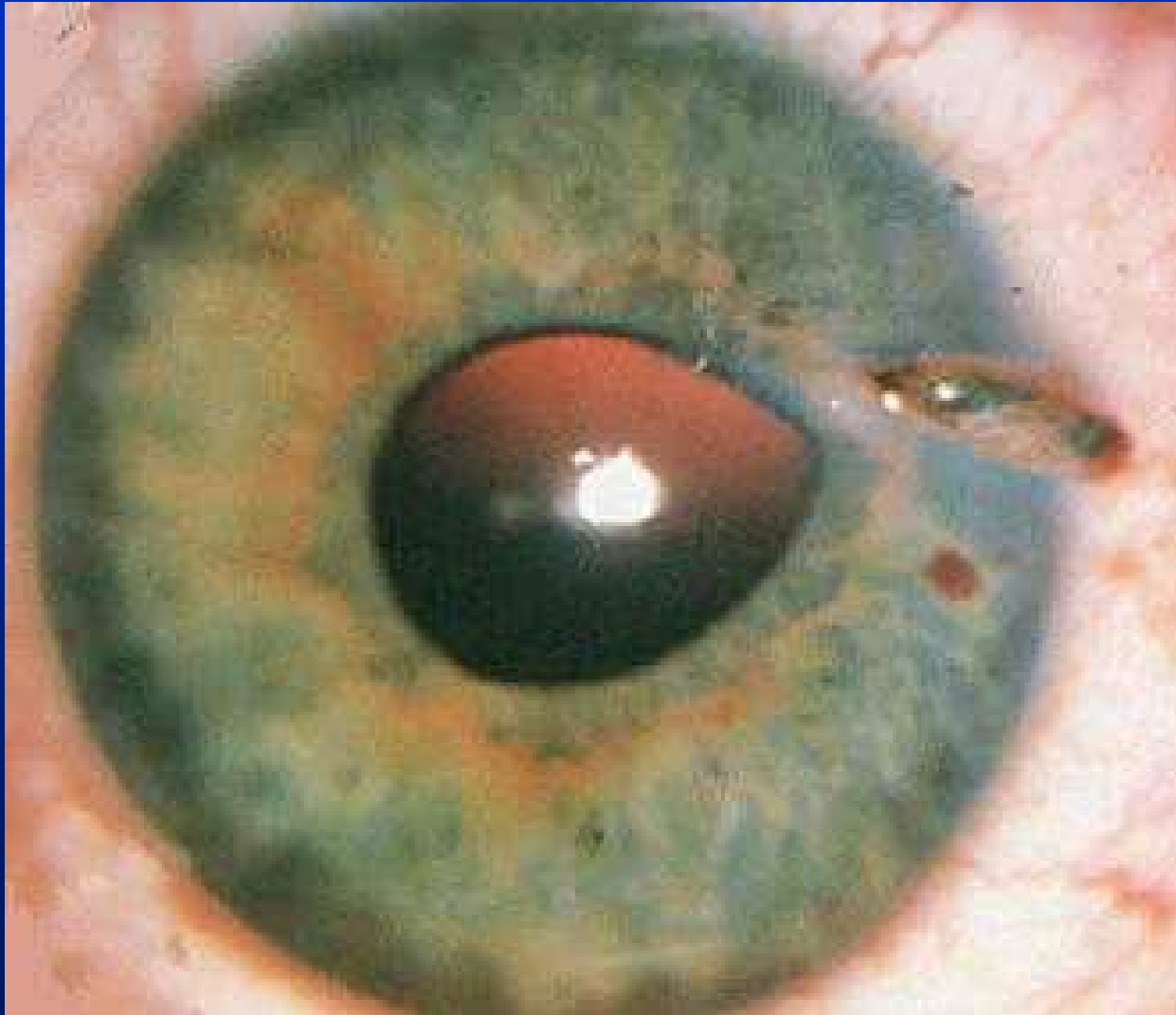
## **Pronikající (penetrující) poranění oka**

- **důležitý přesný popis poranění**
- **vstupní rána (penetrace rohovky nebo bělimy)**
- **hypotonie oka**
- **výhřez nitroočních tkání (duhovka, sklivec)**
- **obvaz oka, transport na oční pracoviště**





# Perforační poranění rohovky - prolaps duhovky



# Pronikající poranění oka

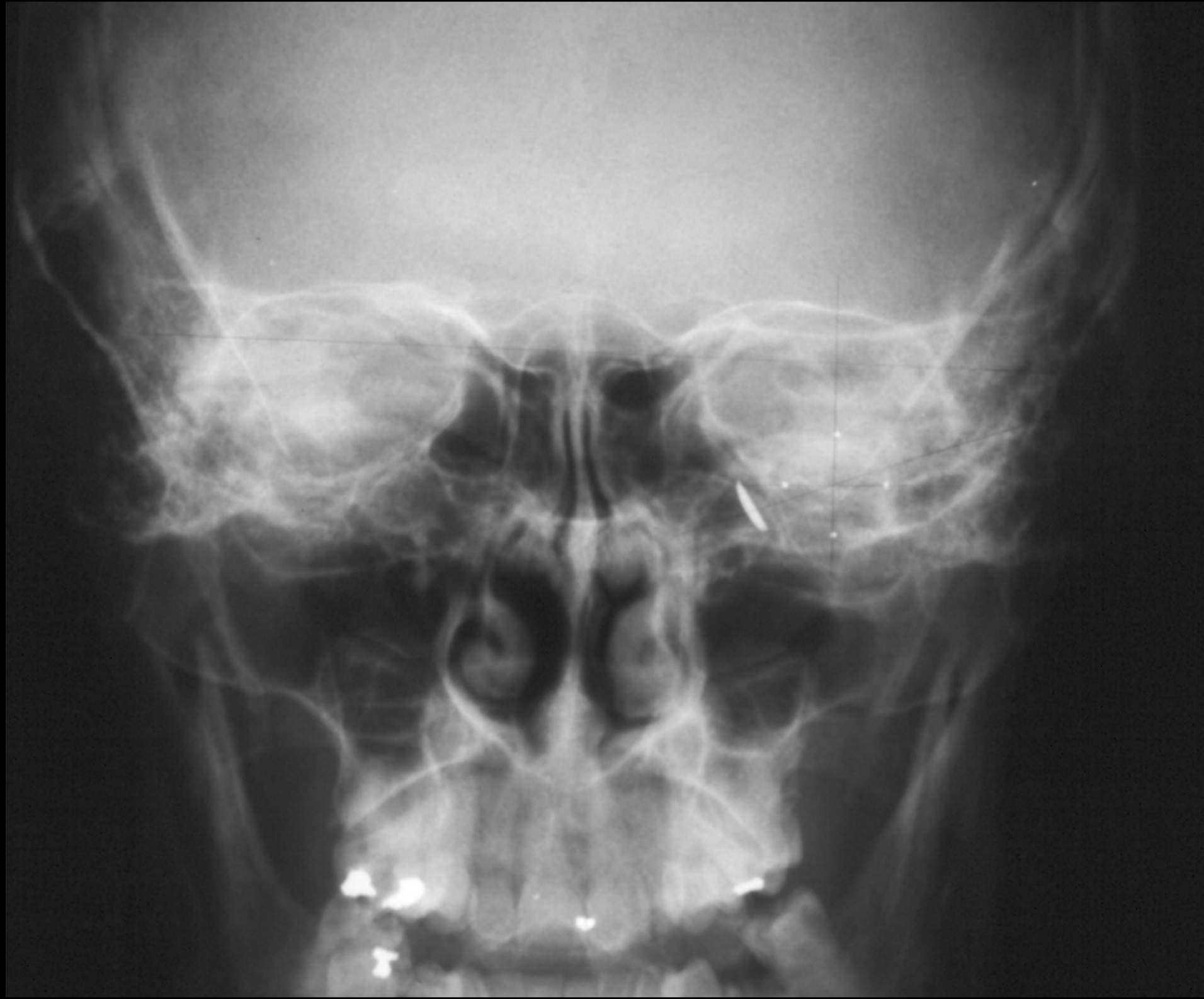s cizím nitroočním tělesem (c.n.t.)

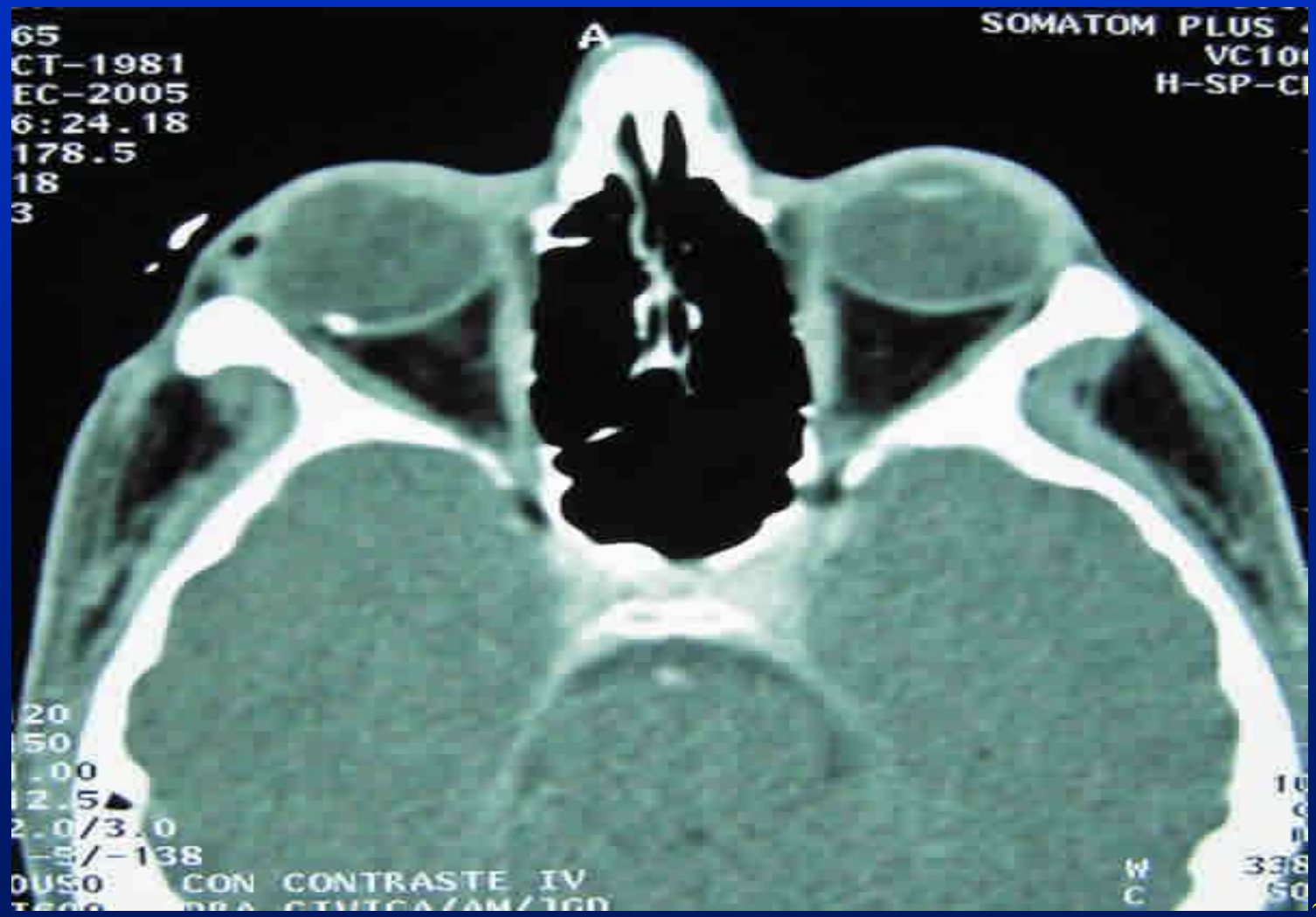- RTG kontrastní (kovová) c.n.t.(RTG,CT)

- RTG nekontrastní c.n.t. (UZV)

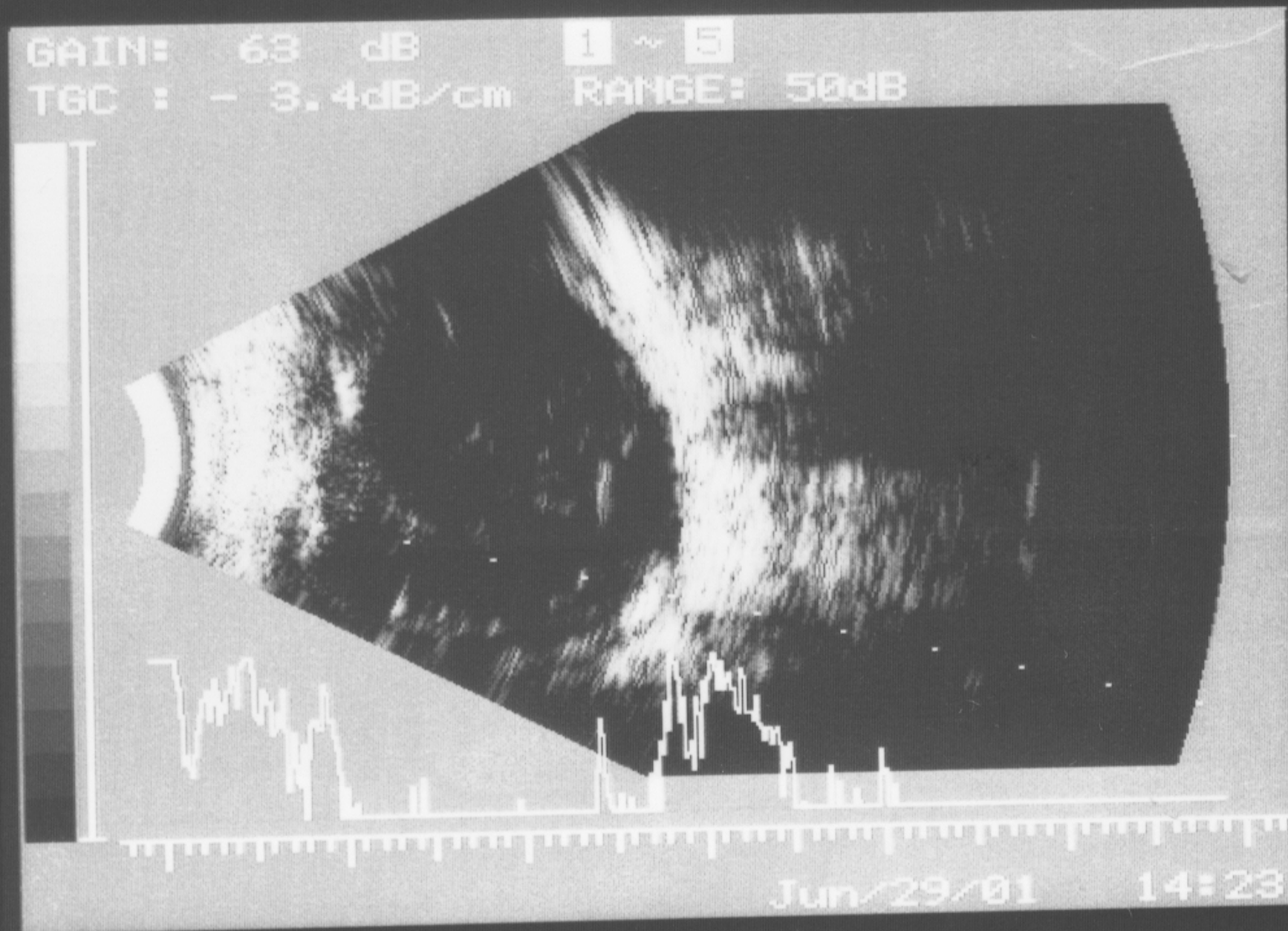
- léčba - ošetření vstupní rány, odstranění c.n.t., ATB místně i celkově





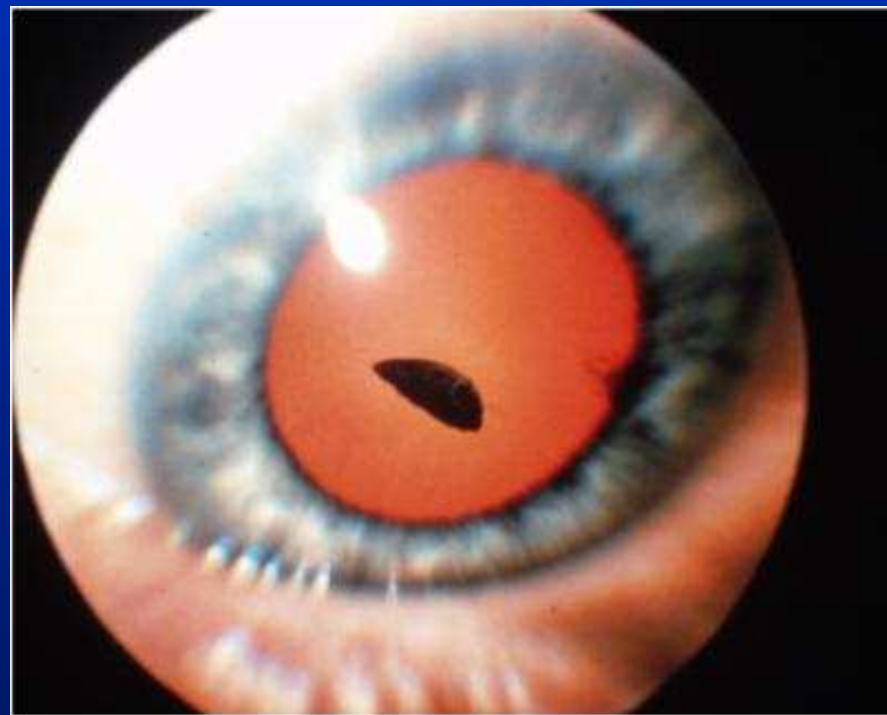
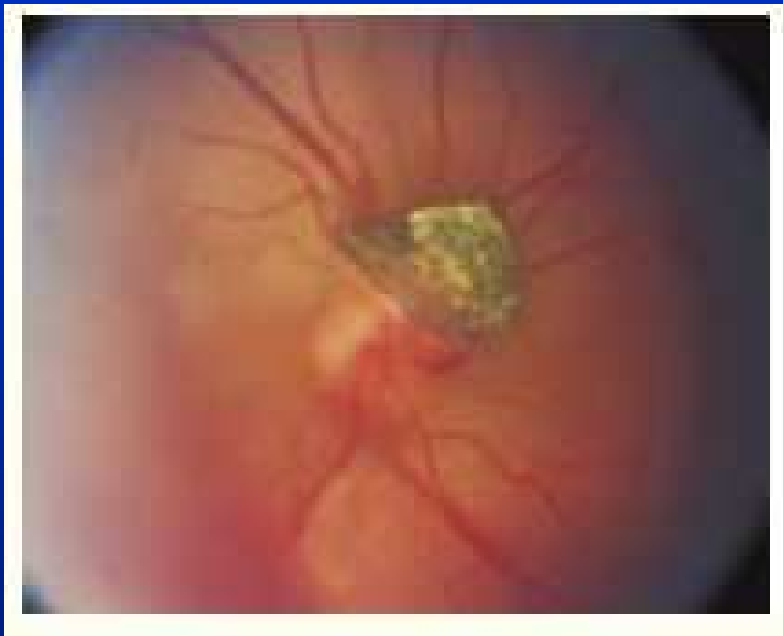
# UZV B-scan OS: intraretinální cizí tělíčko + hemoftalmus





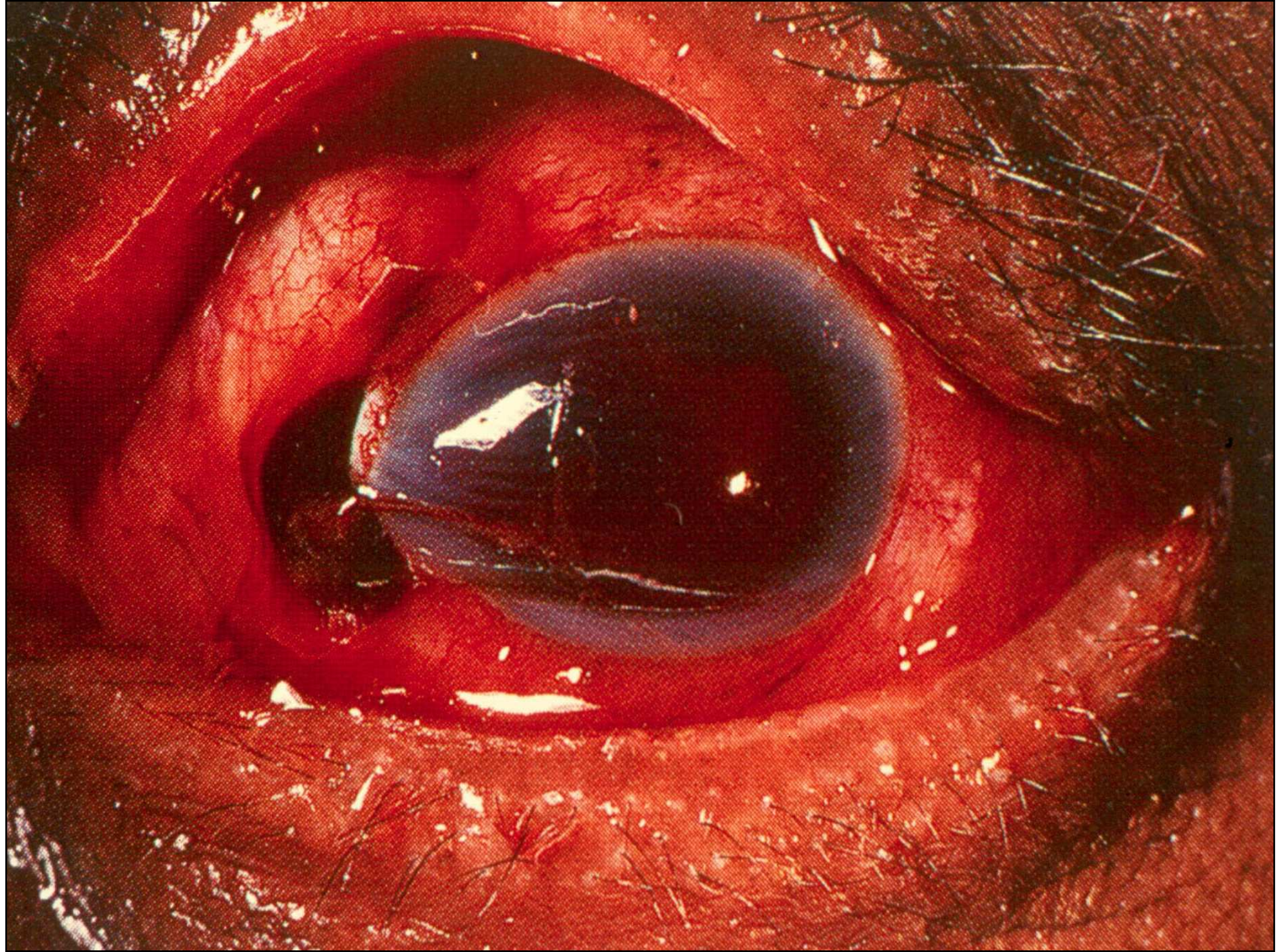
# Nitrooční cizí těleso



# Pronikající poranění oka

- **ruptura bulbu (prasknutí oka)**
  - **v místě oslabení stěny oka (pod úpony očních svalů, na rozhraní rohovky a bělimy)**
  - **výhřez nitroočních tkání, ztráta čočky**
  - **krváčení do nitra oka**
  - **výsledkem může být atrofie oka (phtisis bulbi)**



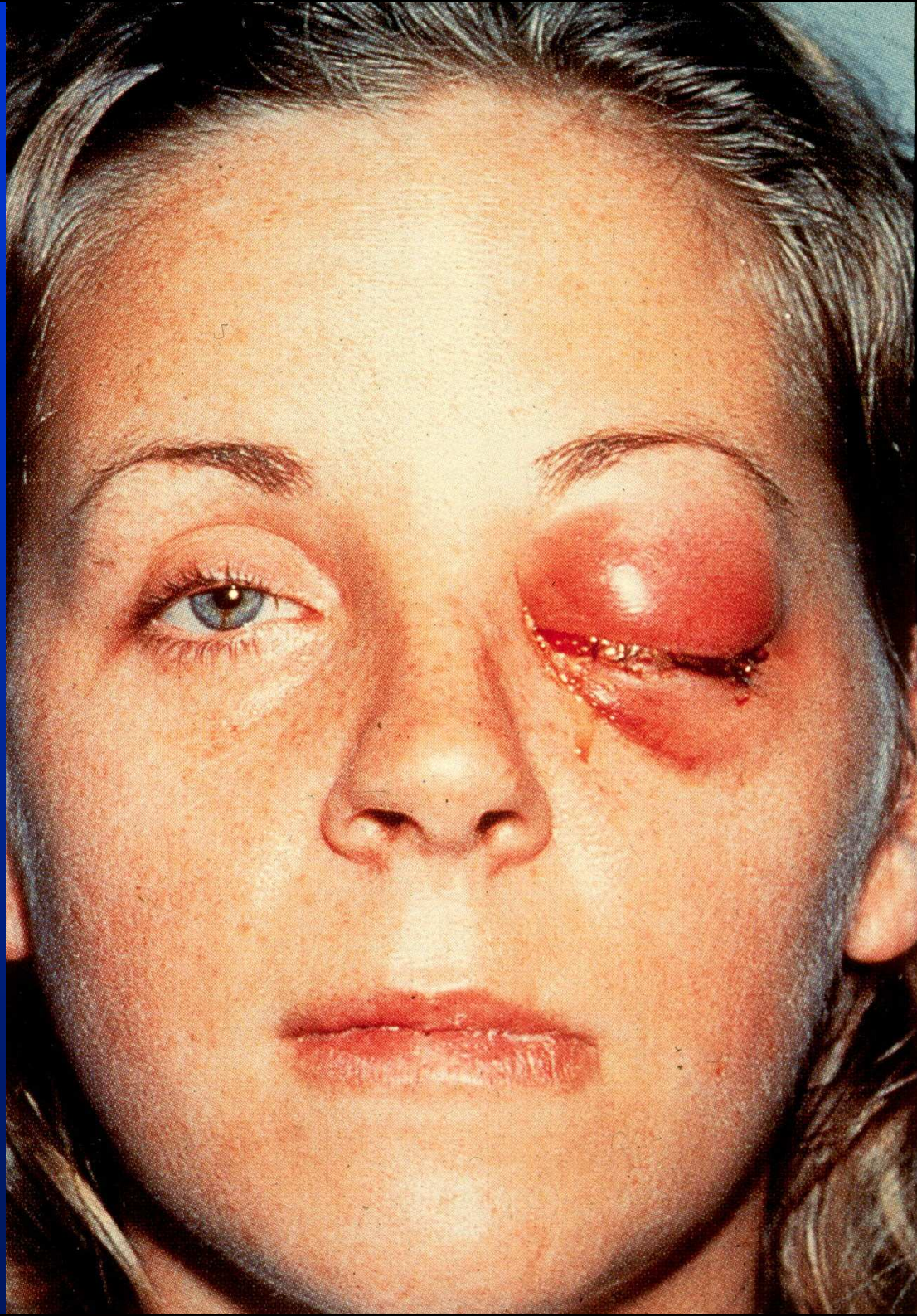



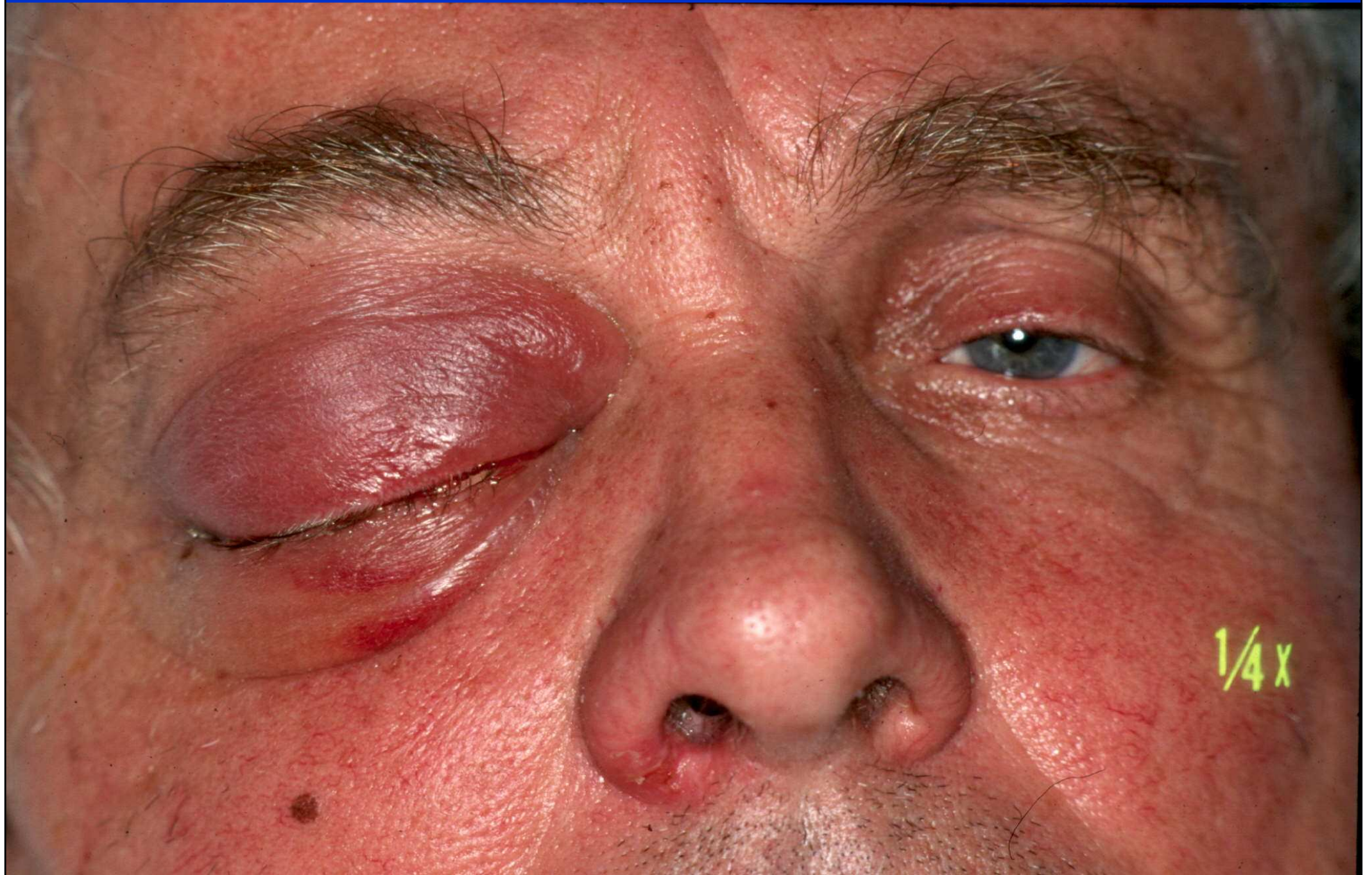# Pronikající poranění oka

- **traumatická endophtalmitida**
  - **prudký zánět nitroočních tkání**
  - **příznaky: bolest oka, otok víček, hypopyon, absces sklivce)**
  - **léčba: ATB intravitreálně (do sklivce)**
  - **špatná prognóza quoad visum**



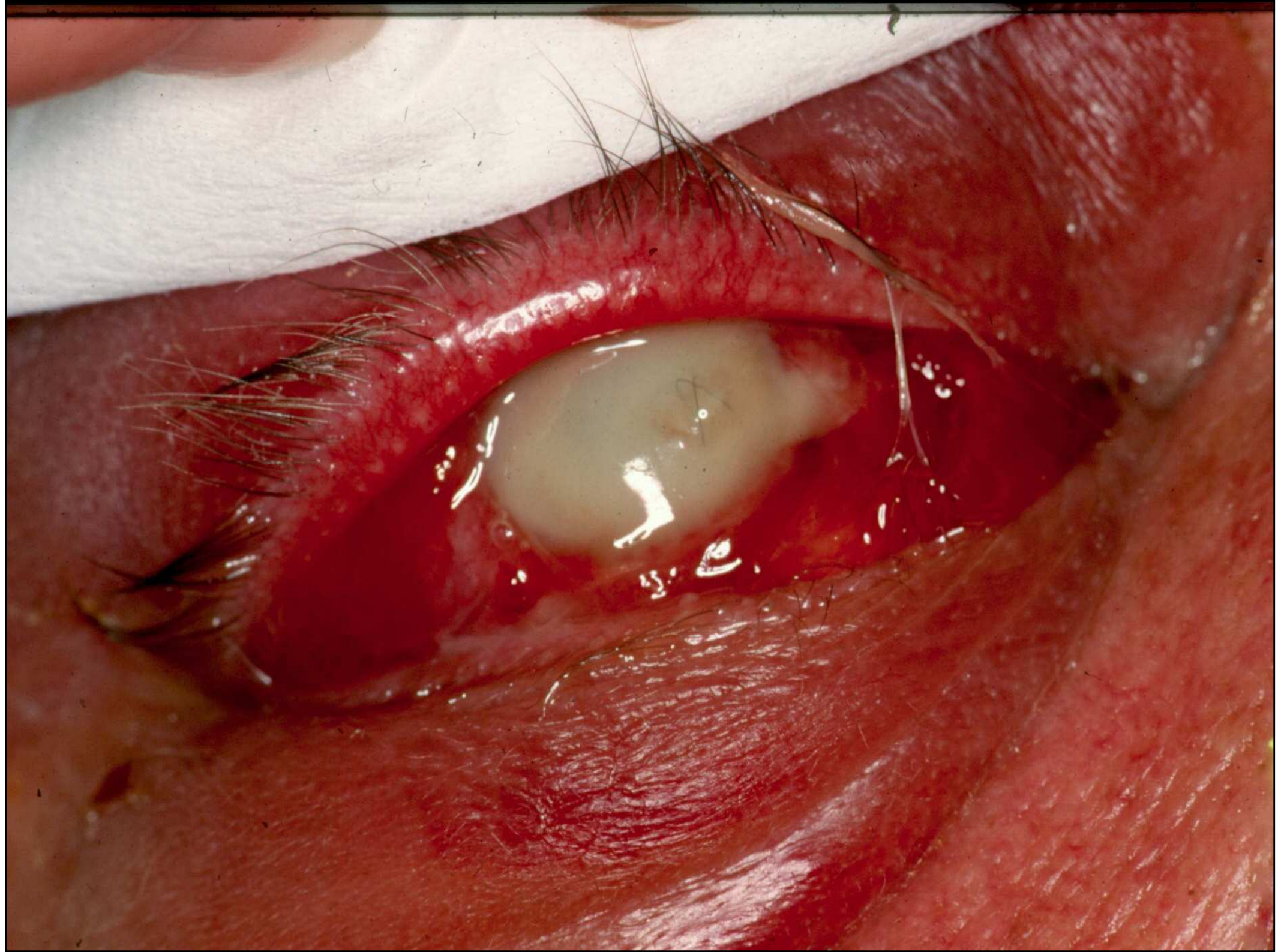




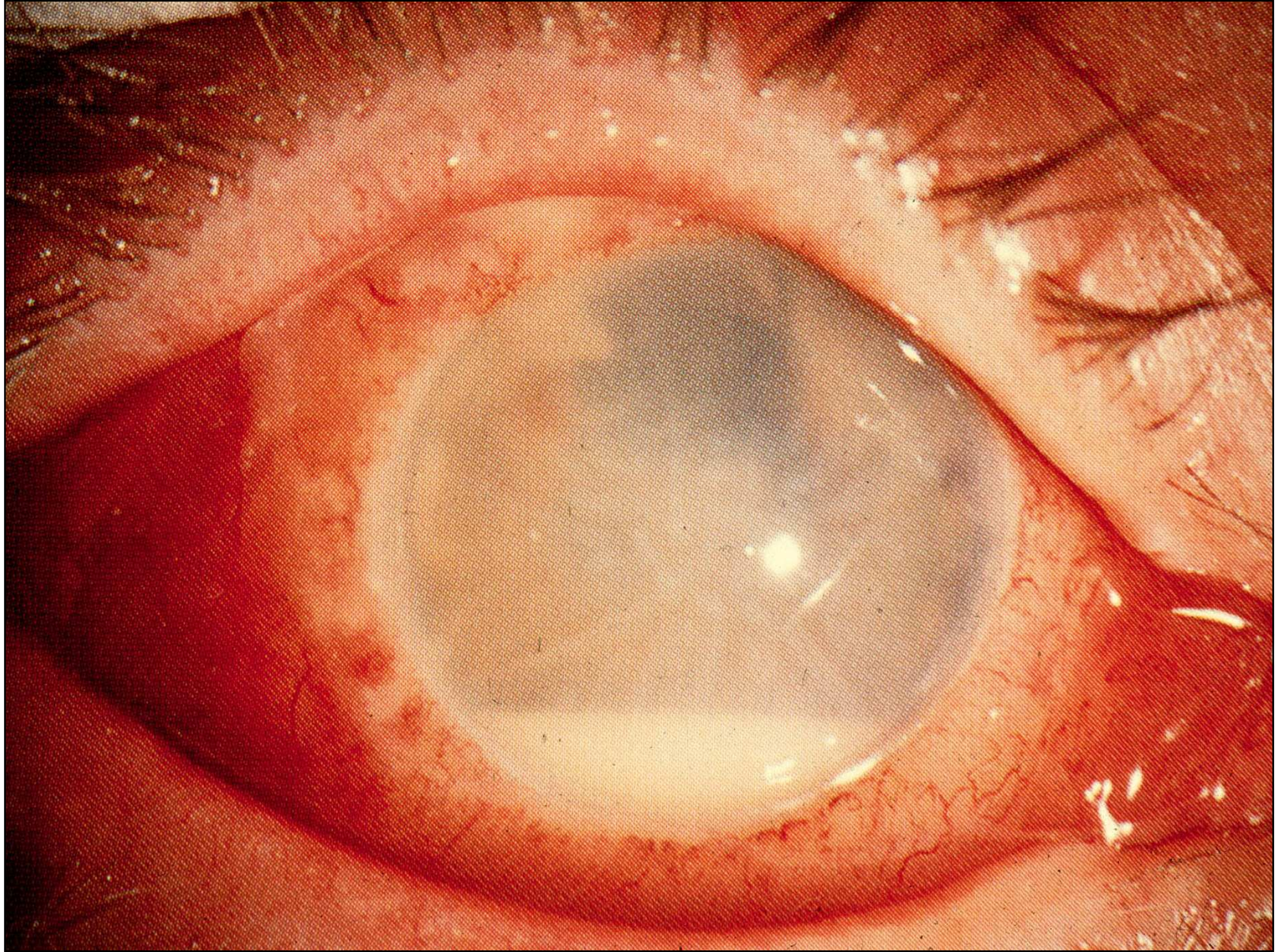


1/4 x











# Pronikající poranění oka

- **sympatická ophtalmie**
  - **pozdní komplikace perforace oka**
  - **zánět živnatky (panuveitida)**
  - **sympatizující oko (poraněné)**
  - **symaptizované oko (druhé oko)**
  - **autoimunní etiologie (léčba: steroidy, imunosupresiva, vitrektomie)**

# Chemická poranění oka

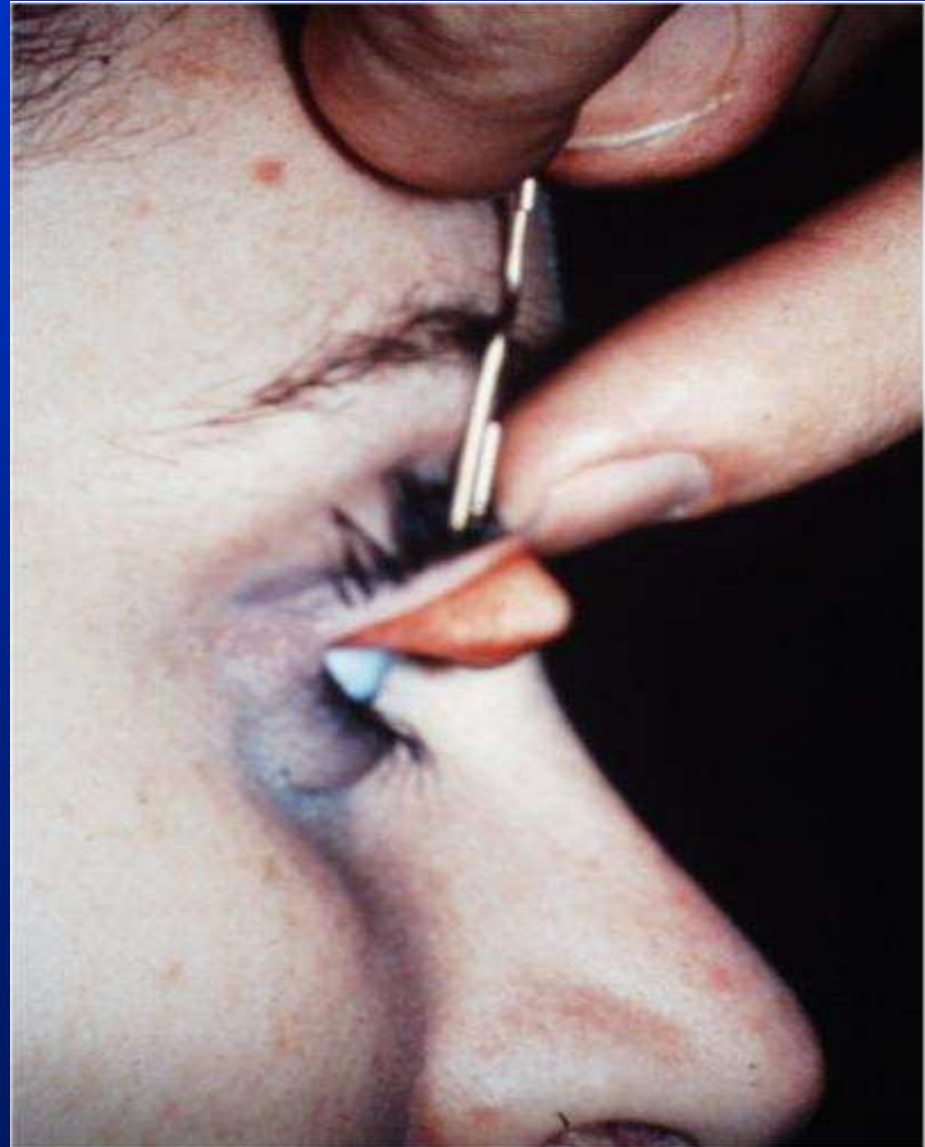
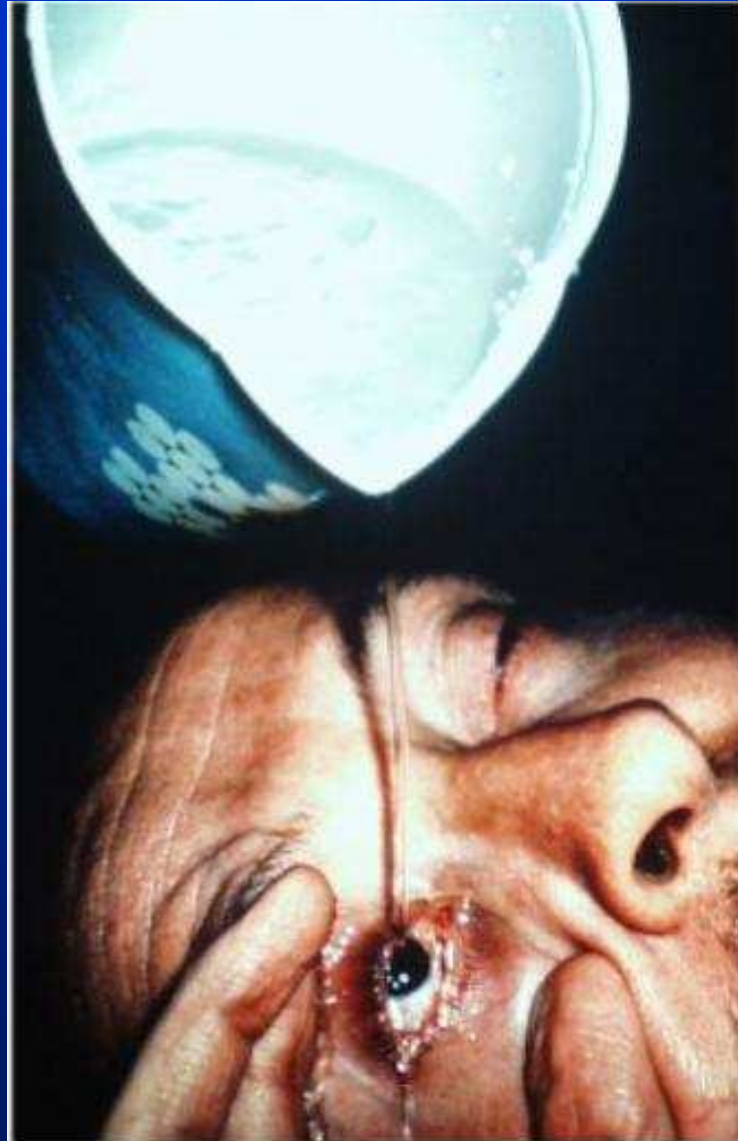- poleptání kyselinou
  - koagulační nekróza (nepostupuje do hloubky tkáně)
- poleptání louhem
  - kolikvační nekróza (průnik do hloubky tkáně)
- stupeň poškození je dán koncentrací škodliviny a délkou působení v oku

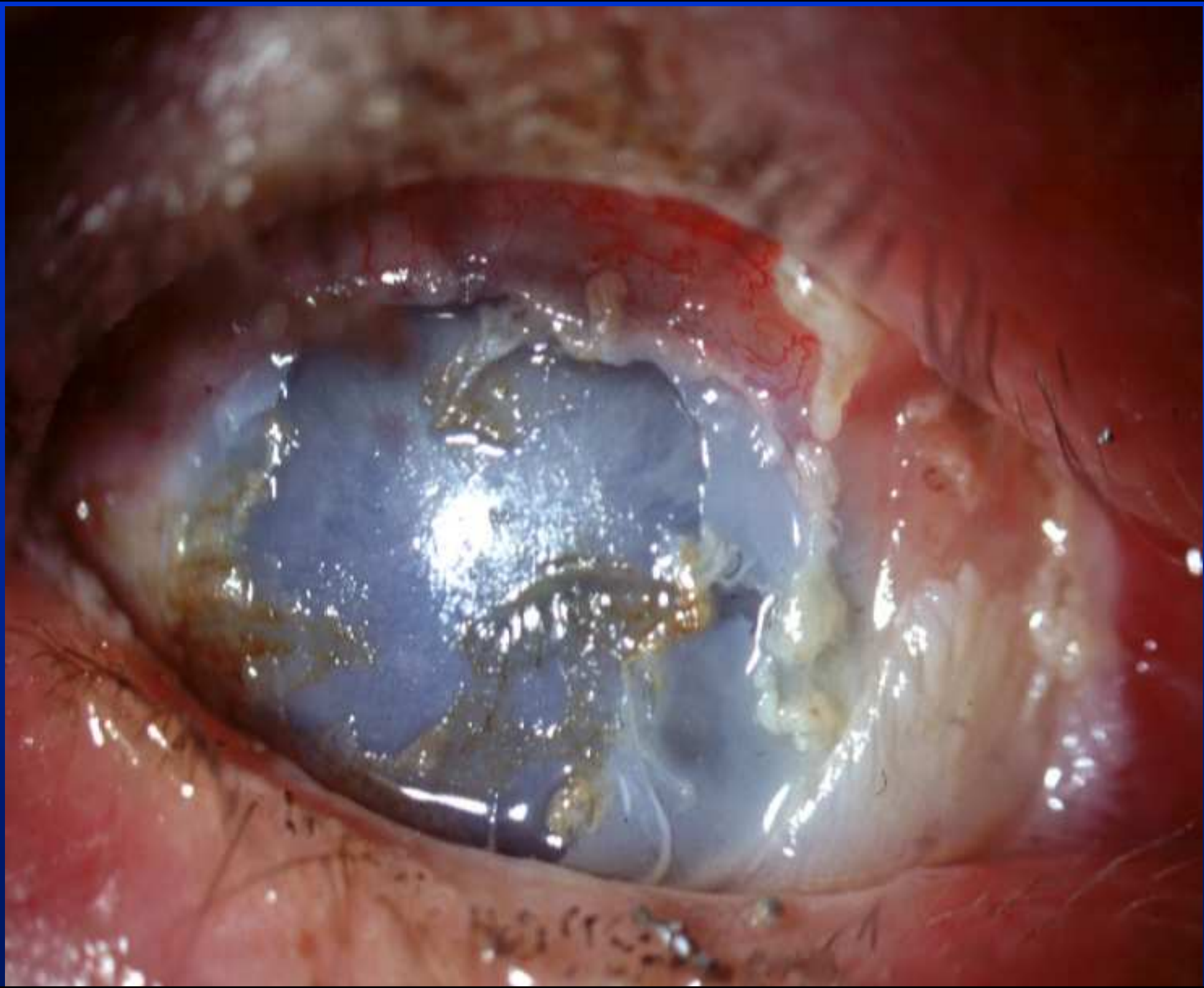


# Chemická poranění oka

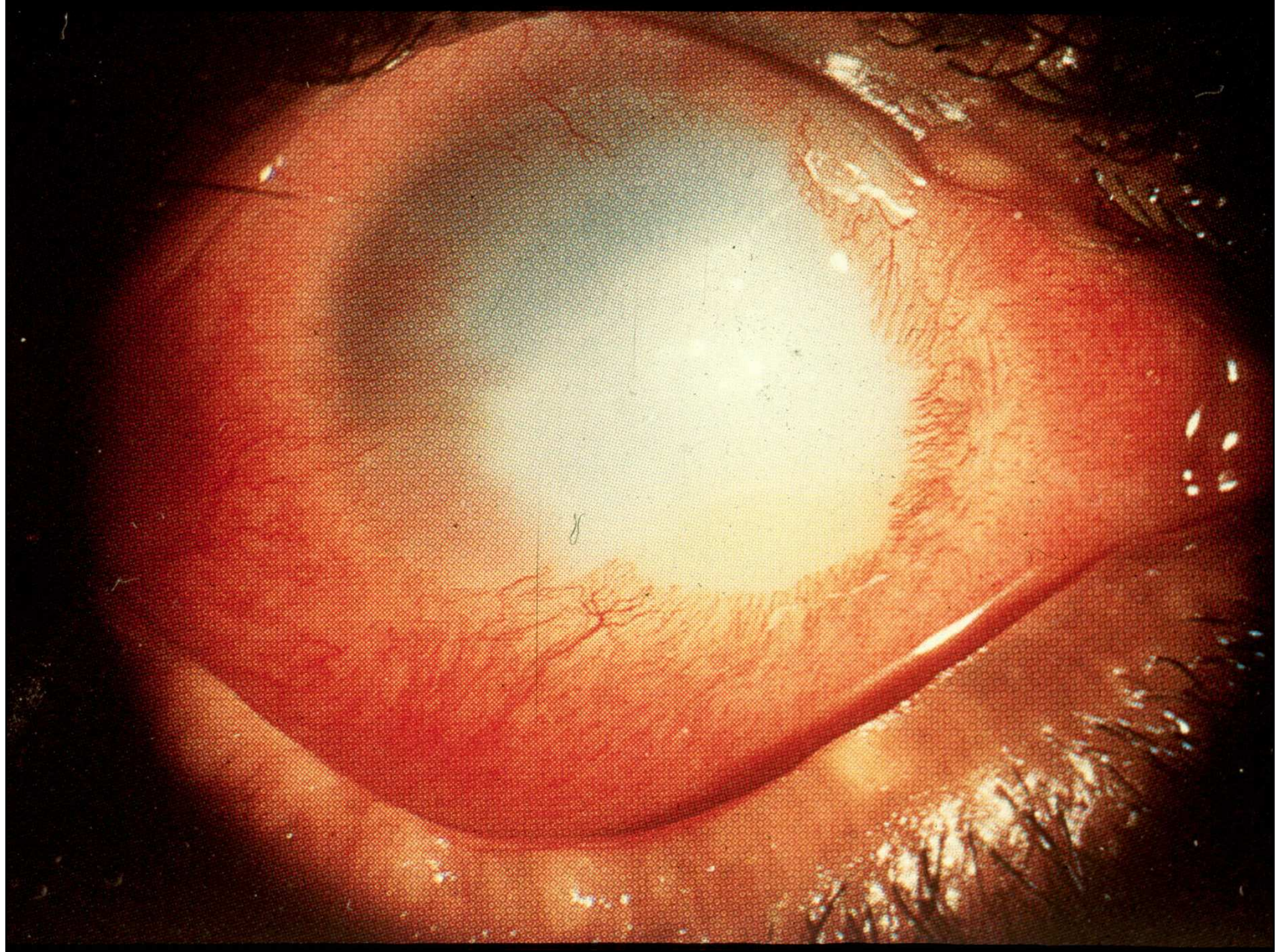
- **poleptání oka - první pomoc**
  - **kontinuální vyplachování oka vodou**
  - **odstranění škodliviny ze spojivkového vaku (dvojitá everze víčka)**
  - **transport k odbornému očnímu lékaři**

# První pomoc







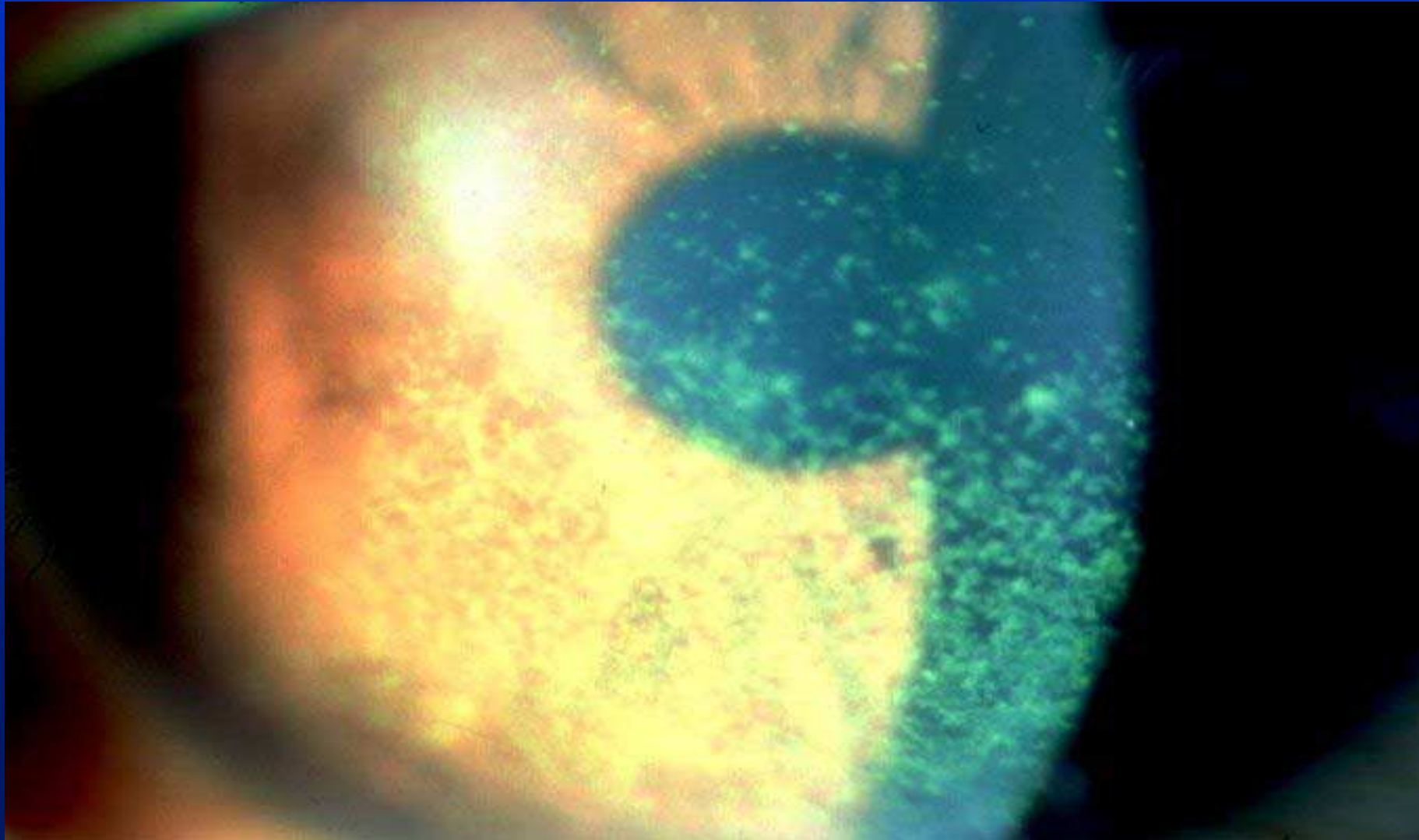




# Poškození oka zářením

- UV záření (elektrický oblouk, horské slunce, pobyt v zimě na horách)
- příznaky (za 48 hodin odezní)
  - blepharospasmus, řezání, pálení, slzení
  - mikroeroze rohovky
- léčba - anestezie rohovky, epitelizační kapky, gely

# **Keratitis epithelialis punctata photoelectrica**





# Poškození oka zářením

- **Laserové záření - poškození sítnice (žlutá skvrna - macula lutea)**
- **stupeň poškození závisí na :**
  - **energii laser.záření**
  - **vlnové délce laser. záření**
  - **zaostření paprsku**
- **poškození žluté skvrny je irreversibilní!**

# Poškození oka zářením

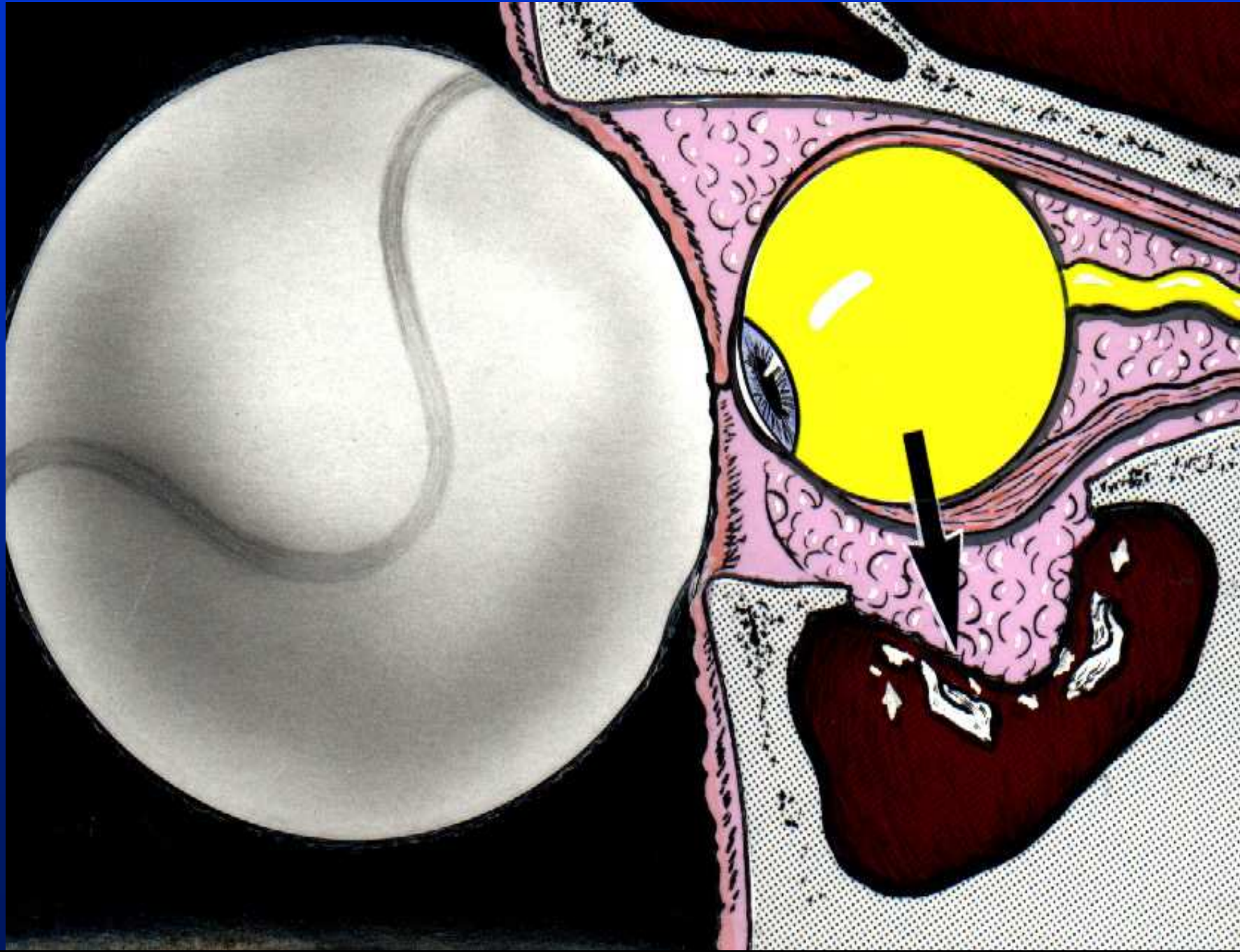- Sluneční záření - poškození sítnice (žlutá skvrna - macula lutea)
- solární retinopatie
  - pozorování zatmění slunce nechráněným okem



# Poranění očníce

- **zlomeniny očníce**
  - **hydraulická zlomenina spodiny očníce**
- **cizí těleso v očníci**
- **traumatická neuropatie zrakového nervu**

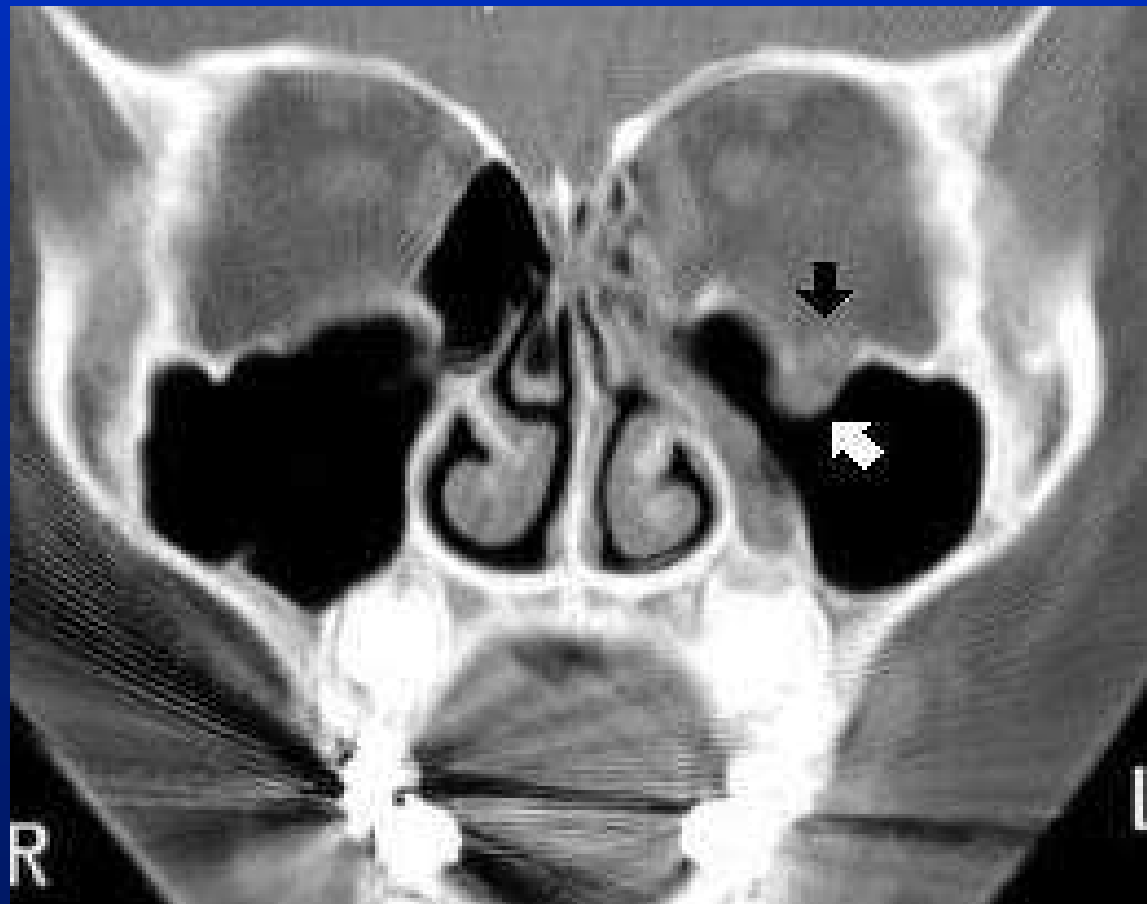
# Patogenéza poškození oka při kontuzi bulbu



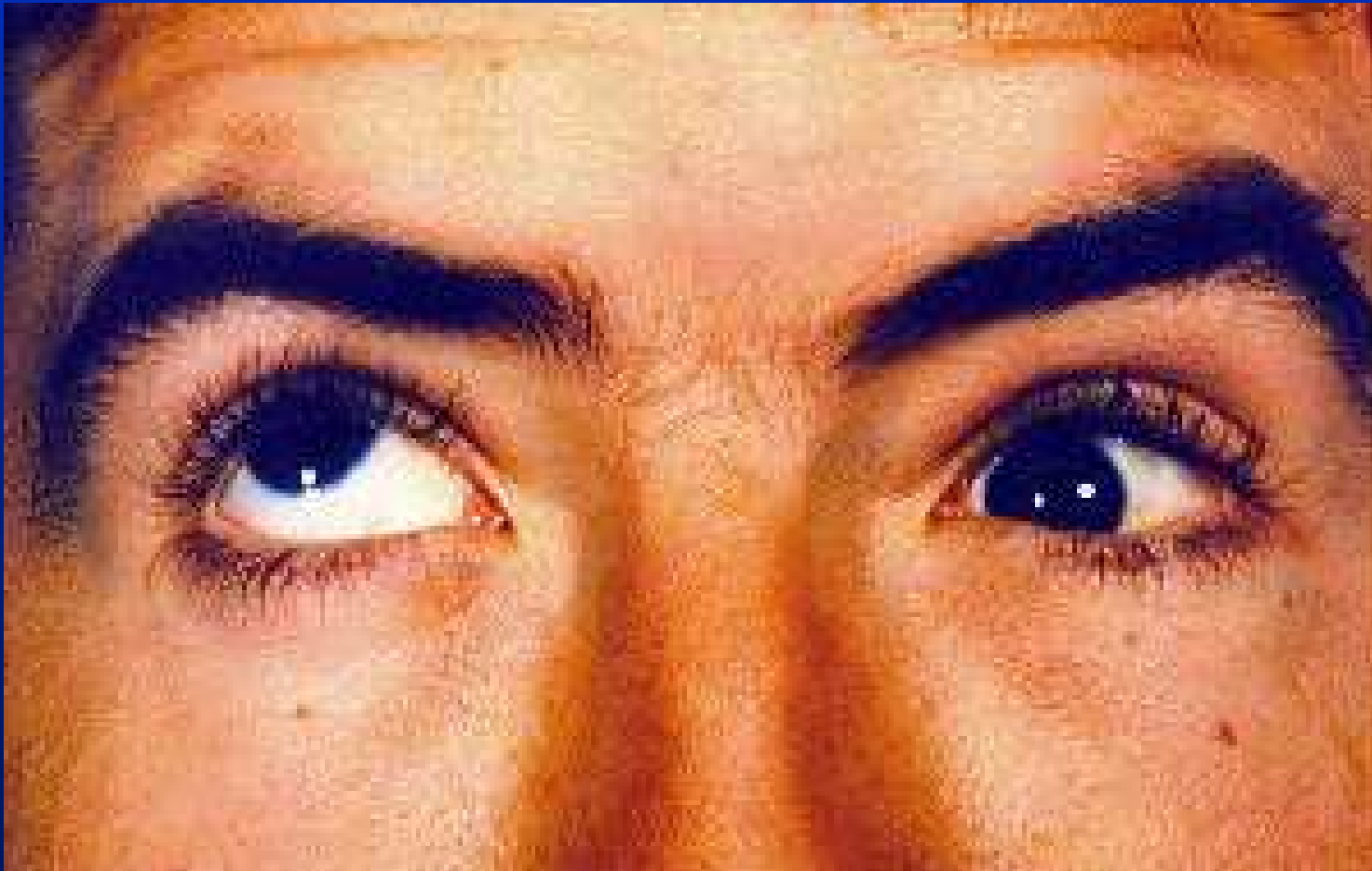

# Hydraulická zlomenina očnice

## CT scan



# Fraktura spodiny orbity - restrikce elevace levého bulbu





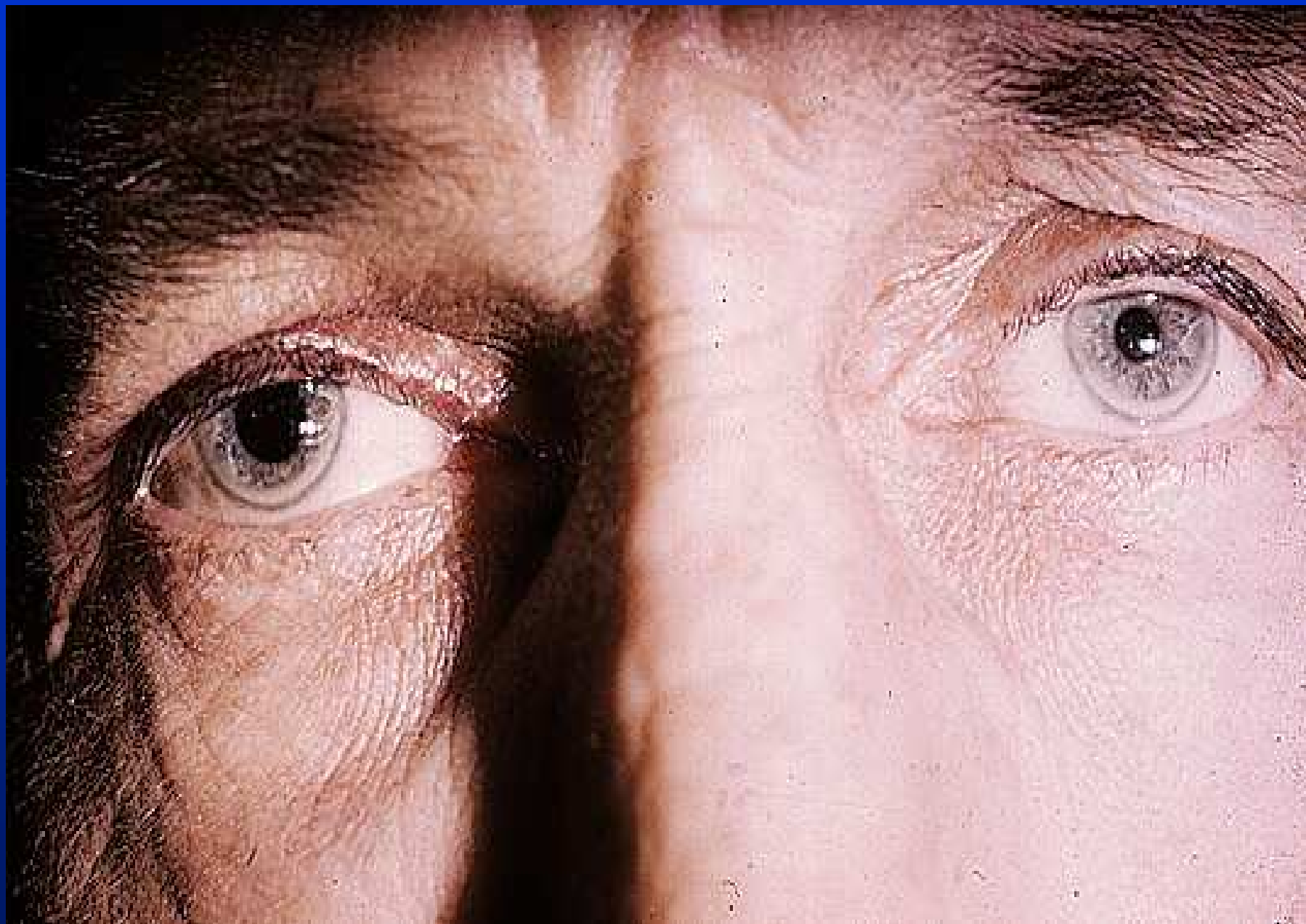# Poranění zrakového nervu

- **evulze (vytržení) zrakového nervu (ZN)**
  - **ZN je oddělen od oční koule**
- **přímé poranění ZN**
  - **poranění ZN nebo pochev ZN cizím tělesem, kostním fragmentem nebo retrobulbárním hematodem**
- **nepřímé poranění ZN**
  - **poranění ZN v canalis n. optici přenesením síly**

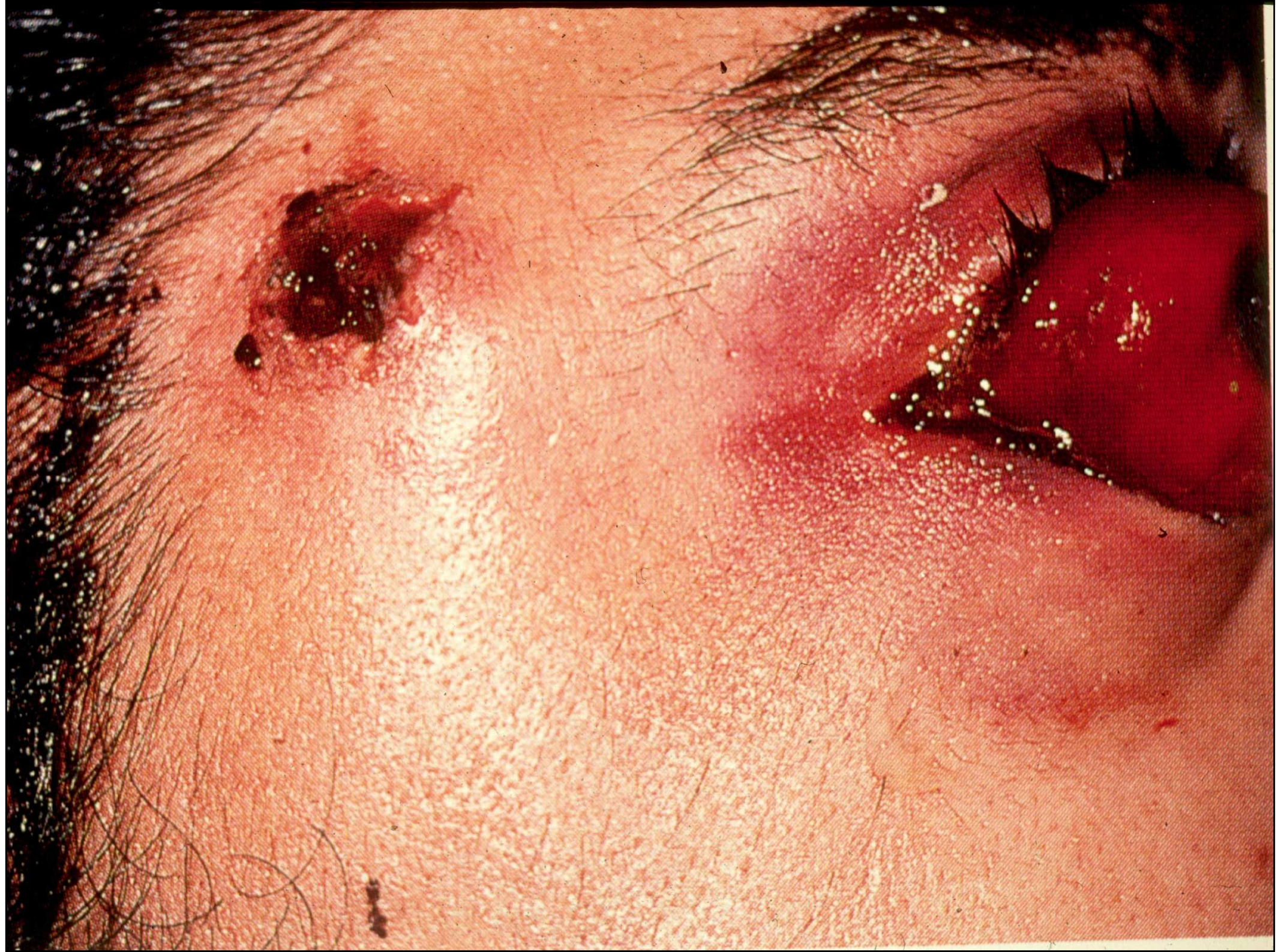# Poranění zrakového nervu

- **příznaky**
  - **výrazný pokles vidění (až slepota)**
  - **anisokorie (nestejná šíře zornic)**
  - **chybění reakce zornice na osvit**
- **léčba – vysoké dávky kortikosteroidů, trvale snížené vidění**











# Děkuji za pozornost

Jedna jiskra,  
tříška z kovu,  
kdo ti vrátí  
zrak tvůj znovu?