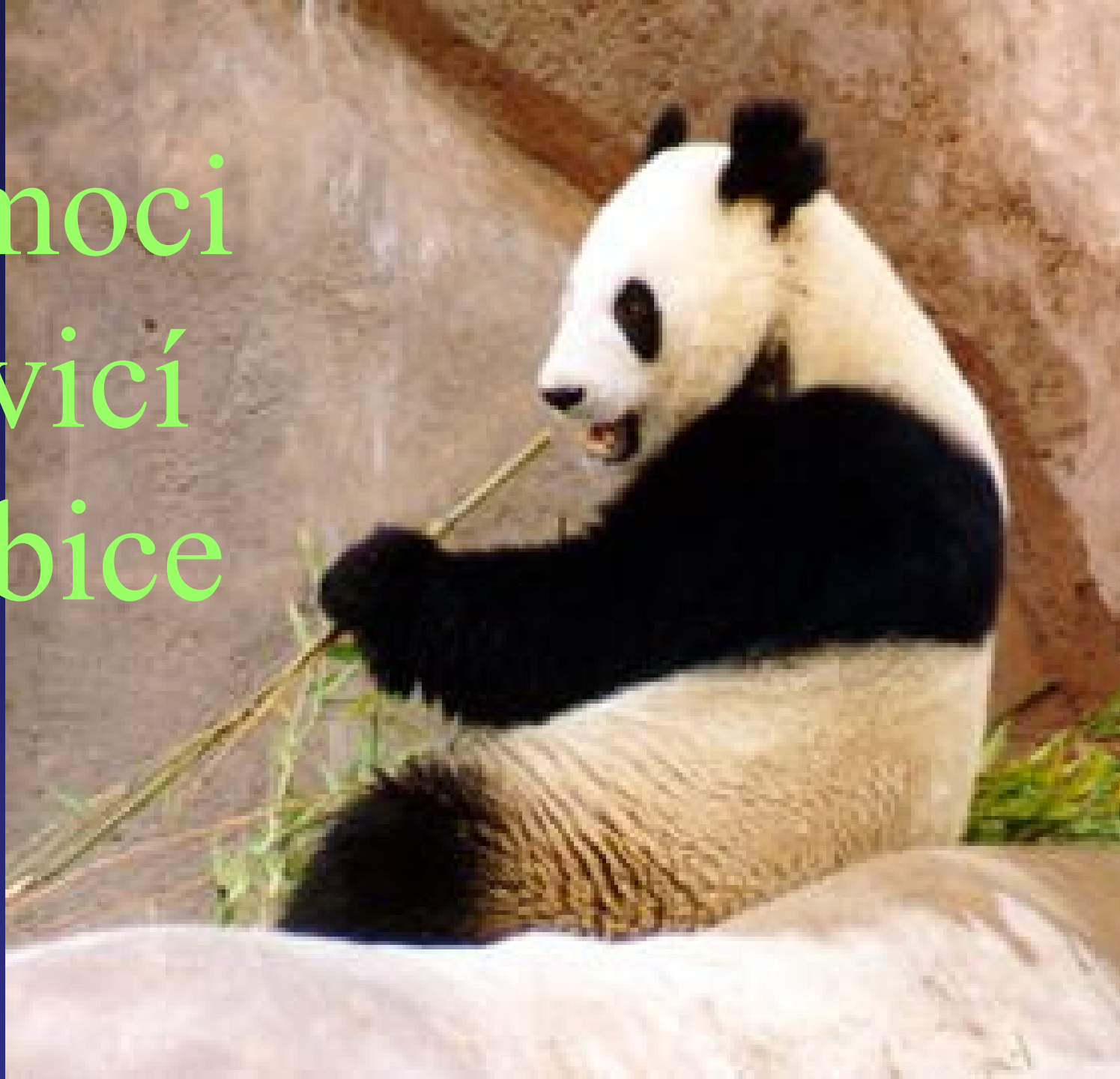

Nemoci
trávicí
trubice



Příznaky

přízn. ústní: jazyk, salivace, foetor ex ore

přízn. jícnové: bolesti na hrudi

přízn. žaludeční: horní dyspeptický sy,
pyróza, říhání, regurgitace, nausea,
zvracení, škytavka, nechutenství

Příznaky

přízn. střevní: dolní dyspeptický sy, plynatost, meteorismus, flatulence, borborygmy, tlak a napětí v břiše, bolest v břiše, střevní kolika, zácpa, průjem

přízn. konečnickové a řitní: tenesmy

Bolest v břiše- somatická, viscerální
přenesená

Bolest v břiše = pocit spontánní

× **bolestivost** = bolest vyvolaná vyšetřovacím manévrem

▶▶ **Somatická** - spinálními nervy

povrchová, hluboká- z podpůrných tkání-přesně lokalizovaná - défense musculaire

▶▶ **Viscerální** - nn.sympatického systému

napětí sval. stěny, pouzdra, ischemie, tah mesenteria, tupá, nepřesně lokalizovaná

▶▶ Přenesená bolest, propagace bolesti

Vyšetřovací metody v GE

- anamnéza
- fyzikální vyšetření
- rtg: nativní snímek břicha

kontrastní vyšetření - pasáž jícnem
- s dvojitým kontrastem
- enteroklýza (2kontrast)

selektivní arteriografie

CT

Vyšetřovací metody v GE

- **Endoskopické metody:**

- ▶ orální endoskopie (gastroskopie, ERCP, enteroskopie +enterobiopsie)
- ▶ koloskopie, rektoskopie
- ▶ endoskopie operační
(endoskopická biopsie, polypektomie, sklerotizace jíc. varixů)
- ▶ endosonografie
- ▶ manometrie jícnu, pH-metrie jícnu

Vyšetřovací metody v GE


- Enterobiopsie
- Sonografie
- Vyšetření žaludečního chemismu
- Vyšetření zevní sekrece pankreatu
- Funkční vyšetření tenkého střeva-
toleranční testy (malabsorp. sy)
- Vyšetření stolice- makrosk., mikrobiol.,
mikroskop.,OK
- Onkomarkery

Nemoci jícnu

- příznaky

- **Dysfagie** - *obtížná, záchvatovitá*
- * **horní (orofaryngeální)**- vážnutí sousta z úst do hltanu a jícnu (**regurgitace- CAVE aspirace**)
 - příčina- lokální obstrukce(tu, struma aj.)
 - neuromuskul. poruchy
- * **dolní (ezofageální)**- vážnutí sousta v průběh jícnu
 - příčina- intralumin.postižení (ca jícnu,kardie, stenózy)
 - neuromuskul. poruchy
- * **paradoxní** - **nejdříve vážne polykání tekutin**
extraezofageální vlivy- dif.spasmus jícnu

Neuromuskulární poruchy



- **Ezofagokardiální achalázie**

funkční onemocnění celého jícnu-


- úbytek až ztráta propulzivní peristaltiky tubulárního jícnu, porucha relaxace dolního jícnového svěrače a postupná dilatace ezofagu-záněty

- **Difuzní spasmus jícnu**

akutní, event. intermitentní dysfagie, bolesti hrudníku, způsobené simultánními nepropulzivními kontrakcemi jícnu

- **Sekundární poruchy motility** (DM, sklerodermie)

Refluxní nemoc jícnu



1) GE reflux-reflux.ezofagitida

-příč.: porucha fce GE spojení,
pokles tonu dol. jícn.svěrače


Pyróza - není korelát s rozsahem a intenzitou
anatomických změn

komplikace:• stenóza jícnu

- vřed jícnu- Barrettův vřed (v cylindr. epit.)
- marginální junkční vřed
- obstrukce potravou
- adenokarcinom

2) Barretův jícn- metaplazie

dlažd. epitelu dol. jícnu na cylindrický
kompl.- peptický vřed, striktura



GE reflux - terapie

Konzervativní postup:

- režim
- dieta
- medikamentozní : antacida, prokinetika
blokátoři H₂ receptorů

Chirurgické řešení - plastika

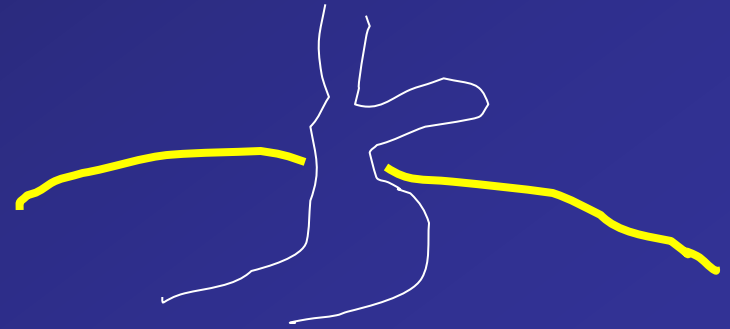
Hiátová hernie



- **Skluzná jícnová hernie** (ezofagogastrické spojení i s přilehlou částí žaludku je dislokováno do hrudníku)





- **Paraezofageální** (typický peritoneální kýlní vak, kardie pod bránicí se zachovalou kompetencí)



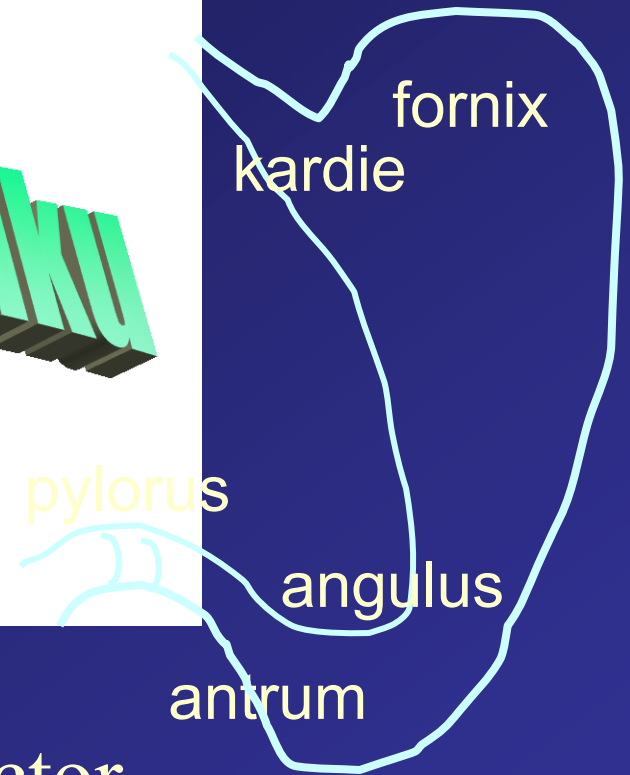
- **Smíšená** (současně s vysunutím žaludečního fundu i skluz kardie nad bránici, inkompetence, častá refluxní nemocí jícnu)

Záněty jícnu



- **infekční:** bakterie, viry, plísně, specif. granulomy
- **chemické:** kyseliny, louhy, jiné chem. l., léky
- **potravinové vlivy:** dráždivé potraviny, alkohol, nikotin
- **fyzikální vlivy, léky:** intubace, teplo, záření, cizí tělesa, trauma
- **venostáza:** jícnové varixy
- **městnání obsahu:** achalázie 
- **choroby kožní a systémové:** pemfigus, sklerodermie..
- **reflux:** kyselý, alkalický, smíšený

nemocí žaludku



Ka

korporální žlázy-pepsin,

parietální bb-HCl-intrinsic factor

antrum- žlázy pylorické- gastrin

fce žaludku- sekreční a motorická

sekretin, glukagon, somatostatin, motilin,
bombesin, GIP aj.



- Dyspepsie- funkční žaludeční dyspepsie
- Solární sy
- Peptický vřed žaludku a duodena
- Stav po operaci žaludku:
 - Dumping sy- sy odvodné kličky
 - hypoglykemický sy
 - žlučové zvracení, laktázový deficit, vřed v anastomóze, sy přívodné kličky , ca v pahýlu žaludku, kareční stav po operaci, postvagotomické obtíže

Vyšetřovací metody



- Vyšetření žaludeční acidity a sekrece --??
 - bazální 4 x á 15
 - stimulovaná po pentagastrinu 4 x á 15'
 - stanovení acidity v lab.-BAO, MAO, PAO
- Hodnocení sekrece pepsinogenu
- **Vyš. sekrece vnitř. faktoru-B12- Schillingův test**
- **RTG vyš. žaludku**
- **Endoskopie**
- **Biopsie a cytologie**
- **Radionuklidové vyš.** (posouzení vyprazdňovací schopnosti žaludku)

Vředová choroba gastroduodena



- **Peptická léze** - eroze (k muscularis mucosae)
- vřed (přestupuje m.m.)
- **Vředová choroba:**
 - ♠ vznik v místě **přirozené odolnosti** proti agresivitě žaludeční šťávy
 - ♠ jde o **chronický vřed** nebo s tendencí k rekurenci
 - ♠ **chybění specifické příčiny** pept. vřed.léze
 - ♠ **Helicobacter pylori**

Vředová choroba



stroduodena

- Etiopatogeneza :

„ žádná kyselina- žádný vřed

žádný *Helicobacter pylori*- žádný vřed “

agresivní faktory: kyselá žaludeční sekrece,
pepsin - kys. acetylosalicylová, nesteroidní
antorevmatika, kortikosteroidy, kouření,
alkohol, káva, koření

ochranné faktory: hlen, prostaglandiny, růstové
faktory- hrubá vláknina,



Vředová choroba gastrooduodena

- Duodenální vřed
- Žaludeční vřed
- klinický obraz
- diagnostika: HP, rtg, endosono
- Terapie: životospráva a dieta, antacida (Anacid, Maalox,..)
antagonisté H₂ receptorů (Cimetidin, Ranitidin),
inhibitory protonové pumpy (Ome-Pantoprazol: Losec,
Helicid, Ultop, Controloc..)
+ léčba infekce HP (7dní amoxi, klaritromycin, metronidazol)
chirurgická léčba (B I, B II, vagotomie)

Vředová choroba



gastroduodena

Komplikace:

- ↓ krvácení
- ↓ penetrace
- ↓ perforace
- ↓ pylorostenóza

- ↓ stavy po operaci žaludku

Hemorhagie do horní části trávicí trubice



- Skryté-okultní
- hemateméza, meléna - *akutní život ohrožující stav !!*

Urgentní GF

- jediný projev-další subj. obtíže- n.objektivní znaky
- hemorhagický šok-sideropenická anémie-hypovolémie



terapie: hemostiptika, stavění krvácení

endoskopickou cestou, antiulcerózní th

Akutní gastritis



- Akutní stavy se zřetelnou žaludeční a střevní symptomatologií
- nepřesný název - zánětlivá podstata je mnohdy neprokázaná
- většinou jde o reflexní poruchu motility
- jen jako vstupní dg
- etiol.: - infekce bakteriální n. virové
- alimentární

klin. obraz-vyl. perit.drážd., průběh: 2-3 dny
obv. bez teplot

Chronická gastritis



Jen histologická dg

- neutrofická = superficiální (Helicobacter pylori u 80-90%)
- atrofická - autoimunní -pernic. anémie
 - multifokální atrofická
 - speciální typy (refluxní, chemická, radiační, lymfocytární, jiné infekční,...)

Nádory žaludku

1) Benigní tumory žaludku

polyp - histol:

- fokální foveolární hyperplazie
- hyperplaziogenní polypy
- adenomy

2) Rakovina žaludku



40/100.000 obyv.(max. Jap., Chile)

kancerogeny v potravě, genet. faktory?, Helicobacter?

- **Typ** dle endoskop. makroskop. nálezu:
 - polypozní
 - ulceriformní
 - ulcerózně infiltrující
 - difúzně infiltrující
- **klin-** bez typických obtíží, odpor k masu
jen u mála případů
- **prognóza-** dle hloubky invaze
- **terapie:** chirurgická, stent

Nemoci střev

řevo-

- motilita - pohyby kývavé a peristaltické
- trávení (digesce) • vstřebávání (absorpce)
 - = hydrolýza
 - =transport stěnou
- asimilace = společný název pro oba procesy
- sekrece

Malasimilační sy (malabsorpční)



▶▶ **primární** = asimilační porucha lokalizována v enterocytu

♠ izolovaný enzymatický defekt

♠ generalizovaná porucha asimilačních fcí

♠ vrozená


♠ získaná

▶▶ **sekundární** = při onem.slinivky, hepatobil.

syst., systém. chor. s postiž. tenkého střeva,

někt. endokrin., kardiovask. a kožních chorob

Malasimilační sy



- klinický obraz

dle povahy základ. onemocnění: průjem, slabost, anémie, váhový úbytek

- vyšetření:

- oGTT- plochá křivka, toleranční testy (xylozový, s vit.A, Schillingův test), vyš. stolice- tuky

- rtg vyš. tenkého střeva (neflokulující baryum p.o.)

- enteroklýza (frakcionovaná náplň k.l. duodenální cévkou)

- p.o. biopsie tenkého střeva

- endoskopické vyš. tenkého střeva

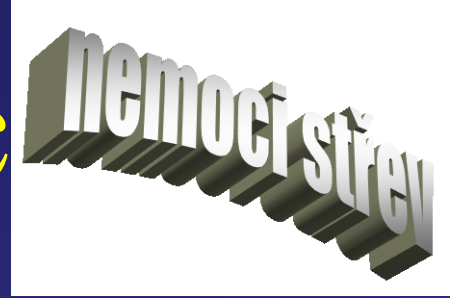Celiakální sprue (primár.m.s.)



- **typické zánětlivé změny sliznice tenkého střeva**
- **absorpční porucha všech živin, miner., vitam.**
- **zřetelné zlepšení po vynechání lepku z potravy**
- etiopatogeneze: **prolaminy**, tj bílk. vyvolávající střevní lézi:
 - gliadin** (pšenice), **sekaliny** (žito), **hordeiny** (ječmen)
- genetická dispozice : HLA-B8, DR3, DQw2
- vyšetření: **PL x gliadinu, 100% specif-PL x endomyosinu hl.svalstva, tkáňové transglutamináze, extracel. retikulínovým vláknům obklop. BM**
- terapie: **bezlepková dieta** (mouku nahr. soj., rýž. moukou, bramb, kukuřič. škrobem doživotně), obv. i **deficit laktázy**
th: Kortizonoidy, imunosupresiva, substituční th (Fe, vit, aj.)

Crohnova nemoc

Regionální kolitida



- **chronický nespecifický zánět** střeva tenk. n tl., segmentální n. plurisegm.-**diskontinuální**, **transmurální**
- M i Ž 15-30r.,(50-80r), prevalence 20/100.000
- etiol.: genet. složka, imunol. mech., exog. vlivy
- klin. průjem, bolesti břicha, úbytek na váze...,malabsorpce, subileozní stavy, zánětlivý nádor, píštěle
- komplikace: krvácení, obstrukce- ileus, píštěle-perforace, perianální postižení nejč.
- DG: biochemie, indagace, endoskopie, biopsie, rtg



- lokalizace s rozsah: ileitida, enterocolitida, rektoperineální forma aj.

Stádium: latentní, klidové, aktivní (floridní)

Vývoj: forma progresivně evoluční, stacionární, regresivní

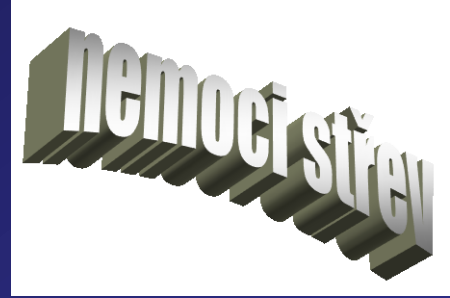(reaktivace - zjitření zánětu v úseku již postiženém

recidiva - vznik onemocnění v úseku dosud nepostiženém

rekurence - zn. nemoci na střevě, kde byla provedena resekce makroskop. postižené tkáně)

remise, relaps

Idiopatická proktokolitida (Colitis ulcerosa)



- **nespecifický hemorhagicko-purulentní až ulcerózní zánět** - výlučně postihující sliznici konečníku a přilehlé části, popř. celého tračníku,
s nárazovým n. chronicky exarbuujícím průběhem
- více Ž , max 3.-4. desetiletí, prevalence 10-40/100 000 obyv.
- etiol, patog.: spol. etiol. s M.Crohn??
genetická disp.(rodinný výskyt) , bakt., virová etiol., imunol.

Rozdíl oproti M.Crohn: lokalizace **jen na sliznici**,
nemoc nárazová s **normalizací v mezidobí** , **ostrá hranice**
proti tenk. střevu (rezistence vůči patog. faktoru)



Klin. obraz: rektální sy, kolitický sy,

- rektální tvar, levostranný tvar, pank

Komplikace: místní- krvácení, perforace, striktury,
toxické megakolon(dilatace střeva a vstřeb. toxinů)
zhoubná přeměna

vzdálené - karence, extraintestinální projevy
(kloubní projevy, játra, cholangitida)

Vývoj: typ- remitující (nárazy u dřímajícího zánětu)
a intermitující (obd. dlouhé remise)
- progresivní, stacionární, regresivní

Dg: rektoskopie, koloskopie, biopsie, rtg, vyš. stolice,
bakt . a imunol. vyš.

M.Crohn

Ulcer. kolitida

krvavý průjem		++
perianální píštěle	++	
lokalizace změn	region., rectum někdy	dif, vždy rectum
terminální ileum	typicky	
šíření	diskontin.	kontin.
hloubka postižení	transmurálně	sliznice
průběh	obtíže spíše trvale	recid.

Terapie :

ad Crohnova nemoc

Mesalazin (kys.5-aminosalicylová)-Pentasa, Salozinal- klysmata

kortikoidy, (imunosupresiva, AB)

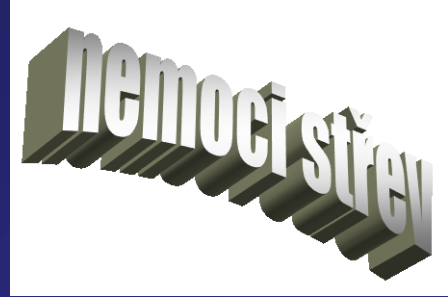
operace - urgentní, elektivní

ad Idiopat. Proktokolitida

mesalazin, lok. th supp.,klysmata, kortikoidy,

(imunosupresiva, AB)

chirurg. th- urgentní, elektivní



Kolorektální karcinom



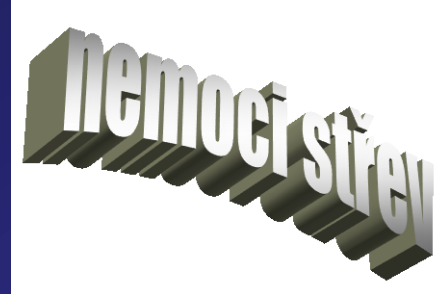
- prevalence 50/100 000
- vlivy genetické, zevního prostředí
- vznik ca z adenomu, de novo
- protektivní, tumorigenní vlivy potravy
- endoskopická klasifikace, histologická
- Klin.: potíže malé n. intermitující- změna defekačního stereotypu, kolikovitě bolesti, exulcerace, perforace, penetrace do okolí
- Vyš.: endoskopie- rekto-, siegmoideo-, koloskopie, sono(meta)
- tu markery- CEA

- Terapie: ▶ chirurgická léčba
 - kurativní, - paliativní
- ▶ radioterapie-před- a pooperační
- ▶ chemoterapie

Prognóza: anemie, hubnutí, bolestim postiž. uzlin, penetrace,
nediferenc. ca

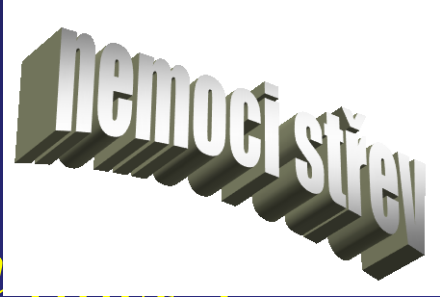Depistáž, dispenzarizace

Divertikulární choroba tlustého střeva



- **Divertikl**- výchlipka lumen pronikající stěnou orgánu, často i mimo něj
- **Divertikulóza**- postižení orgánu četným divertikly
- **Divertikulitida**- zánět stěny divertiklu a okolí
- **výskyt**: 30% obyv. ve věku 40-60 r., 60% obyv. nad 70 r.
- **etiologie**: nedostatek vlákniny
- **klinika**: hypersegmentační syndrom - prudké kolikovitě bolesti v levém podbřišku, příjem potravy bolesti akcentuje, po defekaci střevní bolestivé stahy

Divertikulární choroba tlustého střeva



- komplikace: ➤ **zánět**, perikolitida, parakolický absces, purulentní peritonitida, píštěl, stenózy
 - **krvácení** - enterorhagie

Dg: irigografie, sonografie, CT, koloskopie

Terapie: **dieta**- nevstřebatelná vláknina, tekutiny

- tekutá dieta, spasmolytika, ev. AB
- parenterální výživa
- operace

Dráždivý tračník



= funkční střevní porucha s bolestmi

bez org. podkladu, nepravidelná n. střídavá stolice,
event. nutkavé defekace rázu střevní koliky

- potíže občasné, intermitentní,

n. charakteru potravinové intolerance

- obtíže rytmické, každodenní- ranní frakcionované,

- postprandiální nutkavé

- obtíže trvalé - atypické potíže (nadmutí, kručení, aj.)

- záchvatovitá flatulence

nutnost kompletního vyš. k vyl. organického postižení

Terapie: dieta, sedat., anxiolytika, antag. Ca kanálu selekt. pro GIT

Hemorhoidální nemoc



- Uzlovité cévní rozšířeniny(městky)
v hemorhoidálních pleteních pod řitní kůží a pod
sliznicí hrdla ampuly konečníku.
- patog: zvýšení žilního TK (gravidita, obstipce, nádory
v malé pámvi,...)

zevní-kolem řit otvoru , kompl. trombóza

vnitřní-v hrdle ampuly- jen rektoskopicky,

kompl.- krvácení, zánět, trombóza, ulcerace

Terapie: konzervativní-hygiena, dieta, péče o stolicí

čípky, masti se spasmolyt., protizánětl., hemostypt.úč.
sklerotizace, chirurgická

Obstipace



habituální (návyková), sekundární jako doprovod. přízn.

- obtížné vyprazd. tuhé stolice až nemožnost spont. defekace (méně než 3 stolice/ týden)

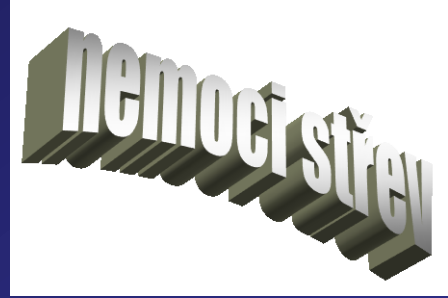motilita : ➤ nepropulzivní kontrakce o nízké tlakové amplitudě (lokální promíšení)

➤ rychlé vysokotlaké propulzivní vlny (posun obsahu)

- etiol: ➤ **extraintestinální** - psychosociální, psychické
➤ **lokální (z GIT)**

- klin.dělení: ➤ zácpa prostá, ➤ spastická (drážd.trač.),
➤ sy líného střeva, ➤ poruchy v obl. rektoanální,
➤ nepravý průjem

Průjem



- obv. více než 3 stolice denně
- časté vyprazdňování řídké nefromované stolice
- objektivně: váha stolice > 200-250 g denně
 - ▶ malabsorpce vody a ellytů- obsah vody 80-90%
 - ▶ sekreční nepřestává po zastavení p.o. potravy
 - ▶ osmotický ustane po zastavení p.o. příjmu potravy
 - ▶ motorický ▶ zánětlivý
- CAVE! odlišit od

× steatorey × inkontinence stolice × tenesmů



nepravý průjem - fekalom

diarrhoea factitia- laxativa, NSAID, AB..)

„abnormální chování při příjmu potravy“-

bulimie, mentální anorexie

funkční průjem (faktory psychické)

- vyšetření stolice: mikrobiol, parazitol
- chemicky
- transit time
- endoskopie