

Onemocnění srdce I

Anatomie a fyziologie srdce

**Vyšetřovací metody v
kardiologii**

Srdeční selhání

Arytmie

Anatomie a fyziologie srdce

- **anatomie** – předsíně, komory, chlopně, velké srdeční cévy, perikard, epikard, endokard, převodní systém srdeční, věnčité tepny
- **fyziologie srdeční činnosti** – srdce jako pumpa, faktory ovlivňující sílu srdečního stahu (kontrakce, preload, afterload, synergie stahu)

Anamnéza

RA: pátráme po časných projevech AS (ICHS, CMP, ICHDK) náhlá smrt, vrozené vady, HT, plicní embolie, záněty žil

OA: v dětství: anginy, záškrť, borelioza, těžší virozy či chřipka

PA: práce ve škodlivém prostředí

NO: první příznaky, komplikace,

FA: analgetika, NSA, antikoncepce,

Návyky: kouření, alkohol, drogy



Palpitace

Palpitace jsou nepříjemné, intenzivně vnímané projevy srdeční činnosti charakterizované zejména:

- krátkodobou nepravidelností tepu,
- "přeskočením"
- pocitem "krátkodobého zastavení",
- rychlým pravidelným bušením (paroxysmální tachykardie),
- rychlým nepravidelným bušením srdce (fibrilace síní).

Mohou být způsobené arytmiemi (extrasystoly, fibrilace síní, paroxysmální tachykardie), proto je nutné po jejich příčině pátrat.



Synkopa

Synkopa je krátkodobá ztráta vědomí trvající několik minut, způsobená nedostatečným prokrvením mozku.

Kardiální synkopa:

- arytmie - extrémní tachy- a bradyarytmie způsobují náhlý pokles minutového objemu (Adams-Stokesův syndrom je označení synkopy vznikající při přechodné asystolii nebo komorové tachykardii),
- aortální stenóza se projevuje při námaze nebo po jejím skončení; synkopa je způsobena omezeným průtokem krve stenózou,
- obstrukce mitrálního ústí - myxomem nebo velkým trombem v levé síni; vznik synkopy závisí na poloze nebo na námaze.

Cirkulační synkopa:

- ortostatická - vzniká ve stoje v souvislosti s poruchou baroreceptorů; přispívajícími faktory jsou dehydratace, žilní varixy na dolních končetinách, medikamenty (diuretika, hypotenziva, nitráty),
- vazovagální - projevuje se obvykle u zdravých osob pod vlivem bolesti, strachu, hladu, dusna; synkopa vzniká rychle, po pádu nebo uložení do horizontální polohy se vědomí rychle upravuje,
- syndrom karotického sinu se manifestuje při podráždění karotického sinu u zvláště citlivých osob; vede k bradykardii, hypotenzi a ztrátě vědomí; vzniká záklonem nebo otočením hlavy, tlakem těsného límečku.

Extrakardiální synkopa

- bývá způsobena arteriosklerózou, kašlem nebo hyperventilací, neurologická příčina

Otoky

Otoky vznikají vzestupem žilního tlaku při zvýšení tlaku v pravé síni za spoluúčasti hormonálních mechanismů (systém renin - angiotensin - aldosteron). U chodících pacientů vznikají perimaleolárně, postupují na bérce a stehna. U ležících pacientů jsou na lýtkách, na spodní straně stehien a v bederní oblasti. V nejtěžších případech zasahují břišní stěnu a zevní genitál. Tvoří se ascites, hydrotorax, příp. hydroperikard. Stav se označuje jako anasarka.

Cyanóza

znamená namodralé zabarvení kůže a sliznic. Vzniká při vzestupu redukovaného hemoglobinu nad 50 g/l.

- **Centrální** je podmíněna poruchou sycení hemoglobinu kyslíkem při plicních onemocněních, vrozených srdečních vadách s pravolevým zkratem. Projevuje se na kůži celého těla, zejména na rtech, jazyku, ústní sliznici, akrech. Bývá spojena s polyglobulií a paličkovitými prsty. (Inhalace kyslíku vede ke zmírnění cyanózy pulmonálního původu.)
- **Periferní** vzniká prolongovaným kontaktem krve s tkáněmi při obleněném krevním průtoku. Vyskytuje se při srdečním selhání, může být přítomna i za chladu. Projevuje se na rtech, boltcích, rukou, nohou (včetně nehtů), jazyk je růžový.

Bolest břicha

Bolest břicha v pravém hypochondriu vzniká akutní distenzí jaterního pouzdra při pravostranné srdeční insuficienci.

Náhlá u disekce břišního aneu, po jídle
abdominální angina

Při infarktu myokardu dolní



Kašel

Kašel je ochranný reflex organismu vznikající podrážděním jednotlivých částí dýchacích cest a pleury, který se projevuje jako:

- suchý (neproduktivní) - bývá dráždivý, úporný, vzniká po ACE inhibítorech, městnání na plicích
- vlhký (produktivní) s expektorací hlenu:

Hemoptýza

- z městnání - projevuje se u mitrální stenózy při ruptuře endobronchiálních kolaterál,
- z plicního infarktu - vyznačuje se expektorací tmavě červené krve, zároveň dušnost, pleurální bolest,
- z plicního edému - expektorace narůžovělého sputa při akutní levostranné insuficienci.

Bolesti končetin

Arterie

Bolest akutní:

- prudká až šokující, spojená s pocitem chladu končetiny a barevnými změnami, s postupující poruchou hybnosti až vznikem plegie, se projevuje při embolizaci nebo akutní tromboze periferních cév horních či dolních končetin,
- spojená s náhlým zblednutím prstů horních, případně dolních končetin (digiti mortui), objevující se zejména u dívek za pobytu v chladu, odpovídá Raynaudově chorobě (cévní spazmy),
- podobné změny se mohou objevovat při práci s vibračními stroji, u některých kolagenóz (Raynaudův fenomen).

Bolesti končetin

Arterie

Bolest chronická

Intermitentní klaudikace (claudicatio intermittens)
křečovitá bolest - ischemie končetiny při chůzi. V klidu bolest ustoupí. Časové rozmezí mezi opakovaným vznikem bolesti vázané na chůzi se označuje klaudikační interval.

Klidová bolest = závažnější ischemie postihující již periferní nervy. Je stálá, projevuje se vleže, zejména v noci (svěšení končetiny přináší úlevu).

Trofické defekty vznikají při dalším zhoršení prokrvení končetin, obvykle v akrálních částech (prsty, pata), někdy přecházejí až do gangrény.

Bolesti končetin

Vény

Postižení vén se manifestuje většinou bolestí a edémem postižené části.

Bolest:

- v plosce nohy nebo v lýtku projevující se při došlápnutí souvisí s flebotrombózou,
- celé končetiny, velmi intenzivní, spojená se zarudnutím, masívním edemém- phlegmasia coerulea dolens,
- tupá, v končetině nebo v její části bývá přítomna u flebotrombózy horní končetiny,
- lokalizovaná na uzlovitý, zarudlý útvar v podkoží se projevuje u tromboflebitidy.

Edém:

- jednostranný, postihující část nebo celou horní či dolní končetinu se projevuje u flebotrombóz.

Inspekce – pohled

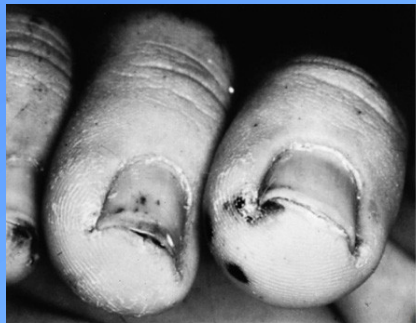Hlava: facies mitralis, xantelasmata, cyanóza, obočí

Krk: Mussetův příznak, náplň jug.žil, struma

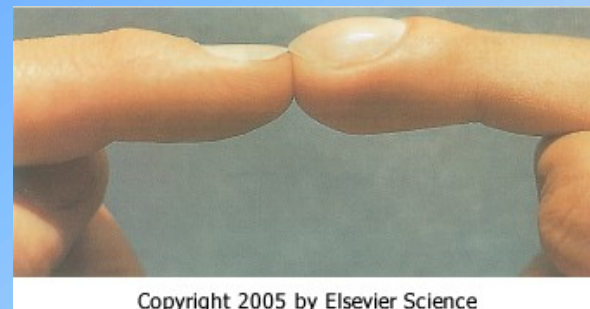
Hrudník: tvar, úder hrotu, jizvy po operacích,

Břicho: Kussmalův příznak, pulsace břišní
Ao, ascites

Končetiny: otoky, cyanoza, trofické změny, Oslerovy nodosity, Jenuw – třísky, flebitida (fl.migrans), vaskulitida, paličkovité prsty



Copyright © 2005 by Elsevier Inc.

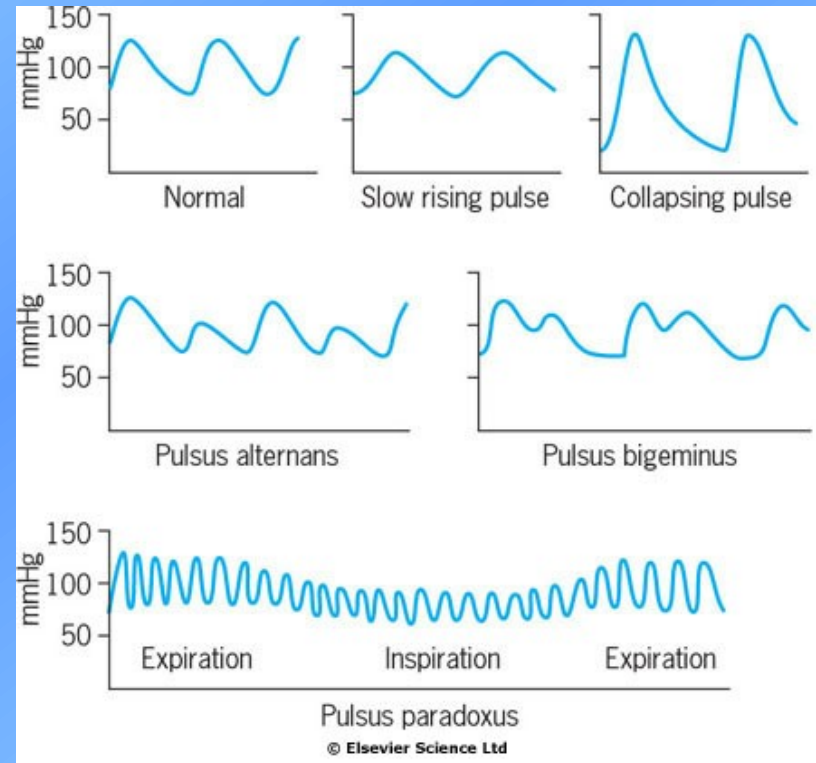
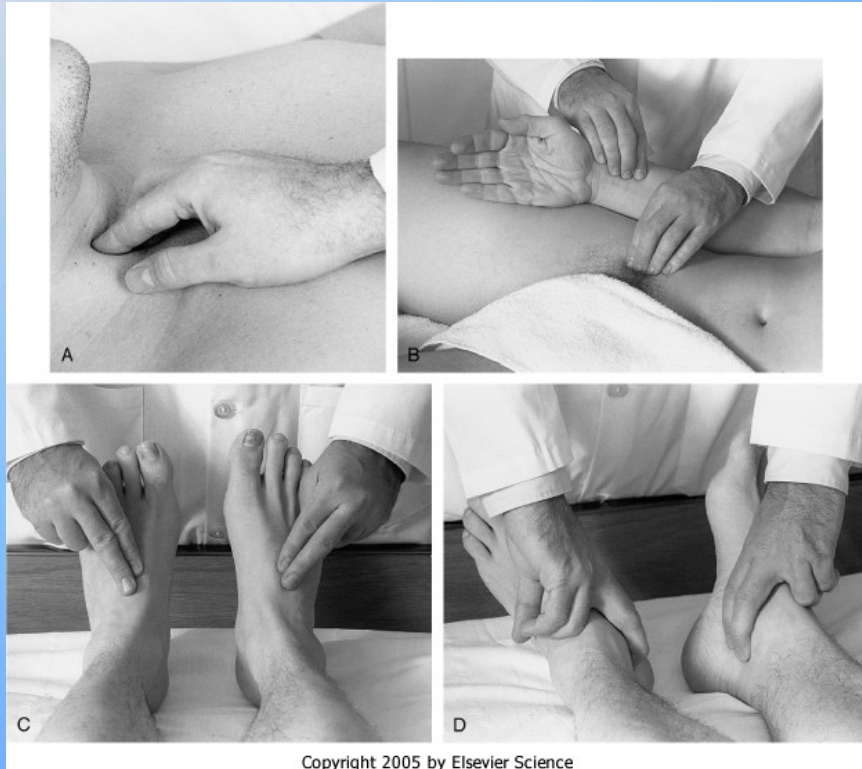

Copyright 2005 by Elsevier Science

Pohmat

(palpujeme bříšky prstů nebo volárními plochami prstů ruky.)

Periferní pulz: art.carotides, art.radialis, a.femoralis, a.poplitea, ADP a ATP



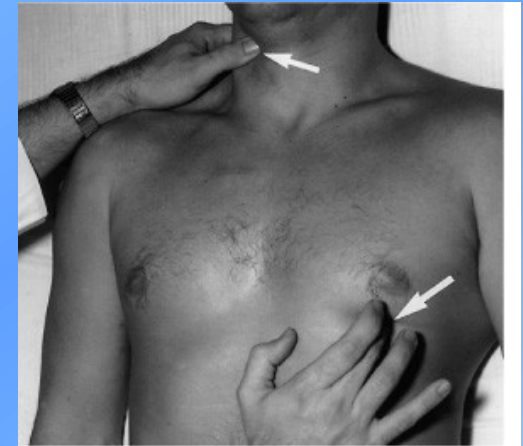Pulzace v prekordiu (úder hrotu levé komory, systolické pulzace výtoku pravé komory)

Nízkofrekvenční srdeční šelesty (ozvy, víry, perikardiální a pleuroperikardiální třecí šelesty).

Úder srdečního hrotu hmatáme ve 4. nebo 5. mezižebří (mzž) 1 - 2 cm vnitř čáry medioklavikulární (mdkl). Je-li přiložený prst úderem srdečního hrotu zvedán - zvedavém úderu hrotu – (HLK) Jeho dislokace doleva (vně čáry mdkl) a dolů (6. až 7. mezižebří) je hypertrofií a dilatací levé srdeční komory.

V pravém hypochondrium – zvětšená játra (při městnání)

Pohmat



E

Copyright © 2005 by Elsevier Inc.



F

Copyright © 2005 by Elsevier Inc.

Poklep

Poklepem můžeme zjistit pravou a levou hranici srdečního ztemnění.

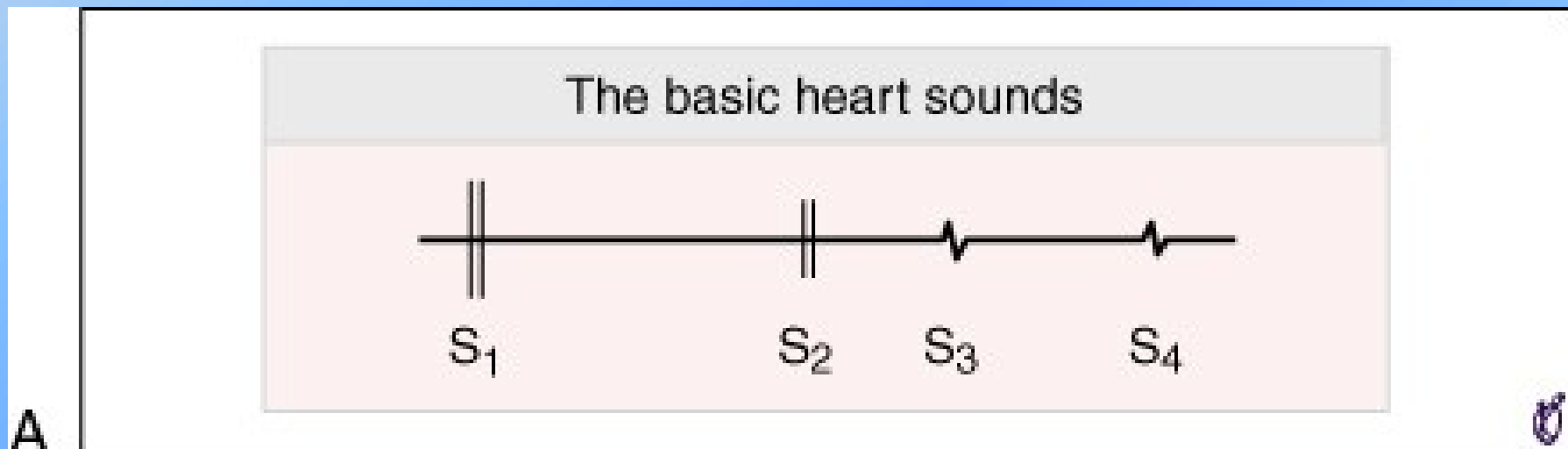
Rozšíření srdečního ztemnění - dilatací srdce, perikardiální tekutinou nebo parakardiálním ztemněním (pleuropulmonální patologie).

Poklepem zjišťujeme pleurální výpotky a jaterní ztemnění (8-12 cm norma)



Poslech

Srdeční ozvy

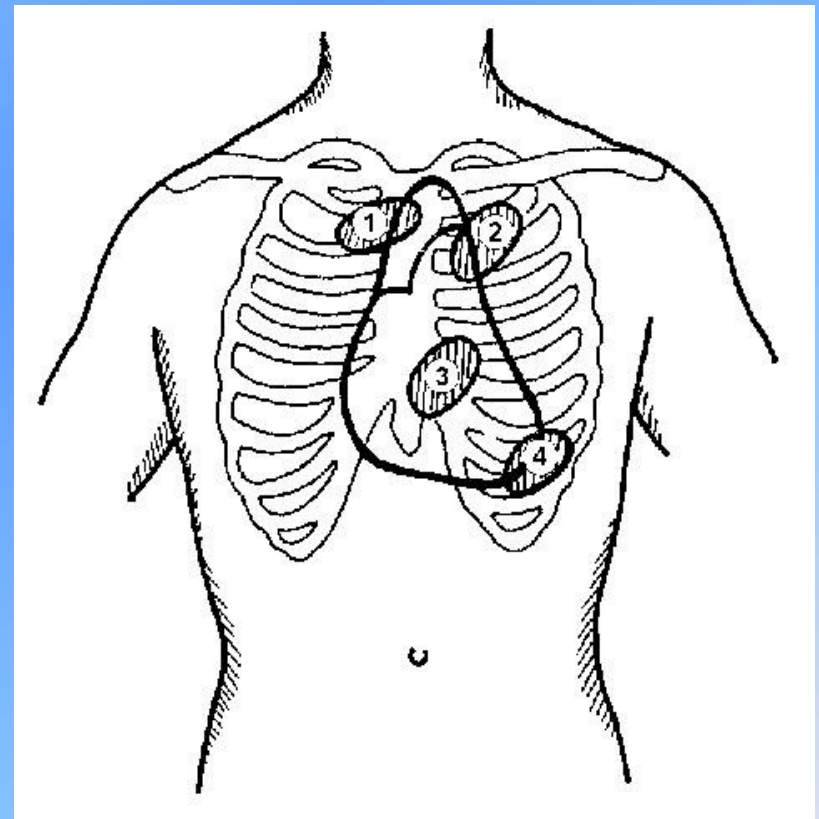
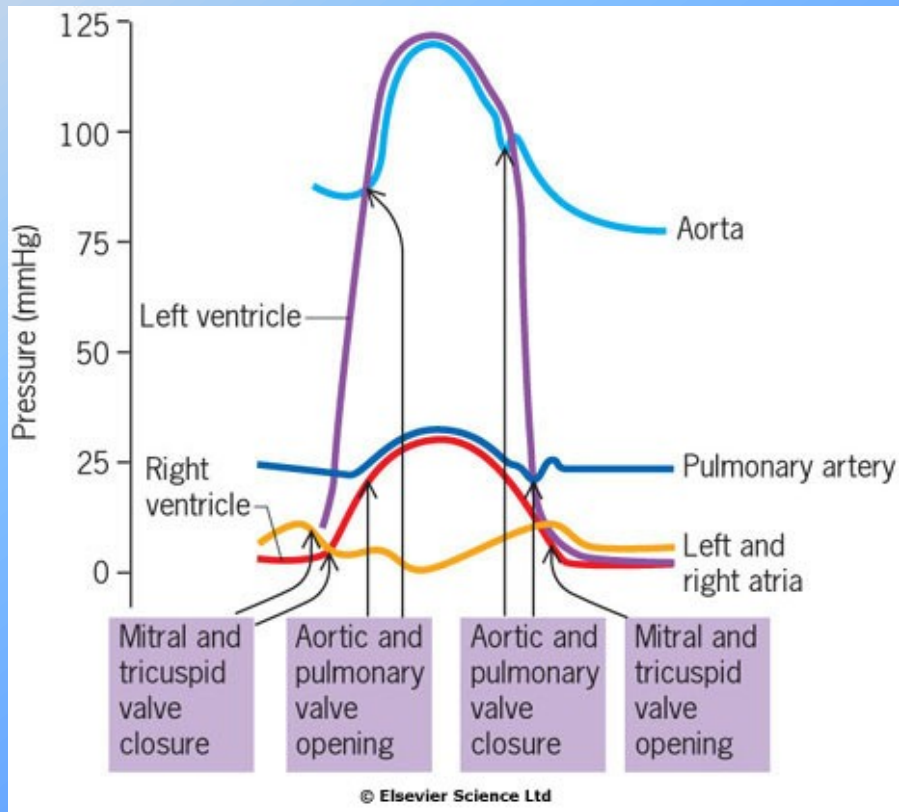


Copyright © 2005 by Elsevier Inc.

Poslech

Vyšetřující lékař obvykle přistupuje k nemocnému z pravé strany a vyšetřuje ho ve třech polohách (vleže na znak, vleže na levém boku s levou rukou pod hlavou a vsedě, event. vsedě v mírném předklonu).

Podmínkou dobré auskultace srdce je tichá místnost a nemocný zásadně dopasu svlečený a pohodlně uložený.



PRVNÍ OZVA

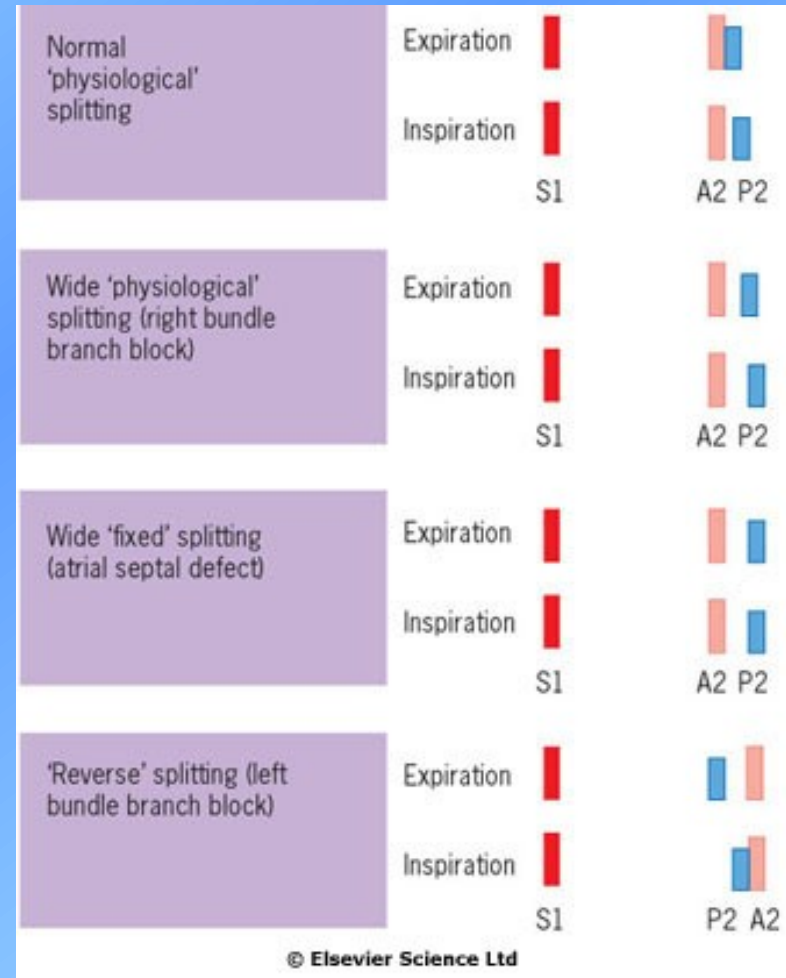
je tvořena vibracemi souvisejícími s myokardiální kontrakcí LK, s uzavěrem mitrální a poté trikuspidální chlopně í.

Zesílení I. ozvy : "modifikovaná" ozva u mitrální stenózy, méně nápadně u myxomu levé síně, u holosystolického prolapsu mitrální chlopně, při krátkém intervalu P-Q, při hyperkinetické cirkulaci.**dělová ozva** při AVB III st.

Zeslabení I. ozvy zjišťujeme při těžkém levokomorovém selhávání, při fibróze a kalcifikaci mitrální chlopně, u mitrální regurgitace bez prolapsu a při prodlouženém P-Q.

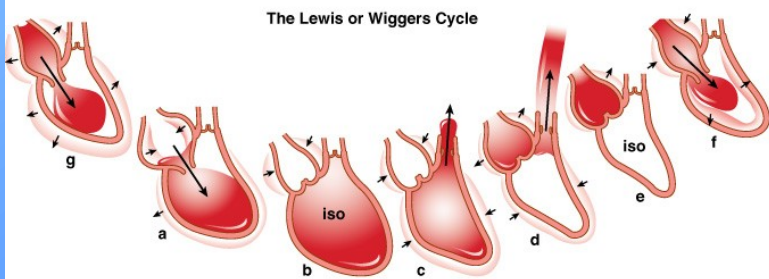
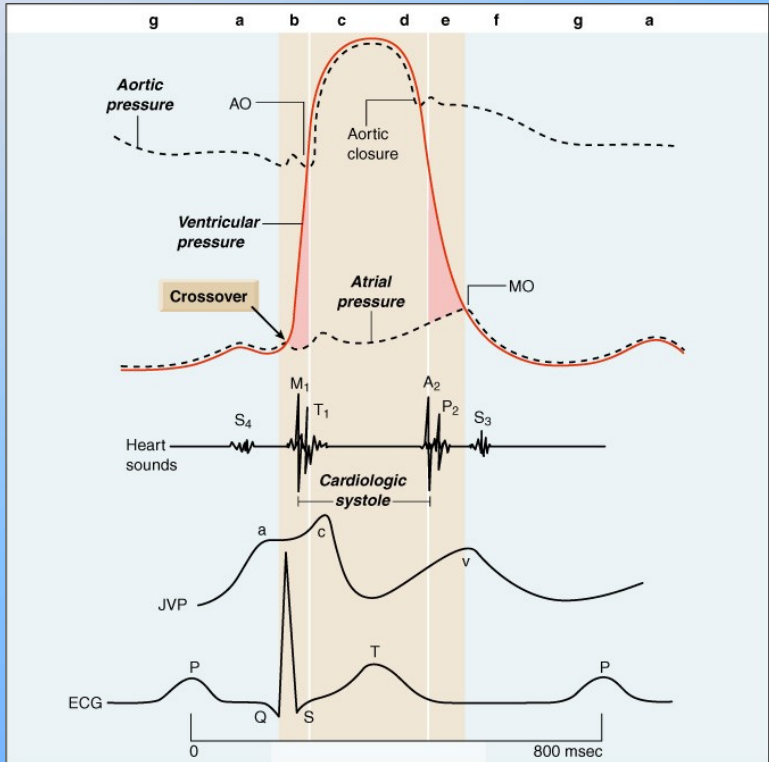
DRUHÁ OZVA

je tvořena vibracemi při uzavěru poloměsíčitých chlopní. Nejlépe je slyšet ve 2. a 3. mžž při okraji sternu. Tvořena je dvěma komponentami - uzavíracím tónem aortálním (A2) a pulmonálním (P2). Dvě komponenty vznikají v důsledku opožděného uzavěru pulmonální chlopně oproti chlopní aortální. Jsou vzdáleny od sebe 0,02 až 0,04 s, Fyziologický rozštěp II. ozvy je závislý na dýchání. V inspiriu se rozštěp zvětšuje (0,04 s), v exspiriu obě komponenty auskultačně splývají.

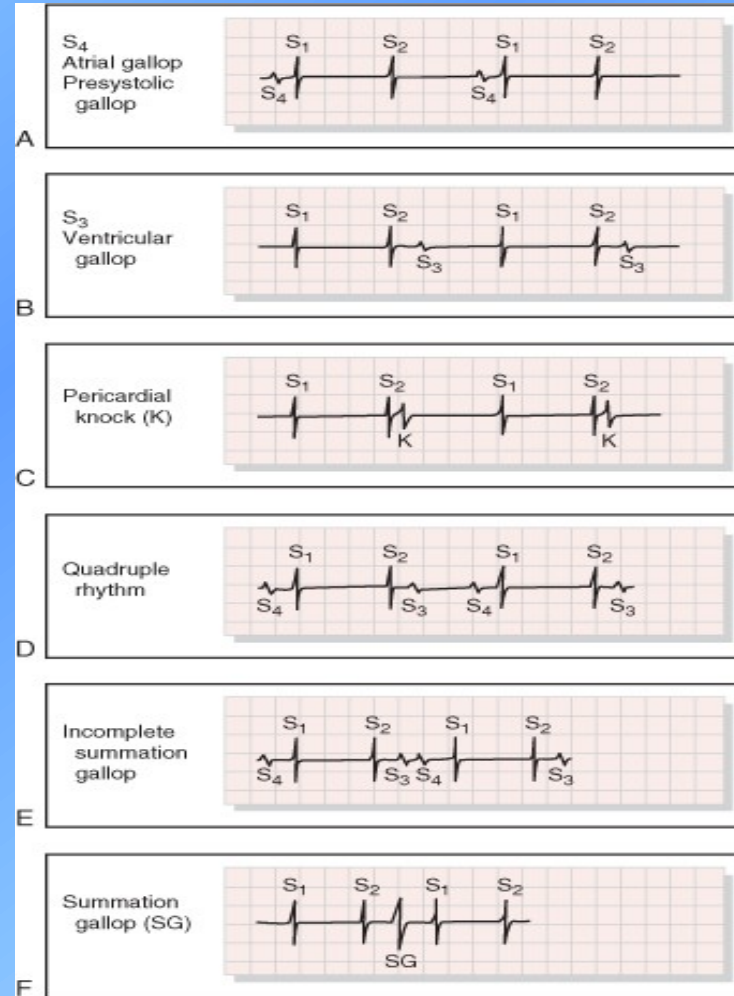


Cval – galop

III. A IV. ozva



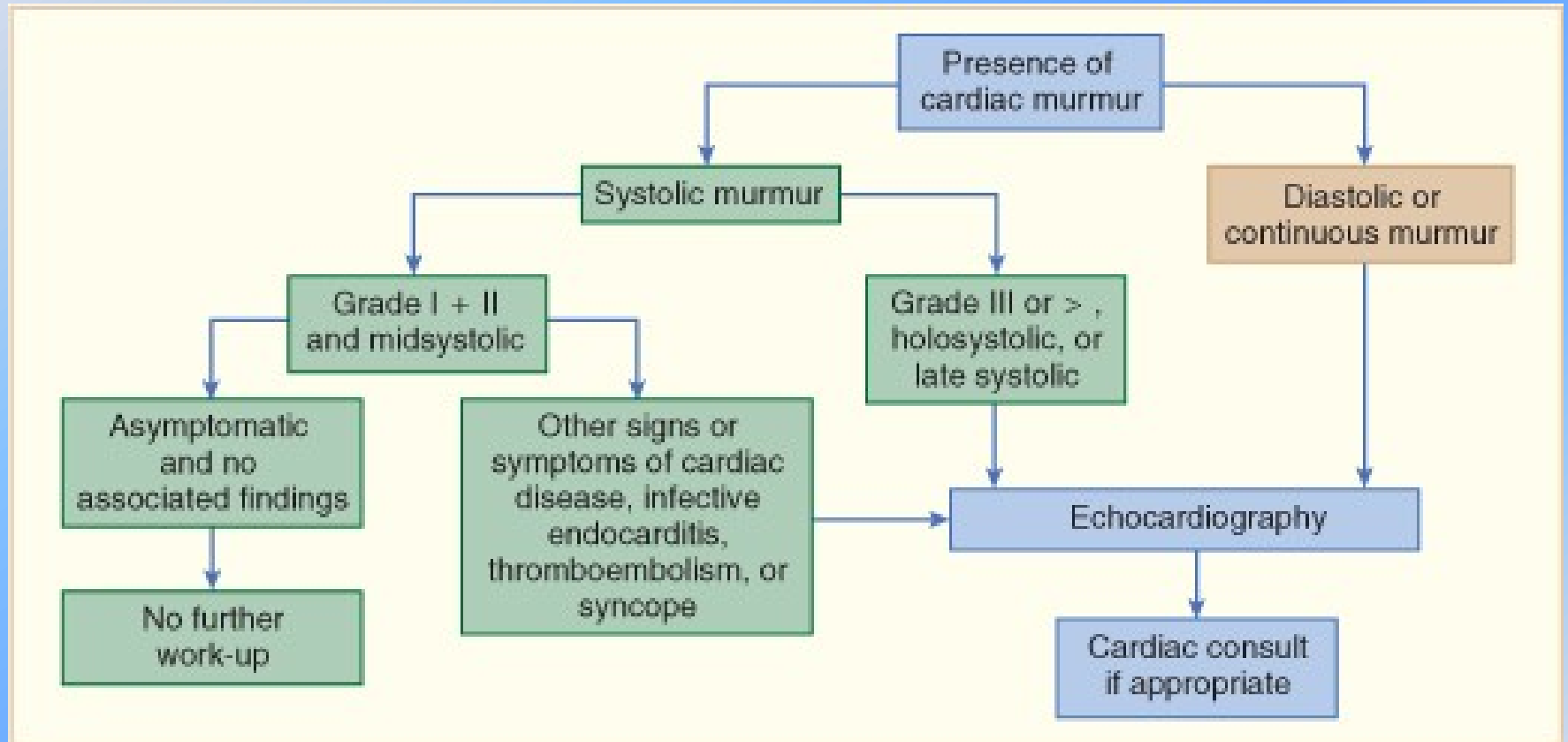
Copyright © 2005 by Elsevier Inc.



F

Copyright 2005 by Elsevier Science

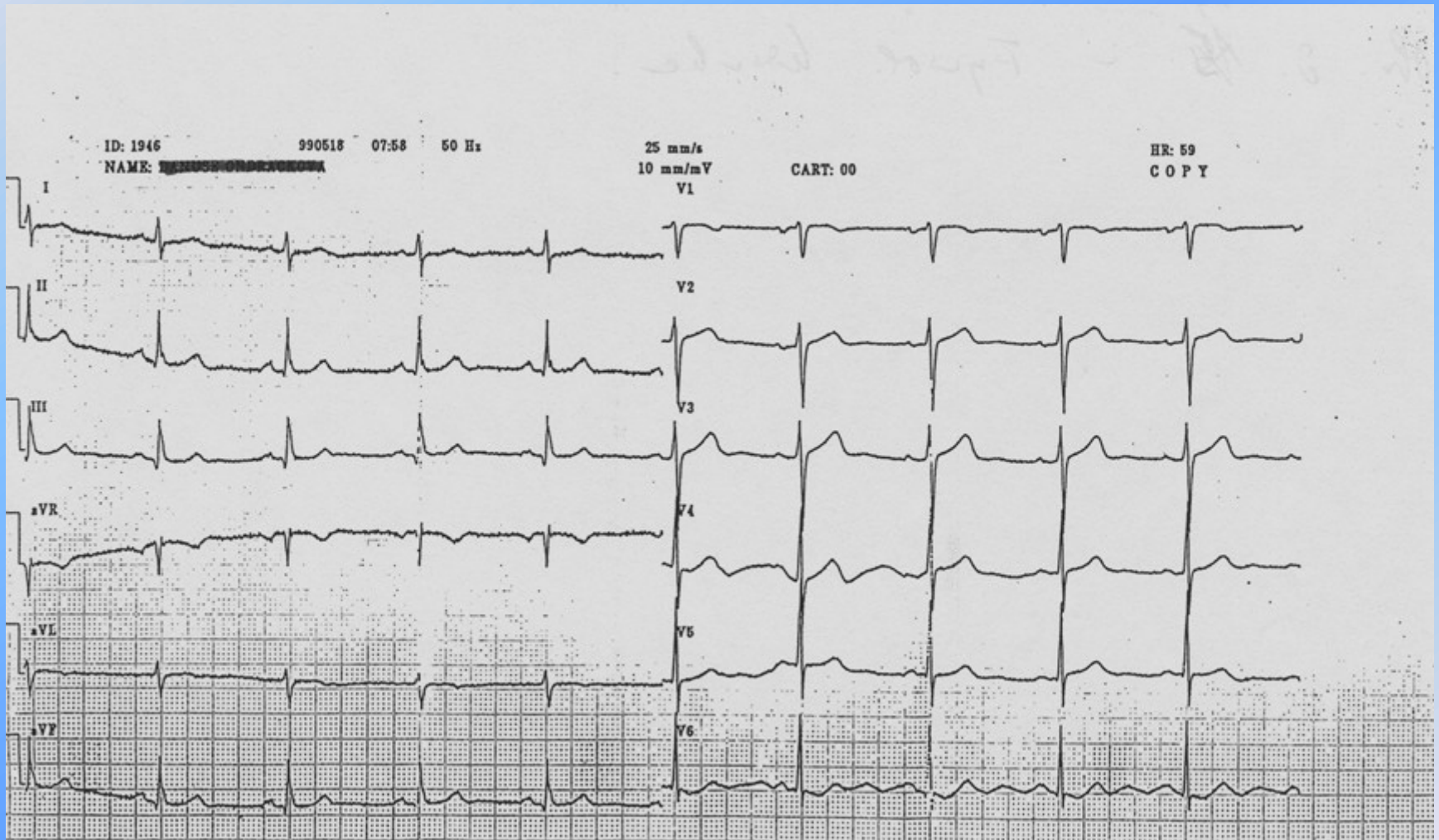
Srdeční šelesty



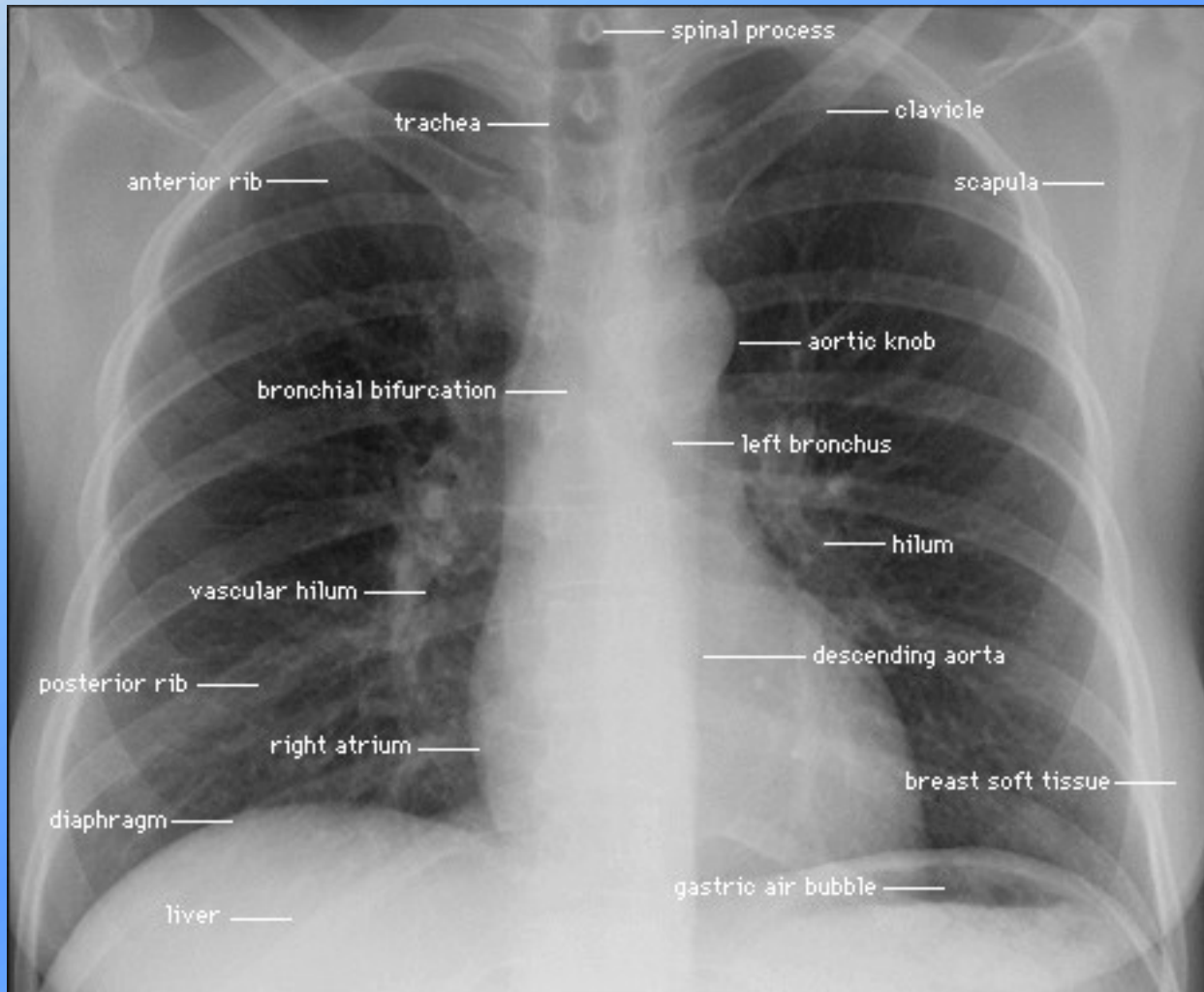
Vyšetřovací metody v kardiologii I

- ❑ katetrizace – intrakardiální tlaky, měření výdeje, náplň dutin a cév – ventrikulografie, koronarografie
- ❑ plicní angiografie, scintigrafie
- ❑ radionuklidová vyšetření – perfúzní scintigrafie myokardu, SPECT – jednofotonové emisní CT, radionuklidová ventrikulografie
- ❑ PET – pozitronová emisní tomografie, MR – ke spolehlivému odlišení nekrózy, jizvy, trombu

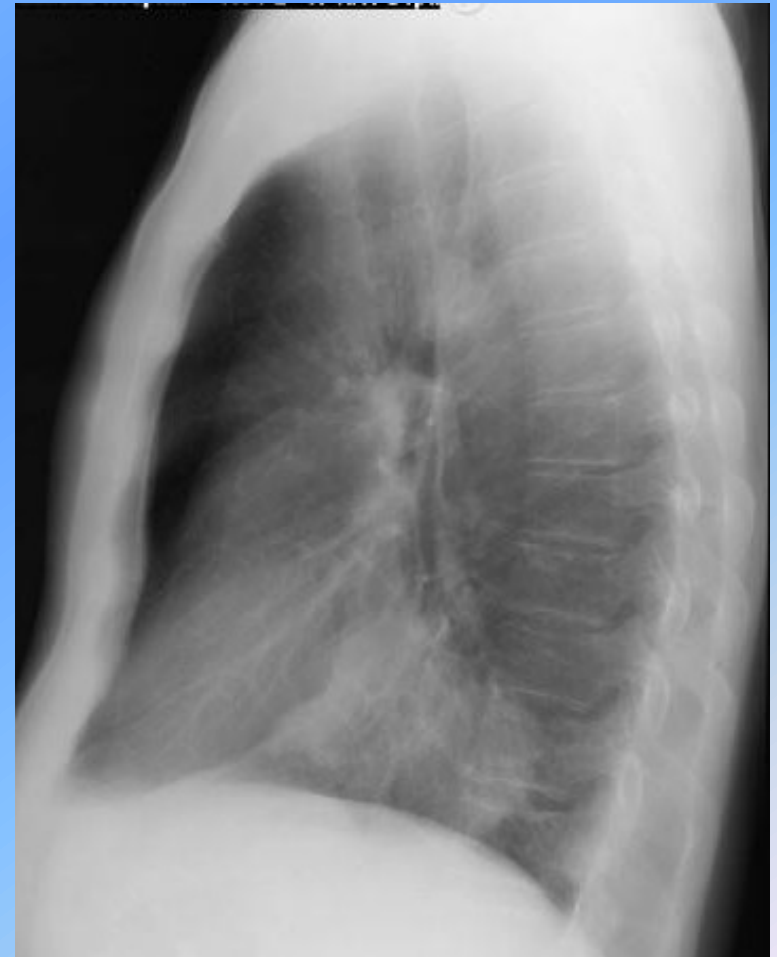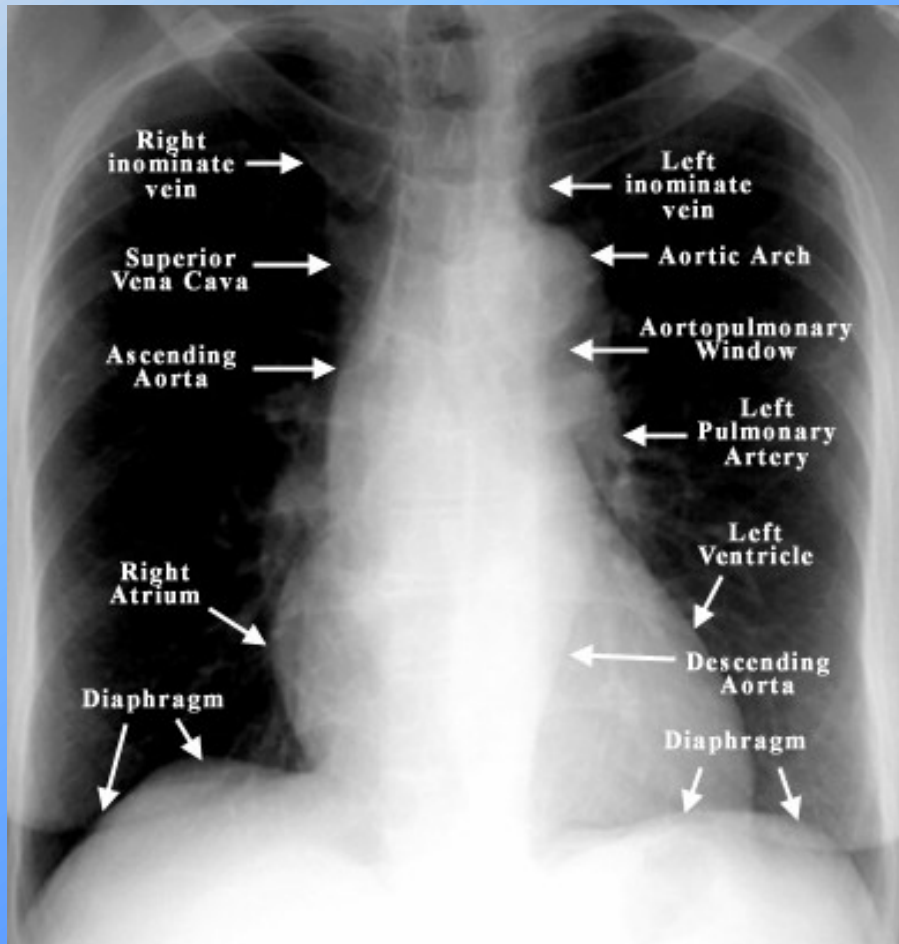
Normální EKG



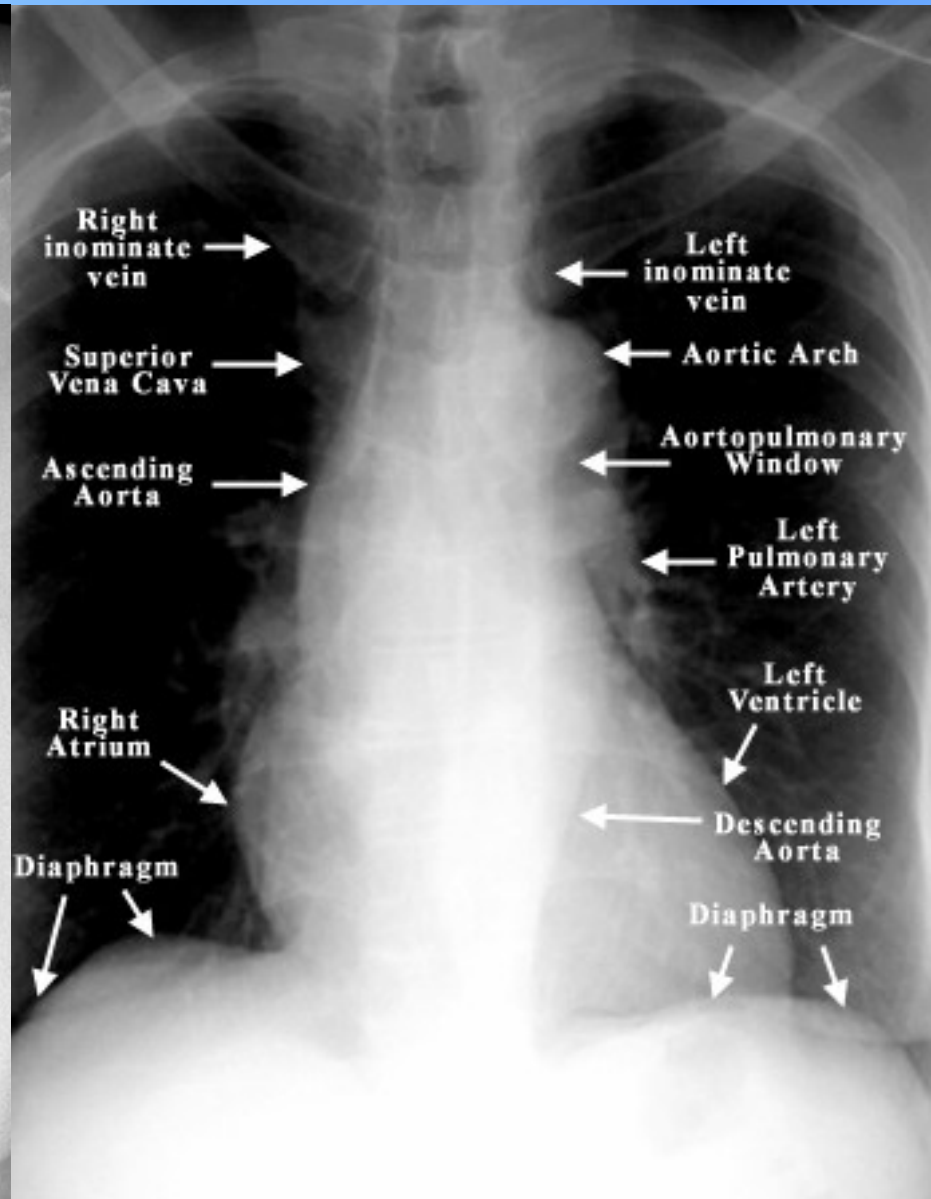
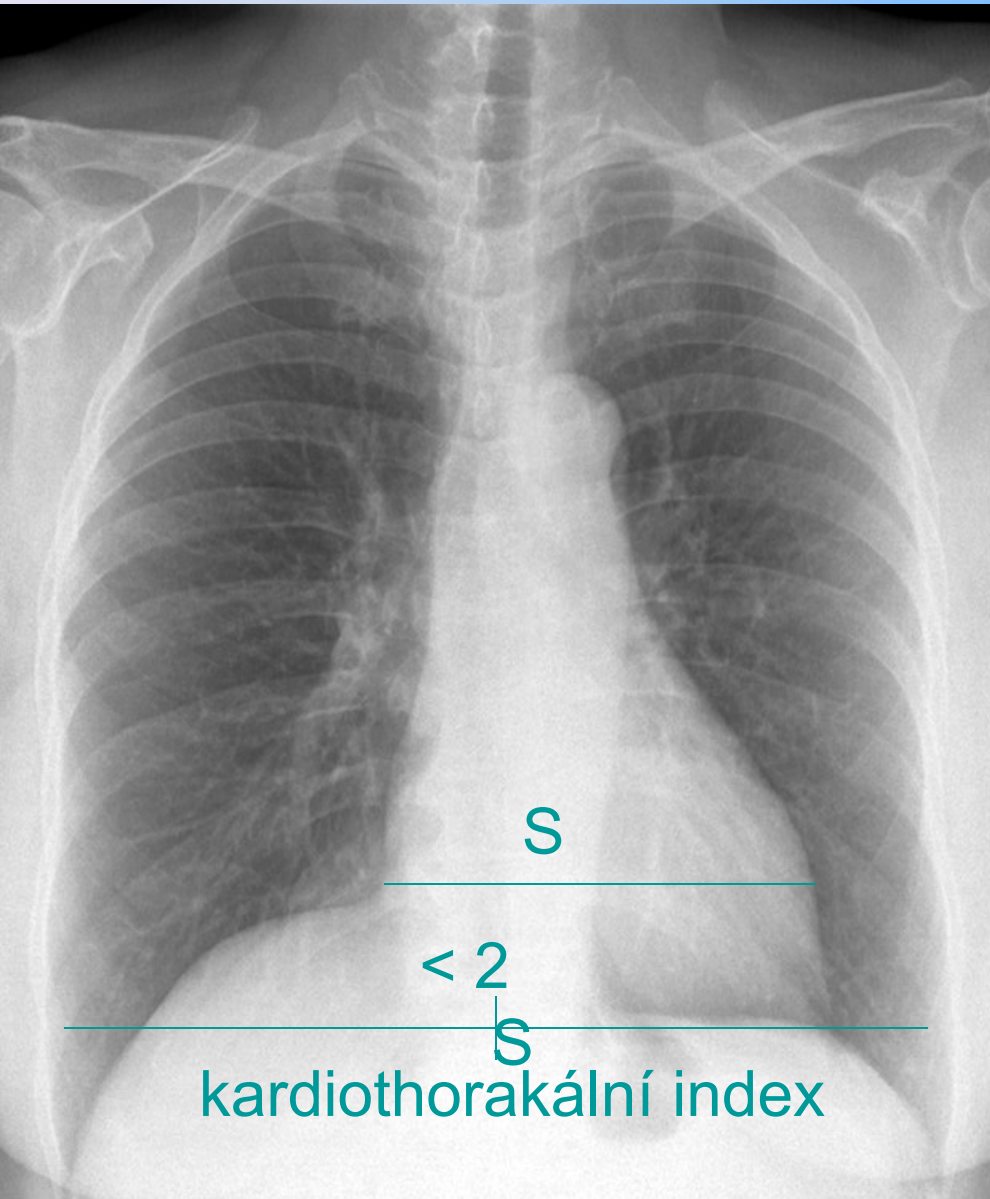
Normální RTG hrudníku



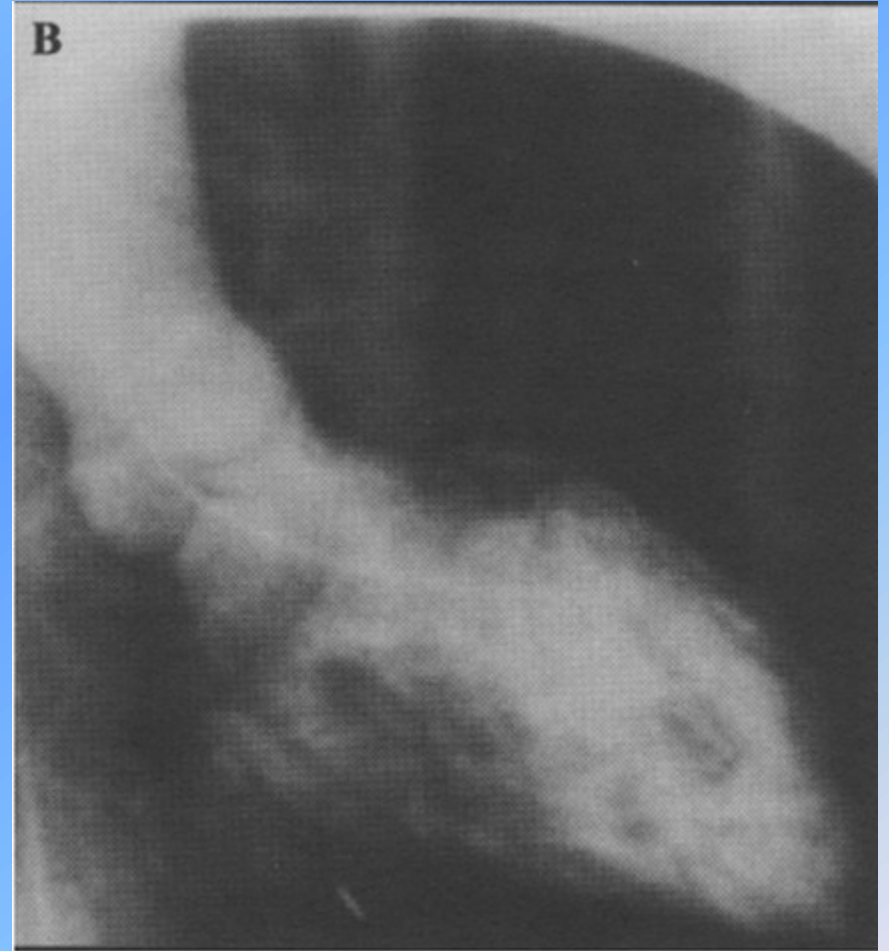
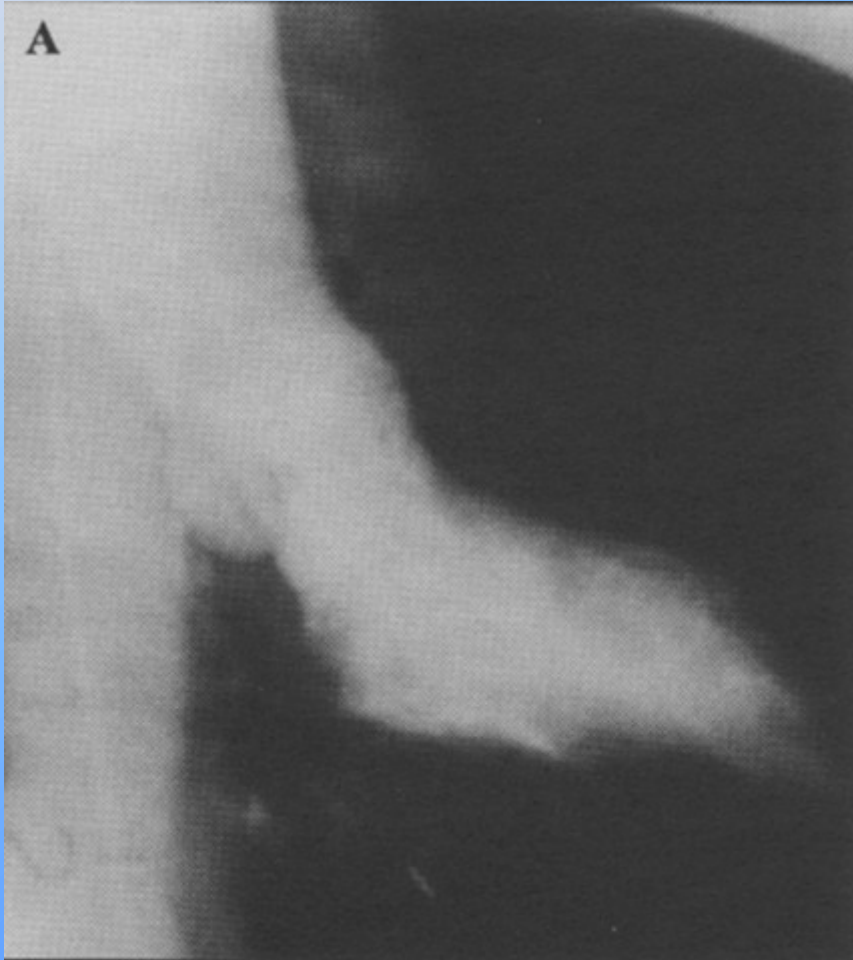
Chest X-ray = CXR



Anatomie



Vetrikulografie




ISCHEMICKÁ CHOROBA SRDEČNÍ

NEBOLESTIVÉ FORMY

**NĚMÁ ISCHEMIE
SRDEČNÍ SELHÁNÍ
ARYTMIE
NÁHLÁ SMRT**

BOLESTIVÉ FORMY

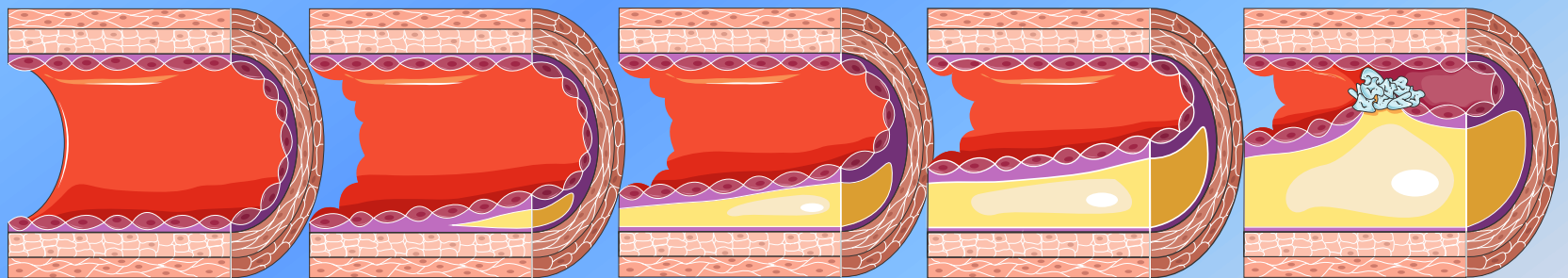
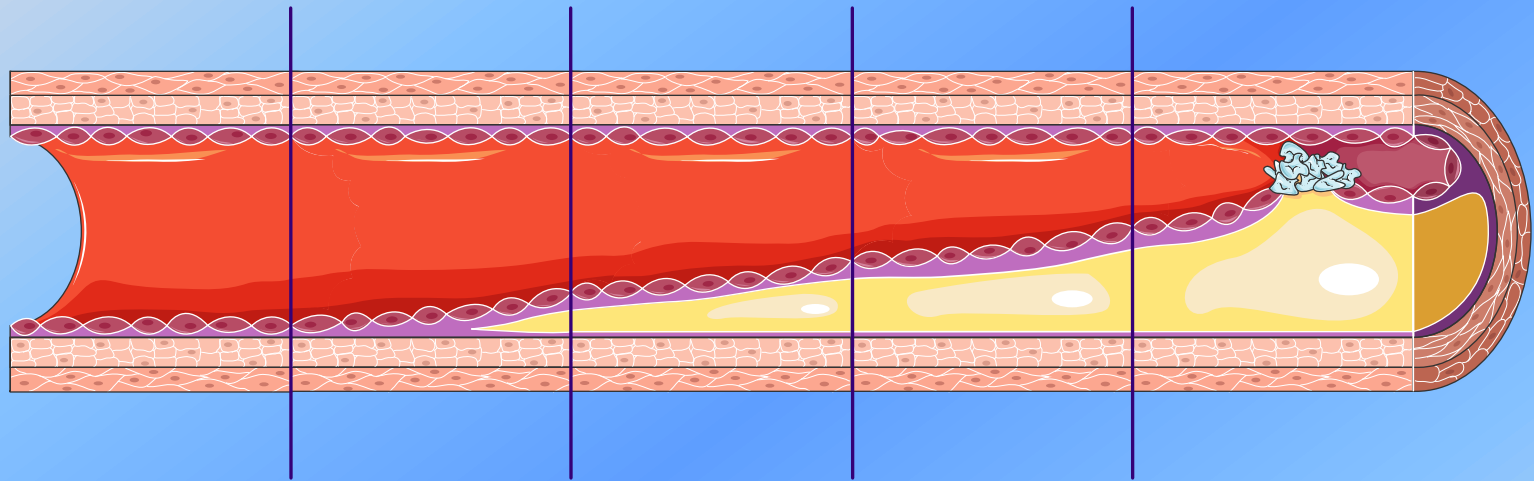
**ANGINA PECTORIS
INFARKT MYOKARDU**

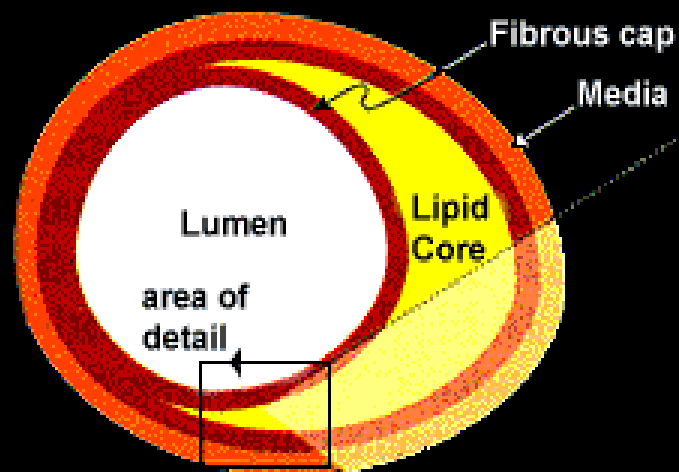


Definice

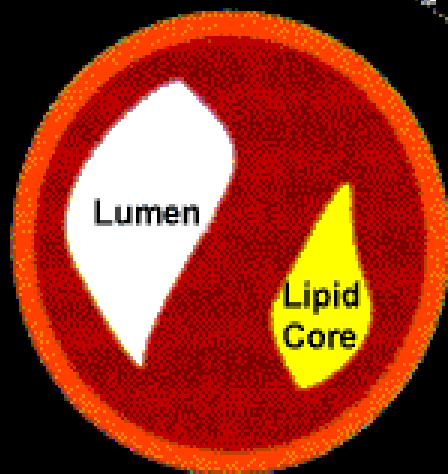
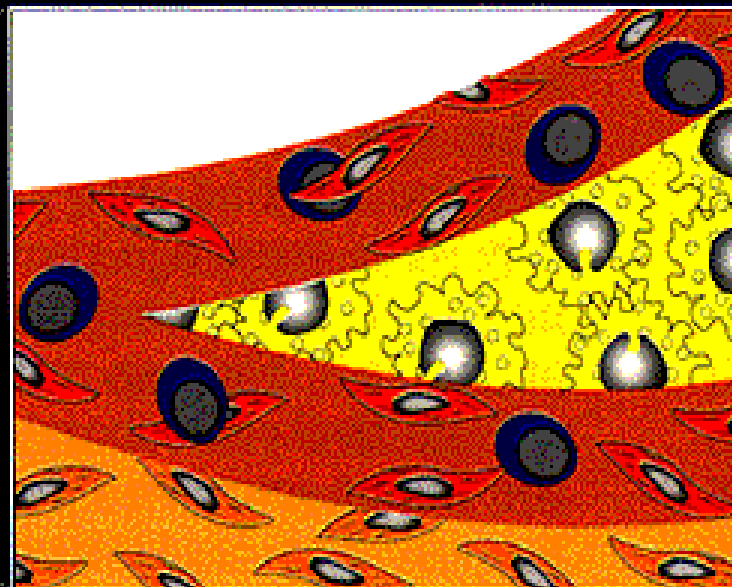
- nepoměr mezi potřebou a dodávkou kyslíku v srdečním svalu
- etiologie kardiální
 - Aterosklerosa vcěňčítých tepen
 - Hypertrofie
 - Srdeční vady
- Etiologie extrakardiální
 - Plicní onemocnění

Ateroskleroza a tromboza

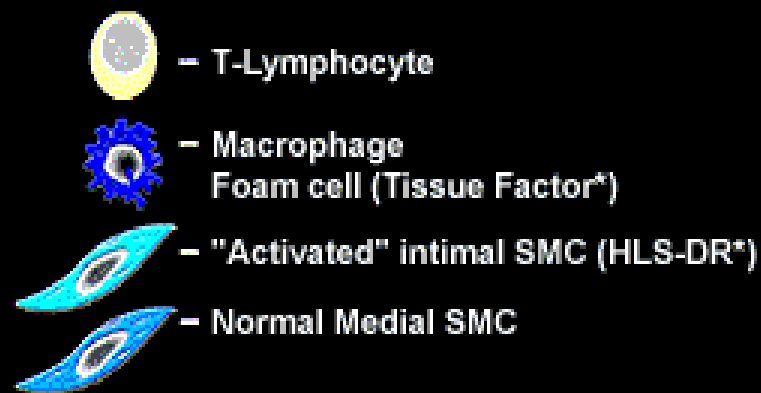




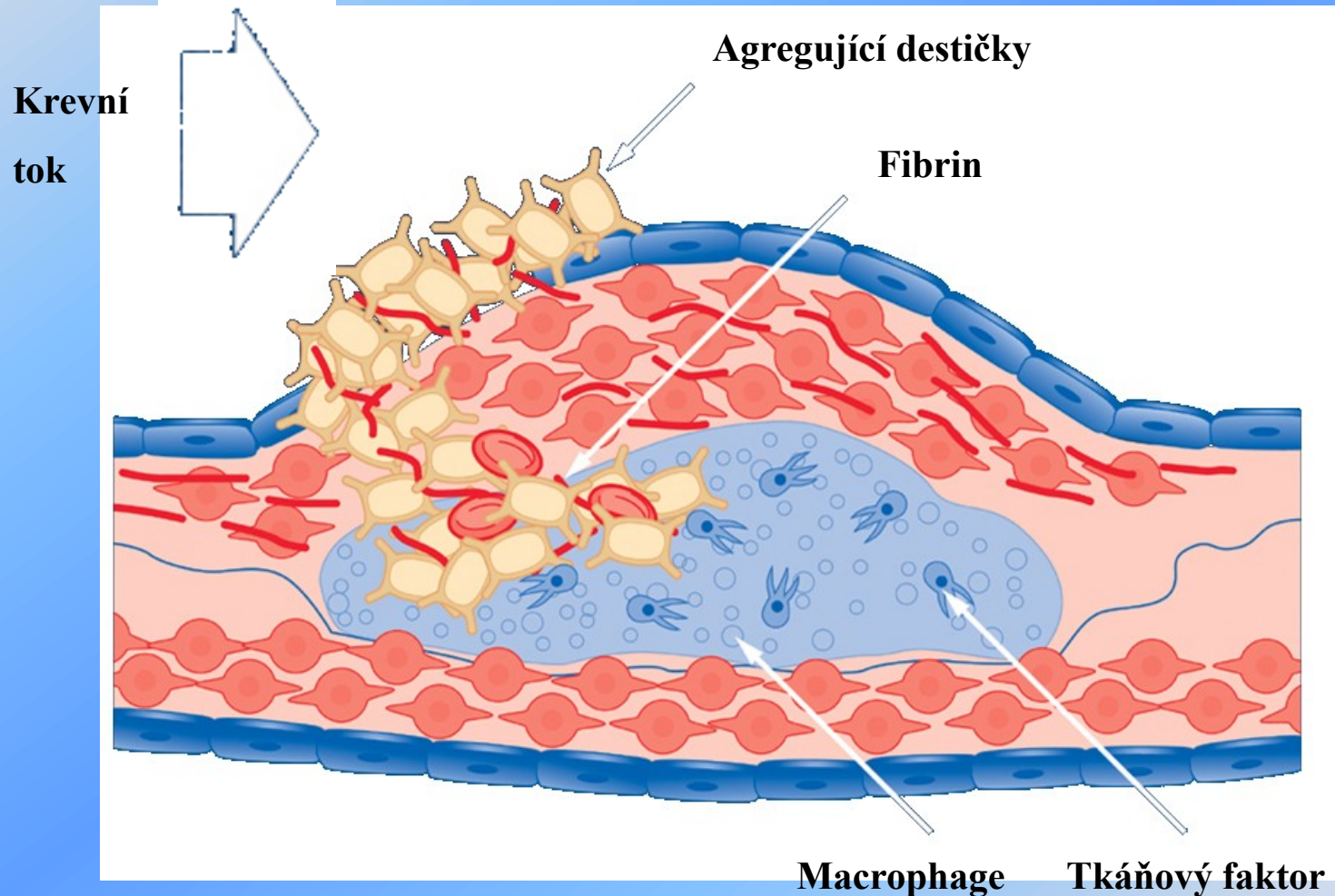
"Vulnerable" Plaque



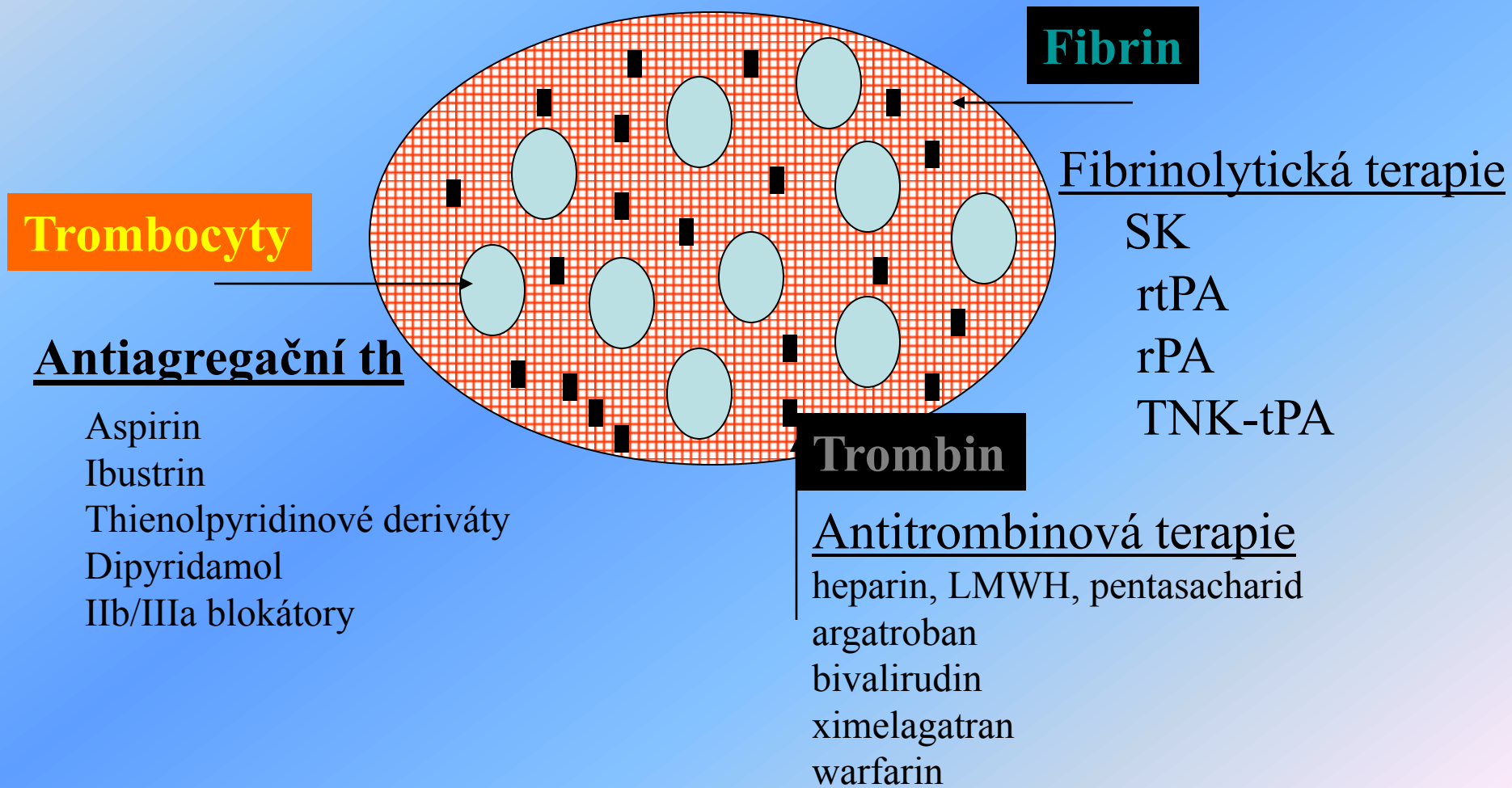
"Stable" Plaque



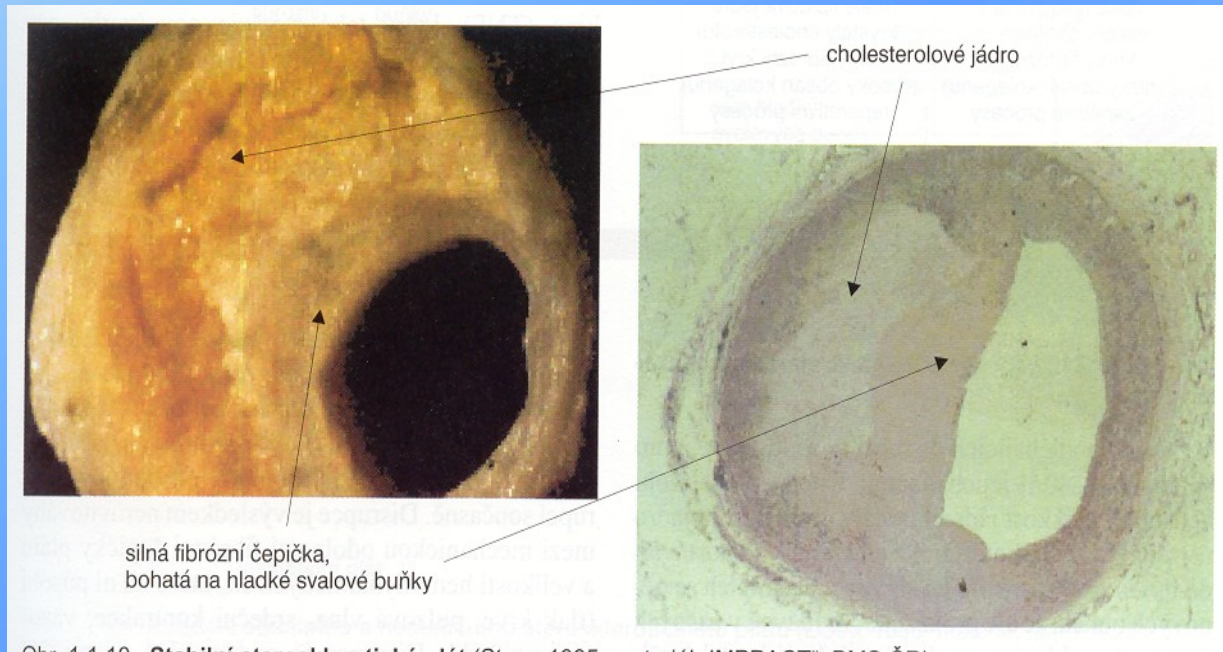
Ruptura plátu vede k tromboze v tepně



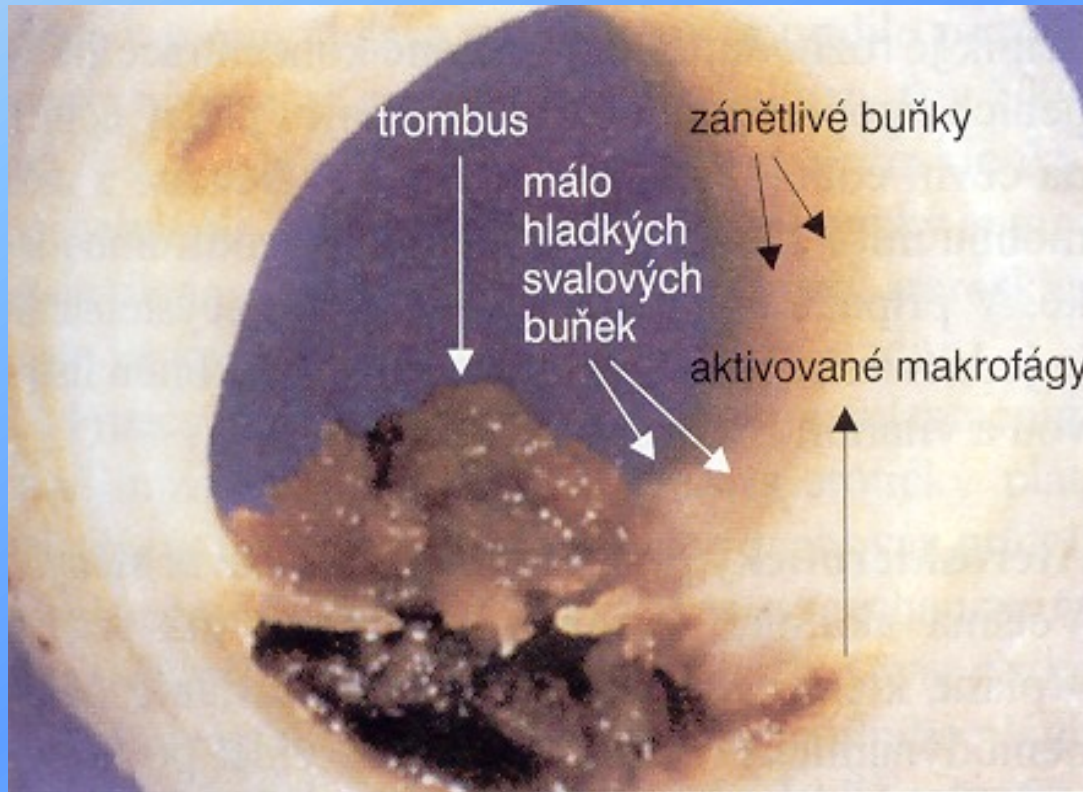
Složení trombu



Aterosklerosa koronárních tepen



ruptura nestab. plátu s trombem



Bolest

- 1) charakter,
- 2) lokalizaci,
- 3) vyzařování,
- 4) provokaci,
- 5) úlevové manévry.



Bolesti na hrudi:

- koronární etiologie – s / bez elevací ST úseků na ekg
- disekce aorty
- vředová choroba GD, zánět jícnu,..
- perikarditis, pleurální dráždění
- často: vertebrogenní potíže (páteř, hrudní koš, skloubení žeber a hrudní kosti)
- psychogenní etiologie, neurastenie, a další..

Bolesti na hrudi

Anginózní bolest - stenokardie námahové i klidové, zhoršuje ji chlad, jídlo, rozčilení.

Je to tlaková, svíravá nebo palčivá plošná bolest lokalizovaná retrosternálně, někdy v celém prekordiu. Vystřeluje do krku, dolní čelisti, levého ramene, malíkové strany levé paže, ale i do zad a epigastria.

Trvá řádově minuty (angina pectoris), při trvání delším než 20 min., zejména když se projeví v klidu, je nutno pomýšlet na infarkt myokardu. (Intenzita bolesti je však výraznější, bývají doprovodné vegetativní reakce - nauzea, úzkost, pocení).

Reakce na nitráty podané pod jazyk se dostavuje u anginy pectoris do 5 min., trvá-li déle, je podezření na infarkt myokardu.

Bolesti na hrudi

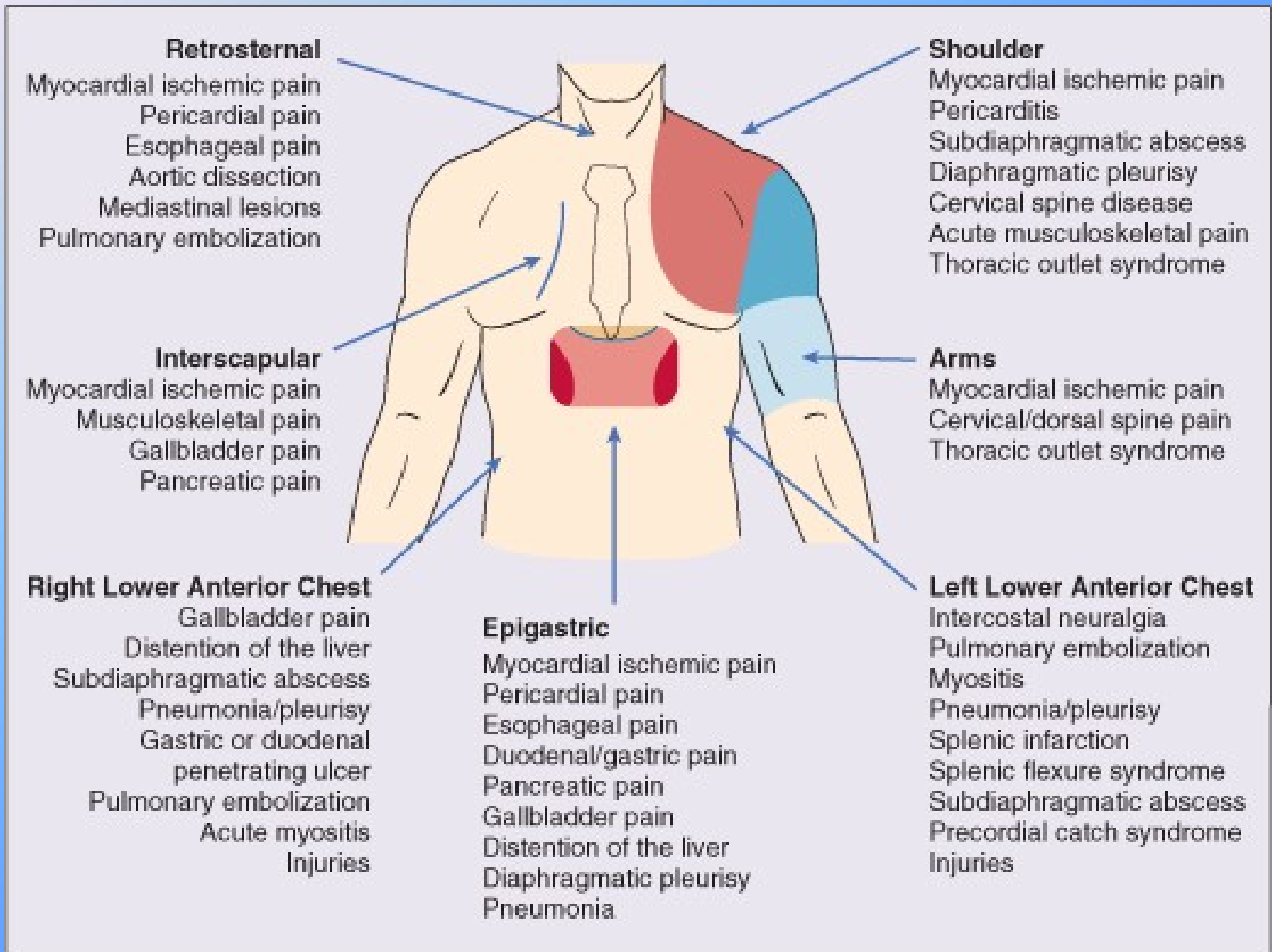
Perikardiální bolest je ostrá, spíše prekordiálně lokalizovaná, dlouhodobého trvání. Zhoršuje se při změně polohy a v závislosti na dýchání. Nebývá spojena s námahou, zmírnění bolesti se projevuje vsedě a v předklonu. Vzniká obvykle v souvislosti s virovým infektem, infarktem myokardu a po kardiologickém výkonu.

Bolest **u disekujícího aneurysmatu** aorty je prudká, velmi intenzivní bolest připomínající infarkt myokardu, vystřelující do zad nebo břicha, vzniká náhle, jako „trhání, výbuch granátu“, často po námaze (př. zvednutí břemene), může být spojena se synkopou.

Bolesti na hrudi

Funkční prekordiální bolest je píchavá, bodavá bolest lokalizovaná do oblasti hrotu srdečního, vznikající v klidu nebo při psychické zátěži u mladých lidí, často je provázena pocitem nemožnosti dodechnout.

V rámci diferenciální diagnostiky bolesti na hrudi nutno vyloučit obtíže extrakardiální, a to **vertebrogenní, interkostální neuralgie, bolest u refluxní poruchy jícnu.**



Formy ICHS

- Chronická stabilní AP
- Dysrythmická forma
- Stav po IM

- Nestabilní AP
- IM
- Náhlá smrt (SCD)

Terapie chronické ICHS

- Sekundární prevence (dieta ...)
- Trénink
- Farmakoterapie:
 - Antiagregancia (ASA)
 - Betablokátory
 - Vasodilatancia (nitráty, CCB)
 - ACEI (při EF<40%)
 - Statiny
- Koronarografie -> intervence či CABG

ANGINA PECTORIS

NÁMAHOVÁ (NYHA, Canad. kl.)

**NESTABILNÍ (klidová, nová,
zhoršená)**

PRINZMETALOVA (vazospastická)

Zátěžový test s ekg

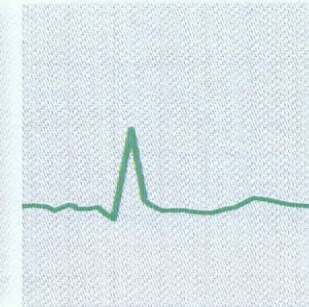
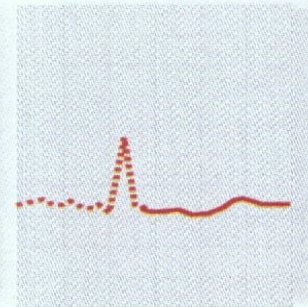
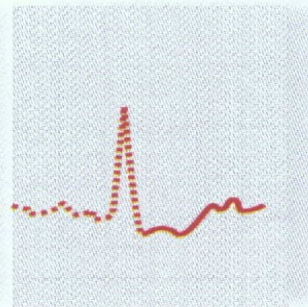
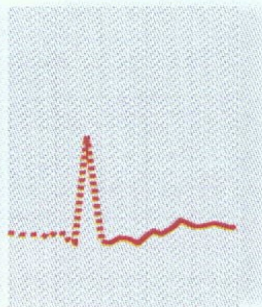
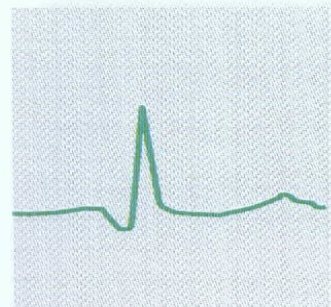
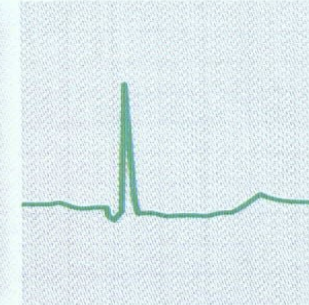
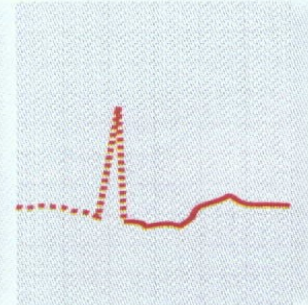
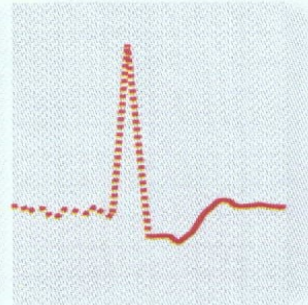
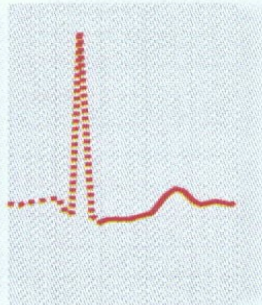
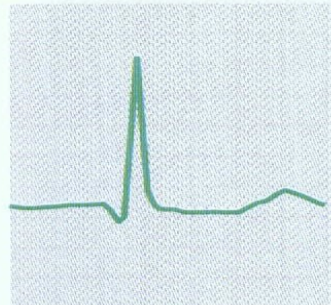
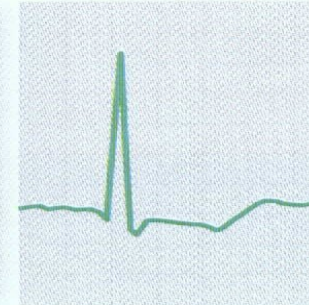
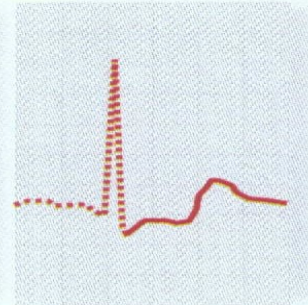
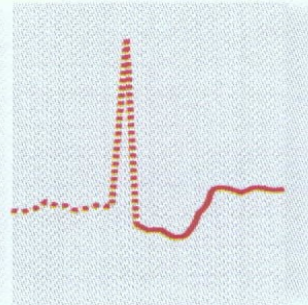
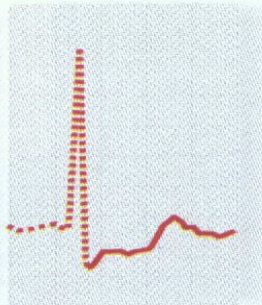
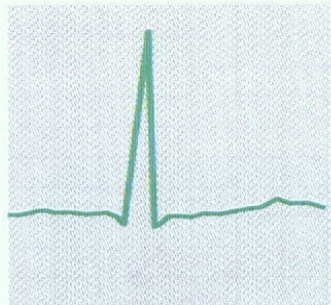Rest

*Exercise
minute 1*

*Exercise
minute 4*

*Recovery
minute 2*

*Recovery
minute 7*



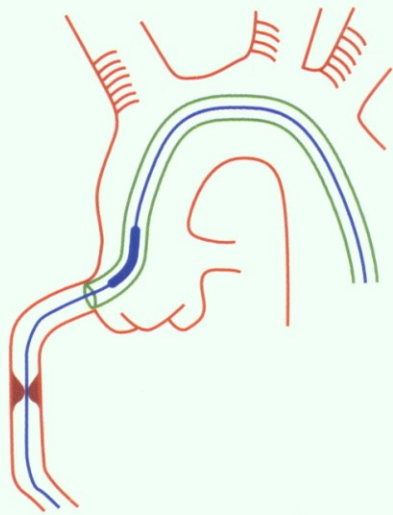
ISCHEMICKÁ CHOROBA SRDEČNÍ

**LÉČBA ISCHEMICKÉ
CHOROBY SRDEČNÍ JE**

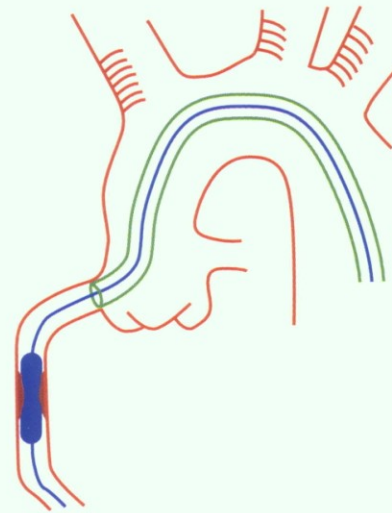
INTERVENČNÍ

**FARMAKOTERAPIE JE
DOPLŇUJÍCÍ A NÁHRADNÍ**

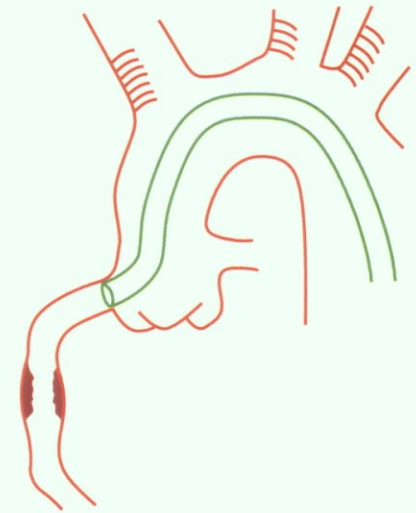
PTCA u AP



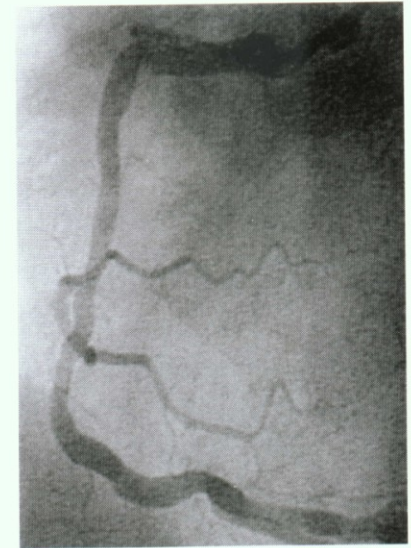
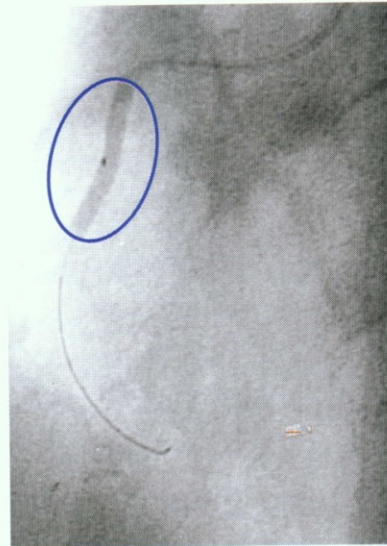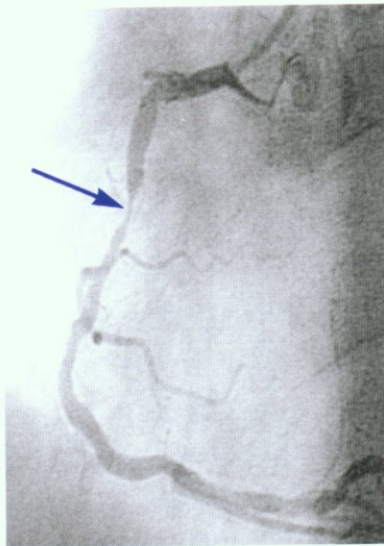
Sténose courte de la coronaire droite.



Ballon d'angioplastie gonflé.



Résultat post-angioplastie.



Současná farmakoterapie AP

- Anti anginózní :

- nitráty
- beta blokátory
- Ca⁺⁺ blokátory
- nicorandil

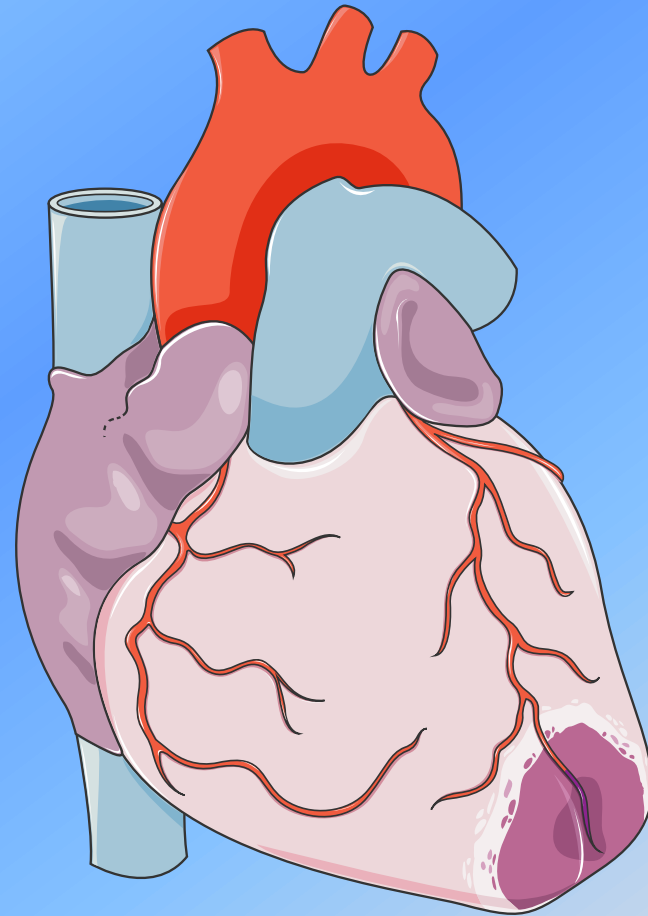
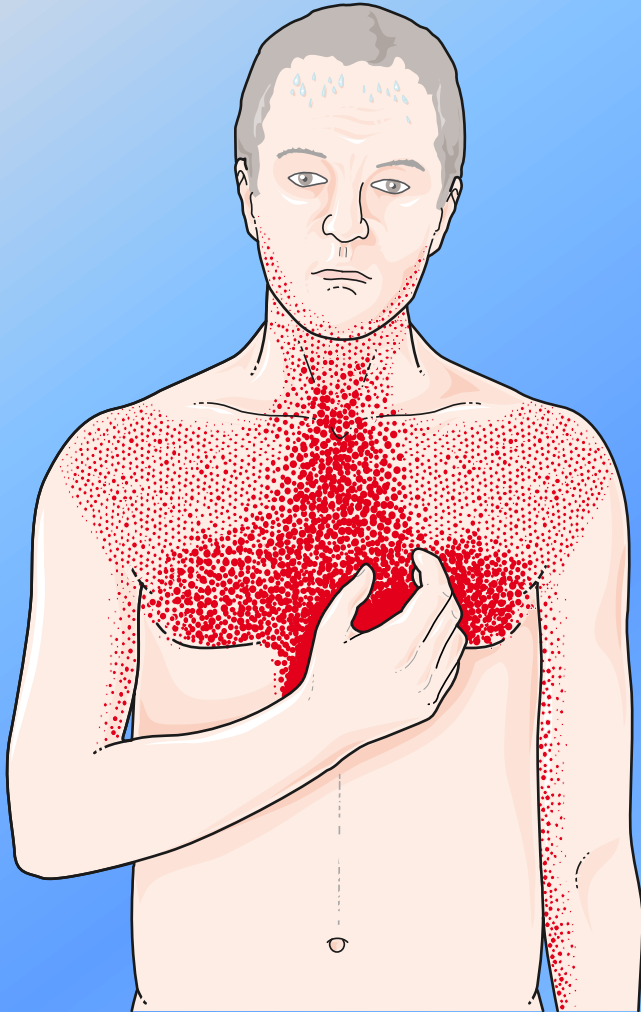
- Modifikující onemocnění :

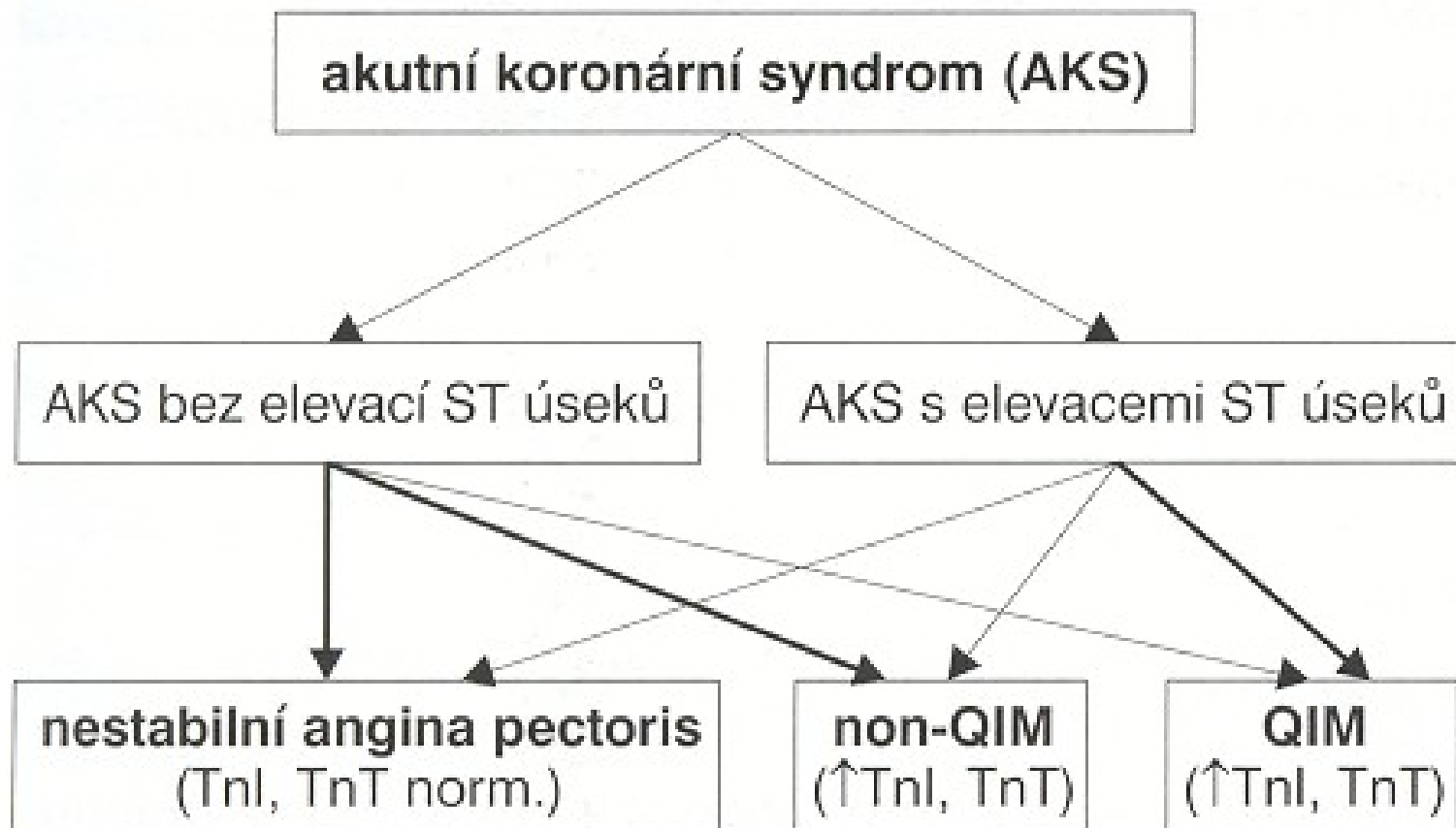
- Proti destičková léčba
 - antiagregační
- statiny
- ACE inhibitory

Akutní ICHS

- Ruptura AS plátu + trombus + event. spasmus
- Rychlá rekanalizace = minimalizace poškození
- 70. léta - heparin, ASA
- 80. léta - trombolýza
- 90. léta – direktní PCI

Akutní infarkt myokardu







Obr. 3.2.2 Rozdělení akutních koronárních syndromů

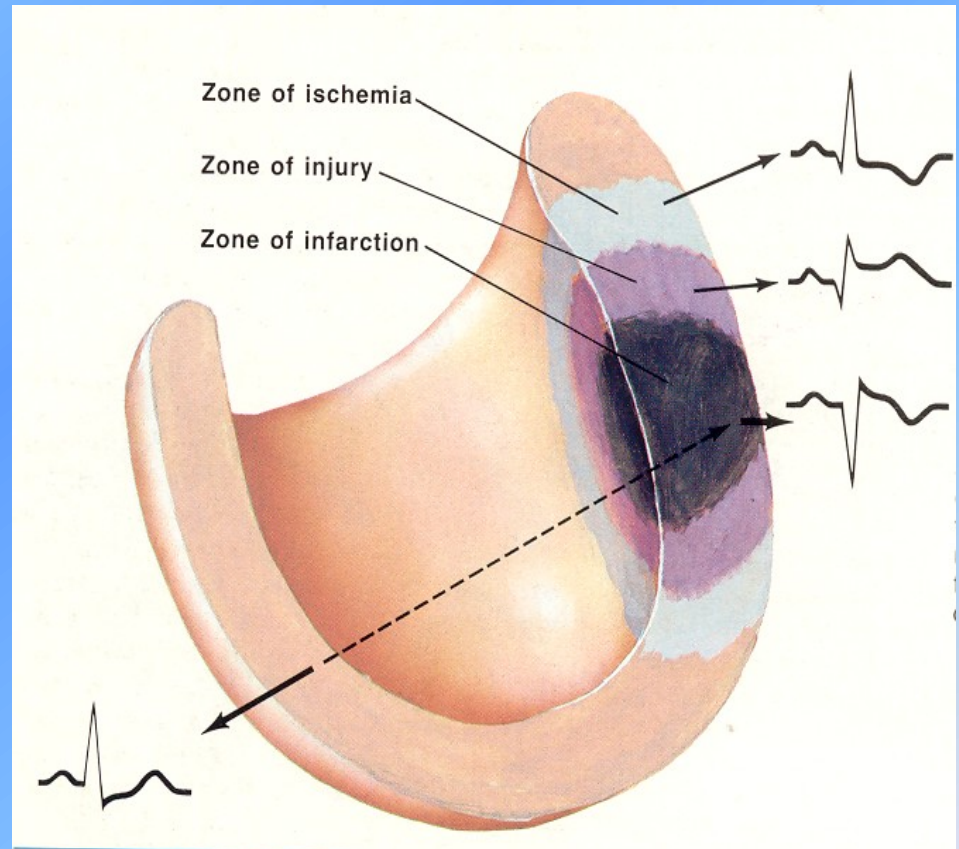
vývoj fáze STEMI – Q infarkt myokardu

Dny až týdny



Elevace /zvýšení/ ST-T úseků

Změna QRS komplexu



Bolesti na hrudníku - lékař prvního kontaktu

Typické stenokardie delší než 20 minut bez reakce na ntg

nitraty i.v., O₂, event BB,

ASA - 400 mg Anopyrin nebo Aspegic 1 amp. i.v.

Heparin 10 000 j s.c. nebo LMWH - 1 dávka i.v. a druhá s.c.

Plavix 4 tbl

Fentanyl 1-2 ml nebo morfin 2-5 ml i.-v.

1. EKG s ST elevacemi - angiosál
2. EKG bez ST elevací - KJ
3. EKG neznámé - KJ

Přednemocniční fáze

boj o čas - co nejrychleji do nemocnice

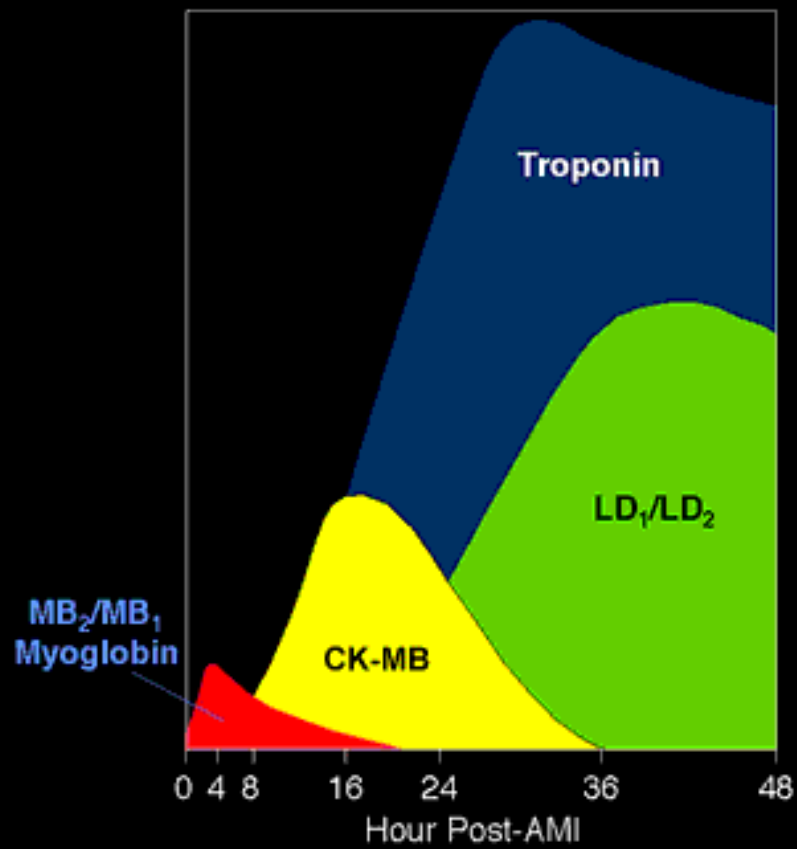
**ASA, kyslík, betablokátory, nitráty
opiáty, atropin, vazopresory,
diuretika**

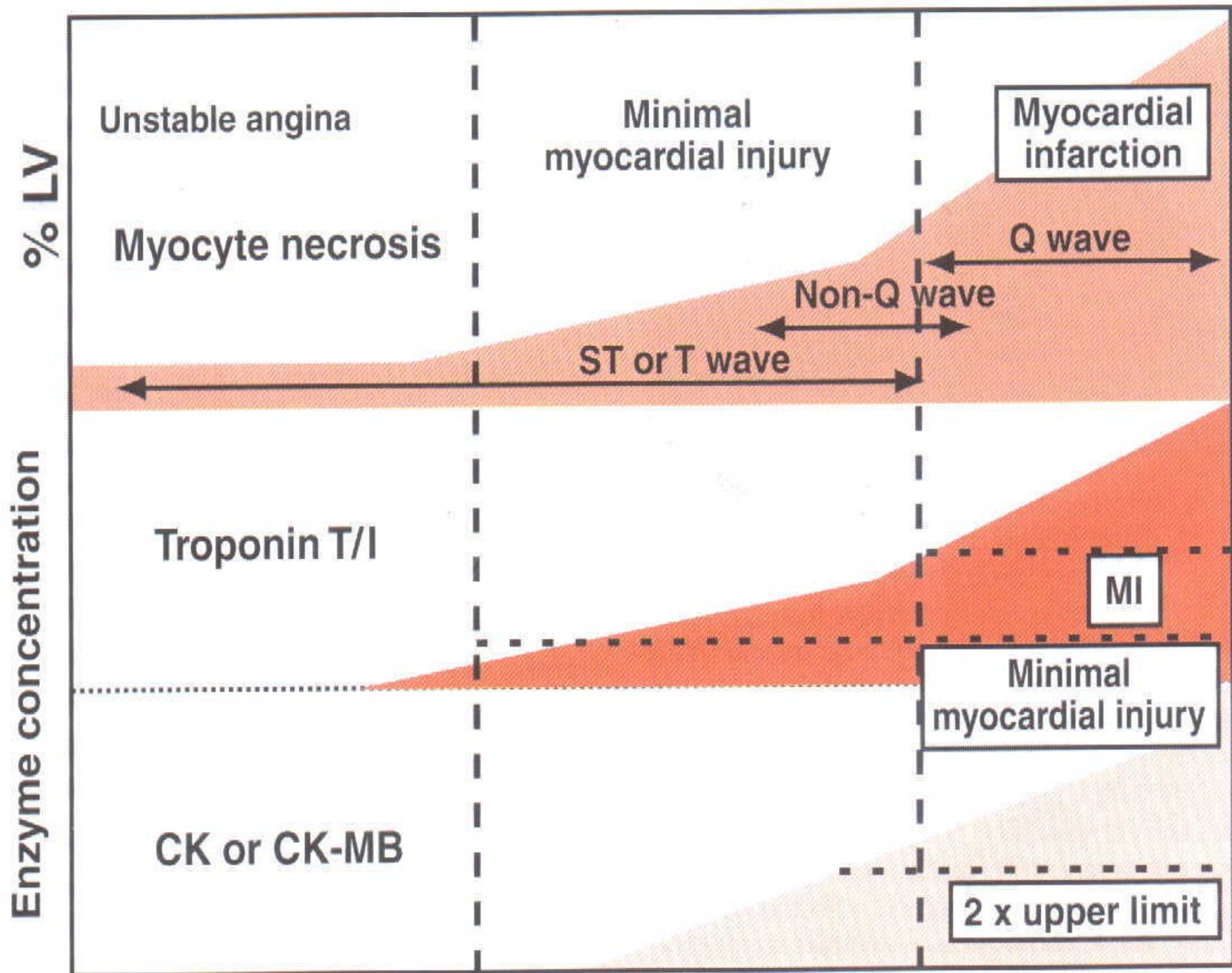
EKG

**rozhodnutí zda přednemocniční
trombolýza, transport do nejbližší
nemocnice (nemocniční trombolýza)
nebo transport k přímé PTCA**

Biochemické markery AIM

	<u>Myoglobin</u>	<u>Troponin</u> <u>I</u>	<u>Troponin</u> <u>T</u>	<u>CK-</u> <u>MB</u>	<u>MB-</u> <u>isoforms</u>
Čas objevení (hodiny)	1-2	2-4	2-4	3-4	2-4
100% Sensitivní (hodiny)	4-8	8-12	8-12	8-12	6-10
Vrchol (hodiny)	4-8	10-24	10-24	10-24	6-12
Trvání (dny)	0.5-1	5-10	5-14	2-4	0.5-1





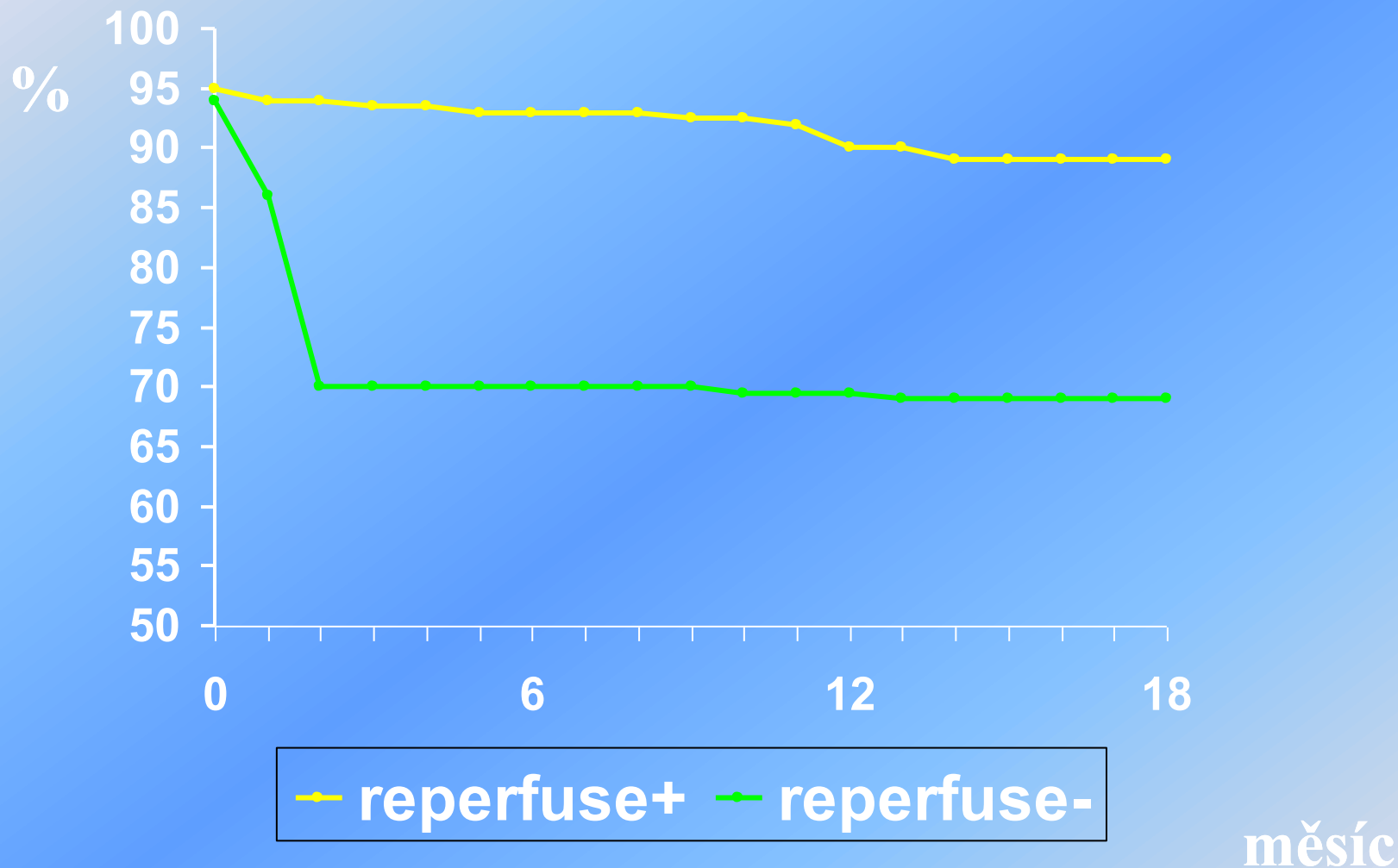
AKS bez elevací ST

- deprese ST úseků (horiz., sestupné, vzestupné), inverze T vln, nebo bez ekg změn
- podkladem většinou významná stenóza věnč. tepny
- léčba: aspegic (anopyrin), heparin/LMWH, nitráty i.v., korekce TK,..
- koronarografické vyšetření:
 - co nejčasněji u rizikových pacientů: výrazné ekg změny (hluboké ST deprese), trvají stenokardie i přes konzervat. terapii, příznaky srd. selhání, stav po prodělaném IM, ..
 - u ostatních elektivně

Diagnostika AKS bez ST elevací

Při příjmu	EKG, CK-MB, myoglobin, CRP
za 6 hodin od potíží	EKG, troponin I, CK-MB
za 12,18 hodin	EKG, troponin I (pokud je předchozí negativní) CK-MB
léčba heparinem (LMWH)	KO 1x denně
ráno po přijetí	lipidy, biochemický screening

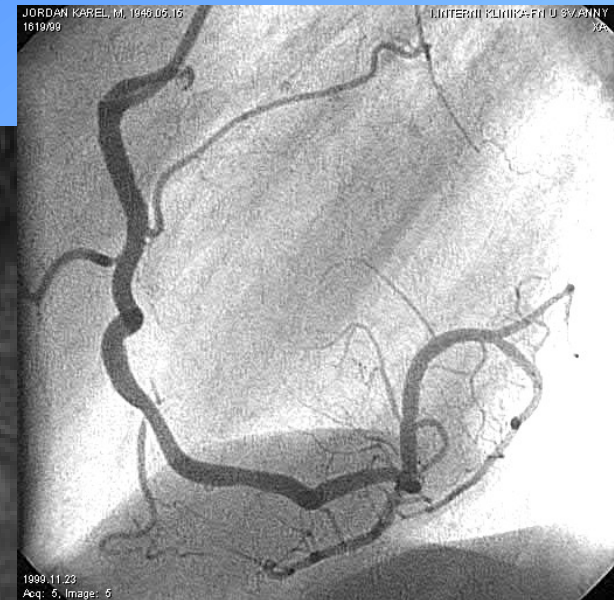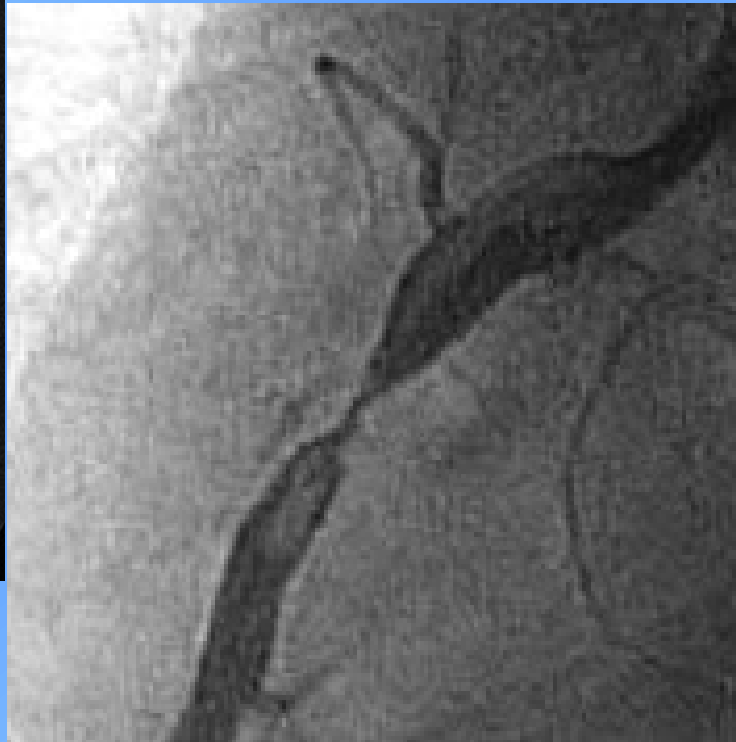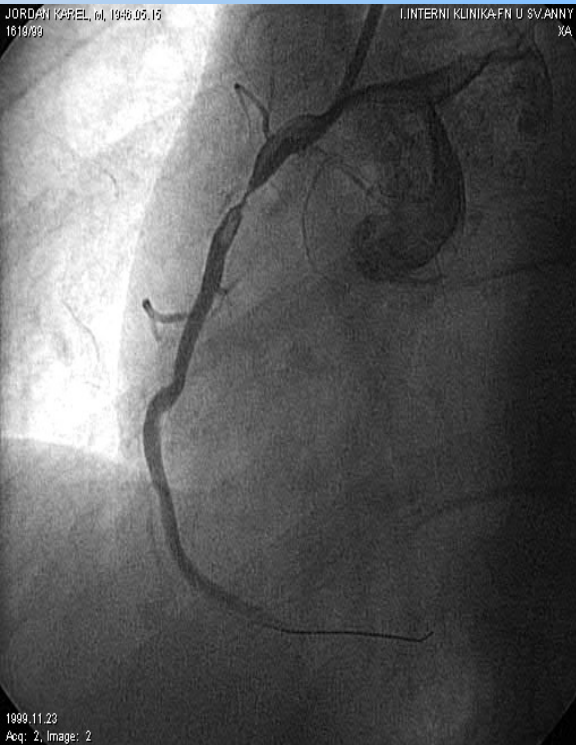
Přežívání po AIM s reperfusí a bez reperfuse



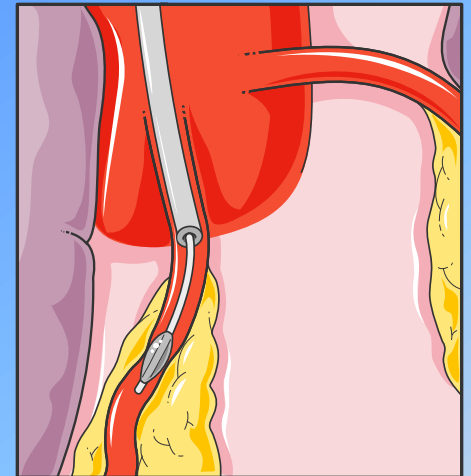
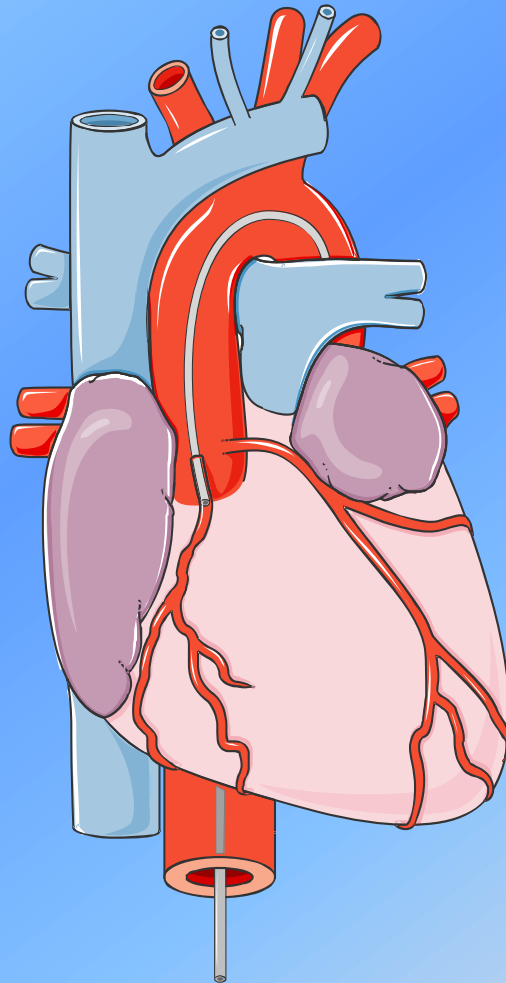
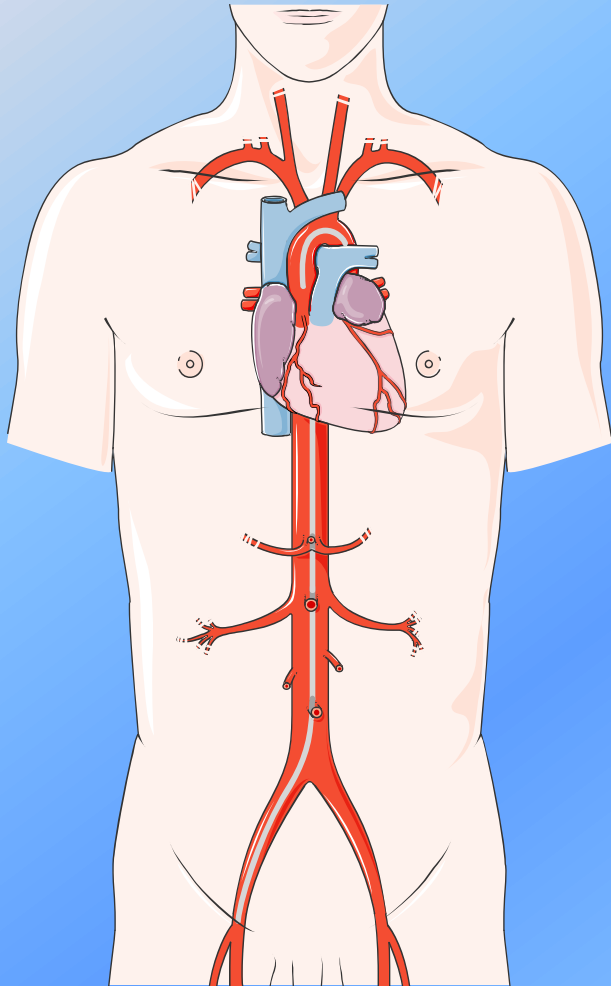
Trombolýza

- Streptokináza, urokináza, **r-TPA**

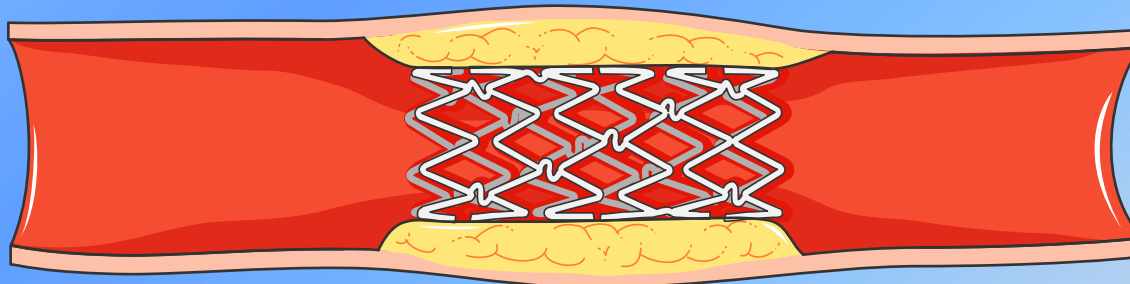
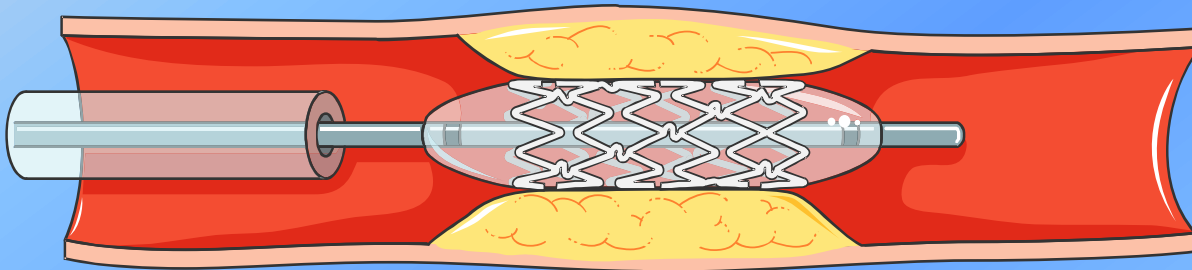
„úspěšná trombolýza“



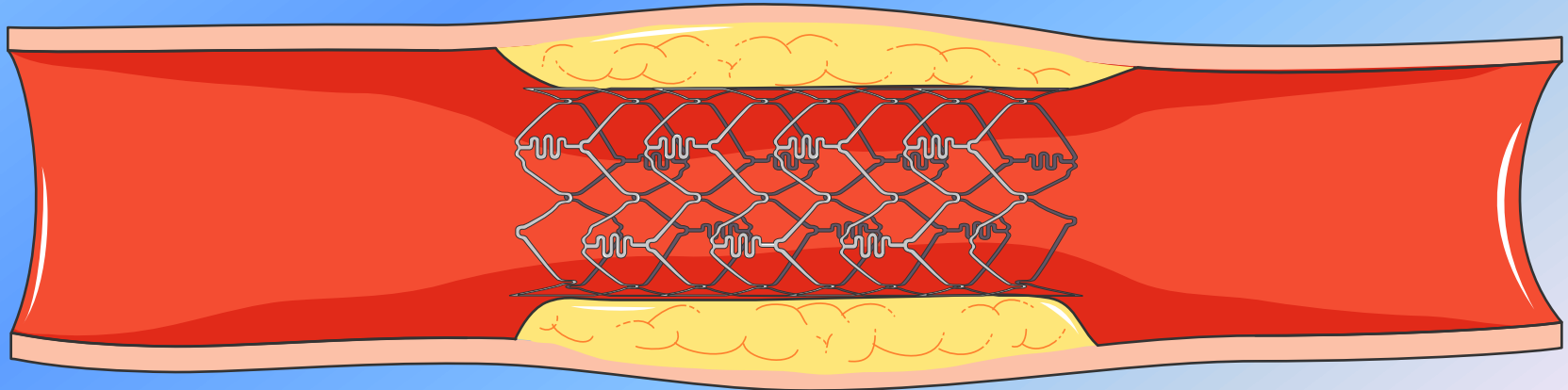
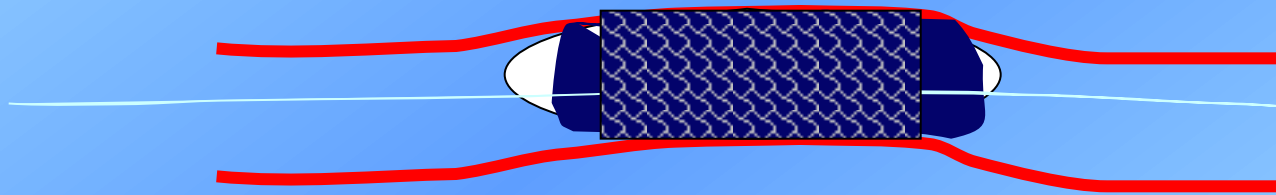
Srdeční kateterizace



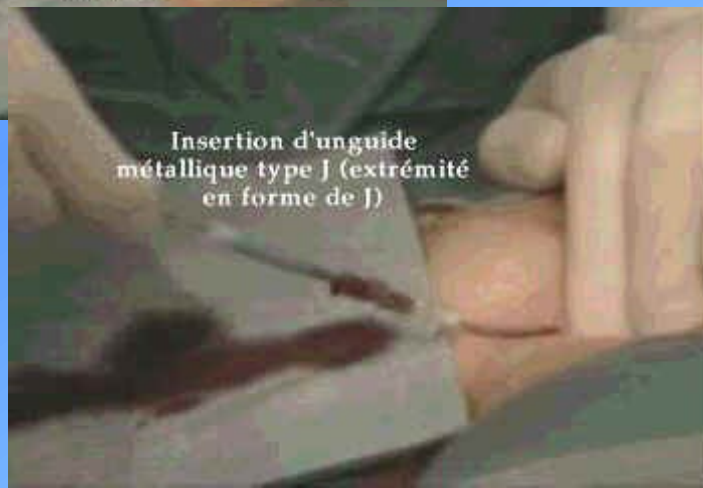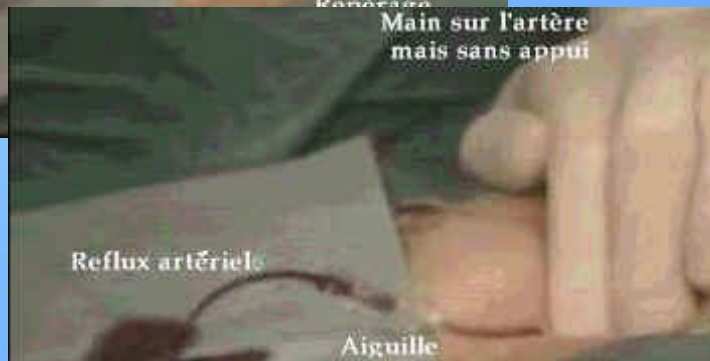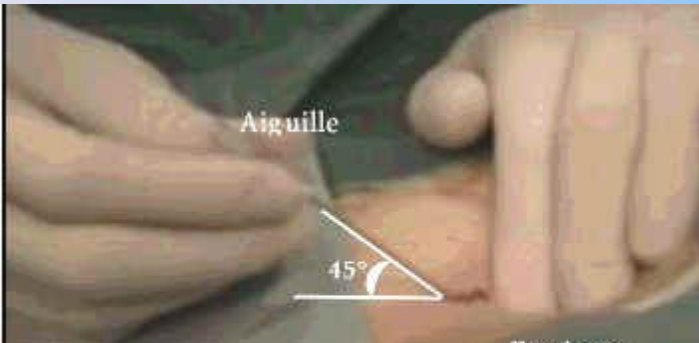
PTCA



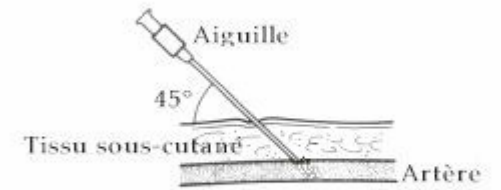
Perkutánní koronární intervence (PCI)



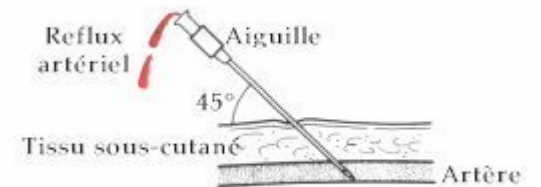
Přístup



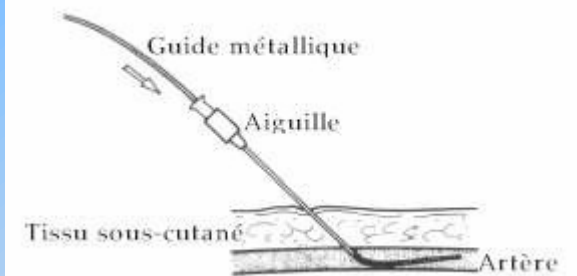
1



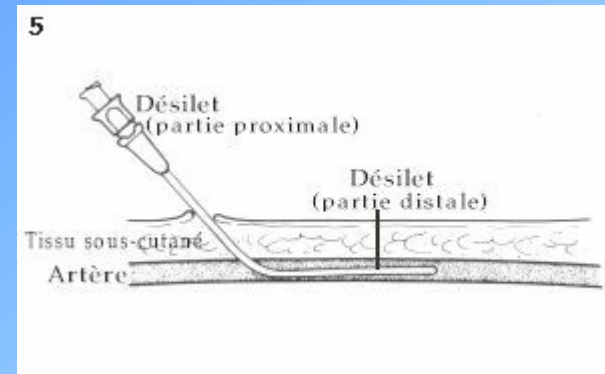
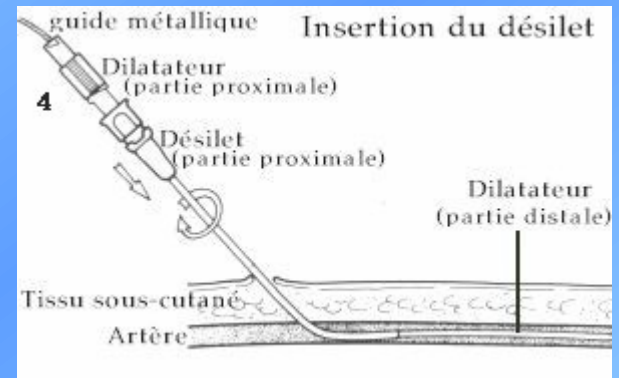
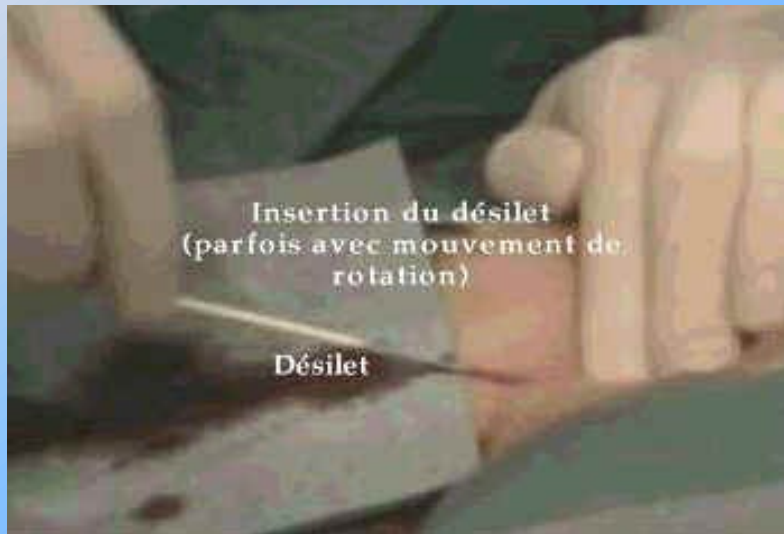2



3



Přístup

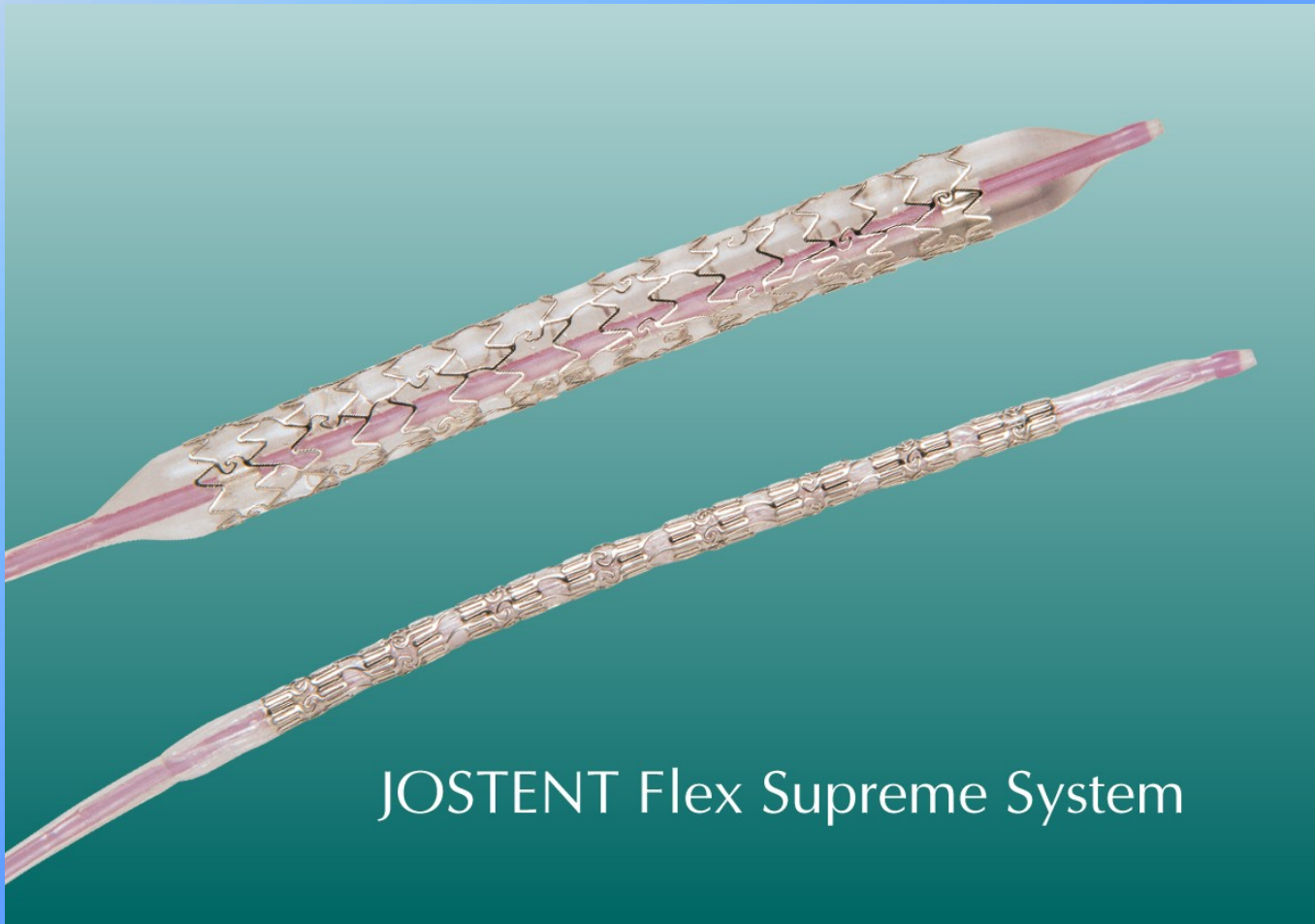

Instrumentárium




PTCA balonový katetr

Instrumentárium



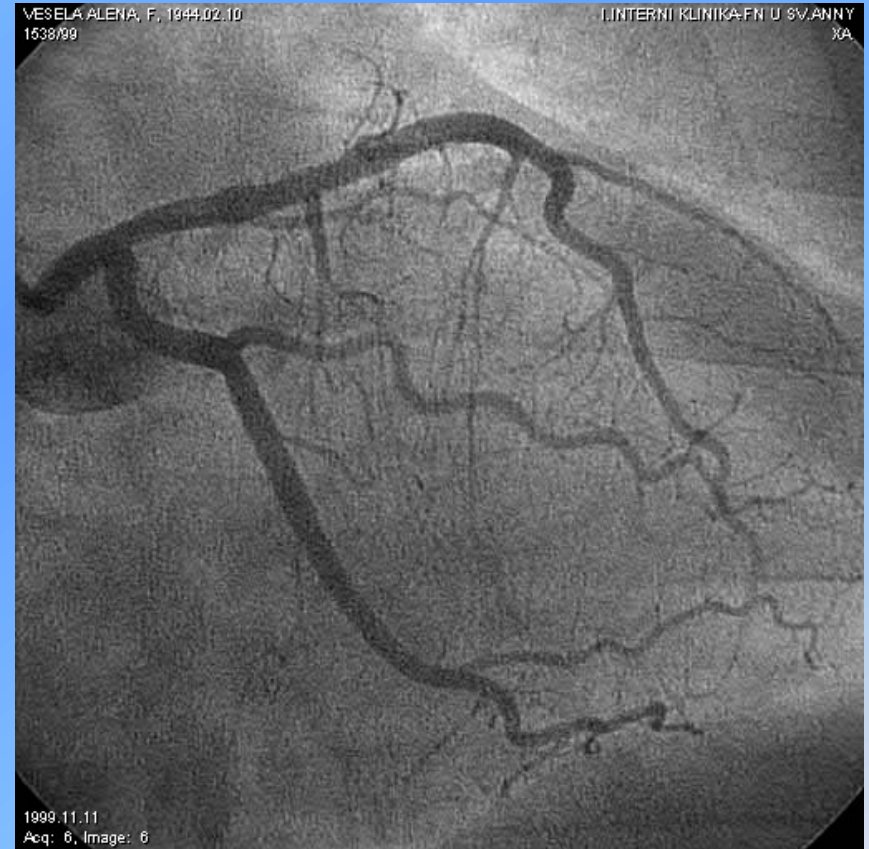
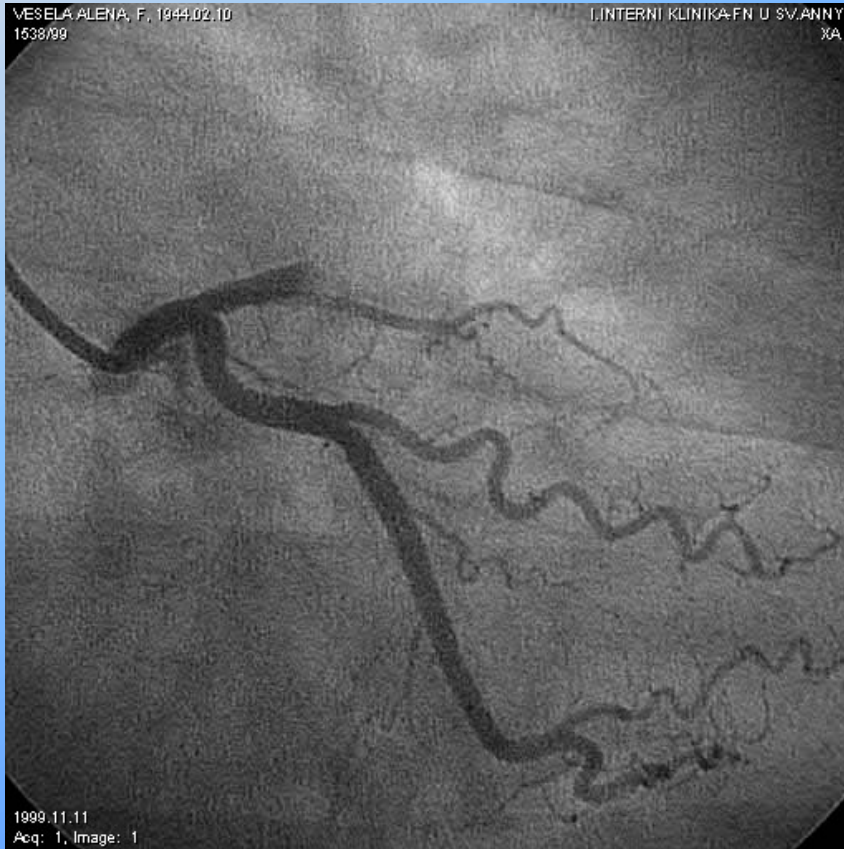stent

Instrumentárium



stent

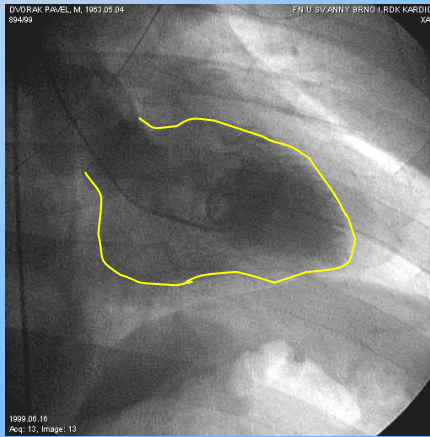
AIM přední stěny



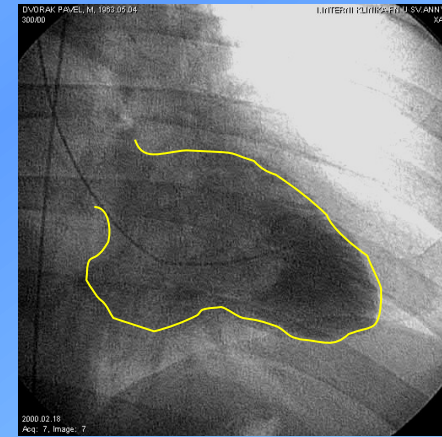
Normalizace funkce LK

Funkce LK u AIM

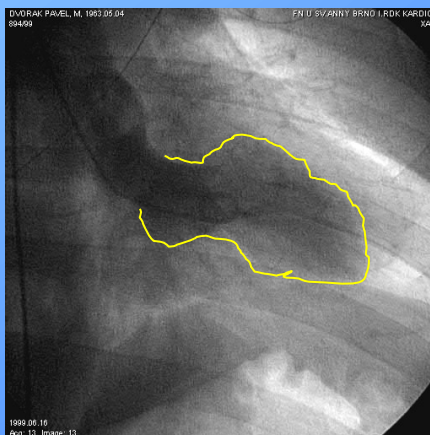
Funkce LK po 6-ti měsících



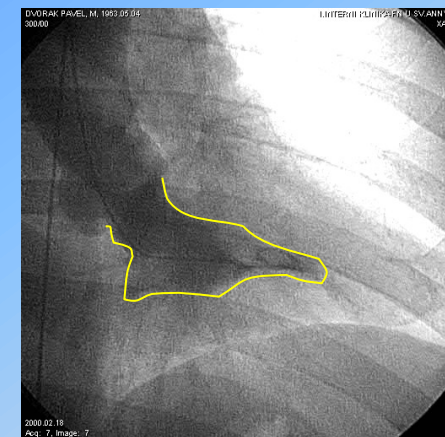
DIASTOLA



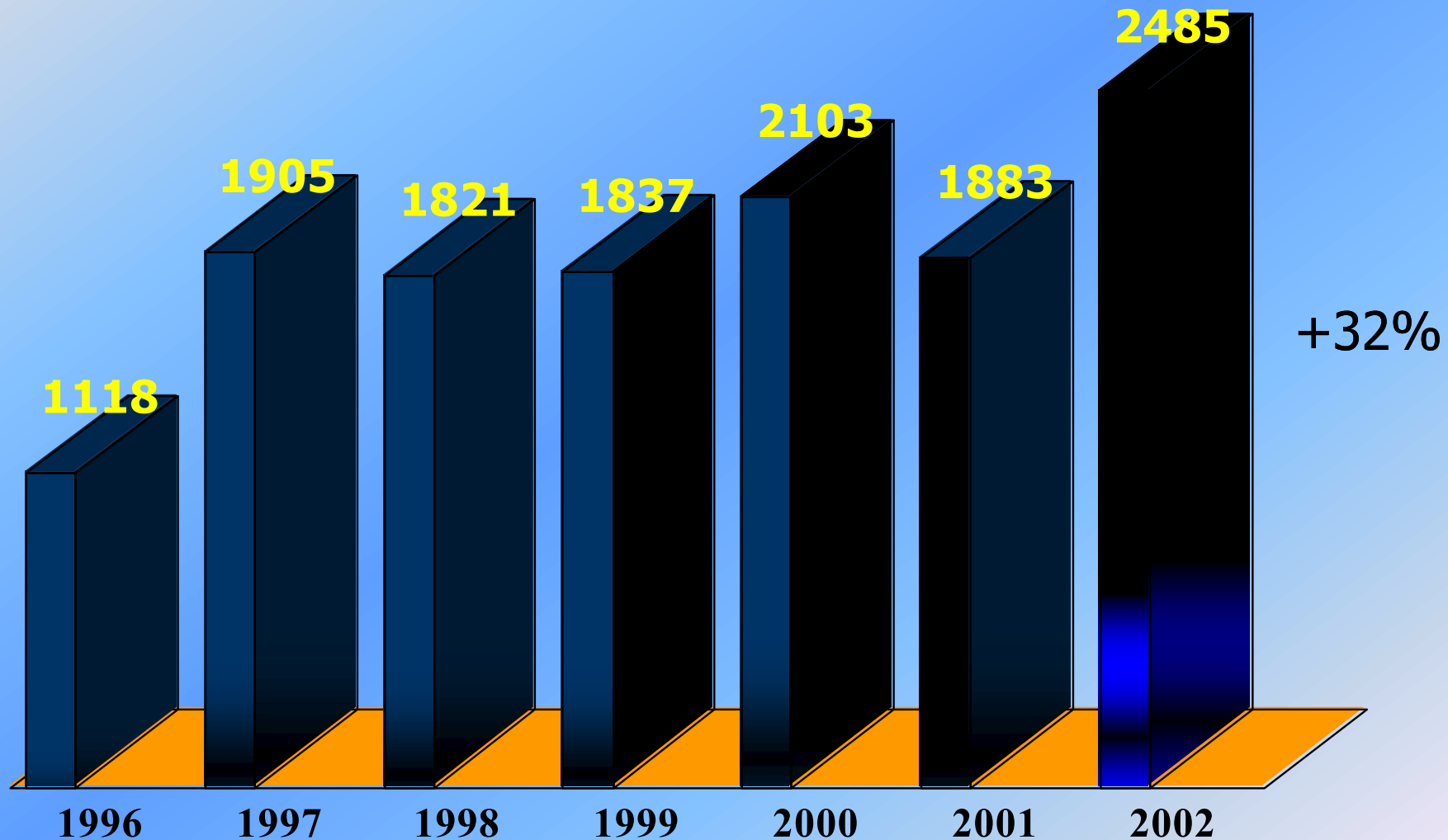
EF 38% vs. EF 65%



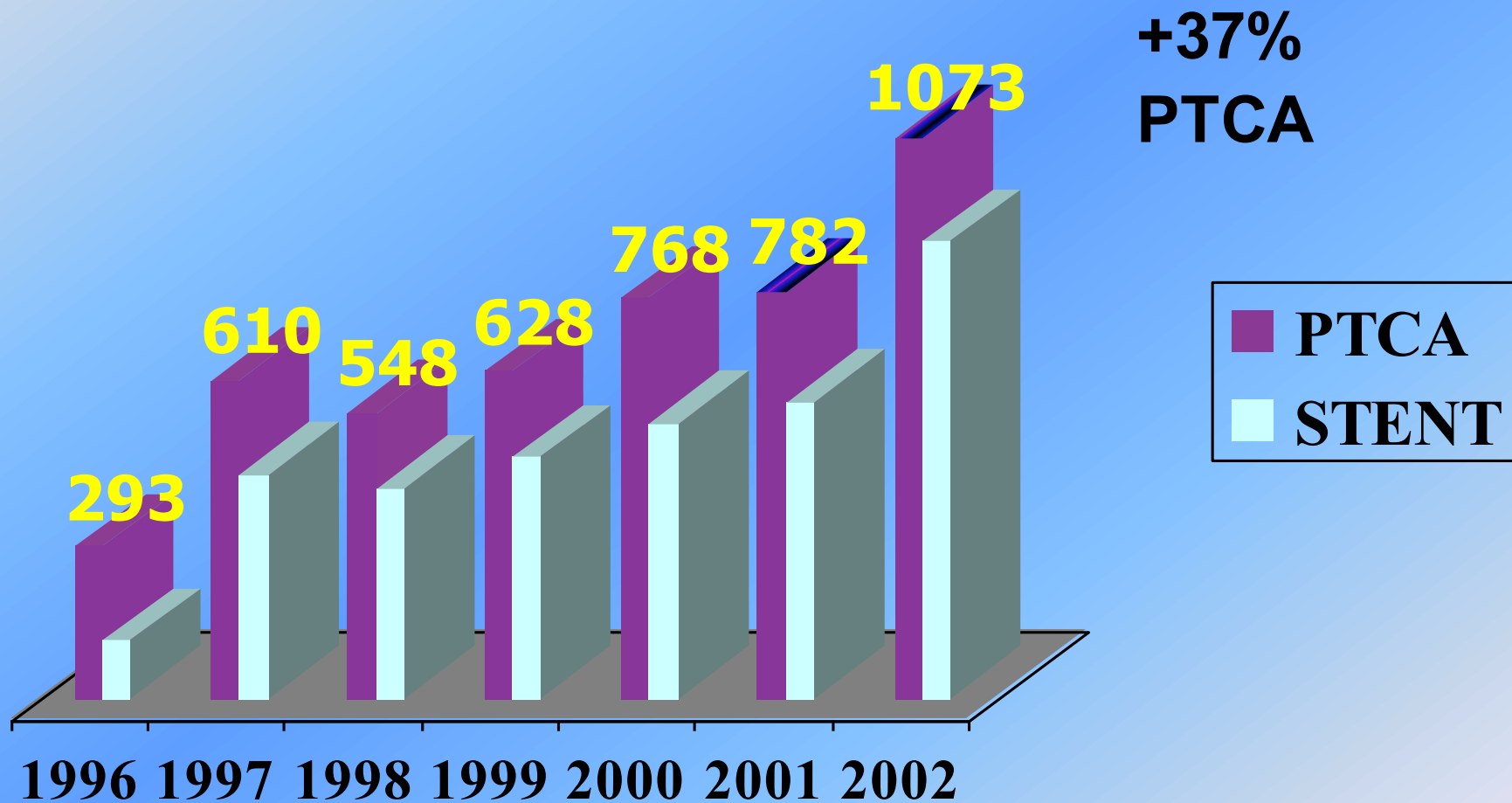
SYSTOLA



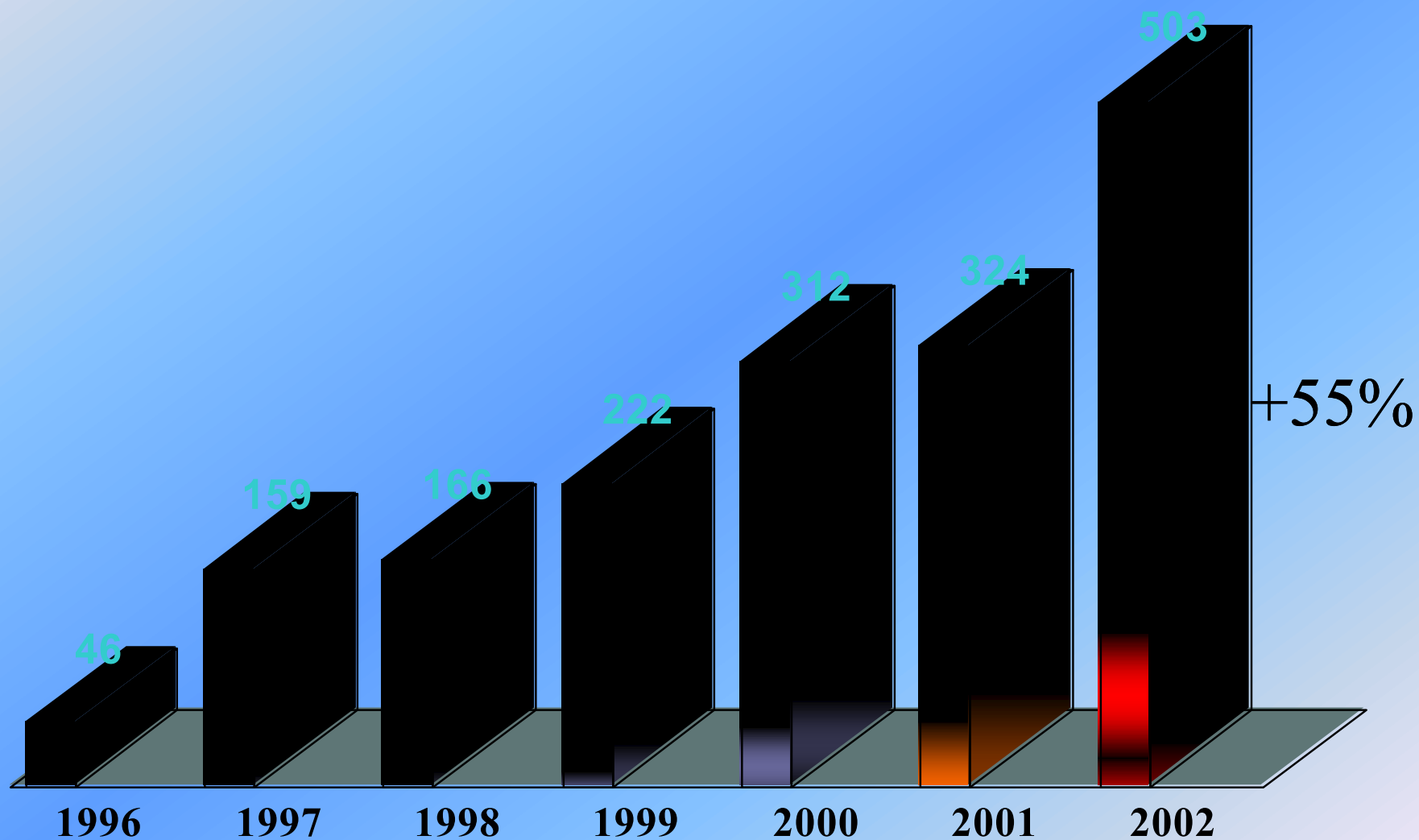
Diagnostické koronarografie



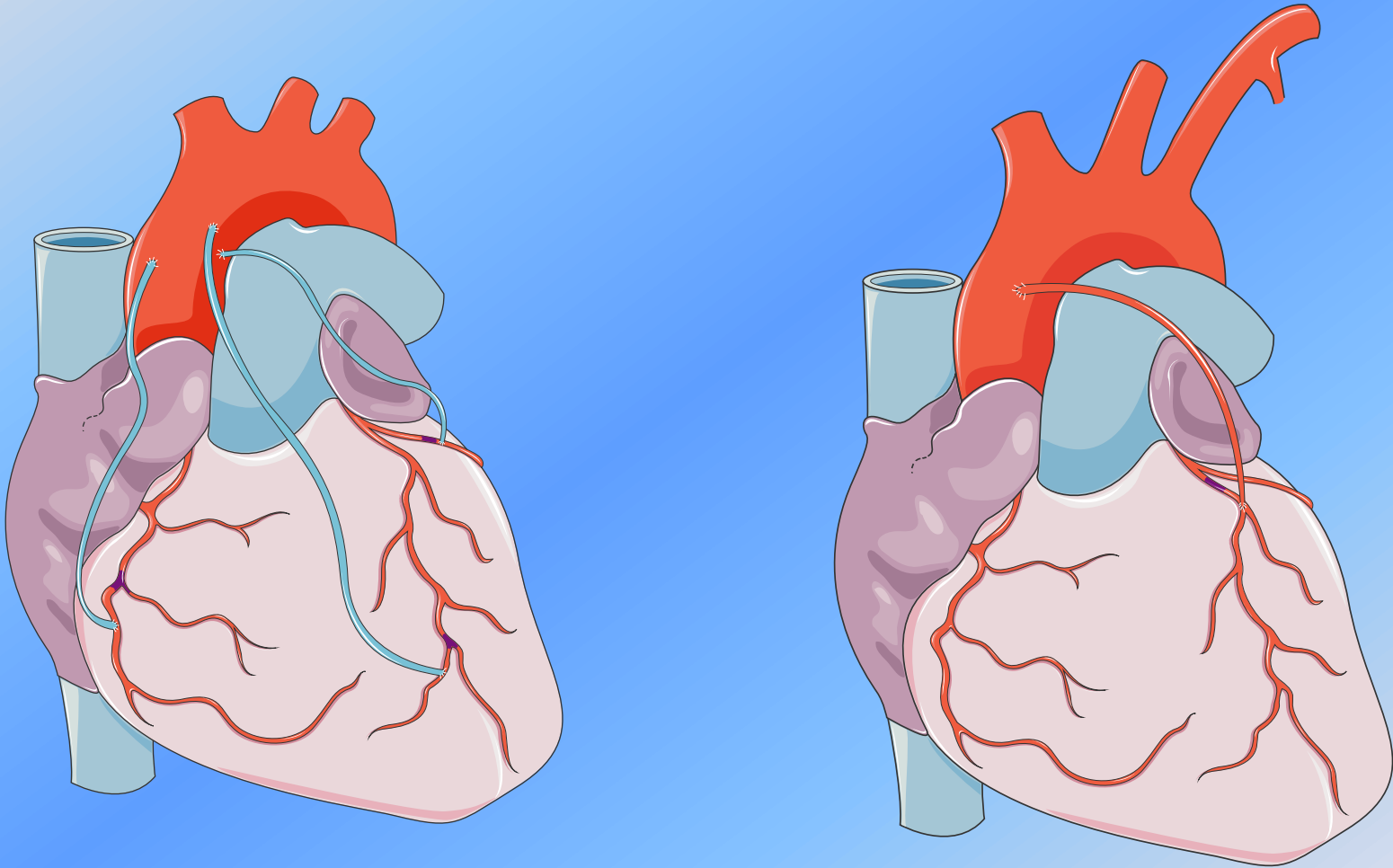
PTCA + STENTY



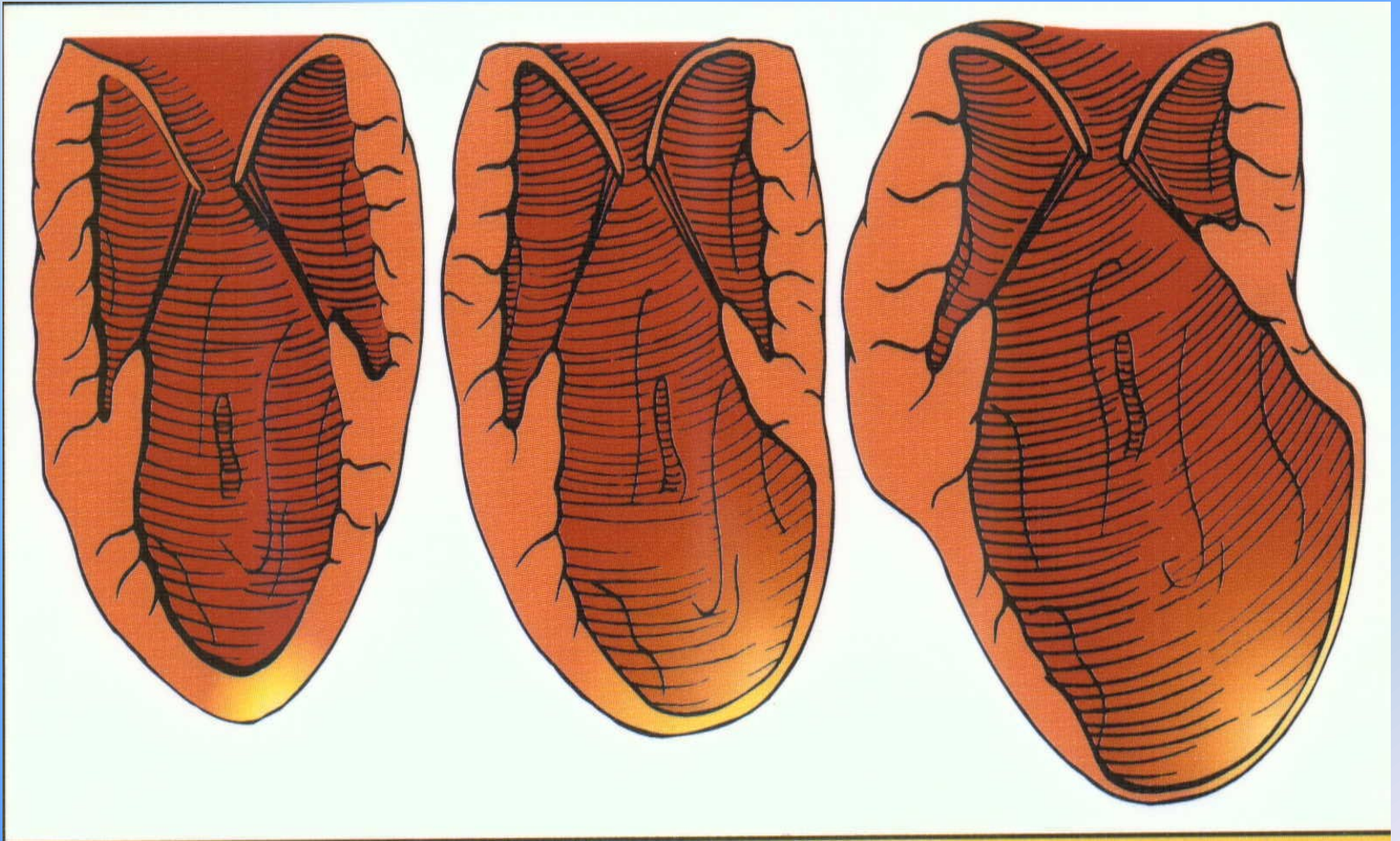
DIREKTNÍ PTCA



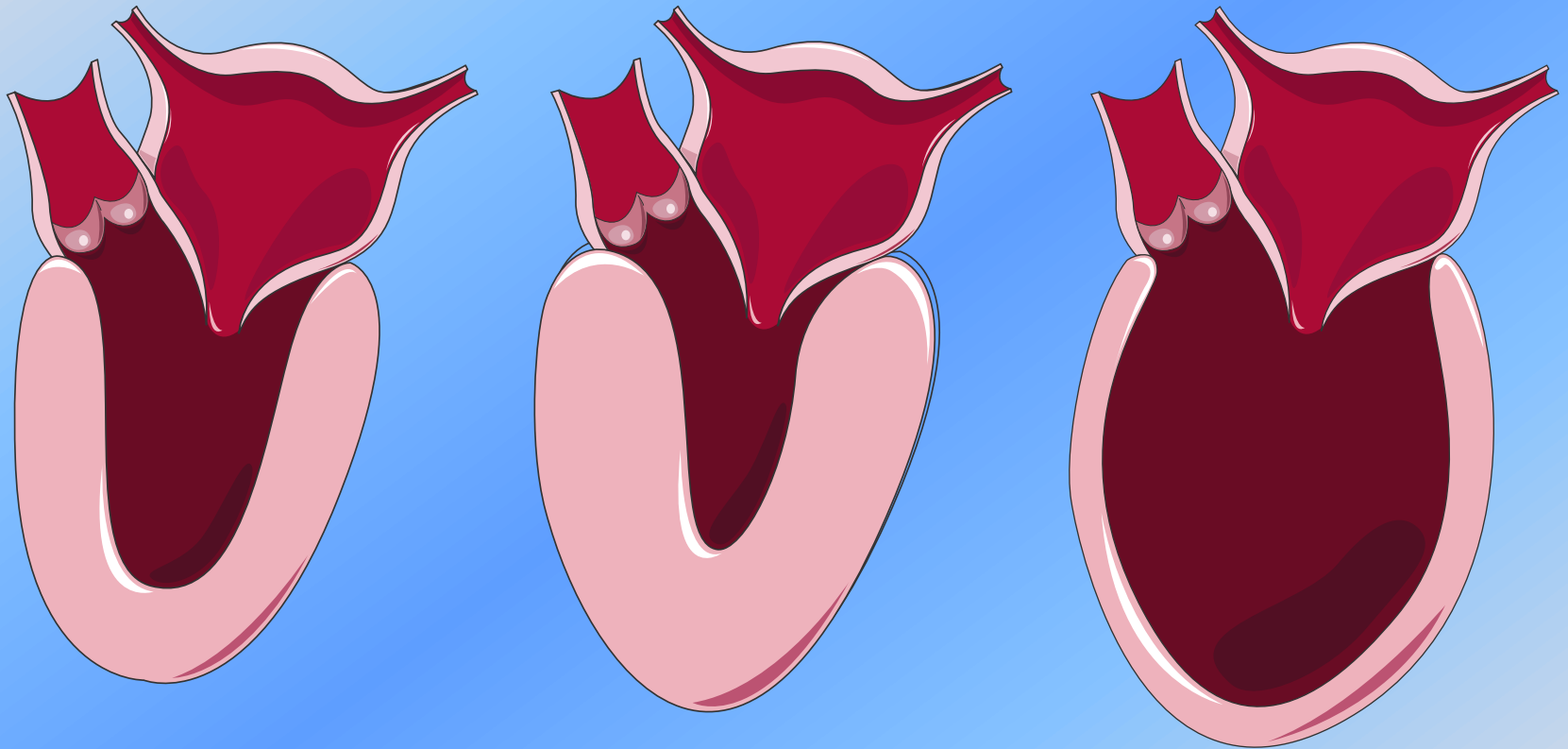
CABG coronary bypass grafting



Jak zabránit remodelaci LK



Typy srdeční selhání



Srdeční selhání I

- **definice** - srdce není schopno dodat periferním tkáním dostatečné množství krve za předpokladu dostatečného žilního návratu a s následnou neurohumorální aktivací
- **etiologie**
 - ❑ poškození myokardu (70% selhání je způsobeno ICHS)
 - ❑ tlakové přetížení - hypertenze
 - ❑ objemové přetížení – vady, anemie, hypertyreóza
 - ❑ poruchy plnění (tamponáda, poruchy rytmu, poruchy koordinace srdečního stahu)

Srdeční selhání II

- kompenzační mechanismy
 - srdeční hypertrofie
 - srdeční dilatace
 - snížení žilní roztažnosti
 - snížení srdečního výdeje
 - zvýšení aktivity sympatiku
 - zvýšená aktivita renin – angiotenzin – aldosteronového systému
 - centralizace oběhu

Srdeční selhání III

- druhy selhání
 - podle selhávající komory – pravostranné
levostranné
 - podle rychlosti průběhu – akutní, chronické
 - podle typu vyvolávající dysfunkce – systolické,
diastolické
- funkční závažnost selhání
- NYHA I – bez omezení činnosti
- NYHA II – běžné činnosti vyvolávají dušnost
- NYHA III – nevelká námaha vyvolává dušnost
- NYHA IV – klidová dušnost

Dušnost

Dušnost je subjektivní pocit nedostatku vzduchu, který nemusí mít vyjádřený žádný objektivní příznak.

Srdeční dušnost je závažným klinickým projevem levostranné srdeční slabosti při ischemické chorobě srdeční, hypertenzi a chlopenních vadách, plicní embolii, arytmiích a dalších



Záchvatovitá dušnost

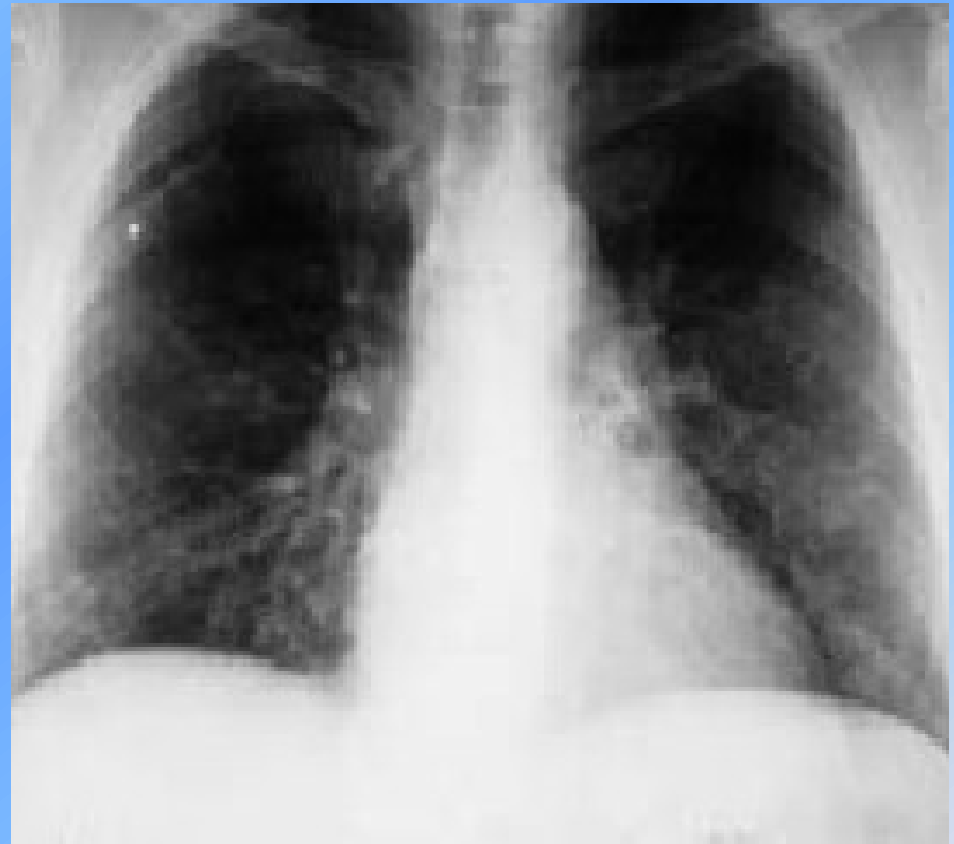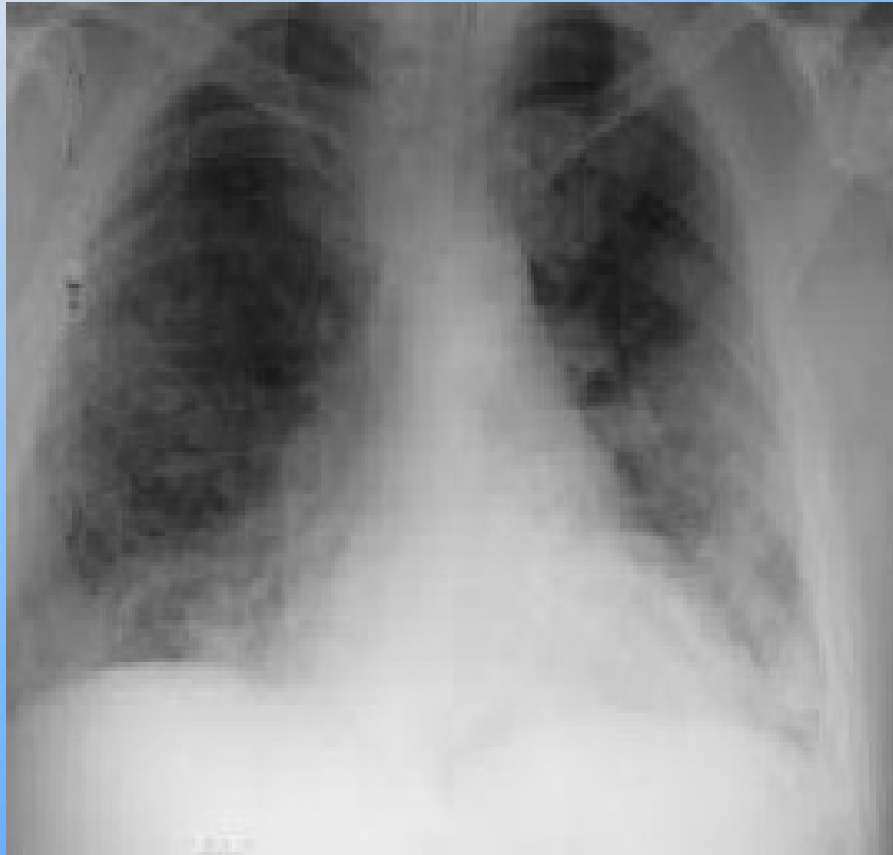Asthma cardiale vzniká při akutním levostranném srdečním selhání, které vede k městnání v plicích. Pacient se probouzí pocitem nedostatku vzduchu asi za 2-3 hod. po usnutí, zaujímá ortopnoickou polohu, dušnost může ustoupit (snížení žilního návratu) nebo progreduje a rozvíjí se.

Edém plic (vzniká průnikem tekutiny do intersticia a alveolů). Vyznačuje se extrémní dušností, úzkostí, chrčivým dýcháním, často slyšitelným na dálku (připomíná probublávání), přítomností zarůžovělé tekutiny v ústech.

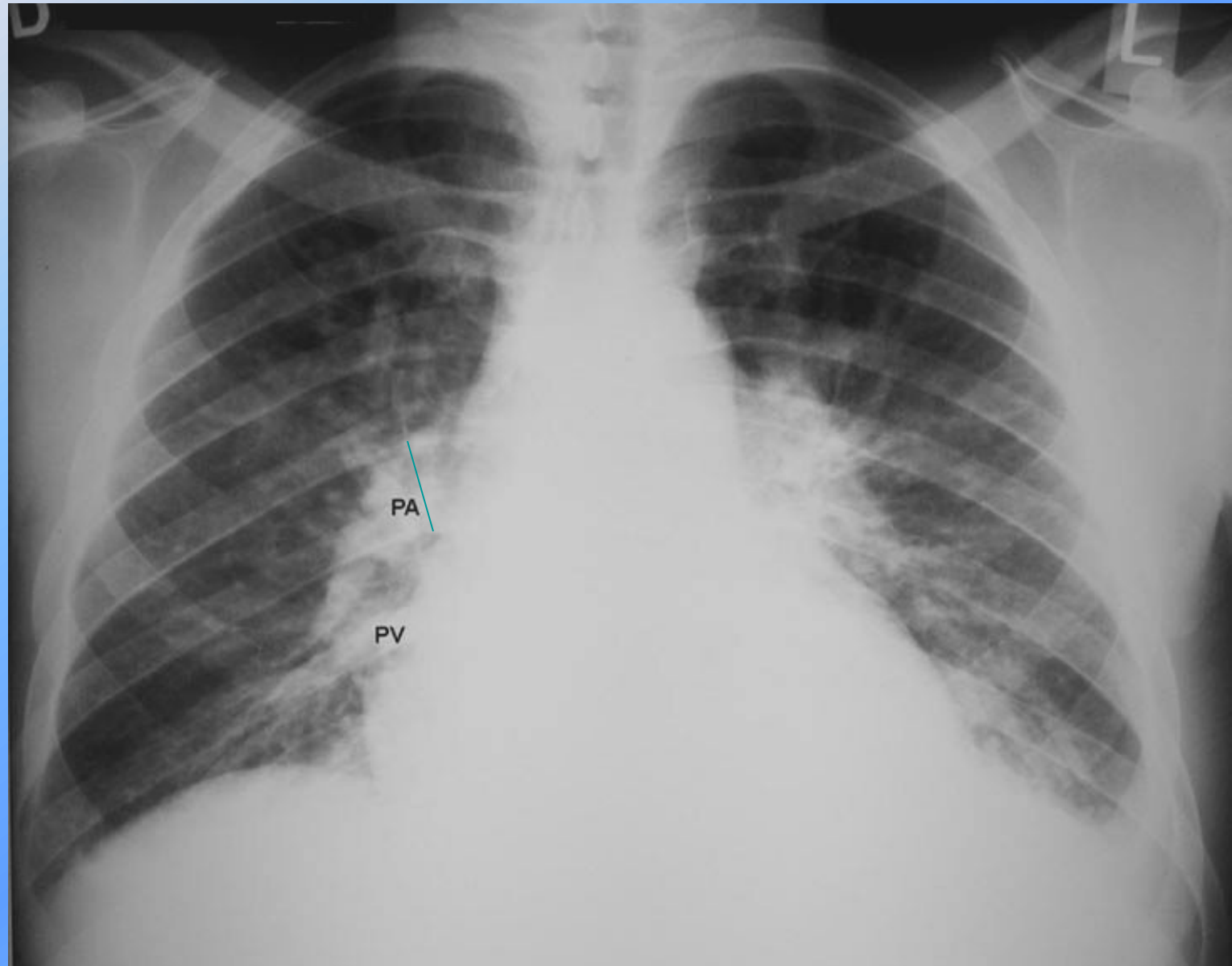
Akutní levostranné selhání I

- **definice** – náhlá ztráta schopnosti levé srdeční komory přečerpávat krev přitékající z plicního řečiště
- **etiologie** – akutní zhoršení chronického selhání, AIM, ICHS, hypertenze, myokarditidy, kardiomyopatie, ruptura papilárního svalu a jiná poškození chlopní, hyperkinetická cirkulace, arytmie
- **vyvolávající momenty** – fyzická námaha, zvýšení přívodu tekutin a solí, horečka, vynechání léků

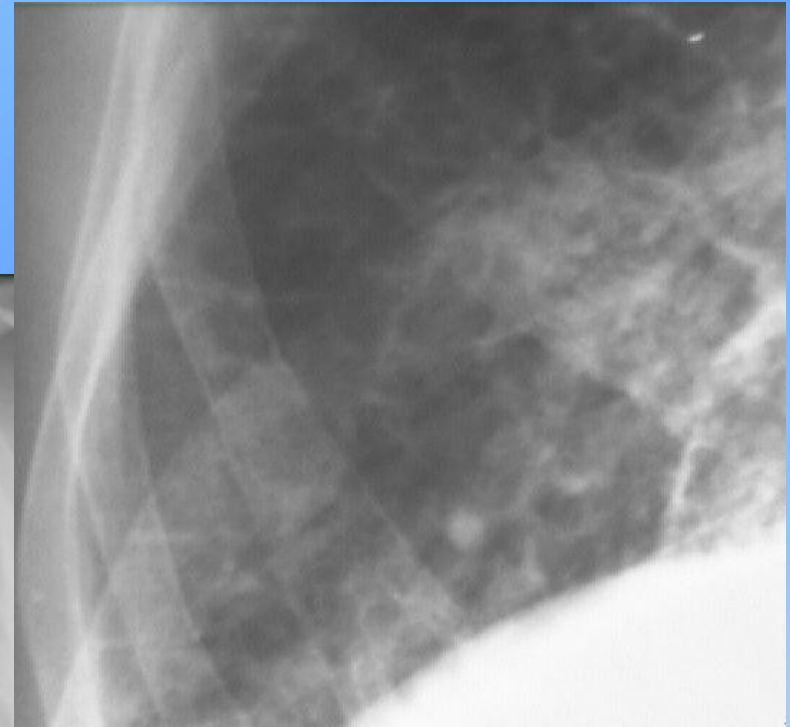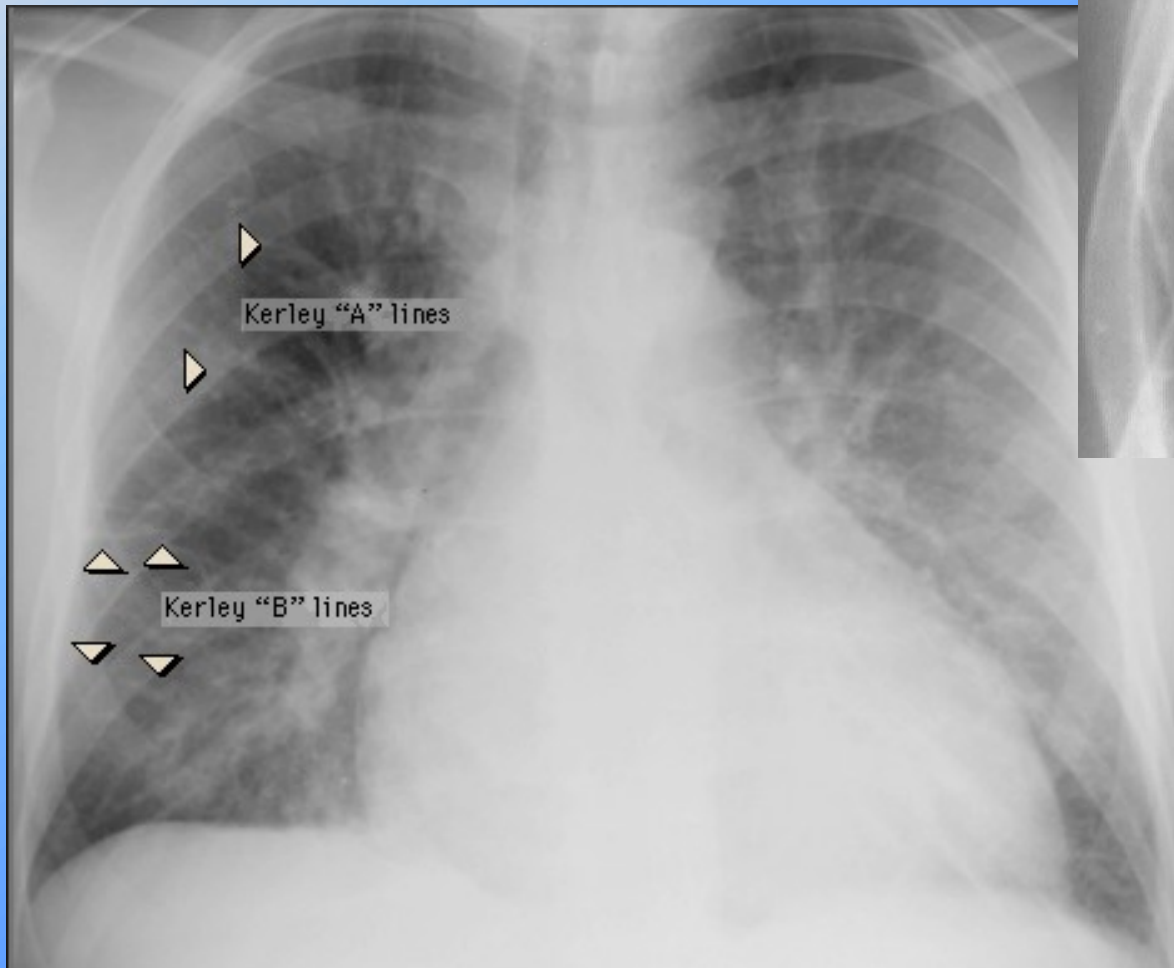
Plicní edém před a po terapii



Městnání



Chronické městnání



Hlavní klinické projevy

Příčiny

Symptomy

kardiální

extrakardiální


• dušnost	<ul style="list-style-type: none">- plicní kongesce- ↑ plicní kapilární tlak- mitrální regurgitace	<ul style="list-style-type: none">- abnormální funkce dýchacího svalstva
• únava a nevykonnost	<ul style="list-style-type: none">- neadekvátní dodávka živin (nízká EF, CO)- městnání v žilním řečišti	<ul style="list-style-type: none">- snížená perfúze a abnormální metabolismus kosterního svalstva- atrofie
• periferní edém	<ul style="list-style-type: none">- systemová žilní kongesce	<ul style="list-style-type: none">- porušená kapilární permeabilita- snížený průtok krve v ledvinách- neurohumorální aktivace (RAAS, vazopresin)



Klasifikace NYHA

(New York Heart Association)

Třída I



Bez omezení činnosti.

Každodenní námaha nepůsobí pocit vyčerpání, dušnost, palpitace nebo anginu pectoris


Třída II



Menší omezení tělesné činnosti.

Každodenní námaha vyčerpává, způsobuje dušnost, palpitace nebo anginózní bolest.

Třída III



Značné omezení tělesné činnosti.

Již nevelká námaha vede k vyčerpání, dušnosti, palpitacím nebo anginózním bolestem. V klidu bez obtíží.

Třída IV



Obtíže při jakékoliv tělesné činnosti jsou invalidizující.

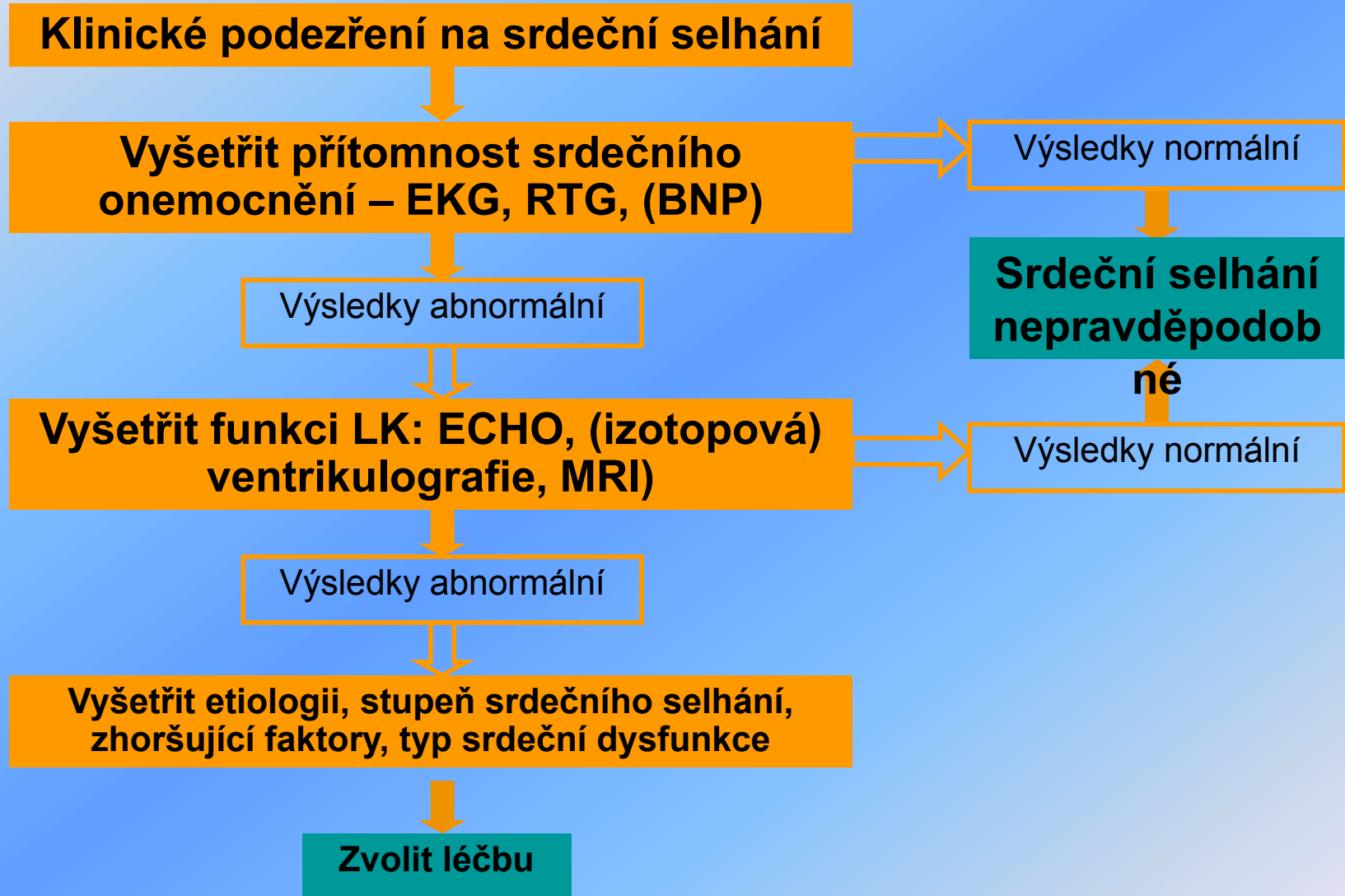
Dušnost, palpitace nebo anginózní bolest přítomny i v klidu.

Stupně srdečního selhání

stupeň	A	B	C	D
popis	riziko rozvoje CHSS	postižení myokardu bez symptomů	postižení myokardu se symptomy	výrazné symptomy v klidu přes max.terapii
příklad	hypertenze	st.p. IM, HLK NYHA I	NYHA II-III	NYHA IV terminální CHSS



Algoritmus diagnostiky srdečního selhání



Chronické levostranné selhání I

- **definice** – postupná ztráta schopnosti levé srdeční komory přečerpávat krev přitékající z malého oběhu
- **etiologie** - v 70% případů CHCHS, st.p. IM s poruchami kinetiky, hypertenze, chlopenní vady, kardiomyopatie
- **příznaky** – snížená výkonnost, únavnost, námahová dušnost postupně přicházející v klidovou, postupně neschopnost ležet na rovné podložce, zvyšování počtu polštářů, u starších zhoršení mentálních funkcí, bolesti hlavy, spavost, inverze spánku

Chronické levostranné selhání II

- **diagnostika** – fyzikálně – zvedavý úder hrotu, cval, tachykardie, nepřízvučné chrůpky při bazích, RTG – zvětšení LK, zmnožení plicní kresby, venostáza v malém oběhu, EKG – přetížení, hy LK, difúzní známky ischemie, poruchy rytmu – extrasystoly
- **diff. dg.** – dušnost a únava jiného původu, u starších mentální poruchy jiného původu, vertebrogenní původ bolestí hlavy

Chronické levostranné selhání III

- **komplikace** – arytmie, akutní zhoršení s plicním edémem, kardiogenní šok, tromboembolické komplikace ze zpomalení žilního průtoku
- **léčba**
 - léčba příčiny – kompenzace hypertenze, léčba ICHS, chlopenních vad, redukce hmotnosti, pravidelný režim, profylaxe trombózy, omezení příjmu soli, vynechání negativně inotropních léků
 - ACEI
 - diuretika
 - malá dávka betablokátoru
 - digitalis při symptomatické fibrilaci síní
 - u mladších nemocných zvažovat transplantaci srdce

Chronické pravostranné selhání I

- **definice** - postupná ztráta pravé srdeční komory přečerpávat krev přitékající z velkého oběhu
- **etiologie a patogeneze** – CHOPN, plicní fibrózy, porucha chlopenního aparátu PK, pokročilé levostranné selhání
- **příznaky** – slabost, únavnost, dušnost, otoky DKK gravitační, ztráta chuti k jídlu z městnání v oblasti břicha, nykturie – vleže uvolněné edémy, závratě, nespavost, neklid, zmatenost ze snížené perfúze mozku

Chronické pravostranné selhání II

- diagnostika – poslechově známky plicního postižení, cval, zvýšená náplň jugulárních žil, cyanóza, hyperémie jater, HJ reflux,
- RTG – zvětšení srdečního stínu, výpotek v pleurálních dutinách – častěji vpravo
- EKG – pravostranné přetížení, BPTR, často fi síní
- ECHO – zvětšení dx oddílů, plicní hypertenze, v KO polyglobulie

Akutní levostranné selhání II

- **příznaky** – náhlá výrazná dušnost, ortopnoe, tachypnoe, pocení, cyanóza, distanční vlhké fenomény, narůžovělé zpěněné sputum, a anamnéze údaj o nočních dušnostech, námahové dušnosti
- **diagnostika** – poslechově vlhké vedlejší fenomény, zpočátku bazálně, později výše, astma cardiale, RTG – hyperémie plicního oběhu, obraz plicního edému, zvětšení srdečního stínu, EKG – hypertrofie a přetížení LK, známky staršího nebo akutního IM, ECHO – dilatace LK, snížení EF, chlopenní vady, poruchy kinetiky

Akutní levostranné selhání III

- **komplikace** – arytmie, kardiogenní šok, žilní trombózy
- **léčba** – poloha vsedě, O₂, nitráty – inhalační, i.v., beta mimetika, morphin, diuretika, nekrvavá venepunkce, při neúspěchu řízená ventilace, PEEP
- léčba základní choroby – snížení TK, léčba IM, arytmií, udržování optimálního TK, CVT

Akutní pravostranné selhání I

- **definice** – náhlá ztráta schopnosti pravé komory přečerpat krev přitékající z velkého oběhu
- **etiologie** – při náhle vzniklé překážce v plicním oběhu - při PE, pneumonii, PNO, infarktu PK
- **příznaky** – náhlá dušnost, tachykardie, pocení, bolest na hrudi, úzkost, tachypnoe, přeplnění hrdelnic, kašel, hemoptýza, akutní bolestivost pod pravým žeberním obloukem, při rozsáhlých embolizacích šokový stav nebo náhlá smrt, při sukcesivních záchvaty krátkodobé dušnosti, synkopa

Akutní pravostranné selhání II

- **diagnostika** – přeplnění hrdelnic, cyanóza, bolestivost jater, EKG – pravostranné přetížení, RTG – od negativního po klínovité zastření při PE, stop na cévě, ECHO – dilatace pravostranných oddílů, plicní hypertenze, scintigrafie, angiografie, Doppler žil, značený fibrin
- **komplikace** – šokový stav, plicní absces, pleurální reakce – fibrinový nálet, později výpotek, arytmie
- **diff. dg.** – plicní edém, astmatický záchvat, psychogenní dušnost, IM, pleuritida, disekce

Akutní pravostranné selhání III

- **léčba** – kyslík, poloha v polosedu, sedace, podle příčiny event, antikoagulace, trombolýza, centrální přístup, bronchodilatancia, diuretika
- při embolizaci pokus o rozrušení embolu – pravostranná srdeční katetrizace, embolektomie – výjimečně, při zástavě oběhu – resuscitace s masáží hrudníku – možné rozmělnění embolu
- při pneumoniích ATB, sekretolytika
- při PNO drenáž
- **preventivní opatření** – antikoagulační léčba dlouhodobě, výkony na DDŽ

Chronické pravostranné selhání III

- **komplikace** – arytmie, žilní trombózy, plicní embolizace, kožní změny při edémech DKK
- **diff. dg.** – hypoproteinemické edémy, dušnost jiného původu, cyanóza jiného původu, sy horní duté žíly, konstriktivní perikarditida, uroinfekce, ascites a pleurální výpotek jiného původu, otoky renálního původu
- **léčba** – spíše klidový režim, restrikce soli, redukce hmotnosti, vazodilatancia – ACEI, nitráty, diuretika (cave kombinace s ACEI), digitalis

Taktika farmakoterapie srdečního selhání

Srdeční selhání

farmakoterapie

*asymptomatická
dysfunkce LK*

mírné

*středně
těžké*

těžké

inhibitory
ACE

β-blokátory

HCTZ

furosemid

spironolakton

digoxin

kombinace
diuretik

furosemid
i.v.



Perikardiální tamponáda

Elastická kapacita perikardu je velká

- Rozhodující je rychlost plnění perikardiálního prostoru
- Postupně útlak PS, PK, LS, LK, ale! může být i „regionální tamponáda „ po kardiochirurg. operacích
- **Příznaky:** 80% tachypnoe
77% tachykardie
77% pulsus paradoxus
55% hepatomegalie
29% třecí šelest
34% tiché ozvy
36% hypotenze

Myokarditidy

- Myokarditida se srdeční dysfunkcí
- Etiologie:
 - infekční agens (více jak v 50%) -
 - myokarditidy jiného původu (revmatická horečka, kolagenózy, granulomatózy - sarkoidóza a jiné)

Myokarditidy

- Infekční agens: Coxsackie B, HCV, echoviry, influenza, HIV, rickettsie, spirochéty (lymská borelióza), plísně, prvoci (trypanozomóza - Chagasova nemoc, toxoplasmóza)

Myokarditidy

- Patogeneza: -
poškození endotelií srdeční
mikrovaskulatury (přímé nebo
imunologické) -
exprese iNO-syntázy a TGF β -
působení hydroxylových radikálů -
mikrovaskulární spasmy, ischemie,
mikronekrózy, apoptóza, fibróza,
degenerace, zánětlivá reakce

Myokarditidy

- Diagnostika: anamnéza, EKG, RTG hrudníku, ECHO, biopsie myokardu, bakteriologie, virologie, imunologie
- Terapie: klid na lůžku, vazodilatační betablokátory, vaskulárně selektivní Ca antagonisté, kausální léčba (ATB, interferon, virostatika)
Digitalis je kontraindikován, ACEI až při přetrvávající dysfunkci LK

Kardiomyopatie

- Nemoci myokardu se srdeční dysfunkcí
- Dělení kardiomyopatií dle patofyziologie:
 - dilatační -
 - hypertrofická -
 - restriktivní -
 - arytmogenní dysplazie pravé komory
- Dělení kardiomyopatií dle etiologie: -
 - primární (idiopatické, genet. podmíněné) -
 - sekundární (specifické)

Specifické kardiomyopatie

Nemoci myokardu, které jsou sdruženy se specifickými srdečními nebo systémovými chorobami

1. Ischemická
2. Hypertenzní
3. Diabetická
4. Alkoholová
5. Uremická
6. Peripertální
7. Hyperthyreoza a hypothyreoza
8. Cytostatická
9. Chlopňové vady

Dilatační KMP

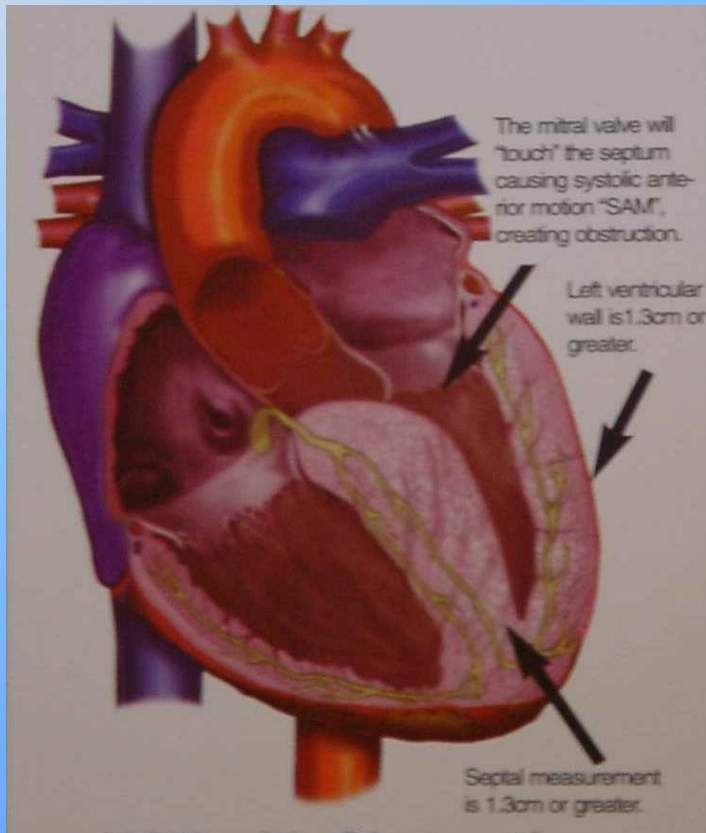
Alkoholická KMP

- Hyperkinetická cirkulace, toxický účinek ethanolu a jeho metabolitů
- Přidružené poruchy výživy (vitamin B₁)
- Dilatační typ
- V počátečných stadiích reverzibilní při úplné abstinenci

Cytostatika

- Antracykliny, cyklofosfamid, 5-FU, cytarabin, amsakrin
- Akutní komorová dysfunkce, perimyokarditida nebo dilatační KMP
- Po překročení kumulativní dávky (doxorubicin $500\text{mg}\cdot\text{m}^{-2}$)
- Monitorace (dobutamin-ECHO, biopsie)
- Kardioprotektiva (dexrazoran)

Hypertrofická kardiomyopatie (HKMP)



- hypertrofie stěn LK nad 15mm
- autozomálně dominantní dědičnost
- monogenně determinované
- prevalence 0,2%
- obstrukční forma 25%
- cca 10% medikamentózně nezvládnutelných

Arytmie I

- **definice** – poruchy pravidelnosti nebo frekvence srdeční činnosti vzniklé poruchou tvorby vzruchu, vedení vzruchu nebo oběma mechanismy
- **etiologie**
 - poškození struktur převodního systému ischemií, jizvením
 - hypertenze, iontové dysbalance, hormonální dysbalance, podání léků, neurovegetativní dystonie

Arytmie II

- **příznaky** – pocit nepravidelnosti chodu srdce, bušení, bušení se vznikem stenokardií, vynechávání, závratě, synkopy, pády, slabost, nevykonnost
- **diagnostika** – EKG, fyzikální vyšetření k vyloučení hypertyreózy, hypertenze, chlopenních vad, Holter, rhytm karta, zátěžové EKG, jícnové ECHO, iontogram, vyšetření vegetativního systému HUT test (head-up tilt test)

Arytmie III

- **komplikace** – hypertenze až šokový stav, manifestace poruch prokrvení mozku – synkopa, pád až CMP, manifestace ICHS při arytmií
- **druhy arytmií**
 - ❑ arytmie z poruch tvorby vzruchu
 - ❑ arytmie z poruch vedení vzruchu
 - ❑ arytmie z poruch tvorby i vedení vzruchu

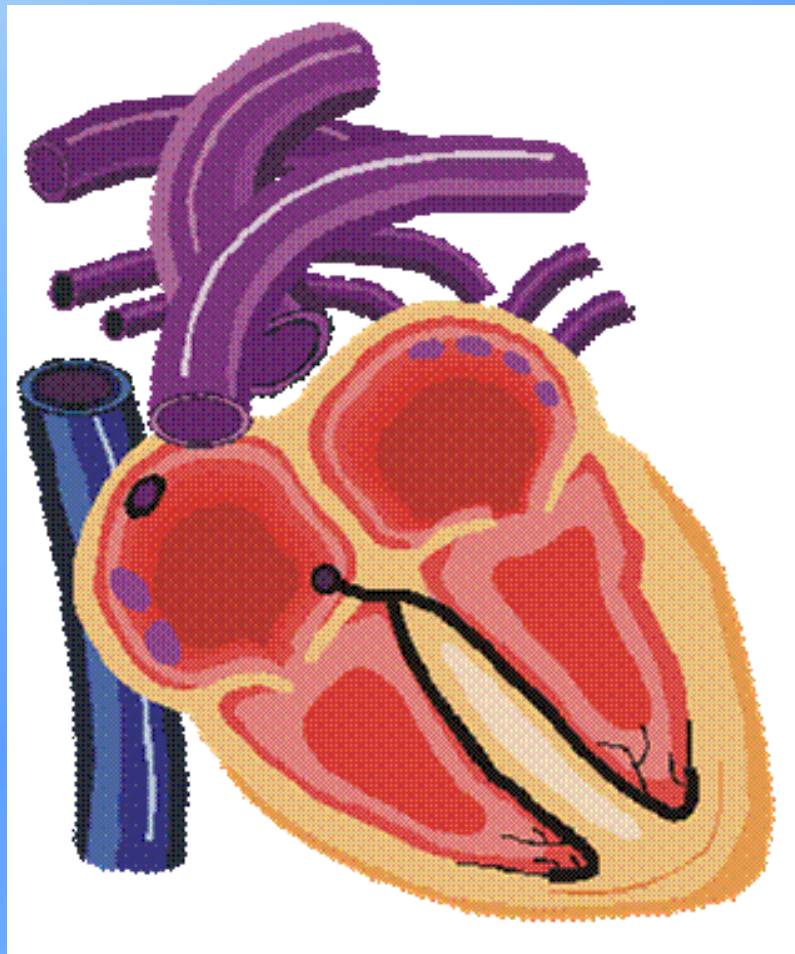
Srdeční rytmus

- **sinusový**
- **junkční**
- **idioventrikulární**
- **stimulovaný**
- **fibrilace síní, flutter síní, SVT**
- **fibrilace komor, flutter komor, komorová tachykardie**

EKG

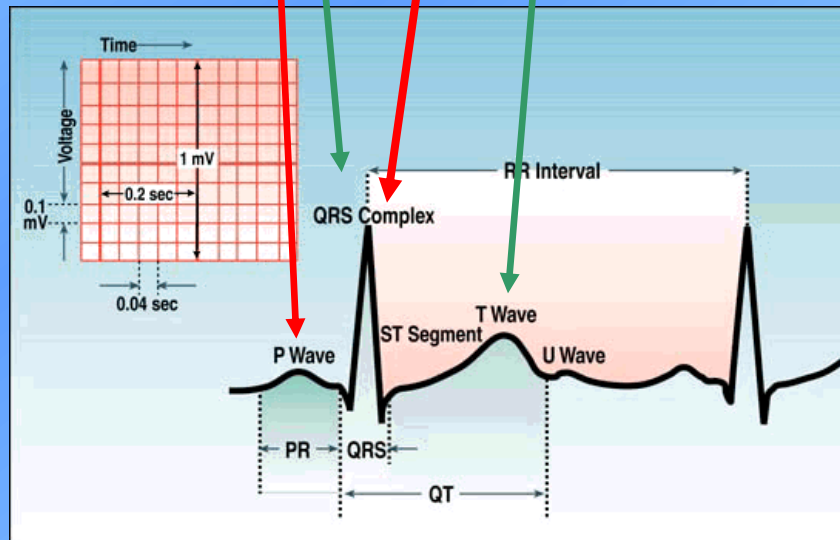
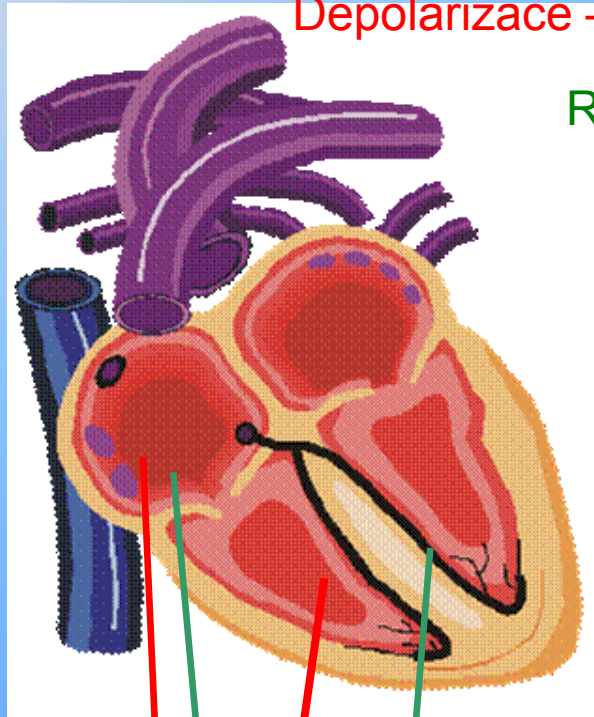
- snímání elektrických potenciálů z povrchu těla vytvářených při srdeční činnosti
- zesílení, filtrování, zápis na papír, nebo na monitor
- důležité zejm. pro diagnostiku:
 - akutních život ohrožujících stavů (asystolie? fibrilace komor? elektromech. disociace?)
 - bolesti na hrudi
 - arytmie
 - iontové poruchy (kalium, kalcium,...), a další

Převodní srdeční systém

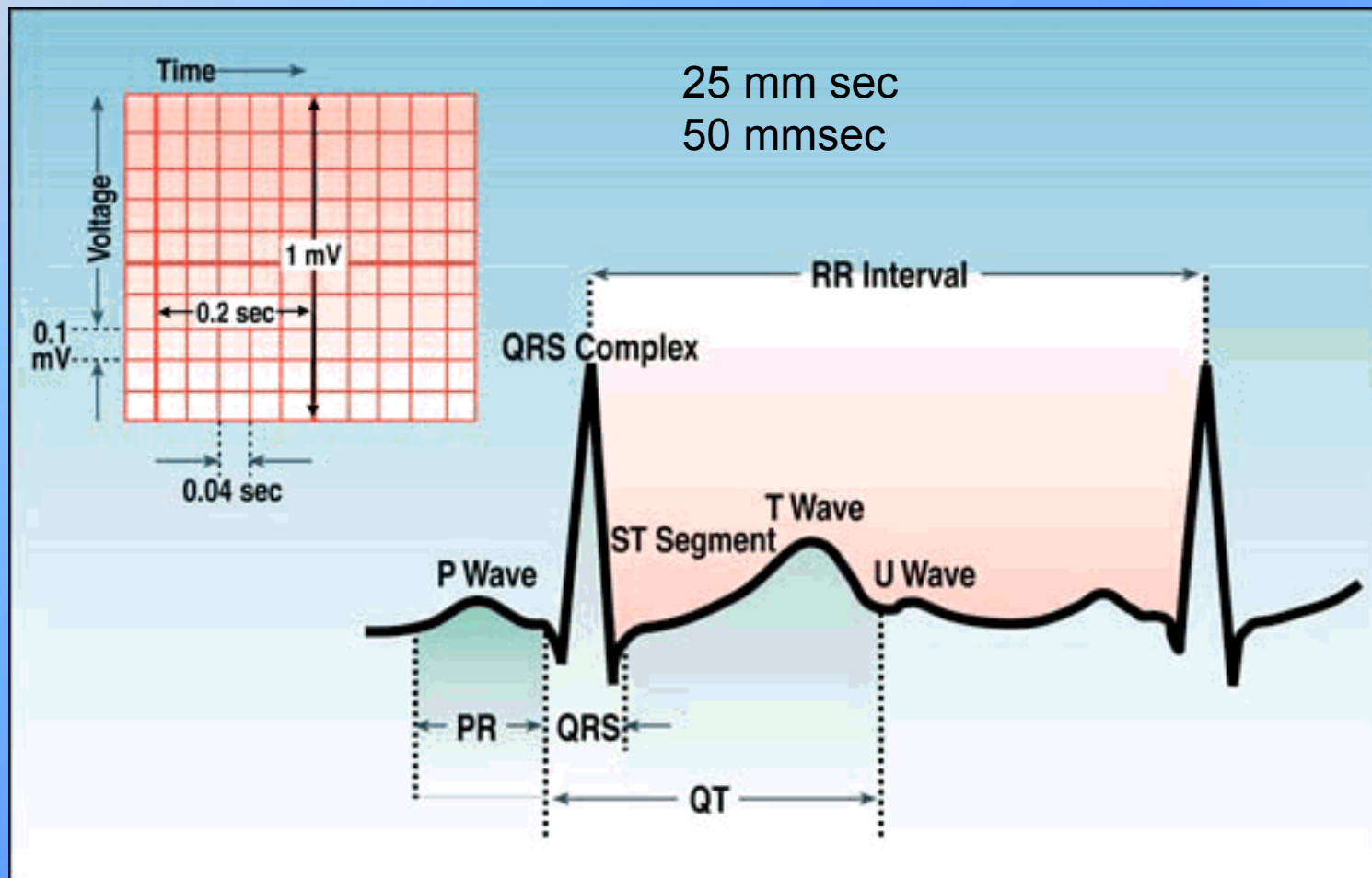


Depolarizace – stah síně, komory – elektr. impuls

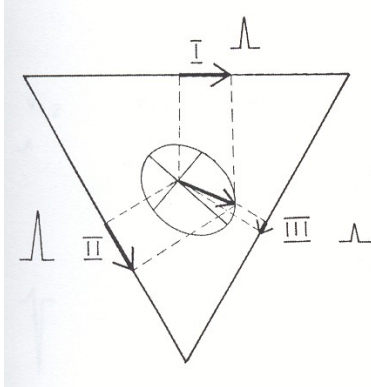
Repolarizace – uvolnění



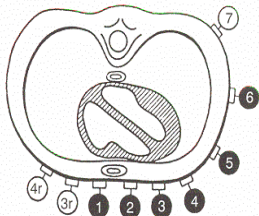
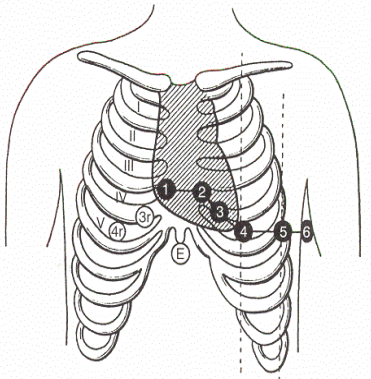
EKG



ekg svody

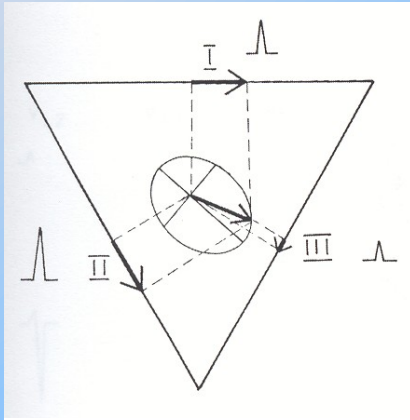


... frontální (svislá) rovina – končetinové svody (bipolární)
... horiz. rovina – hrudní svody (unipol.)

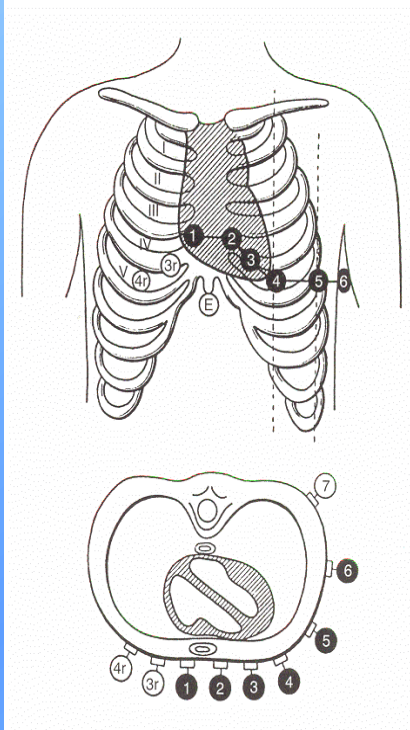


- septum – V1, V2
- přední stěna – V3, V4
- boční stěna – V5, V6; I, aVL
- spodní stěna – II, III, aVF

ekg svody

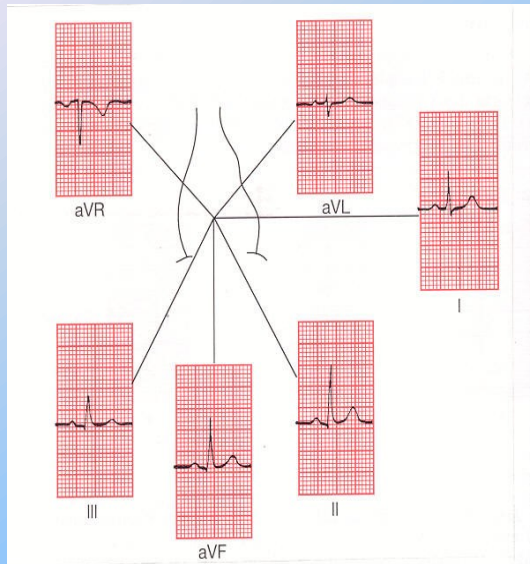


- ... frontální (svislá) rovina – končetinové svody (bipolární)
- ... horiz. rovina – hrudní svody (unipol.)

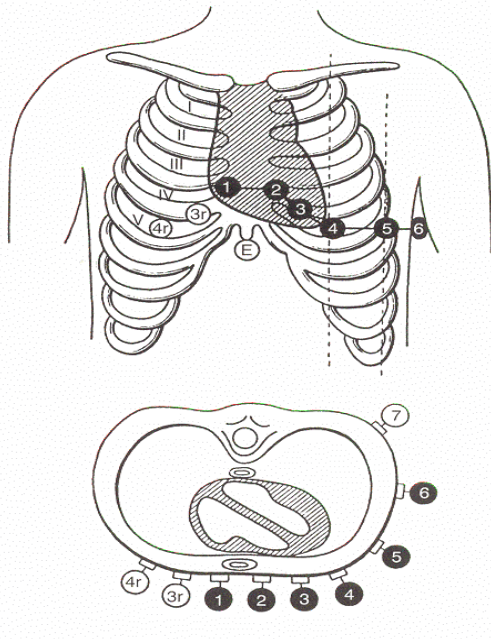


- septum – V1, V2
- přední stěna – V3, V4
- boční stěna – V5, V6; I, aVL
- spodní stěna – II, III, aVF

ekg svody

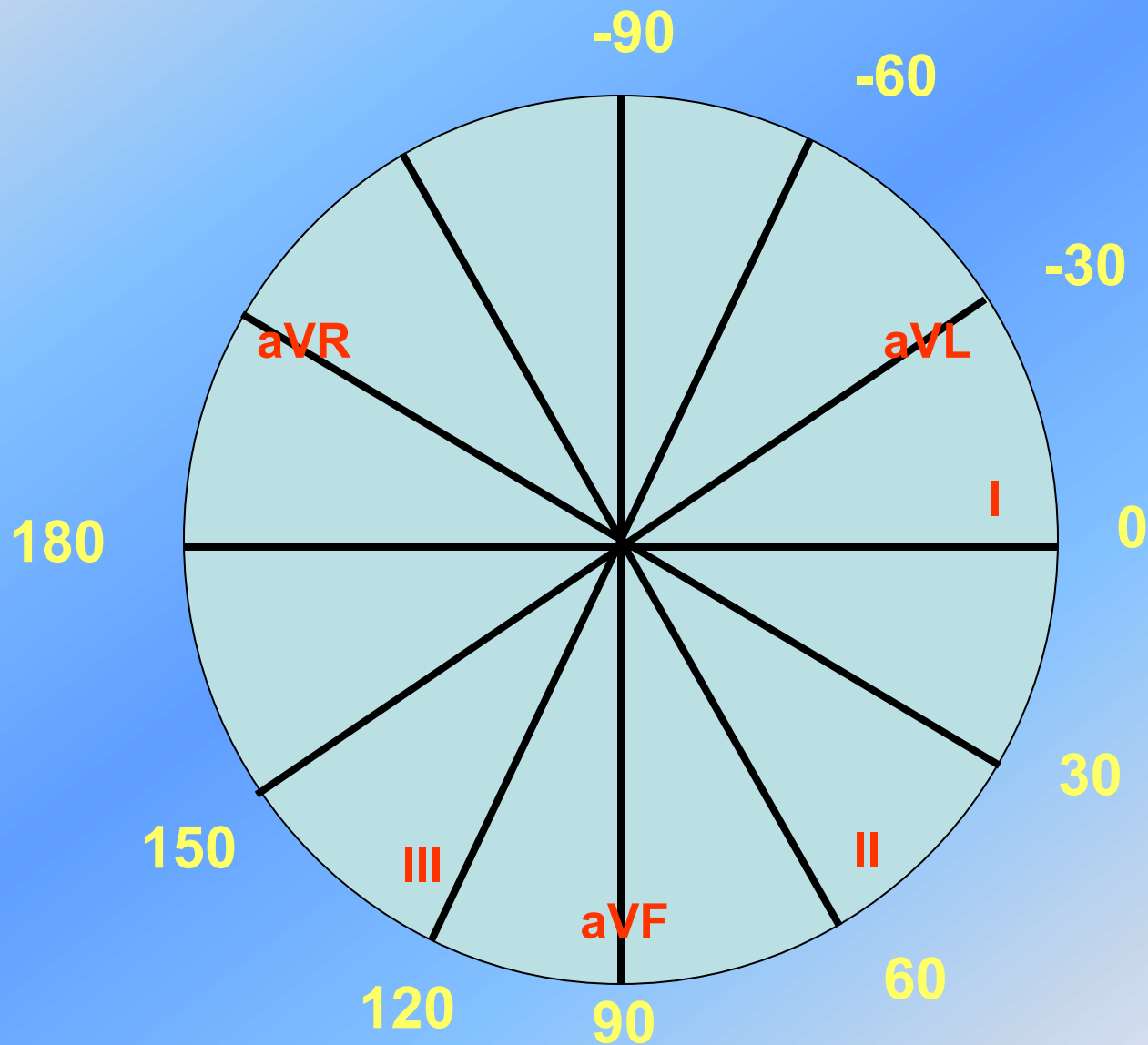


- ... frontální (svislá) rovina – končetinové svody (bipolární)
- ... horiz. rovina – hrudní svody (unipol.)



- septum – V1, V2
- přední stěna – V3, V4
- boční stěna – V5, V6; I, aVL
- spodní stěna – II, III, aVF
- typická anamnéza, ekg ve stand. svodech v normě
 - ? elevace ve V 7-9 – povodí RC ?

Osa ve frontální rovině

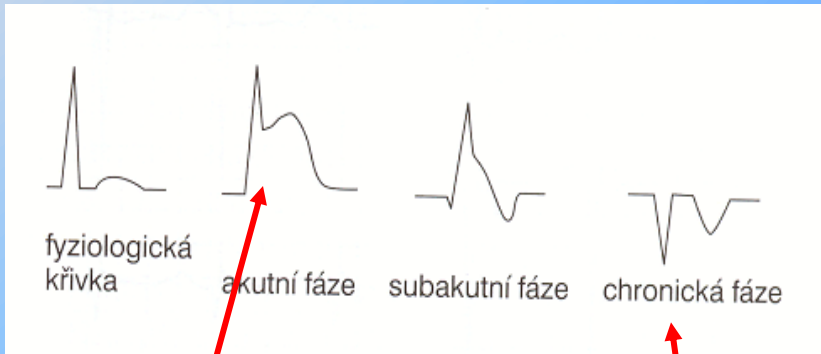



Bolesti na hrudi:

- koronární etiologie – s / bez elevací ST úseků na ekg
- disekce aorty
- vředová choroba GD, zánět jícnu,..
- perikarditis, pleurální dráždění
- často: vertebrogenní potíže (páteř, hrudní koš, skloubení žeber a hrudní kosti)
- psychogenní etiologie, neurastenie, a další..

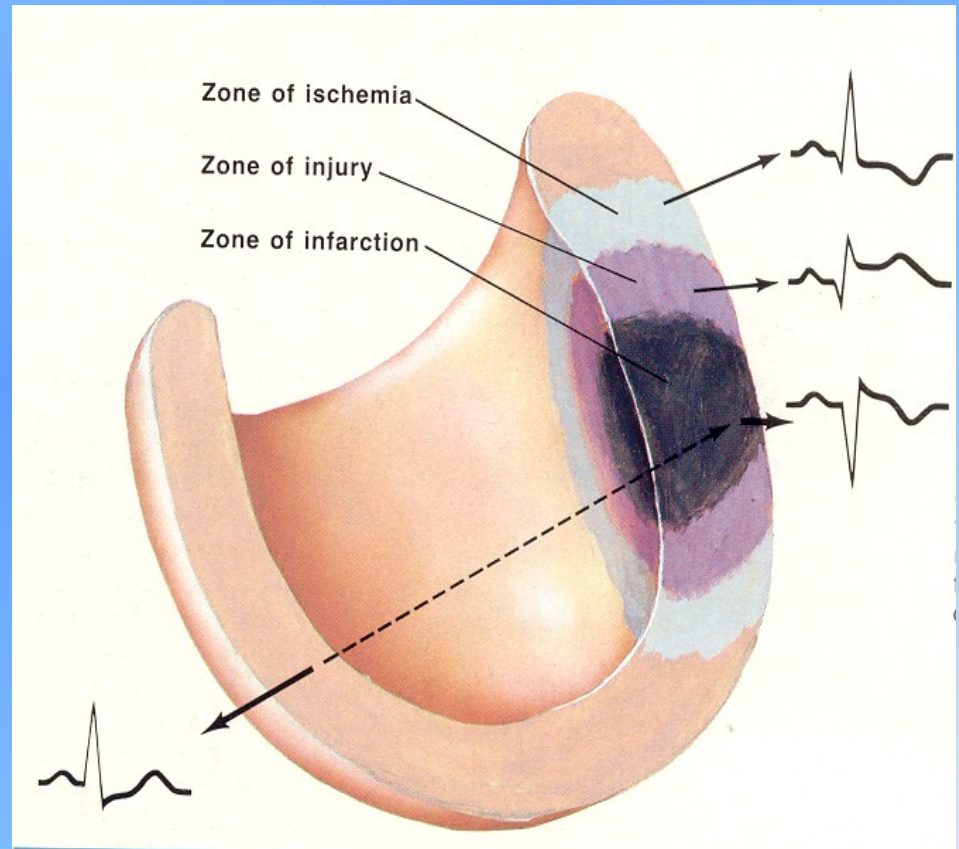
vývoj fáze STEMI – Q infarkt myokardu

Dny až týdny

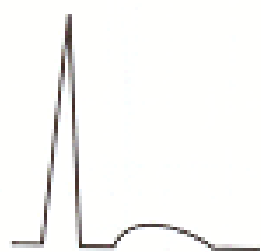


Elevace /zvýšení/ ST-T úseků


Změna QRS komplexu




Vývojové fáze STEMI




fyziologická
křivka



akutní fáze

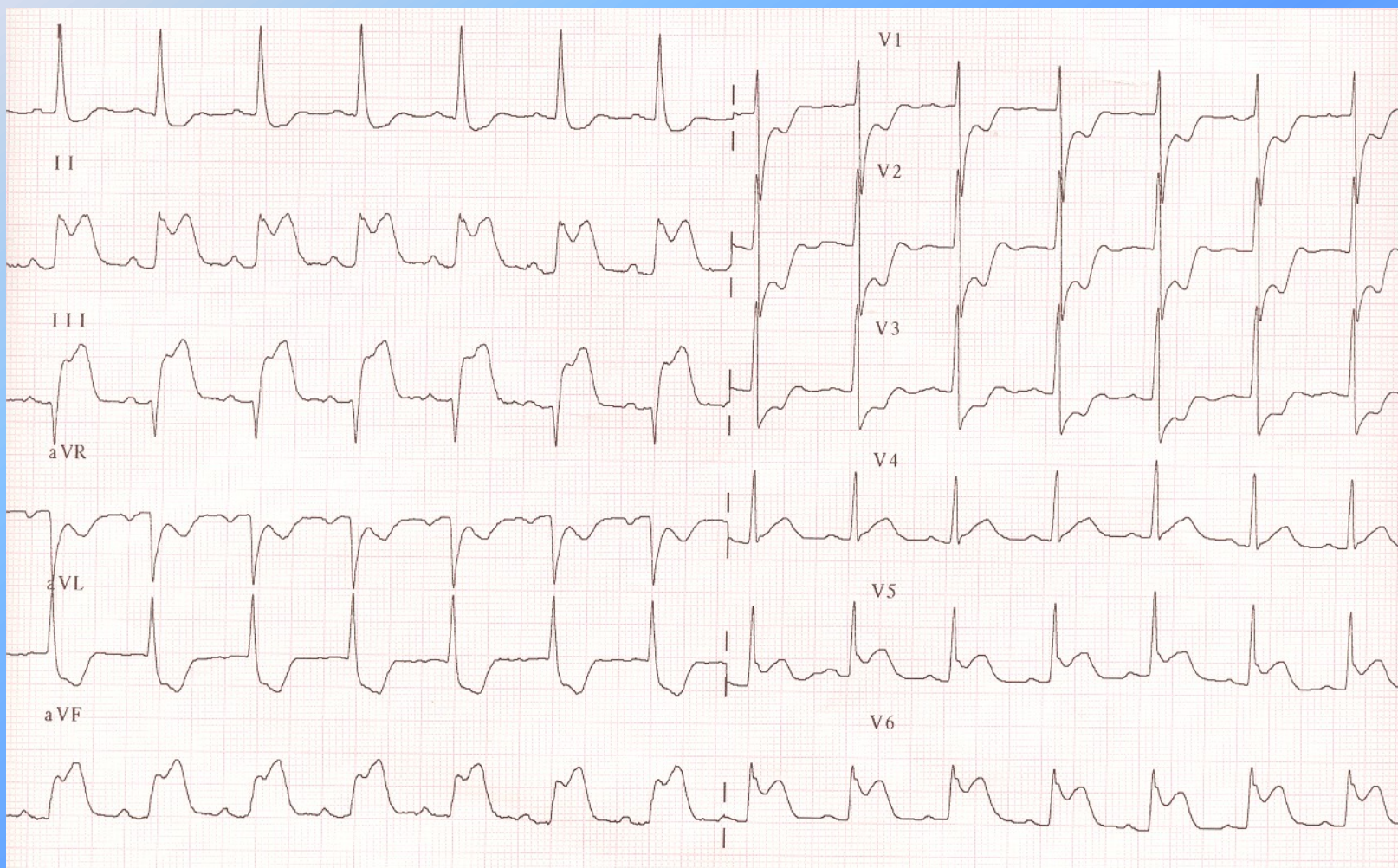


subakutní fáze



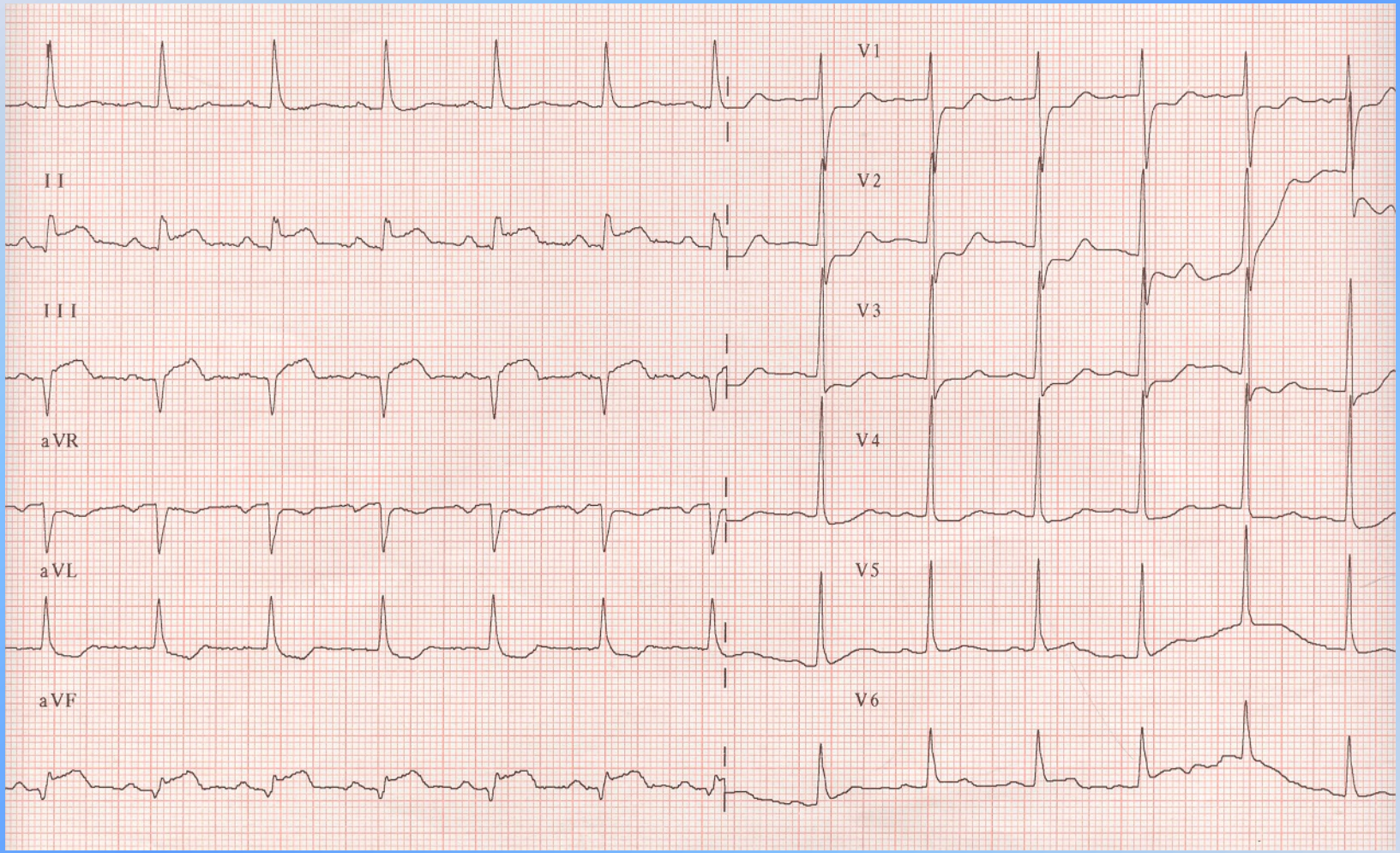
chronická fáze

Akutní infarkt myokardu dolní a boční stěny

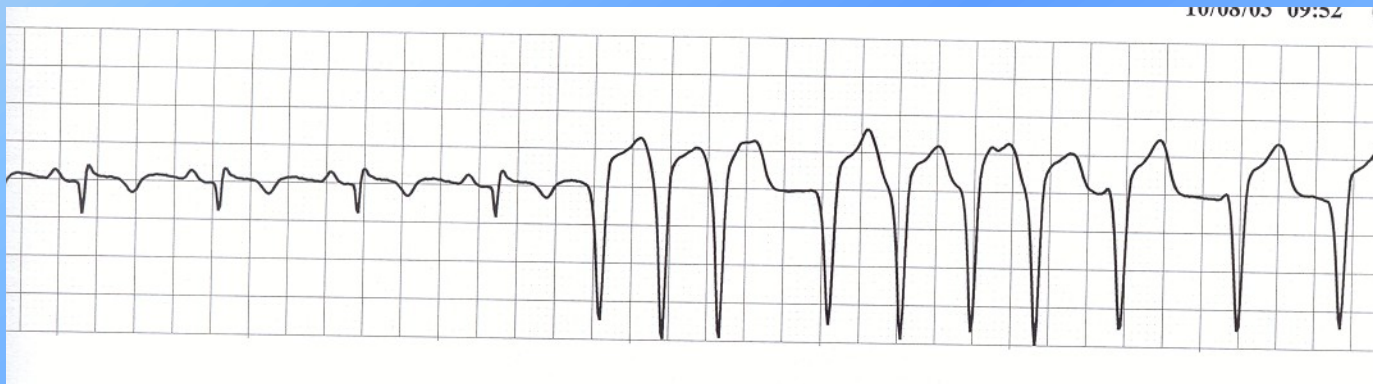


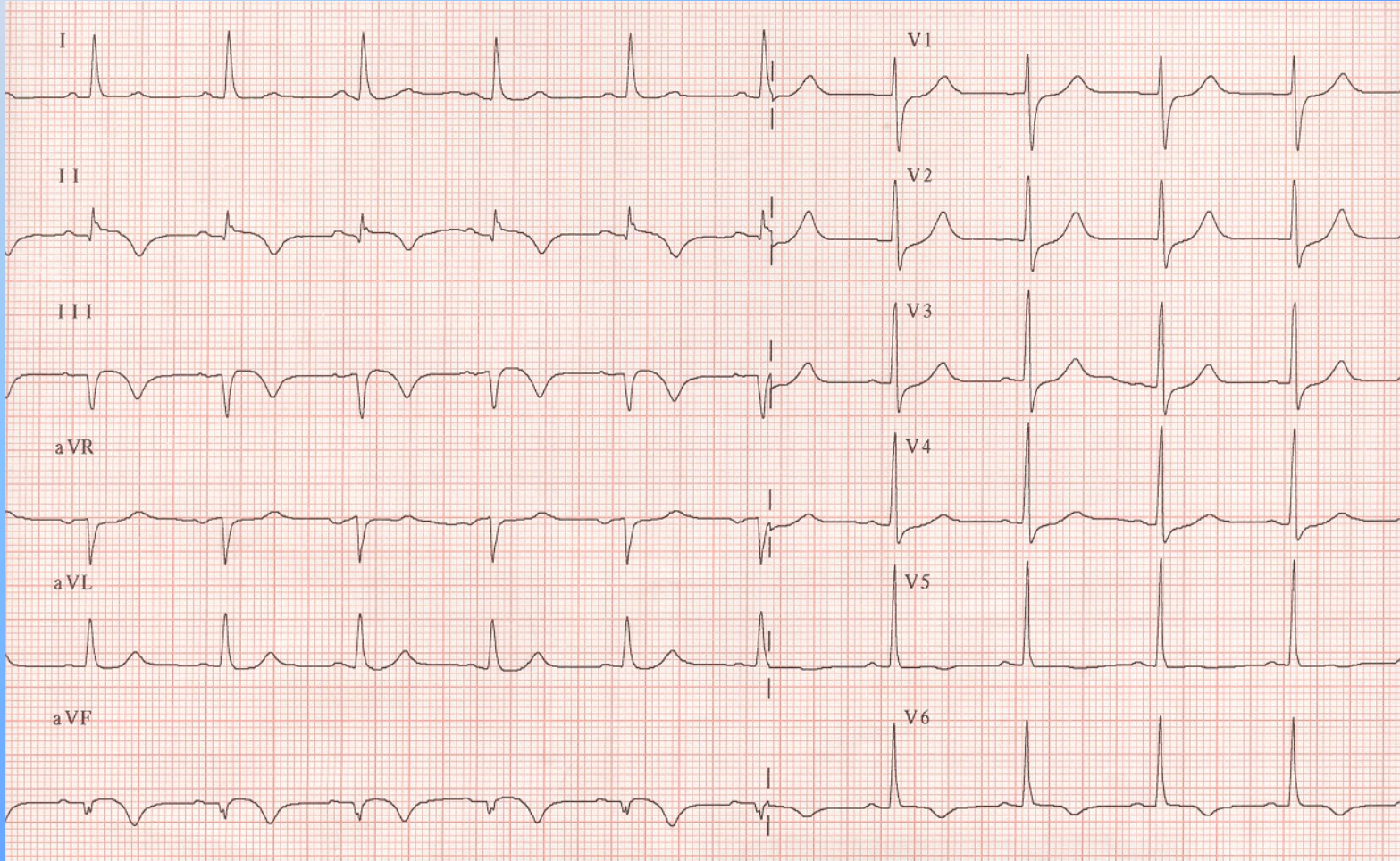
Končetinové elektrody

Hrudní elektrody

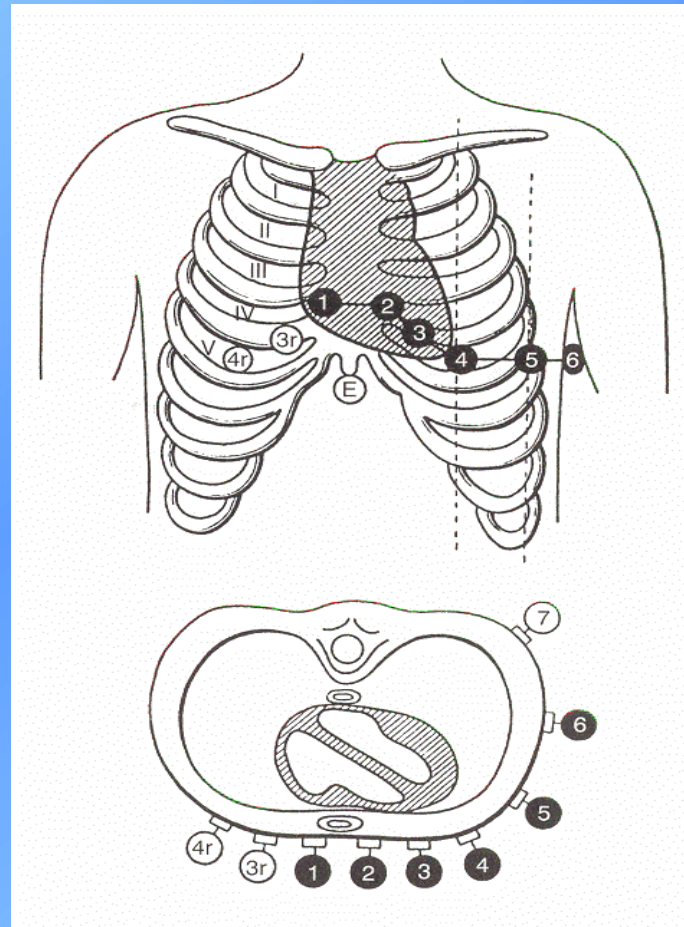


10/08/03 09:52 (





STEMI dolní stěny – svody z pravého prekordia



SV dysrytmie

Arytmie z poruch tvorby vzruchu I

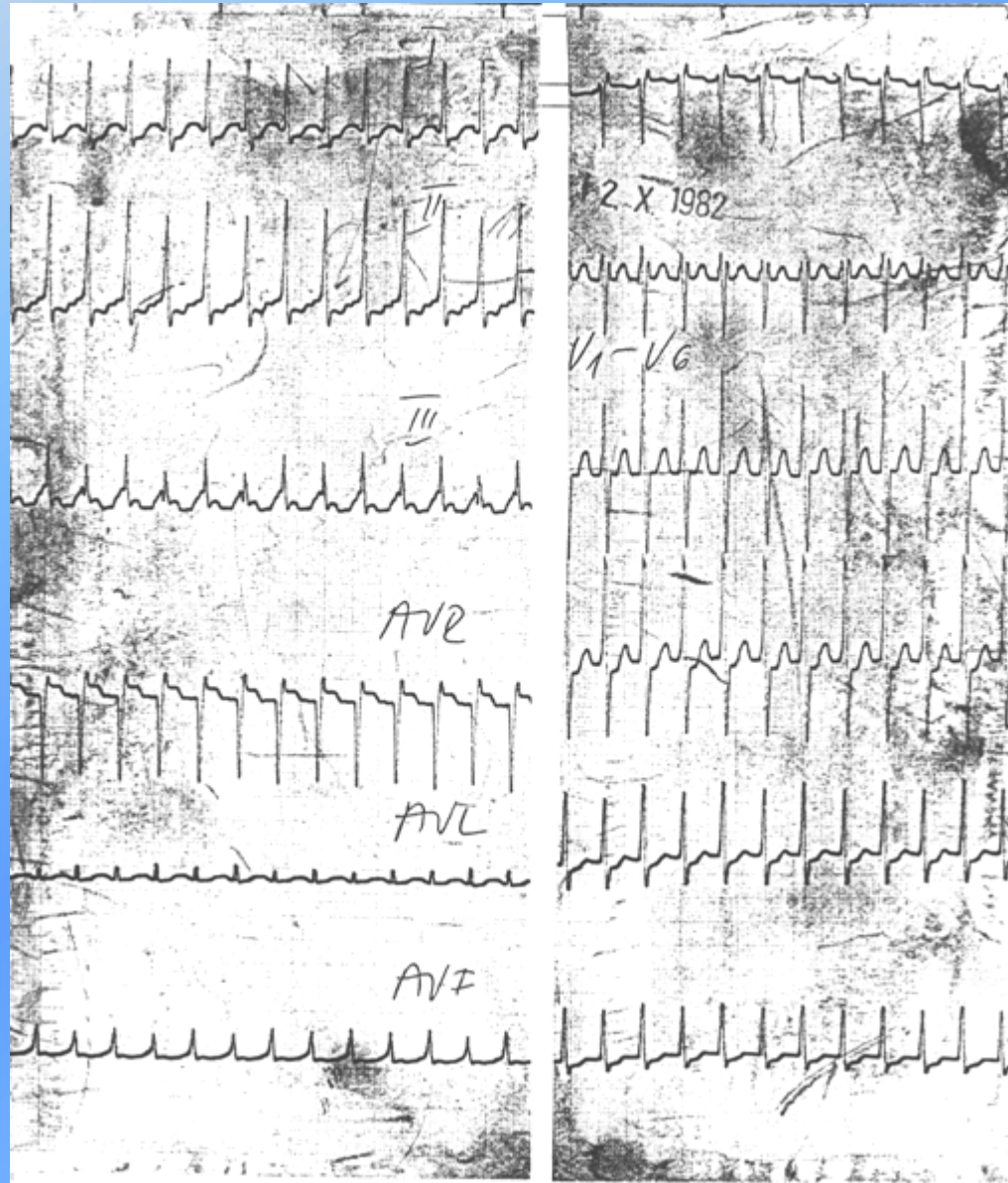
- **respirační arytmie** – změny TF s dýcháním
- **bradyarytmie**
 - syndrom nemocného sinu (SSS) – akutně atropin, dlouhodobě kardiostimulátor
 - syndrom karotického sinu – podráždění sinu vede k aktivaci vagu, reflexní pokles TK a TF, synkopa

Arytmie z poruch tvorby vzruchu II

- tachyarytmie

- sinusová tachykardie – převaha sympatiku, hypertyreóza, kardiální selhávání, plicní embolizace, reflexně při poklesu TK, léčba – základní onemocnění, masáž karotického sinu, vagové manévry, beta-blokátory

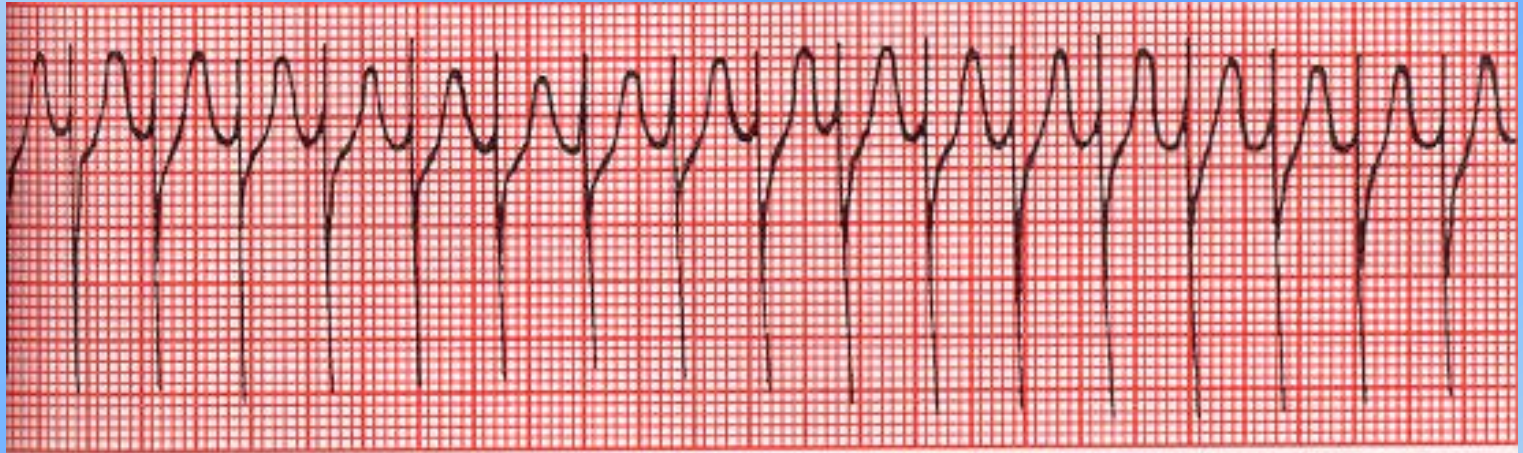
Sinusová tachykardie



SV dysrytmie

- **štíhlé QRS**
- P vlna může být (před, v, za QRS komplexem podle místa vzniku), nebo nemusí být patrná
- pokud QRS nad 0,12sec – zdroj v komoře, nebo aberované vedení vzruchu

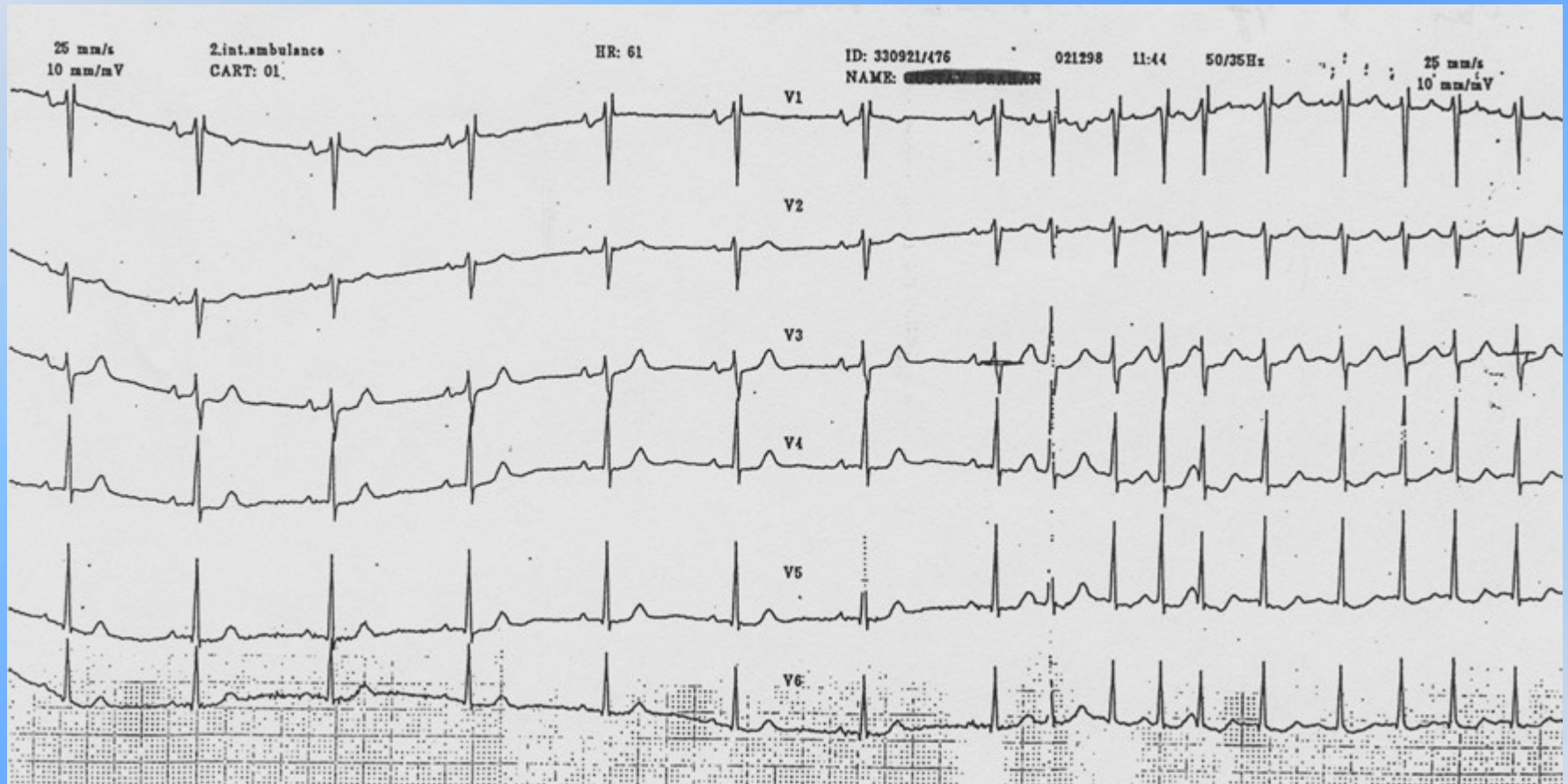SV tachykardie



Fibrilace síní

- fibrilace síní – nejčastější arytmie, potenciál pouze víří, nevyvolá adekvátní stah, léčba – farmakologická kardioverze – propafenon, sotalol, amiodaron, dříve digoxin, chinidin, kardioverze elektrická v analgosedaci. Úspěch léčby závisí na věku a velikosti LS.

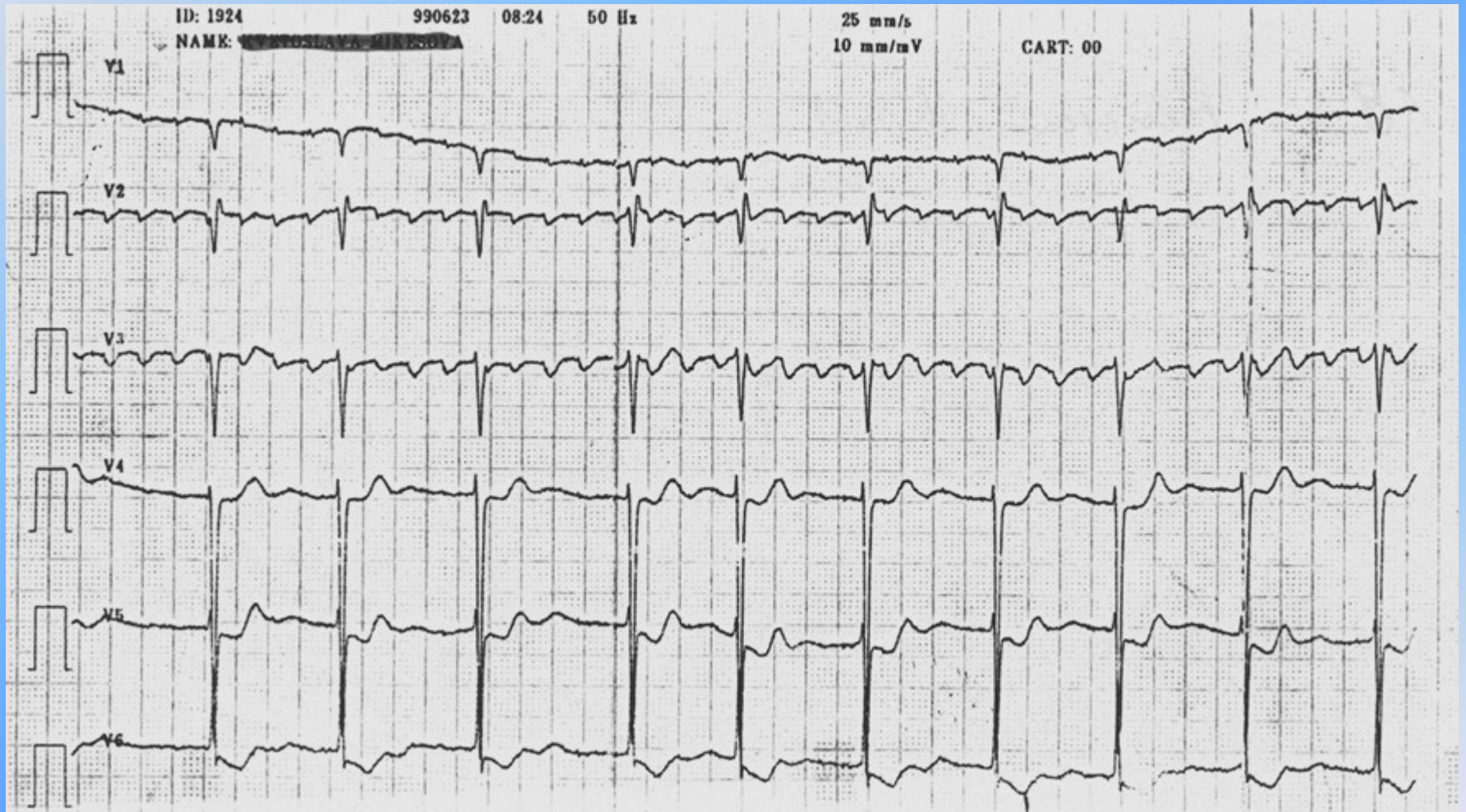
Fibrilace síní



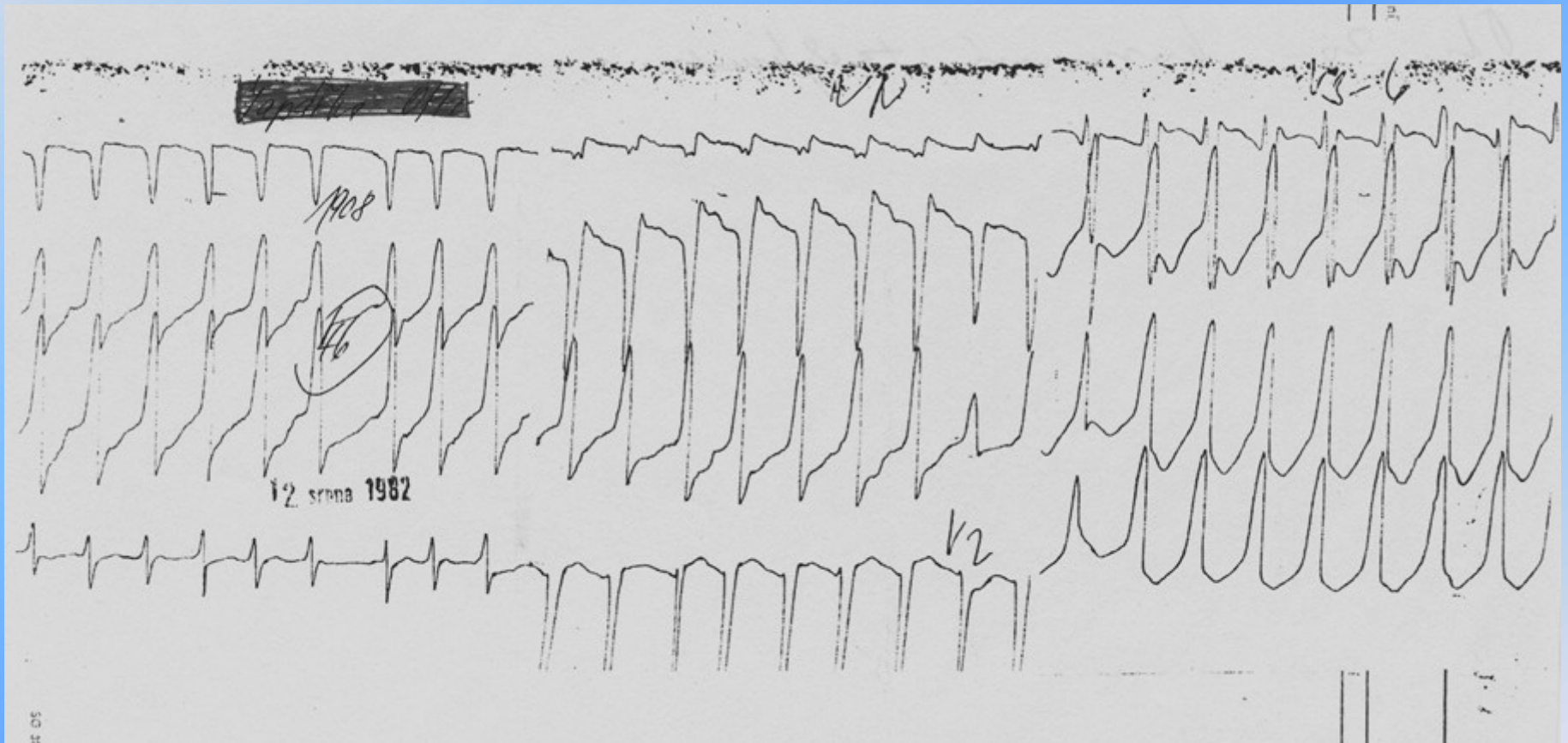
Arytmie z poruch tvorby vzruchu III

- **flutter síní** – krouživý pohyb potenciálu po síních vyvolává rychlé drobné pravidelné stahy síní – hemodynamicky nevýhodné, léčba – jako fi síní, ale nesmí deblokovat převod na komory, doplnění iontů
- **komorová tachykardie** – 3 a více za sebou následující široké komorové komplexy, vede k hypotenzi, synkopě, léčba – dle závažnosti antiarytmika, akutně defibrilace, při recidivách kardioverter

Flutter síní



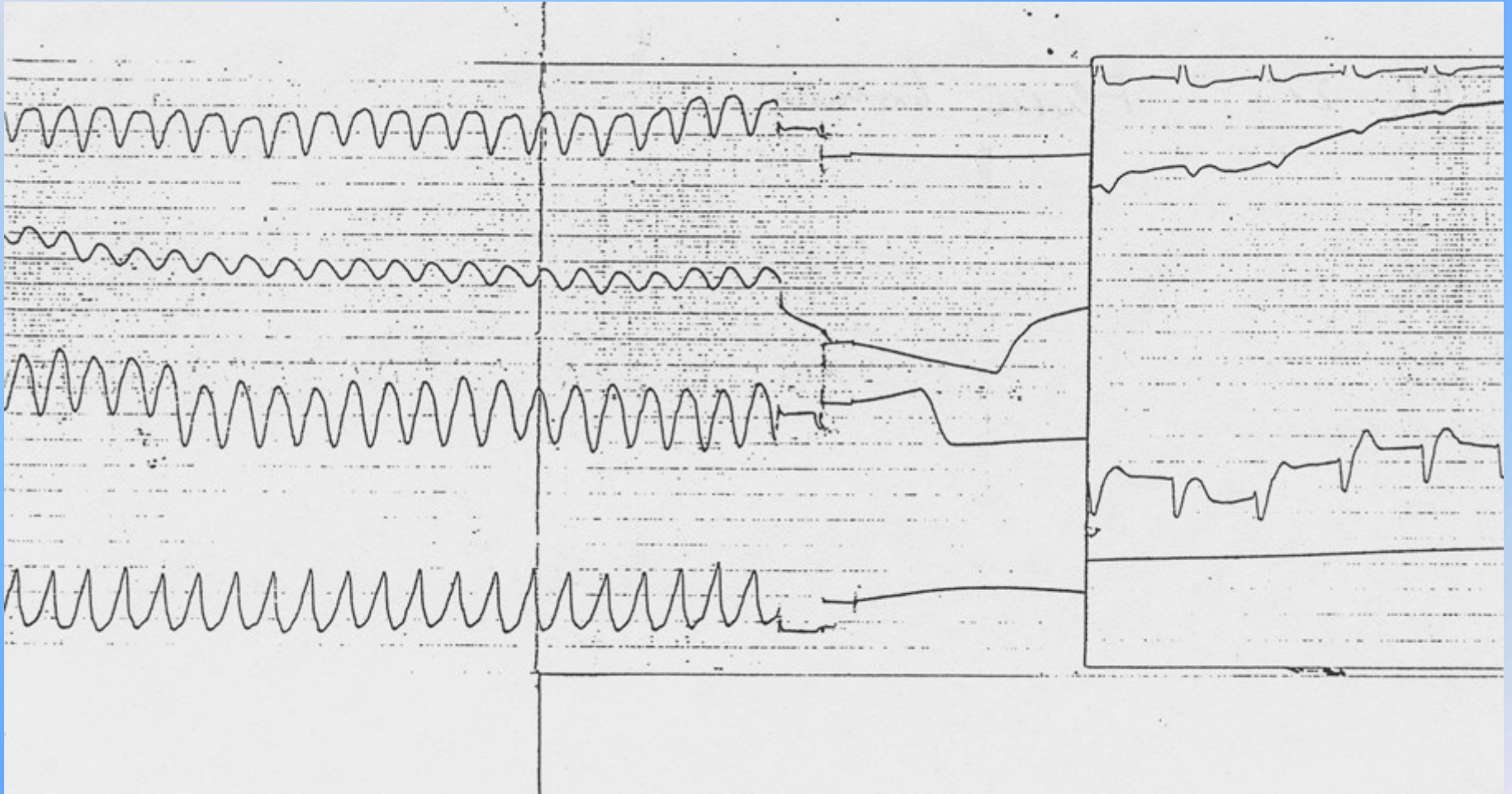
Komorová tachykardie



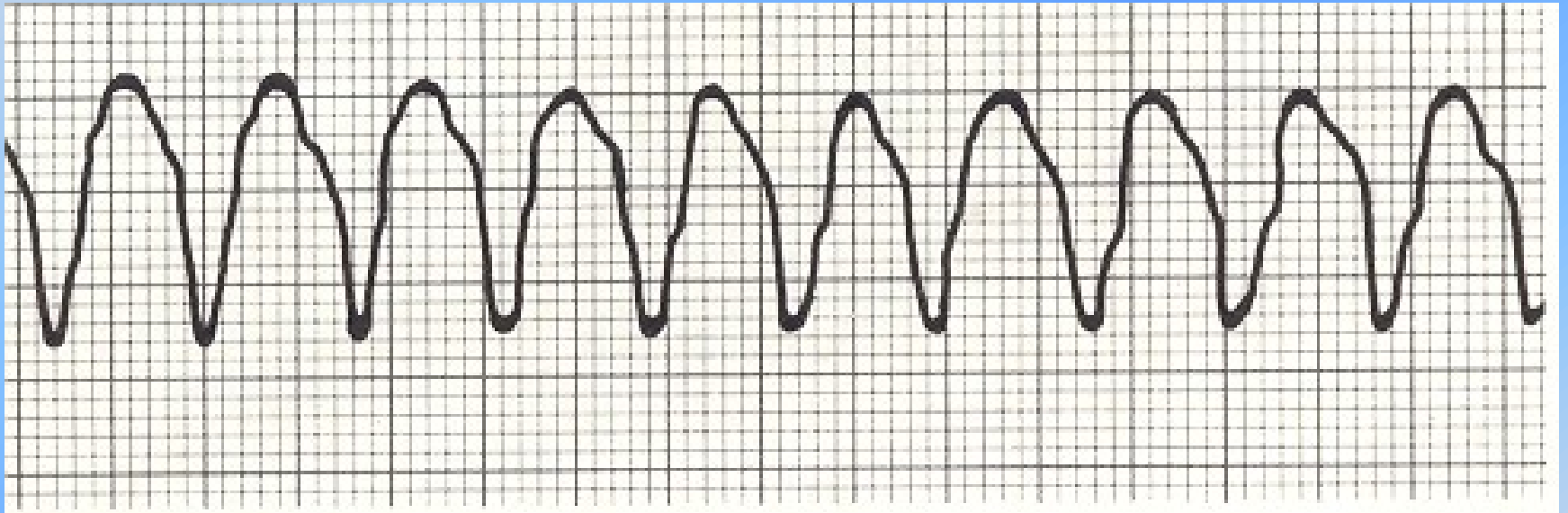
Arytmie z poruch tvorby vzruchu IV

- komorový flutter, komorová fibrilace – maligní arytmie, kontrakce komor hemodynamicky neúčinné, zástava oběhu, bezvědomí, léčba – defibrilace 400Ws, profylaxe recidiv – antiarytmika, event. kardioverter

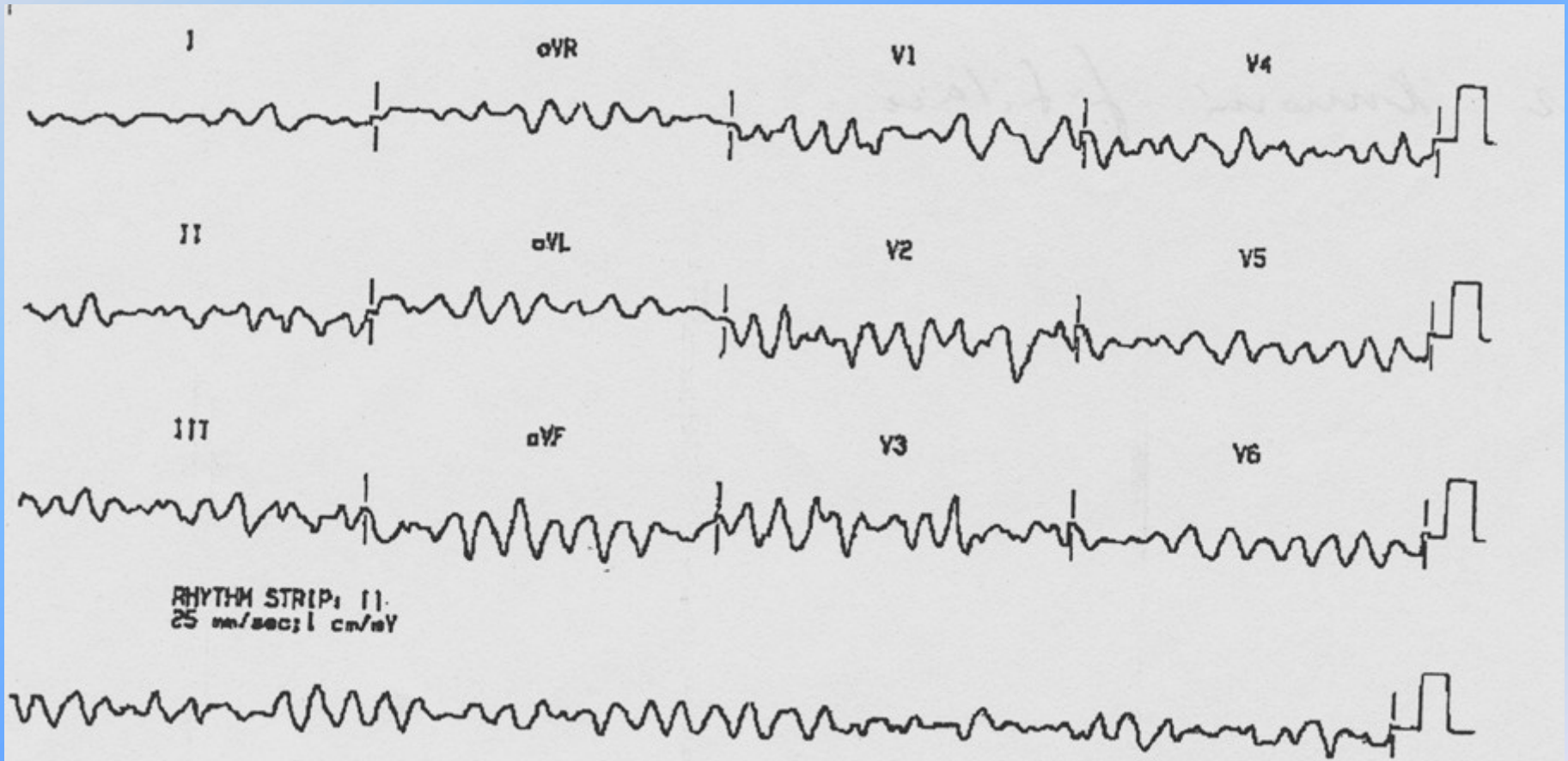Komorový flutter



Komorová tachykardie



Komorová fibrilace = oběhová zástava= smrt



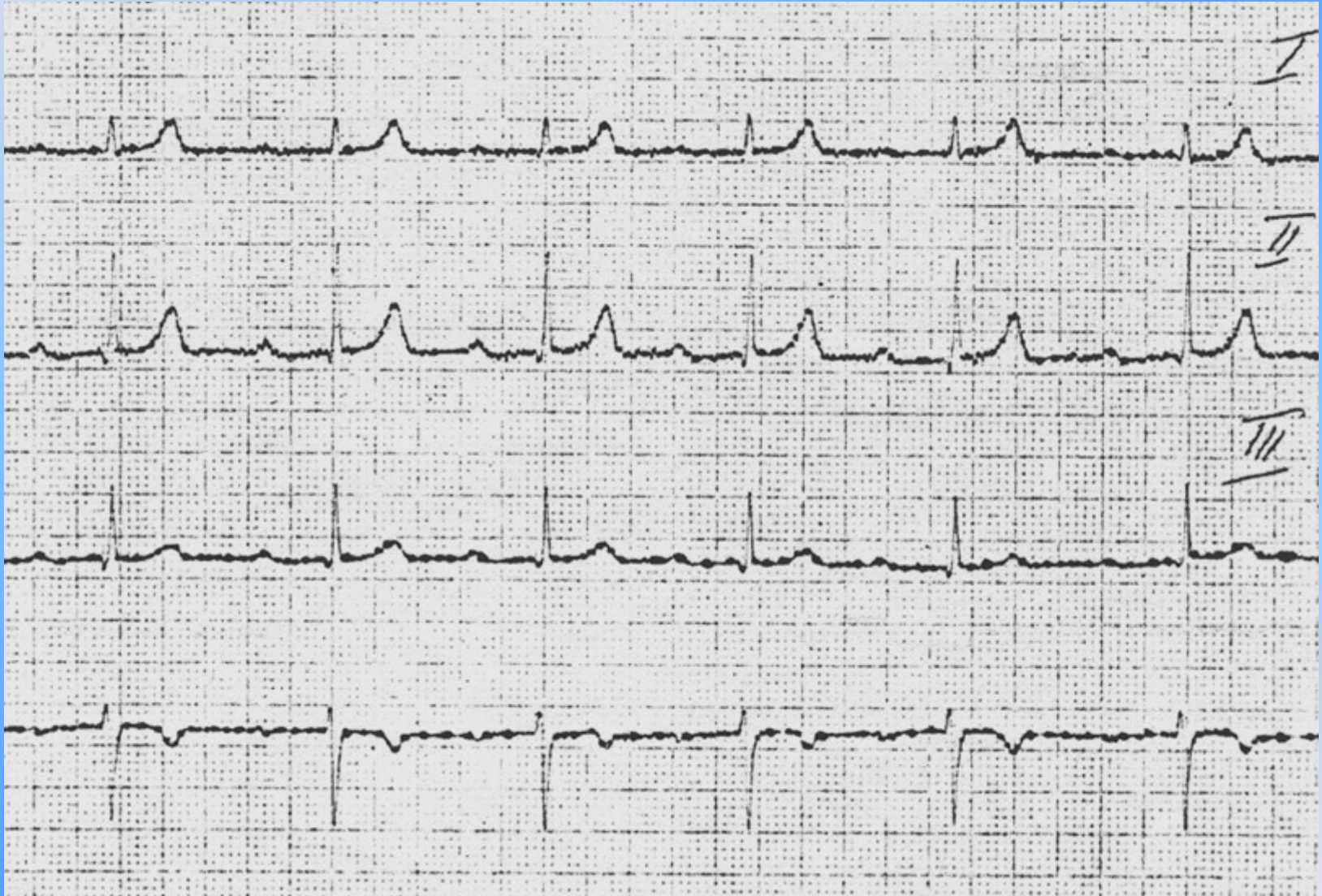
Arytmie z poruch vedení vzruchu I

- poruchy a-v vedení
- I. stupeň - prodloužení intervalu PQ nad 0,2s
- II. stupeň – a)Wenckebachovy periody
- b)Mobitz II
- III. stupeň – kompletní a-v blokáda, síně 70/min, komory 30-40/min
- léčba – akutně atropin, kardiostimulátor, typické pro předávkování digoxinu

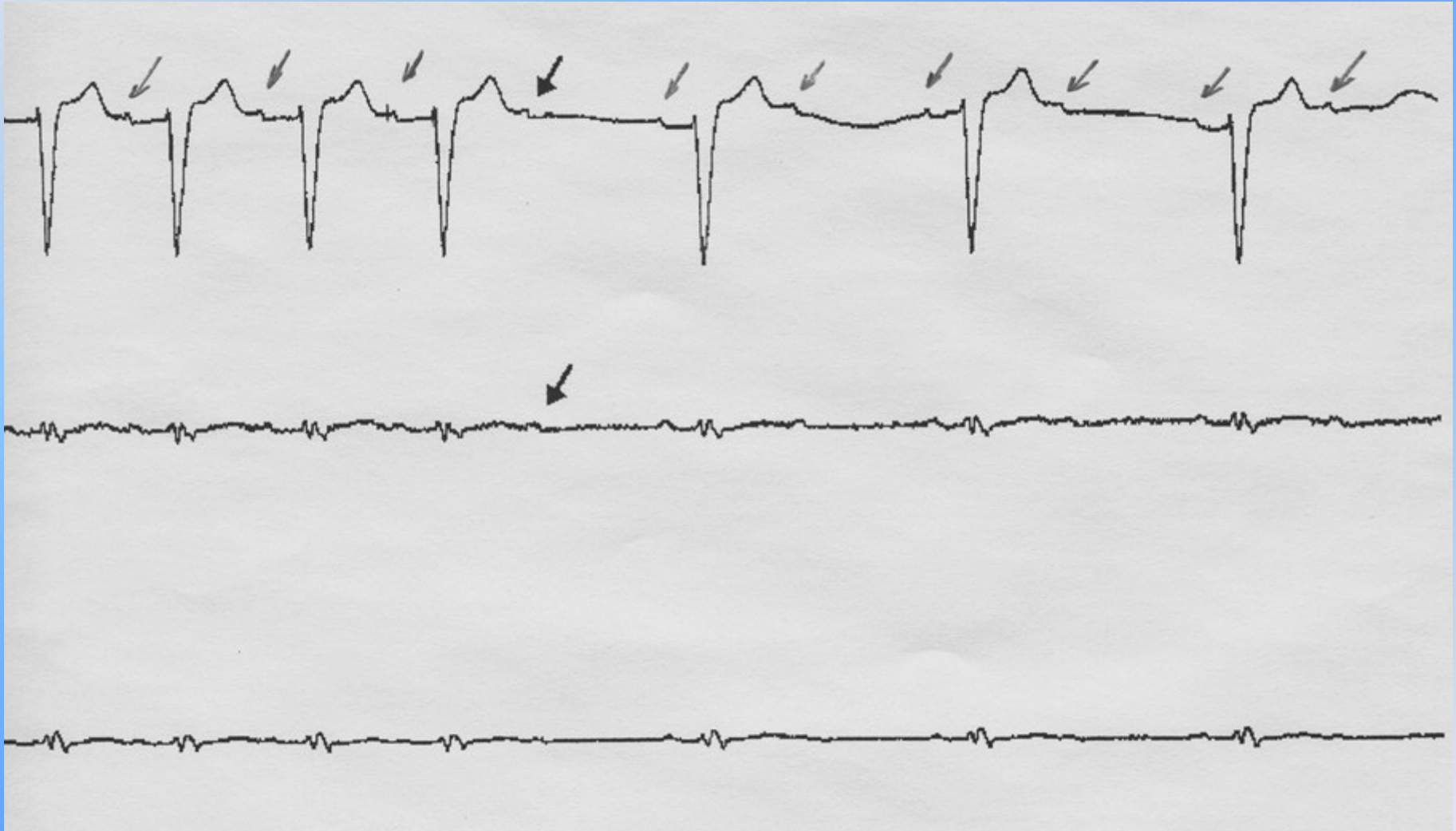
AV blokády

- **I. st.:** prodloužení PQ intervalu nad 0,20sec
- **II.st.:**
 - a) **Mobitz I.** (Wenckebachovy periody)..
postupné prodlužování PQ až „vypadení“
QRS
 - b) **Mobitz II.** - PQ konstantní, v určitém
poměru chybí za P vlnou QRS
- **III.st.:** P vlny, bez převodu na komory, zcela
nezávislý náhradní rytmus komor
(široké QRS)

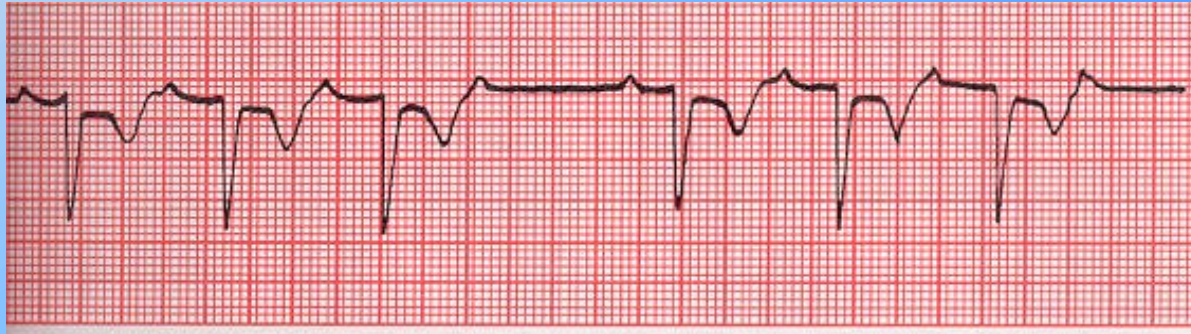A-v blokáda I. stupně



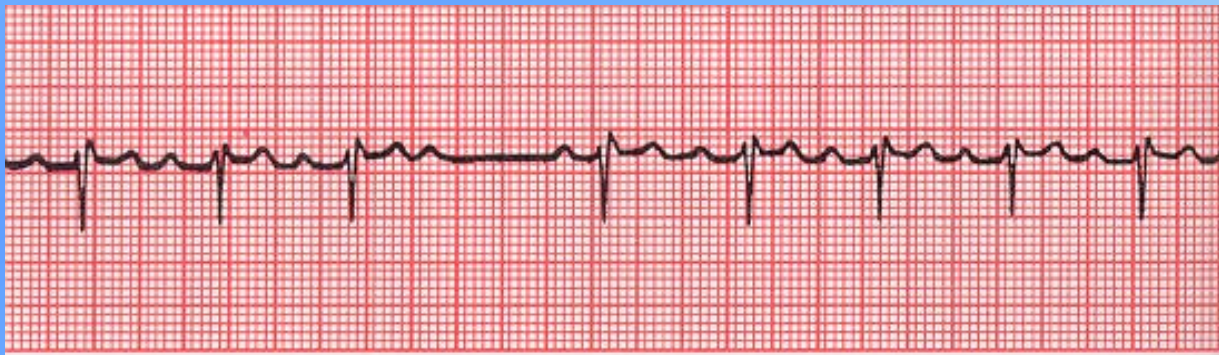A-v blokáda II. stupně



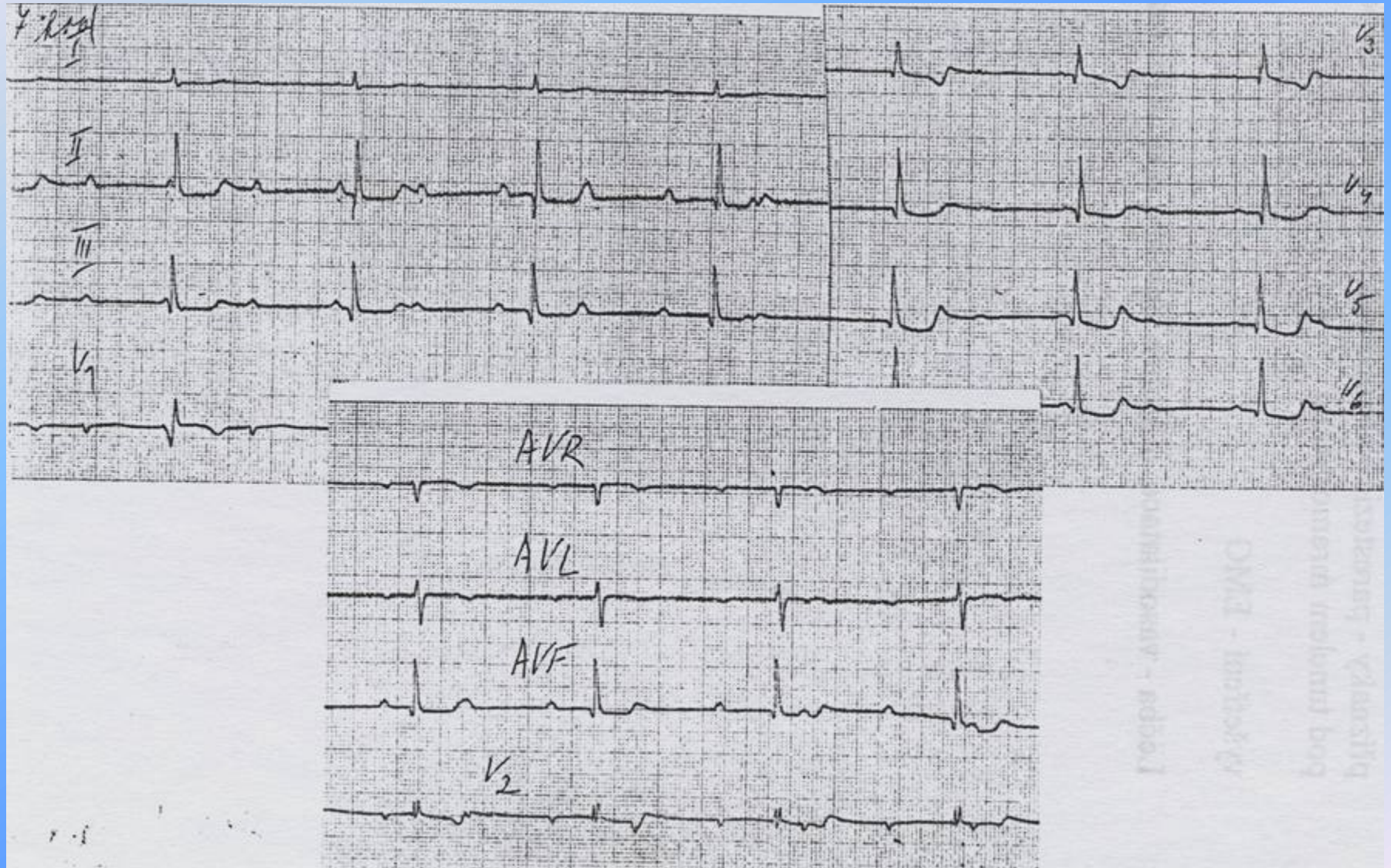
AV blokáda II.st. – Mobitz I



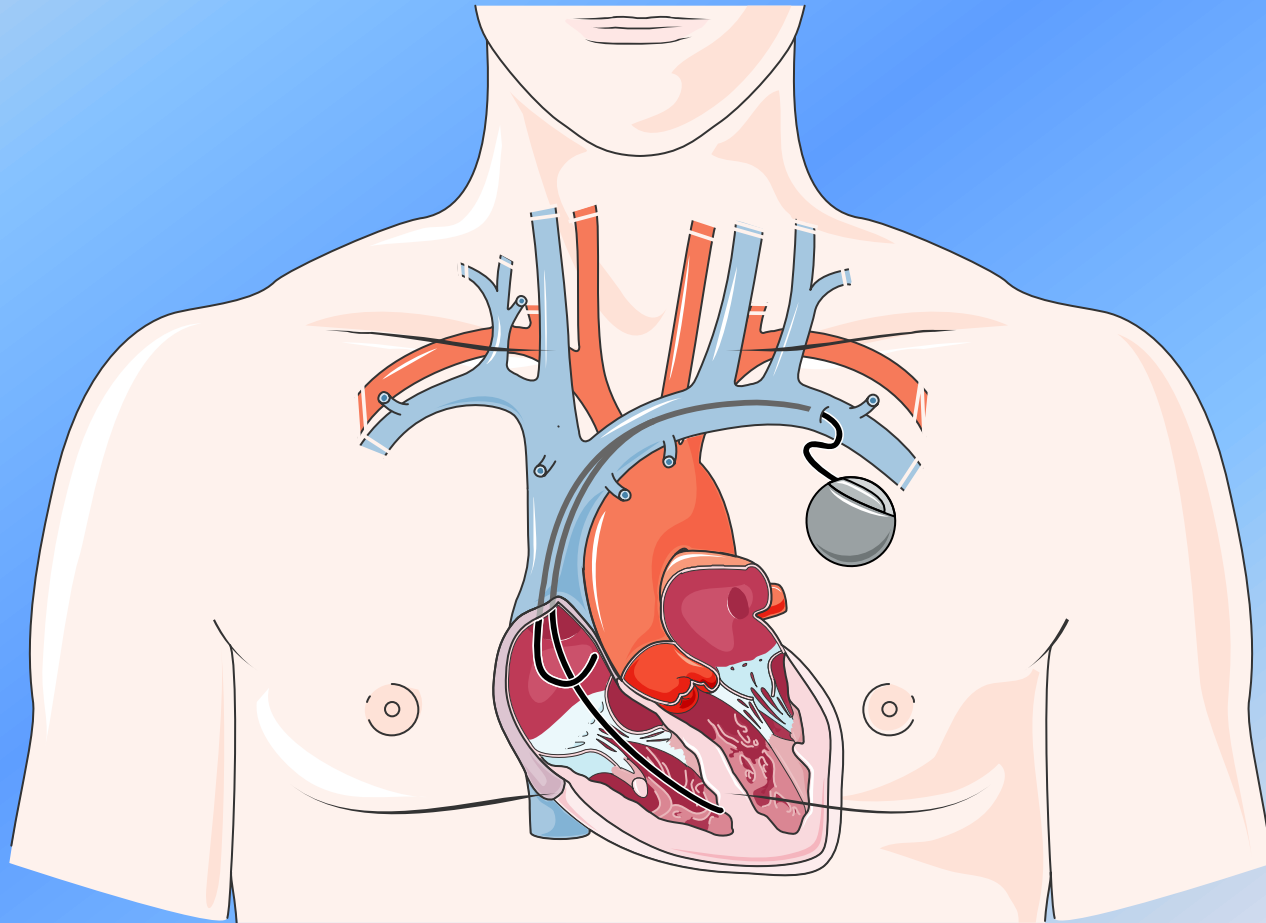
AV blokáda II.st. – Mobitz II



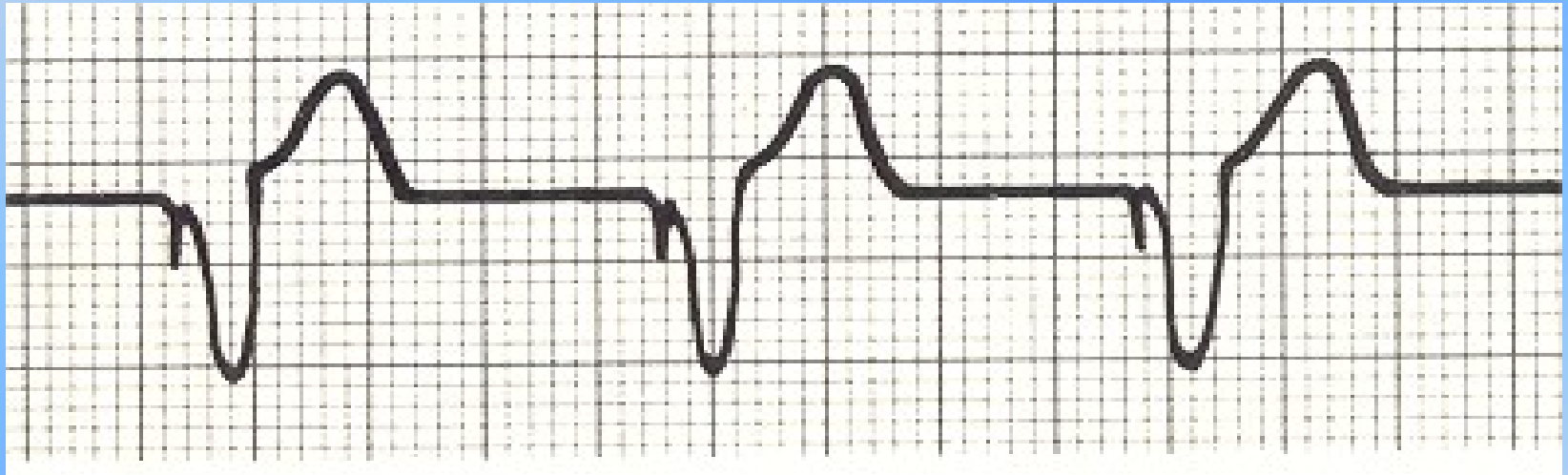
A-v blokáda III. stupně



Stimulátory



Stimulace komor

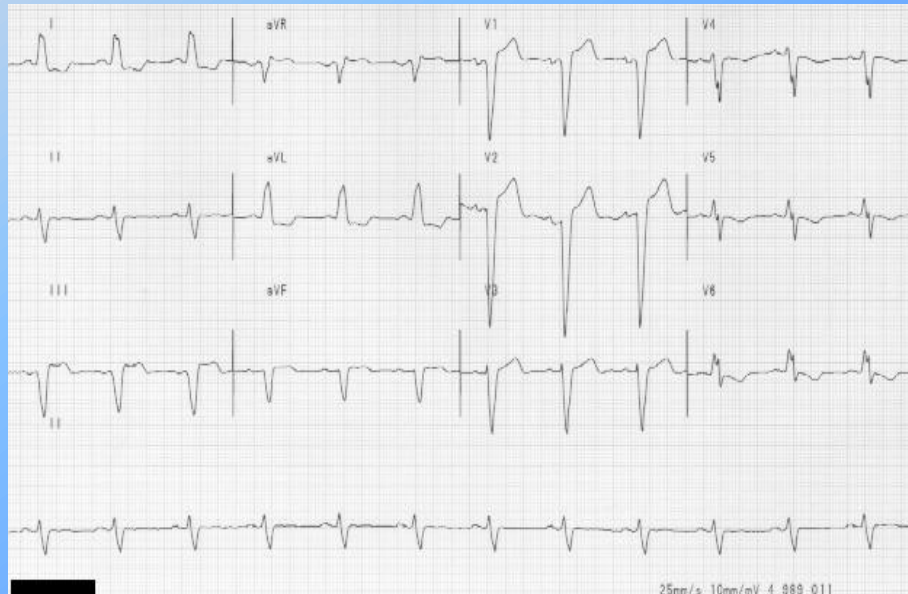


Arytmie z poruch vedení vzruchu II

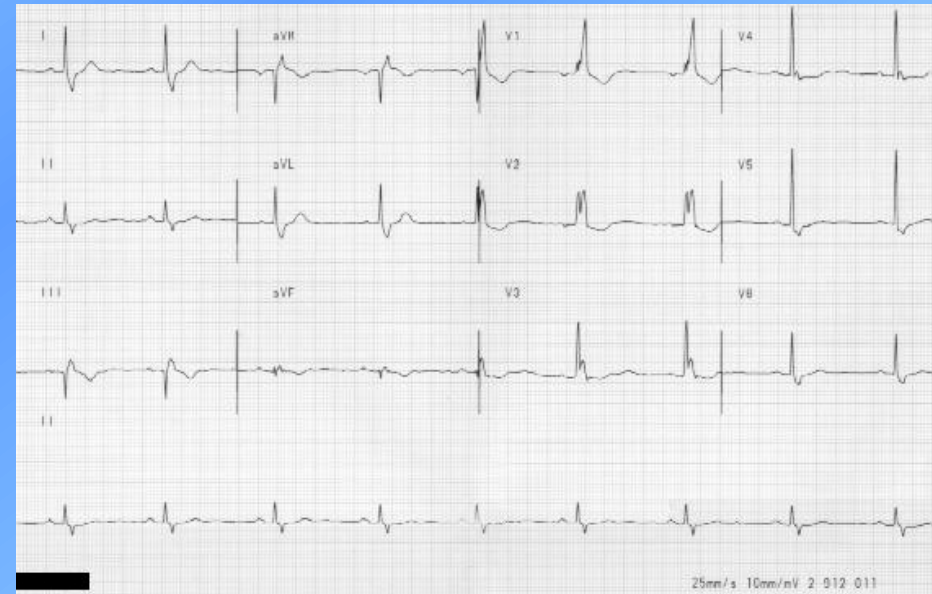
- **blokáda pravého Tawarova raménka (BPTR)** – impuls se dostává nejprve do LK, potom do PK, proto rozšířený rozštěpený komplex QRS (M ve V1,2)
- **blokáda levého Tawarova raménka (BLTR)** – impuls prochází nejprve do PK, potom do LK (M ve V5,6)
- QRS 0.1-0,12s – inkompletní, nad 0,12s kompletní
- **preexcitace** – WPW syndrom – zkrácení převodu přídatnými vlákny - tendence k tachykardiím, zkrácení PQ pod 0,12s, rozšíření QRS o delta vlnu

blokády ramének

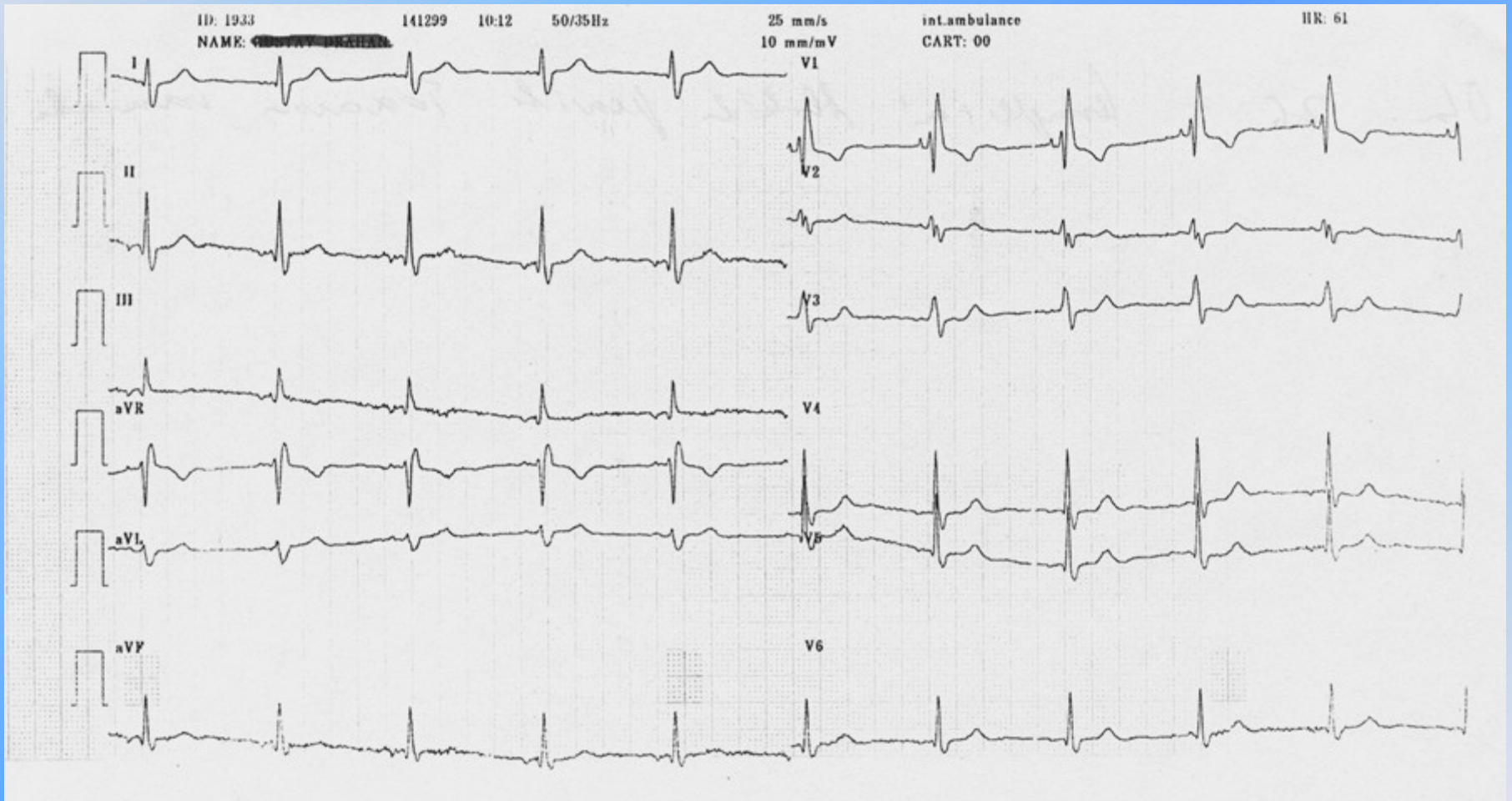
BLRT



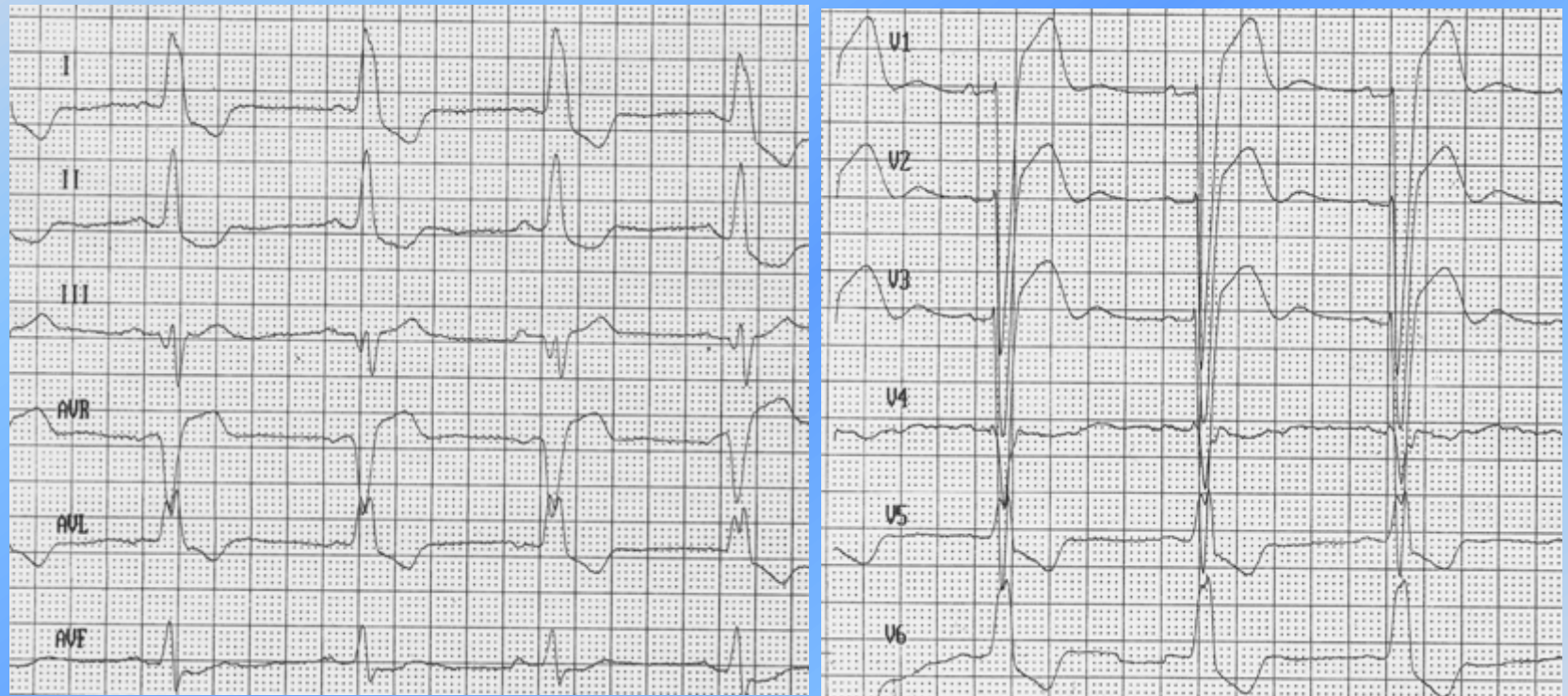
BPRT



Blokáda pravého Tawarova raménka

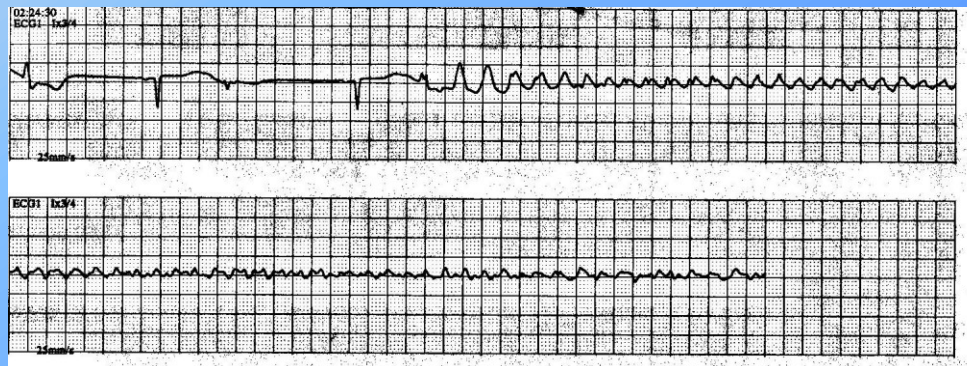


Blokáda levého Tawarova raménka



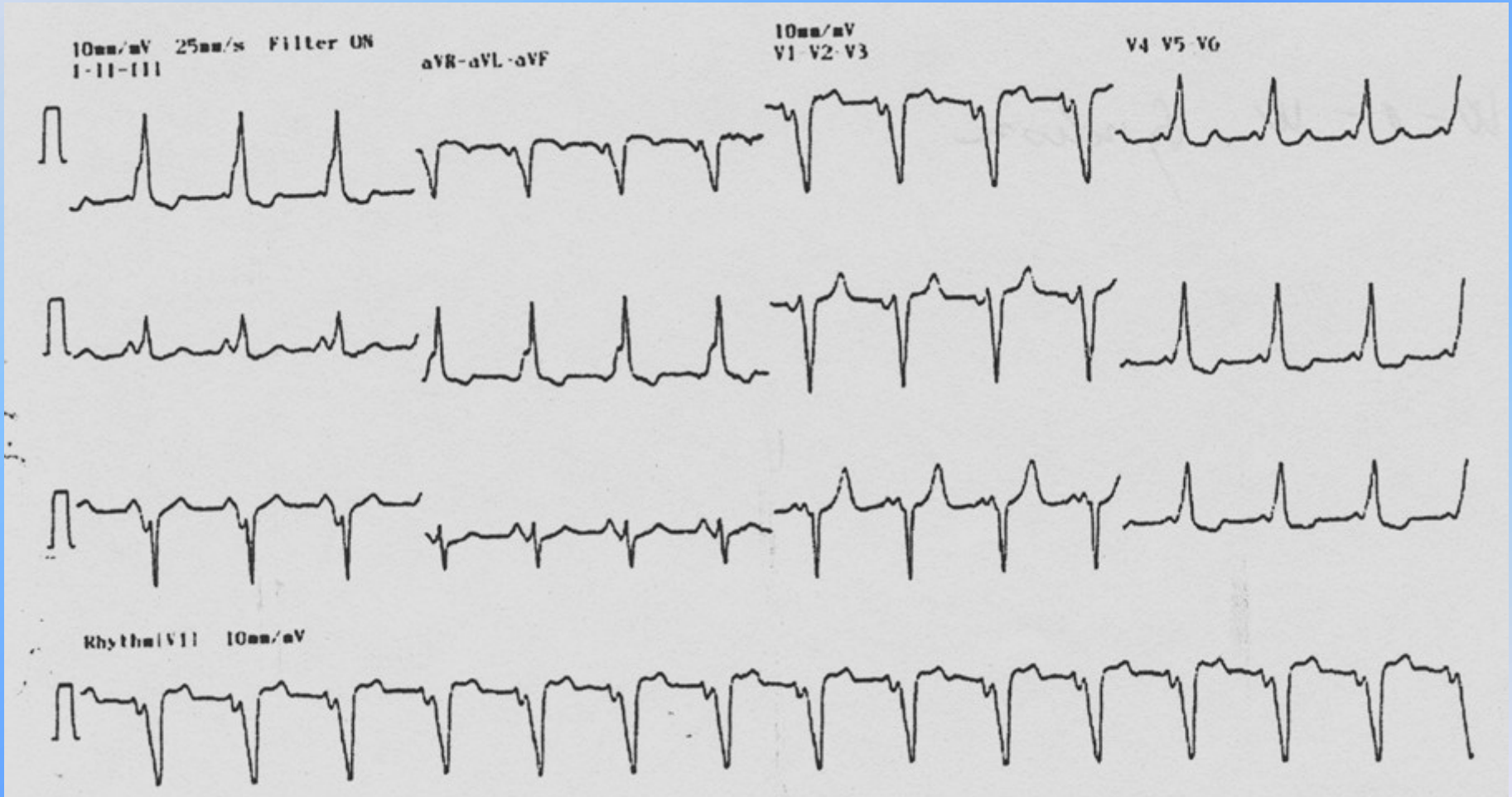
srdeční zástava:

- **fibrilace komor, KT,...**

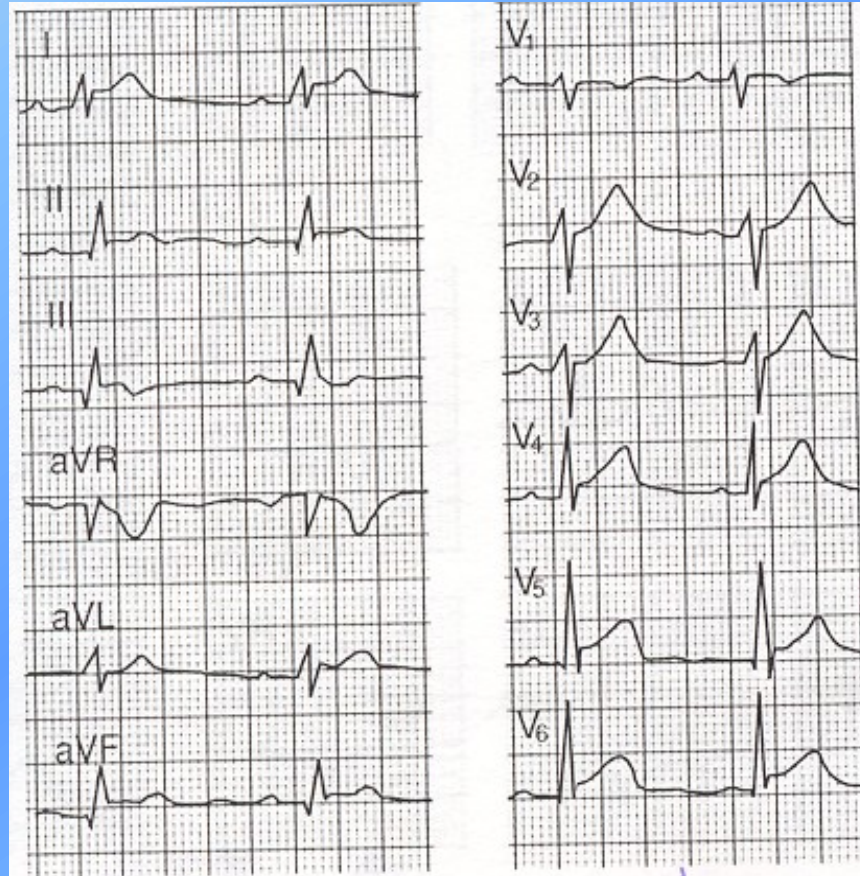


- 👍 defibrilace, KPCR, adrenalin, ev. antiarytmika
- **asystolie** 👍 KPCR, adrenalin, ev. atropin,..
- **elektromechanická disociace** 👍 řešení zákl. příčiny, KPCR, adrenalin, většinou špatná prognosa..

Preexcitace – WPW syndrom

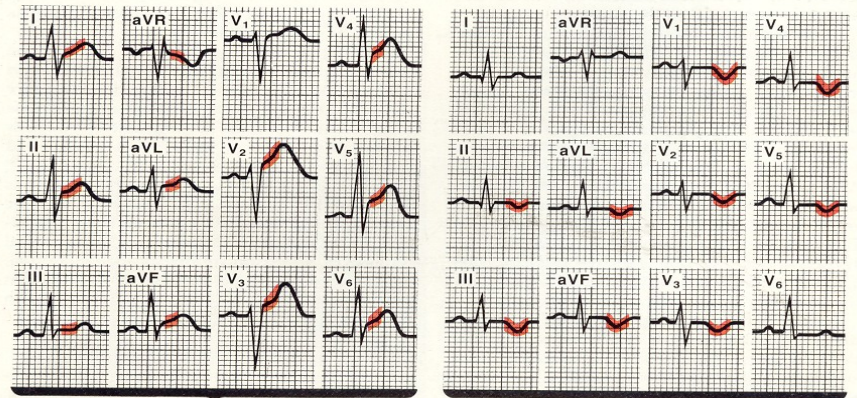
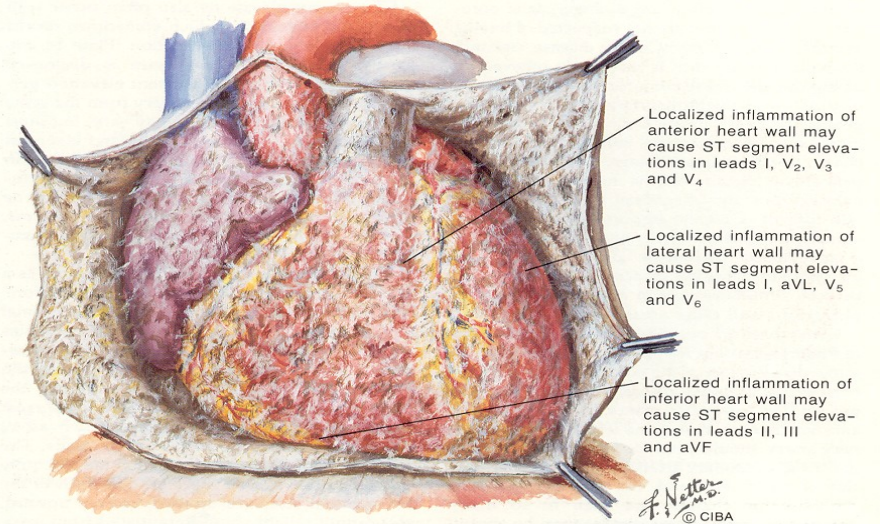


Elevace ST u akutní perikarditidy



ST Segment Elevations (continued)

Pericarditis



Acute generalized pericarditis

Days to months

Chronic pericarditis

ST segment elevations in many leads

ST segment elevations resolved. Widespread T wave inversions present


Arytmie z poruch tvorby i vedení vzruchu

- **parasystolie** – výskyt více krokoměrů na různých místech myokardu – ohrožuje arytmiemi, a-v- dissociací – může se vyskytnout u IM, u léčby digoxinem, u vegetativní dystonie

Léčba arytmií

- **léky** – betablokátory, amiodaron, sotalol, propafenon, mexiletin, verapamil, digoxin – podle častosti použití, rozděleny do 5 tříd
- **kardiostimulátory** – při poruchách vedení vzruchu (blokády), tvorby vzruchu (SSS), kardiovertery – u recidivujících maligních arytmií, označení písmeny kóduje vlastnosti stimulatoru
- **ablace** – vysokofrekvenční koagulace přídatných drah a ektopických ložisek

Hypertrofie LK




Normal



Pressure overload

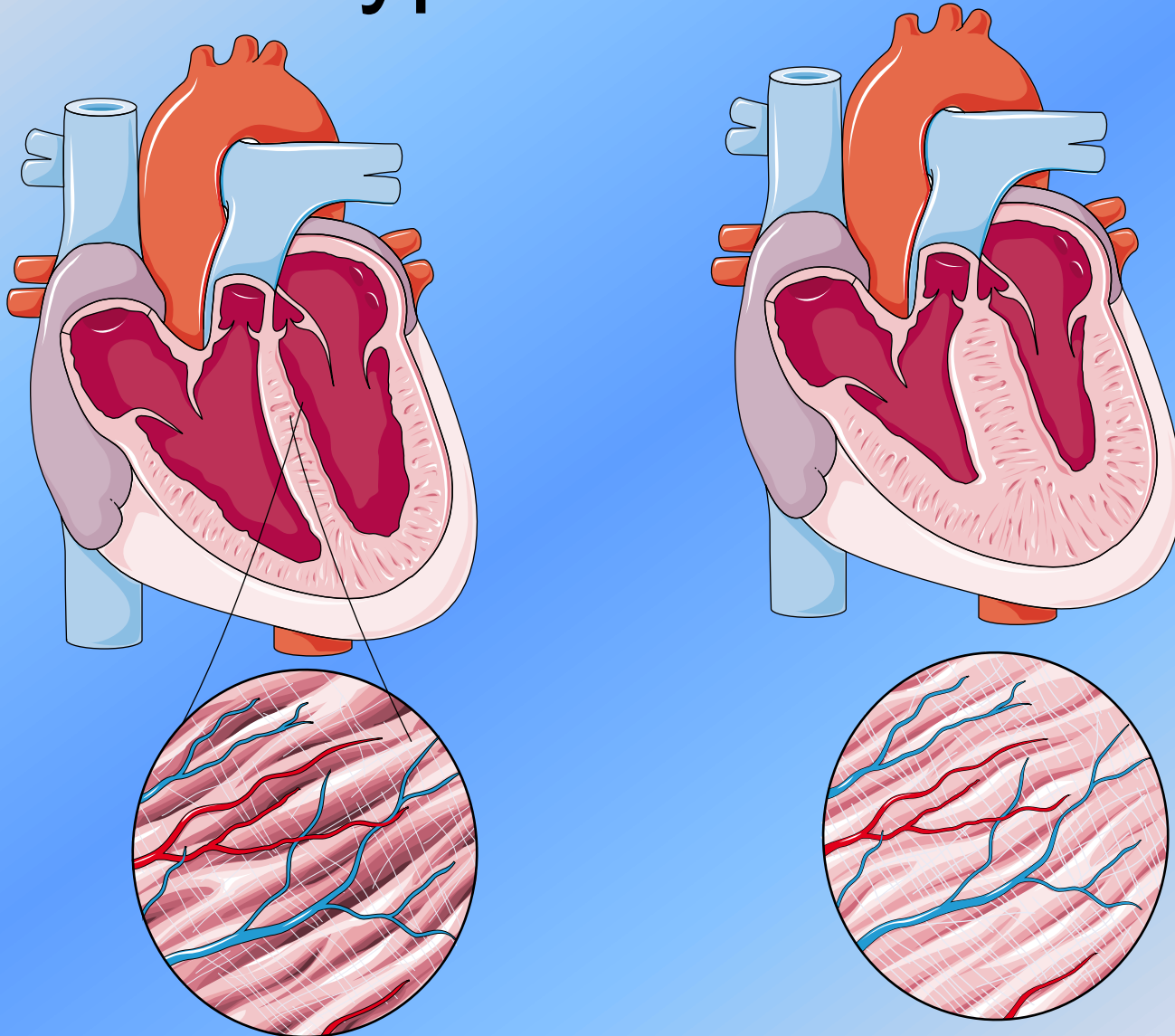
Concentric
hypertrophy



Volume overload

Eccentric
hypertrophy

Hypertrofie LK

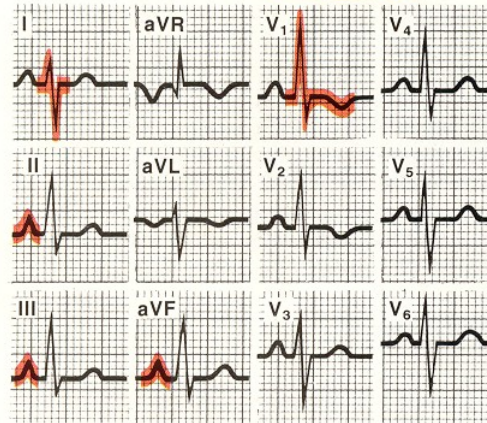
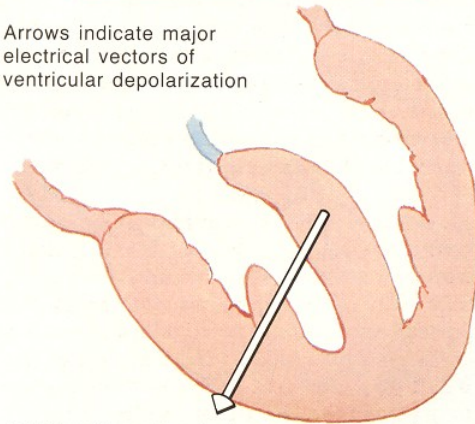


Hypertrofie komor

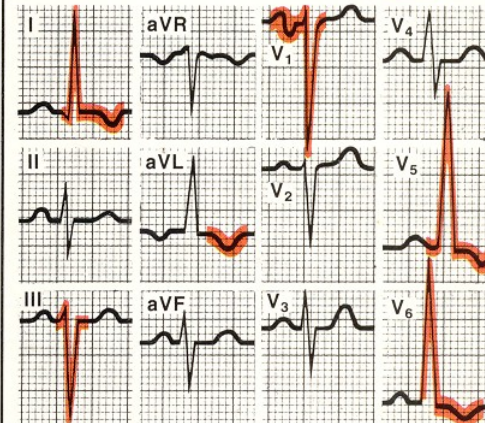
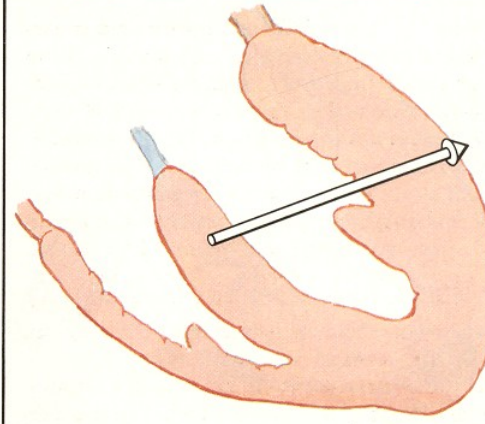
Plate 2

Right Ventricular Hypertrophy

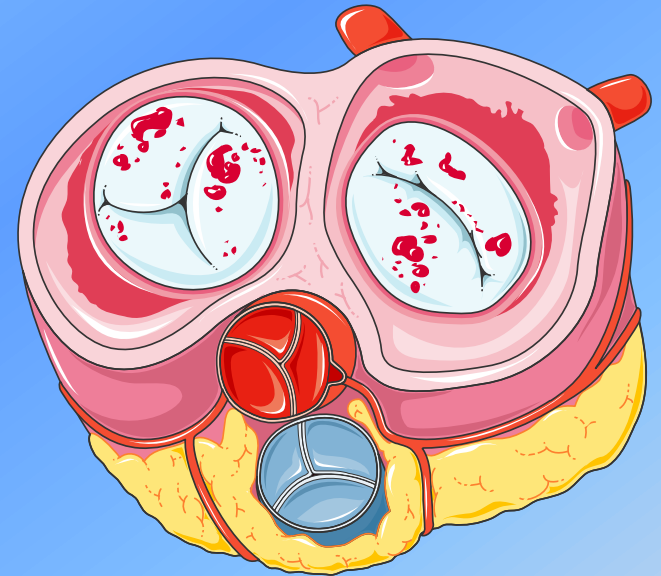
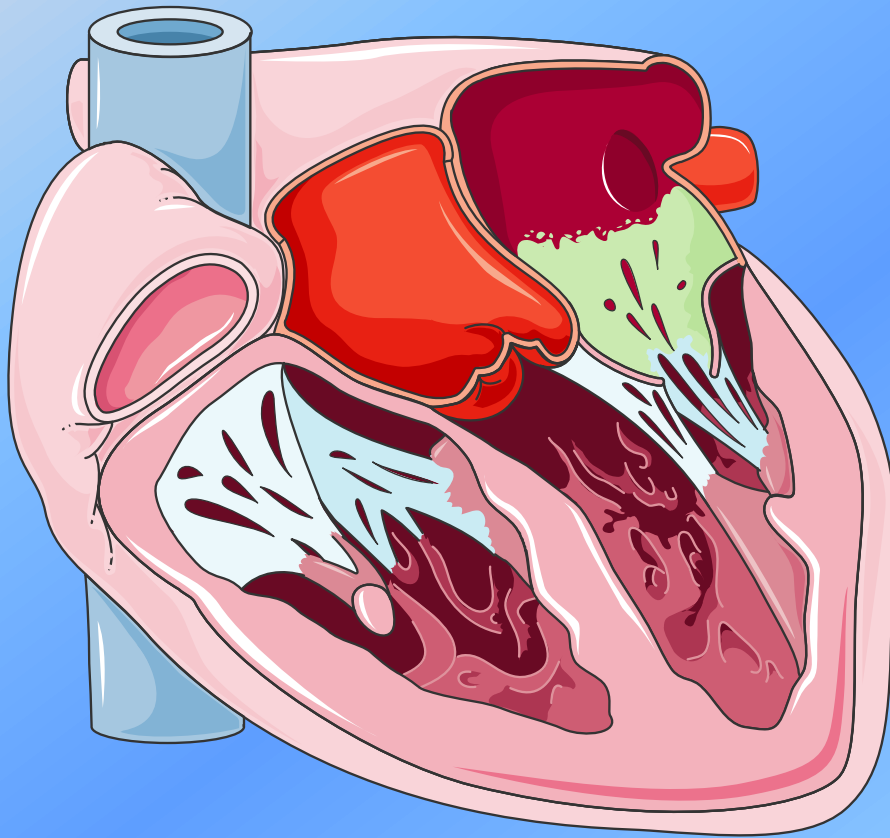
Arrows indicate major electrical vectors of ventricular depolarization



Left Ventricular Hypertrophy



Endokarditida



IE - symptomy

1/ **CELKOVÉ** : febrilie, únava, slabost, myalgie, artralgie, úbytek váhy, ..

2/ **KARDIÁLNÍ** : šelesty (měnlivé), srd. selhání

3/ **EMBOLIZACE**

4/ **ORG.POSTIŽENÍ** :

CNS - meningoencephalitida, embolie, absces

příce - kongesce, embolizace, absces, bronchopneumonie

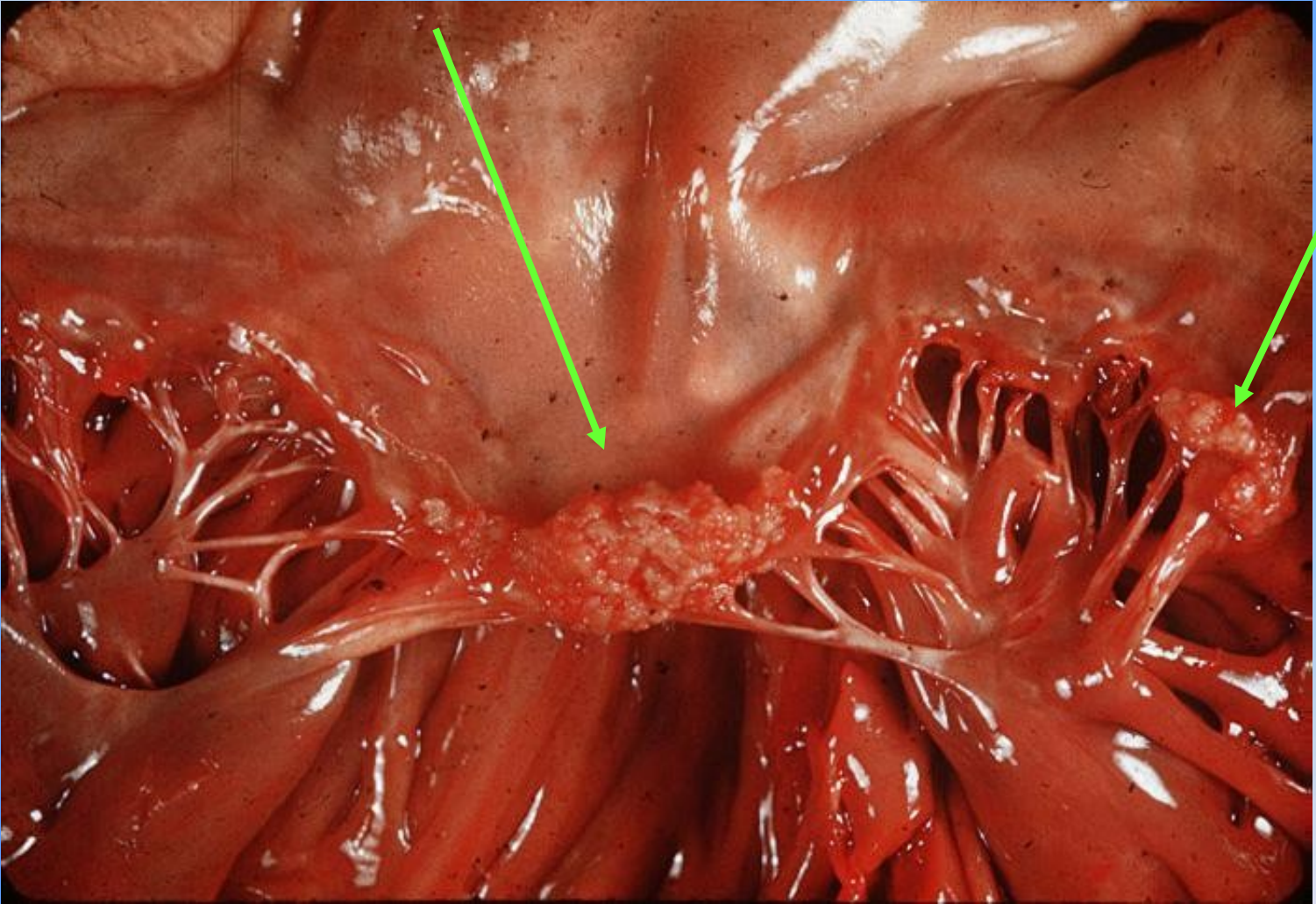
ledviny - GN (Löhleinova), snížení GF, infarkt

slezina - splenomegalie, perisplenismus, ruptura

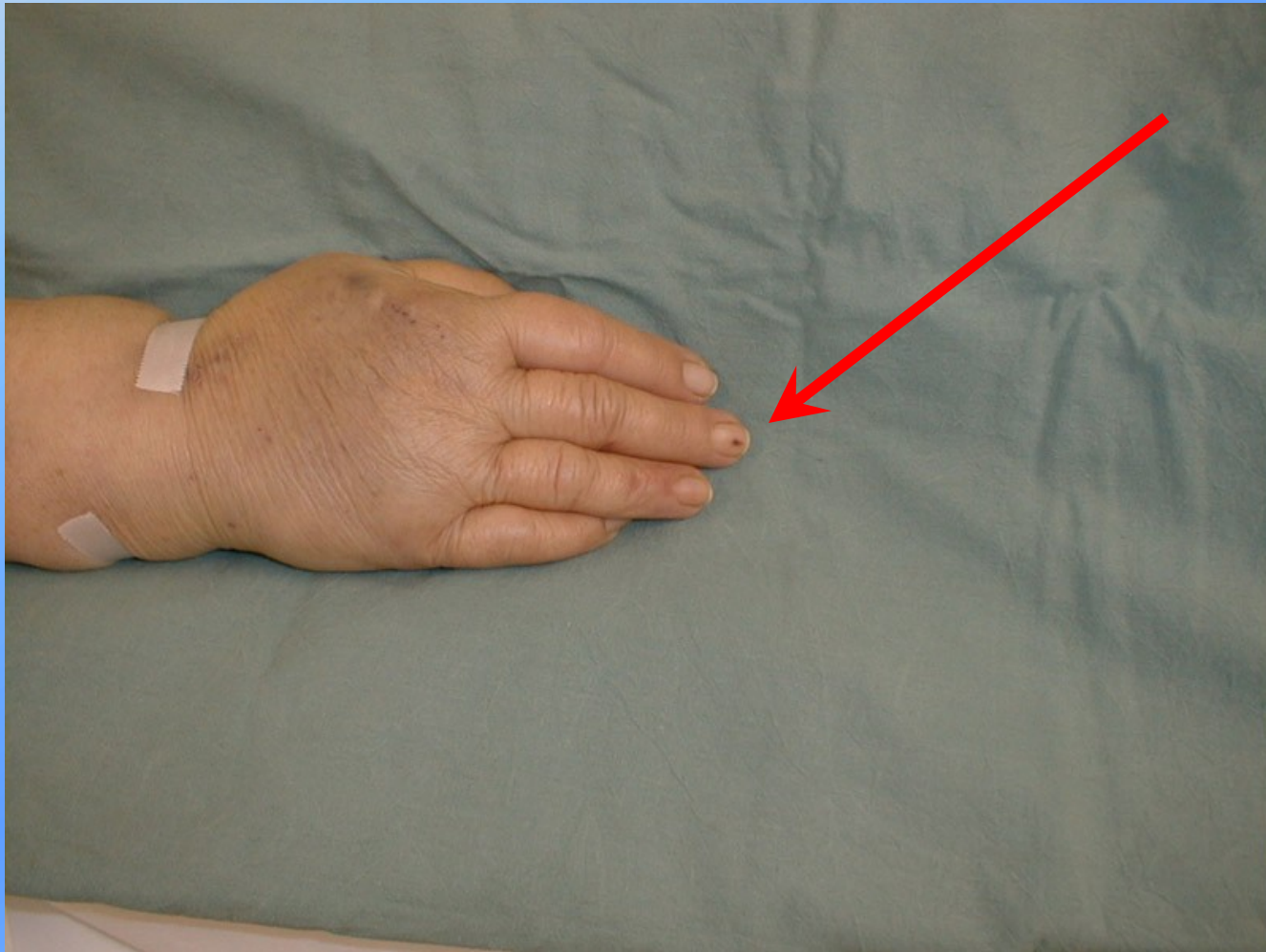
cévy - embolizace, arteritis

kůže - Oslerovy uzly, petechie, Janewayovy skvrny (planta), třísky

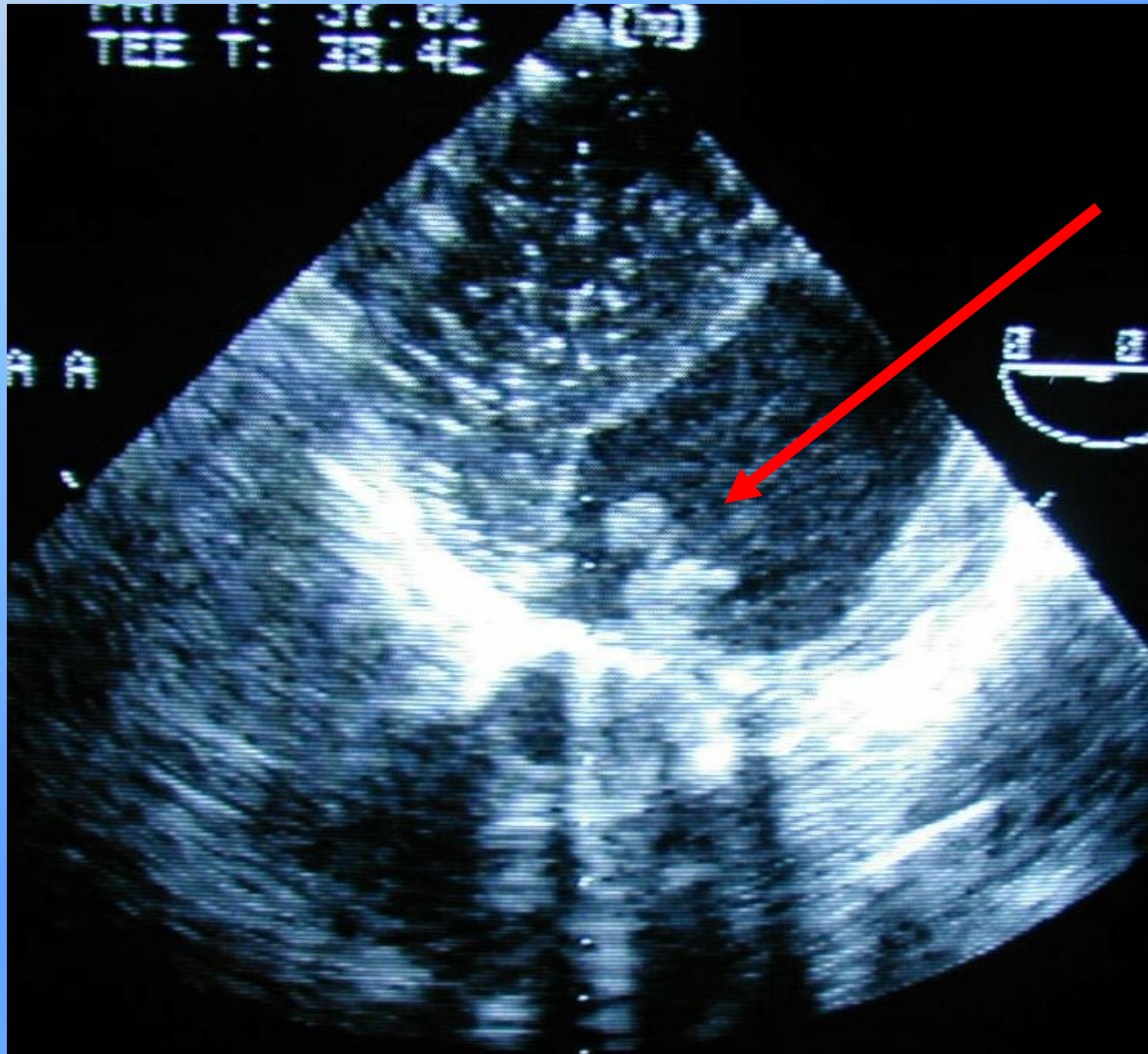
IE - vegetace



IE - třískový hematom



IE - TTE - vegetace



IE - terapie (1)

A/ PRIMÁRNĚ KONSERVATIVNÍ

baktericidní ATB

nejlépe dle citlivosti

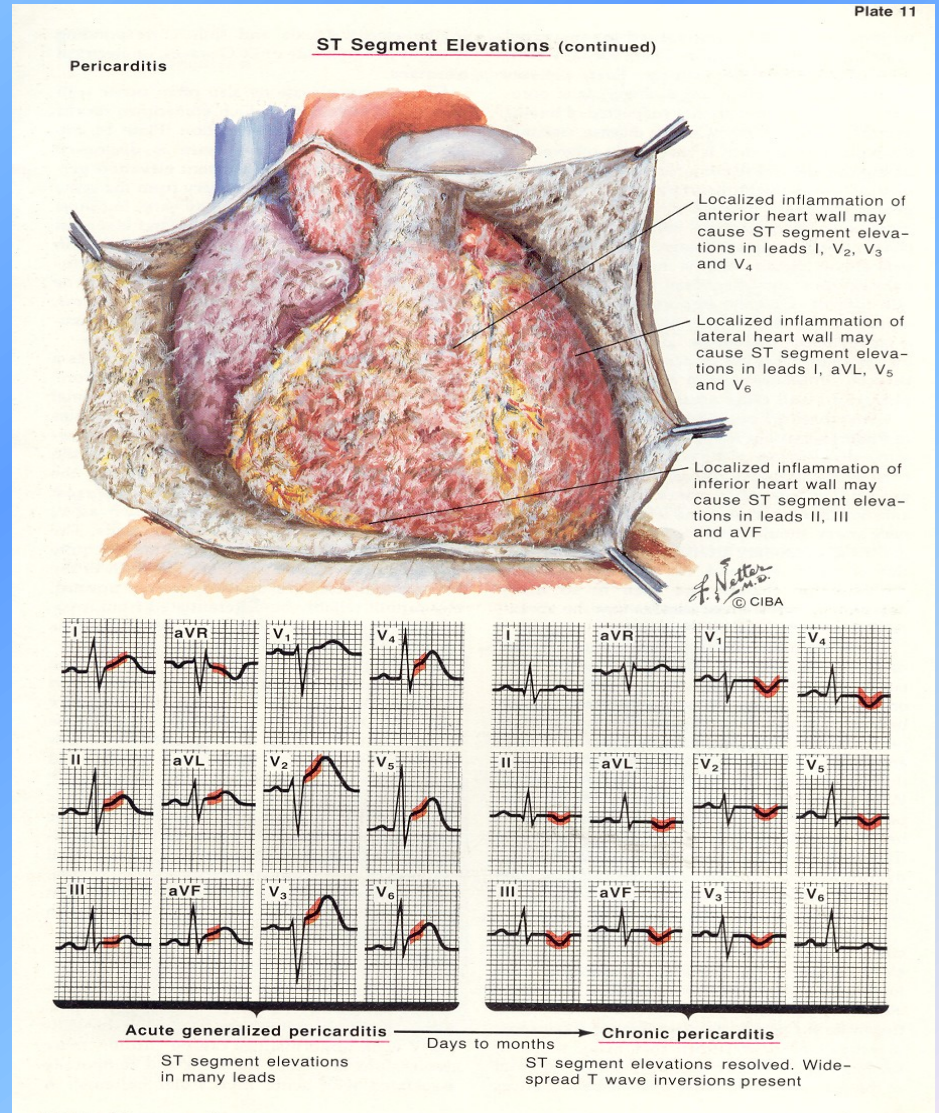
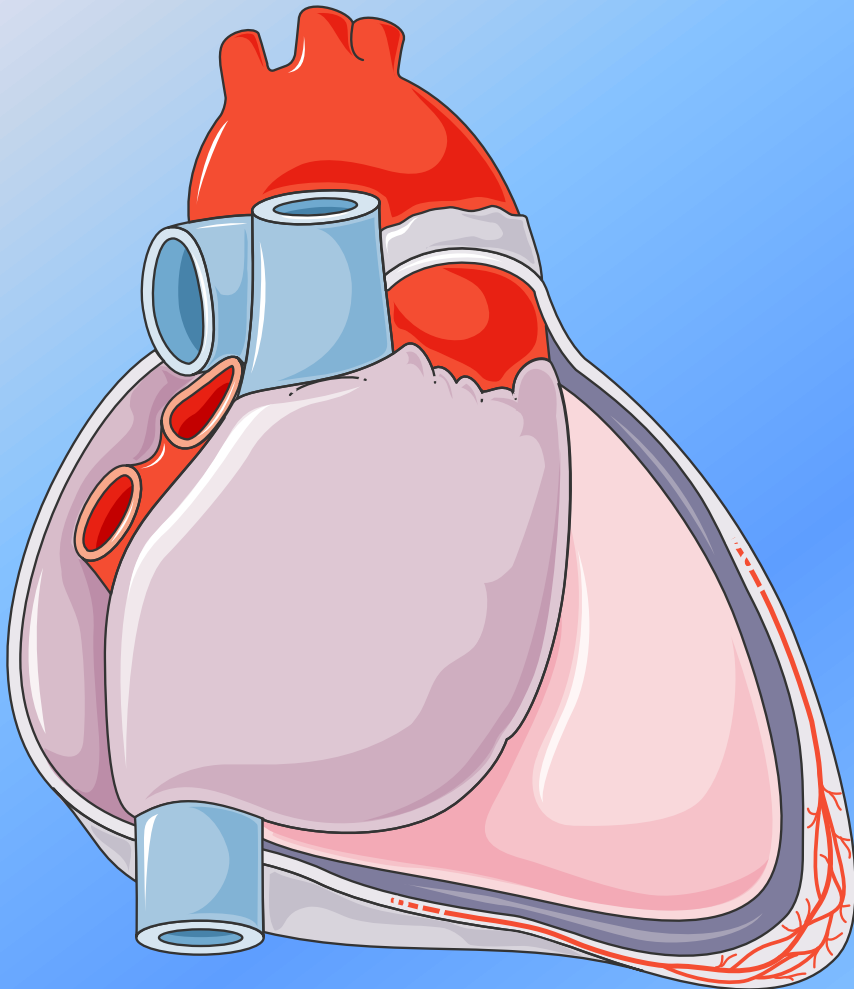
obvykle dvojkombinace

dostatečně dlouho (min 4 týdny)

antipyretika, diuretika, antiarytmika

KI : warfarin

Perikarditida



Typy perikarditid

Podle průběhu

1. Pericarditis sicca (suchá)
2. Pericarditis exsudativa
3. Konstriktivní perikarditida

Podle etiologie

1. Virová
2. Tbc
3. Uremická
4. Nádorová
5. Systémové onemocnění
6. Nádory srdce
7. Trauma hrudníku
8. Postperikardiotomický sy
9. AIM –Dresslerův sy

Akutní perikarditis

- klinické příznaky
- Vyšetření
 - Ekg Echokg RTG srdce a plic CT srdce
- léčba: žádná antikoagulace (heparin, LMWH), vysoké dávky ibuprofenu, ev. kolchicin
- pravidelné echo kontroly – tvorba perikard. výpotku.
Exsudativní perikarditis – léčba dle etiologie, ev. perikardiocentéza

Perikardiální tamponáda

Elastická kapacita perikardu je velká

- Rozhodující je rychlost plnění perikardiálního prostoru
- Postupně útlak PS, PK, LS, LK, ale! může být i „regionální tamponáda „ po kardiochirurg. operacích
- **Příznaky:** 80% tachypnoe
77% tachykardie
77% pulsus paradoxus
55% hepatomegalie
29% třecí šelest
34% tiché ozvy
36% hypotenze