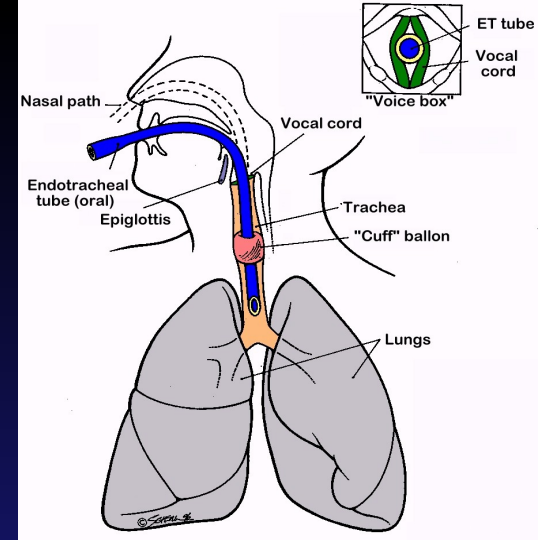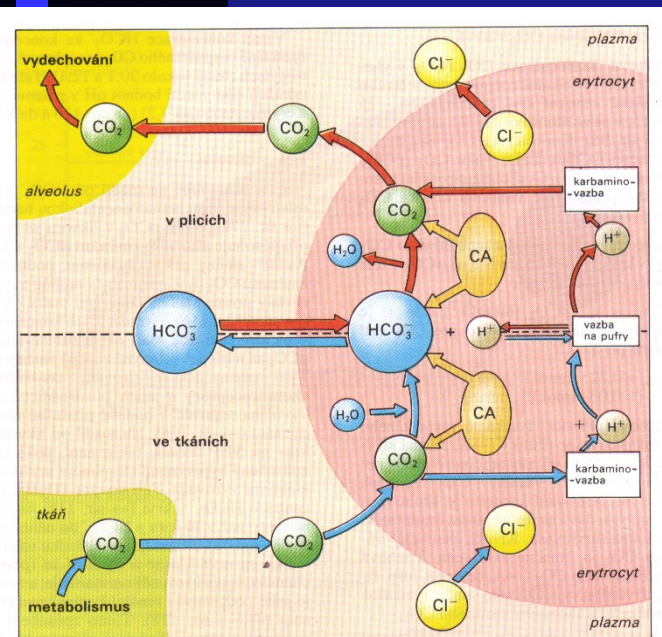


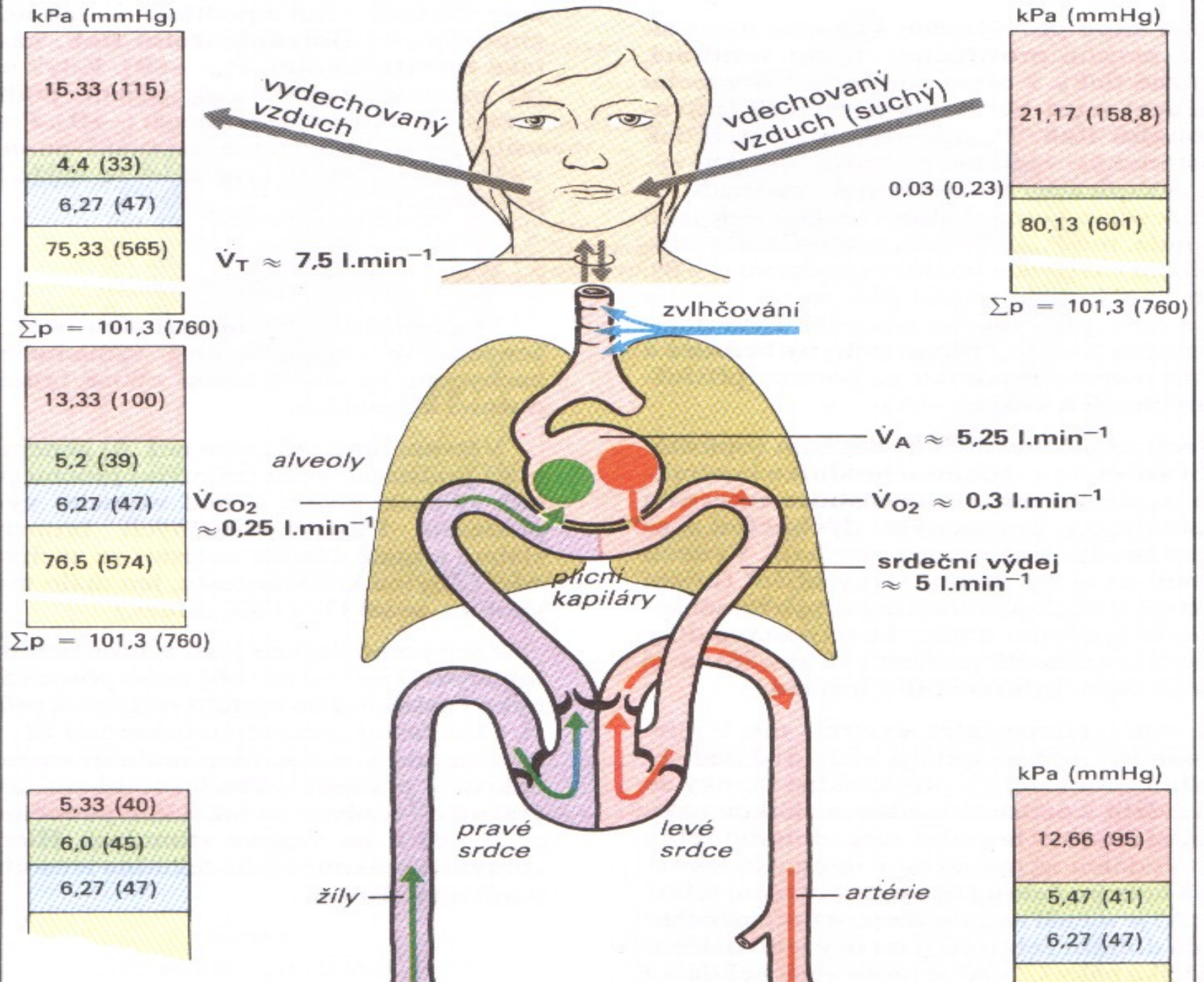
Fyziologie a patofyziologie dýchání

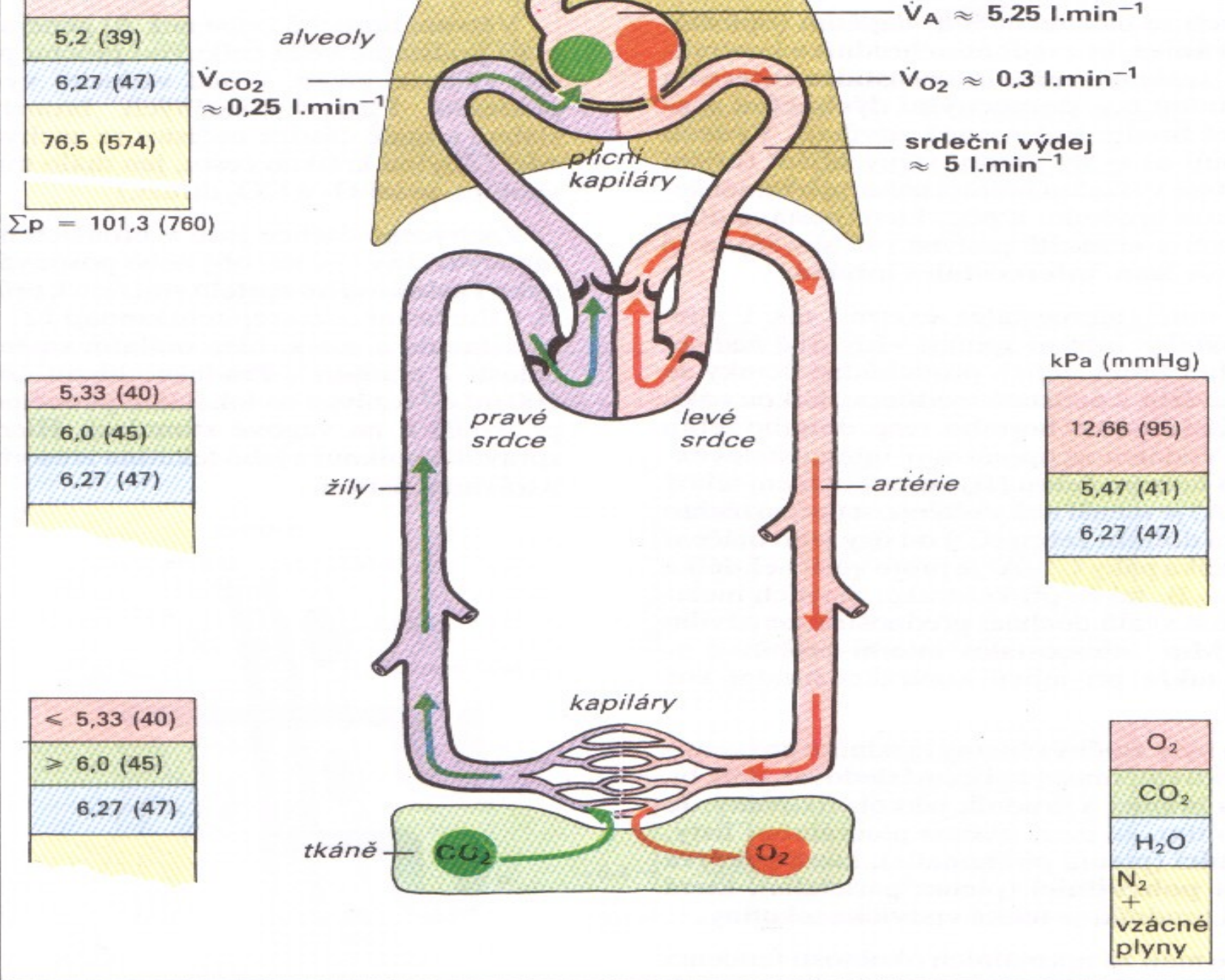


MUDr. Lukáš Dadák
ARK, FN u sv. Anny

Dýchání

- def: slouží výměně krevních plynů (O₂, CO₂)
- Rozdělení dýchání
 - vnější = výměna vzduch <--> krev
dýchací cesty + plíce
 - vnitřní = výměna krev <--> buňka
tkáň





A. Dýchání

Dýchací cesty - stavba:

horní:

- dutina nosní
- dutina ústní
- hltan

dolní:

- hrtan
- průdušnice
- průdušky
- průdušinky

Dýchací cesty - fce:

- výměna plynů mezi plicními sklípky a vnějším prostředím (míchání plynu na každém rozdělení)
- ochrana před cizími tělesy
- zvlhčení a ohřátí plynu
- tvoří mrtvý prostor (neumožňují výměnu kr.plynů)
- Bronchokonstrikce, otok DC – zvyšují dechovou práci

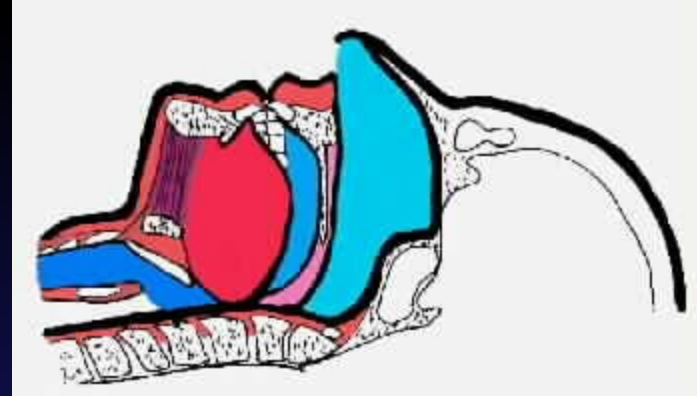
Dutina nosní

- vystlána sliznicí s řasinkovým epitelem, bohatě prokrvena.
- ohřívá
- zvlhčuje
- zachytává prachové částice
- NTI, NG sonda, vzduchovod - krvácení
- !! Deviace septa !!
- nosní brýle – vysychání pokud více než 2l/min O₂

Vyřazení nosní dutiny způsobí

- ztrátu tepla
- ztrátu vlhkosti = vysychání sliznic a zahušťování sekretů v DCD
- Opatření: O₂ nebulizace – kyslík maskou

Hltan



- mezi d.ústní, nosní a hrtanem
- Dlaždicový epitel
- stagnace sekretů a zatečeného žaludečního obsahu u intubovaného – zdroj infekce dolních DC.
- Nejčastější překážka v DC u bezvědomí – kořen jazyka

PP neprůchodnost DC v bezvědomí

Poloha = postiženého na záda, tvrdá podložka

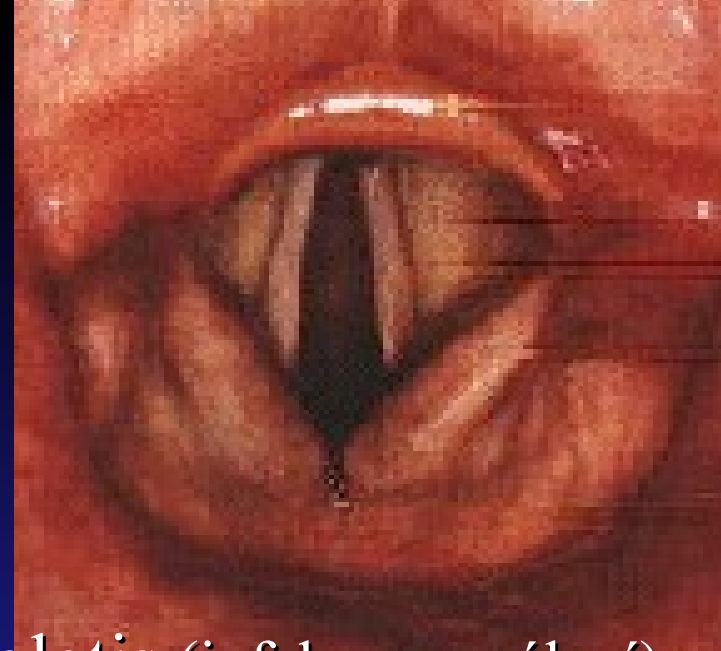Uvolnit dých. cesty

- zbavit se cizích těles (zvratky, protéza, sníh)
- zaklonit hlavu
- trojitý manévr



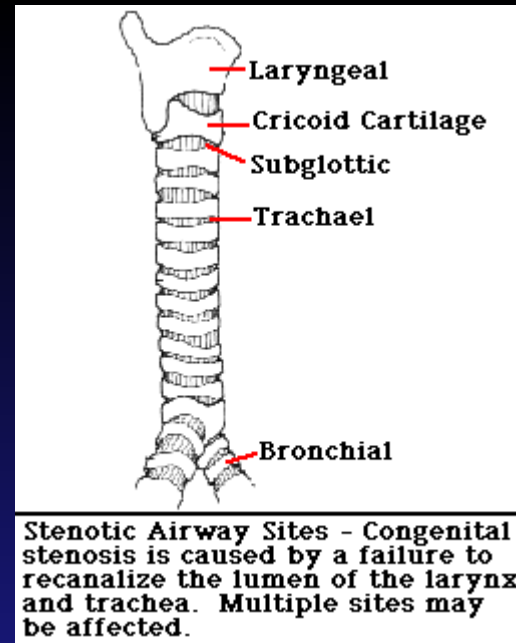
Hrtan

- chrupavky, vazivo, svaly
- fce: kašel, řeč
- Snadno otékají hlasivky a epiglotis (infekce, popálení)
- neprůchodnost DC:
 - hlasová štěrbina = nejužší místo dýchacích cest dospělých (cizí těleso)
 - subglotický prostor = nejužší místo dětí
 - oteklá epiglotis – brání dýchání a bolí při polykání
- !!! štítná --- prstencová chrupavka
conus elasticus (koniotomie)



Průdušnice

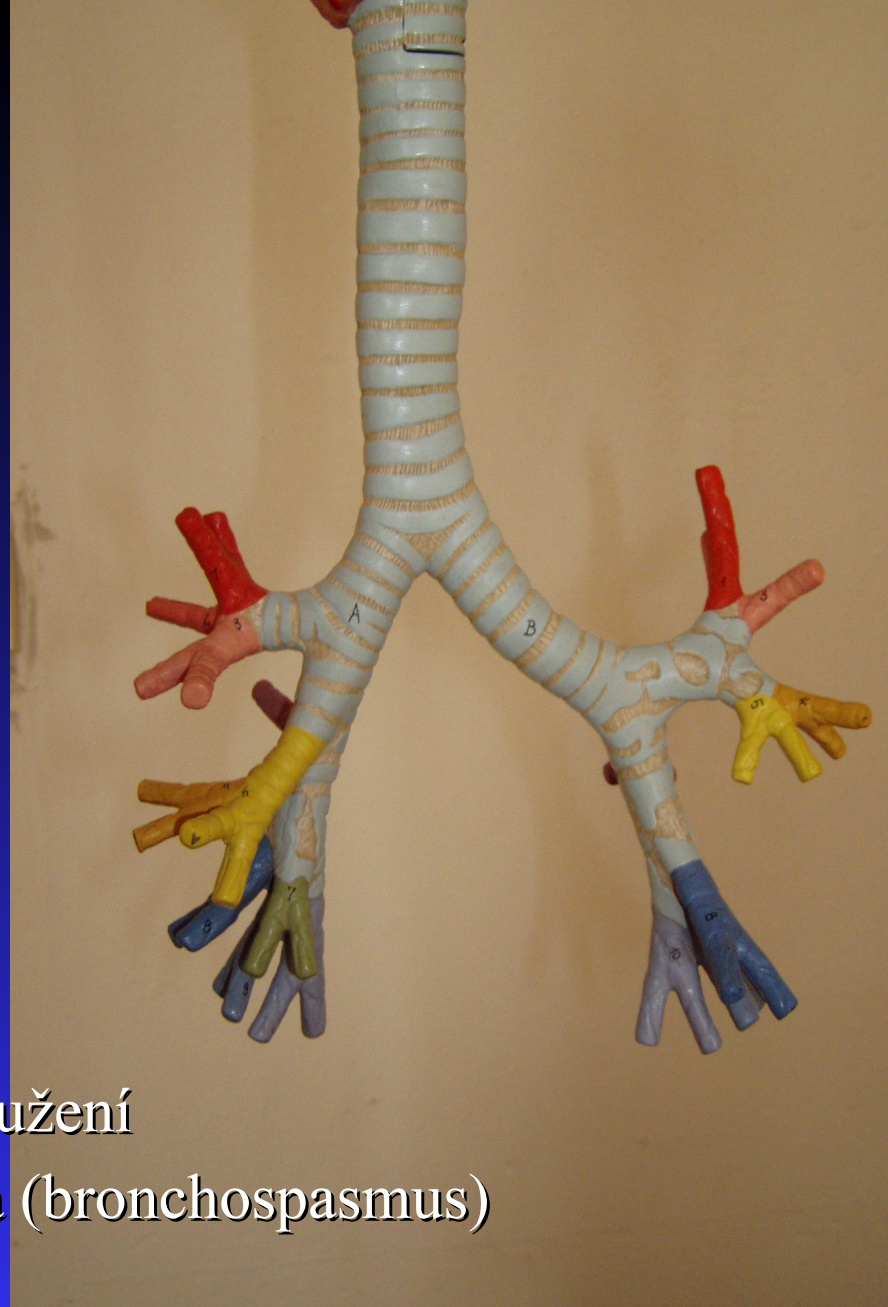
- chrupavčité prstence
- vystlána řasinkovým epitelem
- od jícnu oddělena vazivem
- tracheo-ezofageální píštěl při přefouknutí balónku
- intenzivní kašel - vagový reflex



Průdušky

Hlavní průdušky

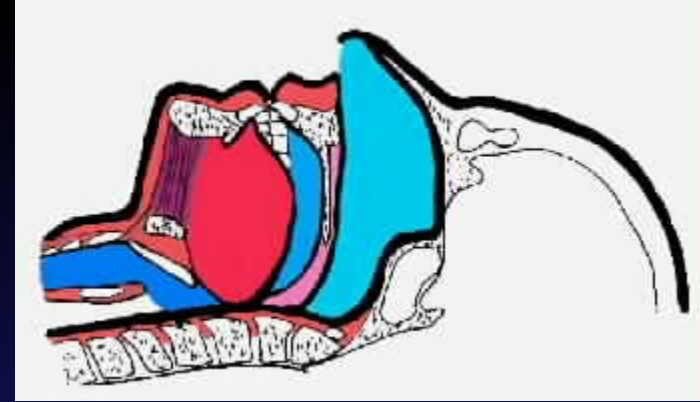
- odstup novorozenci 1:1
- děti, dospělí
!! intubace doprava
- Průdušky
 - rozdělují
 - zužují
 - ztrácejí chrupavčité vyztužení
 - zůstává hladká svalovina (bronchospasmus)



Samočistící mechanismy DC

- sekrece žlázových bb. v respirační sliznici
- pohyb řasinek a posun sekretu směrem vzhůru - mukociliární eskalátor.

Zajištění dýchacích cest



- neinvazivní
 - maska
 - vzduchovody
 - laryngeální maska
 - kombirourky
 - laryng. tubus, Igel,...
- invazivní
 - OTI, NTI
 - koniotomie, koniopunkce
 - tracheostomie

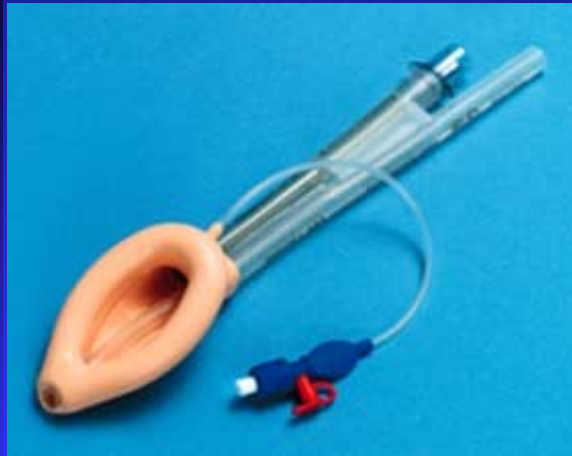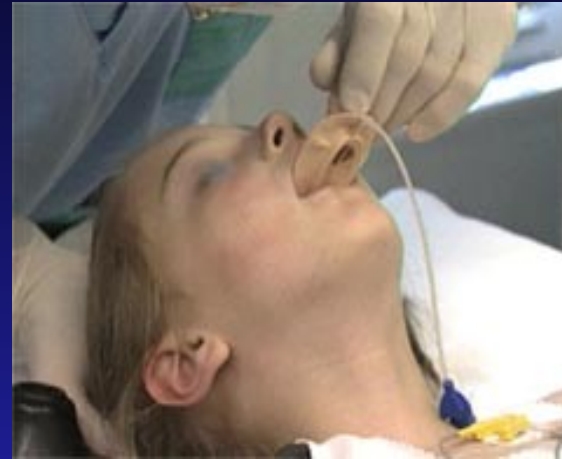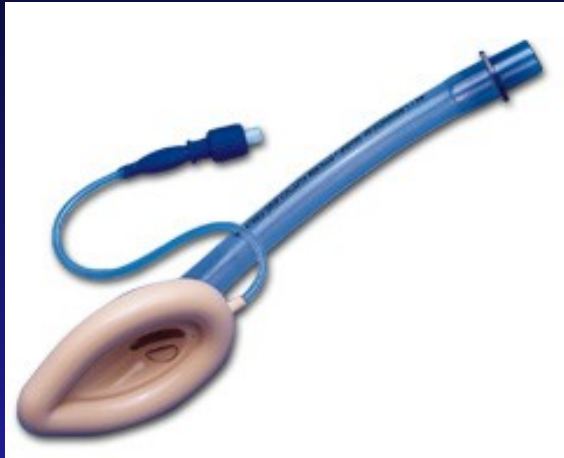hlasivky

Ústní vzduchovod:

- pomůcka k usnadnění udržení průchodných dýchacích cest.
!! dávivý reflex !!
- Velikost odhadneme přiložením vzduchovodu ke tváři.
Měl by sahat od řezáků po úhel dolní čelisti.



LM



LM

naléhá proti hlasivkám (kořen j., recessus piriformis, horní jícnový svěrač)

Indikace:

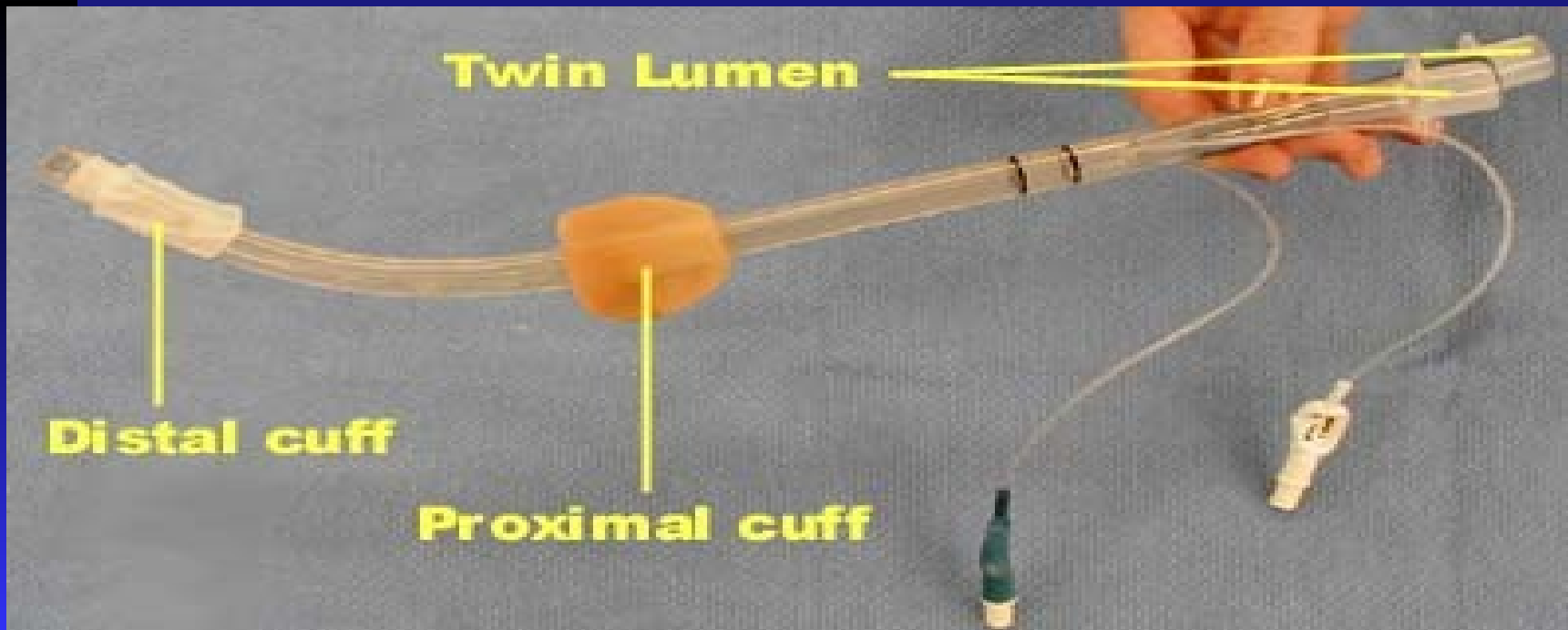
- místo obličejové masky, místo OTI, v tísni.

KI:

- plný žaludek
- hiátová hernie,
- potřeba vysokých inspiračních tlaků
- delší operace

Kombirourka

- nouzová pomůcka místo OTI
- I: difficult airway
- KI: stenozující procesy laryngu a trachey



Tracheální intubace

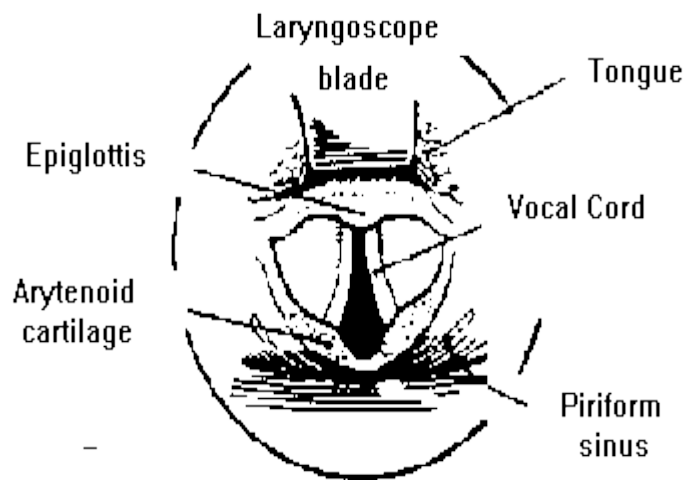
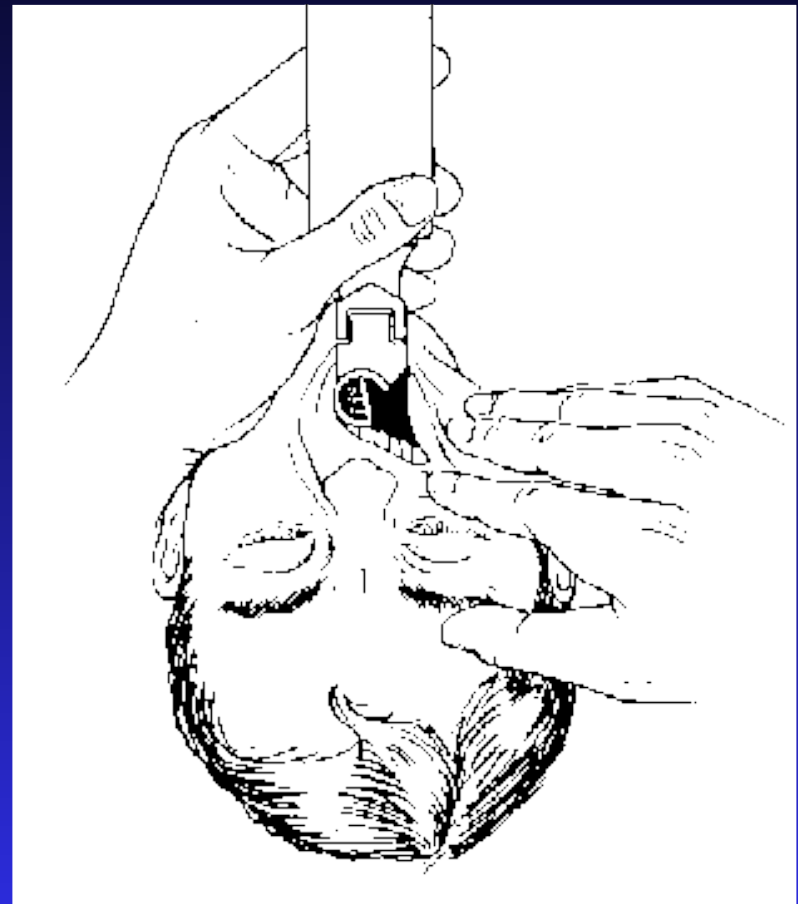
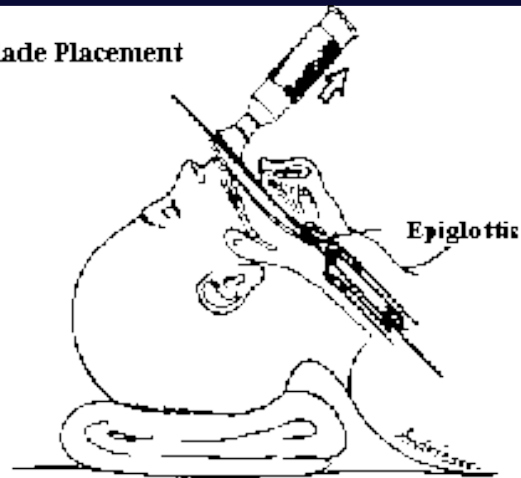
Def: Zavedení rourky ústy / nosem hrtanem do trachey.

I:

- ochrana DC před aspirací (GCS < 8)
- toaleta DC
- zajištění ventilace (šok, hypoventilace,)

nejvyšší místo DC – hlasivky
– subglotický prostor (<8let)

Straight Blade Placement



Ověření polohy rourky:

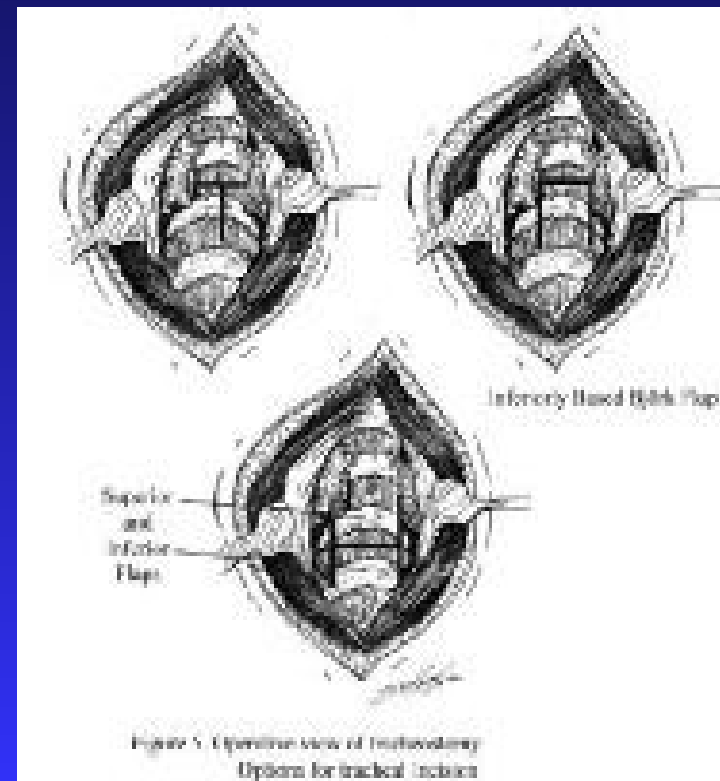
- poslechem obou plic a nad žaludkem
- Et CO₂
- fibroskopicky

Tracheostomie

- chirurgické vyústění dýchacích cest na přední straně krku
- pod hlasivkami

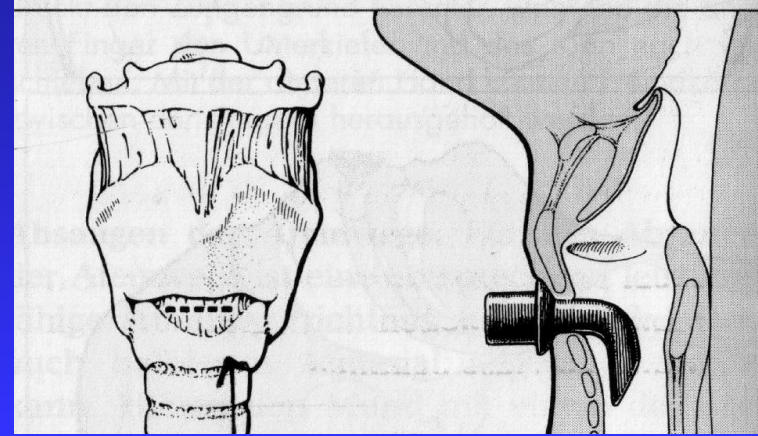
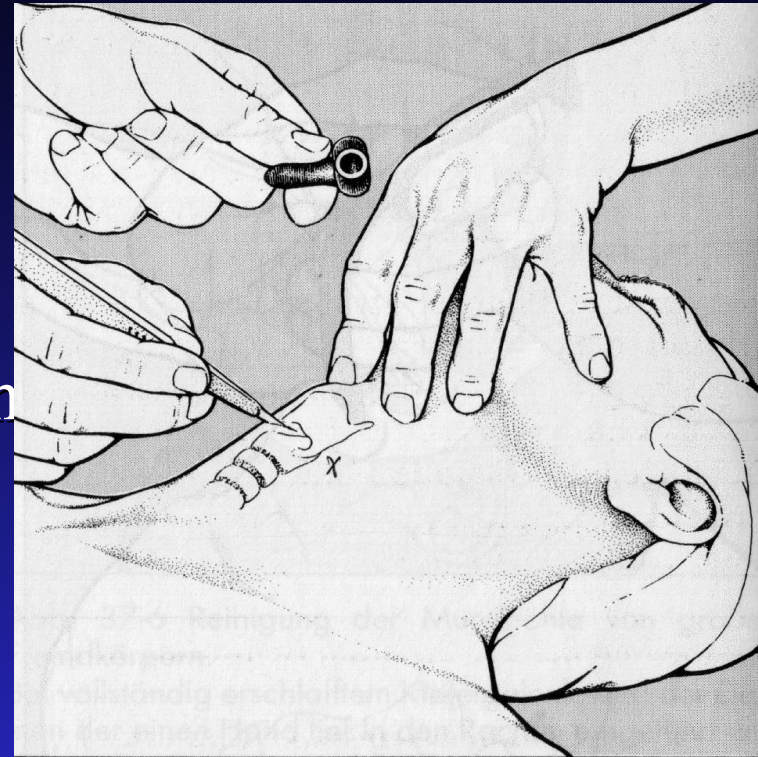
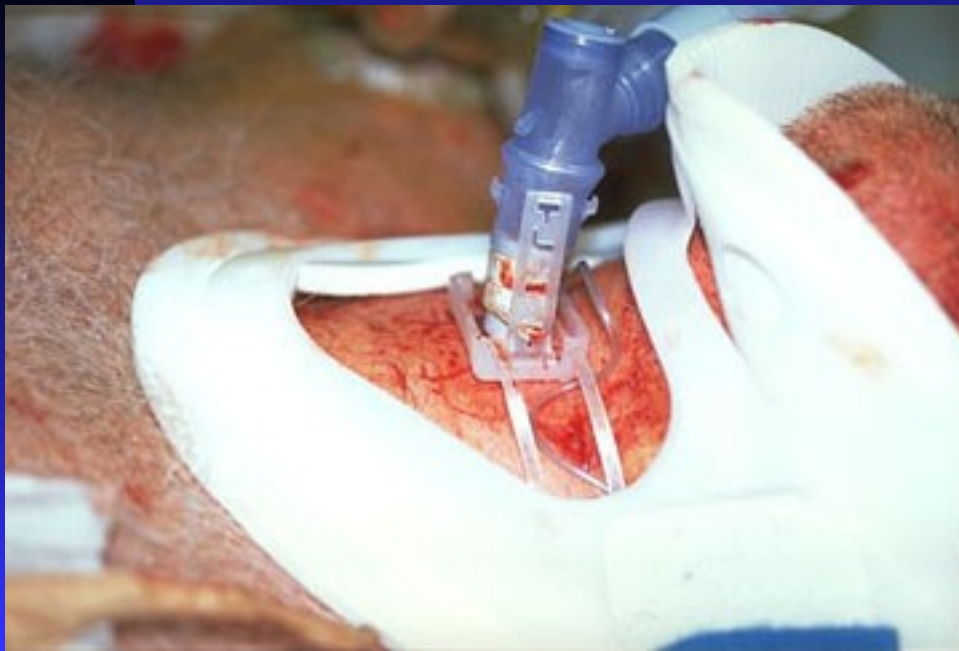Výhody

- nejsou drážděny hlasivky
- chybí horní d.cesty
- nutné zvlhčení, ohřátí dých.plynů



Koniotomie

- urgentní výkon k zajištění průchodnosti DC
- protěť lig. cricothyreoideum (lig. conicum)



Selhání řasinkového epitelu:

- Příčiny:
 - zvýšení /snížení teploty
 - změny vlhkosti
 - mechanické poškození sliznice
- Projevy
 - stagnace hlenu, možný rozvoj infekce
 - tvoří se křehké krusty, ragády - přestup infekce do stěny
- Chronické dráždění (inhalace) sliznice vede k metaplázii sliznice - mnohvrstevný dlaždicový epitel s ostrůvky pohárkových bb.

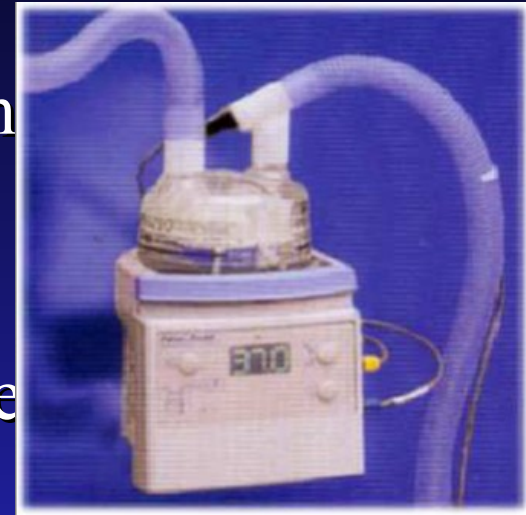Odsávání DC:

- odsávat jen, když je co - sterilně, opatrně, atraumaticky (v rukavicích, s rouškou, sterilní hadičkou nebo uzavřený systém Trach-care)
- hadička - má být měkká, 1/3 vnitřního průměru Tr.rourky/TSkanyly
- neužívat stejnou pro Dolní a horní DC
- ne déle než 10s - hrozí bradykardie, hypoxie
- při zavádění neodsávat - odsává se až na zpáteční cestě
- sledovat SpO₂, při poklesech - preoxygenovat 100% O₂
- sledovat EKG - arytmie
- po odsátí prodýchnout ambuvakem - prevence atelektáz.
- Laváž + prodýchnout ambuvakem + odsát

Zajištění vlhkosti DC při UPV

- nutná 100% vlhkost inspirované směsi
kariny
- Zvlhčovače teplotné-heated humidifier
- zmlžovače (nebulizátory)

HME: heat and moisture exchangers
= umělý nos (co nejbliže dýchacím cestům)



Umělé zvlhčení

se dosahuje odpařováním vody.

Míra odpařování závisí na:

- teplotě vody
- povrchu kapaliny
- pohybu plynu nad kapalinou

Teplota vzduchu nesmí překročit 41°C - hrozí tepelné poškození sliznice.

Zvlhčení okolního prostředí - kyslíkový stan,
inkubátor

Zvlhčovače:

- pracují na principu termického uvolňování molekul kapaliny z jejího povrchu a sycení směsy plynů parami kapaliny.

Tepelný zvlhčovač:

odpařováním ohřáté vodní lázně.

Užívá se teplota 42-45°C. Při teplotě nad 55°C - pasterizace - zabránění množení bakterií.

Nevýhody:

pac. je ohrožen přehřátím, neztrácí teplo vydechovaným vzduchem

vodní páry kondenzují v hadicích ($\downarrow t$), možný zdroj kontaminace - kondenzační nádobky.

Kaskádový

- velikost odpařovací plochy se zvyšuje probubláváním plynu přes kapalinu. Ve vodní lázni je topné těleso ovládané termostatem.

Tepelný zvlhčovač

- odpařováním vody kapající na spirálu o teplotě 100°C - odpaření, zachována sterilita.

Zmlžovače = nebulizátory

pracují na principu **mechanického tříštění** částic kapaliny a sycení ventilační směsi vzniklým **aerosolem**.

částice 0,5um - 15um. optimální velikost částic 2-5um.

- Tryskový
- UZ

Tryskový

poháněný stlačeným plynem - využívá Bernuliova efektu - plyn proudící vysokou rychlostí (tryskou) - vytváří u ústí trysky podtlak. kolmo k trysce je umístěna trubice, kterou je nasávána voda z nádoby. Voda je proudícím plynem tříštěna na drobné kapky. Část vody se odpařuje - klesá teplota - proto je pro zvýšení účinnosti zařazen topný článek.

Ultrazvukový

- kapalina je rozkmitána zdrojem ultrazvuku (elektricky buzený krystal; 2 MHz) částice kapaliny opouštějí povrch v podobě mlhoviny
- nejvyšší výkonost - malé částice pronikají až do alveolů - hrozí převodnění pacienta, ↑ odporu DC, ↓ funkčních alveolů - změna poměru Ventilace/Perfúze - hypoxie.

!! Jsou potenciálním zdrojem infekce - systém je nutno udržovat ve sterilitě, užívat sterilní roztoky.

Částice kapaliny v plynu = aerosol

- částice pod 1um - extrémně stabilní- opět vydechovány
- 5 um - vypadávají v oblasti trachey (DCD až do alveolů)
- 20 um - ulpívají na hadicích a v HCD - „kondenzát“.

Inhalační terapií lze ovlivnit

- bronchokonstrikci
- kvalitu sekretu

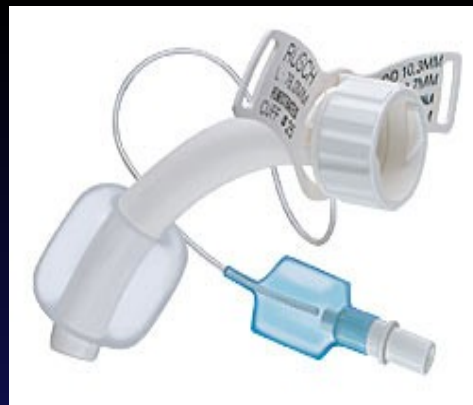Na účinnost terapie má vliv:

- velikost částic
- hustota mlhy
- teplota
- pH (6-7,8)

Látky užívané k inhalační terapii působí:

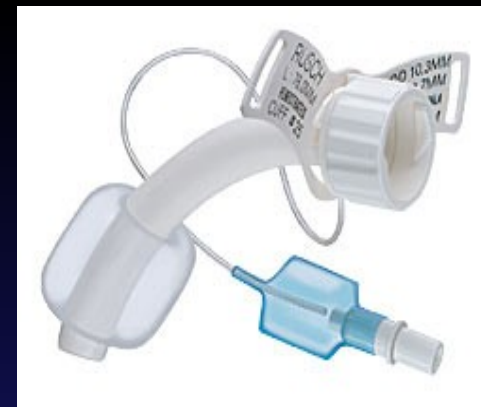- přímým kontaktem na bb broch. sliznice
- nepřímou - resorbce - systémový efekt

Péče o dýchací cesty:

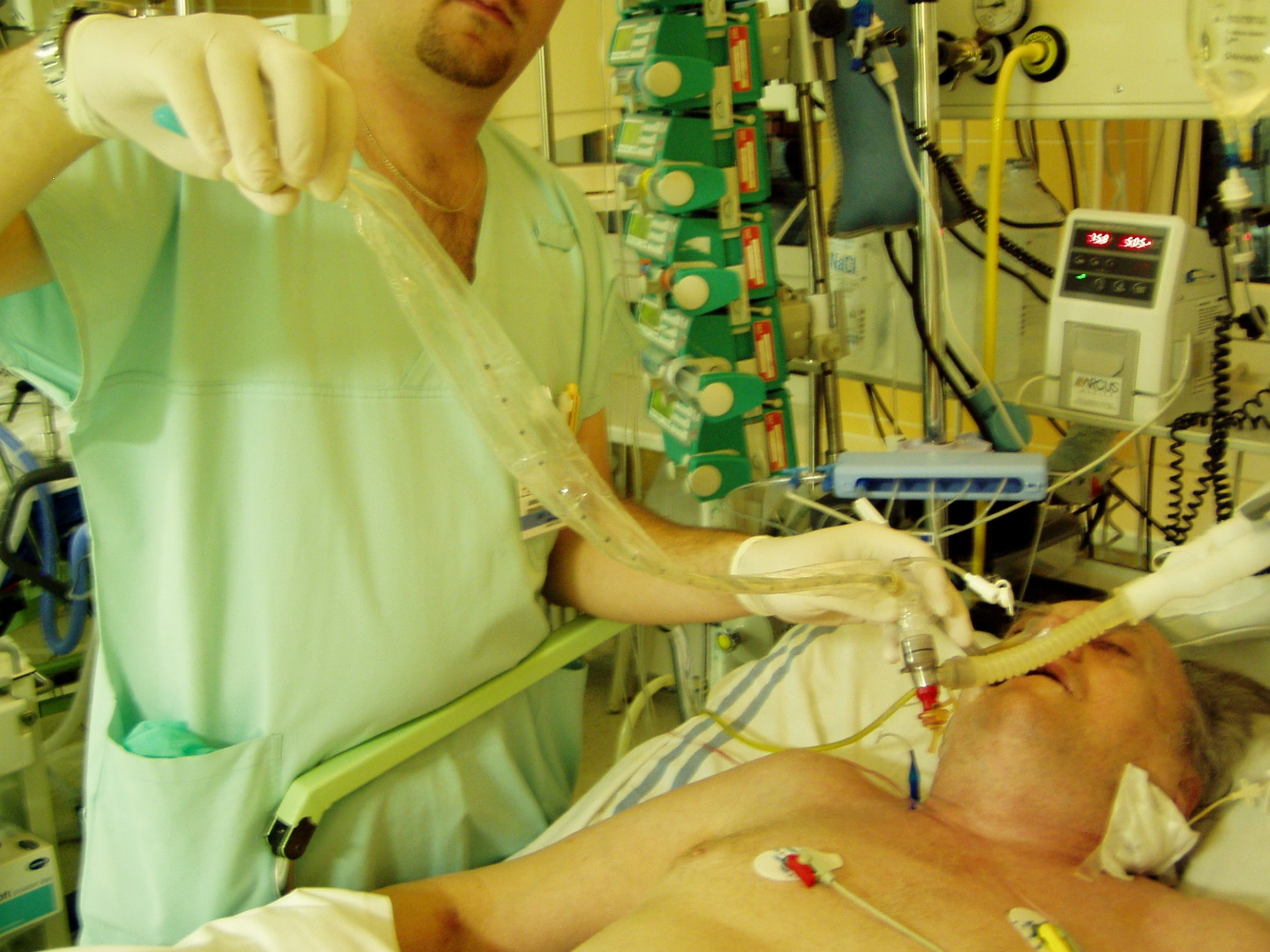

- Sledovat polohu rourky (v P/L koutku .. cm)
- Kontrola tlaku v těsnící manžetě!!! (do 30cmH₂O)
- Odsávání sekretů z DC:
 - před odsátím zvýš f_iO_2
 - sát ne déle než 10s
 - četnost odsávání dle tvorby sekretu, časté odsávání z d.ústní
 - Délka odsávacích cévek!! TR x TS
 - Trach Care – odsávání uzavřeným systémem
 - TS kanyla s odsáváním nad balónkem

Péče o dýchací cesty:



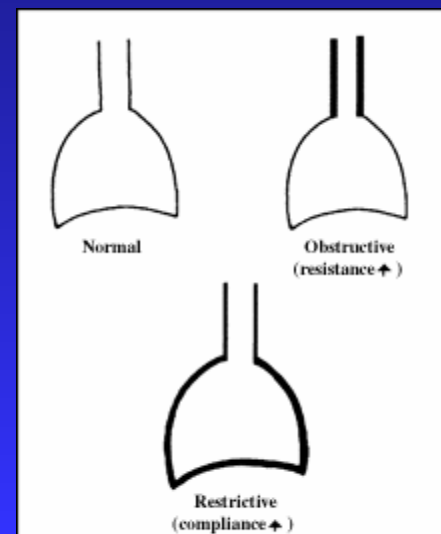
- Polohování pacienta
 - !! pozornost při manipulaci s pacientem – přidržit kanylu, upravit hadice okruhu
 - nejlépe se odkašlává v polosedě s pokrčenými koleny
- Mobilizace sekretů:
 - vibrační masáže hrudní stěny
- Dechová rehabilitace
- Pravidelná výměna okruhu (hadice, filtry, nebulizátor)





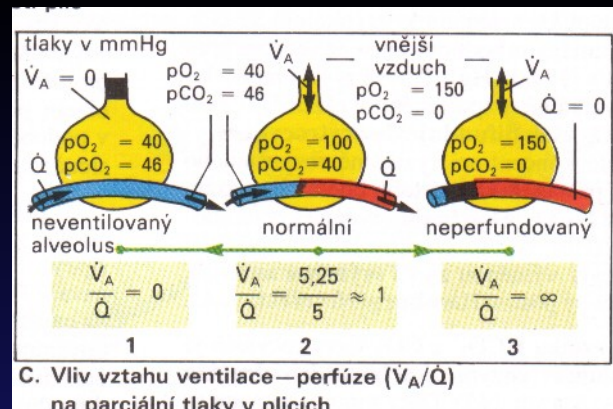
Plíce:

- Stavba:
 - Pravá plíce: - horní, střední, dolní lalok
 - Levá plíce – horní, dolní lalok
 - Pleura – povrch plíce - bolest
- tkáň:
 - Bronchiální strom (23 dělení, proudění, od 17. difuze)
 - sklípky
 - cévní řečiště
 - lymfatické řečiště



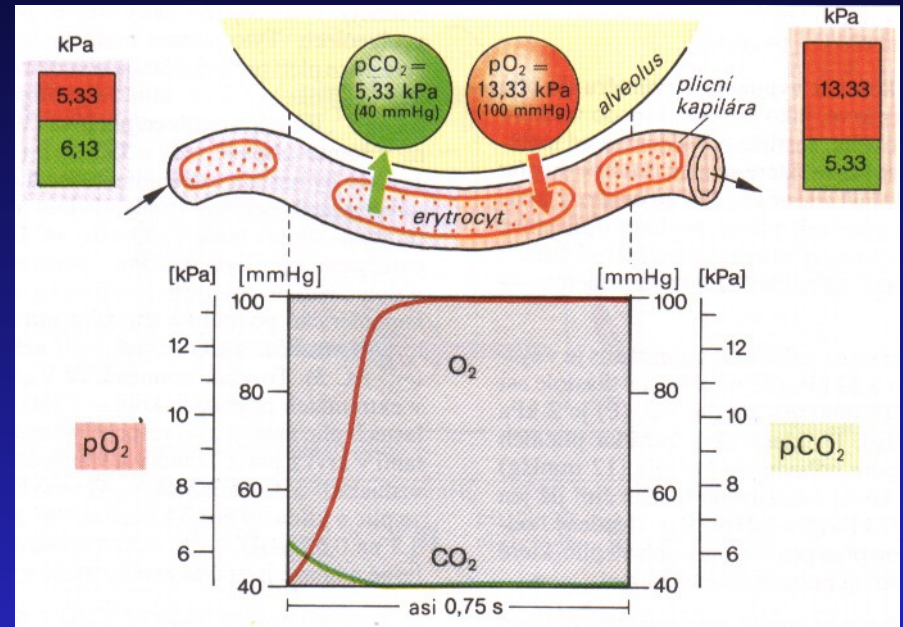
Plíce - funkce

- respirační (alveolus-kapilára)
- nerespirační:
 - Filtr (brání embolizaci do systémového řečiště -emboly, mikroagregáty)
 - Rezervoár krve
 - Metabolická aktivita:
 - Aktivace angiotensin IdII
 - Inactivation: NA, bradykinin, prostaglandinů
 - Imunologická:
 - IgA sekrece do bronchialního sekretu



Plicní sklípek:

- vzduch
- surfaktant
- plochý epitel
- vazivo
- kapilára
- Výměna plynů



Řízení dýchání

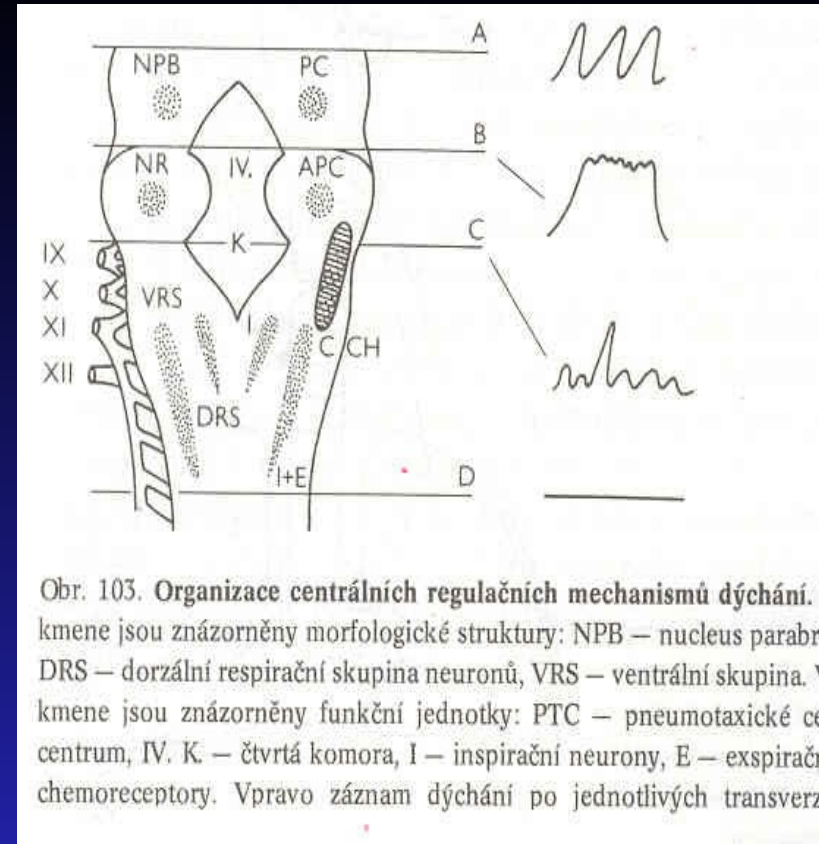
dechové centrum:

- spodina IV.komory
- most

Podněty

- chemické (CO₂, O₂, pH)
- reflexy z plic, hrudní a břišní stěny
- z kůry mozkové (vůle, emoce, stres)

maximální ventilační odpověď při kombinaci hyperkapnie, hypoxémie a acidózy



Mechanika dýchání

- Cyklus [: vdech – výdech – pauza:]

- dýchací pohyby:

- intaktní skelet
- svaly
 - bránice C1-C4, n.phrenicus,
 - mezižeberní svaly Th
 - pomocné d.svaly

- Nádech - aktivní

- Výdech – pasivní / aktivní

← = svalová práce



Muscles of inspiration

Accessory

Sternocleidomastoid
(elevates sternum)

Scalenes

Anterior

Middle

Posterior

(elevate and fix
upper ribs)

Principal

External intercostals
(elevate ribs, thus
increasing width of
thoracic cavity)

**Interchondral part
of internal intercostals**
(also elevates ribs)

Diaphragm
(domes descend, thus
increasing longitudinal
dimension of thoracic
cavity; also elevates
lower ribs)

Muscles of expiration

Quiet breathing

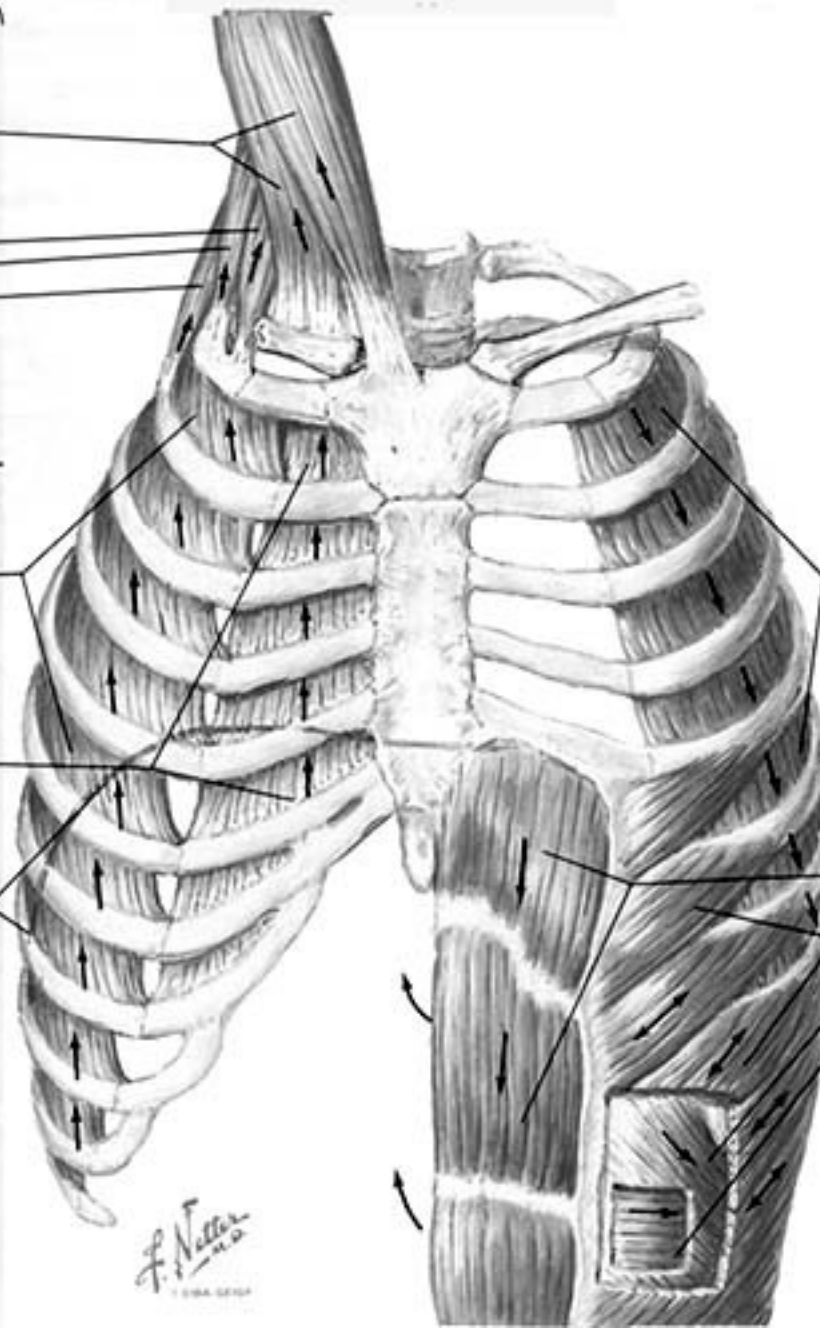
Expiration results from
passive recoil of lungs

Active breathing

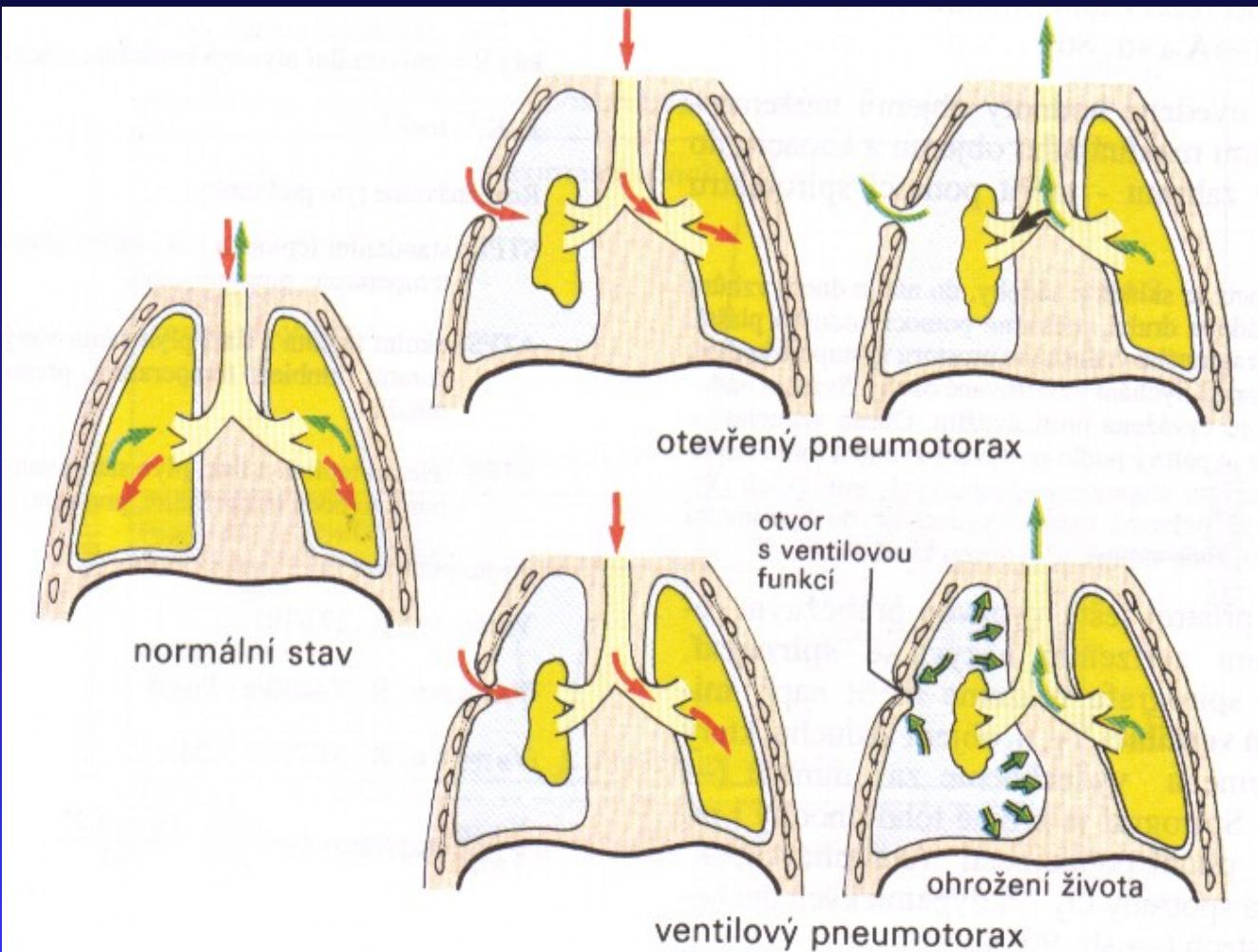
Internal intercostals,
except interchondral
part

Abdominal muscles
(depress lower ribs,
compress abdominal
contents, thus pushing
up diaphragm)

Rectus abdominis
External oblique
Internal oblique
Transversus abdominis

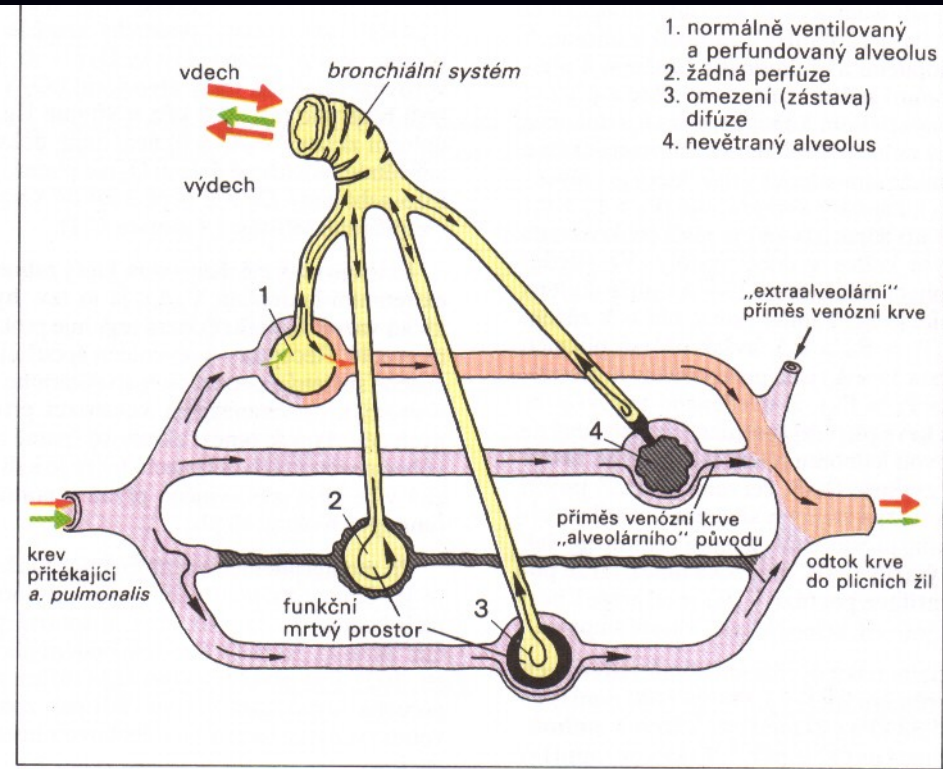


Pohrudnice, PNO



Plicní funkce

- ventilace
- difuze
- perfúze



B. Respirační plicní poruchy

Ventilace

V_t 20 .. 500ml

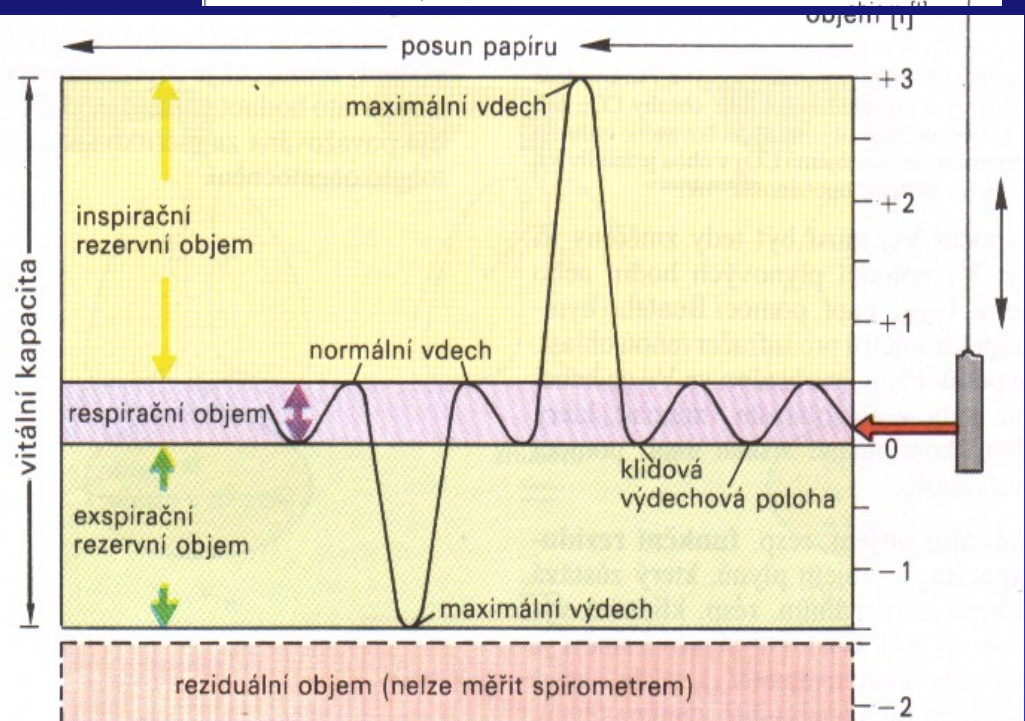
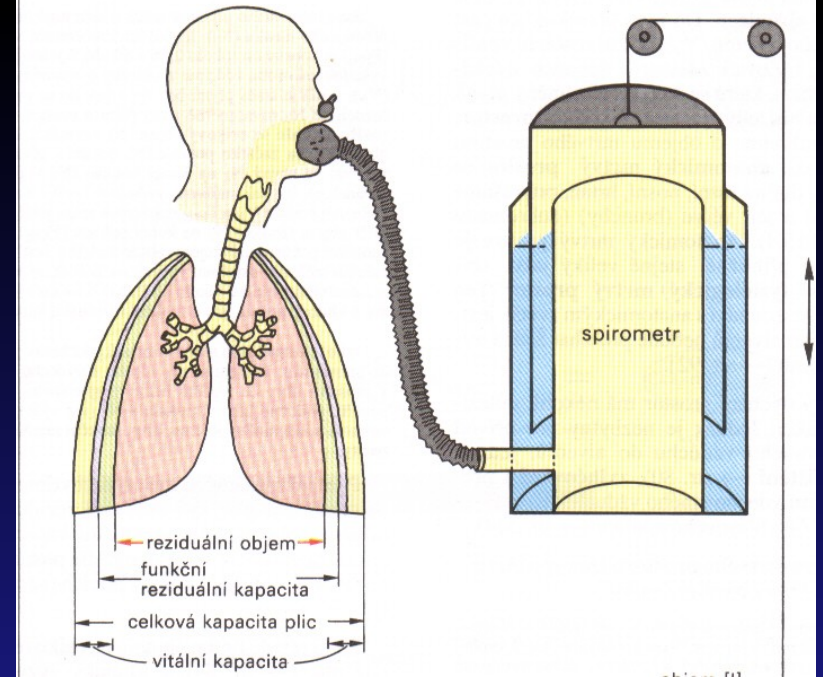
f 40 .. 12/min

minutová ventilace =

= (minut. dech. objem)

termín „kapacita“
= součet objemů

Vitální kapacita
až 4000ml



Fyziologie dýchání

statické objemy plic:

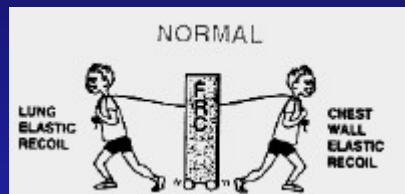
- VT dechový objem (500 ml = 6ml/kg),
- anatomický mrtvý dýchací prostor (2ml/kg)
- ERV – expirační rezervní objem (1.1 l),
- IRV- rezervní inspirační objem (3 l),
- RV – reziduální objem (1.2 l)

statické plicní kapacity:

- VC - vitální kapacita = VT + ERV + IRV,
- FRC=ERV + RV

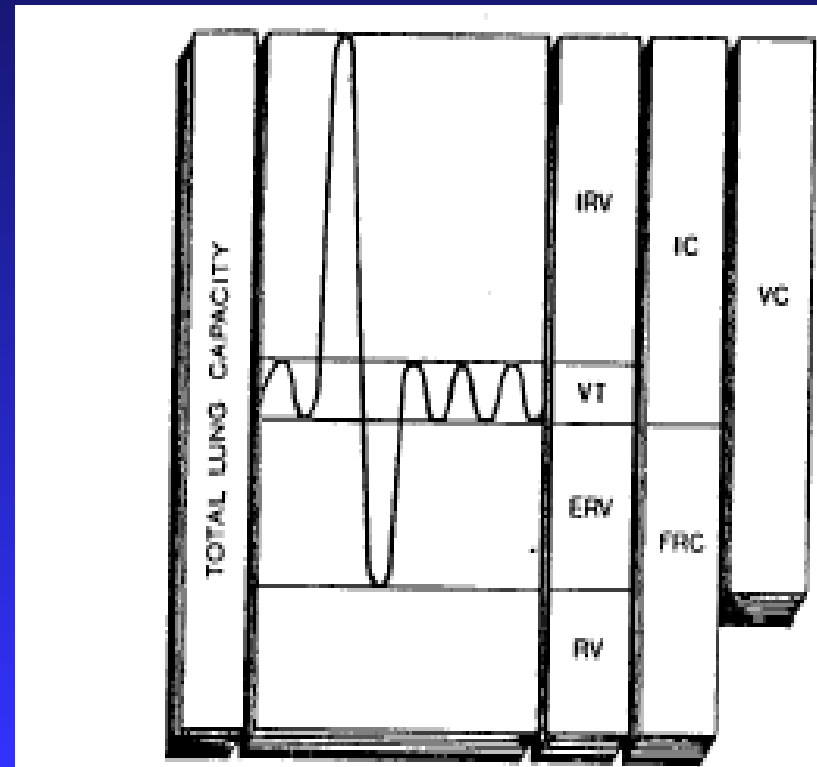
Funkční reziduální kapacita

= množství vzduchu v plíci po klidném výdechu
Mrtvý prostor + expirační rezervní objem



snaha plíce kolabovat
elastičnost hrudníku

→ PEEP

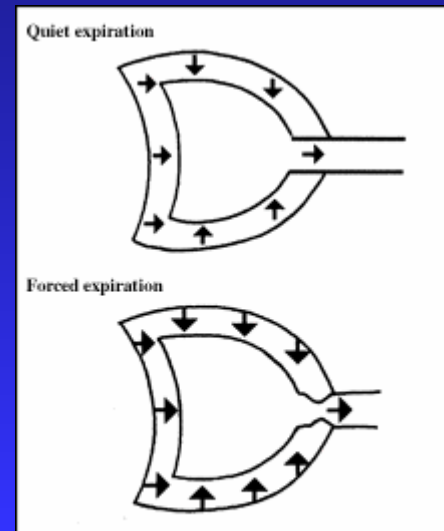
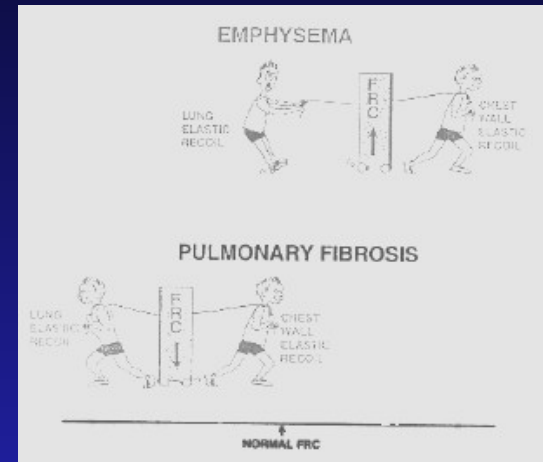
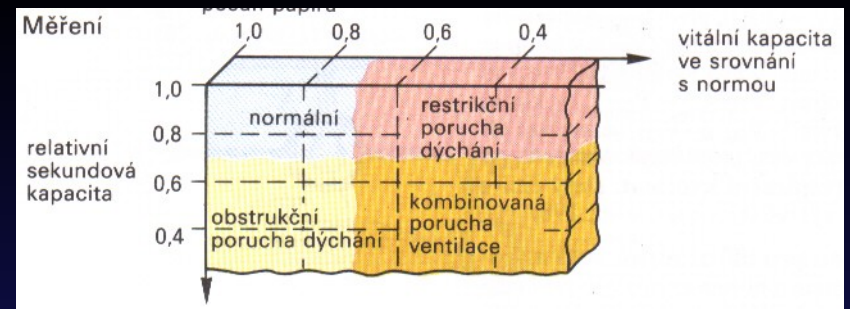


Poruchy ventilace:

- Choroby:

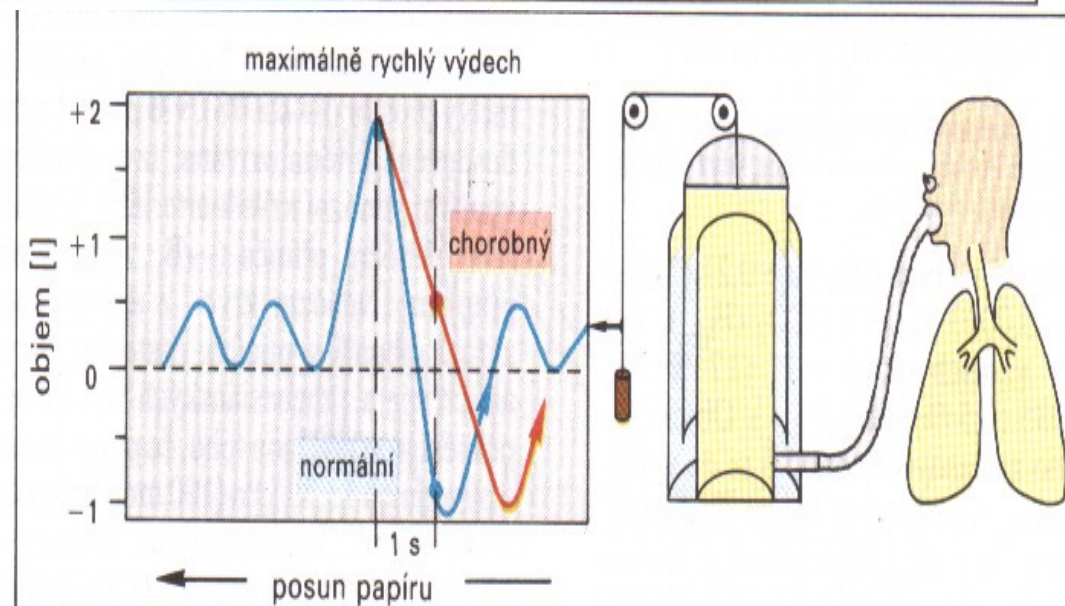
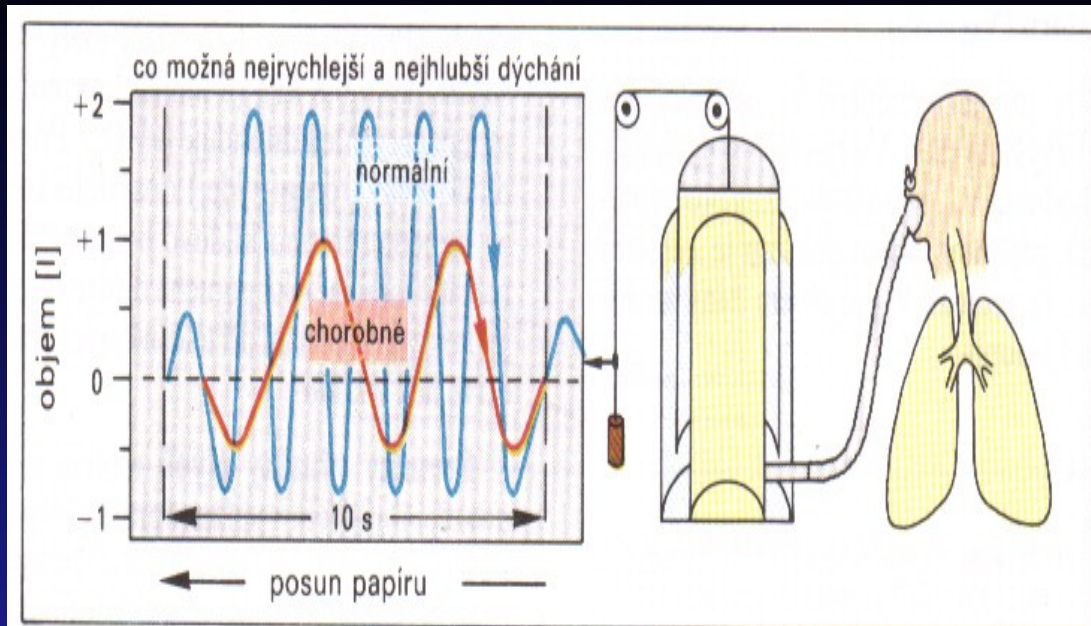
- Restrikční =
změna elasticity plíce

- Obstrukční - astma
zvýšený odpor dýchacích cest,
usilovný výdech = air trapping



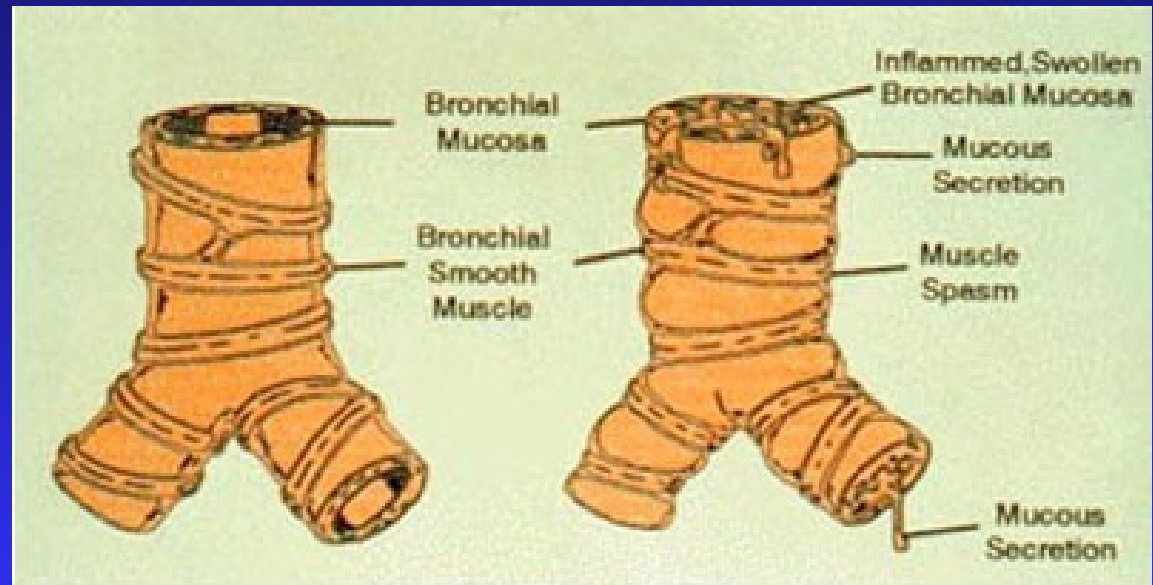
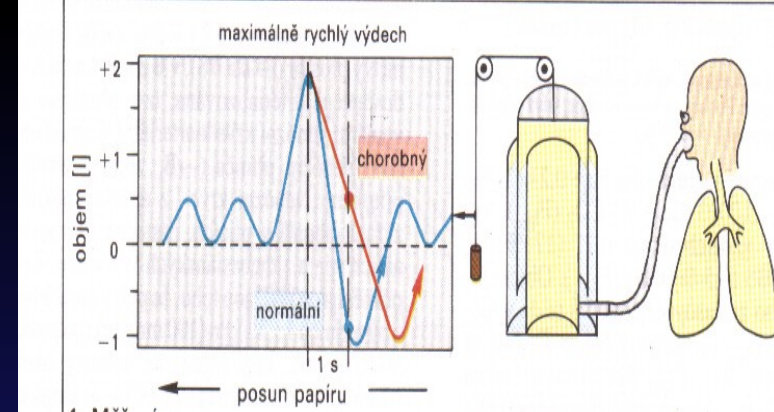
Restrikce
= snížený objem,
normální výdech

Obstrukce
= normální objem
omezený výdech



Astma

- Nadprodukce hlenu
- Bronchokonstrikce



Hypoventilace

nízký minutový objem (nízká f , (nízký V_t))

příčiny: otravy

Nejčastější porucha!!!

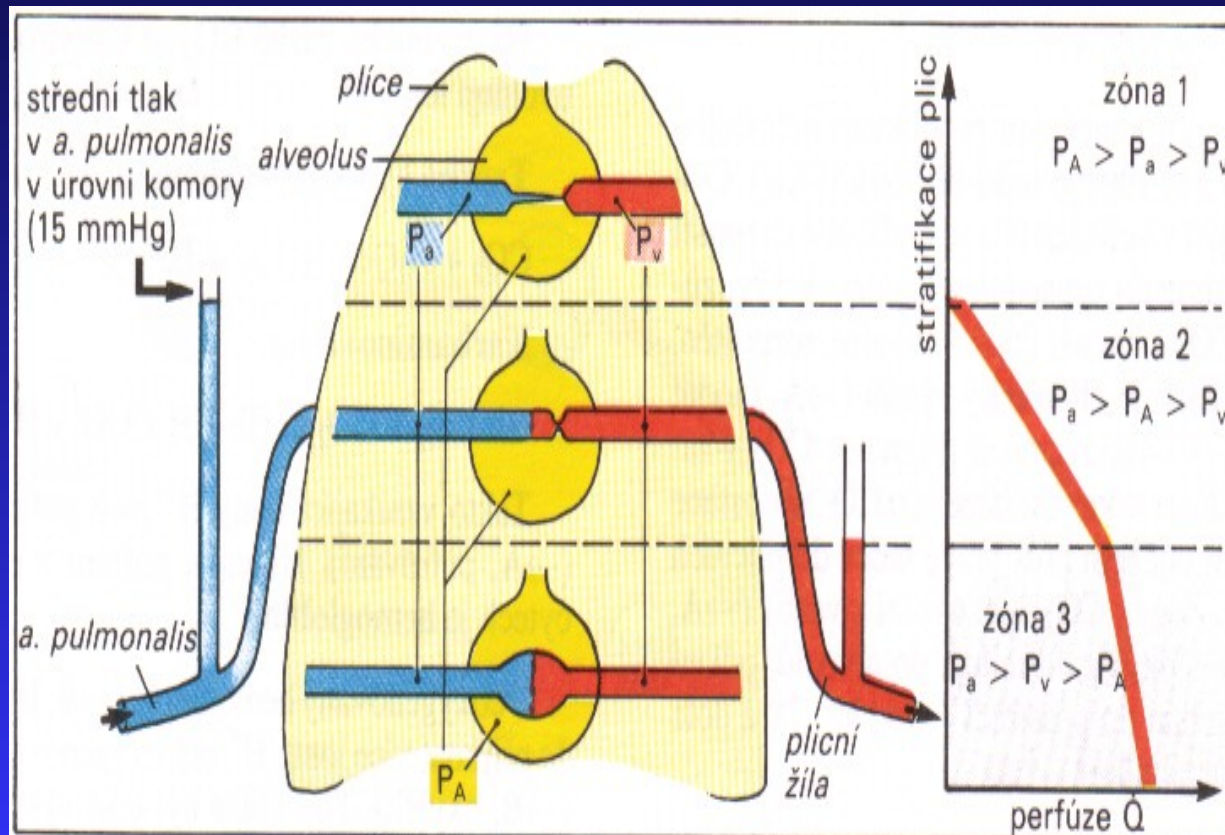
Hyperventilace

- při námaze, rozčilení, těhotenství, ve výškách
- uremická acidóza, diabetické koma (snaha odstranit CO₂)
mozkolebeční poranění
- $MV = V_t * f$

Distribuce plynu

špatně ventilované = dolní části plic (atelektázy)
málo prokrvené = horní části plic

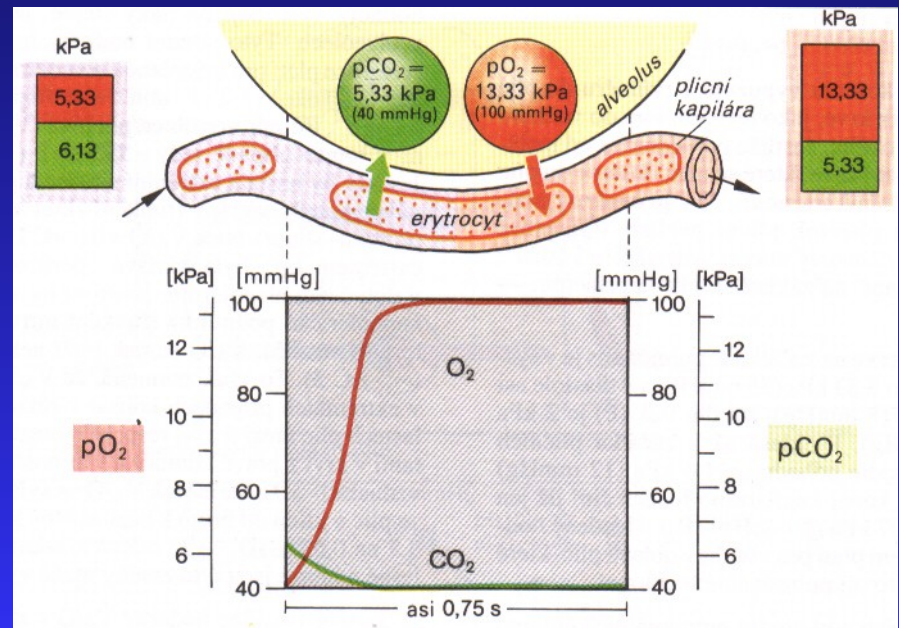
poměr
ventilace
perfúze



A. Prokrvení jednotlivých oblastí plic

Difúze

- přechod plynů z alveolu do kapiláry a naopak
 - dle vlastností a tloušťky membrány
 - O₂ pomaleji
 - CO₂ velmi rychle
-
- plicní otok,
 - plicní fibrózy



Perfúze

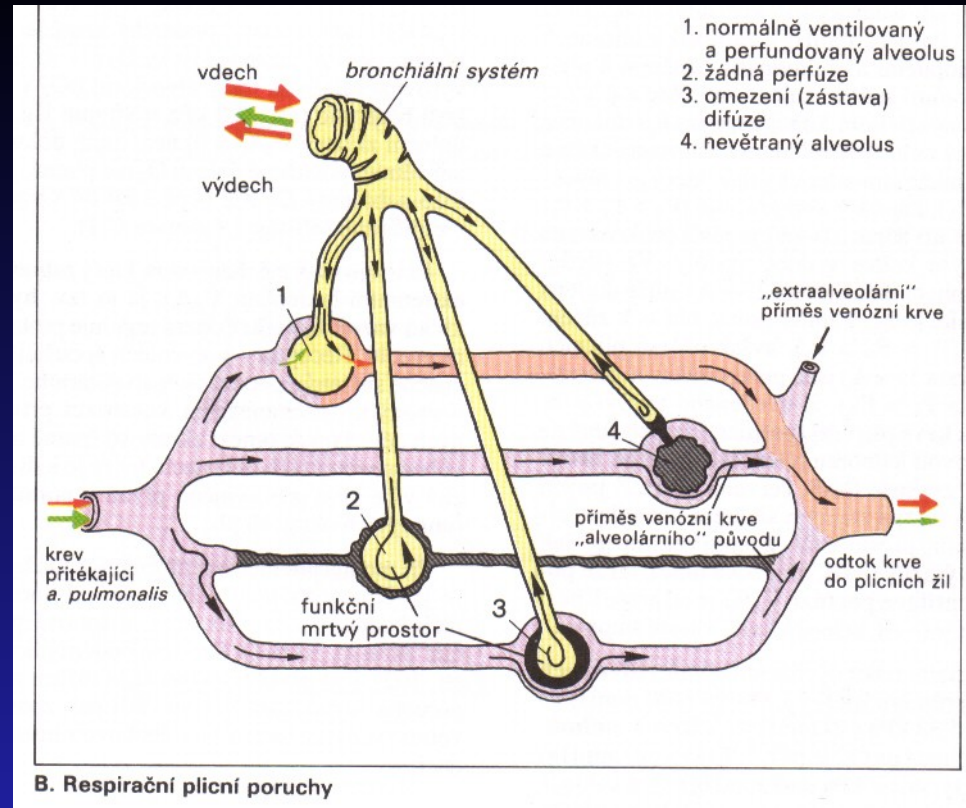
průtok krve kapilárou

ideální poměr
ventilace a perfúze

hypoxická vasokonstrikce

různé poruchy

- neprůchodost dých.cest
- plicní embolie



stejný výsledek

hypoxie

transport krví

O₂

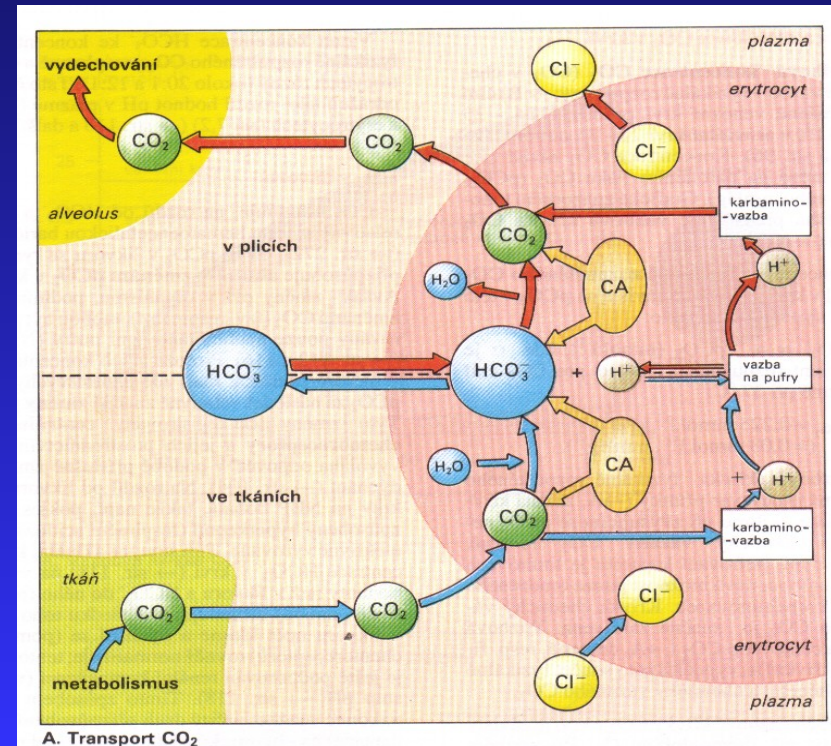
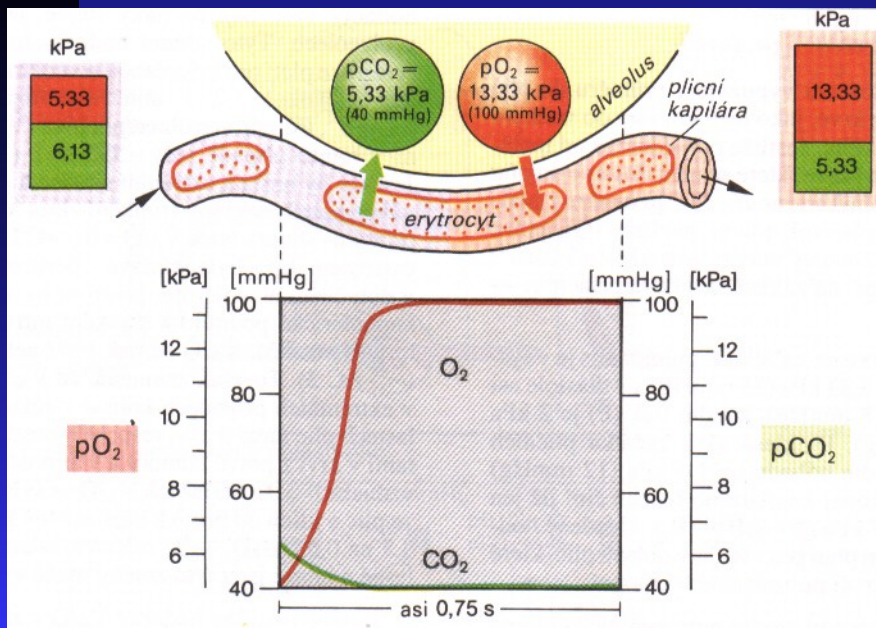
×

CO₂

fyzikálně rozpuštěn závisí na tlaku

vázán na hemoglobin

× HCO₃⁻



Hodnocení ventilace

- neinvazivní
 - barva kůže
 - V_t , f , MV
 - SpO_2
- invazivní
 - arteriální krevní plyny = ASTRUP
 - p_aO_2 nad 13.3 kPa = 100mmHg
 - p_aCO_2 5,3 kPa = 40 mmHg

Termíny:

- anoxie = úplné chybění O₂
- hypoxie = snížené zásobování buněk O₂
- !! hypoxemie = snížené množství O₂ v krvi
- hyperkapnie = zvýšené množství v krvi CO₂
- hypokapnie

Poruchy dýchání:

- vdechovaná směs (f_{iO_2} , p_{O_2})
- řízení ventilace (otravy)
- svaly, kostra
- neprůchodné dýchací cesty
- alveolokapilární membrána
- ↓ srdeční výdej

Hypoxie

= nedostatek O₂ v bb.

- Hypoxemická (málo kyslíku do krve)
- Anemická (málo Hb k vázání O₂)
- Stagnační (srdeční selhání, šok)
- Histotoxická (O₂ v bb není využit, kyanidy)
- Hypermetabolická (↑↑ nároky tkání, hypertermie, sepse)

Klinický obraz akutní hypoxie:

1. fáze

- výrazné dechové úsilí, neklid, pocení, poruchy duševní činnosti, převaha sympatikotonu – hypertenze, tachykardie, arytmie,
- lehká cyanóza

2. fáze

- cyanóza
- centrálně tlumivým vliv
převaha parasymptatiku - hypotenze, bradykardie.

3.fáze

- výrazná cyanóza, ztráta vědomí
- poškození tkání nervové a srdeční,
- extrémní bradykardie, zástava oběhu

Cyanóza

modravé zbarvení kůže a sliznic
zvýšený obsahem redukovaného Hb ($> 50\text{g/l}$).

- **centrální** způsobenou sníženou saturací krve vypuzené z LK (příčiny plicní, kardiální), kůže je **teplá**,
- **periferní cyanóza** je podmíněna stagnační hypoxií, zvýšenou extrakcí O_2 z krve při zpomalené perfúzi, označuje se také jako **akrální**, kůže je studená.

Obecné mechanismy hyperkapnie

Příčinou je vždy enormní alveolární hypoventilace.

Obecné mechanismy:

- Snížení MV_{tot} -
pokles dechového objemu nebo dechové frekvence
- Zvýšení ventilace mrtvého prostoru
při norm. nebo i zvýšeném dechovém objemu

termíny:

- Dyspnoe = dušnost
 - subjektivní pocit obtížného dýchání
- Ortopnoe
 - objektivní obraz namáhavého dýchání.
 - zapíná pomocné dýchací svaly, souhyb nosních křídel, vtahování mžž, jugula.
 - Pokud je při vědomí sedí, opírá se rukama.