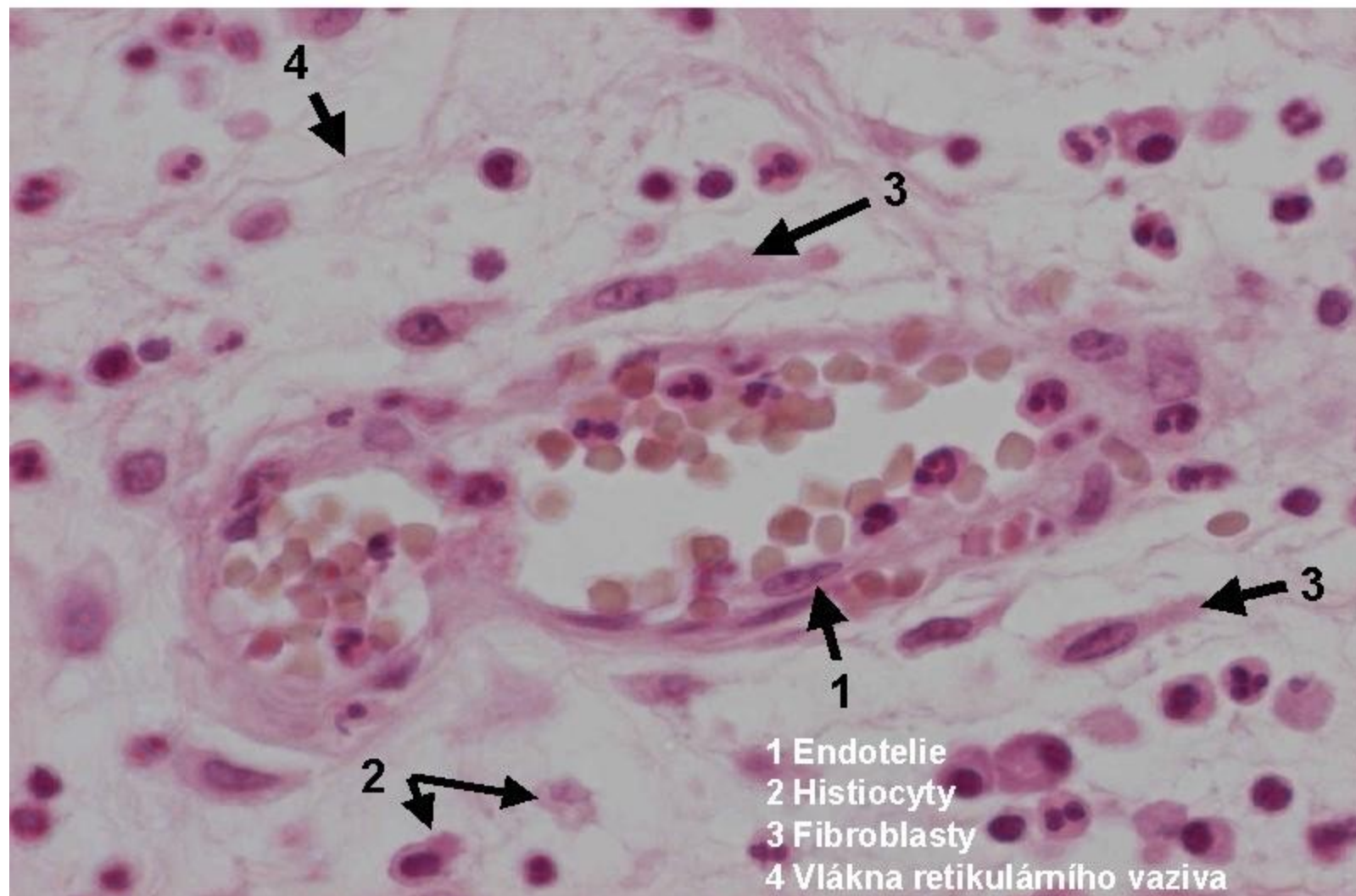
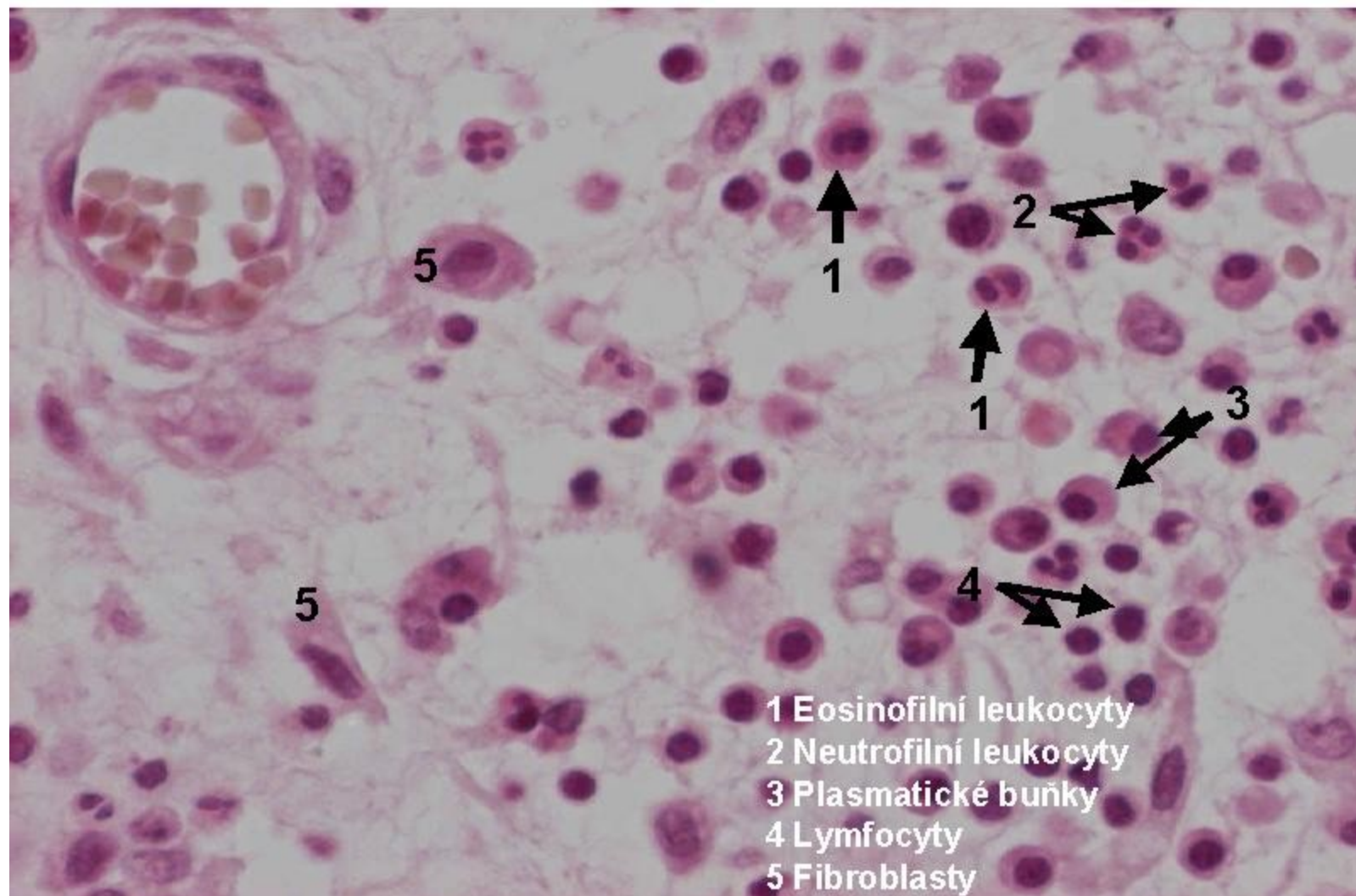


# Buňky zánětu

## 1.2 Granulační tkáň-buňky zánětu, kapilára-pavimentace



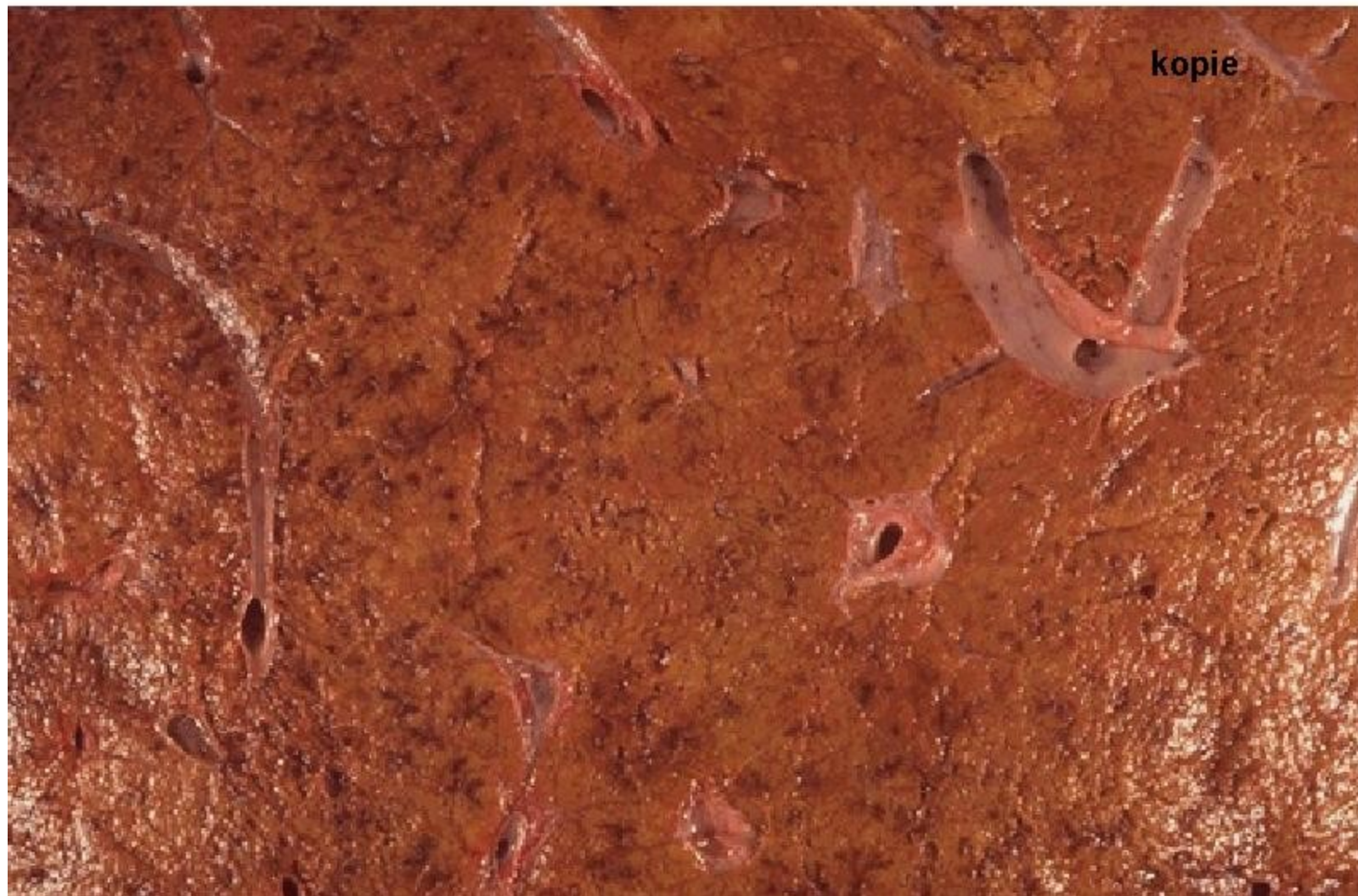
## 1.3 Granulační tkáň-buňky zánětu, kapilára



Zánět alternativní

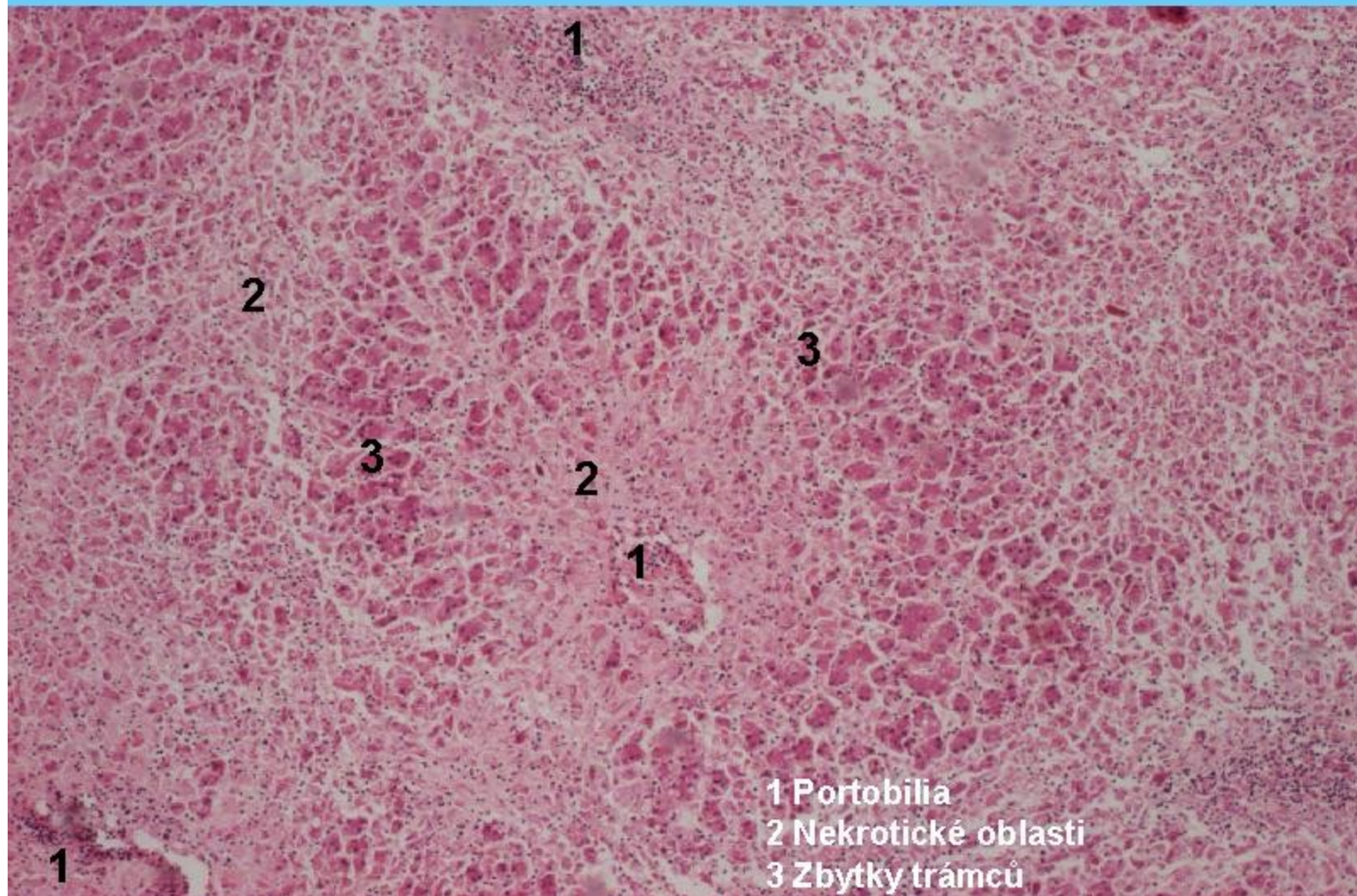


## 2 Nekróza jater



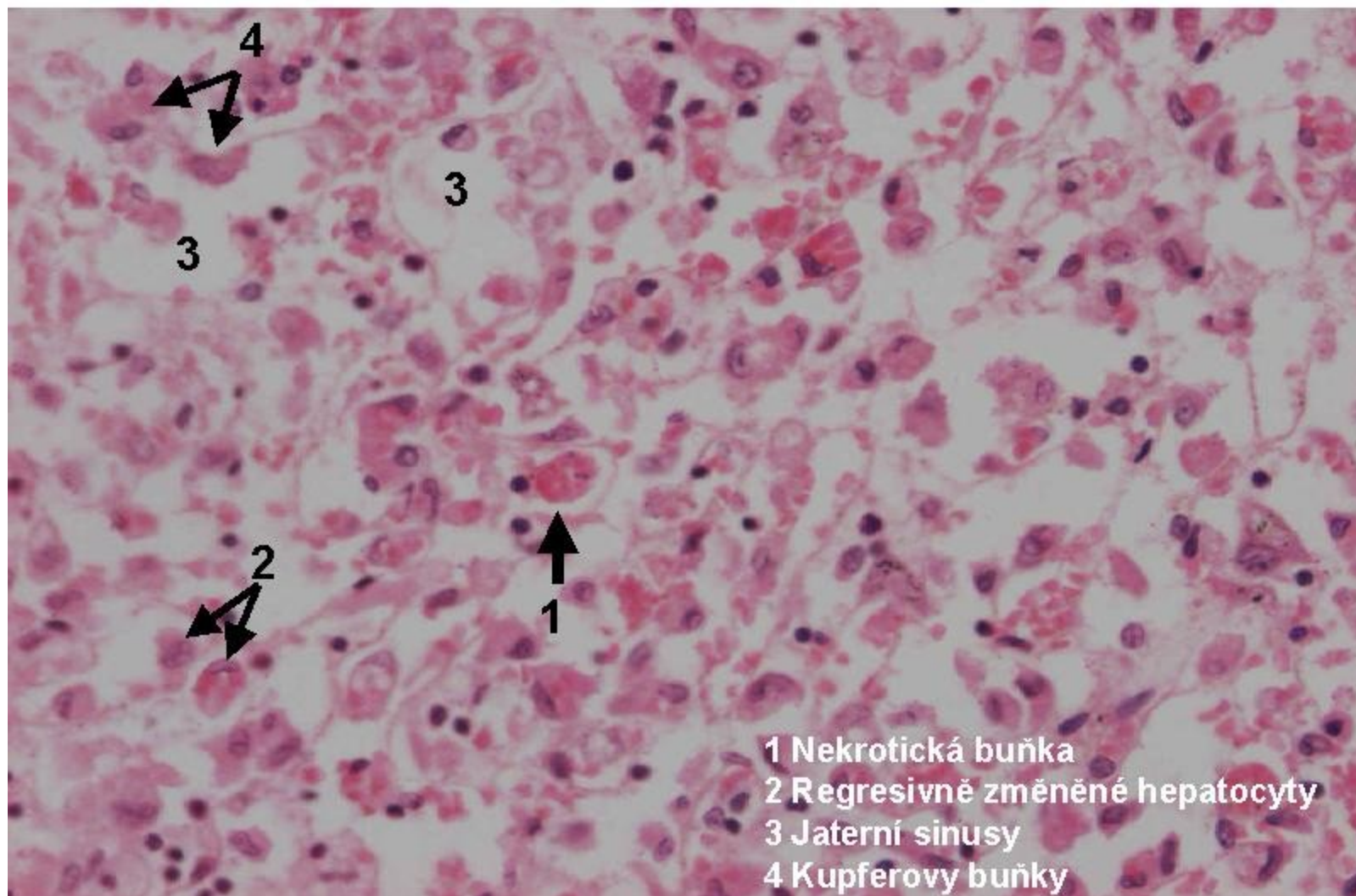


## 2 Zánět alterativní – masivní nekróza

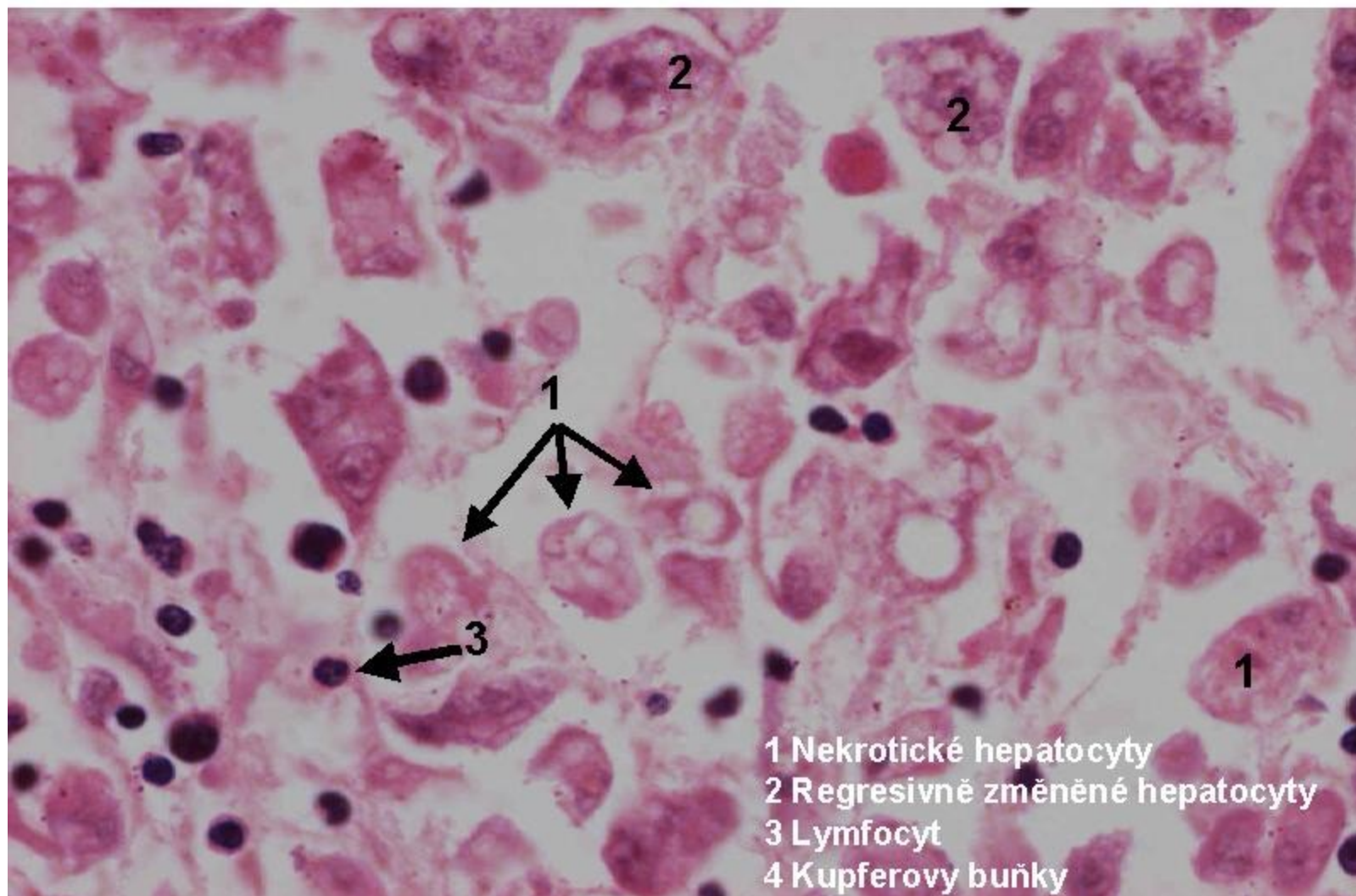




## 2.1 Zánět alterativní – masivní nekróza, detail



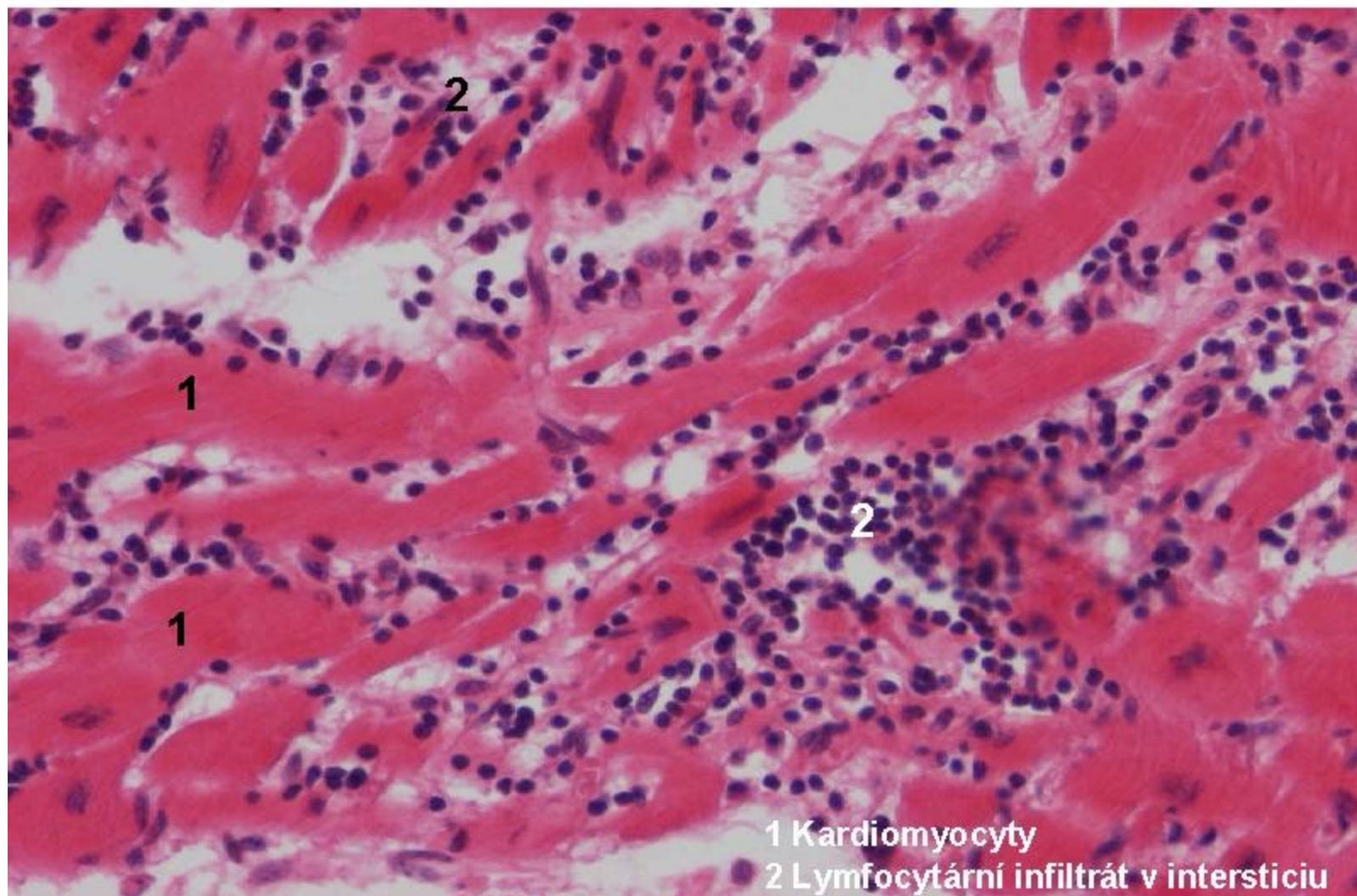
## 2.2 Zánět alterativní – masivní nekróza, detail 2



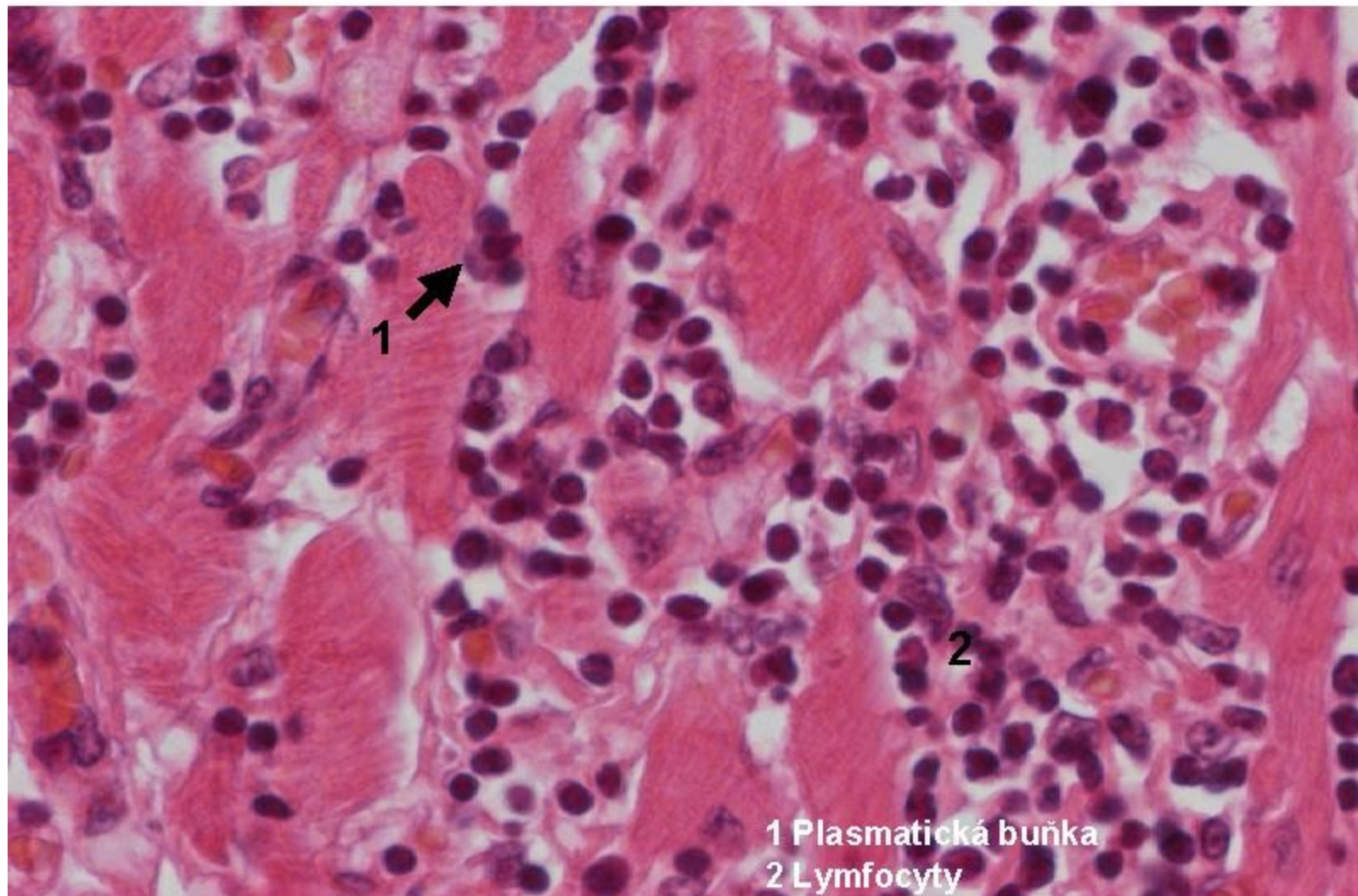


# Záněty exsudativní a infiltrativní

### 3.1 Intersticiální zánět-virová (lymfocytární) myokarditis

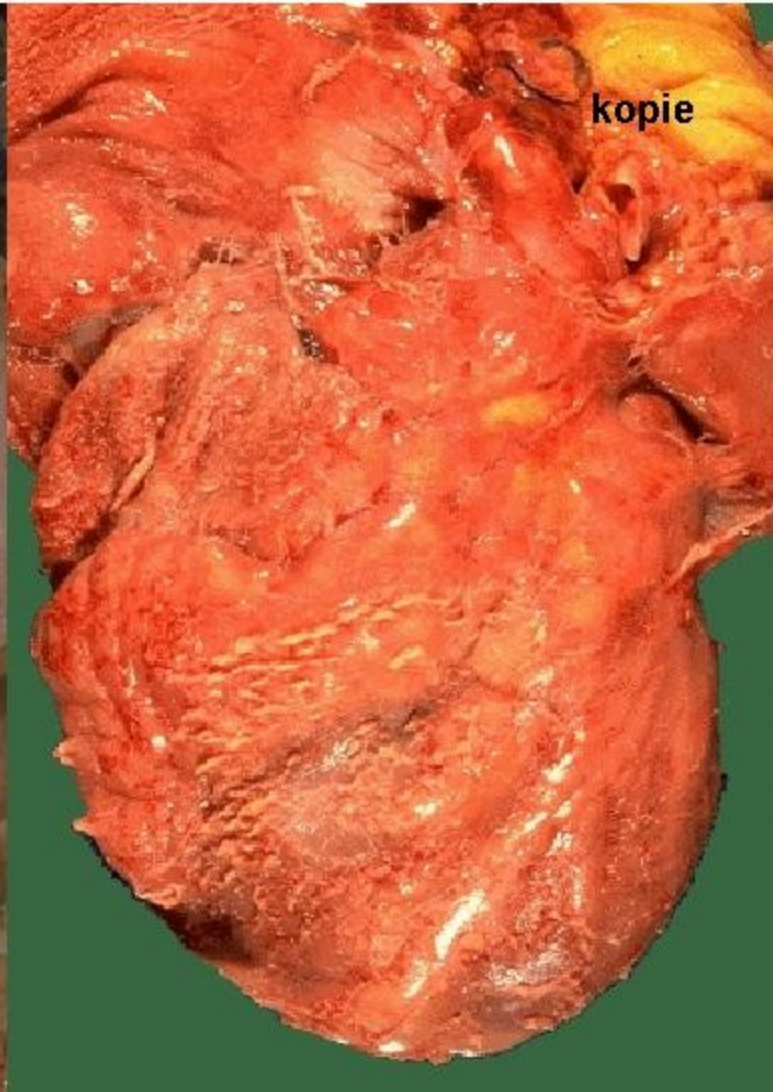
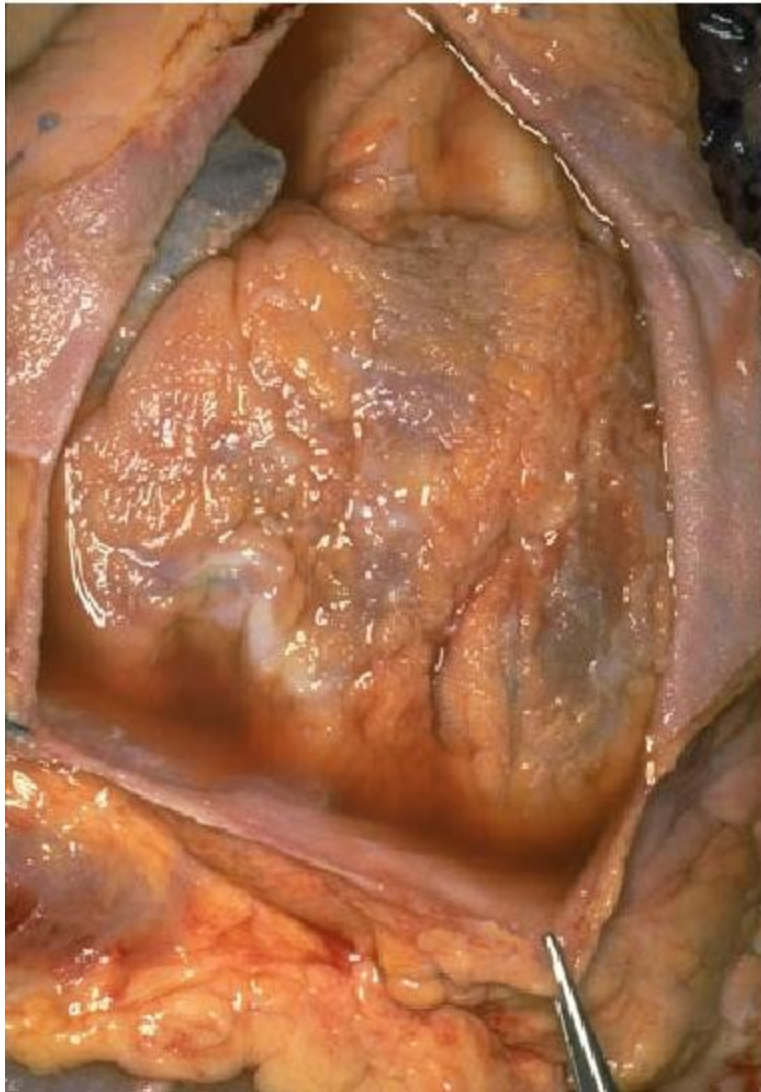

### 3.2 Intersticiální zánět-virová (lymfocytární) myokarditis, detail 400x

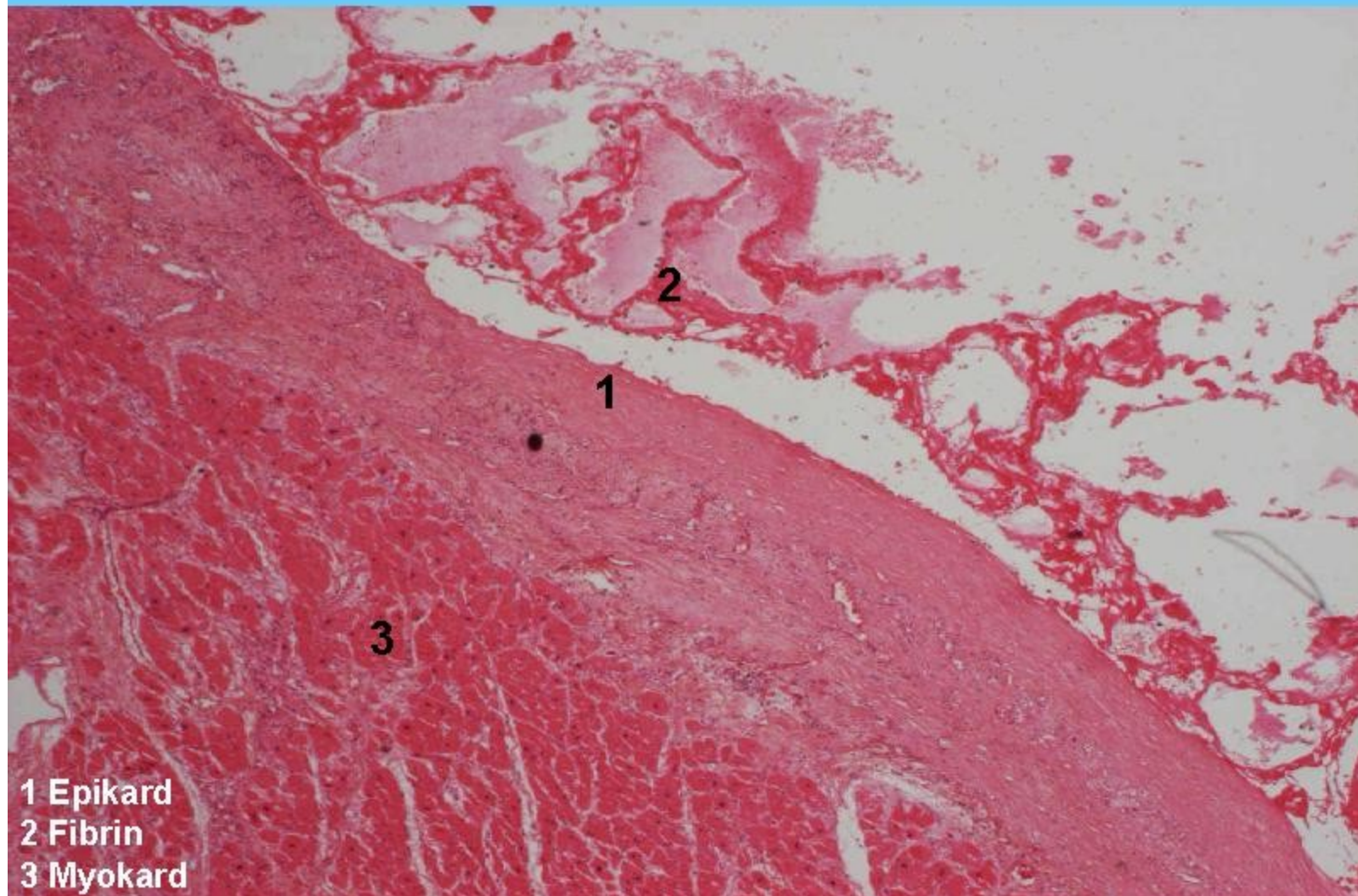




## 4 Fibrinózní perikarditis

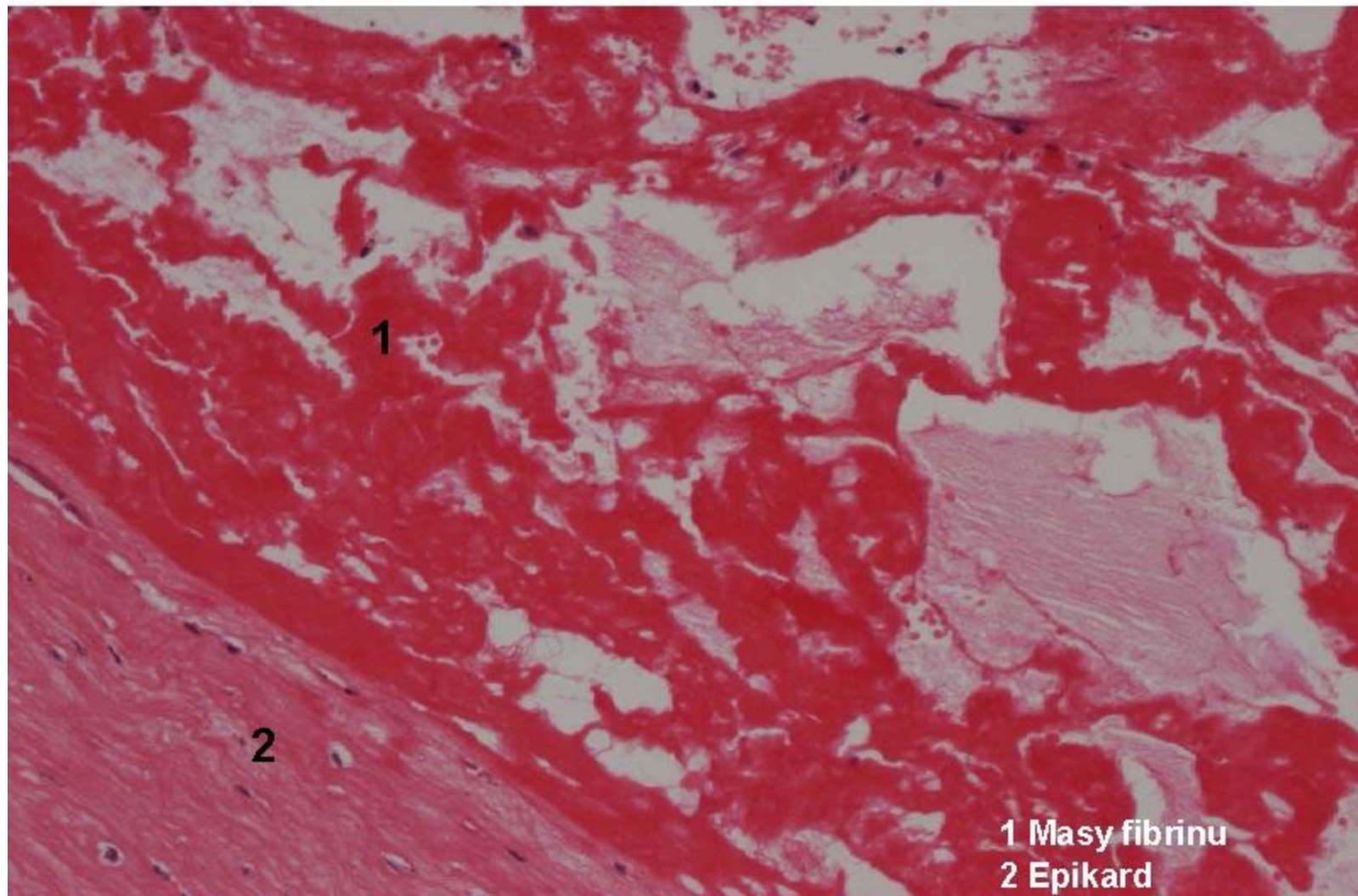


#### 4 Zánět povrchový fibrinózní na seróze (fibrinózní perikarditis)





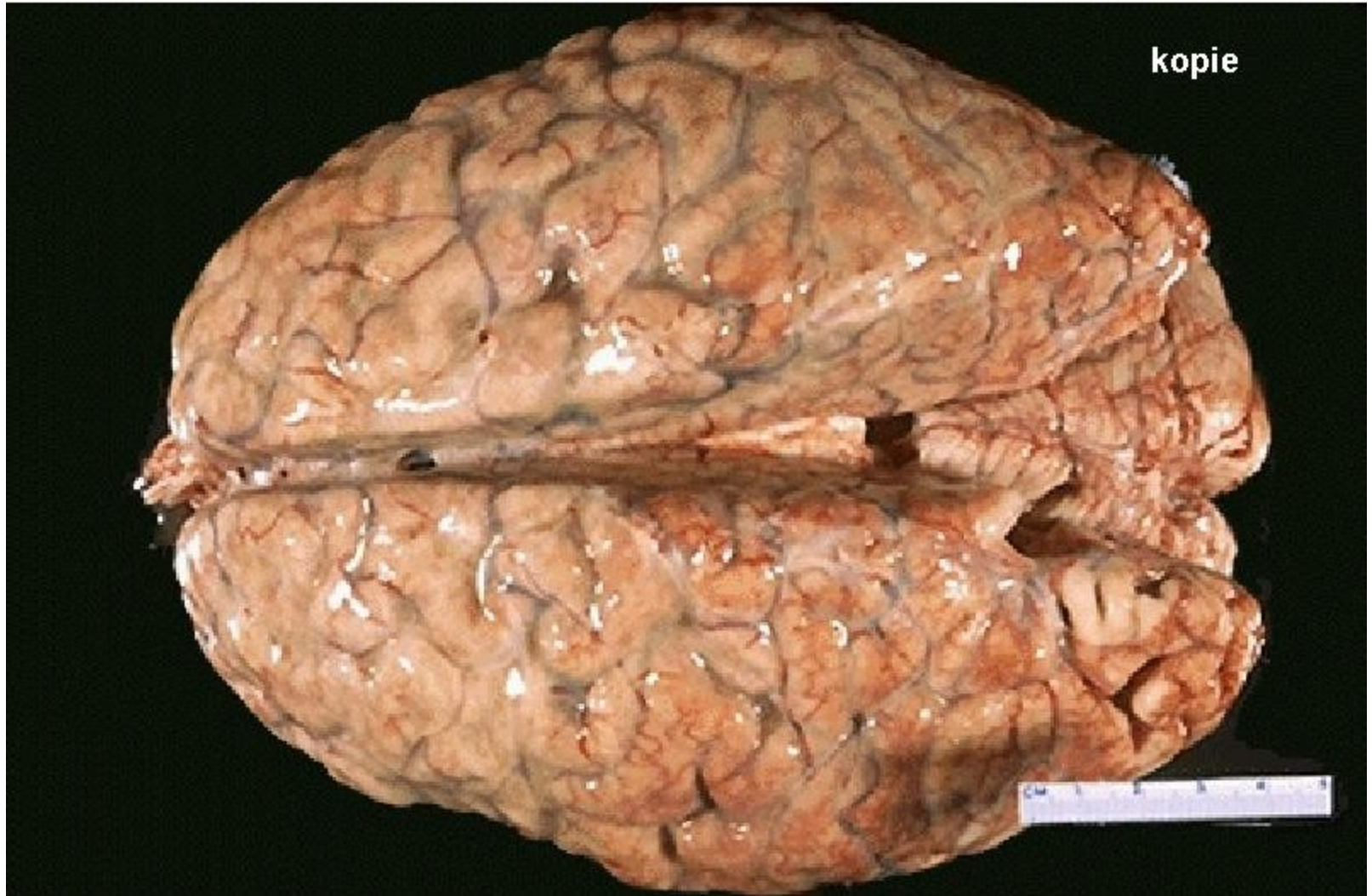#### 4.1 Zánět povrchový fibrinózní na seróze (fibrinózní perikarditis), detail



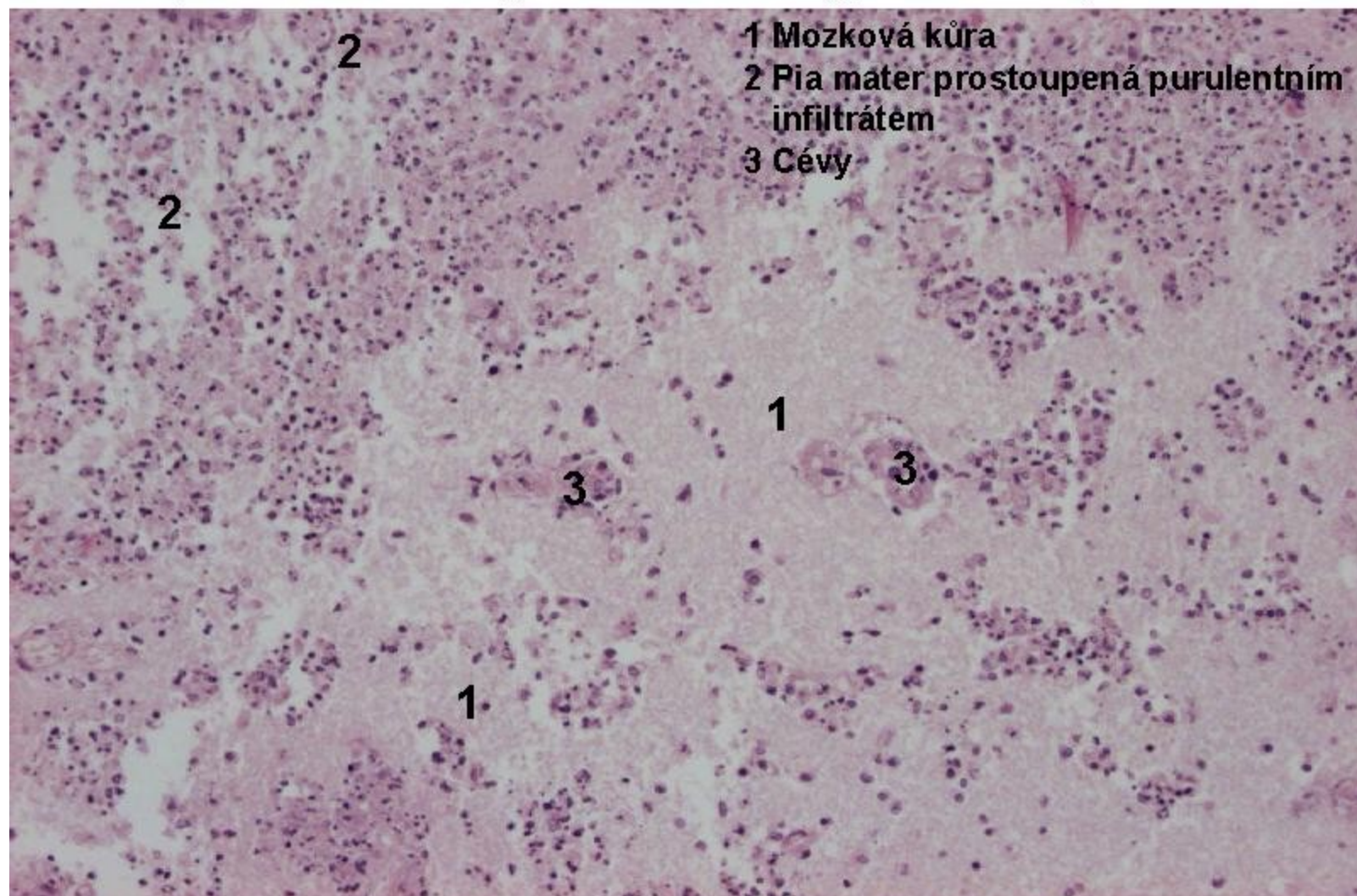


## 5 Hnisavá meningitida

kopie

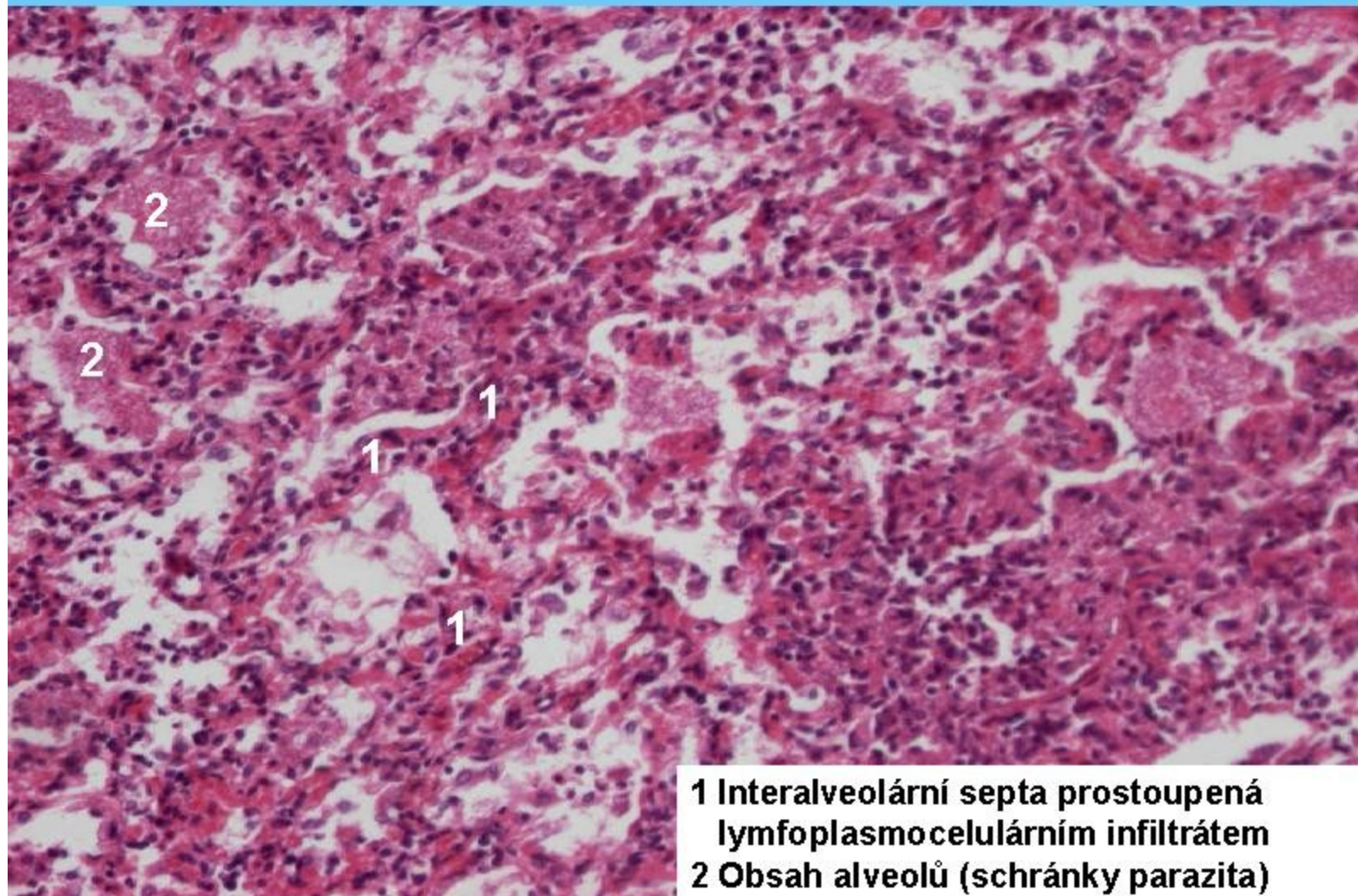


5.1 Zánět purulentní na seróze (meningitis purulenta, invaze zánětu podél cév do kůry-hnisavá meningoencefalitis)



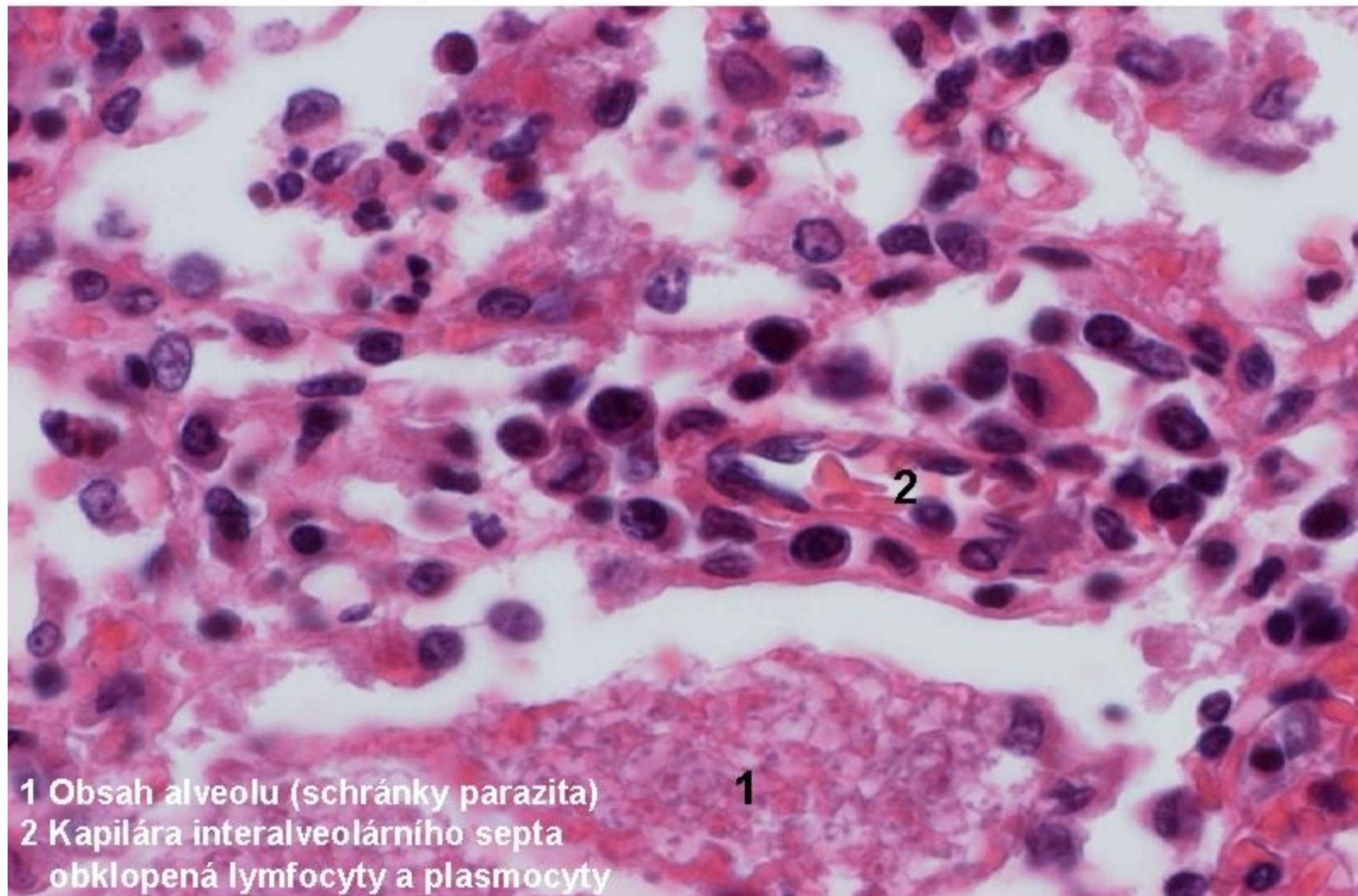


## 6 Zánět intersticiální (pneumocystová pneumonie)



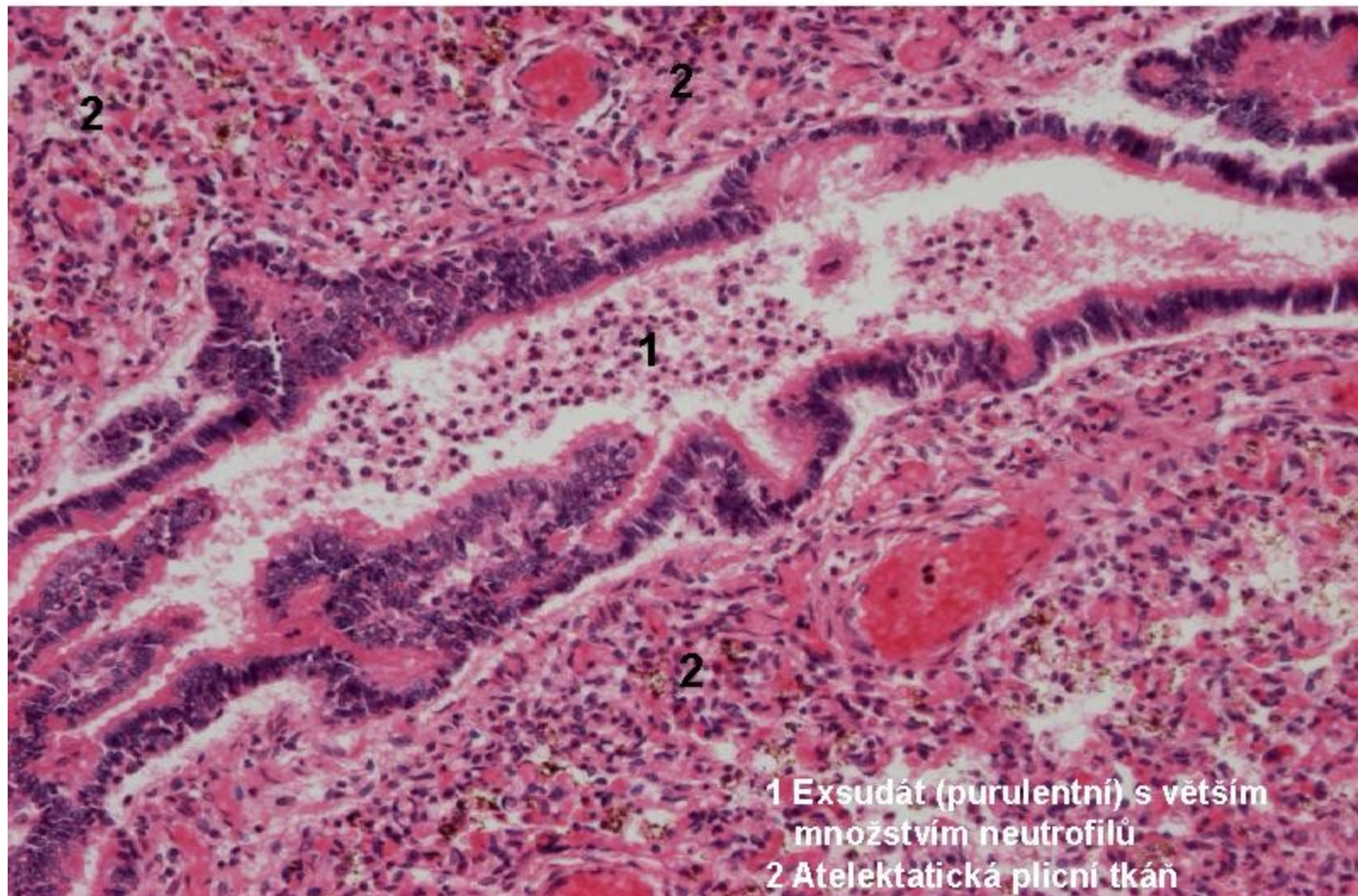


6.1 Zánět intersticiální (pneumocystová pneumonie), detail interalveolárního septa



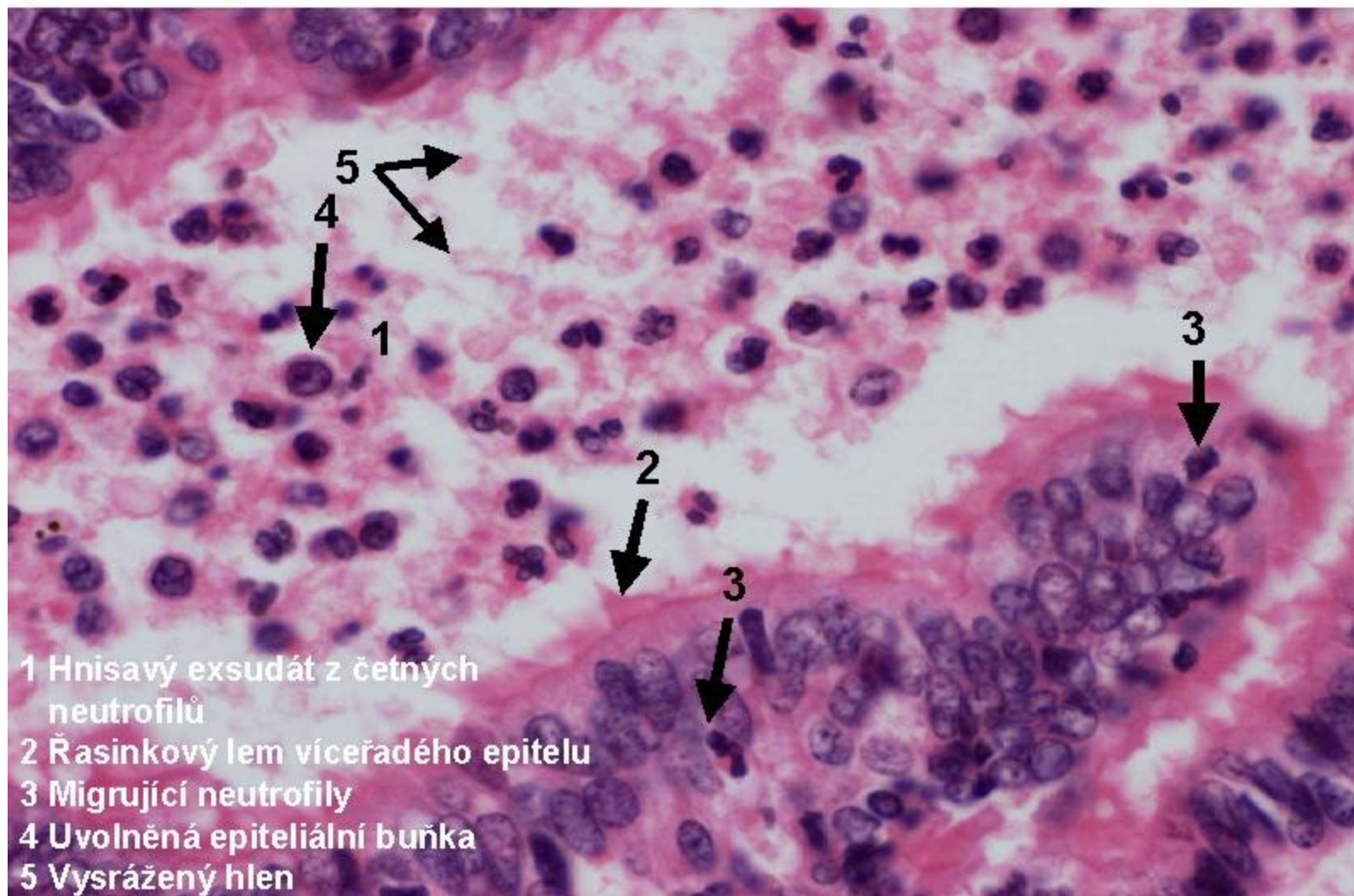


## 7.1 Zánět katarální-bronchitis, plíce novorozence (adnátní pneumonie)





## 7.2 Zánět katarální-bronchitis, plíce novorozence (adnátní pneumonie)

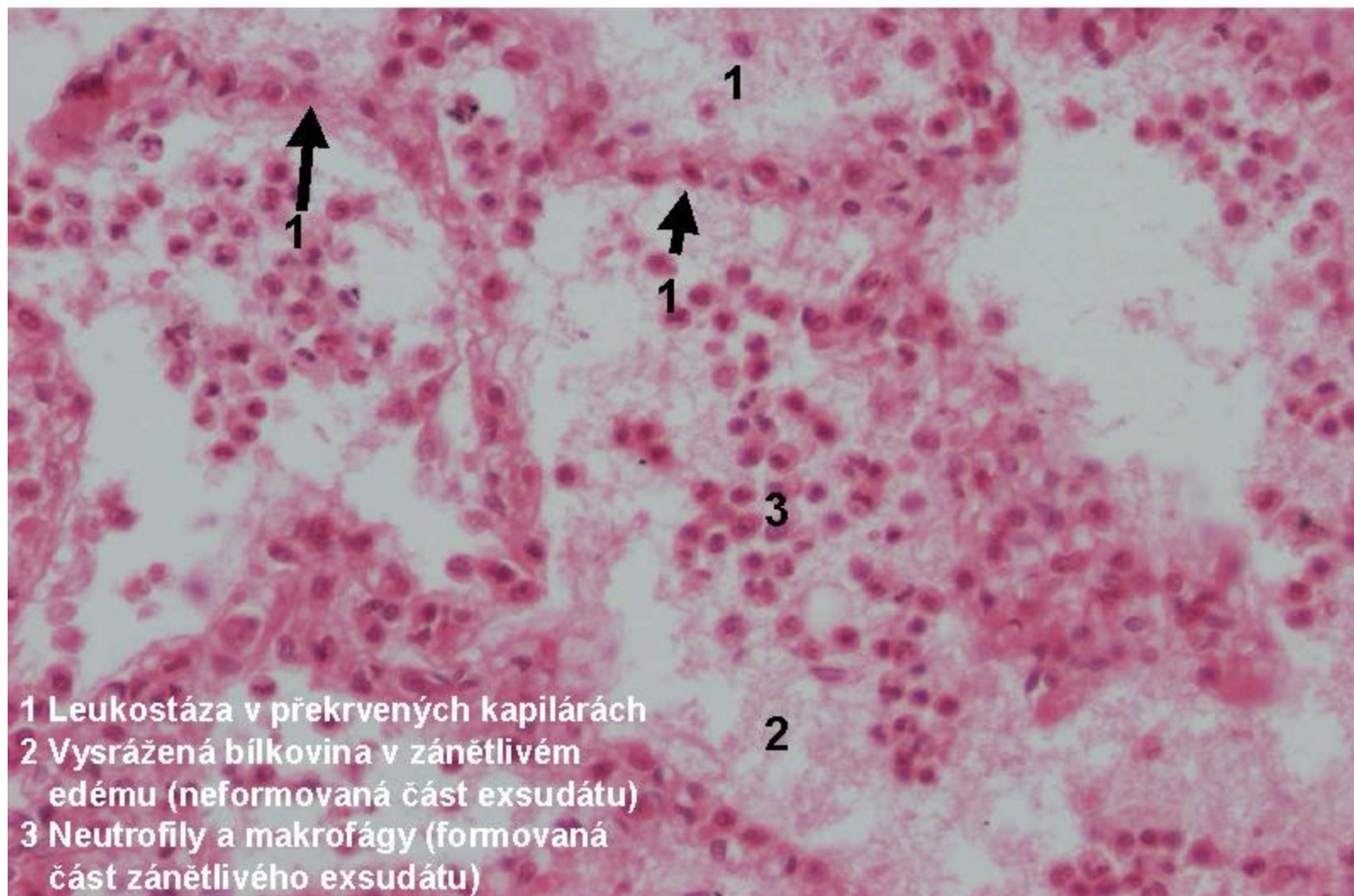




## 8 Bronchopneumonie



## 8.1 Katarálně purulentní zánět (bronchopneumonie), detail několika alveolů

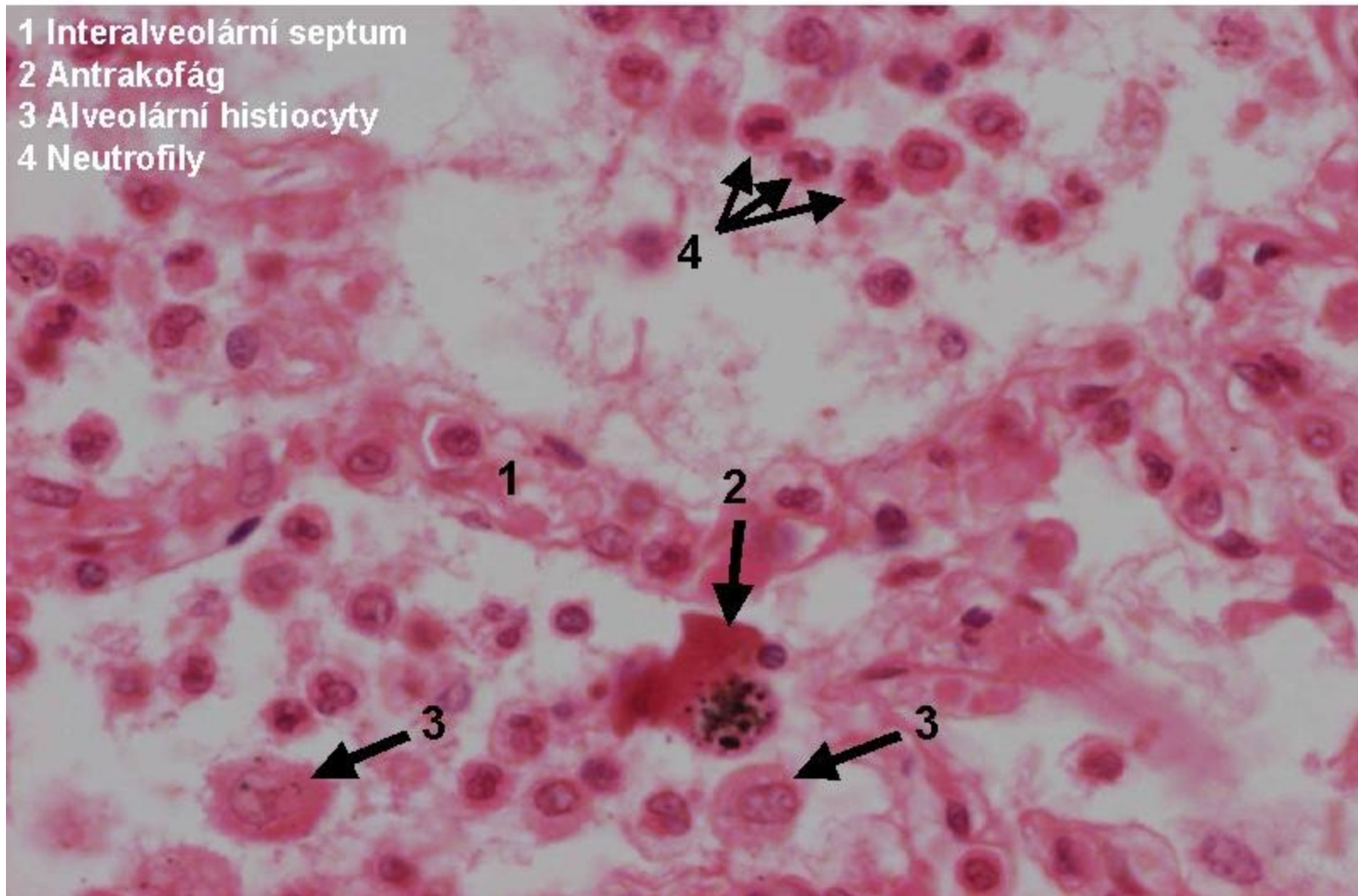


- 1 Leukostáza v překrvených kapilárách
- 2 Vysrážená bílkovina v zánětlivém edému (neformovaná část exsudátu)
- 3 Neutrofily a makrofágy (formovaná část zánětlivého exsudátu)



## 8.2 Katarálně purulentní zánět (bronchopneumonie), detail dvou alveolů

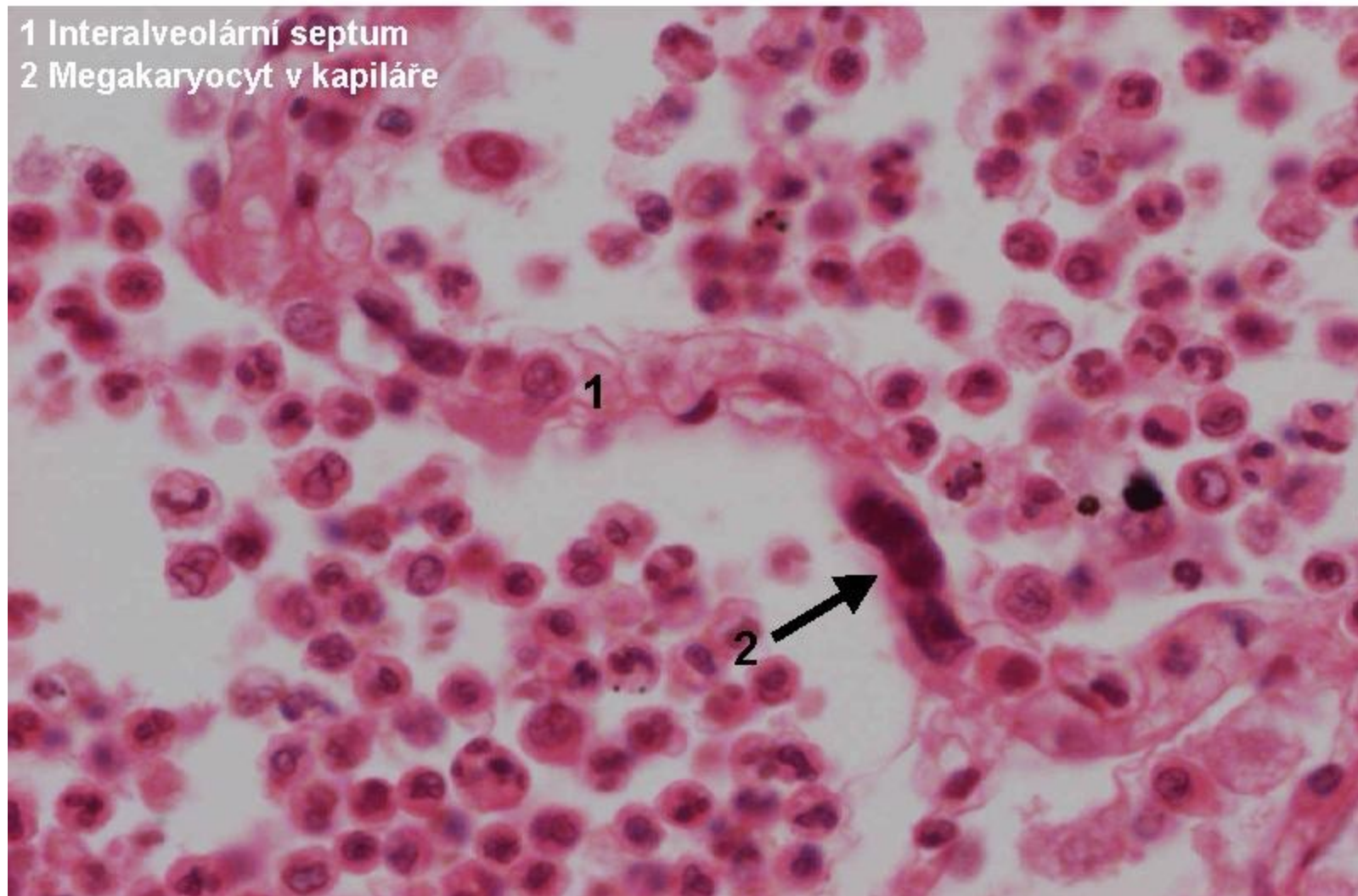
- 1 Interálveolární septum
- 2 Antrakofág
- 3 Alveolární histiocyty
- 4 Neutrofily



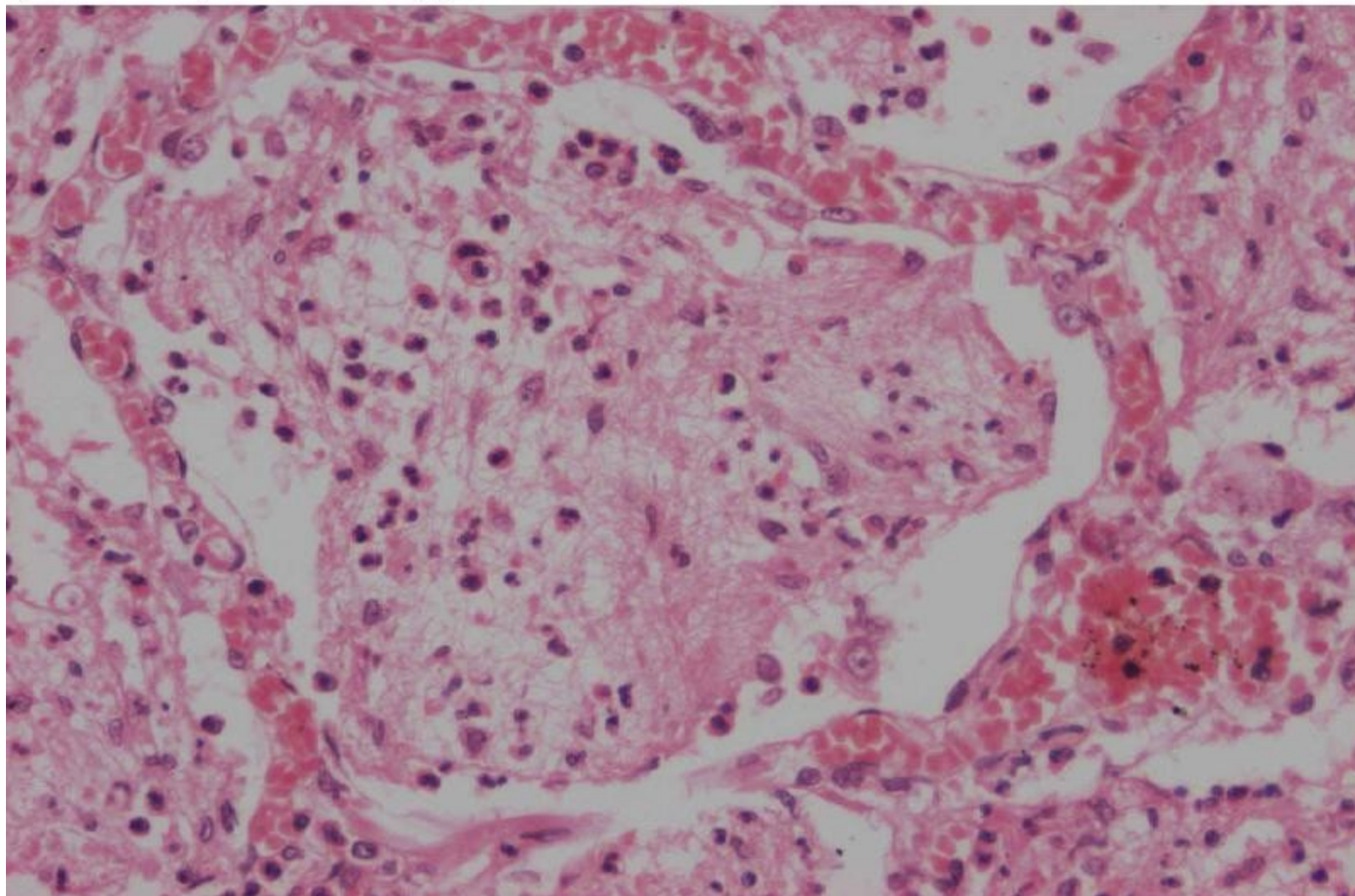


### 8.3 Katarálně purulentní zánět (bronchopneumonie), detail dvou alveolů

- 1 Inter-alveolární septum
- 2 Megakaryocyt v kapiláře

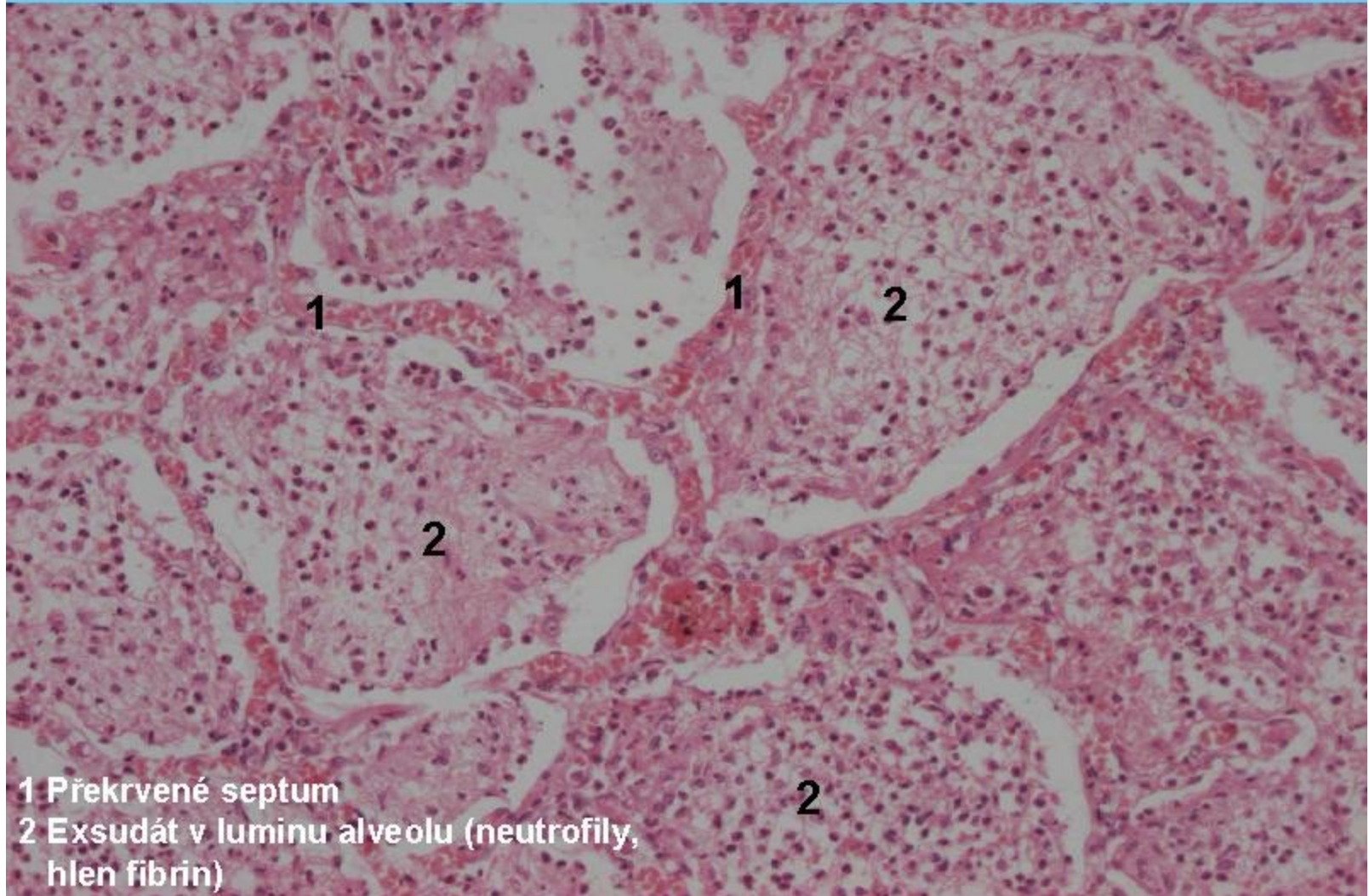


9.1 Zánět katarálně purulentní s příměsí fibrinu  
(bronchopneumonie), detail

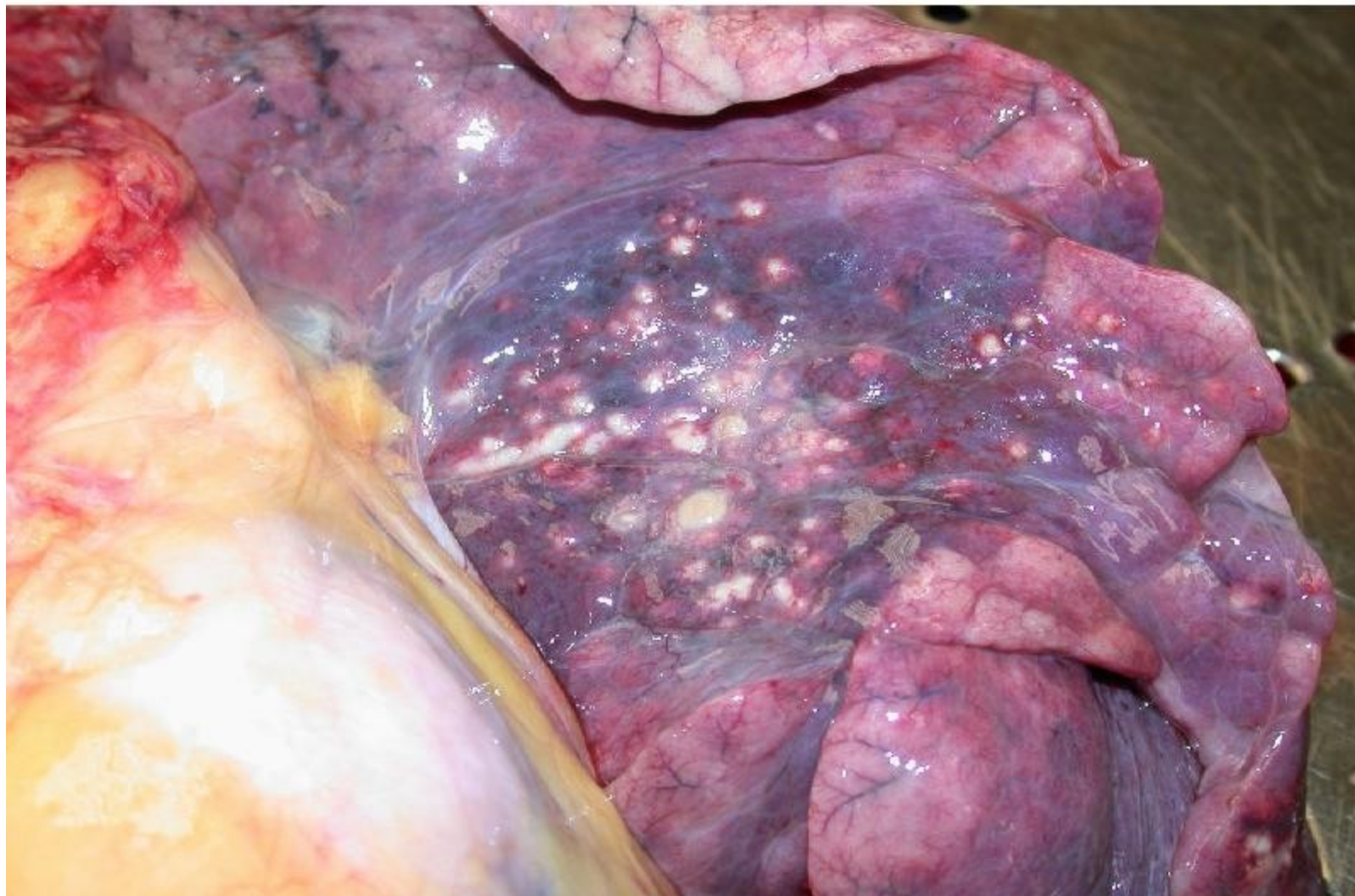




## 9 Zánět katarálně purulentní s příměsí fibrinu (bronchopneumonie)

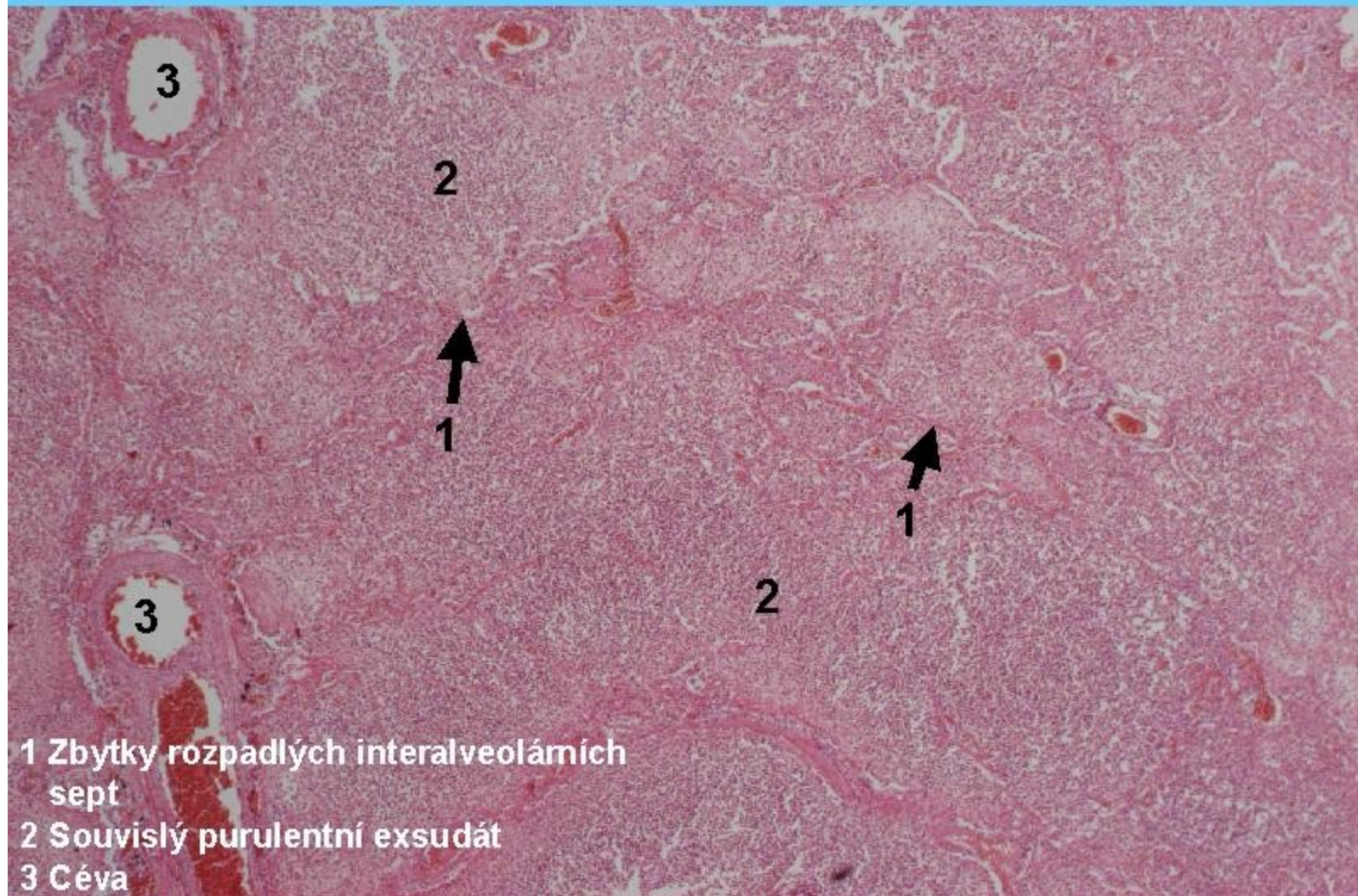


## 10 Abscedující bronchopneumonie – povrch plic



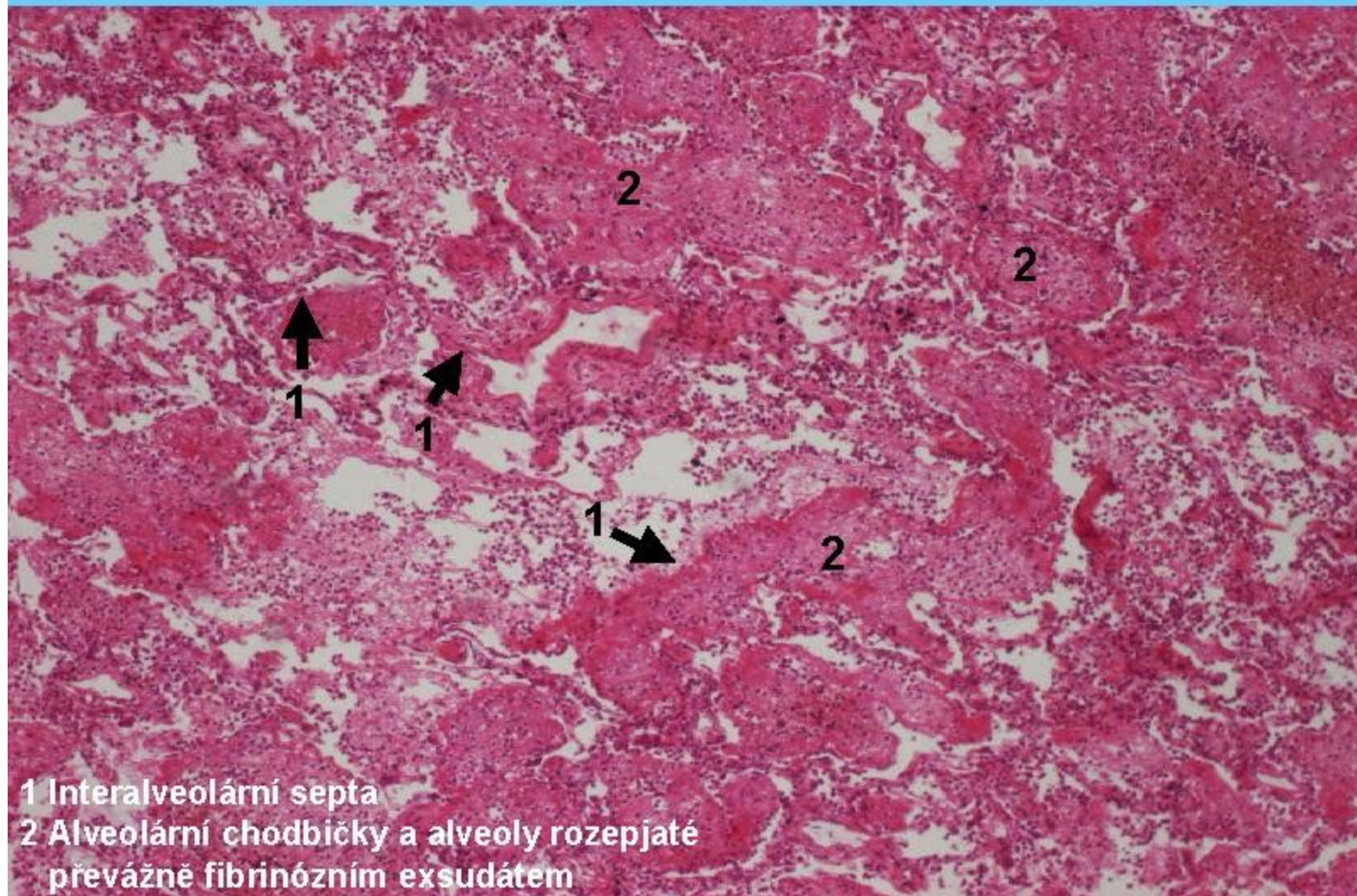


## 10 Hnisavý abscedující zánět (splývavá abscedující bronchopneumonie)



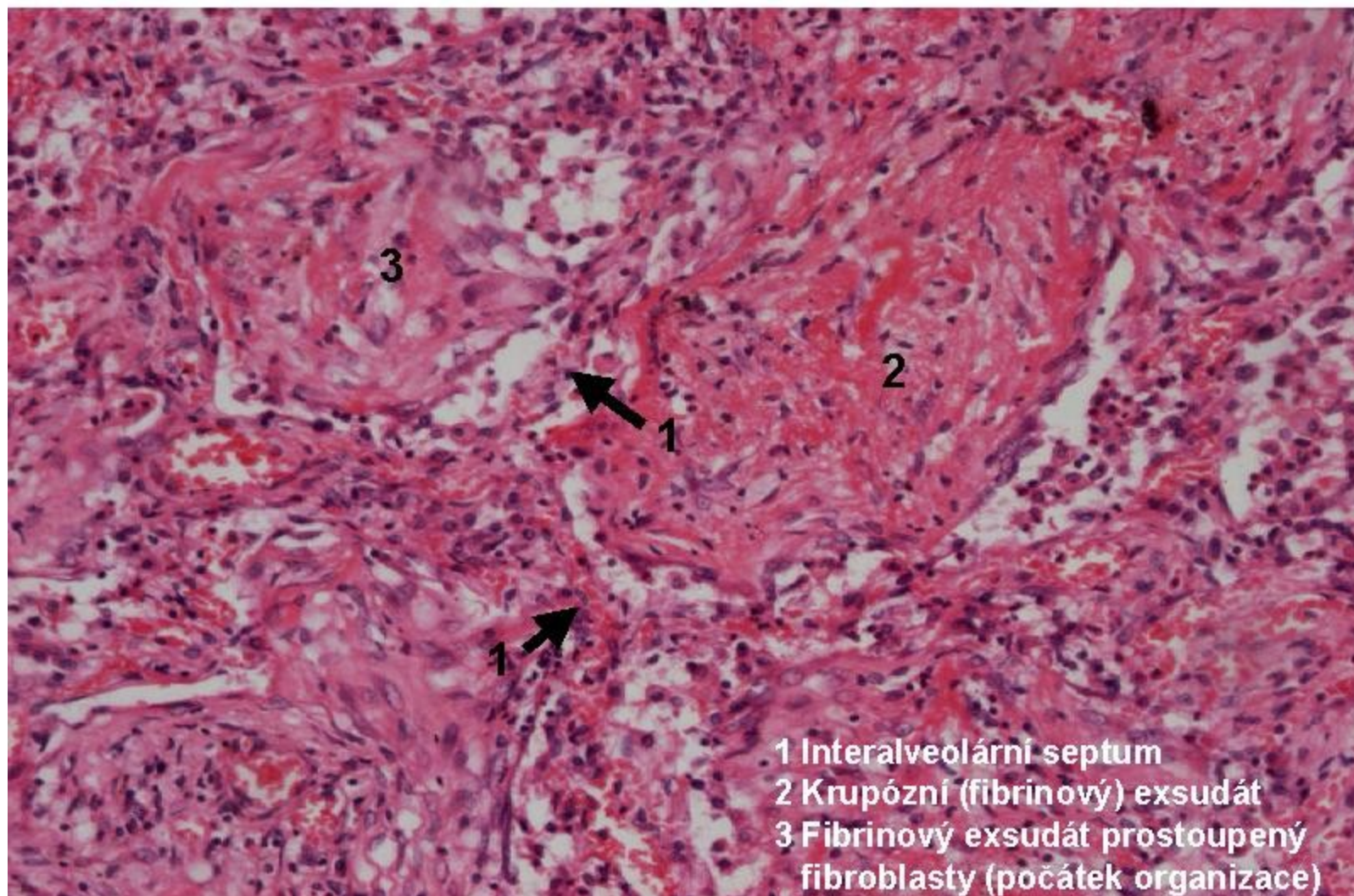


## 11 Fibrinózní zánět (krupózní pneumonie)



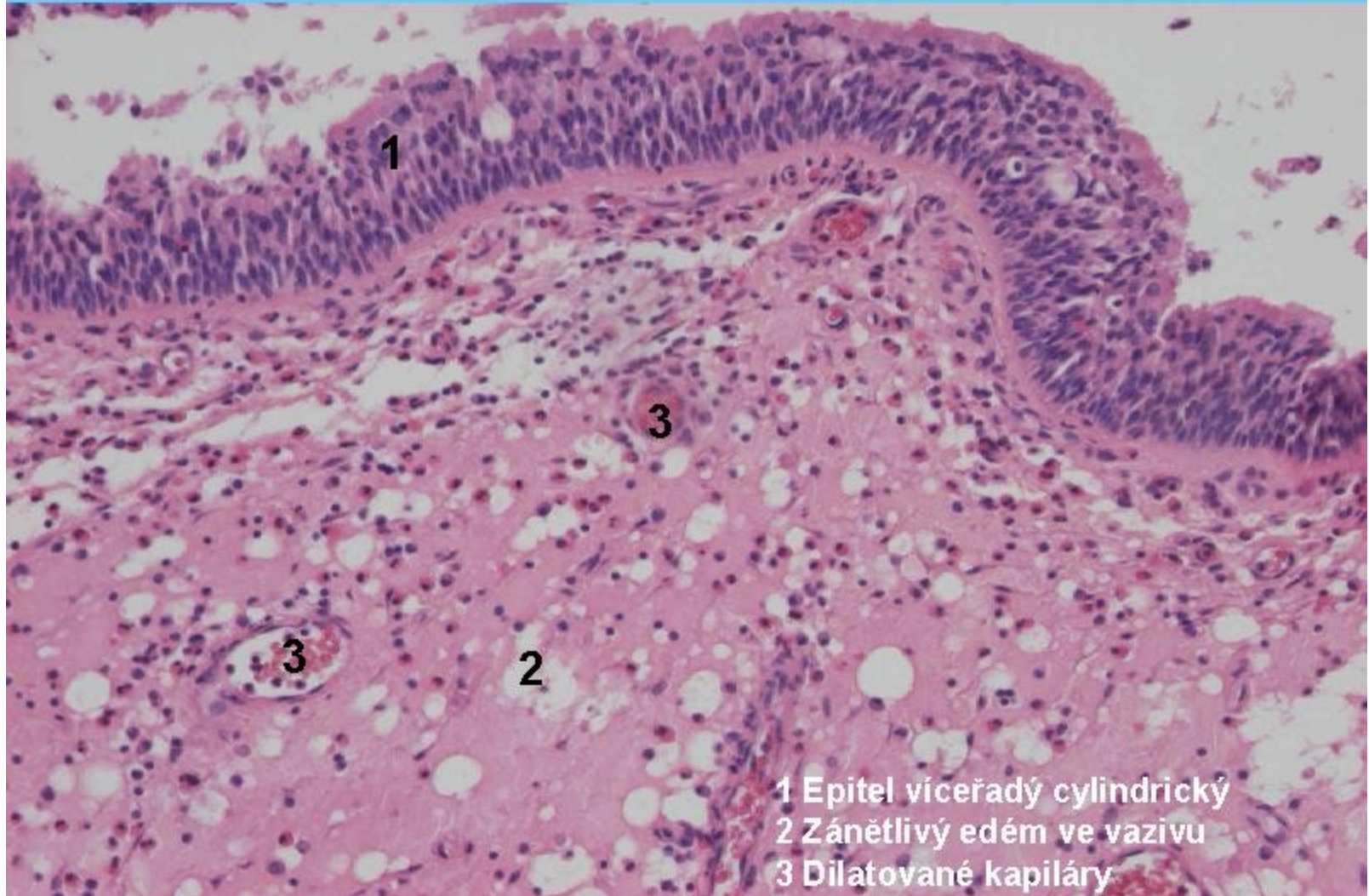


## 11.2 Fibrinózní zánět (krupózní pneumonie)



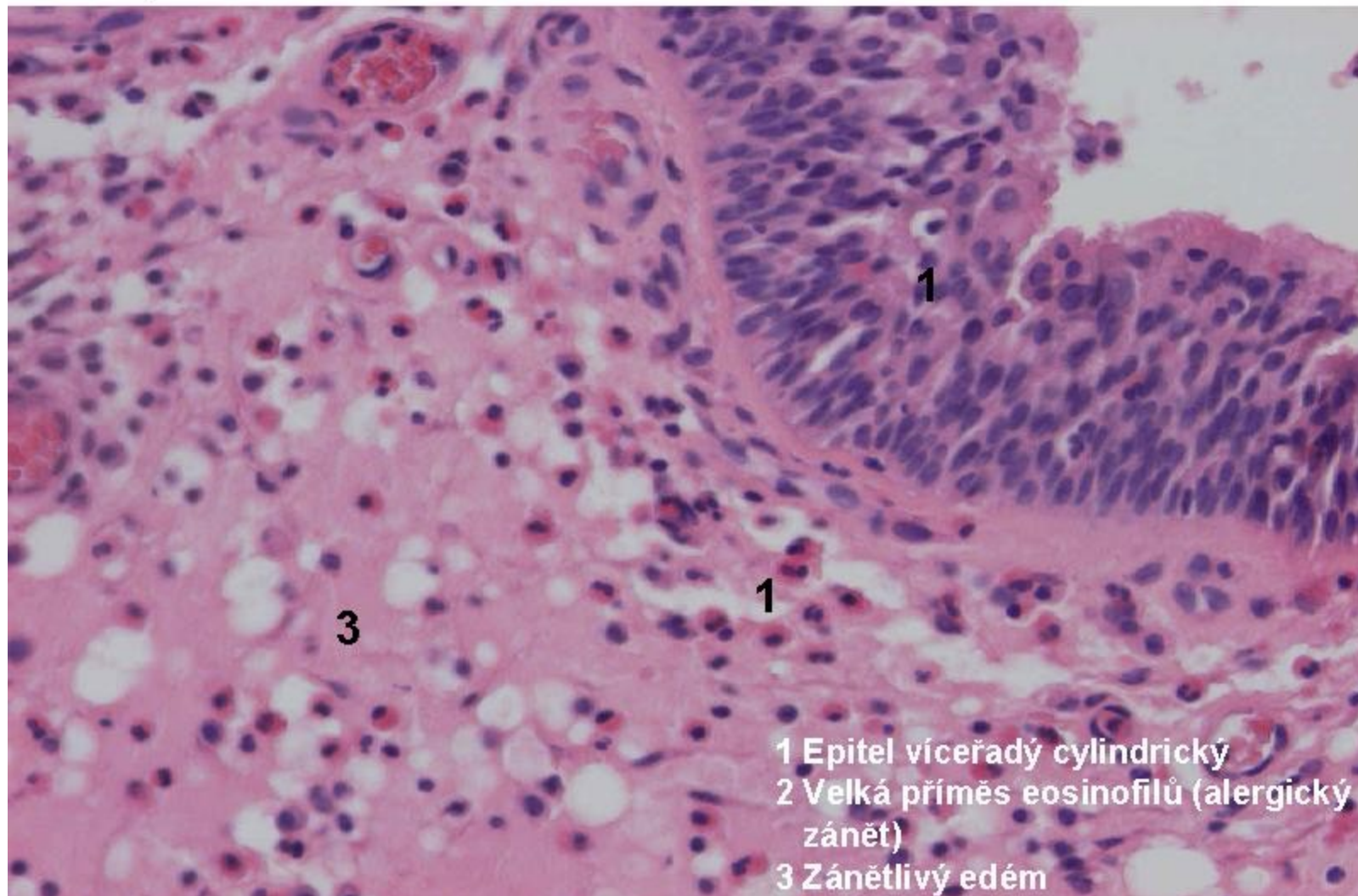


## 12 Zánět intersticiální serózní (nosní polyp-alergická rhinitis)

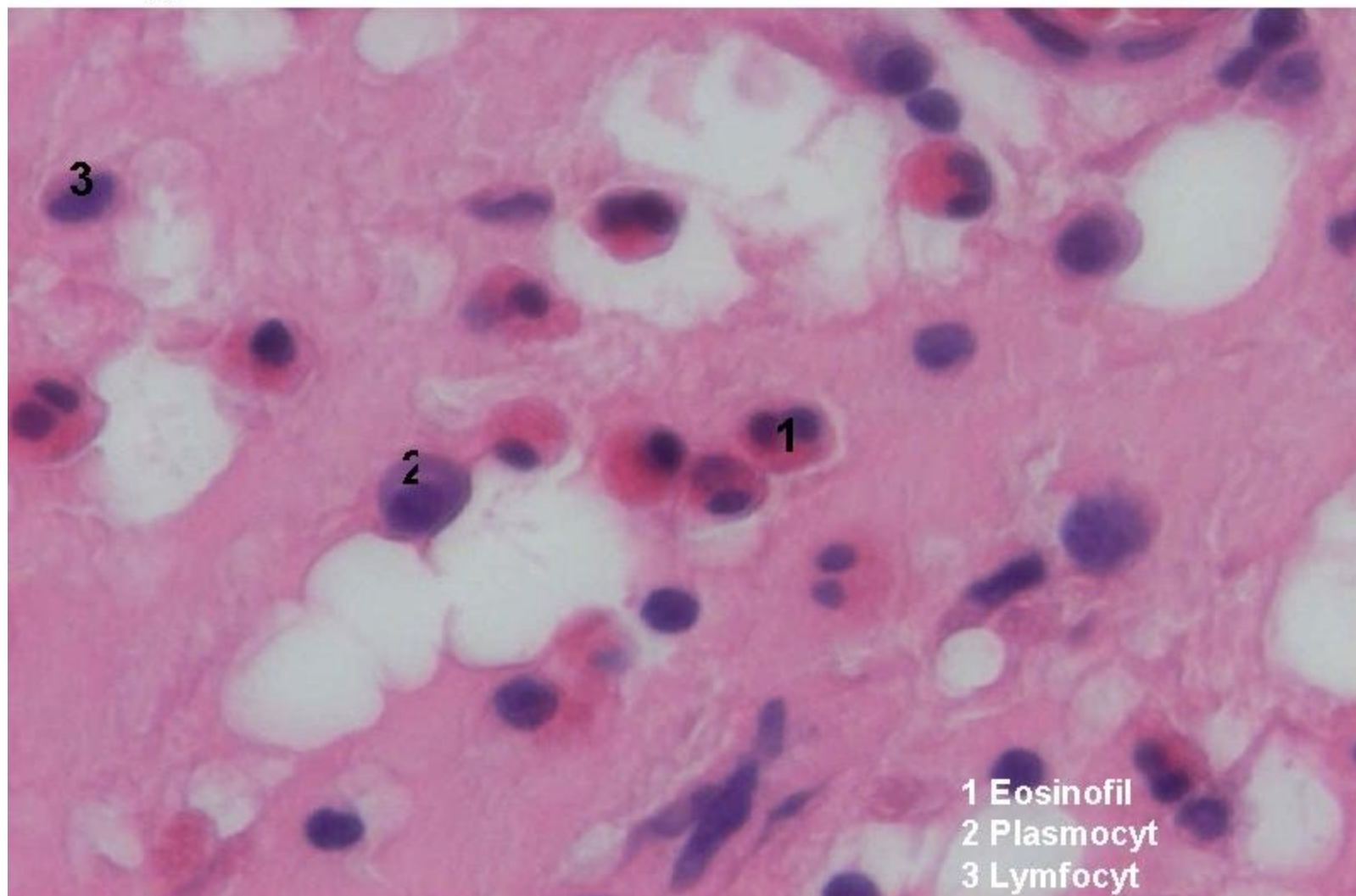




## 12.1 Zánět intersticiální serózní (nosní polyp-alergická rhinitis)

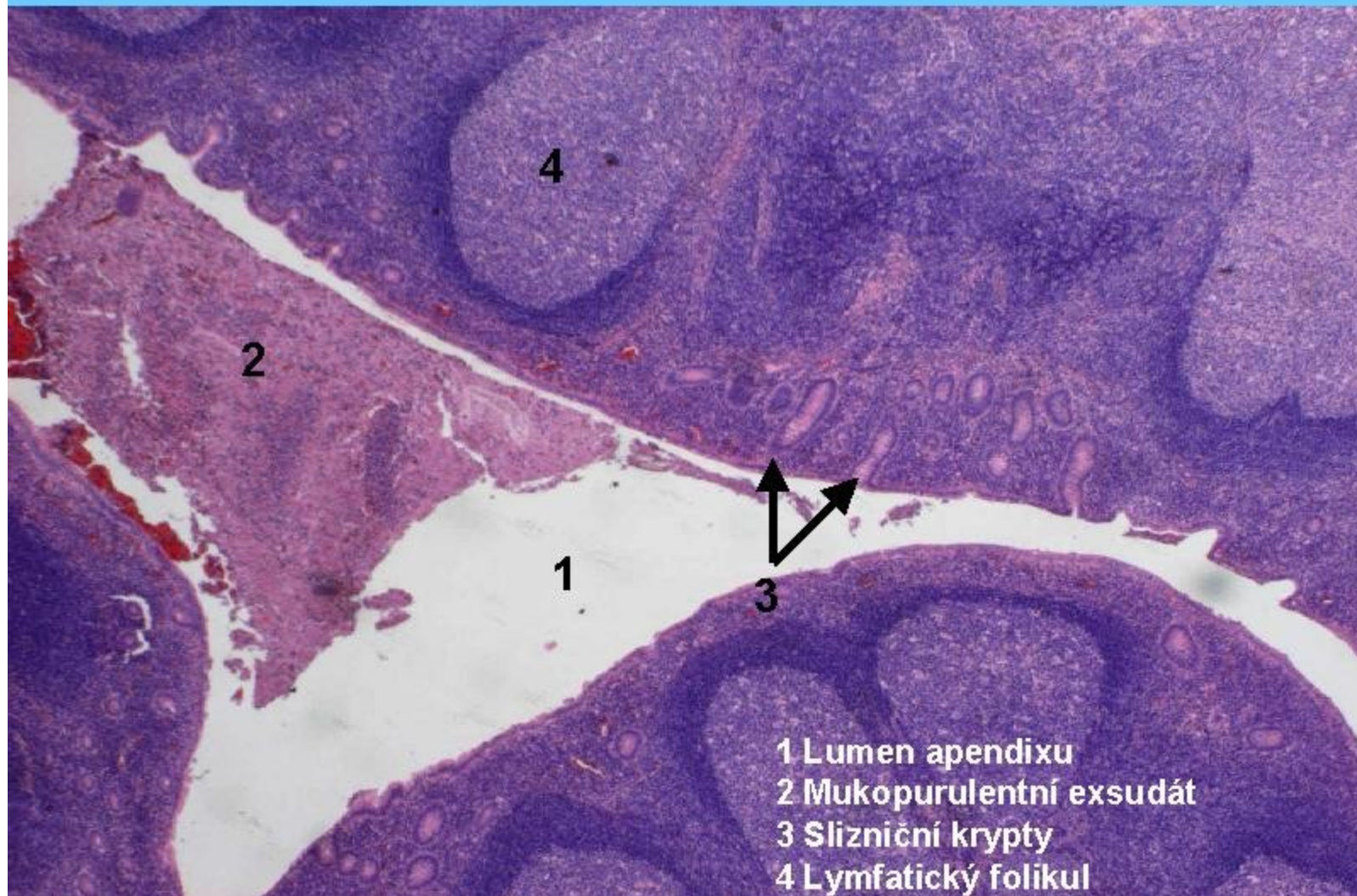


## 12.2 Zánět intersticiální serózní (nosní polyp-alergická rhinitis), infiltrát detail



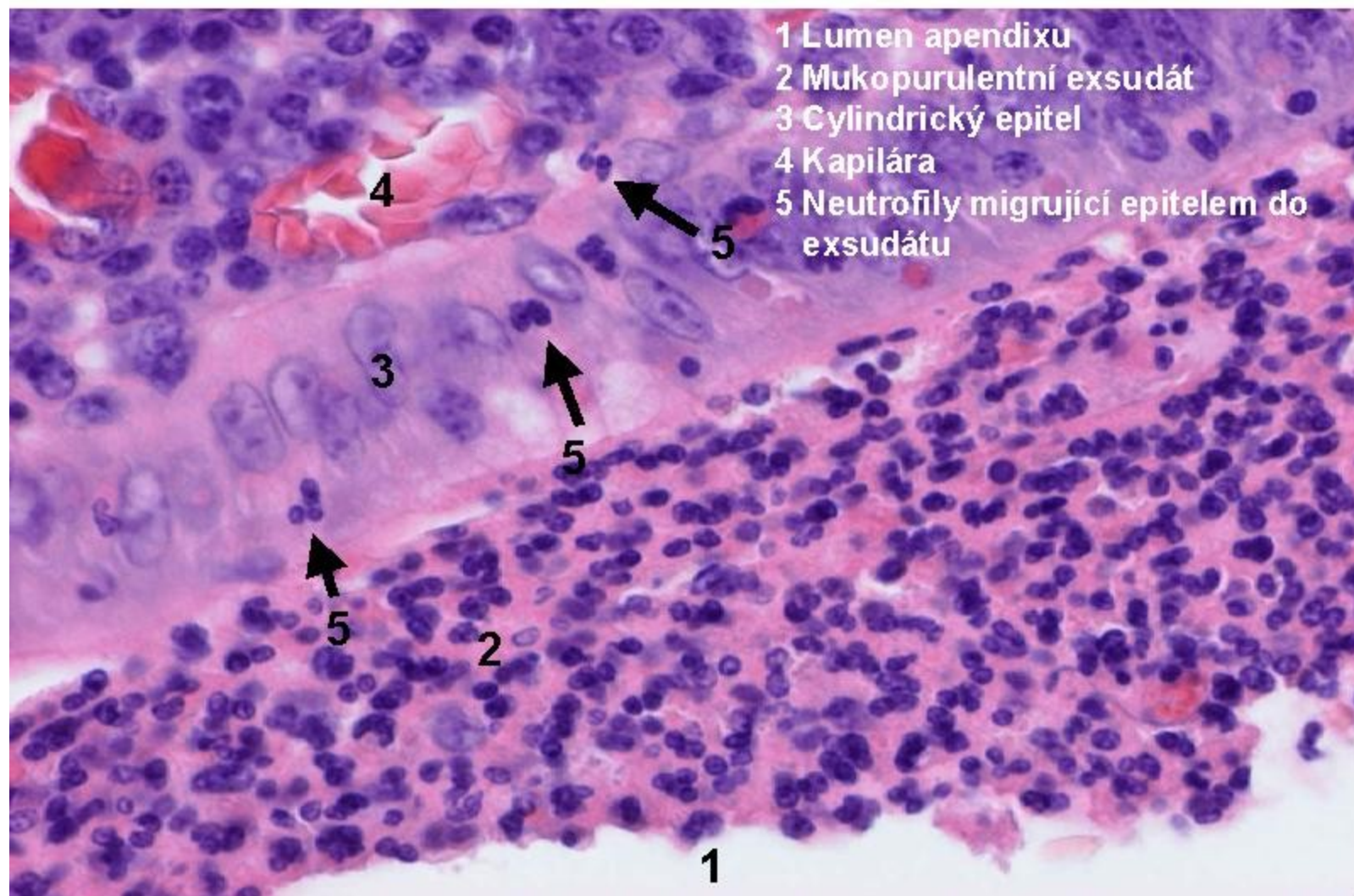


## 13 Katarální zánět (apendicitis katarális)



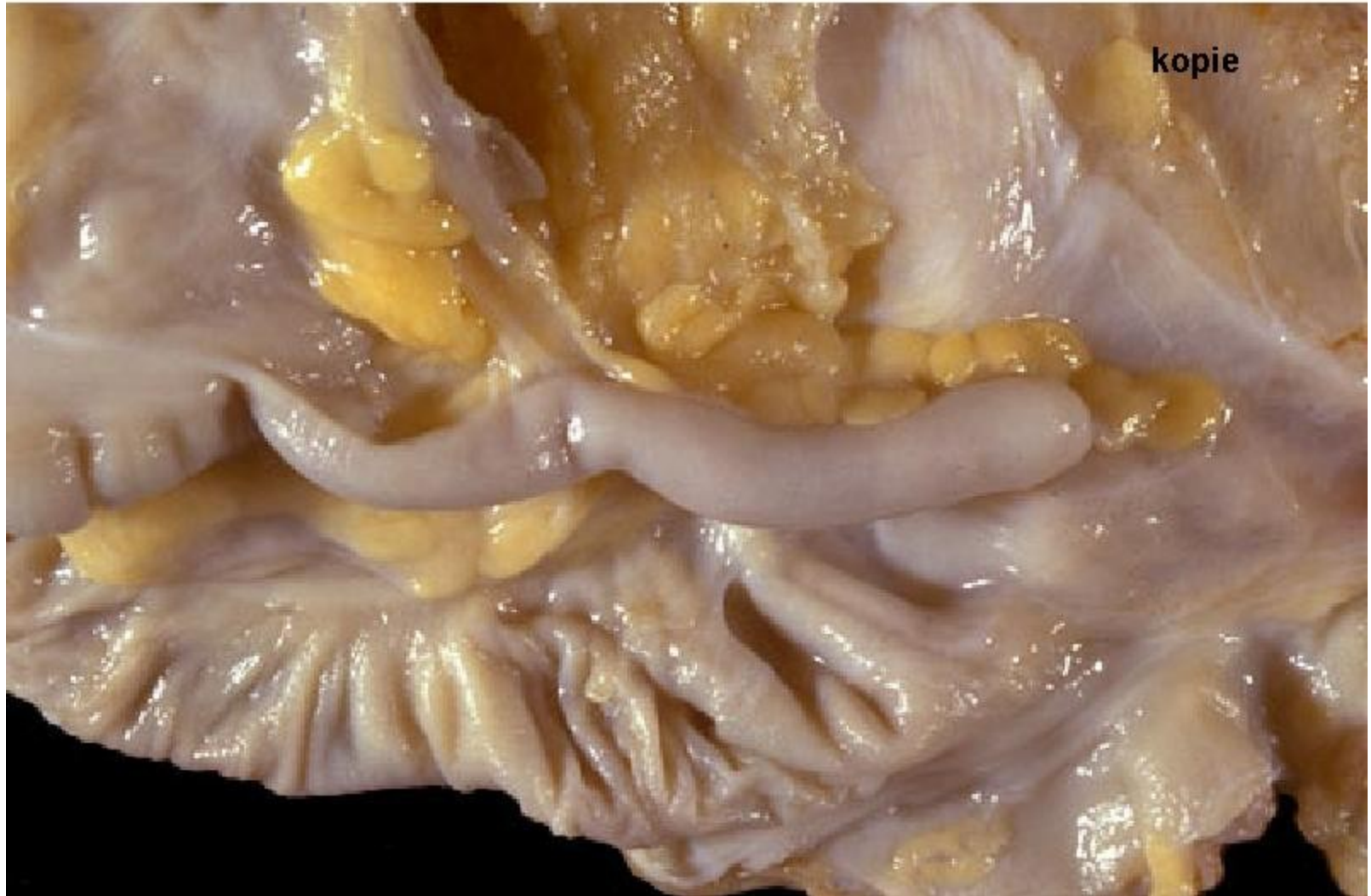

## 13.1 Katarální zánět (apendicitis katarális), detail



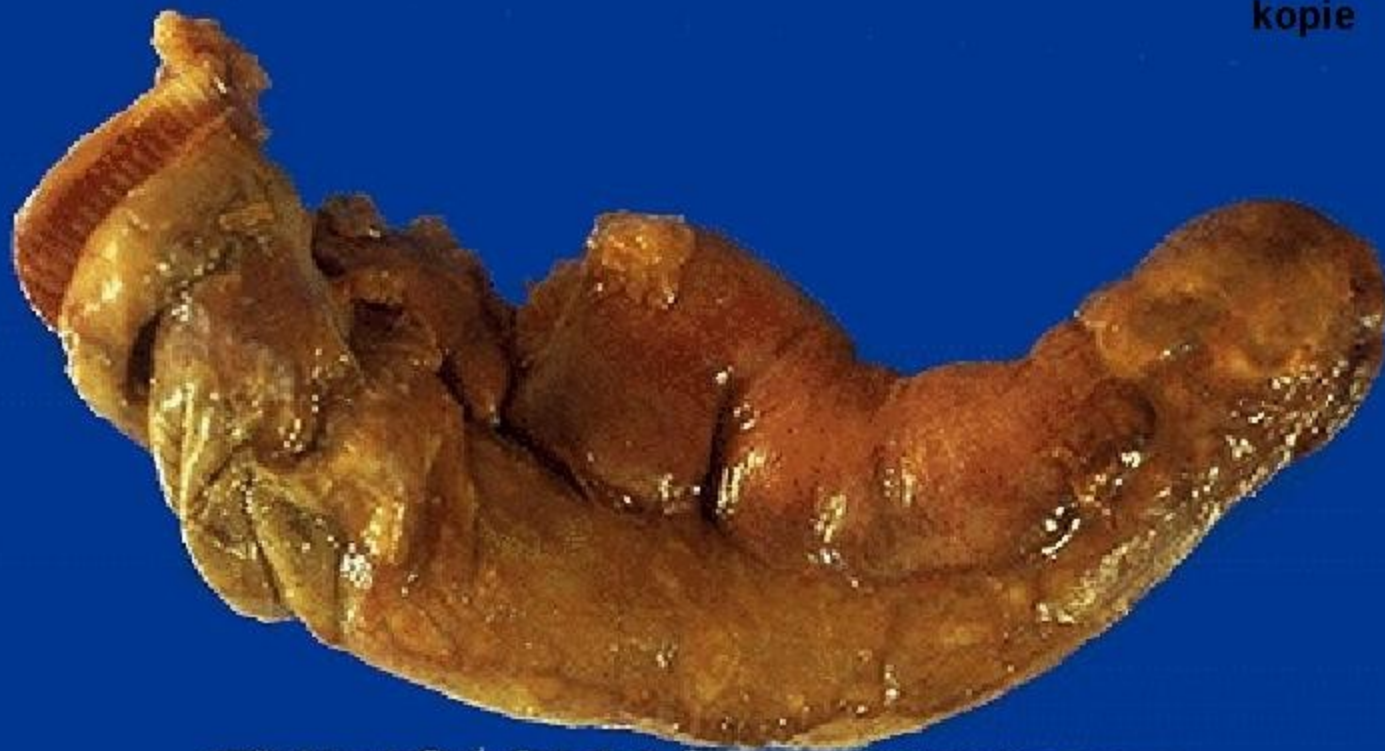

## 14 Apendix-norma



# 14 Flegmonózní apendicitis

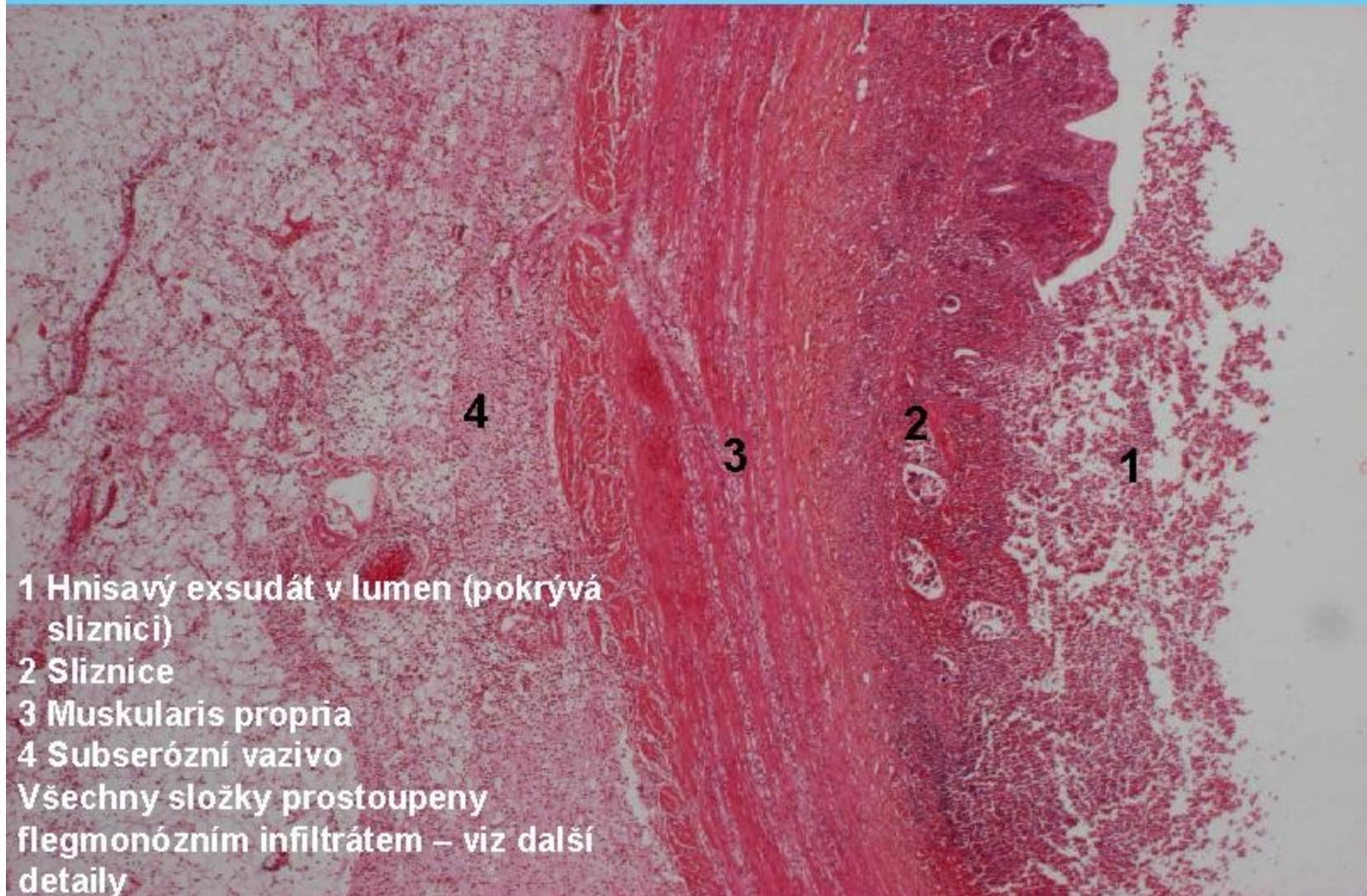
kopie



cm 1 2 3 4 5 6  
SPECIMEN SP 4778-78 DATE 11/1/78



## 14 Zánět flegmonózní-apendicitis flegmonóza (intersticiální zánět)





## 14.1 Zánět flegmonózní (apendicitis flegmonóza)

