

Vrozené chromosomové aberace

VCA

Klinické příznaky

LF MU

2010

Renata Gaillyová

Chromozomové aberace (CHA)

- Pro každé počaté dítě platí obecné genetické riziko 3-5%, že se může narodit s nějakou VVV.
- **vrozené CHA:**
 - 20 - 50% všech početí
 - 50 - 60% abortů v trimestru
 - 0,56 - 0,7 % živě rozených dětí
- **získané CHA:**
 - onkocytogenetika, rizikové prostředí, léky

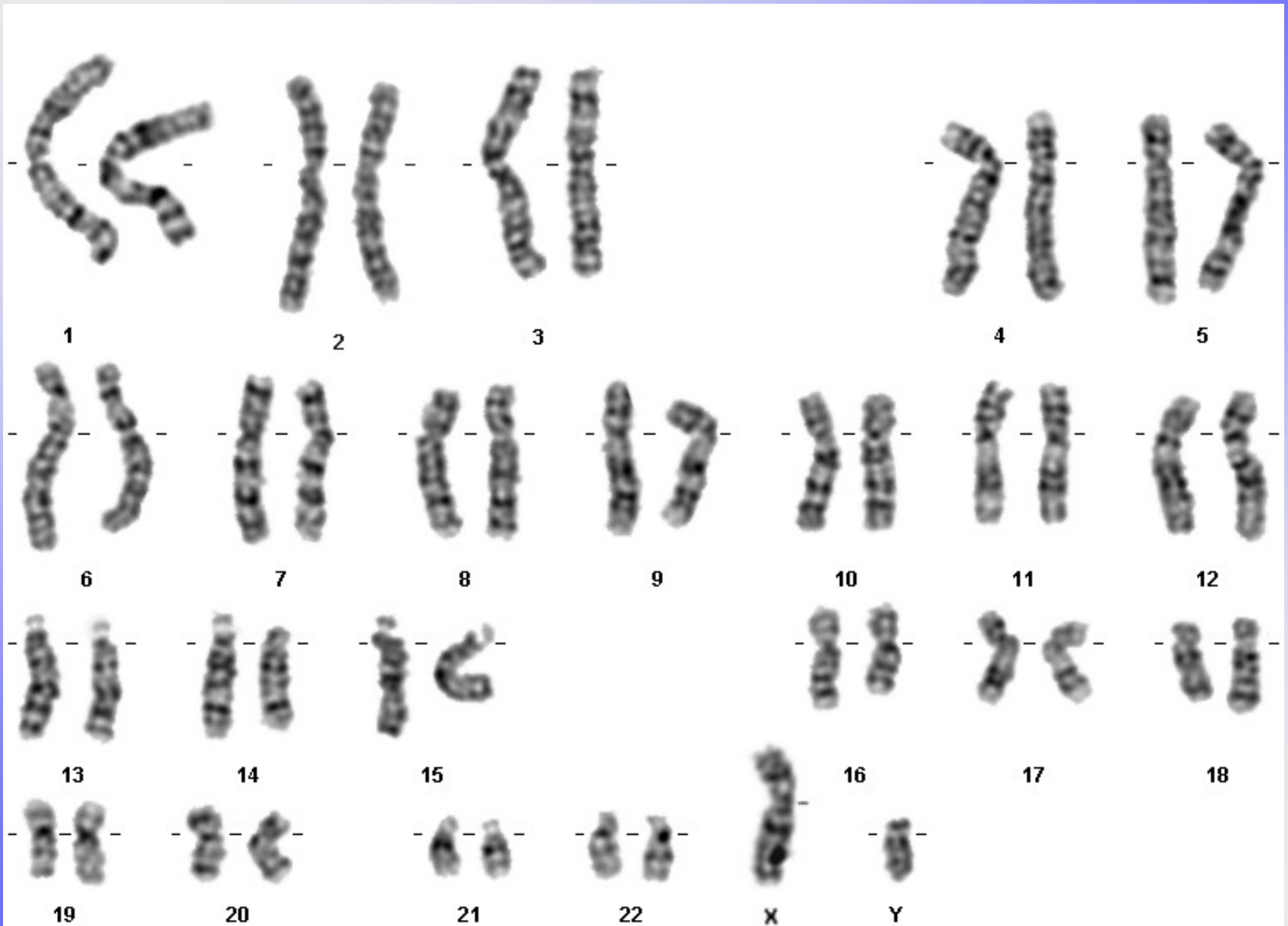
Typy vrozených chromosomových aberací

- Numerické
- Strukturální

- Balancované
- Nebalancované

- Autosomů
- Gonosomů

Normální karyotyp - G pruhy, 46, XY



Vznik VCA

- 20% zděděné
- 80% de novo

Frekvence VCA

• Živě narození	0,6%
• Balancované	0,2%
• <u>Nebalancované</u>	<u>0,4%</u>
• SA	50%
• Mrtvěrozené děti	11,1%
• Novorozenci s VVV	15%
• Nedonošení	2,5%

Selekce anomálií - riziko SA

- Normální plod 10-15%
- VCA 93%
- Downův syndrom 75%
- Edwardsův, Patauův syndrom 95%
- Turner syndrom až 99%
- VCA strukturální balancované 16%
- VCA strukturální nebalancované 86%

Závislost VCA plodu na věku matky v %

<u>Věk matky riziko VCA v %</u>	<u>+21</u>	<u>vše</u>
• 20-24	pod 0,1	
• 35	0,4	0,9
• 40	1,3	2,9
• 45	4,4	6,2
• 47	7,0	9,6

Možnosti cytogenetického vyšetření VCA

- Prenatální

- Postnatální

Materiál pro cytogenetické vyšetření VCA

- buňky plodové vody
- choriové klky
- placenta
- pupečnicková krev
- tkáně potracených plodů

- periferní krev (+ Heparin)
- vzorky různých tkání (biopsie kožní, stěry bukální sliznice..)

Nejčastější indikace k postnatálnímu stanovení karyotypu

1. typický fenotyp - podezření na VCA
2. novorozenec s mnohočetnými vývojovými vadami
3. neprospívající kojeneček +/- stigmata
4. psychomotorická retardace +/- stigmata
5. anomálie genitálu
6. porucha pohlavního vývoje
7. sterilní a infertilní páry
8. dárci gamet

Numerické VCA

- Jiný počet než 46 chromosomů
- **Auzosomy**
- Downův syndrom, 47,XX,+21, 47,XY,+21
- Edwardsův syndrom, 47,XX(XY),+18
- Patauův syndrom, 47, XX(XY), +13
- **Gonosomy**
- Turner syndrom, 45,X
- Klinefelterův syndrom, 47,XXY

Downův syndrom

47,XX(XY),+21

- 1/800 novorozenců, 1/28 - SA
- androtropie 3:2
- 75% plodů s trisomií 21 se potratí
- 95%- prostá trisomie, 5% translokace
- prenatálně - BCH screening, UZ NT, NB, VCC, diskrepance FL/BPP, VVV?
- Postnatálně asi 1/3 srdeční vada, typicky A-V kanál, typická kraniofaciální dysmorfie, malá postava, PMR, příčná dlaň. rýha, hypotonie, časté infekce, ALL, další vrozené vývojové vady

Downův syndrom

- IQ 25-50
- malá zavalitá postava
- kulatý obličej
- mongoloidní oční štěrby
- hypertelorismus
- široký kořen nosu
- kožní řasa na zátylku
- malá ústa, velký jazyk
- opičí rýhy HK
- další

Syndrom Edwards

47,XX(XY),+18

- 1/5000 novorozenců, 1/45 SA
- gynekotropie 4:1
- SA - 95%, většinou úmrtí do 1 roku
- prenatálně hypotrofie plodu, UZ -VVV, atypický profil, atypické držení rukou
- postnatálně protáhlé patičky, protáhlé záhlaví, atypické držení rukou a prstů rukou, atypický profil obličeje, malá brada, hypotrofie, různé VVV

Edwardsův syndrom

- růstová retardace
intrauterinní, hypotrofie
- microcephalie
- dolichocephalie
- nízko posazené uši
- micromandibula
- atypické držení prstů
- atypický tvar nohou
- další závažné VVV

Syndrom Patau

47,XX(XY),+13

- 1/5000-10 000 novorozenců, 1/90 SA
- 95% plodů se spont. potratí
- většinou úmrtí do 1 roku
- prenatálně UZ - vývoj. vady
- postnatálně oboustranný rozštěp rtu a patra, vývojové vady CNS a oka, postaxiální hexadaktilie, další VVV

Patauův syndrom

- oboustranný rozštěp rtu a patra
- kožní defekty ve vlasaté části hlavy
- vrozené vady mozku (holoprosencephalie)
- micro-anophthalmia
- hexadactilie
- VCC a jiné

Jiné numerické chromosomové aberace

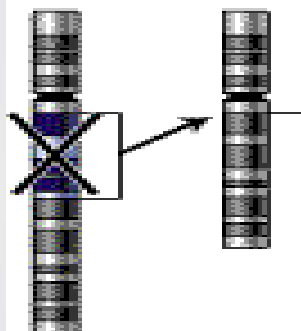
- většinou mozaiky
- +8 - syndrom Warkany
- +9 - syndrom Réthoré

Strukturní aberace

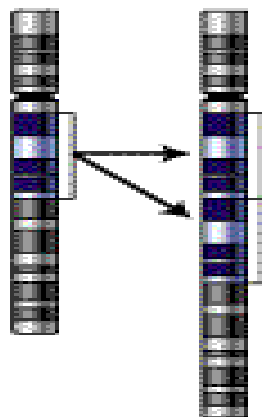
- chybění či přebývání části genetického materiálu kteréhokoli chromosomu, atypická struktura - vedle sebe se dostanou části genetického materiálu, které tam za normálních okolností nepatří - poziční efekt
- částečné-parciální delece
- parciální trisomie
- inverze, inzerce, duplikace....

Types of mutation

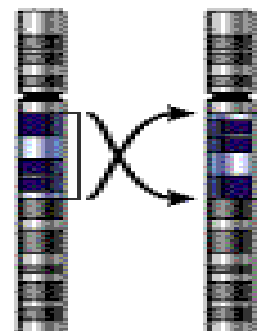
Deletion



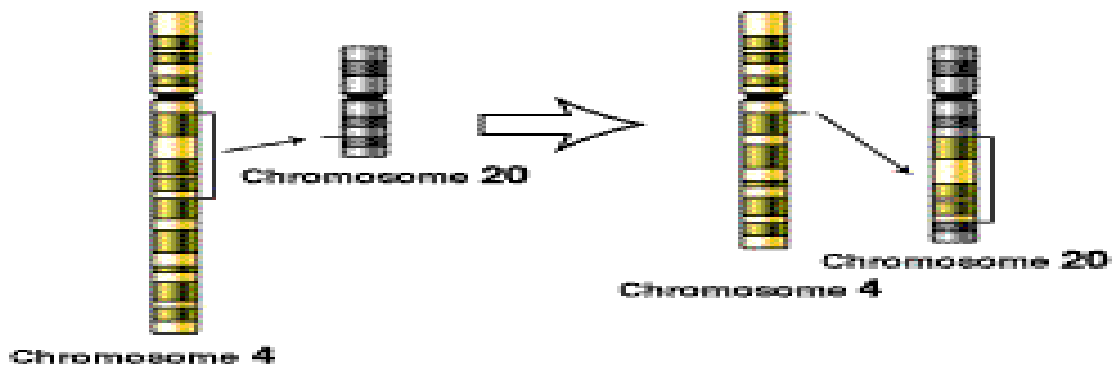
Duplication



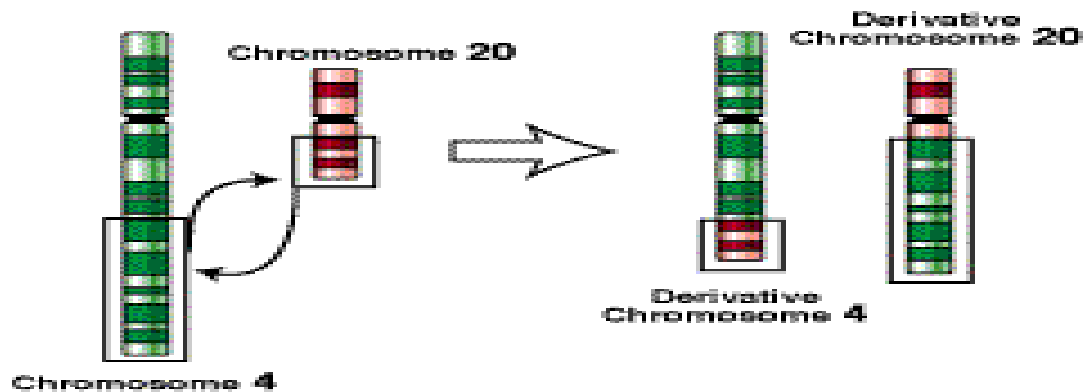
Inversion



Insertion



Translocation



Syndrom Wolf-Hirshorn

46,XX(XY),4p-

- těžká mentální retardace, typická kraniofaciální dysmorfie - hypertelorismus, hruškovitý nos, kapří ústa, pre- a postnatální růstová retardace, neprospívání
- další přidružené vývojové vady - srdeční, urogenitálního traktu...

Syndrom Cri du chat

46,XX(XY),5p-

- anomálie hrtanu způsobuje typický pláč podobný kočičímu mňoukání (jen v kojeneckém věku)
- nízká PH a PD, mentální retardace, malý vzrůst, neprospívání, měsíčkovitý drobný obličej, antimongoloidní postavení očních štěrbin, mikrocephalie
- další VVV - končetin, VCC...

Cri du chat

- 1:50 000
- typický křik novorozence
- laryngomalacie
- kulatá hlava
- antimongolismus
- epicanty
- hypotonie
- hypotrofie
- další vývojové vady

VCA - gonosomy

- Turnerův syndrom - 45,X,
45,X/46,XX, 46,XiX...
- **POZOR** - 45,X/46,XY - malignita

- Klinefelterův syndrom -47,XXY
- 47,XXX
- 47, XYY
- ženy 46,XY, female
- muži 46,XX, male

Turnerův syndrom

- 1/2500 děvčátek, min 95% plodů se potratí
- prenatalně - hydrops foetus, hygroma coli
- postnatálně - lymfedém nártů a bérců, pterygium coli, VCC - koarktace aorty, malý vzrůst (léčba STH), další VVV, hypogenitalismus, hypergonadotropní hypogonadismus sterilita
- asi 45% jiný karyotyp mozaiky
45,X/46,XX/46,XY/47,XXX, strukturální aberace chromosomu X

Turnerův syndrom 45,X

- plod-hygroma colli, hydrops
- nižší por.váha a délka
- nízká vlasová hranice
- lymfedémy
- pterygia
- cubiti valgi
- stenosa aorty
- VVV ledvin
- štítovitý hrudník
- laterálně uložené
prsní bradavky
- malý vzrůst
- neplodnost

Klinefelterův syndrom

47,XXY

- Vysoká eunuchoidní postava, porucha růstu vousů, ženská distribuce podkožního tuku, hypoplasie testes, častěji retence, gynekomastie, sterilita - postupně až azoospermie
- PMR v max 5%
- prenatální záchyt většinou náhodný

Klinefelterův syndrom 47,XXY

- 1:670
- do puberty často bez nápadností
- opožděná puberta
- hypogonitalismus
- aspermie, sterilita
- ženské rozložení tuků
- gynekomastie
- chabé ochlupení

Další gonosomální aberace

- 47,XXX - žádné klinické příznaky, event. reprodukční potíže (opakované SA)
- malé mozaiky 45,X / 47,XXX /46,XX - častý nález u pacientek s poruchami reprodukce
- 47,XYY - vysoký vzrůst - nad 200 cm, poruchy reprodukce, agresivní chování ??? není potvrzeno
- 48,XXXX a více X - stigmata, PMR

46,XX, male

- většinou translokace Yp - často na X chromosom, může být kamkoli
- klasickou cytogenetikou nelze tento malý úsek najít - nutno doplnit molekulárně cytogenetické metody (FISH) nebo DNA analýzu (SRY)
- normální mužský fenotyp, rysy Kliefelterova syndromu, sterilita, reprodukční problémy

46,XY,female

- Syndrom gonadální dysgenese - hypoplastická děloha a vagina většinou přítomny + dysgenetické gonády, amenorhea, ale po hormonální substituci mohou menstruovat! KARYOTYP!
- fenotyp normální ženský
- CAVE - malignita gonád (dříve-před 20 rokem)
- Syndrom testikulární feminizace - většinou slepě zakončená hypoplastická vagina, gonády - testes - často zjištěno při operaci inq. hernie, amenorhea, sy androgen-insensitivity - mutace SRY genu - možná částečně DNA dg.
- fenotyp normální ženský
- CAVE - malignita gonád (později- po 20 roce)