

Genetika a syndromologie kraniofaciální oblasti

5.Ročník Zubní lékařství

Zuby

- Hypodontia(anodontia- velmi vzácně)
- Přibližně u 5-10% populace
- Součást některých syndromů
(Hypohidrotická ectodermální dysplasie
Orofaciodigitální sy aj.)

Ectodermální dysplasie

- Hypohidrotická ectodermální dysplasie - dědičnost XR, světlé jemné vlasy, chybí řasy, obočí, suché sliznice, chybí potní žlázy, hypodontia až anodontie. Nebezpečí přehřátí.
- Ženy přenašečky - jen mikrosymptomy (hypodontie)

Zuby

- Hyperodontie- vzácněji
- Familiární výskyt
- Dědičnost polygenní-multifaktoriální
- Syndromová asociace- dysostosis cleidocranialis

Dysostosis cleidocranialis

- charakteristické postižení skeletu (lebka, klavikuly, pánev)

Dg.kriteria: opožděný uzávěr lebečních švů a fontanel, opožděná dentice, hypoplazie/aplazie klíčních kostí

- Výskyt asi 1:100 000
- AD, vysoká penetrance, variabilní expresivita
- Lokus 6p21, gen CBFA1(RUNX2)
- 30% -de novo mutace

Nepříznivé vedlejší projevy

- 18% skolióza
- 28% coxa vara, coxa valga
- 57% pedes plani
- 34% frekventní záněty PND
- 70% nadpočetné zuby, další anomalie dentice, retenční cysty
- 19% dechové potíže
- 39% sluchová vada

Orální projevy

- Vysoké patro, rozštěpy patra (i submukózní)
- Opožděná dentice, přespočetné zuby, hypoplazie skloviny, abnormální kořeny, mikrodoncie, sklon k zubnímu kazu
- Opožděný uzávěr mandibulární symfýzy, relativní prognatie - normální růst mandibuly při chudém vývoji premaxily

Zuby

- Poruchy skloviny - amelogenesis imperfecta (AR, AD, XR)
 - u některých syndromů (např. u trichodento-oseózního syndromu – TDO-AD, Kohlschutterova syndromu – AR,epilepsie,MR,amelogenesis imp.)
 - negenetické formy abnormálního vývoje skloviny (fluorózu, užívání tetracyklinových antibiotik apod.)

Zuby

- Dentinogenesis imperfecta
 - Samostatně AD
 - součást různých forem osteogenesis imperfecta (AD, event. AR, různé typy, defekt kolagenu I)
 - abnormality dentinu u řady systémových onemocnění spojených s defekty absorpce a cirkulujících hladin vápníku a fosfátů (např. vitamin D-rezistentní rachitis hypoparathyreoidismus apod.).

Zuby

- Zubní kaz- multifaktoriální, interakce mezi enviromentálními a genetickými faktory
- vnímavost zubní tkáně, složení ústní mikroflóry a strava.

Onemocnění parodontu

- Častá příčina ztráty zubů
- Multifaktoriální
- Součást vzácných monogenních syndromů

Papillon-Lefèvre syndrom

- AR dědičnost
- Frekvence 1-4/1 000 000
- Palmoplantární hyperkeratosa
- periodontoclasia

Čelistní anomálie

- Anomálie prognátního charakteru (nadměrný růst horní čelisti) se vyskytuje cca u 14% populace, dědičnost se předpokládá multifaktoriální s vysokou korelací mezi sourozenci.
- Mandibulární progenie je zvětšení dolní čelisti, často ve všech třech rozměrech. Výskyt ve 3-9% populace, dědičnost polygenní (multifaktoriální), byly popsány rodiny s typickým AD typem přenosu (nejznámější případ Habsburků).

Rozštěpy rtu a patra

- Populační frekvence CL 1/500-1/1000
- Frekvence CP 1/2500
- Většinou multifaktoriálně dědičná vada
- U chromosom. aberací
- Syndromy asociované s CL/CP/CLP
- Prenatální dg. UZ vyšetřením není zcela spolehlivá
- Prevence – kyselina listová

Rozštěp rtu a patra-empirická rizika (Harper)

<u>Postižená osoba</u>	<u>CLP-riziko v %</u>	<u>CP –riziko v %</u>
Sourozenec	2,2-4,0	1,8
Dva sourozenci	10	8
Sourozenec a rodič	10	
Rodič	4,3	3
Příbuzný II.st	0,6	
Populační riziko	0,3	
	0,1	0,04

Genetické riziko-rozštěp rtu a patra v souvislosti se závažností vady

<u>Vývojová vada</u>	<u>riziko pro sourozence v %</u>
Bilaterální CLP	5,7
Unilaterální CLP	4,2
Unilaterální CL	2,5

Vrozené chromosomové aberace s rozštěpem rtu a patra

- trisomie 13
- trisomie 18
- různé vrozené strukturální aberace autosomů
- velokardiofaciální syndrom, mikrodelece 22q11

Patau syndrome

- 47,XX(XY), +13
- 1/5000-10 000 u novorozenců, 1/90 SA

- CP bilateral, vrozené vývojové vady CNS, očí, postaxiální hexadaktilie...)

Edwardsův sy +18

- 1:5000
- IUGR
- microcephalie
- dolichocephalie
- CP
- Micromandibula
- Protáhlé záhloví

Wolf-Hirschhorn syndrom, 4p-

1:50 000

8% de novo delece

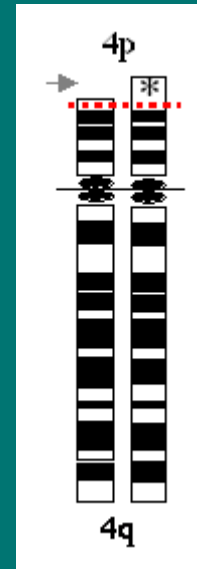
13% v důsl. famil. translokace

F:M 2:1

35% zmírá do 2 let

symptomy

- retardace růstu
- mikrocefalie, kraniofaciální dysmorfie
- rozštěpy rtu a patra
- srdeční defekty



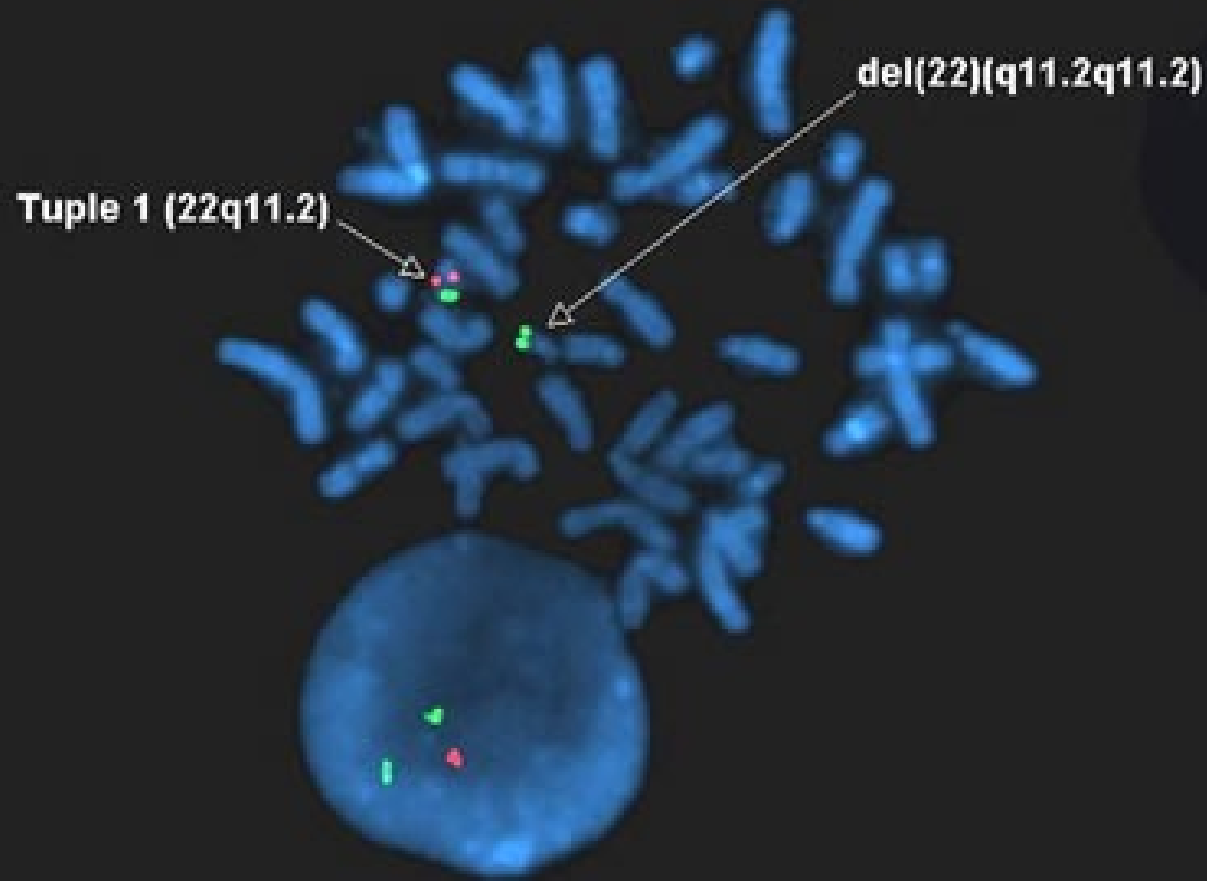
Di George –velokardiofaciální syndrom

- Mikrodelece 22q11
- Klinické projevy:
 - srdeční vady
 - faciální dysmorfie
rozštěp patra(i submukózní)
 - hypoplasie/aplasie thymu
(poruchy imunity, hypokalcémie)

Tuple 1 (22q11.2) Spectrum Orange DiGeorge Probe

ARSA (22q13.3) Spectrum Green Control Probe

del(22)(q11.2q11.2)



Syndromy bez mendelovské dědičnosti s rozštěpem rtu a/nebo patra

■ Pierre-Robinova sekvence

-rozštěp patra

-glosoptosa

-mikromandibula

Syndromy s AD dědičností s rozštěpem rtu a/nebo patra

- Syndrom van der Woude
- EEC syndrom
- Sticklerův syndrom
- Larsenův syndrom

Syndrom van der Woude

- Rozštěpové vady obličeje
- Paramediální píštěle na dolním rtu
- Hypodoncie
- Neúplná penetrance,
- Variabilní expresivita !!!

EEC syndrom

- Ektrodaktylie-deformity rukou,nohou
- Ektodermální dysplazie-kůže ,vlasy,nehty
- Rozštěpové vady obličeje
- Další abnormality-ledviny,oči,zuby

Sticklerův syndrom

Výskyt 1:10 000

Mutace v genech:COL11A1,COL11A2,COL2A1

Klinické projevy

- Pierre-Robinova sekvence
- oční -glaukom,katarakta, retinopatie
- senzorieurální vada sluchu
- artropathie, vertebropathie, skoliosa,chlopenní vady

Larsenův syndrom

výskyt 1:100 000

Mnohočetné dislokace kloubů

Deformity DKK

Faciální dysmorfie

Další: malý vzrůst, další skeletální abnormality, srdeční vady, rozštěp patra, sluchová vada, mentální retardace

Popsána varianta s AR dědičností

Syndromy s AR dědičností s rozštěpem rtu a /nebo patra

- Meckel-Gruber syndrom
- Fryns syndrom
- Roberts syndrom(pseudotalidomidový syndrom)
- Diastrofická dysplazie
- Smith-Lemli-Opitz syndrom
- Orofaciodigitální syndrom typ II

Meckel-Gruber syndrom

Velké polycystické ledviny

- VVV CNS(encephalocoele)
- Postaxiální polydaktylie
- obličejové rozštěpy
- Potterové sy(facies, hypoplasie plic)
- Anomalie genitálu
- Fibrosa jater

Genet.heterogenita-lok.17q21-24,11q13 a 8q24

Frynsův syndrom

- Diafragmatická hernie
- Abnormality nosu, uší, laryngu, prstů, palců
- rozštěpy rtu/patra

Robertsův syndrom

- Pseudotalidomidový syndrom
 - Disproporcionální malý vzrůst
 - rozštěpy rtu a patra(často bilat.)
 - zákaly rohovky
 - Oligodaktylie
 - Fokomelie
 - Radiální hypoplasie
 - Mentální retardace

Diastrofická dysplasie

- trpaslictví, v do 120 cm
- zkrácení končetin
- rozštěpy patra
- ušní abnormality
- deformity a kloubní kontraktury
- dysplasie kyčelních kloubů
- deformity rukou („ palec stopaře“)
- deformity páteře
- degenerativní kloubní změny

Smith-Lemli-Opitzův syndrom

- pre- a postnatální růstová retardace
- Mikrocefalie
- Faciální dysmorfie,
- Rozštěpy patra nebo uvuly
- Těžká mentální retardace
- Hypospadié, anomalie genitálu
- Syndaktylie 2. a 3.prstu DKK
- Mutace DHCR genu, lok.11q12-q13
- Nízká hl.cholesterolu, zvýš.7-dehydrocholesterol

Orofaciodygitální syndrom typ II

- Mohr syndrom
 - mediální rozštěp horního rtu
 - mikrognathia
 - Rozštěp jazyka, ankyloglosie
 - hypertelorismus
 - Bilaterální hexadactylie na HKK, bilaterální polysyndaktylie palců DKK
 - Frekvence 1:300 000

Syndromy s X-vázanou dědičností s rozštěpem rtu a /nebo patra

- Orofaciodigitální syndrom typ I
- Otopalatodigitální syndrom
- Izolovaný X-vázaný rozštěp patra s ankyloglosií

Orofaci digitální syndrom typ I

- Papillon-Léage-Psaume syndrom
- 1:50 000
- klenuté čelo, dystopia canthorum, úzký nos s hypoplazií alárních chrupavek, mediální rozštěp-pseudorozštěp horního rtu, krátký horní ret, rozštěpy patra, jazyka, přespočetné zuby, malpozice zubů aj.
- kůže- milia na obličeji a ušních boltcích
- Malformace prstů-klinodaktylie, syndaktylie, brachydaktylie 2.-5.prstu
- Častěji adultní výskyt polycystických ledvin

Otopalatodigitální syndrom

■ Typ I

- charakteristická facies (prominující nadočnicové oblouky, antimongoloidní postavení očních štěrbin, hypertelorismus, široký kořen nosu)
- Rozštěp patra
- Převodní porucha sluchu
- Mentální retardace
- Růstová retardace, dysplazie kostí

■ Typ II

- +další mnohočetné skeletální anomálie

Kraniosynostosy

- Předčasný uzávěr lebečních švů
- Heterogenní skupina etiologicky i patogeneticky
- Izolovaně nebo součást syndromů
- Většinou AD dědičnost

Apertův syndrom

- Dědičnost AD
- turicefalie,
- zobákovitý nos,
- hypoplasie střed. části obličeje,
- PMR,
- srostlé prsty,
- DNA dg. mutace FGFR2 genu

Crouzonův syndrom

- AD dědičnost
- nejčastěji synostosa švu koronárního a sagitálního
- zobákovitý nos
- hypoplasie horní čelisti
- exoftalmus, nízko nasedající uši
- impresiones gyrorum
- Mutace FGFR2 genu

Pfeiffer syndrom

- AD dědičnost
- Brachycefalie
- Hypoplasie střední části obličeje
- Exoftalmus
- kožní syndaktylie na HKK
- mediální deviace palců nohou
- Mutace FGFR2 genu, FGFR1 genu


Seathre-Chatzen syndrom

- AD dědičnost
- Brachycefalie
- Hypoplasie maxily
- Syndaktylie, halux valgus, brachydaktylie
- Mutace genu TWIST

Carpenter syndrom

- AR dědičnost
- Brachycefalie
- Hypoplasie střední obličejové části
- Nízkonased.uši, plochý kořen nosu
- Obesita
- Mentální retardace
- Brachydaktylie, postaxiální polydaktylie, klinodaktylie, syndaktylie, camptodaktylie
- Lokus 6p11

Kraniofaciální syndromy



Goldenhar syndrom

- hypoplasie obličeje,
- kolobomy víček,
- rudimentární boltce,
- výrůstky před tragem, makrostomie
- Anomalie obratlů
- dědičnost AD, AR

Treacher Collins syndrom

- antimongoloidní postavení očních šterbin,
- kolobomy víček,
- makrostomie, mikrogenie,
- rudimentární boltce
- dědičnost AD, méně AR

Hallermann-Streiff syndrom

Okulomandibulodyskranie

- Dyskranie s hypotrichosou
- Anomalie obličeje, zejm.oka(mikroftalmie, colobomy, strabismus cataracta)
- Zubní anomalie-nenonat.zuby, přespočetné zuby, malocluse aj.
- Somatická retardace
- AD,AR,heterpgeenie, většinou sporadicky

Orofaci digitální syndrom

- Drobné faciální anomálie
- Orální symptomy(CLP, laločnatý jazyk s rozštěpem, zkrácené frenulum aj.)
- Digitální anomálie(brachydaktylie, syndaktylie, polydaktylie, klinodaktylie)
- Heterogenní, 8 podtypů

Typ I – XD

Typ II-VI- AR

Typ VIII- XR

Typ VII- AD/XD

Oculodentodigitální syndrom

- úzký nos s hypoplastickými křídly a tenkými nostrilami,
- mikrokornea s anomáliemi duhovky,
- syndaktylie a/nebo camptodaktylie postaxiálních prstů, hypoplazie/aplazie střední falangy 5. prstu nohou
- hypoplazie skloviny
- Dědičnost je autosomálně dominantní, až 50% případů vzniká na podkladě nových mutací.

Frontonasální dysplazie

- Median cleft face syndrome
- Hypertelorismus
- brachycefalie, výrazné čelo s širokým kořenem nosu a víceméně rozděleným nosem (pak často přední cranium bifidum occultum a/nebo mediální rozštěp obličeje)
- často široce otevřená fontanela, sutura metopica synostóza koronárního švu
- Faciální asymetrie, vysoké patro, diastematózní chrup.
- Výskyt je většinou sporadický, popisována je také dědičnost AD nebo AR.
- Převaha ženského pohlaví 6:1.

Děkuji za pozornost