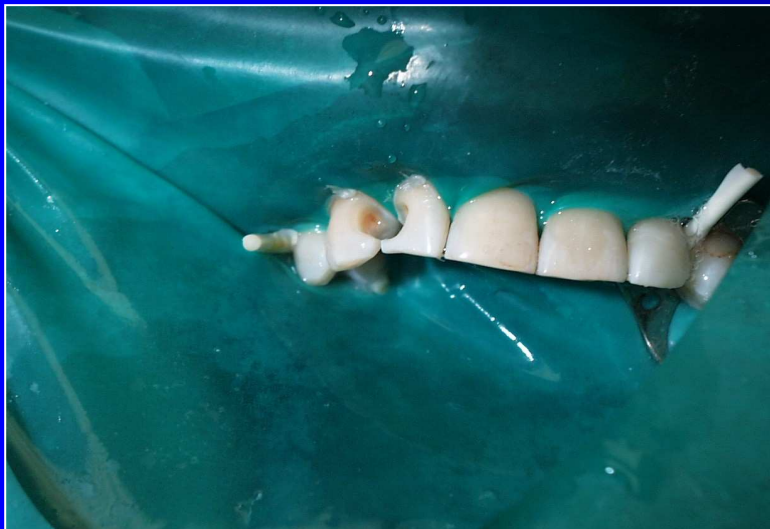

Class III. cavity preparation

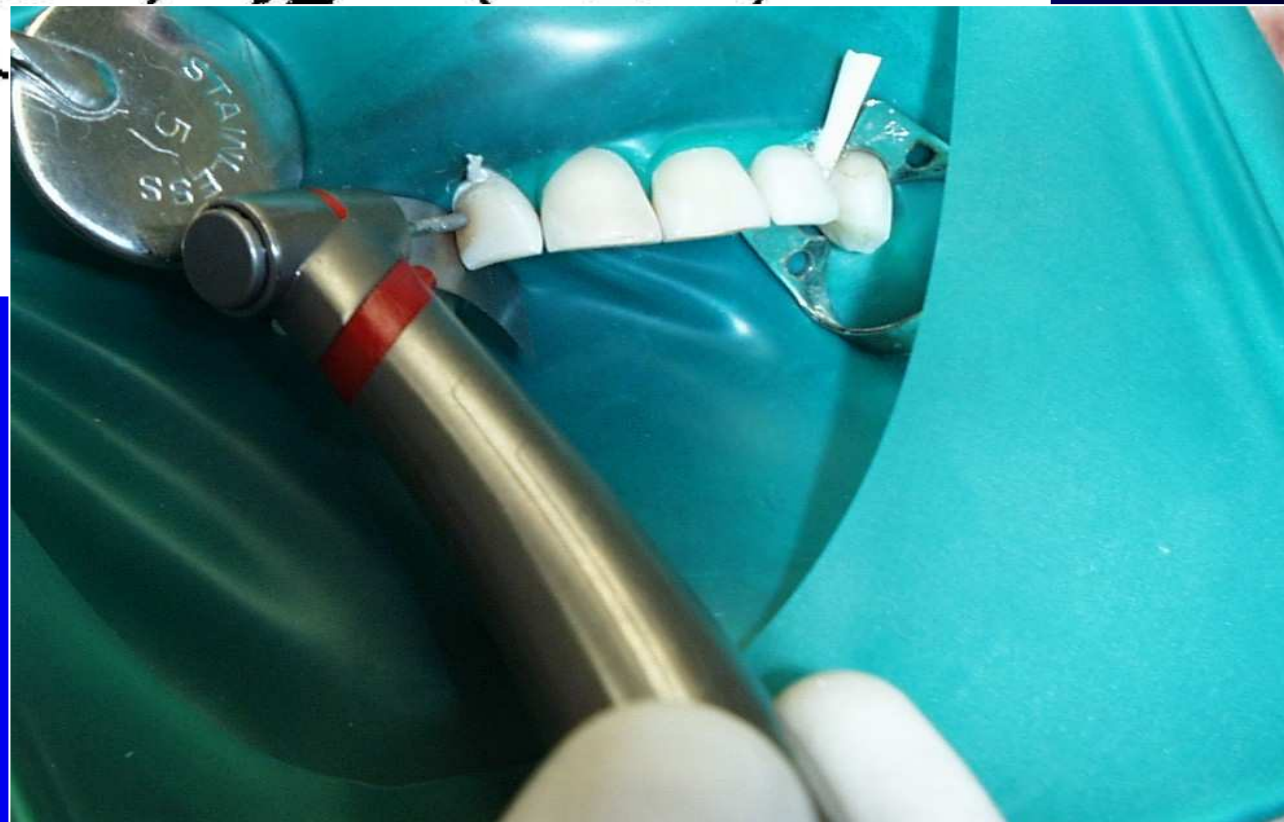

Proximal surface of frontal teeth (incisors and canines) without loss of incisal edge



Access to the cavity




- **Through the enamel form the oral surface**
- **Removal of old filling**
- **Separation of teeth - wedges**
- **Removal of hyperplastic gingiva**



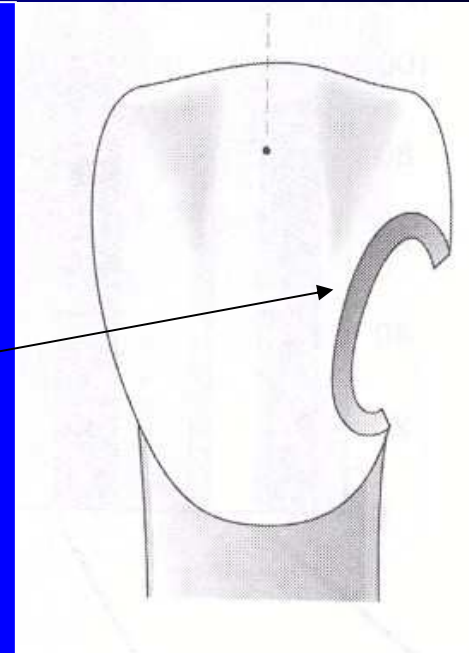
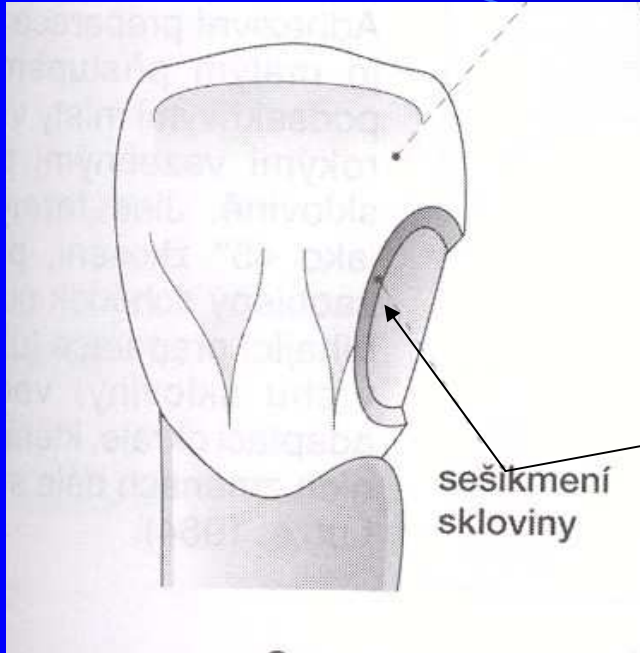
Cavity borders

- The size of the cavity depends on dental caries, do not extend!!!
- Excavation of carious dentin

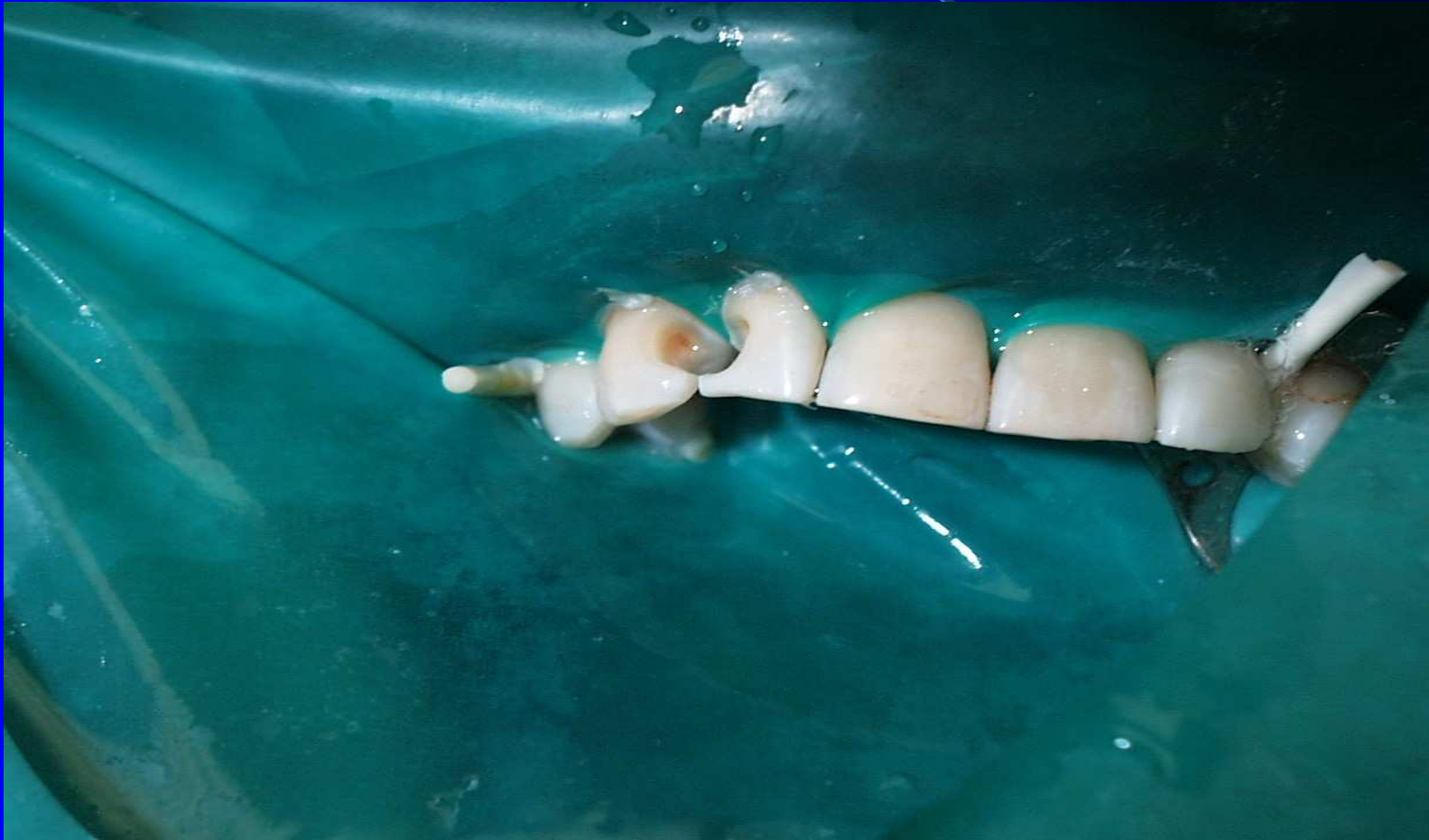

Retention

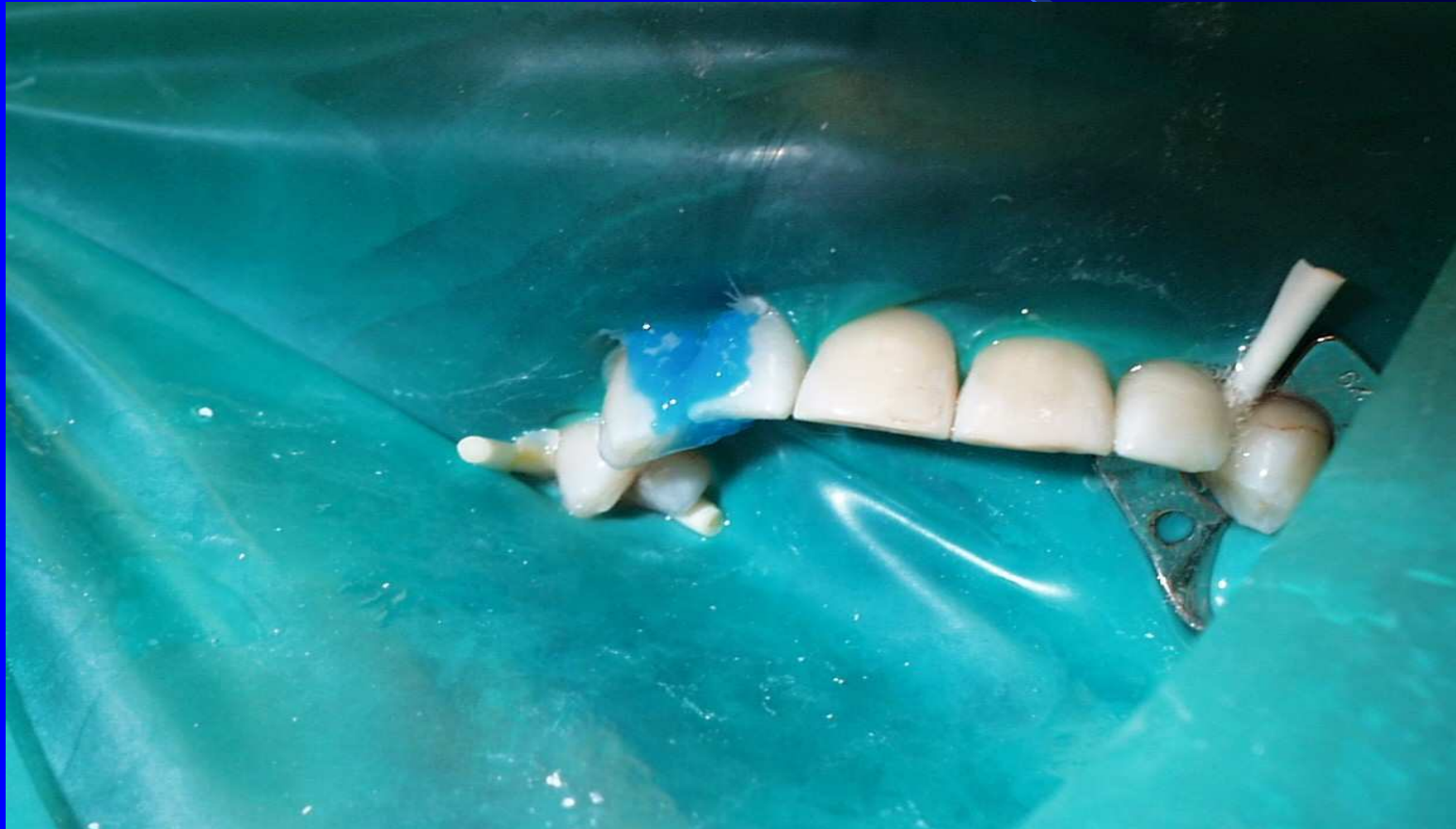- Retentive border for composites



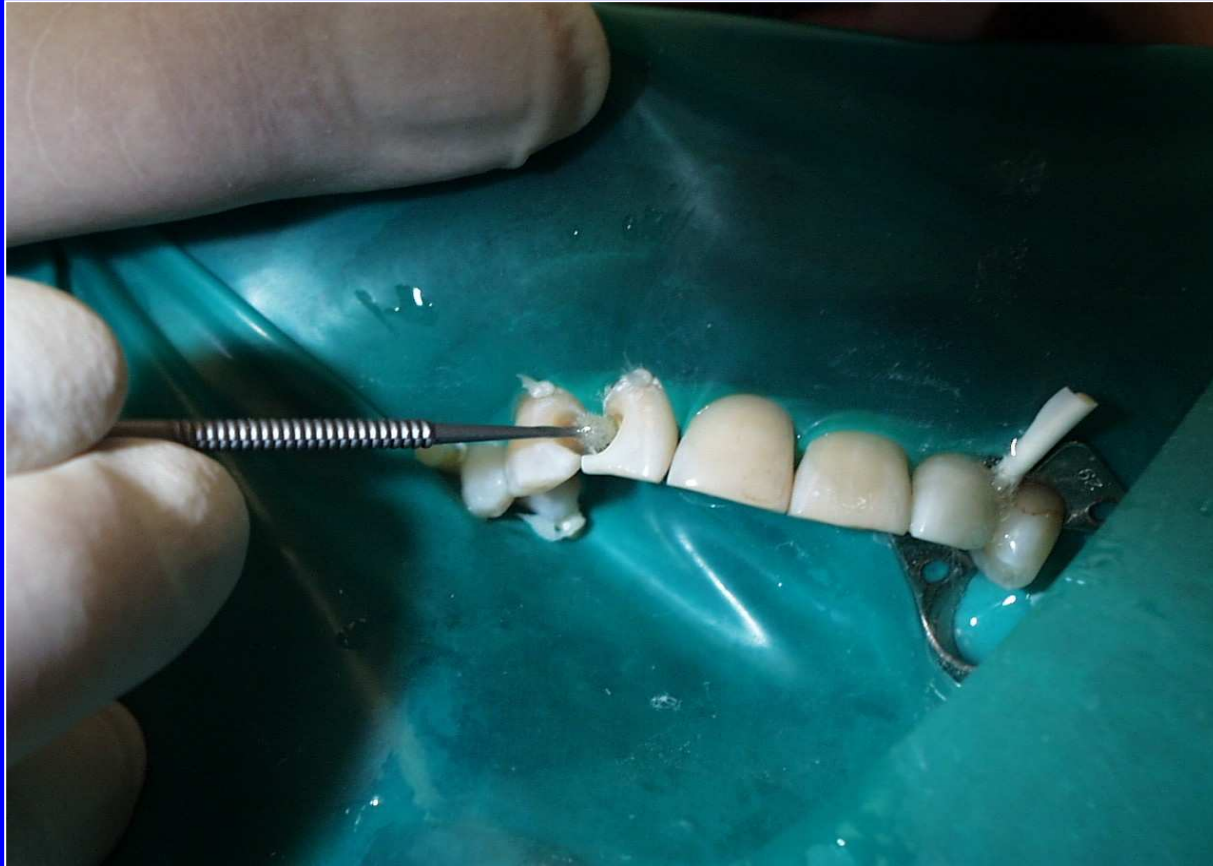Dry field!!!!



Etching of enamel and dentin





Bonding

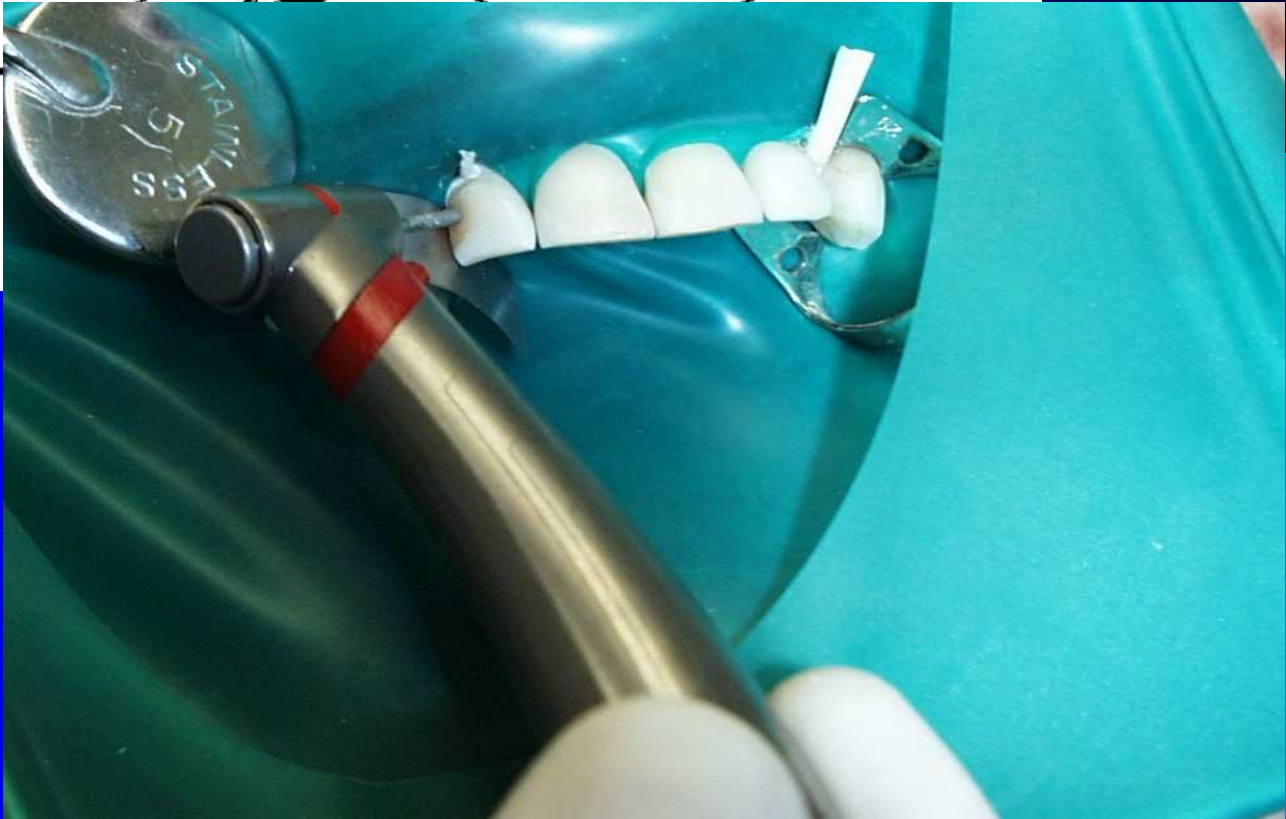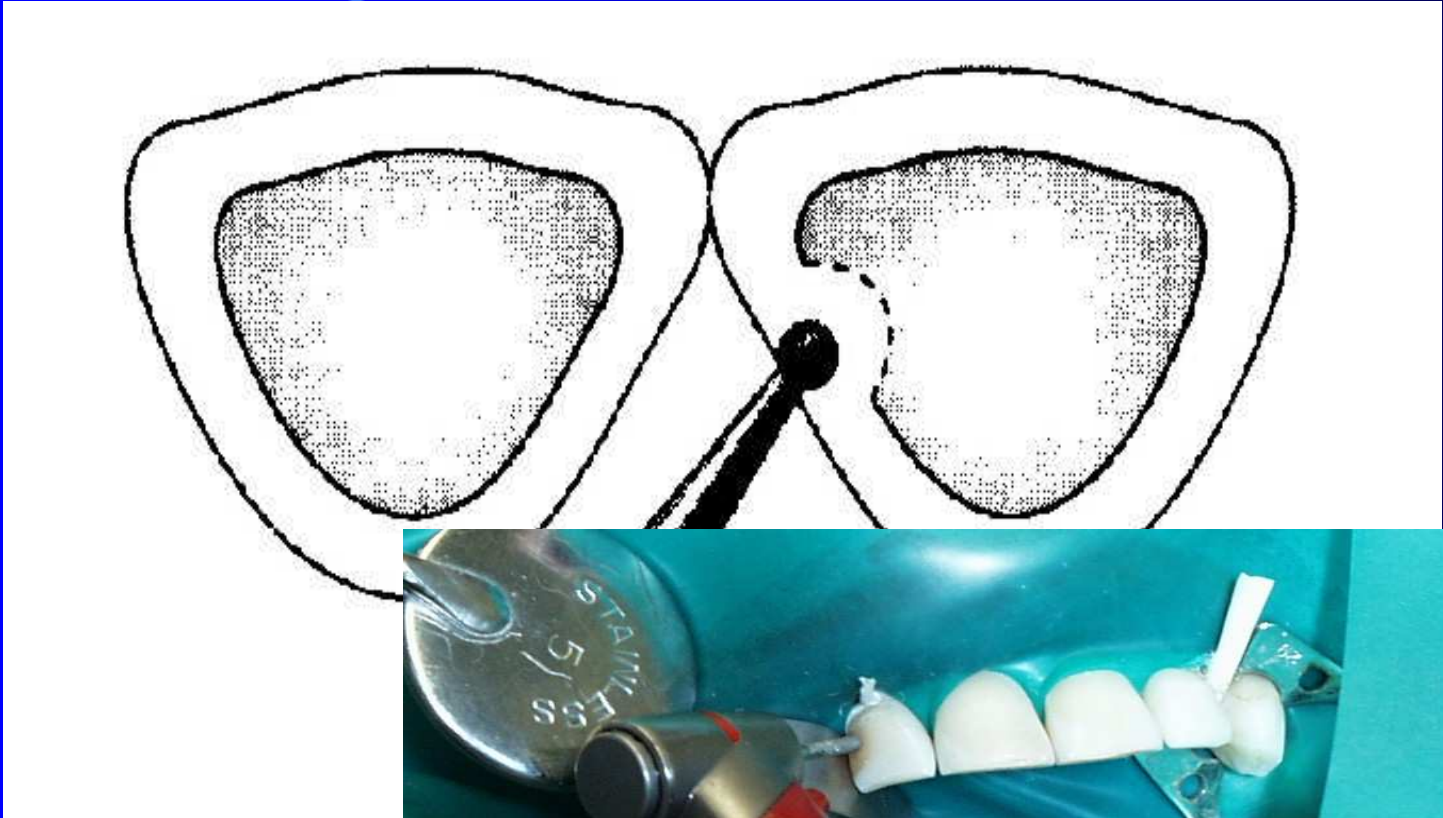


Surface Morphology for Adhesion

- Enamel
 - regular surface with opened inter/intraprismatic spaces


- Dentin
 - no smear layer
 - opened dentinal tubules
 - collagen network available

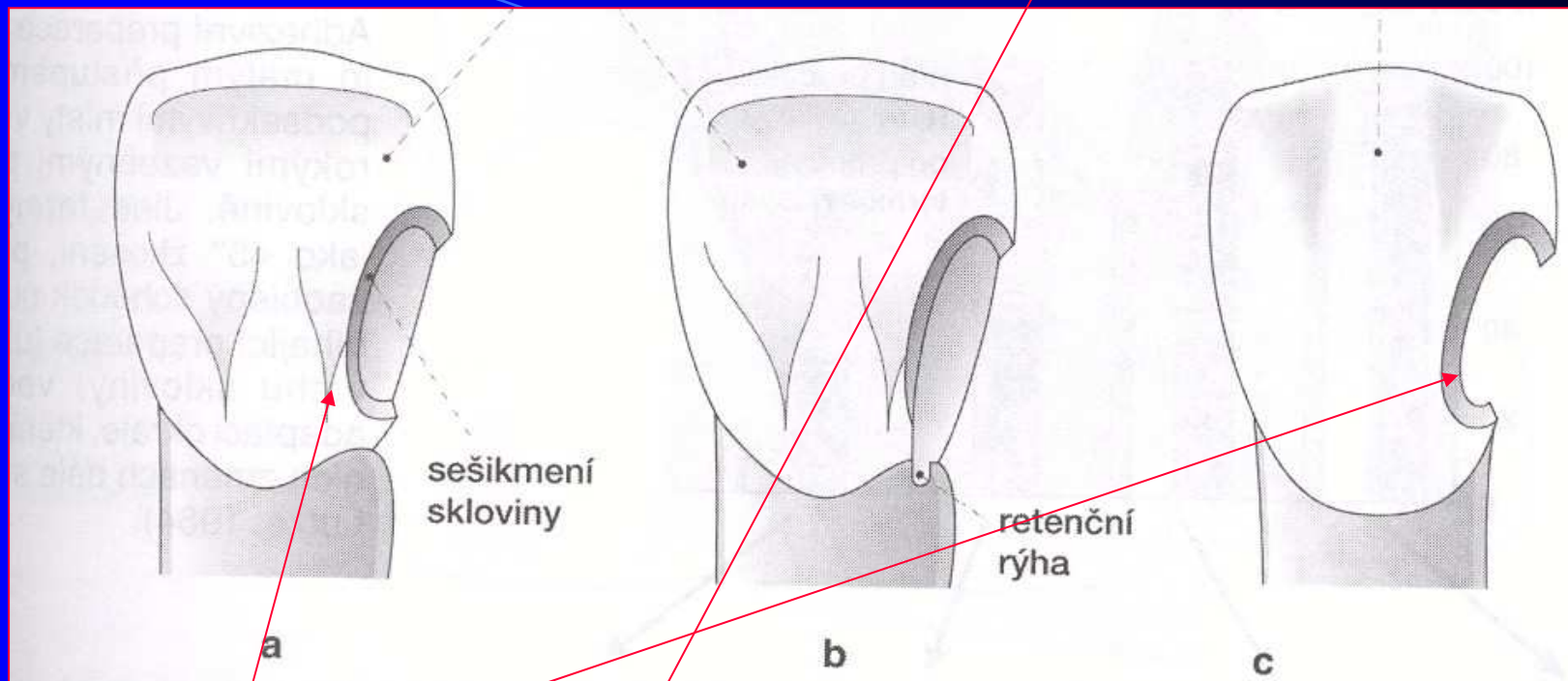




Vytvoření obrysu kavity

- Kavitu preparujeme co nejmenší – v rozsahu kazivého ložiska nebo stávající výplně
- Nepreparujeme na rybinu – je to obsolentní – obětujeme tak mnoho zdravé tkáně!!!
- Odstranění kariézního dentinu





Retentive border



Úprava sklovinných stěn a hran

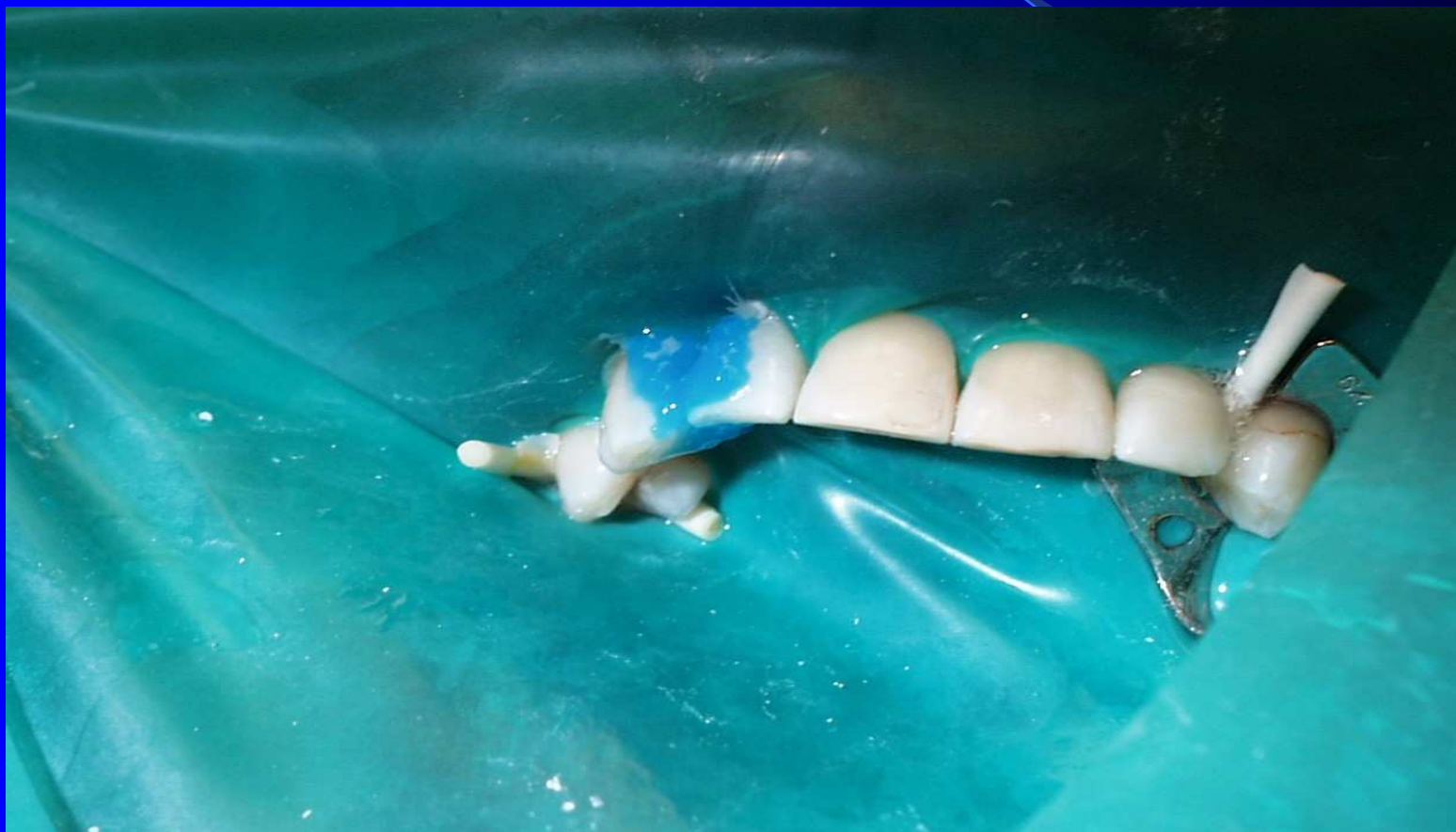- Retenční pruh – šikmení skloviny – nejčastějším materiálem je kompozit

Toaleta a konečná kontrola kavity

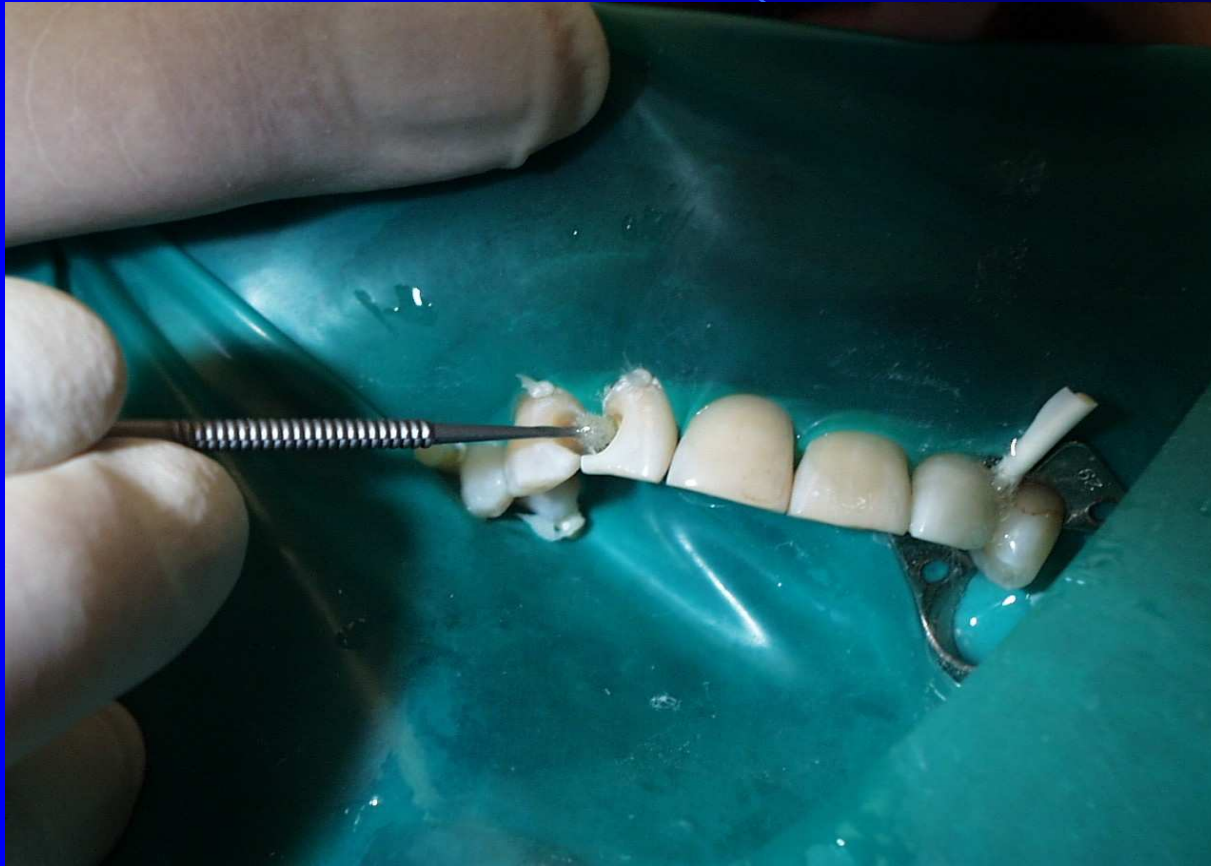

suché pole !!!

Leptání skloviny, oplachování a sušení



Nanášení adheziva



Nanesení bondu, vrstvení kompozitu, jeho polymerace, opracování

-dia brousky

-nízké otáčky

-chlazení

-flexibilní disky

-nízké otáčky, přerušovaná preparace

-gumové leštící pomůcky různého tvaru

-nízké otáčky, chlazení

-speciální kartáče a platěné kotouče

Cleaning of teeth



Preparace kavity

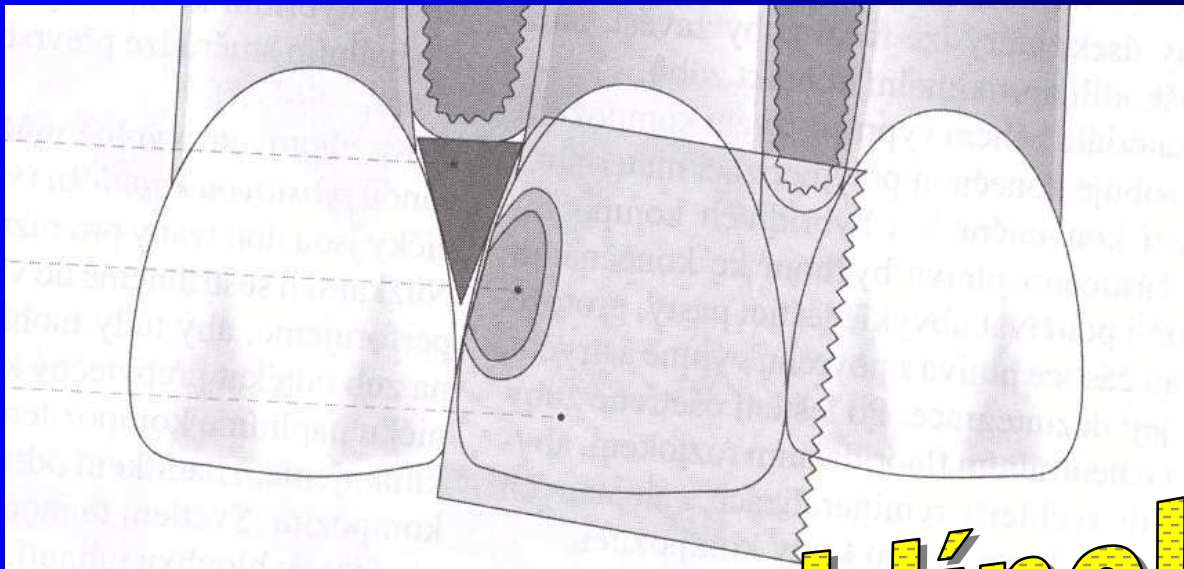
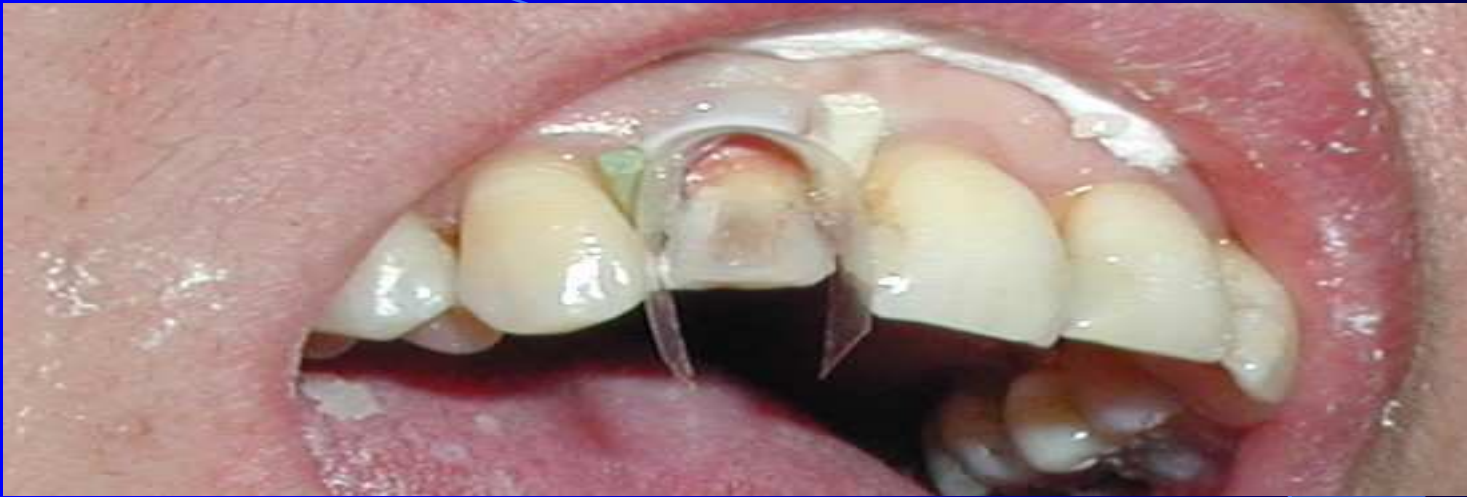

Etching




Matrix and wedge

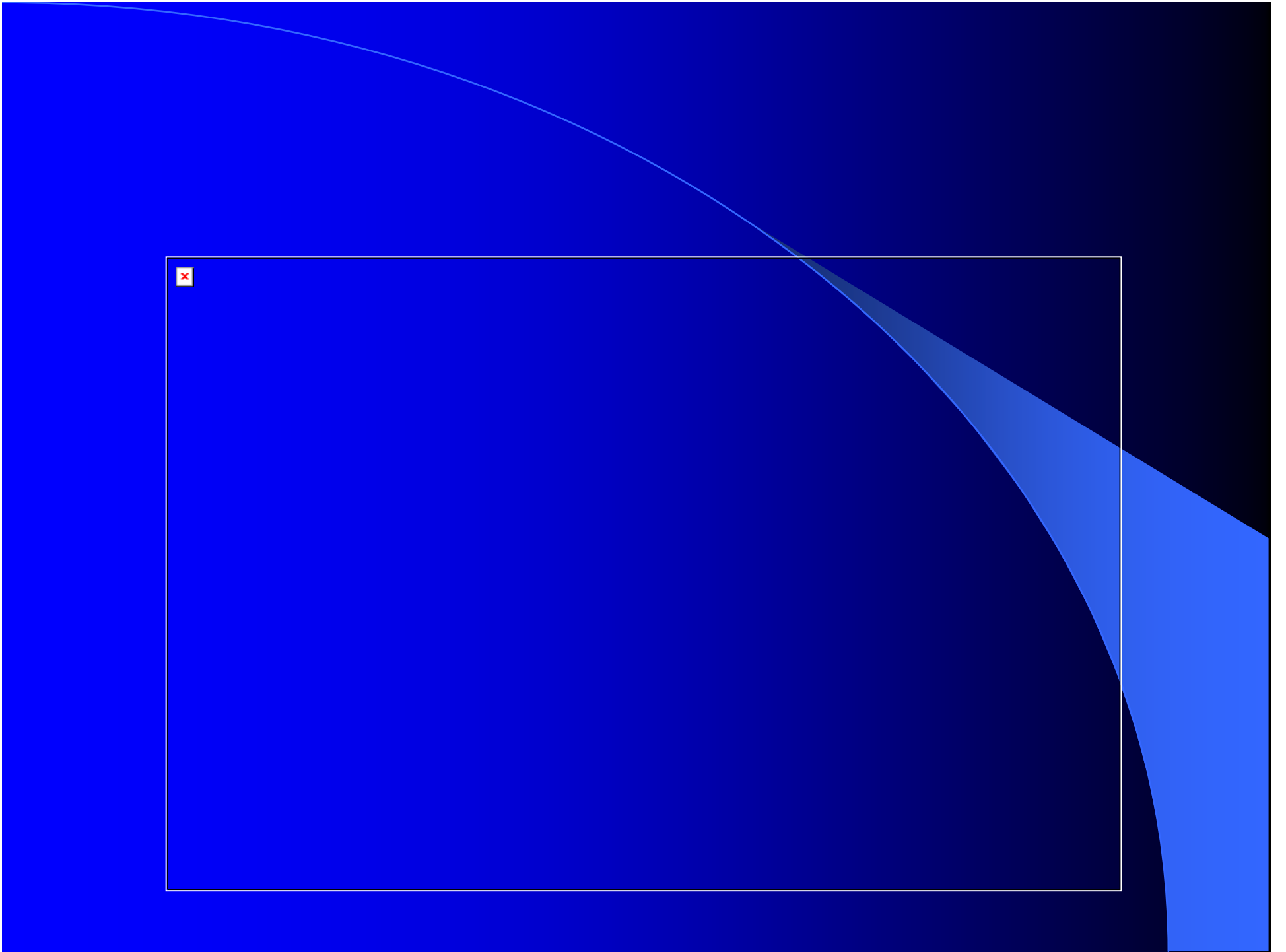


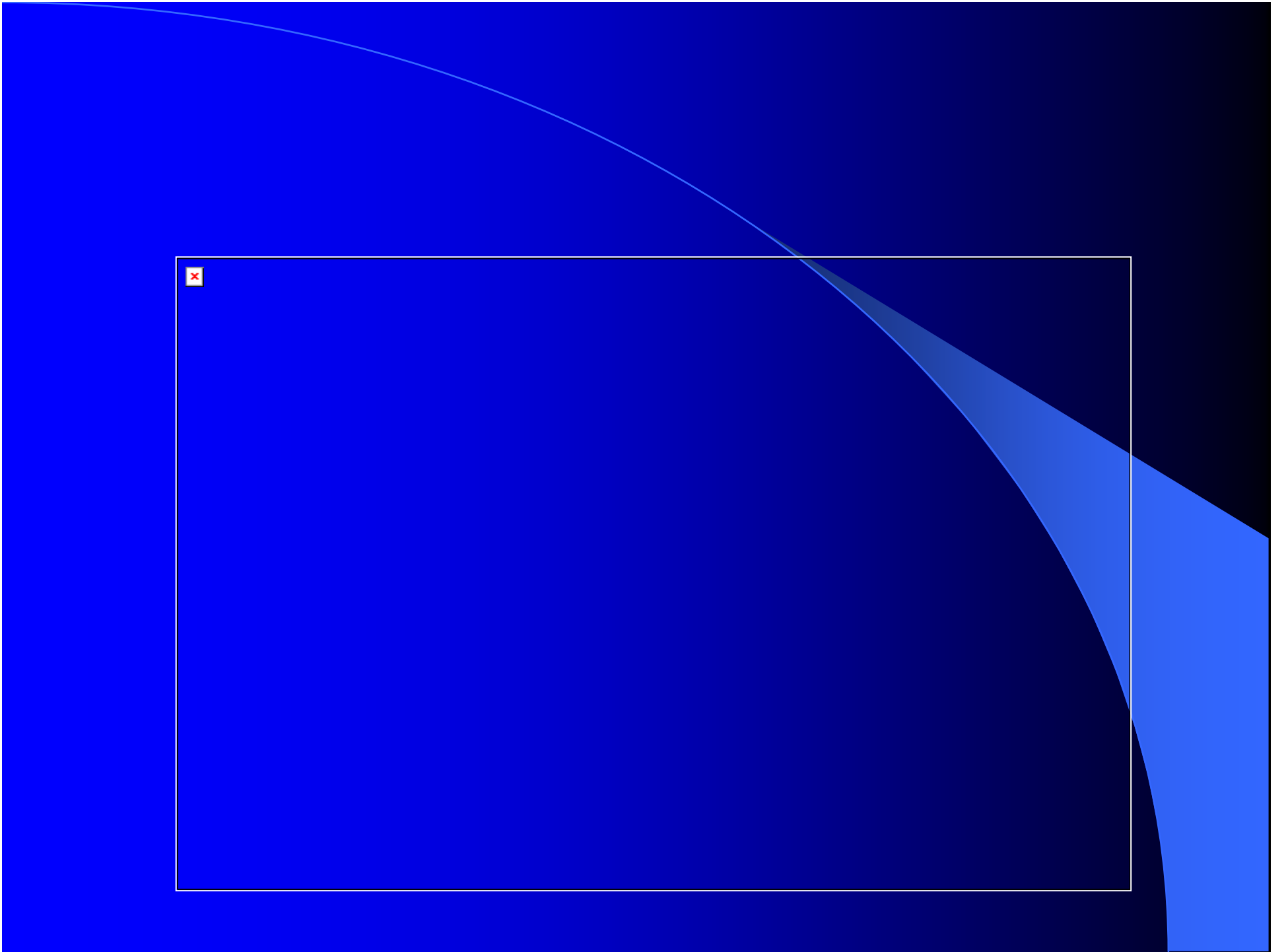


matrice, klínek

Layering od composite







Removing of matrix



Finishing



Polishing



Finished filling



