

Celkové vyšetření

- předchází vyšetření jednotlivých částí lidského těla
- Zahajuje se již **při navazování kontaktu** s pacientem při získávání anamnestických údajů. Je proto třeba pacientovi **nejen naslouchat, ale také jej pozorovat.**
- pozornost se zaměřuje na posouzení **psychického stavu, růstu, výživy, stoje a chůze, hlasu a řeči.** Navazuje vyšetření kůže a tělesné teploty.

Celkové vyšetření pacienta



Objektivní vyšetření pacienta (status praesens)

- Pohmat (Palpace)
- Poklep (Perkuse)
- Poslech (Auskultace)
- Pohled (Inspekce)

Vyšetřujeme celého člověka "od hlavy k patě"

Vědomí- patologické poruchy

- kvalitativní (narkolepsie, insomnie, delirium, amence, obnubilace)
- kvantitativní - krátkodobé (synkopa)
 - dlouhodobé (somnia, sopor, koma)

somnia - pacient „spí“, na oslovení nebo bolestivý podnět se probouzí

sopor - neprobudný, reaguje na hluk nebo bolestivý podnět grimasou, úhybem

koma - reakce vyhasínají

synkopa (mdloba) krátkodobá ztráta vědomí způsobená poruchou prokrvení CNS

Psychický stav nemocného



- řada onemocnění má vliv na psychiku a naopak
- tyreopatie, th kortikoidy, chron. onemocnění
- emoční labilita
- psychosomatická onem.
- organický psychosyndrom
- - psychiatrické vyšetření

Somatický habitus, konstituce

- **normostenický**
- **astenický** - štíhlý **kachexie**
- **hyperstenický (pyknik)** - podsaditý
- Hmotnost těla

BMI = hmotnost (kg) : výška² (m²) (norma 20-25)

Obvod pasu M 102 (94) Ž 88 (80)

Proporce těla (gigantismus, akromegalie, nanismus)

Hybnost nemocného

- Chůze (parkinsonismus, parézy, plegie),
- Třes
- Pohyb končetin může být rušen třesem
- (Parkinsonský syndrom - jemný třes rukou, hlavy a brady, hypomimie obličeje, svalová rigidita, šouravá chůze,
- flapping tremor, tyreotoxikóza aj.)



PASIVNÍ POLOHA

Pohyblivost

Poruchy hybnosti


Postižení nervového systému centrálního (mozek, mícha), periferního (periferní míšní nervy)

Obrna-

- Centrální - spastická (stažení svalstva)
- Periferní - chabá (s ochabnutím svalstva)



- **Pareza** - částečná ztráta hybnosti
- **Plegie** - úplná ztráta hybnosti
 - **Monoparéza/monoplegie** - postižení jedné končetiny
 - **Kvadruparesa/kvadruplegie** - postižení všech čtyřech končetin
 - **Hemiparesa/hemiplegie** - postižení končetin na jedné polovině těla
 - **Paraparesa/paraplegie** - postižení obou dolních končetin



- *Omezení hybnosti z důvodů onemocnění pohybového aparátu*

Omezení rozsahu pohybu v důsledku poškození kloubů, až nemožnost pohybu v kloubu (ankylosa), svalové kontraktury (převaha flekčních svalových skupin), blokády páteře.

Poloha nemocného



AKTIVNÍ POLOHA

- vynucená poloha - nemocný zaujímá úlevovou polohu, která je vynucena jeho stavem (např. úleva od bolesti, dušnost, kašel)
- **Ortopnoická** - vsedě se spuštěnými, opřenými dolními končetinami (poloha usnadňuje dýchání, zapojení pomocných dýchacích svalů, snížení žilního návratu - pacienti s levostranným srdečním selháním, plicní otok)



- **Poloha na boku** - pacient se suchým zánětem pohrudnice leží na postižené straně (úleva od bolesti)
- **Poloha na zádech s pokrčenými dolními končetinami podloženými válcem** - uvolnění napětí svalů přední stěny břišní při bolestech v břiše (zánět pobřišnice, appendicitida)



- **Poloha na břicho nebo v předklonu** - záněty slinivky břišní, vředová choroba žaludku, dvanácterníku
- **Neustálá změna polohy, s neklidem** - ledvinná kolika, žlučnicková kolika
- **Spuštěná končetina z lůžka vleže** - poruchy prokrvení končetin
- **Hlava nazad a flekt. končetiny-**
meningoencefalitida



terapeutická opatření:

- **Vodorovná poloha na zádech** - poranění lebky, pánve, páteře
- **Trendelenburgova poloha** - celé lůžko směřuje nohama šikmo nahoru (šok, akutní krvácení)
- **Poloha vleže s podložením DK pod koleny a lýtky** - žilní trombosa



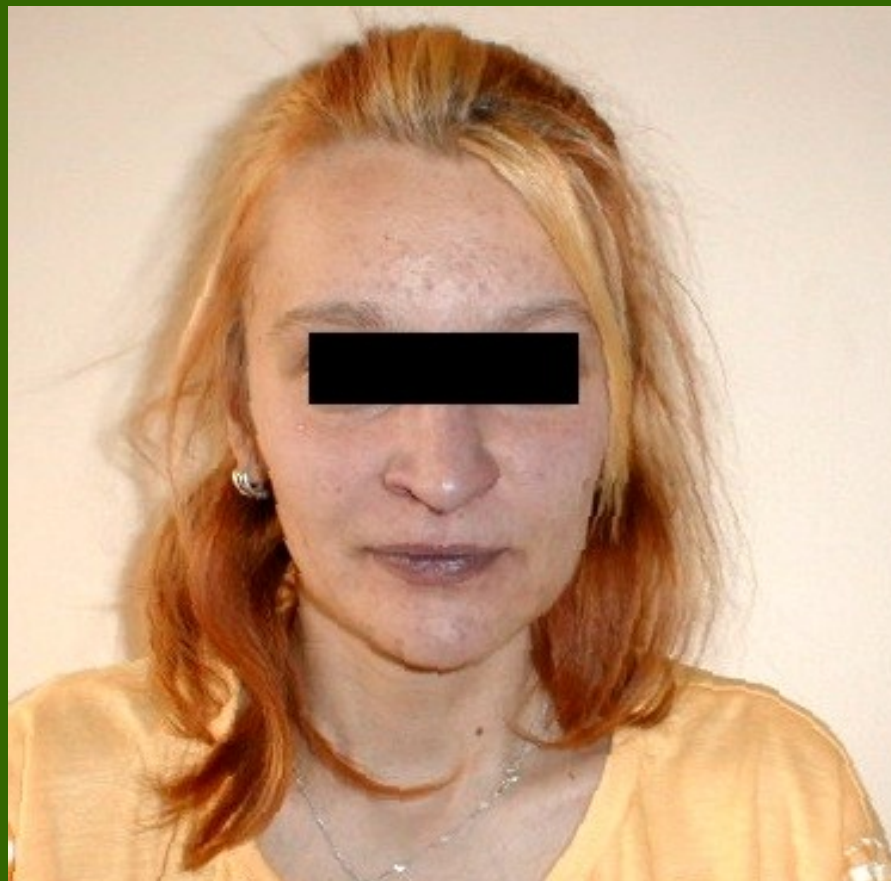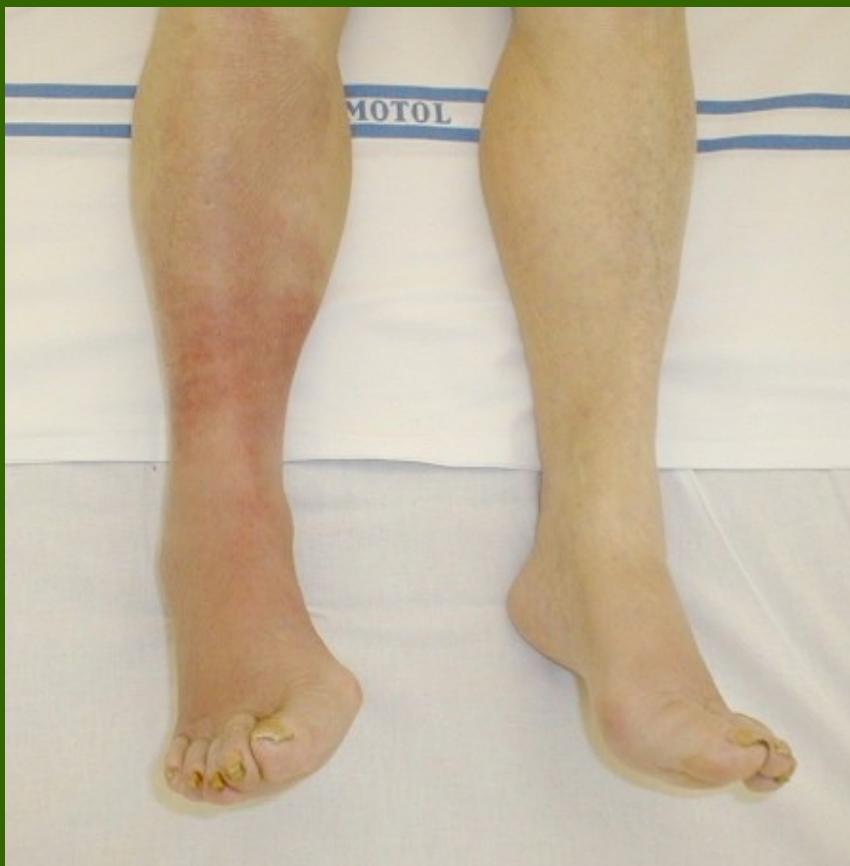- **Fowlerova poloha** - poloha na lůžku s elevací horní i dol.poloviny těla
- **Stabilizovaná poloha na boku** - při poruchách vědomí k udržení průchodných dýchacích cest a prevenci aspirace
- **Poloha vodorovná se záklonem hlavy**
 - zajištění průchodnosti dýchacích cest

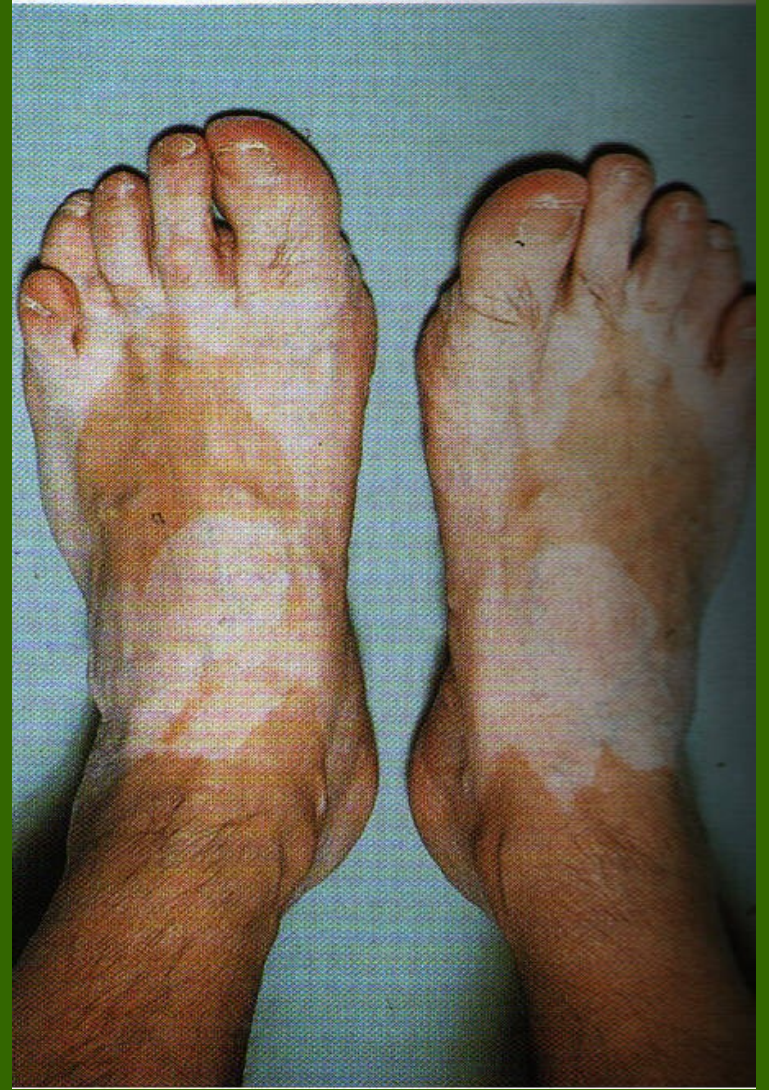
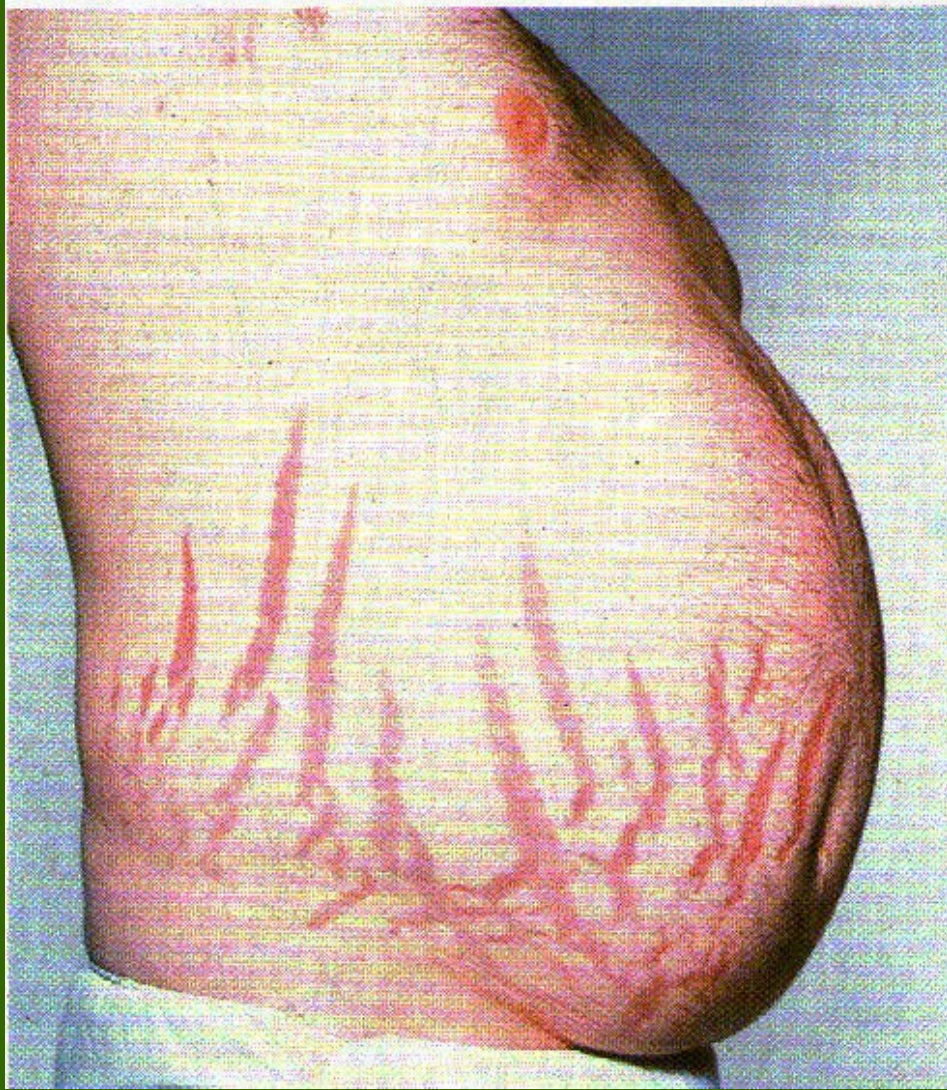
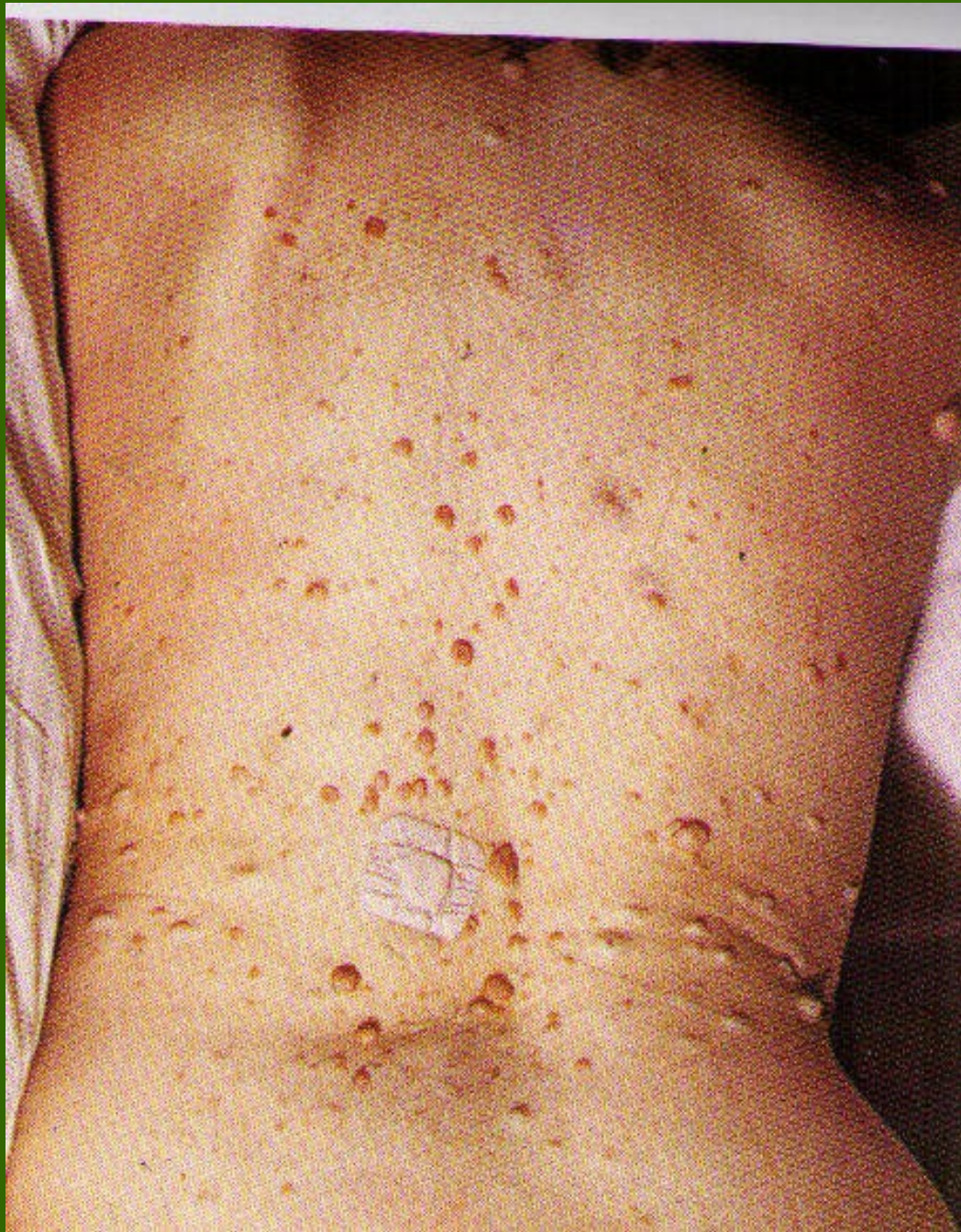Poruchy řeči

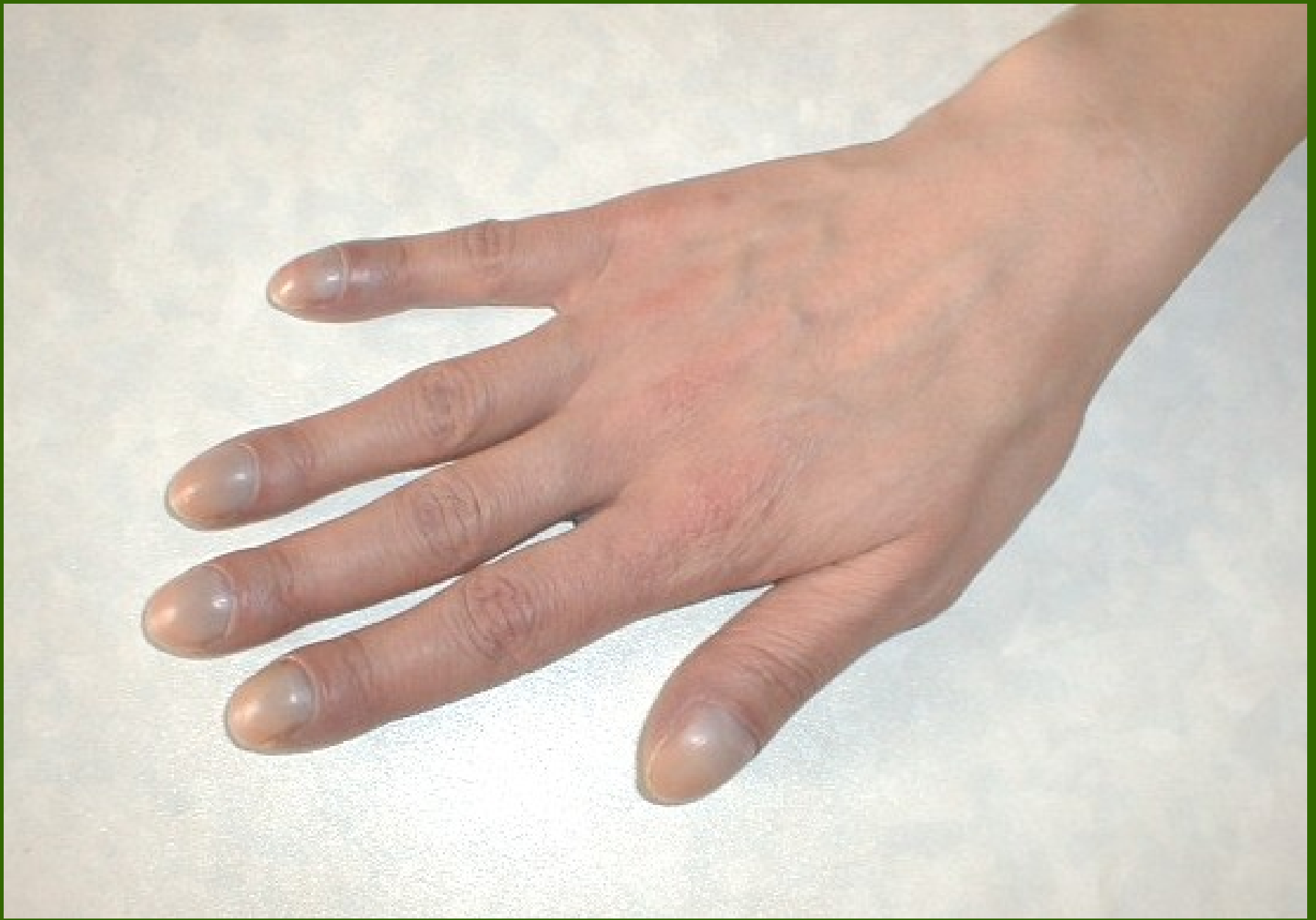- **afazie** - ztráta řeči-porucha CNS
 - smíšená, expresivní, senzorická
- **dysartrie** - porucha výslovnosti, nesrozumitelnost
- **dysfonie** - chrapot
- **afonie** - šepot

Barva kůže a adnexa









Vyšetření hlavy

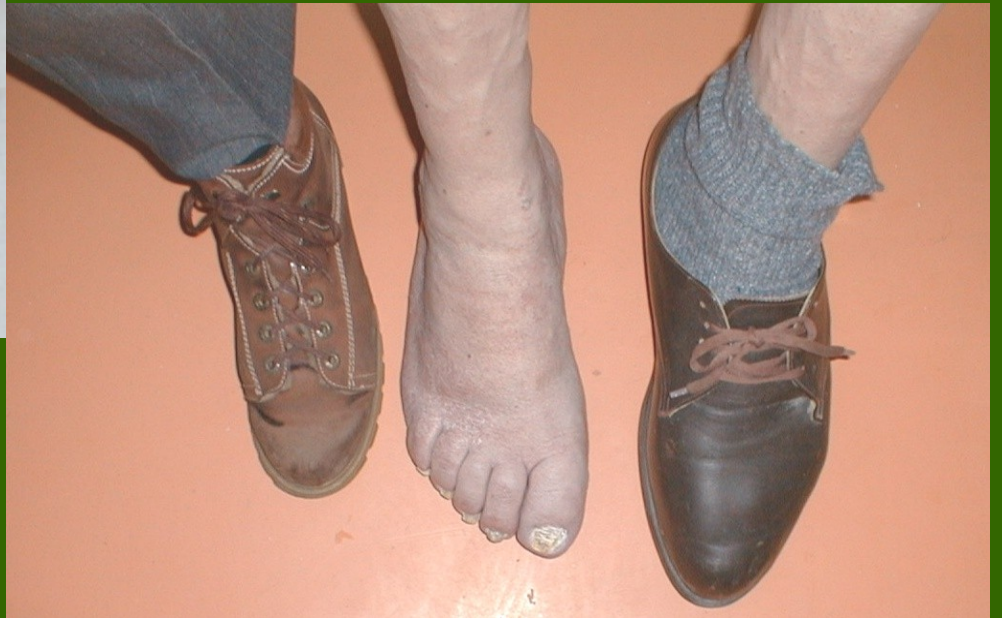
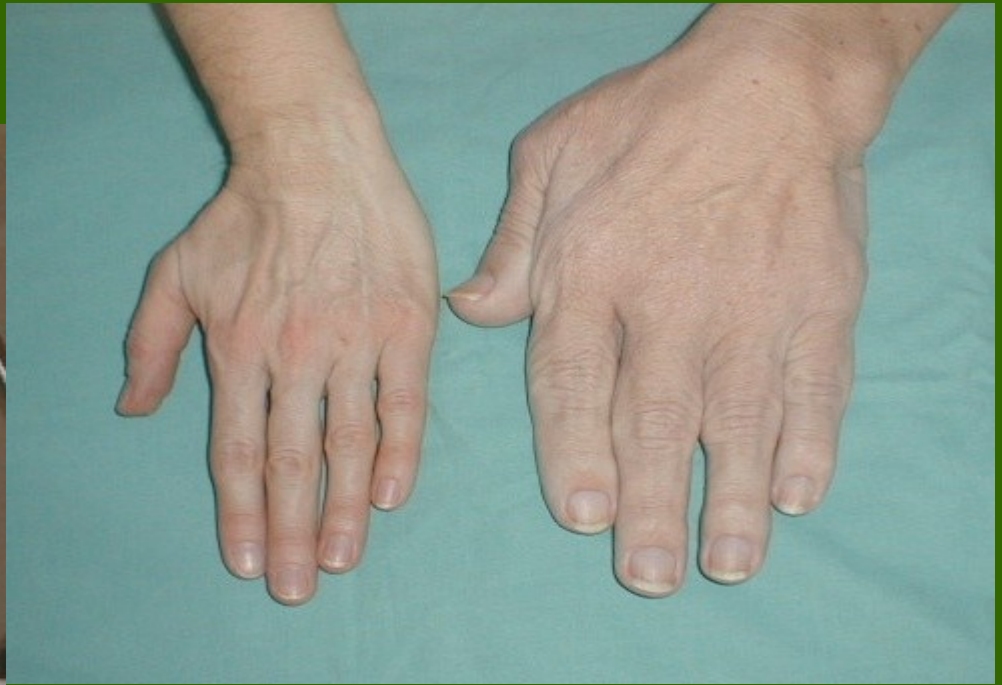
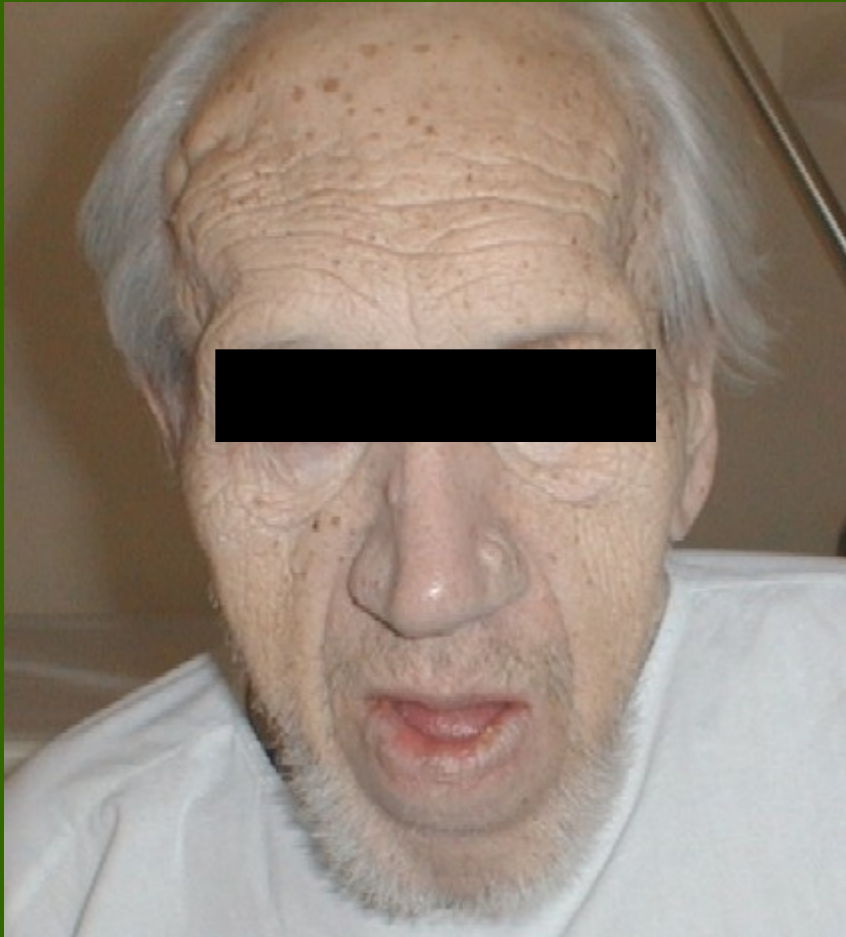- tvar a velikost hlavy (normo-, brachy-, dolicho-, turi-cefalie),
- pokleповá bolestivost
- kvalitu ochlupení (vlasů)
- bolestivost výstupů trojklanného nervu v obličejí
- výraz obličejí
- barevné změny kůže obličejí
- mimika
- tvar a symetrie obličejí

Facies



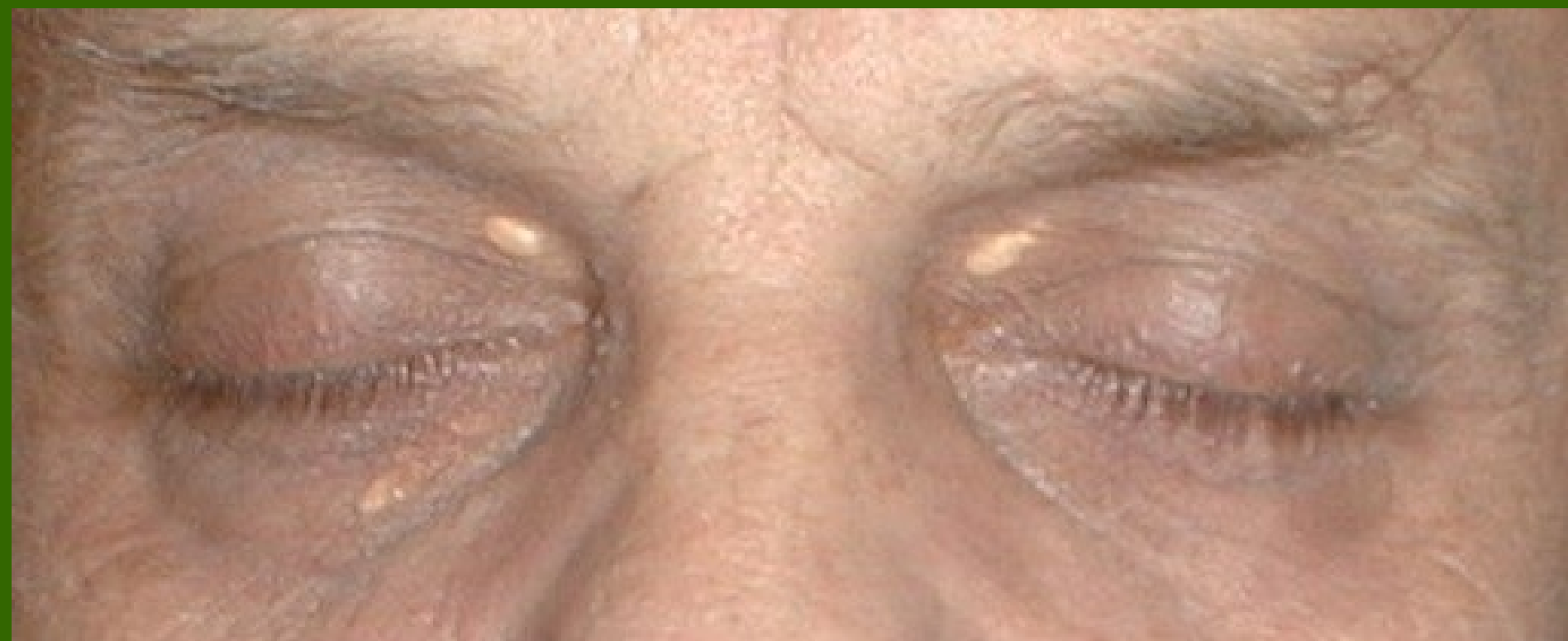- febrilis
- cardiaca
- mitralis
- plethorica
- alcoholica
- Hippocratica
- nephritica
- morbillosa
- myxoedemata
- akromegalie
- cushingoidní, měsíčkový
- SLE- motýl.exantém
- sklerodermie
- karcinoid
- parkinsonismus
- parotitis epid.
- Quinckeho edém
- parézy hlav.nn.

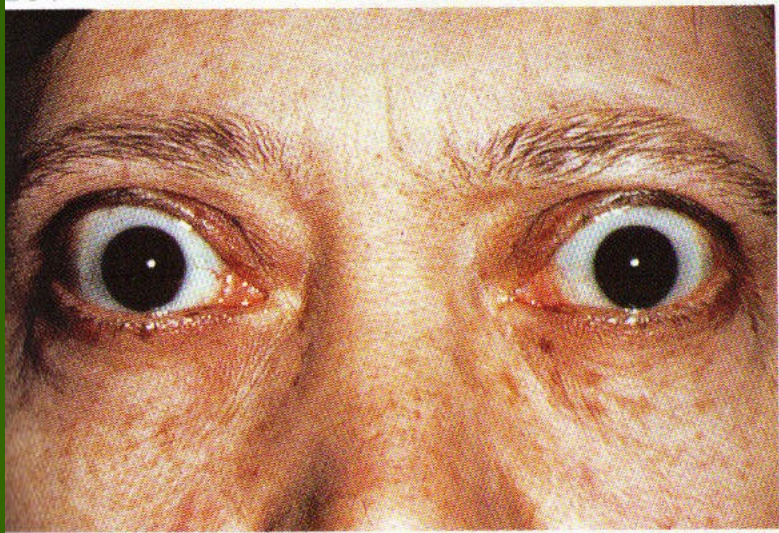


Oči

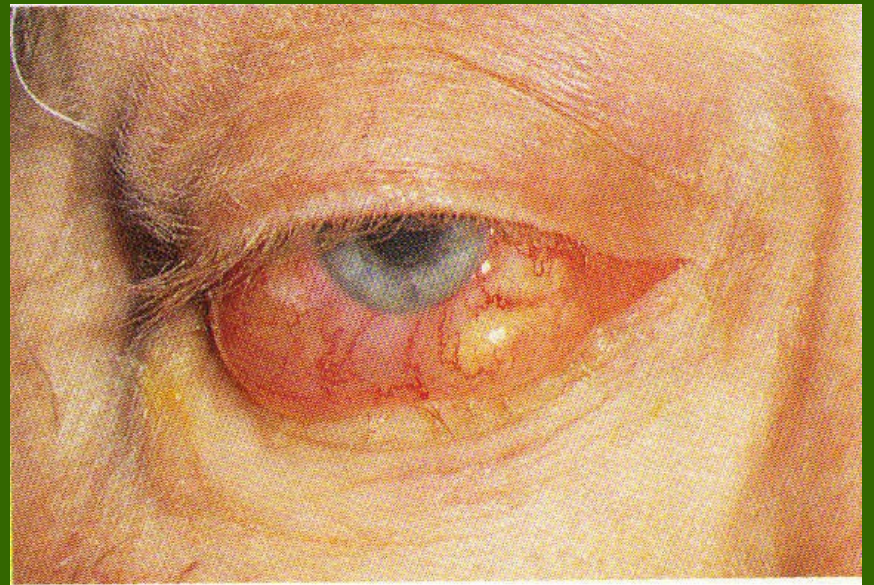
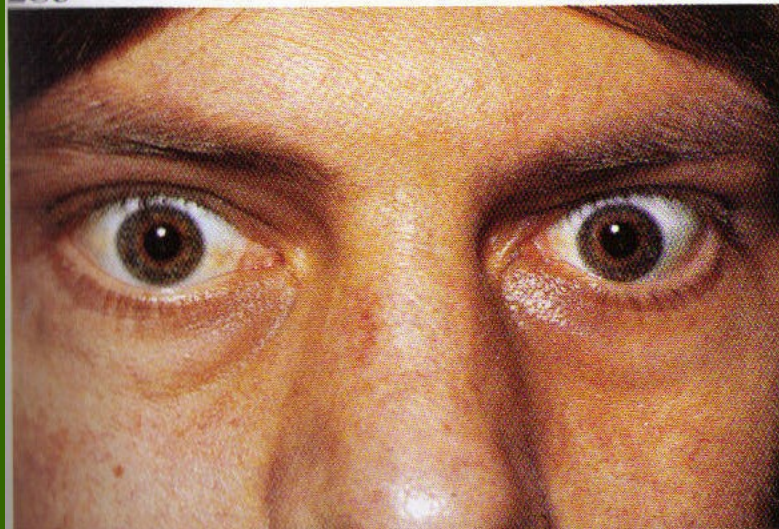
- oči -zabarvení sklér (ikterus), víčka-ptóza (pokles),otok (choroby ledvin), endo-exoftalmus
- prokrvení spojivek - bledé (anemie), nastříklé, zarudlé (zánět),chemoza, skléry- žluté (ikterus)
- pohyblivost - strabismus (šilhání - porucha okohybných svalů), zornice -izokorie, reakce na osvit a přiblížení, symetrii,
- nitrooční tlak- zvýšený (zelený zákal -glaukom), tonus bulbů- snížený (dehydratace)
- zornice - **izokorie, anizokorie** (krvácení v dutině lební), **miosa** (léky - opiáty, vliv parasymptiku), **mydriáza** (léky (atropin), vliv sympatiku),

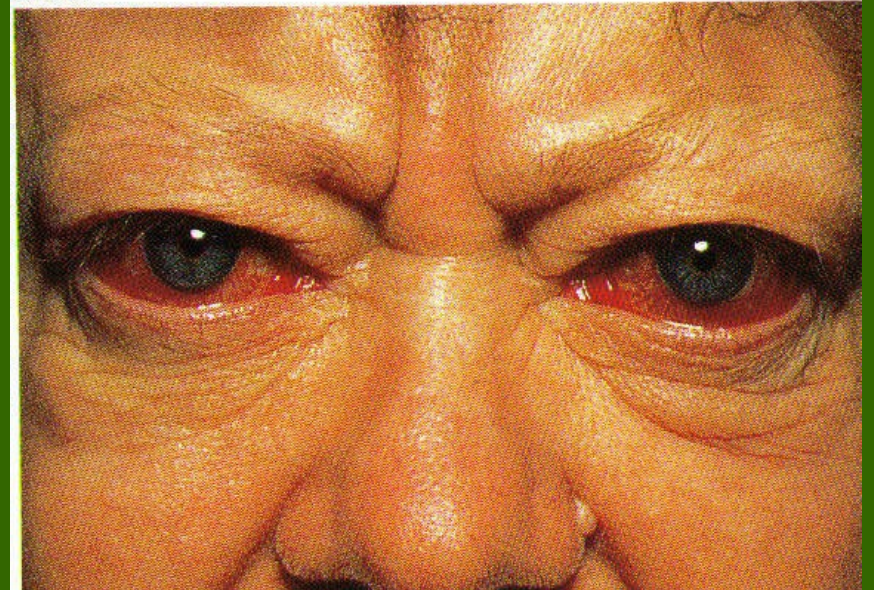




289



309



Ústa a ústní dutina

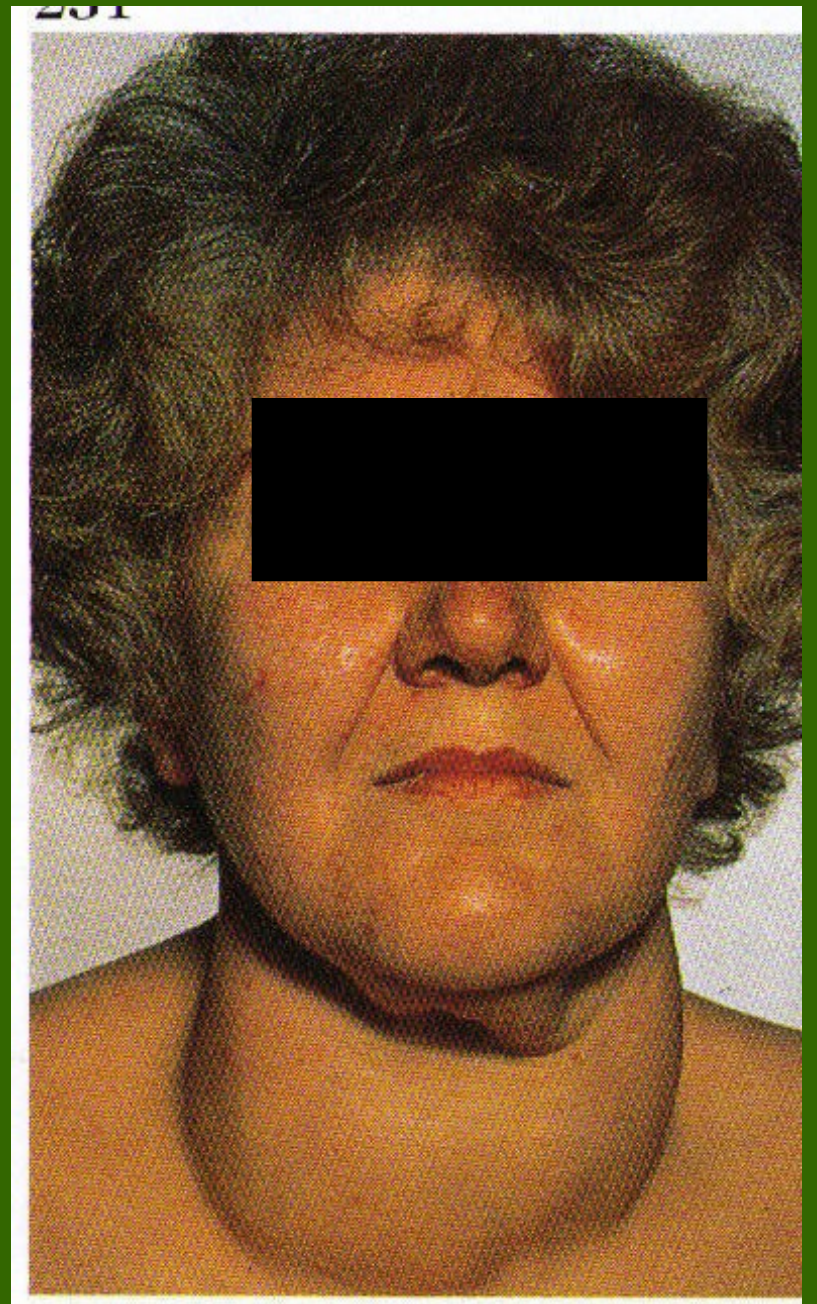
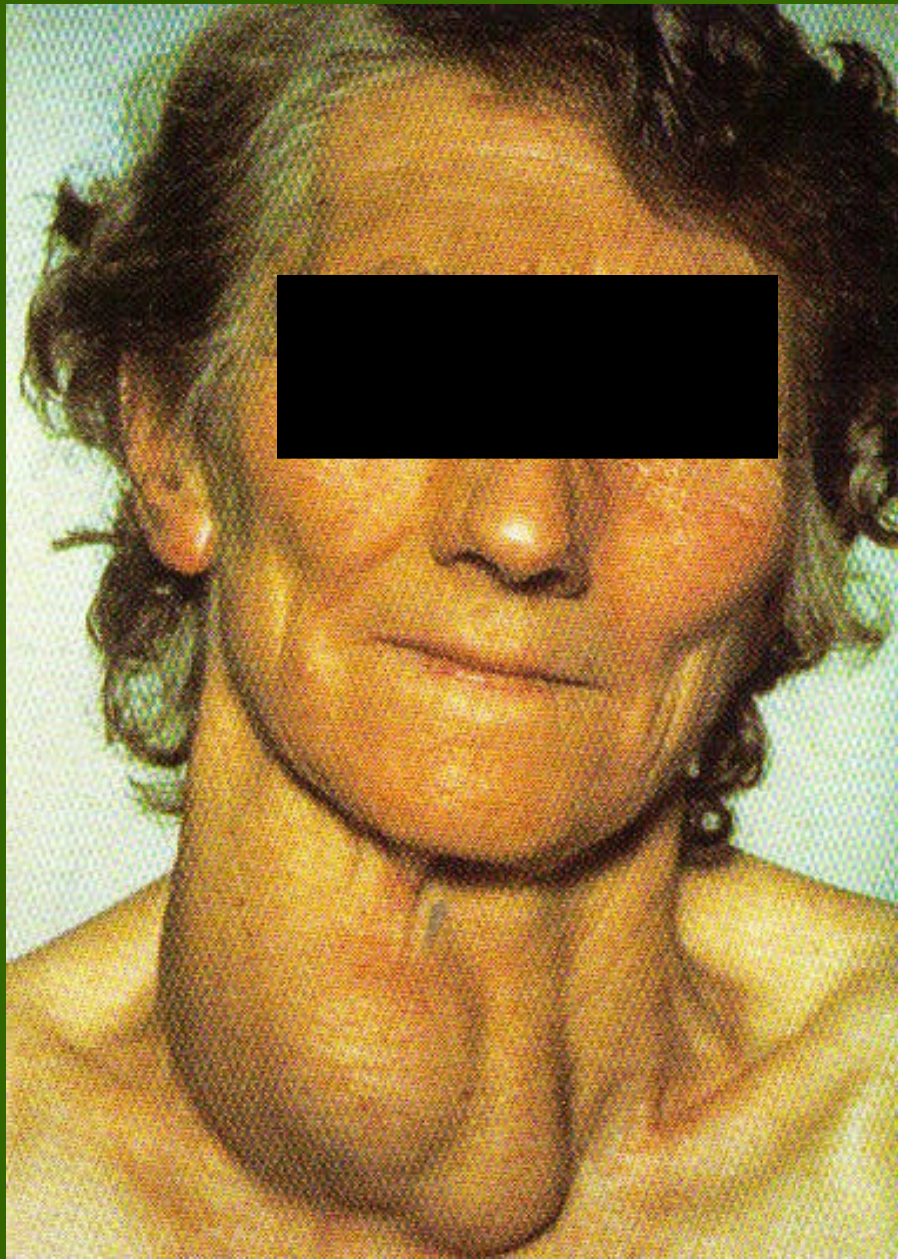


- rty - cyanosa, rozštěpy, otok (alergie), r
herpes labialis, stomatitis angularis (nedostatek B2)
- Dutina ústní - zarudnutí, bolestivost (stomatitida),
afty - bolestivé vřídky, soor (bělavé neseškrábatelné
povlaky - kvasinková infekce Candida albicans)
- Jazyk - norma růžový, lehce povleklý, vlhký,
pohyblivý- suchý, rozpraskaný, hnědavě povleklý -
dehydratace, malinově červený (spála), pokousaný
(epilepsie), plazení na jednu stranu (obrný nervů při
CMP)-velikost
- chrup, hrdlo-patrové oblouky, tonsily

Vyšetření krku



- Lymfatické uzliny - velikost, tvar, konzistenci, bolestivost,
- štítná žláza - velikost, tvar, konzistence, přítomnost uzlů, bolestivost
- plnění krčních žil (u zdravého ležícího člověka nepřesahuje náplň krčních žil 2cm čáru proloženou sternoklavikulárním spojením)
- Pulsace krkavic, kvalita, symetrie, přítomnost šelestů

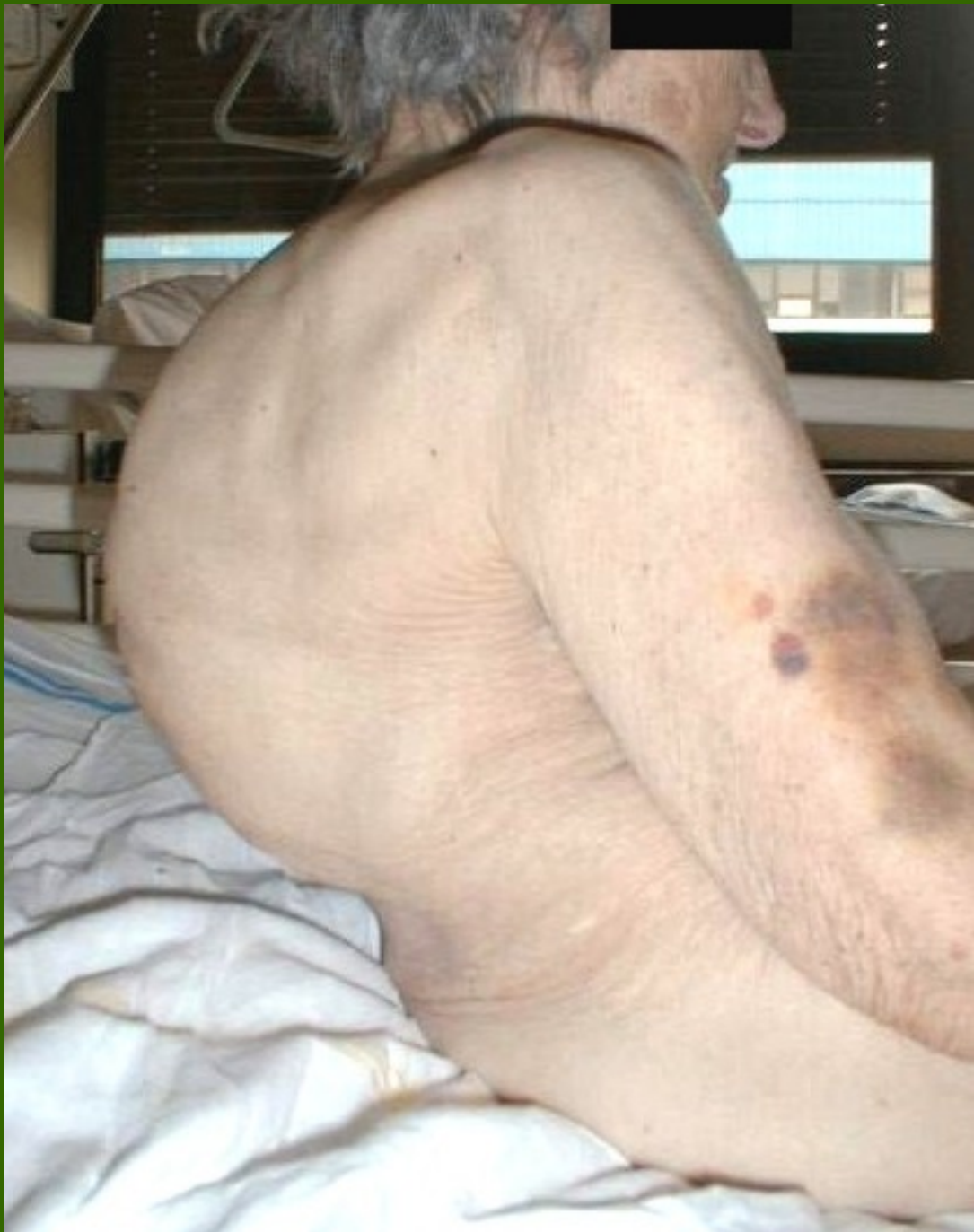

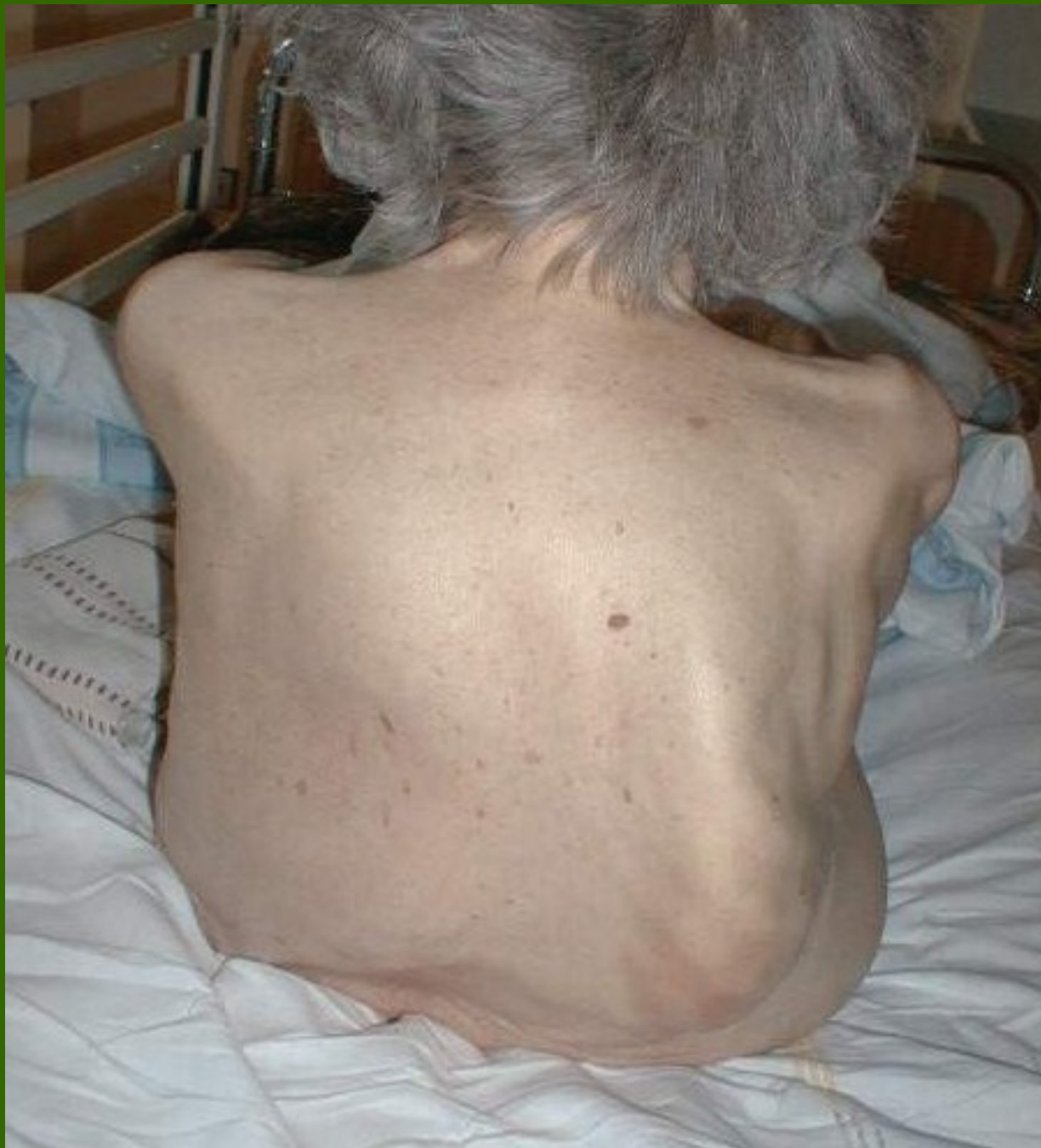Vyšetření hrudníku




Tvar a symetrie

- **astenický** (úzký, šikmo probíhající žebra)
- **pyknický** (široký, vodorovná žebra)
- **kyfoskoliotický**
- **soudkovitý** (zvýšený předozadní průměr)
- **trychtýřový** (vtažení dolní části sternu dovnitř)
- **ptačí** (vyklenutí sternu)







- vyšetření hrudníku palpací- bolestivost
- **vyšetření plic**
- **poklepem - plný jasný**, pokleповé ztemnění nad zánětem plic nebo tekutinou
- **poslechem-** (proudění vzduchu v bronších a plicních sklípcích)- **dýchání alveolární**,
- oslabené dýchání - při pleurálním výpotku),,
 - vedlejší zvukové **fenomeny** (**suché** - spast.nález - pískoty, vrzoty, **vlhké-** chrůpky, městnavý nález - nepřízvučné chrůpky, bronchopneum.- přízvučné,
- **bronchofonie, fremitus pectoralis**
(=hrudní hlas a hrudní chvění)



vyšetření srdce

- pohledem (zvedavý úder hrotu)
- poklepem (poklepové ztemnění)
- poslechem (srdeční ozvy, šelesty)
- dvě ozvy - systolická a diastolická ozva

patologie - šelesty - systolické po první ozvě,
diastolické po 2.ozvě

místa auskultace



- **Vyšetření prsu** (pohledem, pohmatem)

- **Vyšetření páteře**

pohledem (tvar, zakřivení-kyfóza, lordóza, skolióza)

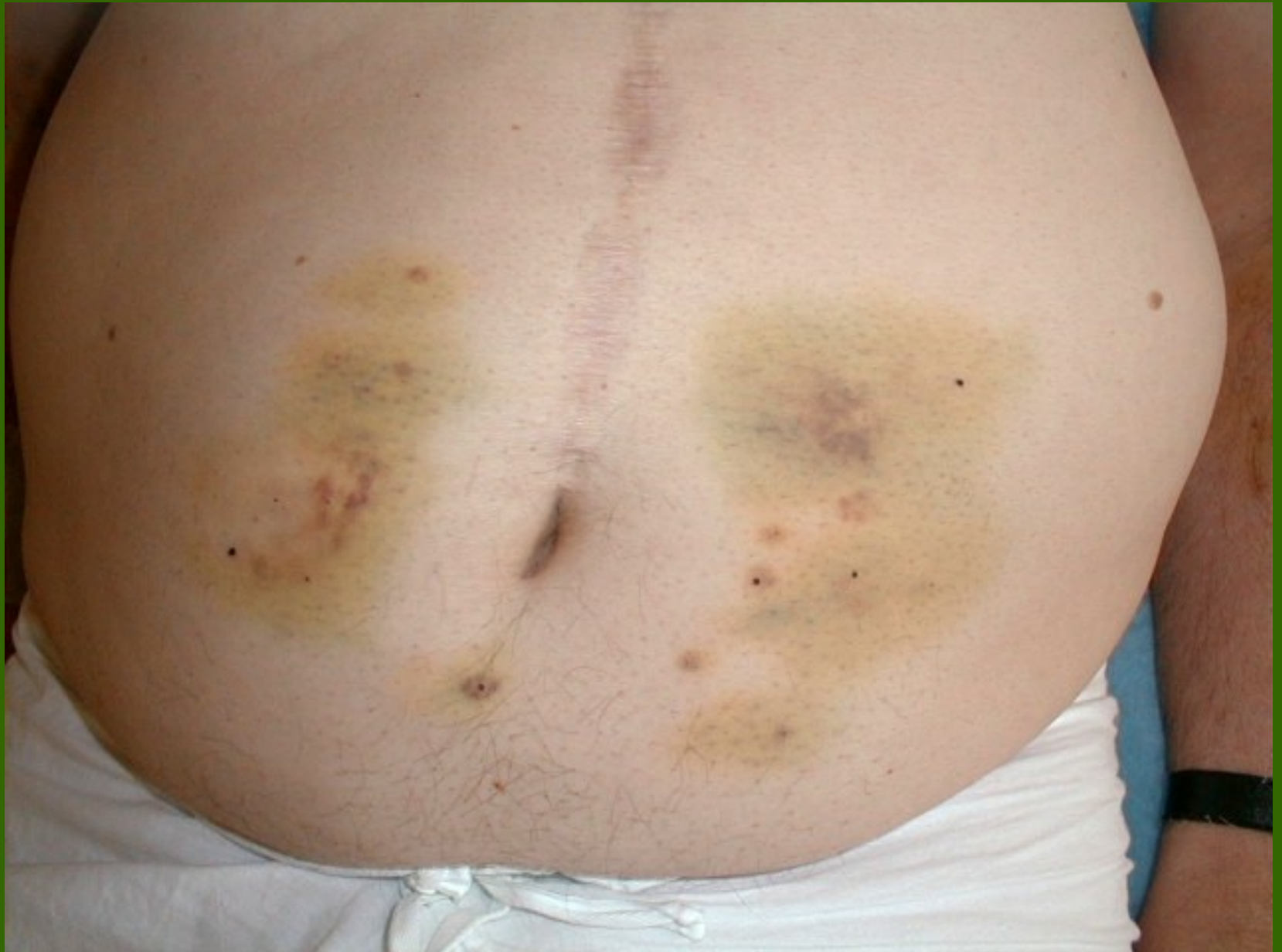pohmatem a poklepem (bolestivost, ztuhlost paravertebrálních svalů)

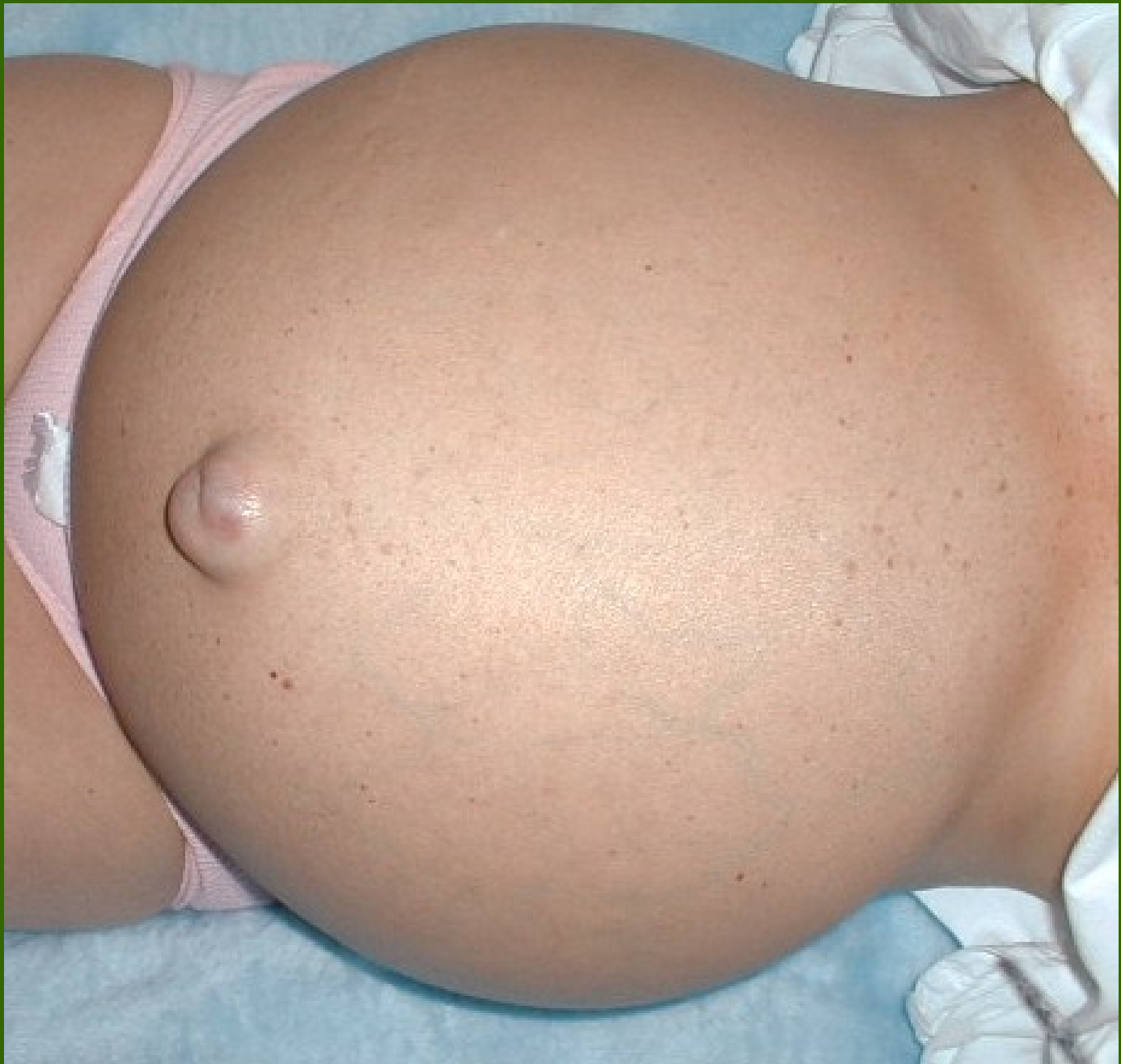rozsah pohybu

Vyšetření břicha

⌘ pohledem

- ☒ tvar-poloha vzhledem k úrovni hrudníku, vyklenutí
- ☒ pohyb břišní stěny-pulzace, dýchání
- ☒ kožní změny-kolaterály (caput medusae), kýly, jizvy, striae, pigmentace







⌘ poklepem -

- ☒ povrch. - Pléniés - peritoneální dráždění
- ☒ diferencovaně bubínkový
- ☒ poklepové ztemnění nad parenchym. orgánem, tumorem
- ☒ ascites (undulace)
- ☒ poklep v bederní oblasti nad lokalizací ledvin (otrásání - tapottement)



⌘ **pohmatem** - začínáme mimo bolestivou oblast
poloha na zádech, pokrčená kolena

⊞ **povrchní** - odpor a kvalita stěny břišní
(défense musculaire)

⊞ **hluboký** - palpační rezistence způsobená
zvětšením orgánu (játra, slezina, močový
měchýř, naplněný tračník, ledviny?) či
patologickým útvarem - velikost, okraje,
povrch, palpační bolestivost



⌘ poslechem

⊞ peristaltika = zvukové jevy vzniklé
pohybem střeva

⊞ játra a slezina (velikost, třecí šelest)

⊞ šelesty nad břišní aortou

⌘ vyš. per rectum

⌘ vyšetření pohlavních orgánů

pohledem, pohmatem, palpací (ochlupení, penis,
scrotum, exkrece)

Příznaky z GIT

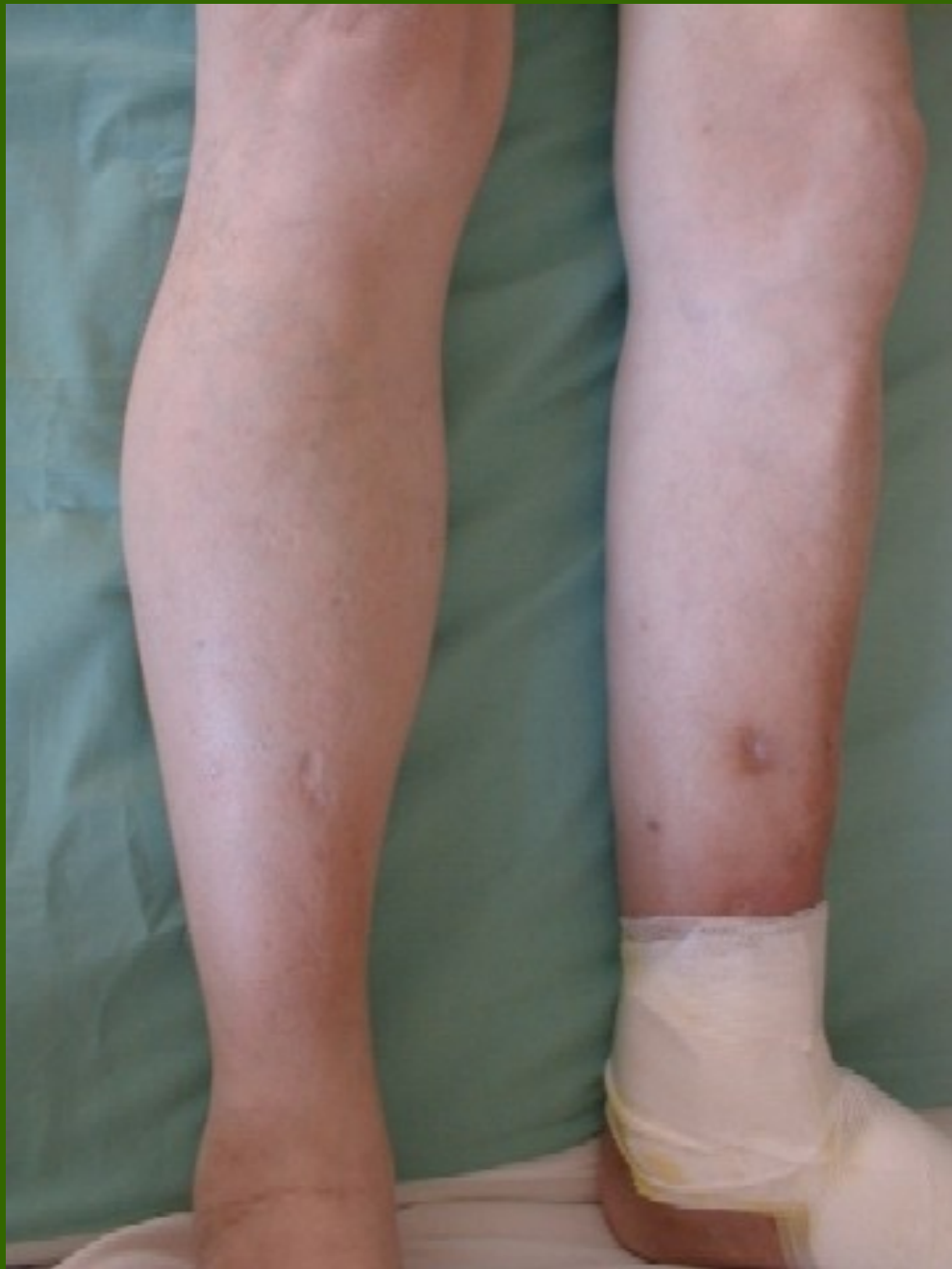

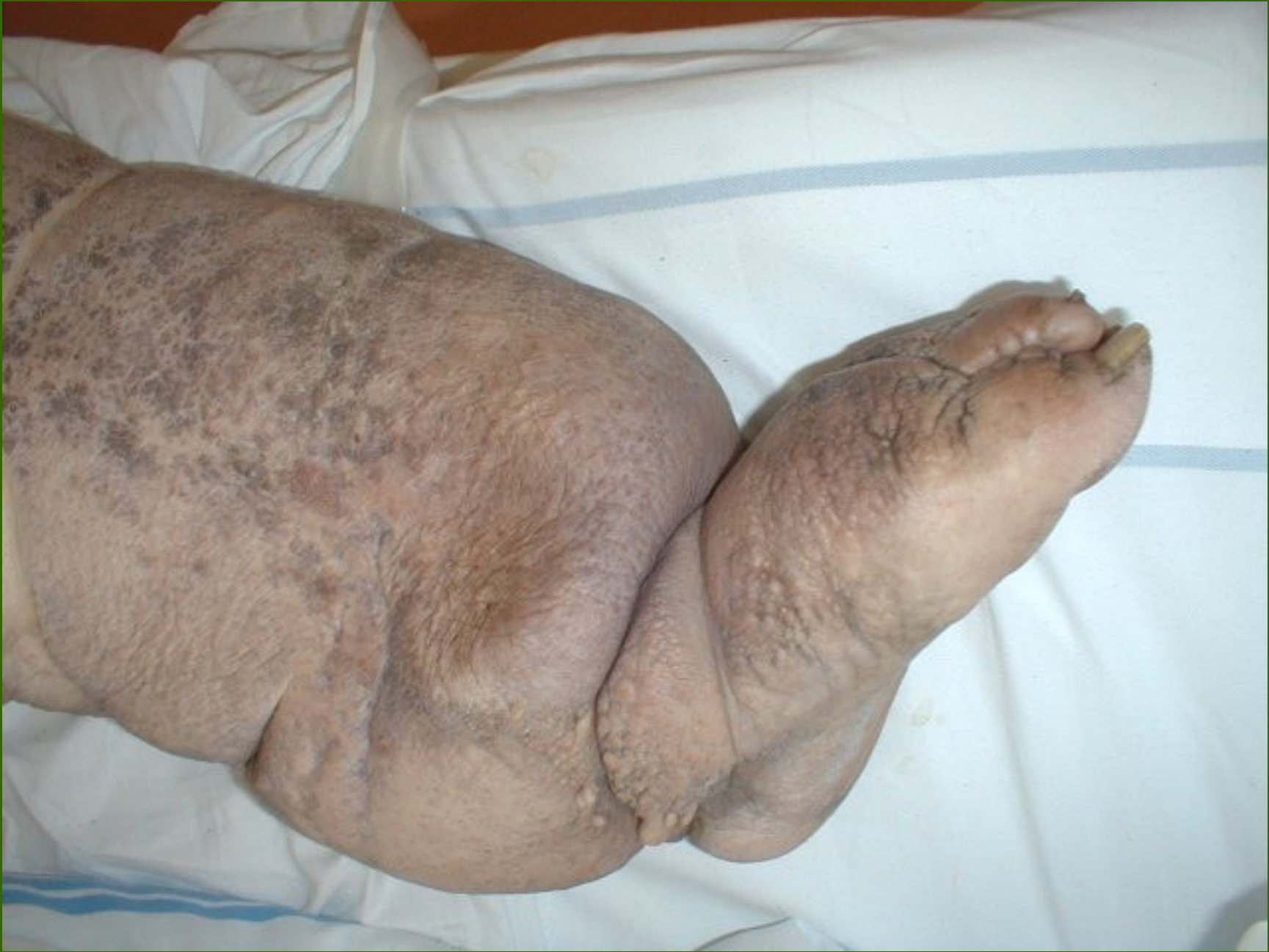⌘ dysfagie, odynofagie, regurgitace,
pyrosis, singultus, ructus, nausea,
anorexie, zvracení, hematemesis,
melena, enteroragie, meteorismus,
flatulence, tenesmus, obstipace,
průjem, dyspepsie, bolesti břicha

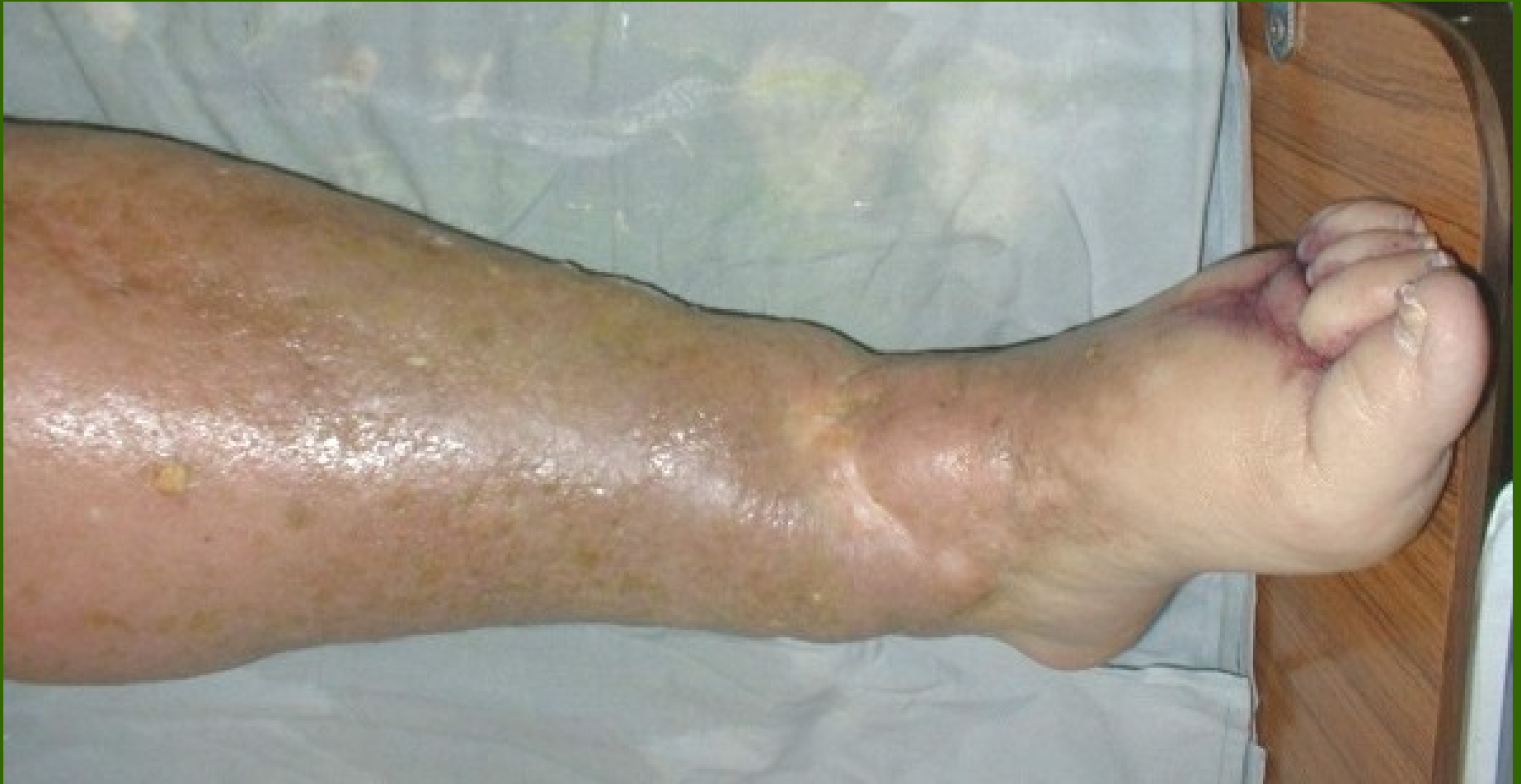Vyšetření končetin

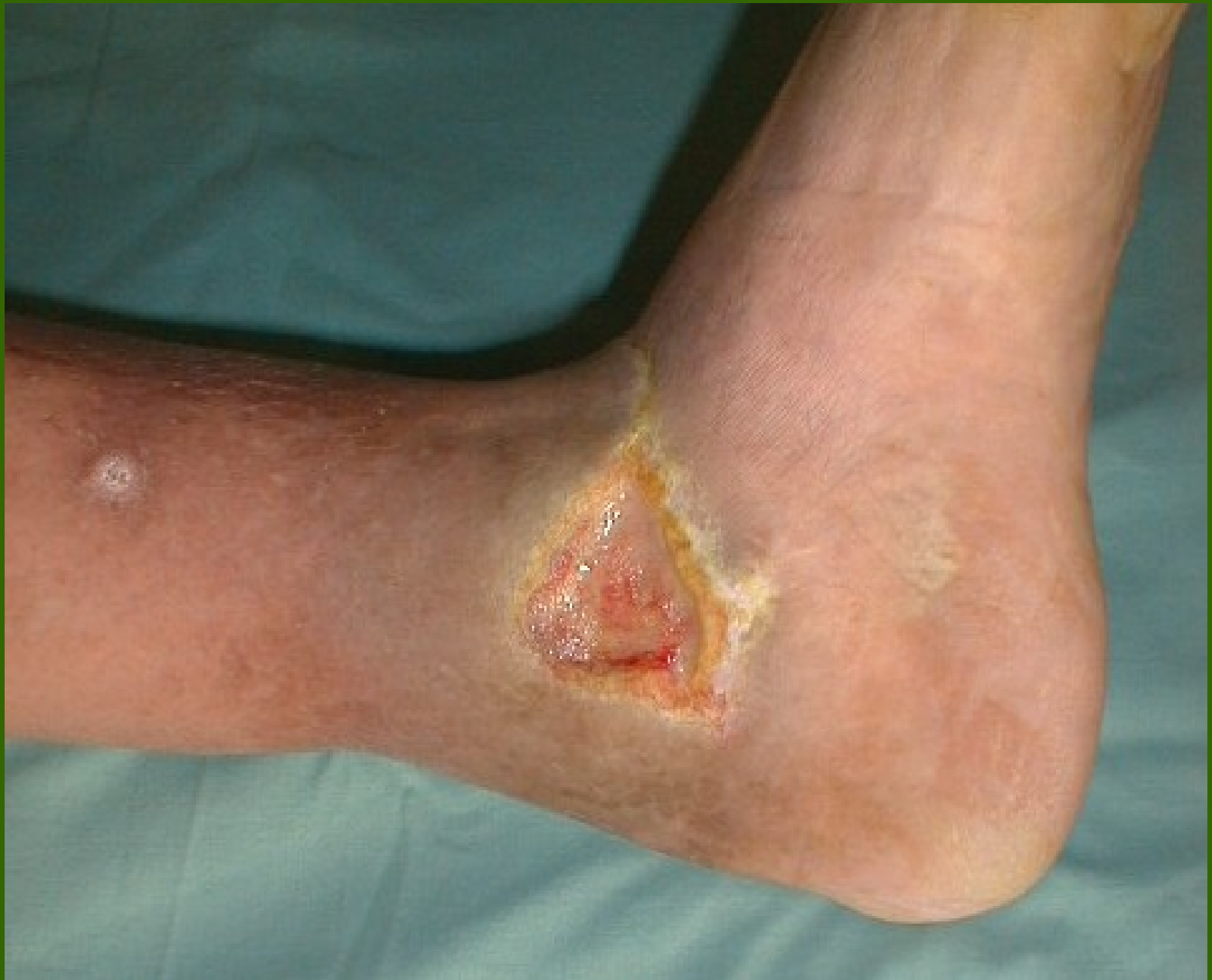

- ⌘ celkový vzhled, hybnost, kožní změny, kožní adnexa (ochlupení, nehty),
- ⌘ prokrvení (pulsace, šelesty periferních tepen),
- ⌘ kvalita žilního systému, otoky
- ⌘ klouby









Vyšetření cév

⌘ organický ⌘ funkční ráz

⌘ žilní systém ⌘ tepenný systém

⌘ chronické změny ⌘ akutní změny

⌘ pohled, pohmat, poslech

- ⌘ povrchový &hluboký systém (chlopně)
- ⌘ křečové žíly - varixy, metličkové cévy
- ⌘ trofické změny kůže
- ⌘ palp.: zatvrdlý, bolestivý pruh, kožní teplota
 - ⊞ plantární znamení
 - ⊞ Homansovo znam.
 - ⊞ (Loewenbergovo znam.)

funkční zkoušky:


⌘ Perthesova

⌘ Trendeleburgova

Dopplerův UZ průtokoměr, duplexní sonografie, radionuklidová flebografie

⌘ povrchová tromboflebitida

⌘ hluboká





⌘ barva kůže

⌘ palp.: teplota kůže, pulzace arterií

⌘ auksult.: šelesty nad stenózami --- obliterace

⌘ funkční zkouška Prusíkova

Dnes: cévní UZ vyšetření- Dopplerův UZ průtokoměr,
angiografie, DSA –kolaterály, cévní chirurgie

⌘ embolie končetinových tepen---phlegmasia
coerulea dolens

⌘ laboratorní vyš.



⌘ lymfografie

⌘ sonografie (uzliny)

⌘ CT AG

⌘ MR AG

CT/350/1

Screen save

Ex: 1995

Set: 3 +c

Volume Rendering No cut

DFOW 25.0 cm

SDFT/+

S 164

FN U sv. Anny v Brne

FN U sv. KOURILOVA MARIE

KOURILOVA MARIE

F 75 325829/428

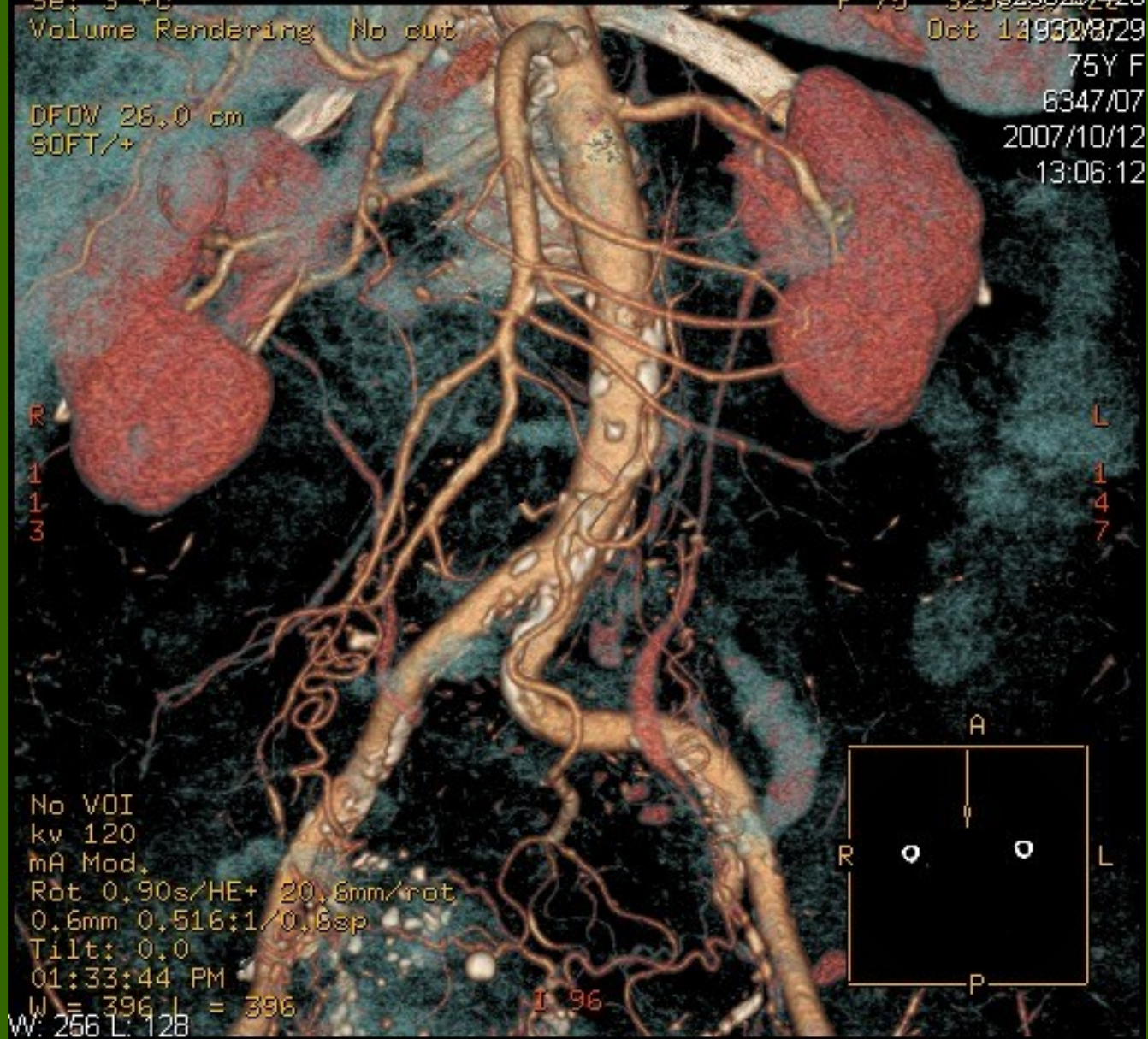
Oct 14 1993 18:29

75Y F

6347/07

2007/10/12

13:06:12

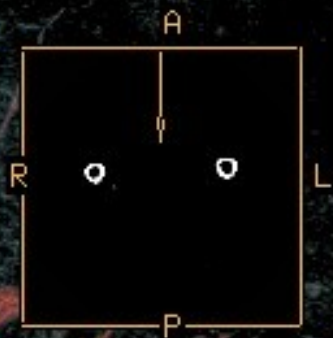

R
1
1
3

L
1
4
7

No VOI
 kv 120
 mA Mod.
 Rot 0.90s/HE+ 20.5mm/rot
 0.6mm 0.516:1/0.6sp
 Tilt: 0.0
 01:33:44 PM
 W = 396 | = 396
 W: 256 L: 128

I 96



Krevní tlak (TK)

- ⌘ rtuťový sphygmomanometr- tonometr – manžeta
- ⌘ měření za standardních podmínek, opakované
- ⌘ STK- první šelest na brach. arterií
- ⌘ DTK- prudké oslabení až vymizení šelestu
Korotkovův tón
- ⌘ na obou HKK, event. DKK



⌘ normotenze 120-129/80-84

⌘ vysoký normální 130-139/85-89

⌘ hypertenze st.1 140-159/90-99

⌘ st.2 160-179/100-109

⌘ st.3 nad 180/110

s nízkým, středním a vysokým přidatným rizikem

Riziko:



- ⌘ Abdominální obezita
- ⌘ Dyslipidémie
- ⌘ Kouření
- ⌘ Věk M. nad 55 r., L nad 65 r.
- ⌘ CRP, kreat, MAU, hy LK
- ⌘ Ateroskler. plát, DM

Puls (TF - tepová frekvence)

- ⌘ Je vyvolán rytmickými objemovými změnami krve proudící v cévách (jako elast. hadicích) vypuzené stahem srdeční komory.
- ⌘ Tep na a. radialis (předloktí , palcová strana), a. carotis externa (po bocích chrupavky štítné na krku), a. femoralis (tříslo), a. poplitea (podkolenní jamka), a. tibialis posterior (za vnitřním kotníkem), a. dorsalis pedis (nárt)



⌘ frekvence


norma 60-80, 50-100/min

tachykardie - nad 100/min

bradykardie - pod 50/min

⌘ **arytmie** - nepravidelný puls- ES,
bigeminie,

⊡ periferní pulsový deficit - rozdíl v počtu
srdečních ozev a periferních pulsu za minutu -
při arytmiích (FS)



⌘ objem pulsu- dán velikostí systol. ejekčního objemu srdce

⌘ kvalita

- ☒ mělký, nitkovitý - při hypotenzi, šoku,
- ☒ silný (magnus), mrštný při chlopenní vadě-
Corriganův puls - Mussetův příznak-
nedomykavost aortální chlopně
- ☒ tvrdý při hypertenzi
- ☒ chybění tepu (tepenný uzávěr)
- ☒ kapilární puls (Quinckeho příznak)