

Skelet horní končetiny

HORNÍ KONČETINA

“komunikační orgán” – spojení s okolním prostředím i s vlastním tělem

řetězec různě pohyblivých článků (paže, předloktí, ruka).

ramenní kloub (mimořádná pohyblivost)

loketní kloub (teleskopická funkce)

ruční klouby (úchopová funkce)

KOSTRA HORNÍ KONČETINY

I. kostra pažního pletence (cingulum)

kost klíční – *clavicula*

lopatka – *scapula*

II. kosti volné horní končetiny (extremitas libera)

kost pažní – *humerus*

kost vřetenní – *radius*

kost loketní – *ulna*

kosti zápěstní – *ossa carpi*

kosti záprstní – *ossa metacarpi*

kosti prstů ruky – *ossa digitorum manus*

klíčnicí kost – clavícula

- kost typu dlouhého
- nejčasněji osifikující kost
- tělo esovitě prohnuté
- kraniální plocha - hladká
- kaudální plocha - zdrsňatělá

Extremitas sternalis

(facies articularis sternalis)

Extremitas acromialis

(facies articularis acromialis)

- **extremitas sternalis** (*facies articularis sternalis*)
tuberositas costalis (*impressio ligamenti costoclavicularis*)
sulcus subclavius
- **extramitas acromialis** (*facies articularis acromialis*)
tuberositas coracoidea (*tuberculum conoideum et linea trapezoidea*)

lopatka – scapula (plochá kost)

- **margo superior**
(**incisura scapulae**, processus coracoideus)
- **margo medialis**
- **margo lateralis**
(cavitas glenoidalis, tuberculum supraglenoidale,
tuberculum infraglenoidale, collum scapulae)
- **angulus**: superior, inferior, lateralis

- **facies dorsalis**

spina scapulae – vybíhá laterálně
v acromion s facies articularis
acromii

fossa supraspinata

fossa infraspinata

- **facies costalis**

fossa subscapularis (lineae
musculares)

kost pažní – humerus (dlouhá kost)

- **proximální konec:**

caput humeri, collum anatomicum,
tuberculum majus et minus,
crista tuberculi majoris et minoris,
sulcus intertubercularis
collum chirurgicum

- **corpus:**

tuberositas deltoidea,
sulcus nervi radialis

- **distální konec:**

epicondylus medialis (sulcus n. ulnaris)
epicondylus lateralis
trochlea humeri (fossa coronoidea)
capitulum humeri (fossa radialis)
fossa olecrani

vřetenní kost – radius (dlouhá kost)

•proximální konec:

caput radii

(fovea capitis radii,

circumferentia articularis)

collum radii

•corpus:

tuberositas radii,

margo interosseus

•distální konec:

processus styloideus radii

facies articularis carpea radii

incisura ulnaris radii

loketní kost – ulna (dlouhá kost)

•proximální konec:

olecranon ulnae,
incisura trochlearis
processus coronoideus,
incisura radialis ulnae

•corpus:

tuberositas ulnae,
margo interosseus,
crista m. supinatoris

•distální konec:


caput ulnae,
circumferentia articularis,
processus styloideus ulnae

Kostra ruky

I. kosti zápěstní – *ossa carpi*



II. kosti záprstní – *ossa metacarpi*



III. kosti prstů ruky – *ossa digitorum manus (phalanges)*

zápěstní kosti – ossa carpi (8)

•proximální řada (od palce):

kost loďkovitá – **os scaphoideum**

(tuberculum ossis scaphoidei)

kost poloměsíčitá – **os lunatum**

kost trojhranná – **os triquetrum**

kost hráškovitá – **os pisiforme**

Palec

•distální řada (od palce):

kost mnohohranná větší – **os trapezium**

(tuberculum ossis trapezii)

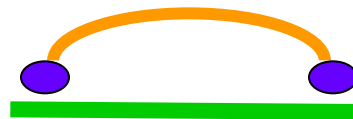kost mnohohranná menší – **os trapezoideum**

kost hlavatá – **os capitatum**

(caput ossis capitati)

kost hákovitá – **os hamatum**

(hamulus ossis hamati)



Kost jsou uspořádány tak, že vytváří oblouk konvexní dorzálně = sulcus carpi, zvýrazněný pomocí eminentia carpi radialis et ulnaris

Osifikace zápěstních kostí

kosti záprstní – ossa metacarpi

ossa metacarpi I. – V.

(od palce)

basis

corpus

caput

III. metakarp má

processus styloideus

Kosti prstů ruky – ossa digitorum manus

Phalanges

II. – V. prst: phalanx proximalis, media et distalis

I. prst: phalanx proximalis et distalis

basis

corpus

trochlea

•na distálním článku

tuberositas phalangis

distalis

Ossa sesamoidea manus

- V metacarpophalangeálních kloubech palce- 2- laterální a mediální
- Jsou ve šlachách svalů, které se zde upínají
- *Os pisiforme*