

Anatomie GIT

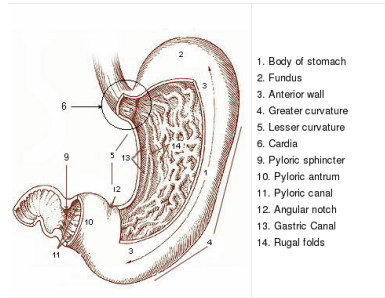
Přednáška 3.

Doc. MUDr. Jan Šimůnek, CSc.

Ústav preventivního lékařství

15. prosince 2011

Žaludek



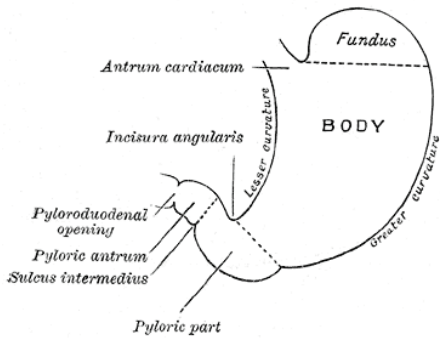
1. Body of stomach
2. Fundus
3. Anterior wall
4. Greater curvature
5. Lesser curvature
6. Cardia
9. Pyloric sphincter
10. Pyloric antrum
11. Pyloric canal
12. Angular notch
13. Gastric Canal
14. Rugal folds

- 1 CORPUS
- 2 FUNDUS
- 3 FACIES ANTERIOR
- 4 CURVATURA MAIOR
- 5 CURVATURA MINOR
- 6 CARDIA
- 9 M. SPHINCTER PYLORI
- 10 ANTRUM PYLORICUM
- 11 CANALIS PYLORICUS
- 12 INCISURA ANGULARIS
- 13 SULCUS SALIVARIUS
- 14 PLICAE GASTRICAE

www.answers.com/ topic/stomach

Žaludek

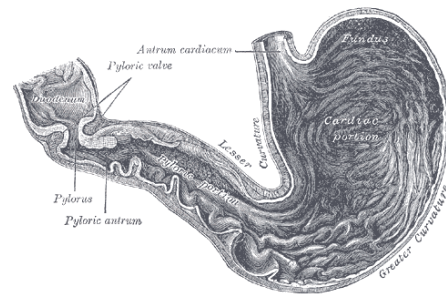
Schéma



G1046

Žaludek

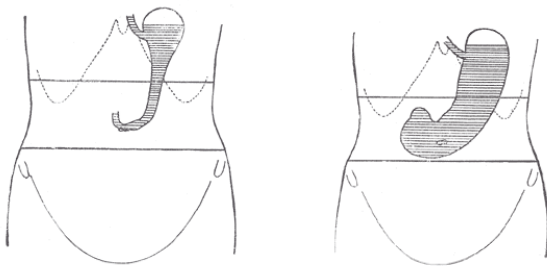
Řez



G1050

Žaludek

Umístění

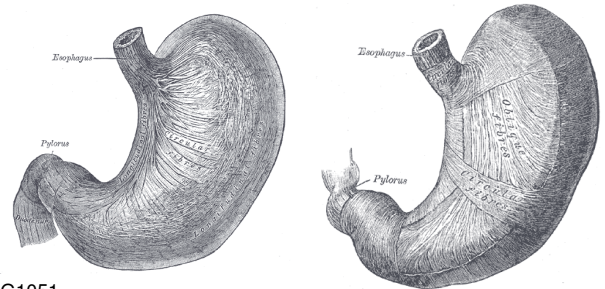


G1047

G1049

Žaludek

Svalovina

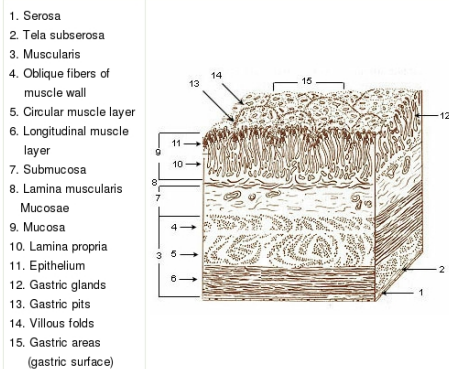


G1051

G1052

Žaludek

Sliznice 1



1. Serosa
2. Tela subserosa
3. Muscularis
4. Oblique fibers of muscle wall
5. Circular muscle layer
6. Longitudinal muscle layer
7. Submucosa
8. Lamina muscularis Mucosae
9. Mucosa
10. Lamina propria
11. Epithelium
12. Gastric glands
13. Gastric pits
14. Villous folds
15. Gastric areas (gastric surface)

Žaludek

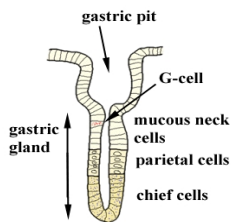
Sliznice 2

- | | |
|-----------------------------|------------------------|
| 1 SEROSA (peritoneum) | 9 MUCOSA |
| 2 SUBSEROSA | 10 LAMINA PROPRIA |
| 3 TUNICA MUSCULARIS | 11 EPITHELIUM |
| 4 FIBRAE OBLIQUAE | 12 GLANDULAE GASTRICAE |
| 5 STRATUM CIRCULARE | 13 FOVEOLAE GASTRICAE |
| 6 STRATUM LONGITUDINALE | 14 slizniční žlázy |
| 7 SUBMUCOSA | 15 AREAE GASTRICAE |
| 8 LAMINA MUSCULARIS MUCOSAE | |

training.seer.cancer.gov/ ss_module07_ugi/

Žaludek

Žláza

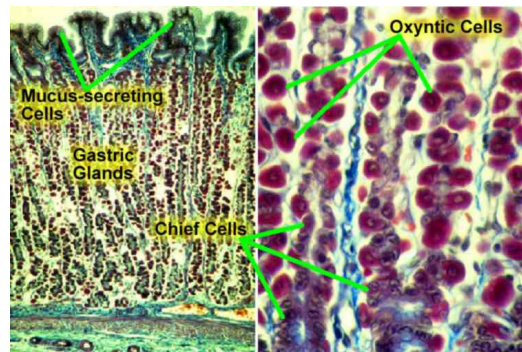


www.med.mun.ca/anatomyts/digest/secret.htm
gastric pit = fovaola gastrica; gastric gland = glandula gastrica;
G-cell = G-buňka; mucous neck cells = mukózní buňky hrdla (žlásky); parietal cells = buňky krycí (produkce pepsinogenu); chief cells = buňky hlavní (produkce HCl)

Navigation icons

Žaludek

Žlázy

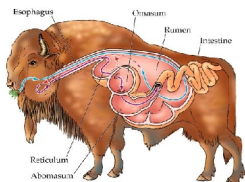


compuhistology.com/Image_gallery3.htm

Navigation icons

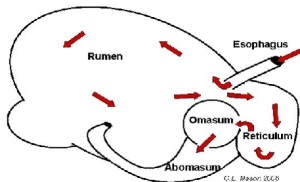
Žaludek

Přežvýkavci



Digestive flow of a ruminant stomach

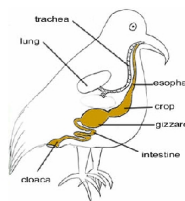
Rumen = bacher
Reticulum = čepec
Omasum = kniha
Abomasum = slez (homolog lidského žaludku)



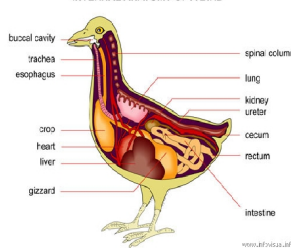
Navigation icons

Žaludek

Ptáci



INTERNAL ANATOMY OF A BIRD



www.bfrcsai.org

Navigation icons

Funkce žaludku

1. Deponium většího množství potravy
2. Místo prvního trávení (pepsin, ž. lipáza)
3. Desinfekce potravy HCL
4. Vstřebávání některých látek
5. Průtok skrze plný žaludek

Navigation icons

Významné choroby

1. Akutní gastritida
2. Chronická gastritida
3. Žaludeční vřed (vředová choroba)
4. Rakovina žaludku

Navigation icons

Akutní gastritida

- ▶ bolest
- ▶ nevolnost
- ▶ zvracení (obsah žaludku, hleny + HCl, krev)
- ▶ příčiny různé od poleptání po infekce

Navigation icons

Chronická gastritida

- ▶ neschopnost trávit
- ▶ nevolnost
- ▶ zvracení (obsah žaludku, často beze známek trávení)
- ▶ především nasedá na opakované neléčené gastritidy

Navigation icons

- ▶ eroze sliznice (může být vyvolána akutním zánětem) se chronizuje
- ▶ bolesti brzy po jídle, pomohou antacida
- ▶ zvracení natrávené krve
- ▶ zhoršení jaro a podzim
- ▶ léčba ATB (eradikace *Helicobacter pylori*)



- ▶ může mít obraz chronického vředu
- ▶ nebo klinicky dlouho nemá (Virchow – Troisierova uzlina)
- ▶ někdy předchází porucha vstřebání vitamínu B₁₂
- ▶ špatná prognóza

