

Vrozené chromosomové aberace klinické příznaky

2011

Renata Gaillyová

Chromozomové aberace (CHA)

- Pro každé počaté dítě platí obecné genetické riziko 3-5%, že se může narodit s nějakou VVV.
- **vrozené CHA:**
 - 20 - 50% všech početí
 - 50 - 60% abortů v trimestru
 - 0,56 - 0,7 % živě rozených dětí
- **získané CHA:**
 - onkocytogenetika, rizikové prostředí, léky

Typy vrozených chromosomových aberací

- Numerické
- Strukturální

- Balancované
- Nebalancované

- Autosomů
- Gonosomů

Vznik VCA

- 20% zděděné
- 80% de novo

Frekvence VCA

• Živě narození	0,6%
• Balancované	0,2%
• <u>Nebalancované</u>	<u>0,4%</u>
• SA	50%
• Mrtvěrozené děti	11,1%
• Novorozenci s VVV	15%
• Nedonošení	2,5%

Selekce anomálií - riziko SA

- Normální plod 10-15%
- VCA 93%
- Downův syndrom 75%
- Edwardsův, Patauův syndrom 95%
- Turner syndrom až 99%
- VCA strukturální balancované 16%
- VCA strukturální nebalancované 86%

Závislost VCA plodu na věku matky v %

<u>Věk matky riziko VCA v %</u>	<u>+21</u>	<u>vše</u>
• 20-24	pod 0,1	
• 35	0,4	0,9
• 40	1,3	2,9
• 45	4,4	6,2
• 47	7,0	9,6

Možnosti cytogenetického vyšetření VCA

- Prenatální

- Postnatální

Materiál pro cytogenetické vyšetření VCA

- buňky plodové vody
- choriové klky
- placenta
- pupečnicková krev
- tkáně potracených plodů

- periferní krev
- vzorky různých tkání (biopsie kožní, stěry bukální sliznice..)

Indikace k postnatálnímu stanovení karyotypu

1. typický fenotyp
2. novorozenec s mnohočetnými VVV
3. neprospívající kojeneček +/- stigmata
4. psychomotorická retardace +/- stigmata
5. anomálie genitálu
6. porucha pohlavního vývoje
7. sterilní a infertilní páry
8. dárci gamet

Numerické VCA

- Jiný počet než 46 chromosomů
- Downův syndrom - 47,XX,+21,
47,XY,+21
- Edwardsův syndrom - 47,XX(XY),+18
- Patauův syndrom - 47, XX(XY), +13
- Turner syndrom - 45,X
- Klinefelterův syndrom - 47,XXY

Downův syndrom (+21)

- IQ 25-50
- malá zavalitá postava
- kulatý obličej
- mongoloidní oční štěrby
- hypertelorismus
- široký kořen nosu
- kožní řasa na zátylku
- malá ústa, velký jazyk
- opičí rýhy HK
- další

M. Down, +21

- 1/800 novorozenců, 1/28 - SA
- androtropie 3:2
- 75% plodů s trisomií 21 se potratí
- 95%- prostá trisomie, 5% translokace
- prenatálně - biochemický a ultrazvukový screening, (NT, NB, VCC, diskrepance FL/BPP, VVV?)
- Postnatálně asi 1/3 srdeční vada, typicky A-V kanál, typická kraniofaciální dysmorfie, malá postava, PMR, příčná dlaň. rýha, hypotonie, časté infekce, ALL, další vrozené vývojové vady

Novorozenec s podezřením na VCA

- Citlivá informace optimálně v přítomnosti obou rodičů, novorozence a ošetřujícího neonatologa
- Vysvětlení důvodu genetického vyšetření dítěte – stanovení karyotypu, informace o možném výsledku a o termínu, kdy bude výsledek k dispozici

Novorozenec s Downovým syndromem

- Sdělení výsledku vyšetření v klidném prostředí, v přítomnosti obou rodičů a dítěte, s podáním základních informací o chorobě a péči o dítě
- Domluva termínu kontrolního vyšetření, při kterém většinou doplňujeme vyšetření rodičů
- Kontakt na potřebné specialisty

Péče o dítě s Downovým syndromem

- **Pediatricie**
- **Rehabilitace**
- **Endokrinologie**
- **ORL**
- **Oční**
- **Psychologie – psychiatrie**
- **Gastroenterologie**
- **Stomatologie**
- **Speciální pedagog**
- **Lékařské genetika**

Syndrom Edwards, + 18

- 1/5000 novorozenců, 1/45 SA
- gynekotropie 4:1
- SA - 95%, většinou úmrtí do 1 roku
- prenatálně hypotrofie plodu, UZ -VVV, atypický profil, atypické držení rukou
- postnatálně protáhlé patičky, protáhlé záhlaví, atypické držení rukou a prstů rukou, atypický profil obličeje, malá brada, hypotrofie, různé VVV

Edwardsův sy (+18)

- růstová retardace
intrauterinní, hypotrofie
- microcephalie
- dolichocephalie
- nízko posazené uši
- micromandibula
- atypické držení prstů
- atypický tvar nohou
- další závažné VVV

Syndrom Patau (+13)

- 1/5000-10 000 novorozenců, 1/90 SA
- 95% plodů se spont. potratí
- většinou úmrtí do 1 roku
- prenatálně UZ - vývoj. vady
- postnatálně oboustranný rozštěp rtu a patra, vývojové vady CNS a oka, postaxiální hexadaktilie, další VVV

Patauův syndrom + 13

- oboustranný rozštěp rtu a patra
- kožní defekty ve vlasaté části hlavy
- vrozené vady mozku (holoprosencephalie)
- micro-anophthalmia
- hexadactilie
- VCC a jiné

Jiné numerické chromosomové aberace

- většinou mozaiky
- +8 - syndrom Warkany
- +9 - syndrom Réthoré

Prenatální diagnostika VCA

- **Screeningové vyšetření (celoplošné)**
- biochemický screening I. trimestru,
- biochemický screening II. trimestru
- kombinovaný screening
- Integrovaný screening
- screening UZ

- **Vyšetření cílené (invazivní)**
- CVS
- AMC
- Kordocentéza
- Specializovaný UZ

Screening

I. trimestr

- 10.-14.t.g. dle UZ
- PAPP-A, free beta HCG
- UZ - nuchální projasnění (NT v mm), přítomnost-osifikace nosní kůstky (NB+/-)

Biochemický screening

II. trimestr

- 16.-18.t.g. dle UZ, (AFP, total hCG, uE3)
- M. Down (+21)
- Syndrom Edwards (+18)
- Rozštěpy neurální trubice NTD
- syndrom Smith-Lemli-Opitz (AR)
- Výpočet individuálního rizika pro těhotenství (počítačový program) -hodnotí specialista

Prenatální biochemický screening

- Hodnotí se počítačový výsledek
- **Individuální riziko**
- Zvýšené riziko = doporučení genetické konzultace a dalšího upřesňujícího vyšetření
- ultrazvuk
- odběr plodové vody

UZ screening

- **10-14.t.g.** - délka těhotenství, počet plodů, srdeční akce, základní anatomie plodu, projasnění na krčku plodu **NT**, přítomnost nosní kůstky **NB+/-** k hodnocení riziko Downova syndromu u plodu)
- **20.t.g.** - poznatelné vrozené vývojové vady a nepřímé známky **VCA**, velikost plodu, množství plodové vody, srdeční akce
- **21.t.g.** - vrozené srdeční vady
- **Vyšetření by měl vždy provádět specialista**

Prenatální kardiologie ve 21.t.g.

(detekce poznatelných srdečních vad)

- Vrozené srdeční vady jsou nejčastější vývojovou vadou u člověka, často spojené s dalším postižením
- Prenatální diagnostika srdečních vad vyžaduje specializovanou erudici a zkušenost
- Poznání srdeční vady u plodu umožňuje dle závažnosti modifikovat další postup (ukončení těhotenství, léčba plodu, sledování a porod na specializovaném pracovišti)

Invazivní postupy

- CVS - odběr choriových klků - od 11.t.g.
- AMC - odběr plodové vody-15-18.t.g.
- (Časná AMC (12-14.t.g.),pozdní AMC)
- Kordocenteza - odběr fetální krve z pupečníku po 20.t.g.
- Placentocenteza

Důvody k odběru plodové vody

- *Positivní biochemický screening
- *Patologický ultrazvukový nález u plodu
- *Vyšší věk rodičů?
- *Nosičství balancované chromosomové aberace u rodičů
- *Chromosomová aberace v rodině
- *Monogenně dědičné onemocnění v rodině

Preimplantační genetická diagnostika (PGD)

- Časná prenatální diagnostika, která je vázaná na techniky umělého oplodnění.
- PGD je metoda umožňující genetickým vyšetřením jedné nebo dvou buněk odhalit genetické abnormality budoucího plodu. K transferu do dělohy lze vybrat pouze embrya bez genetické zátěže.

Preimplantační genetická diagnostika

X

Preimplantační genetický screening

- **PG Diagnostika** - vyšetření u párů s vysokým genetickým rizikem onemocnění u plodu (nosielé strukturních chromosomových aberací nebo vlohy pro monogenně dědičné onemocnění)
- **PG Screening** - screening nejčastějších aneuploidií, většinou náhodných numerických chromosomových aberací

Výhody PGD

- časná detekce genetických vad
- zvýšení pravděpodobnosti úspěšného transferu a tím i úspěšné gravidity
- snížení rizika spontánního potratu výběrem embrya bez chromosomové aberace
- snížení potřeby ukončení gravidity z genetické indikace
- snížení psychické zátěže pro rodiče

Nevýhody PGD

- časová tíseň
- finanční náročnost metody
- malé množství materiálu (diagnosa z 1 nebo 2 buněk)
- nutnost IVF i u fertálních párů
- nutno doporučit vždy kontrolu klasickými metodami prenat. dg.
- větší riziko diagnostického omylu
- neodhalení případného mozaicismu !!
- etické hledisko
- finanční náročnost
- náročnost na tým, pracoviště a správnou praxi

PGD

- PGD se používá především pro páry s vysokým rizikem přenosu přesně stanovené genetické anomálie na potomstvo
- Zahrnuje genetické vyšetření embryí po IVF ve snaze o identifikaci normálních embryí (ve vztahu k uvedené genetické anomálii) vhodných k transferu

PGD

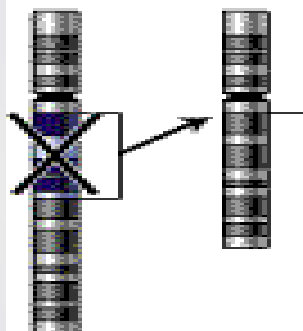
- Metoda, která umožňuje rizikovým párům mít nepostížené dítě, bez nutnosti využívat klasickou prenatální diagnostiku, která s sebou nese možnost / nutnost rozhodování o ukončení gravidity

Strukturní chrom. aberace

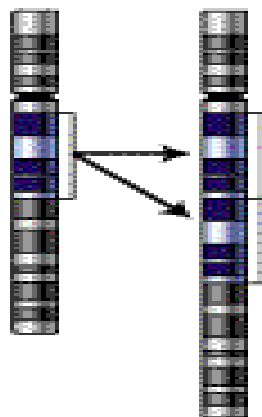
- chybění či přebývání části genetického materiálu kteréhokoli chromosomu, atypická struktura - vedle sebe se dostanou části genetického materiálu, které tam za normálních okolností nepatří - poziční efekt
- částečné-parciální delece
- parciální trisomie
- inverze, inzerce, duplikace....

Types of mutation

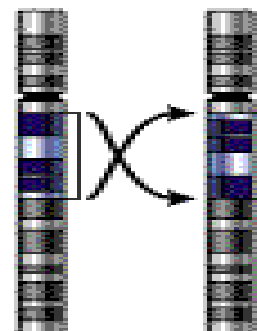
Deletion



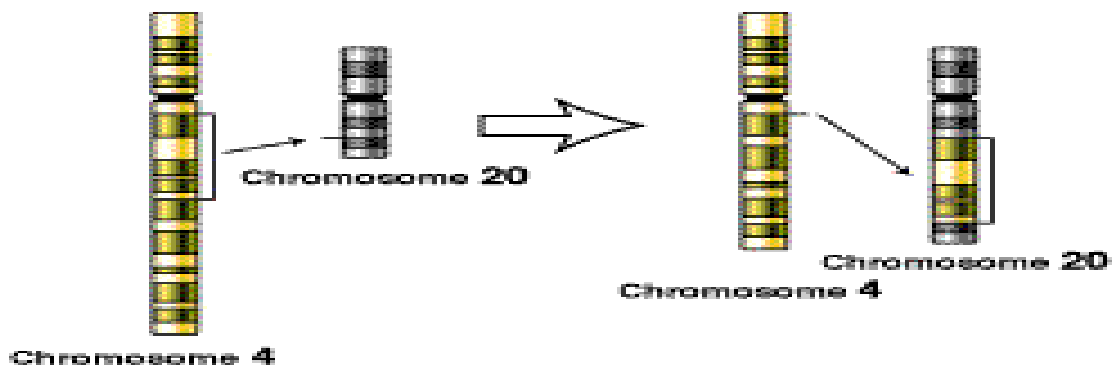
Duplication



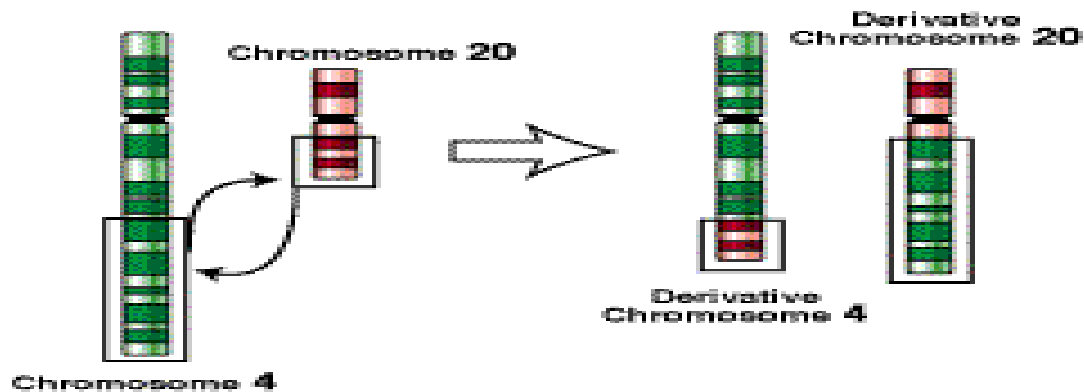
Inversion



Insertion



Translocation



Syndrom Wolf-Hirshorn, 4p-

- těžká mentální retardace, typická kraniofaciální dysmorfie - hypertelorismus, hruškovitý nos, kapří ústa, pre- a postnatální růstová retardace, neprospívání
- další přidružené vývojové vady - srdeční, urogenitálního traktu...

Syndrom Cri du chat, 5p-

- anomálie hrtanu způsobuje typický pláč podobný kočičímu mňoukání (jen v kojeneckém věku)
- nízká PH a PD, mentální retardace, malý vzrůst, neprospívání, měsíčkovitý drobný obličej, antimongoloidní postavení očních štěrbin, mikrocephalie
- další VVV - končetin, VCC...

Cri du chat (5p-)

- 1:50 000
- typický křik novorozence
- laryngomalacie
- kulatá hlava
- antimongolismus
- epicanty
- hypotonie
- hypotrofie
- další vývojové vady

VCA - gonosomy

- Turnerův syndrom - 45,X,
45,X/46,XX, 46,XiX...
- **POZOR** - 45,X/46,XY - malignita

- Klinefelterův syndrom -47,XXY
- 47,XXX
- 47, XYY
- ženy 46,XY, female
- muži 46,XX, male

Turnerův syndrom

- 1/2500 děvčátek, min 95% plodů se potratí
- prenatalně - hydrops foetus, hygroma coli
- postnatálně - lymfedém nártů a bérců, pterygium coli, VCC - koarktace aorty, malý vzrůst (léčba STH), další VVV, hypogenitalismus, hypergonadotropní hypogonadismus sterilita
- asi 45% jiný karyotyp mozaiky
45,X/46,XX/46,XY/47,XXX, strukturální aberace chromosomu X

Turnerův syndrom 45,X

- plod-hygroma colli, hydrops
- nižší por.váha a délka
- nízká vlasová hranice
- lymfedémy
- pterygia
- cubiti valgi
- stenosa aorty
- VVV ledvin
- štítovitý hrudník
- laterálně uložené
prsní bradavky
- malý vzrůst
- neplodnost

Klinefelterův syndrom

- Vysoká eunuchoidní postava, porucha růstu vousů, ženská distribuce podkožního tuku, hypoplasie testes, častěji retence, gynekomastie, sterilita - postupně až azoospermie
- PMR v max 5%
- prenatální záchyt většinou náhodný

Klinefelterův syndrom 47,XXY

- 1:670
- do puberty často bez nápadností
- opožděná puberta
- hypogonitalismus
- aspermie, sterilita
- ženské rozložení tuků
- gynekomastie
- chabé ochlupení

Další gonosomální aberace

- 47,XXX - žádné klinické příznaky, event. reprodukční potíže (opakované SA)
- malé mozaiky 45,X / 47,XXX /46,XX - častý nález u pacientek s poruchami reprodukce
- 47,XYY - vysoký vzrůst - nad 200 cm, poruchy reprodukce, agresivní chování ??? není potvrzeno
- 48,XXXX a více X - stigmata, PMR

46,XX,male

- většinou translokace Yp - často na X chromosom, může být kamkoli
- klasickou cytogenetikou nelze tento malý úsek najít - nutno doplnit molekulárně cytogenetické metody (FISH) nebo DNA analýzu (SRY)
- normální mužský fenotyp, rysy Kliefelterova syndromu, sterilita, reprodukční problémy

46,XY,female

- Syndrom gonadální dysgenese - hypoplastická děloha a vagina většinou přítomny + dysgenetické gonády, amenorhea, ale po hormonální substituci mohou menstruovat! KARYOTYP!
- fenotyp normální ženský
- CAVE - malignita gonád (dříve-před 20 rokem)
- Syndrom testikulární feminizace - většinou slepě zakončená hypoplastická vagina, gonády - testes - často zjištěno při operaci inq. hernie, amenorhea, sy androgen-insensitivity - mutace SRY genu - možná částečně DNA dg.
- fenotyp normální ženský
- CAVE - malignita gonád (později- po 20 roce)

Molekulární cytogenetika

- FISH (fluorescenční in situ hybridizace), M-FISH, SKY (spektrální karyotypování), CGH (komparativní genomová hybridizace),
- submikroskopické změny (mikrodelece nebo mikroduplikace, marker chromosomy, složité přestavby, vyhledávání typických změn v onkologii...)
- rychlá diagnostika v časové tísní, v graviditě
- vyšetření v metafázi i interfázi

Syndrom Di George

- Velo - Kardio- Faciální syndrom
- CATCH 22
- Vrozené srdeční vady typické konotrunkální vady, faciální dysmorfie, hypoplasie - aplasie thymu event. příštítných tělísek, imunodefekty, hypoparathyreoidismus

Williams - Beuren syndrom

- del 7q11.23
- Faciální dysmorfie - Elfin face - silné rty, odstávající větší uši, srdeční vady - stenosis aorty, plicnice, hypokalcemie, malá postava, PMR, hernie, hrubý hlas, kostní anomálie, přátelská povaha, dobrý sluch...

Prader-Willi syndrom

- Hypotonie, hypotrofie, poruchy příjmu potravy v kojeneckém věku
- PMR, malá postava, obesita, hyperfagie, akromikrie, hypogonadismus později
- mikrodele delece 15q11-12 paternální

Prader-Willi syndrom

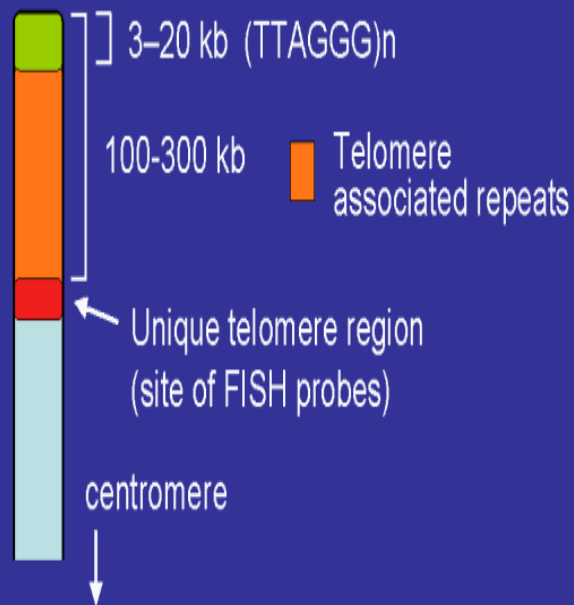
- Snížená aktivita plodu
- Neprospívání kojenců
- Hypotonie novorozenců
- Obesita
- Hyperfagie, neukojitelný hlad
- Hypogenitalismus, hypogonadismus
- PMR
- Malá postava
- Akromikrie
- Hypopigmentace
- Problémy s chováním

Angelman syndrom

- těžká PMR,
epilepsie, záchvaty
smíchu, těžce
opožděn vývoj řeči
- atypické chování
- stigmatizace
- mikrodelece
15q11-12 mat

Telomery

The telomere



- fyzické konce chromozomů
- úplné konce tvořeny proteiny a tandemovými repeticemi DNA(TTAGGG) 3-20 Kb (společné pro všechny chromozomy)
- TAR - doprovodné repetitivní sekvence subteloerické oblasti 100-300 Kb
- jedinečné sekvence - sondy pro FISH

Klinický význam přestaveb telomer

- aberace v této oblasti - příčina spontánních abortů, VVV a mentálních retardací
- **6-8 %** pacientů s dysmorfií a MR - mikrodelece subtelomerických oblastí chromozomů !!!