

SOUBOR ANATOMICKÝCH SCHÉMÁT

Nepodkročitelné minimum

Studenti studentům

Brno 2010

Tento soubor schémat by nevznikl bez pomoci a konzultací paní doktorky Klusákové, pana docenta Matonohy a počátečních schémat, která vytvořili studenti 8 a 18 skupiny a další dobrovolníci. Některé schémata byla převzata z Internetových skript pana profesora Dubového.

Velmi děkuji za Jejich práci a ochotu spolupracovat.

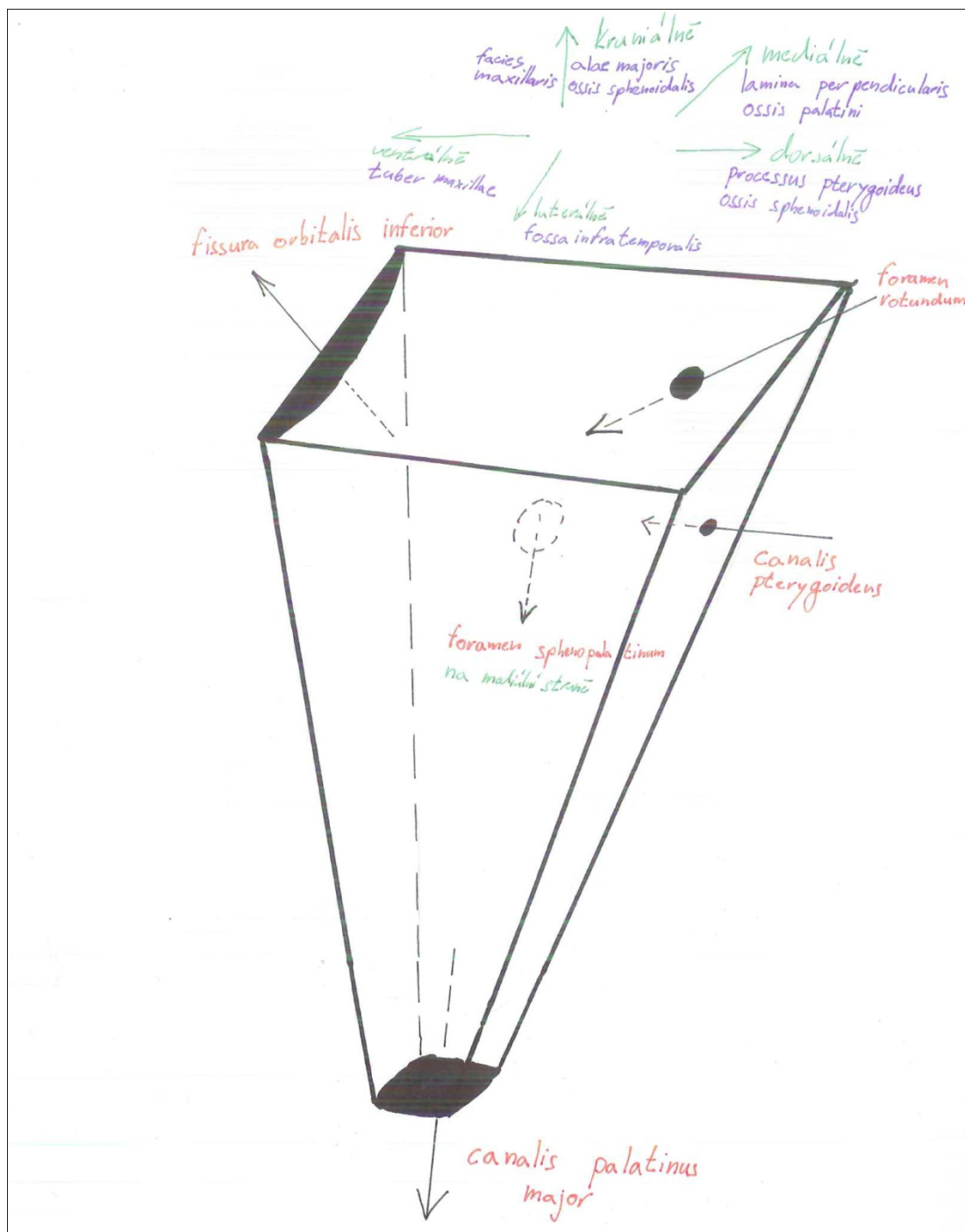
Snad Vám tento soubor pomůže při přípravě na zkoušku.

Marek Kovář

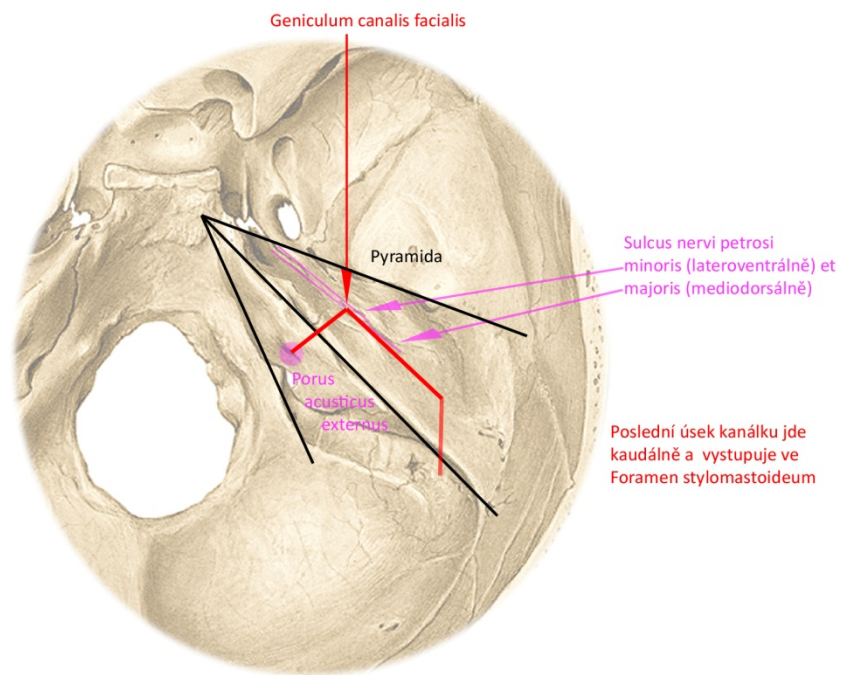
Jako u všech tištěných dokumentů, i zde je možnost, že „řádl“ tiskařský šotek. Pokud byste objevili jakoukoliv chybu, prosím, kontaktujte mě přes školní email.

POHYBOVÝ SYSTÉM

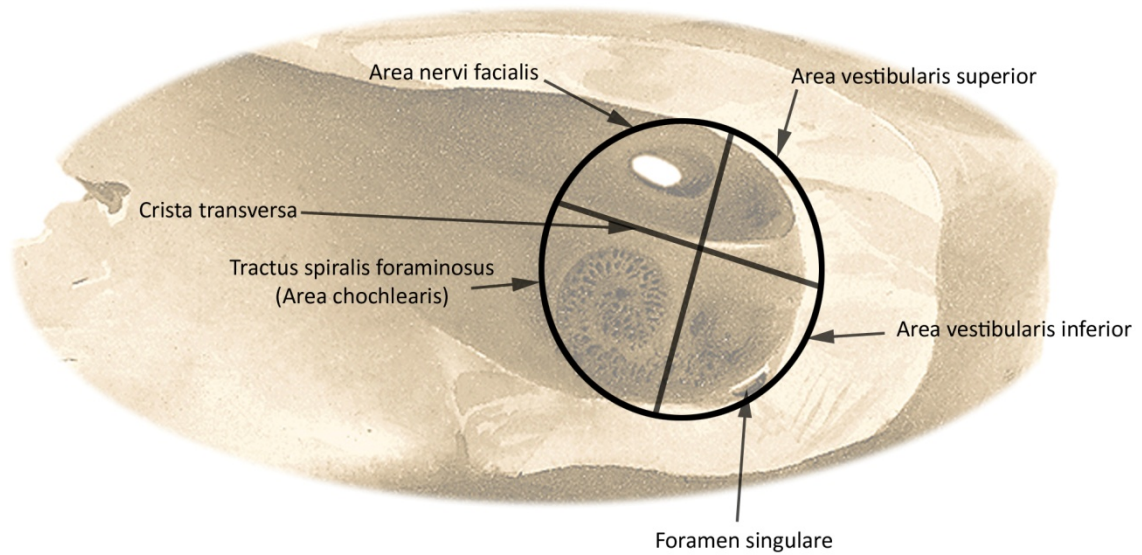
Fossa pterygopalatina – tvar, stěny



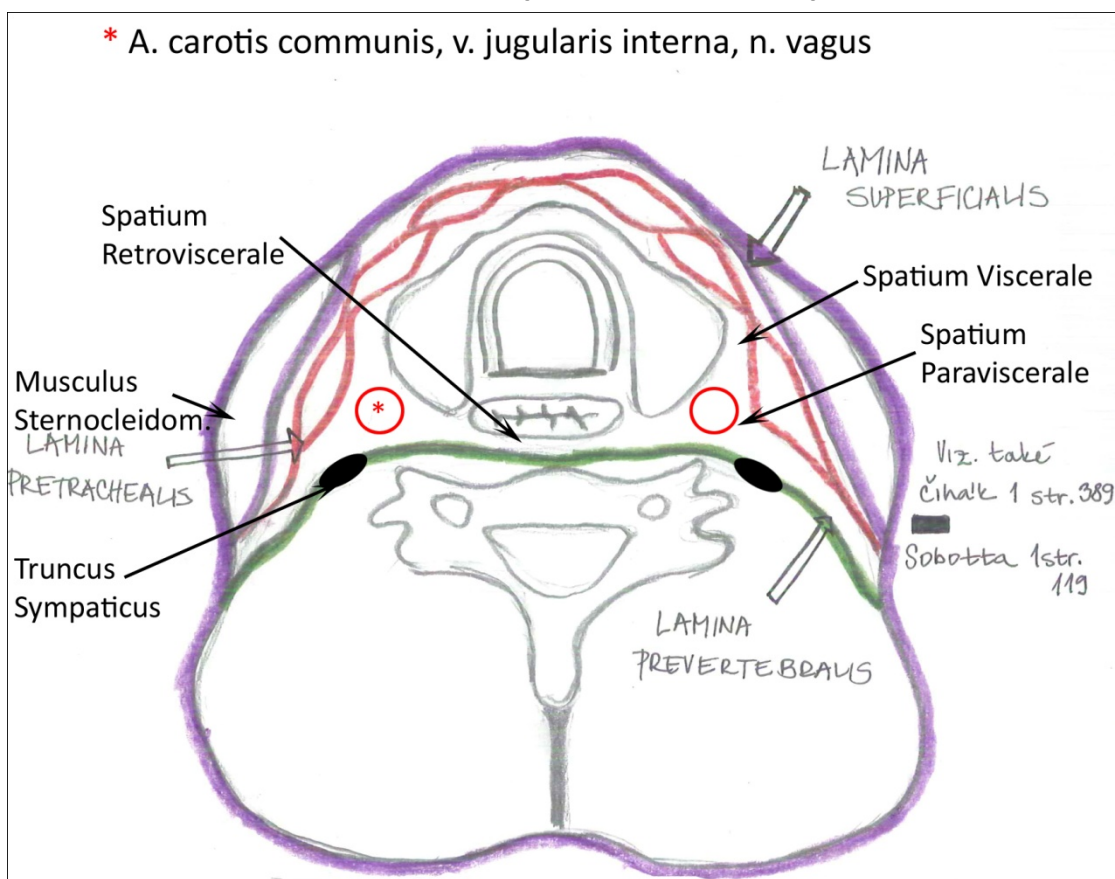
PRŮBĚH CANALIS NERVI FACIALIS V PYRAMIDĚ Pohled shora



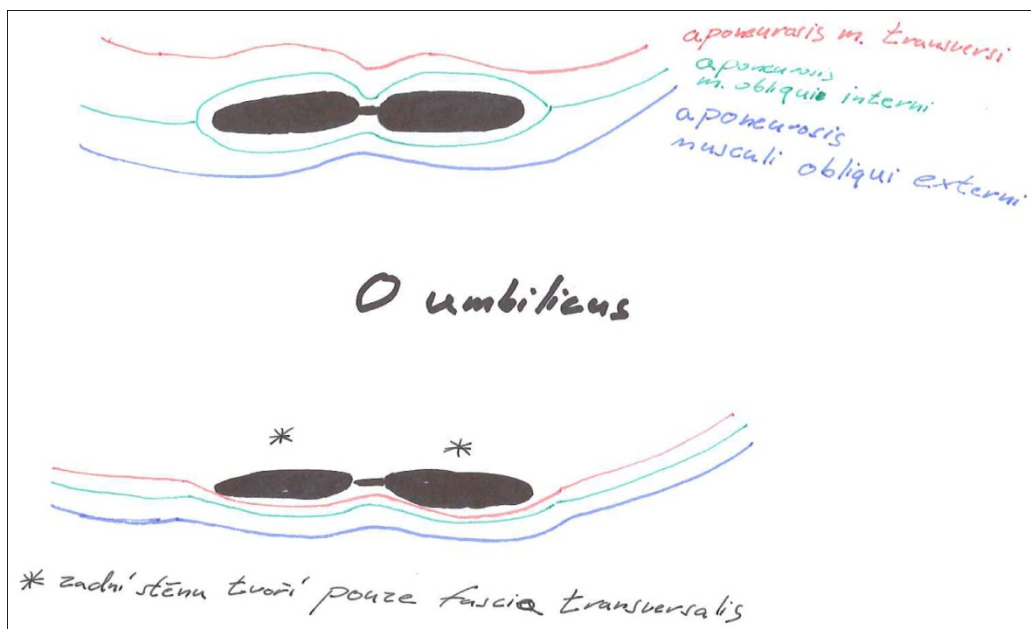
ROZDĚLENÍ FUNDUS MEATUS ACUSTICUS INTERNUS



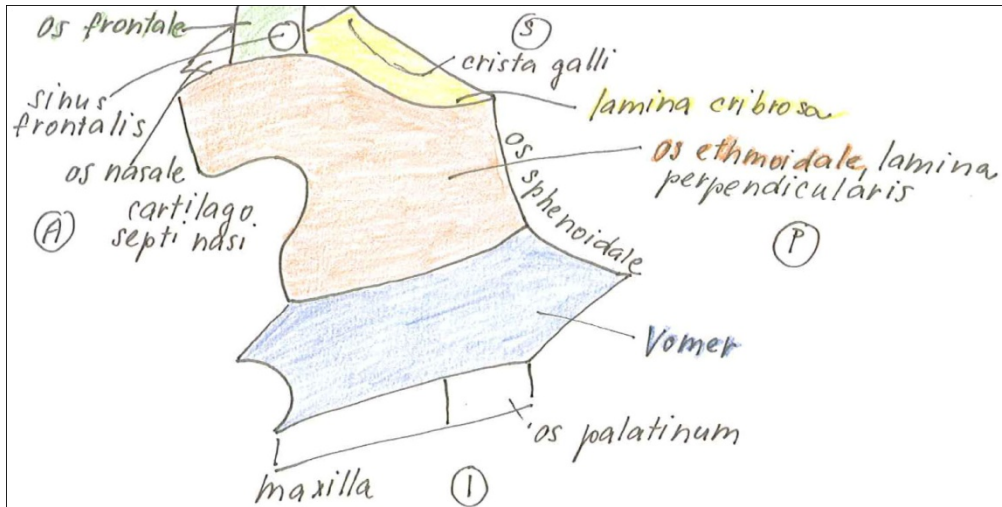
Fasciae colli (horizontální řez)



Vagina m. recti abdominis nad a pod pupkem na příčném řezu

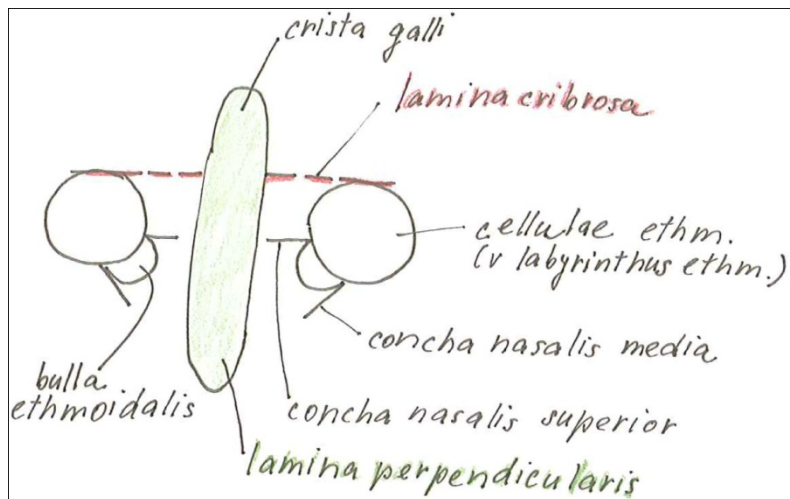


Kostěná nosní přepážka (vomer, lamina perpendicularis ossis ethmoidalis)



Kostěnou přepážku tvoří jen Vomer a lamina perpendicularis, zbytek je pro orientaci.

Jednoduché schéma os ethmoidale

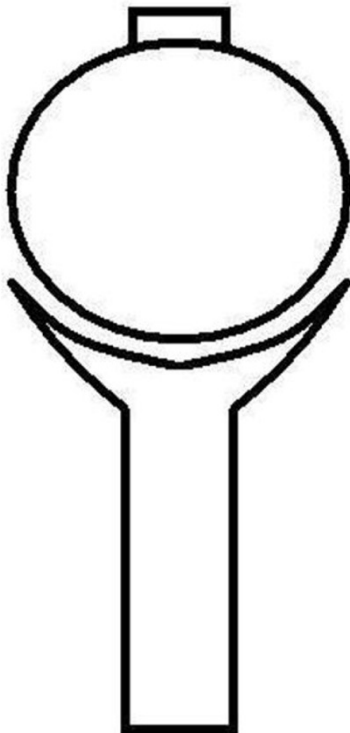


Rozdíl mezi diskem a meniskem na příčném řezu

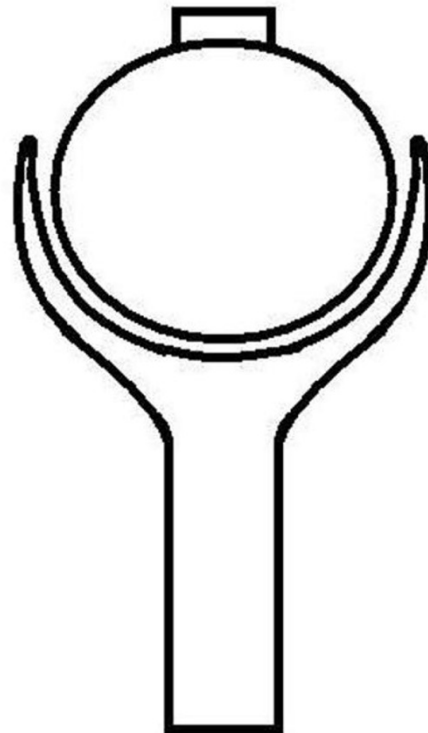


Rozdíl mezi arthrodiem et enarthrosis

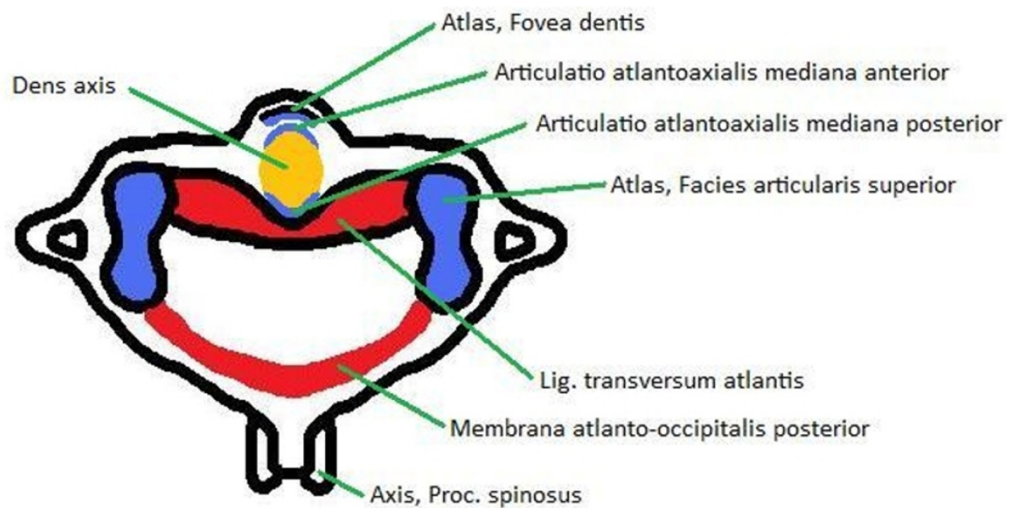
Kloub kulový volný (arthrodia)



Kloub kulový omezený (enarthrosis)

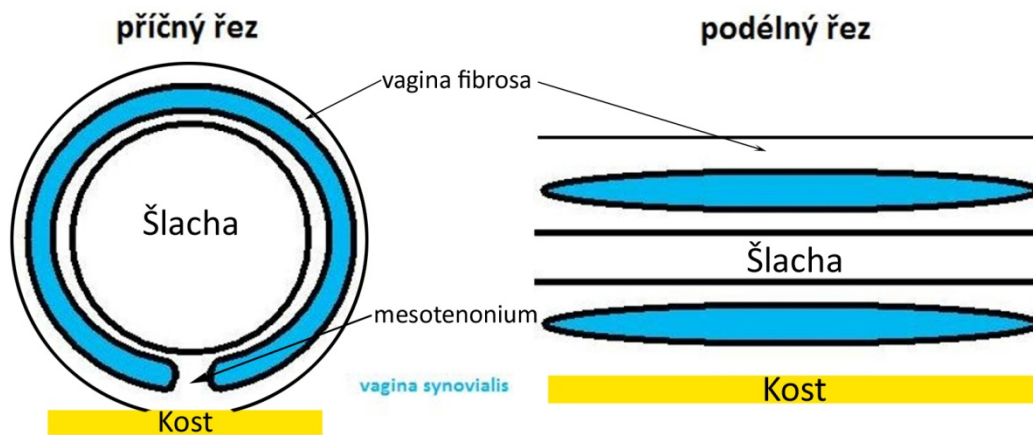


Vazy atlanto-axiálního spojení, pohled shora

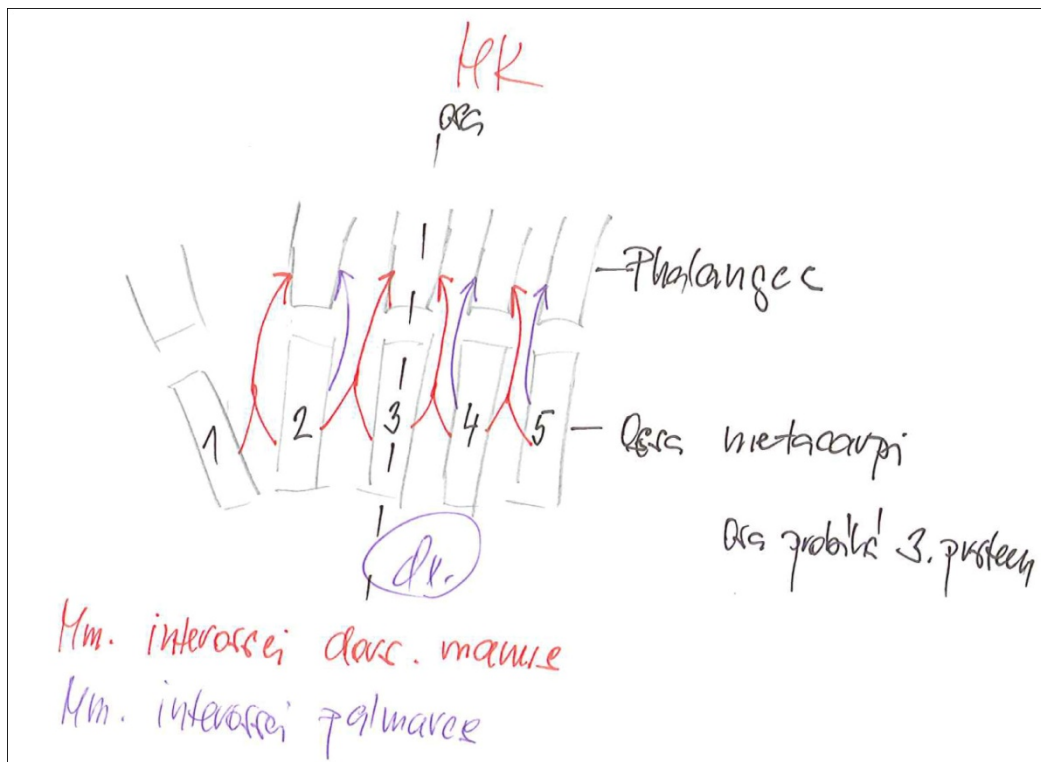


Ústně doplnit ligamentum apicis dentis, ligamenta alaria a zadní stranu ligamentum transversum překrývá membrana tectoria.

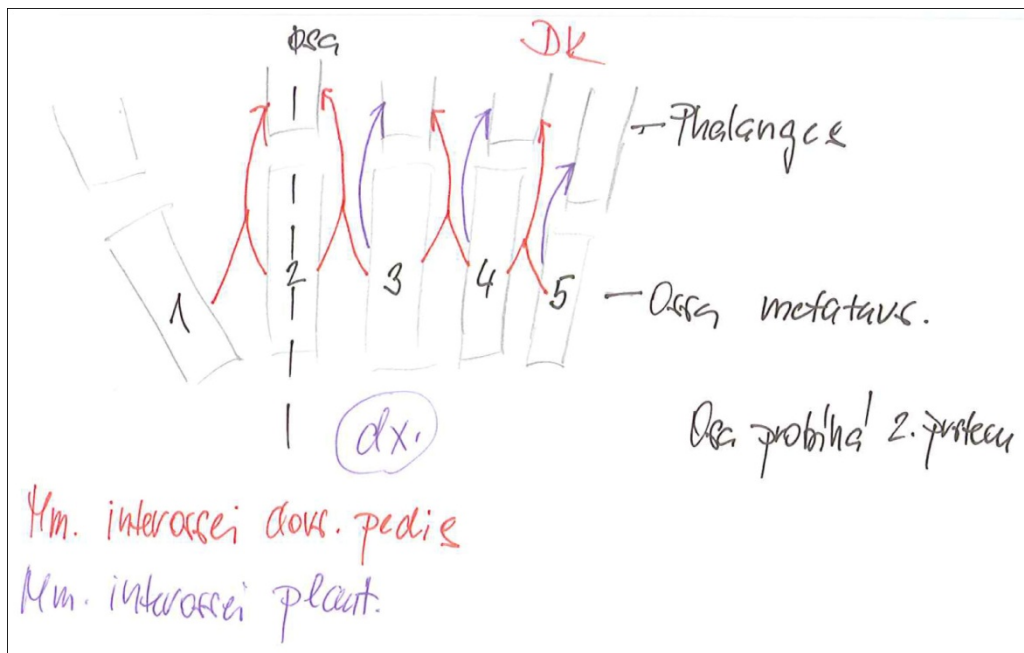
Vagina synovialis na podélném příčném řezu



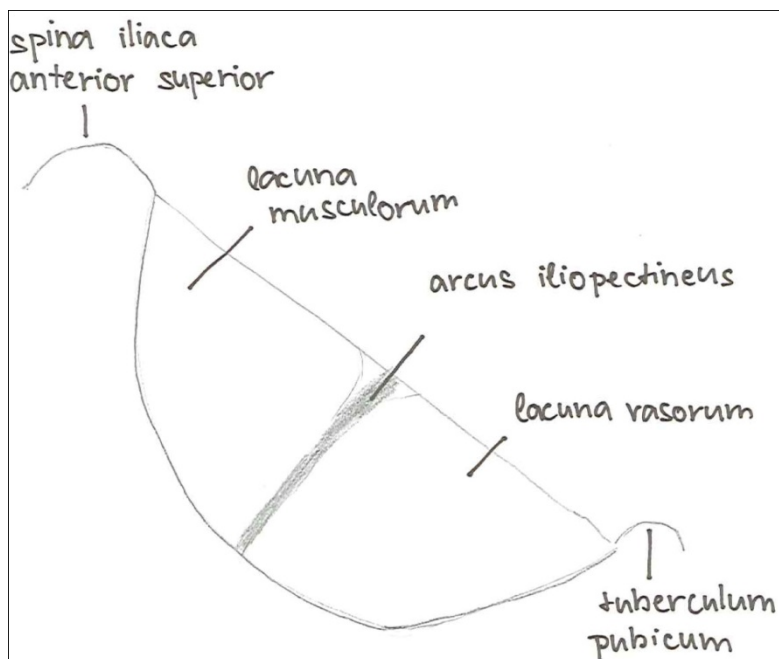
Mm. interossei palmares et dorsales



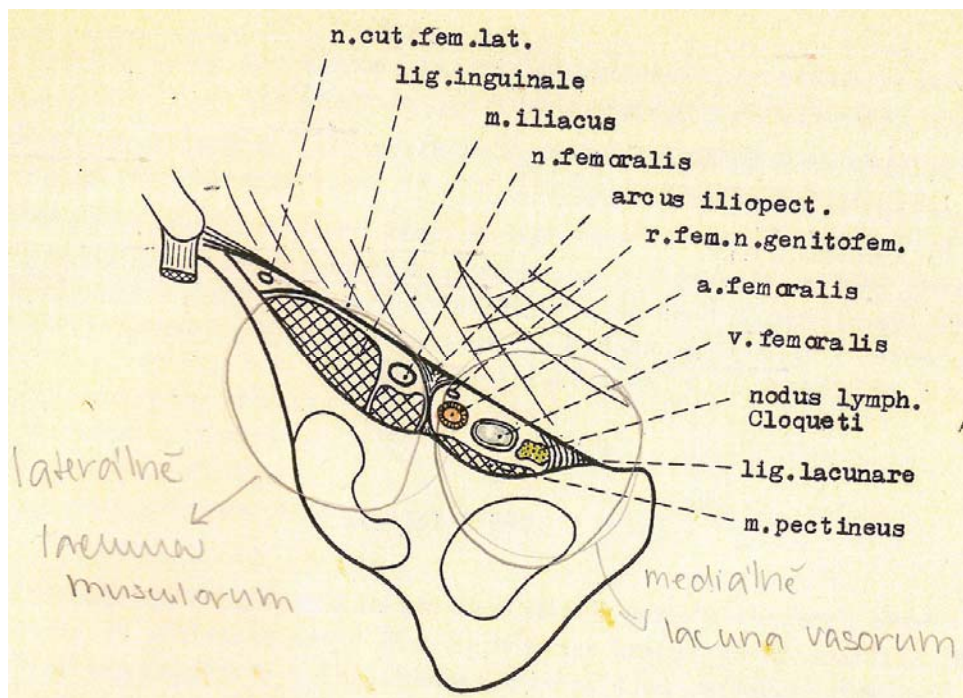
Mm. interossei plantares et dorsales



Lacuna vasorum et musculorum (lig. inguinale, arcus iliopectineus)



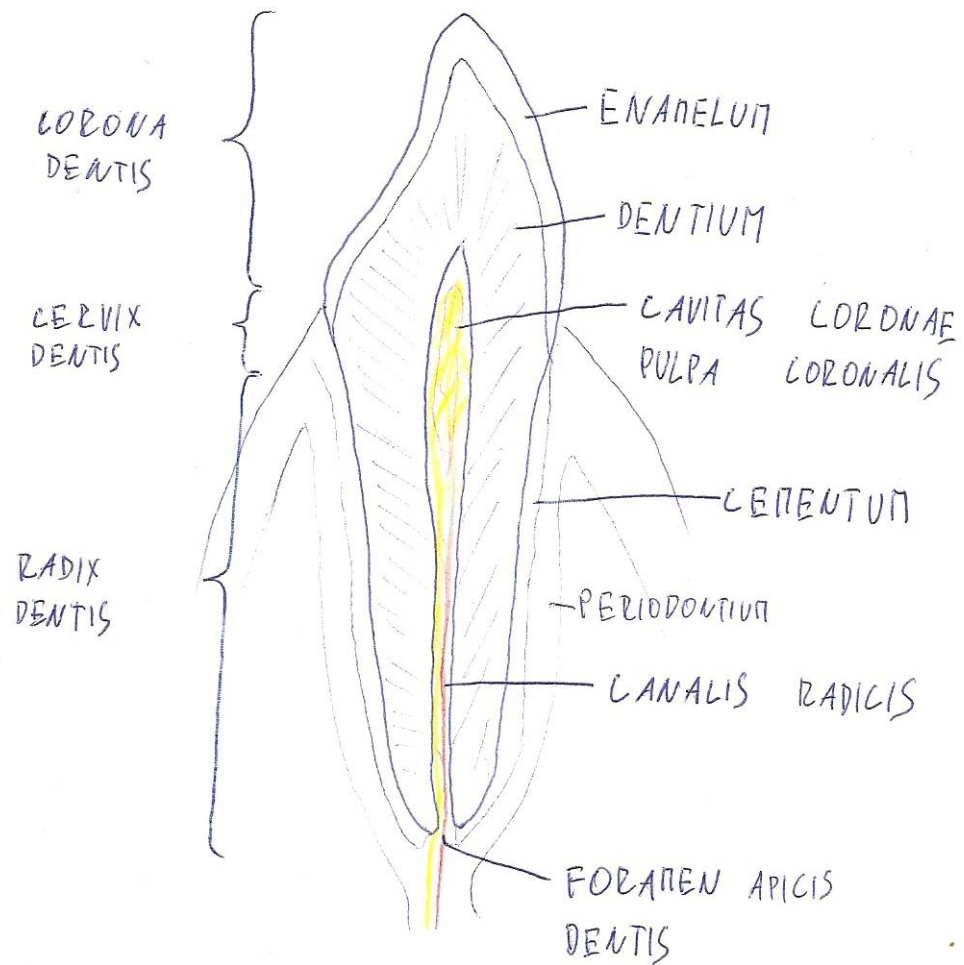
Schéma



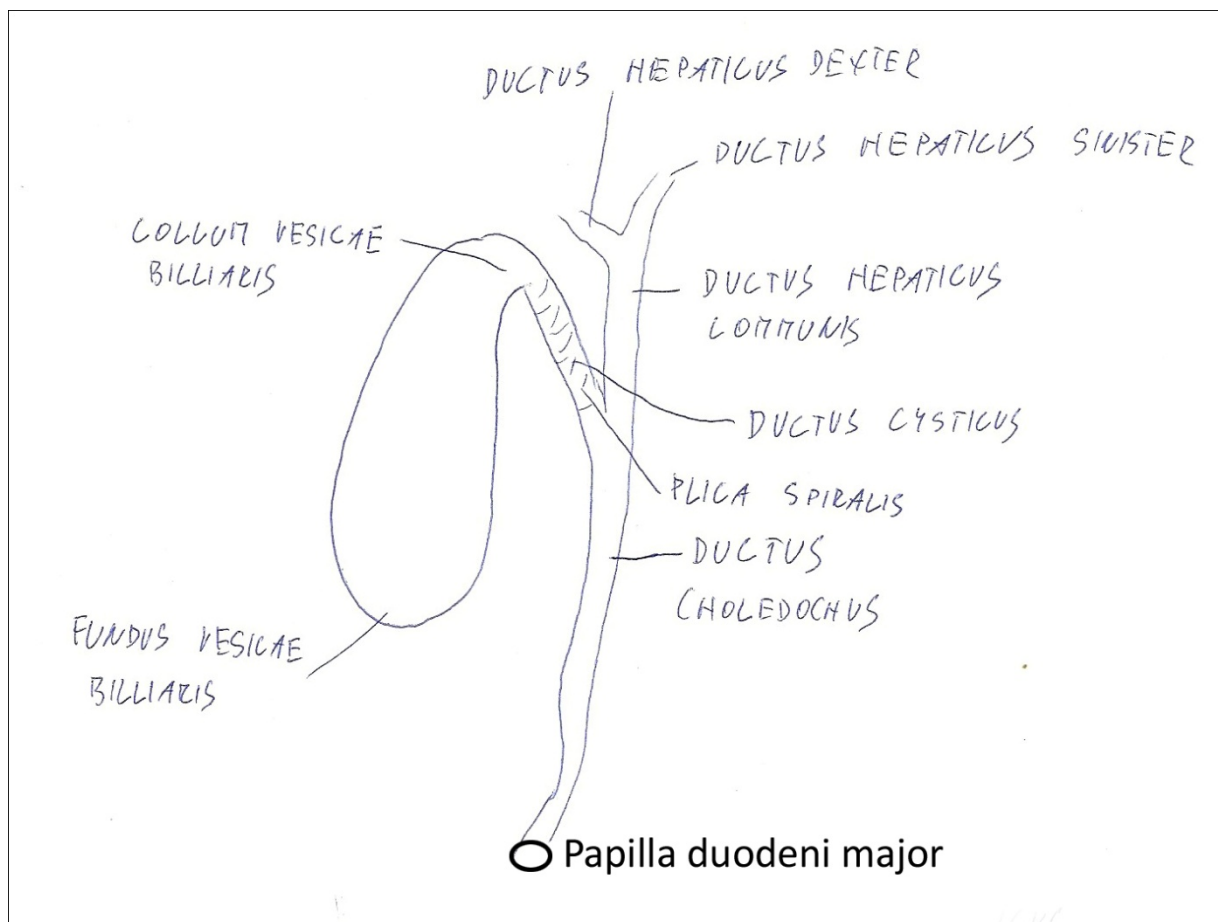
Lacuna musculorum et vasorum vč. probíhajících útvarů - není potřeba umět kresli, stačí nakreslit horní schéma a poté popsat.

TRÁVICÍ SYSTÉM

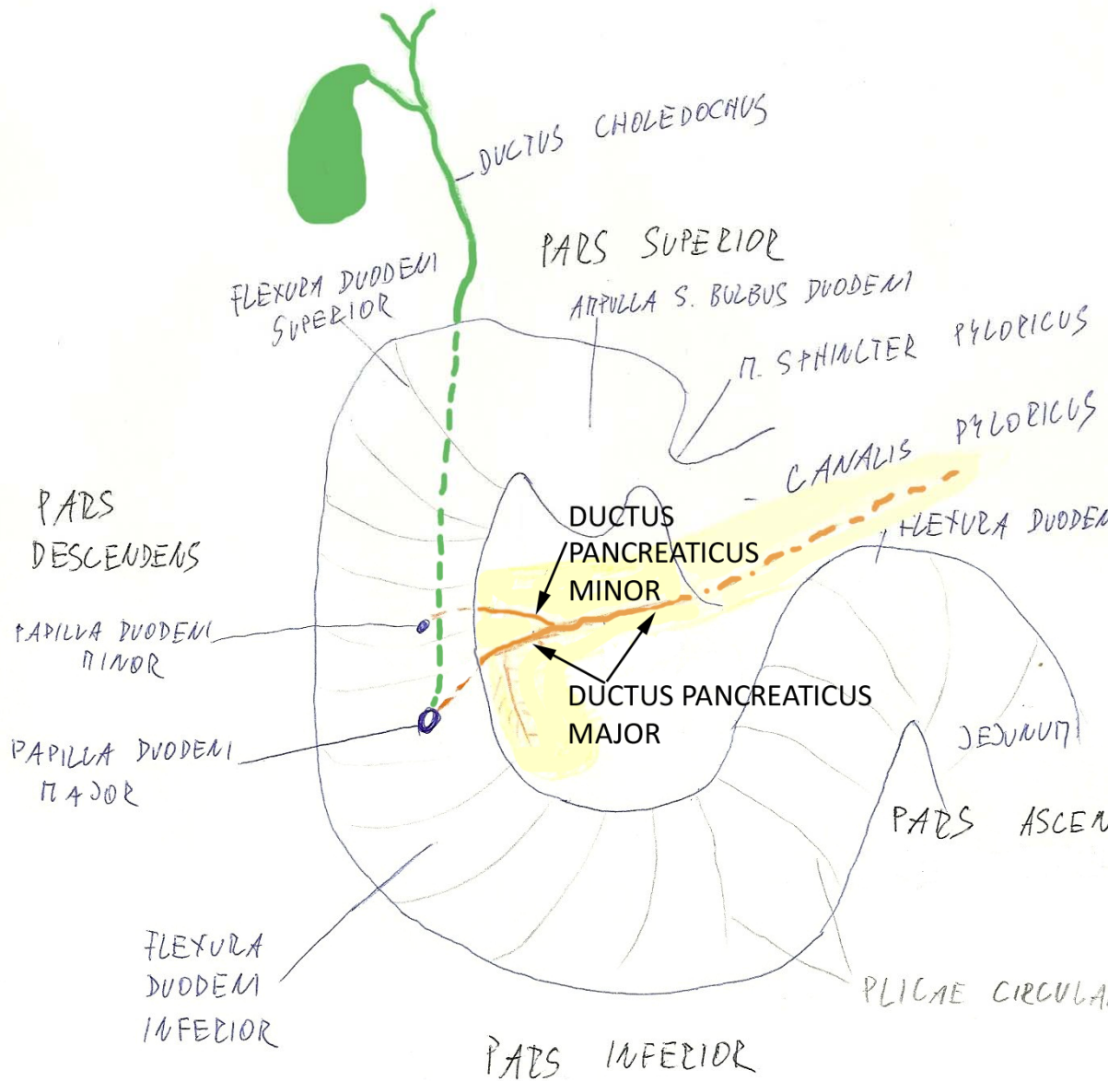
Obecné schéma stavby zubu- řez zubem



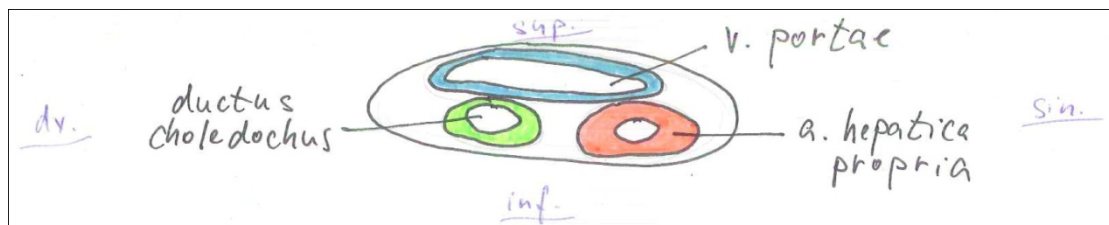
Žlučník a vývodné cesty žlučové



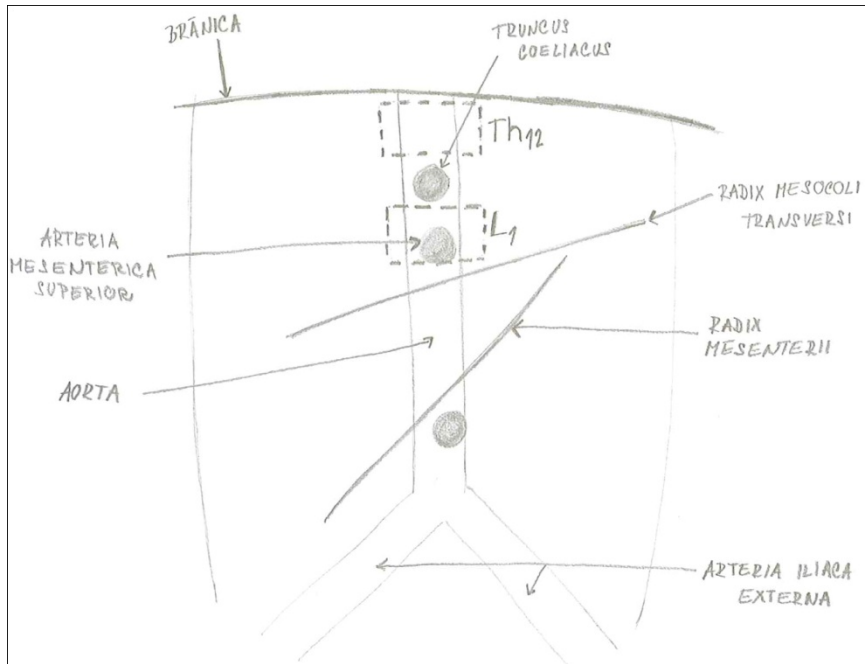
Duodenum a vývody pankreatu a žlučníku



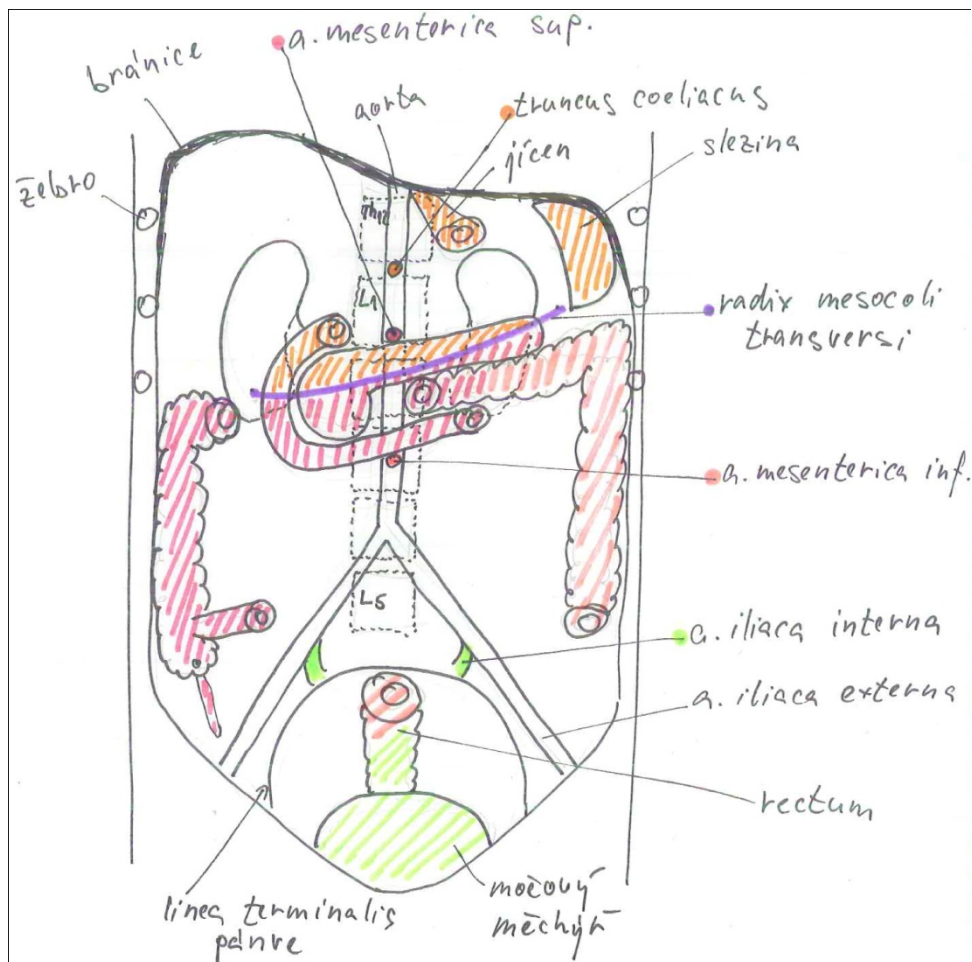
Lig.hepatoduodenale- struktury na příčném řezu



Rozdělení peritoneální dutiny na supra- a inframesocolickou část a jejich cévní zásobení

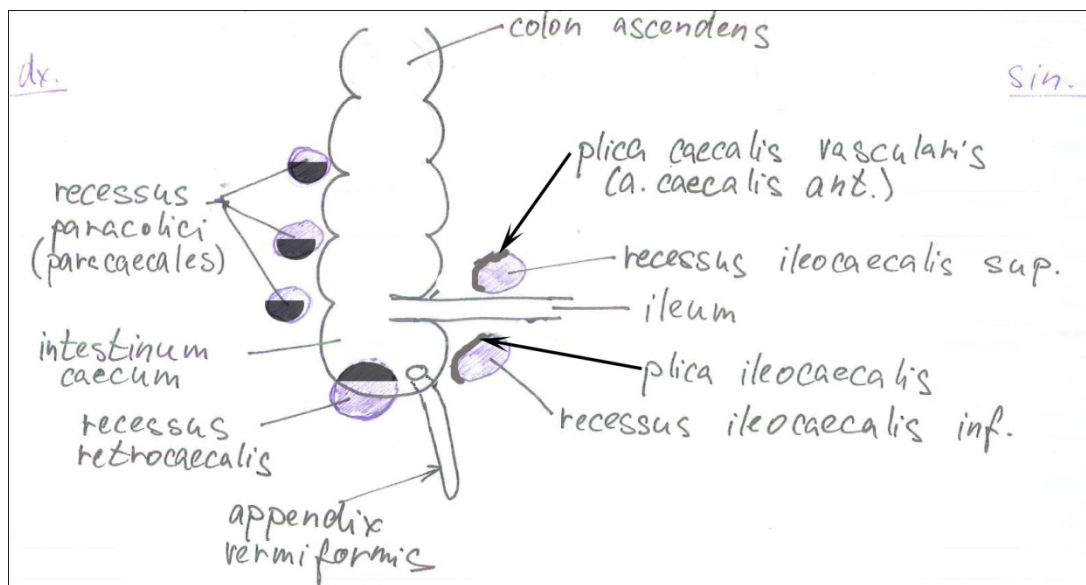


Zjednodušené schéma



Detailnější schéma

Recessus peritonei v oblasti ileocéka



Recesy vytváří kapsičky.

Příčný řez jícnem – lumen

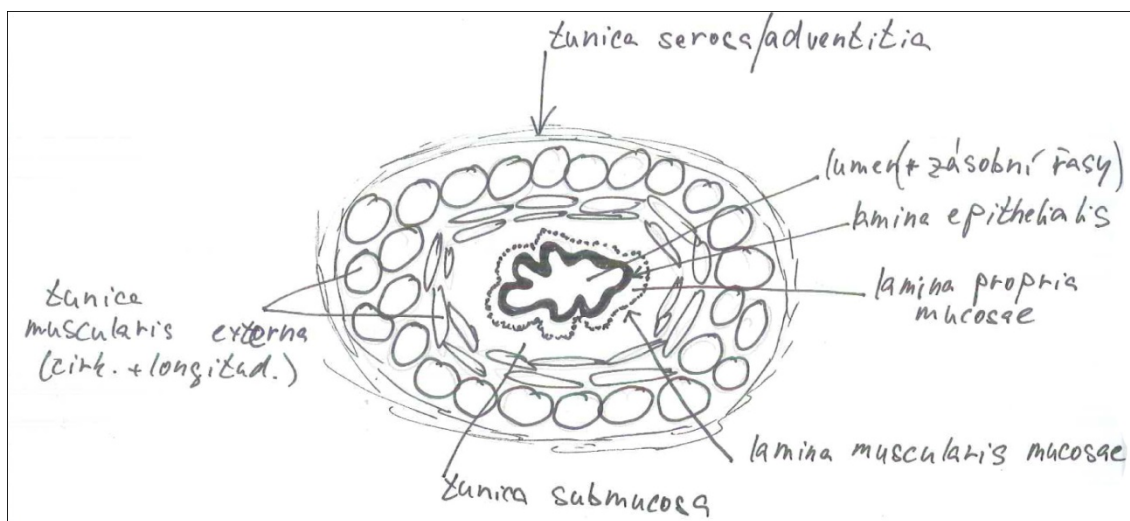
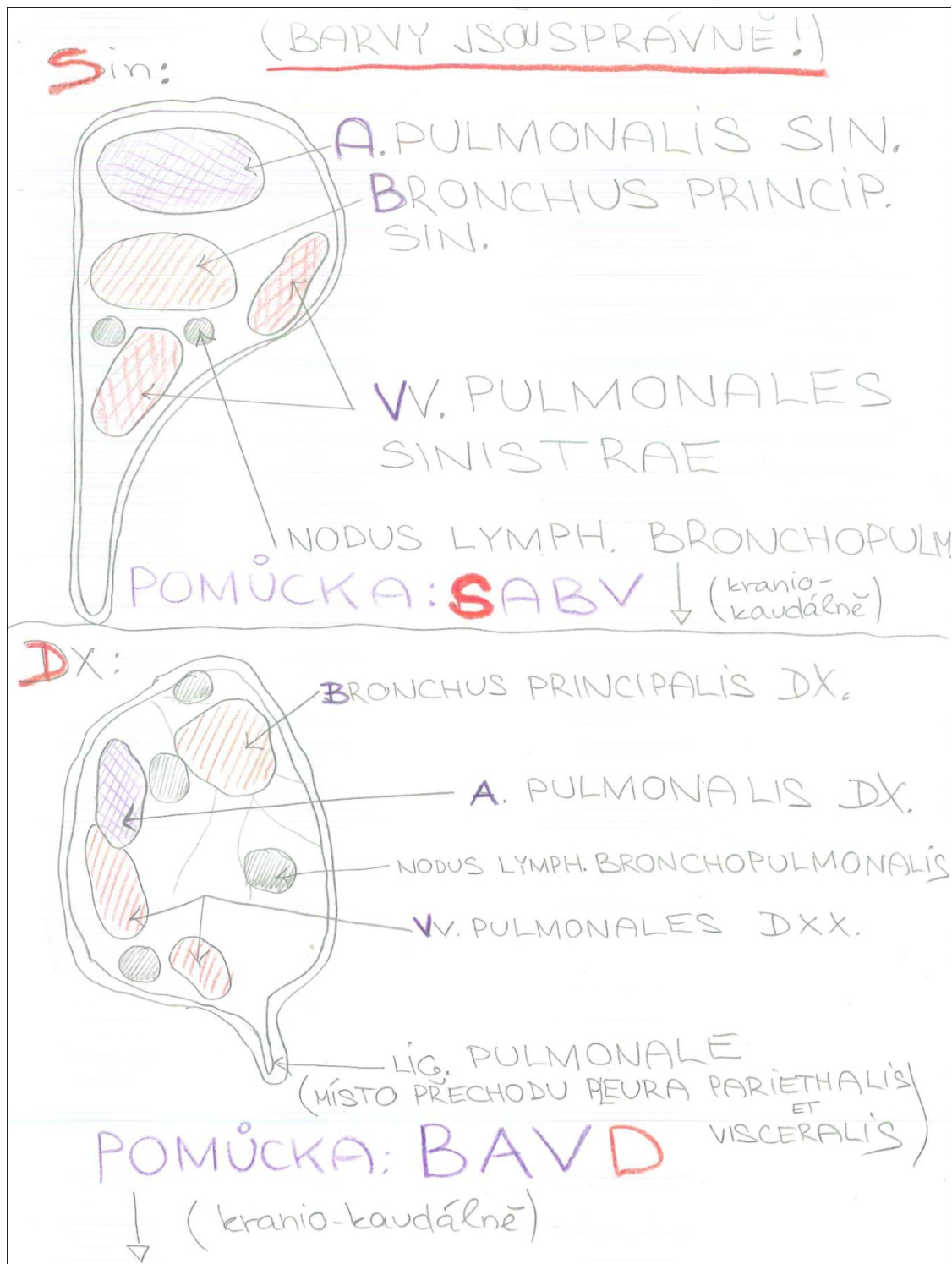


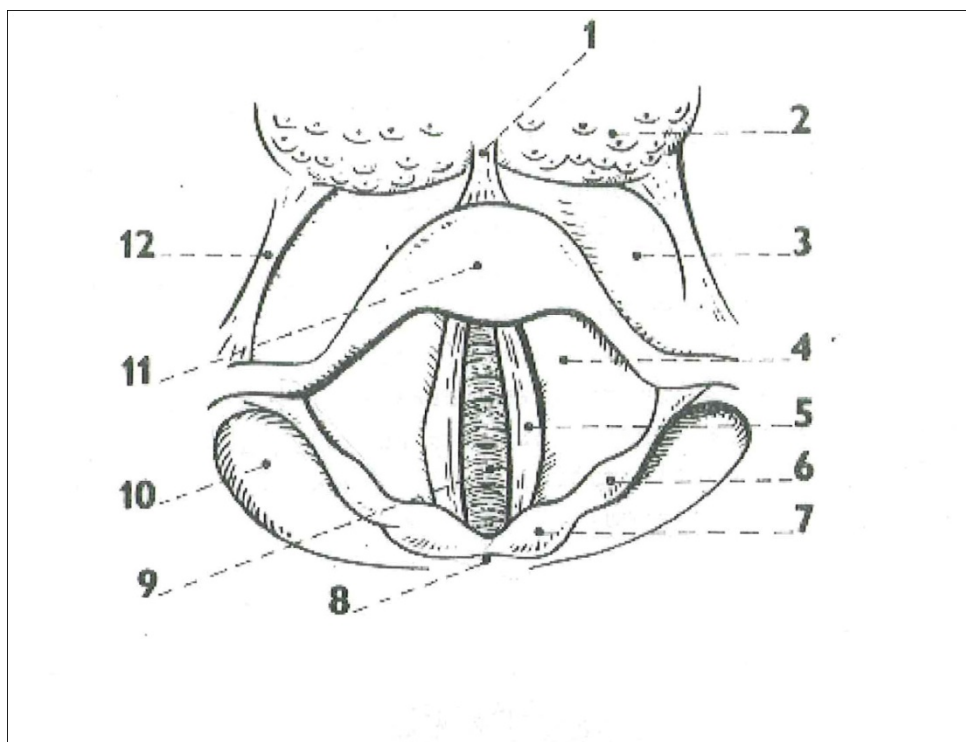
Schéma se dá ještě zjednodušit. Nemusíte vykreslovat kolečka tunica muscularis pouze namalujete kruh.

Hilus pulmonis, tvar a struktury vlevo a vpravo, přechod parietální a viscerální pleury



Není nutné do schématu kreslit nodi lymphatici.

Laryngoskopický obraz

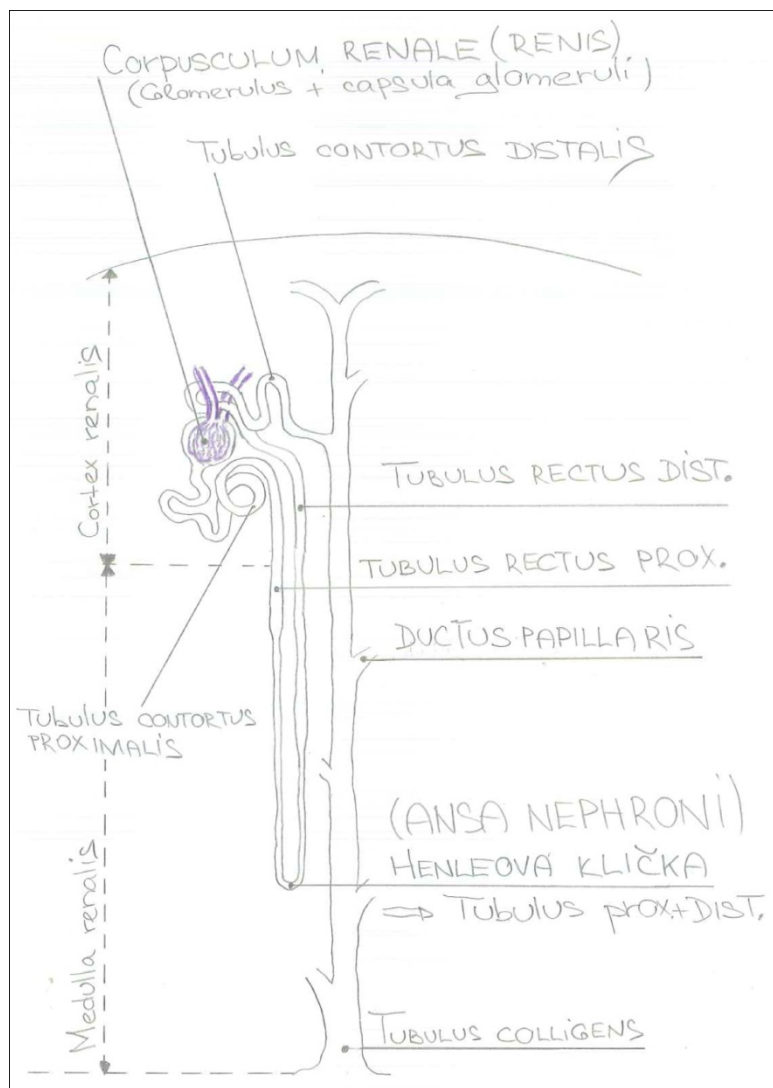


Obr. 29.

Laryngoskopický obraz hrtanu

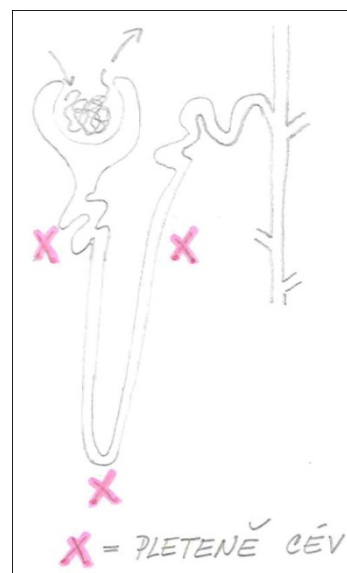
- 1 - plica glossoepiglottica mediana, 2 - radix linguae,
3 - vallecule epiglottica, 4 - plica ventricularis,
5 - plica vocalis, 6 - tuberculum cuneiforme,
7 - tuberculum corniculatum, 8 - incisura interarytæ-
noidea, 9 - rima glottidis (v hloubce trachea),
10 - recessus piriformis, 11 - epiglottis, 12 - plica
glossoepiglottica lateralis.

Nefron

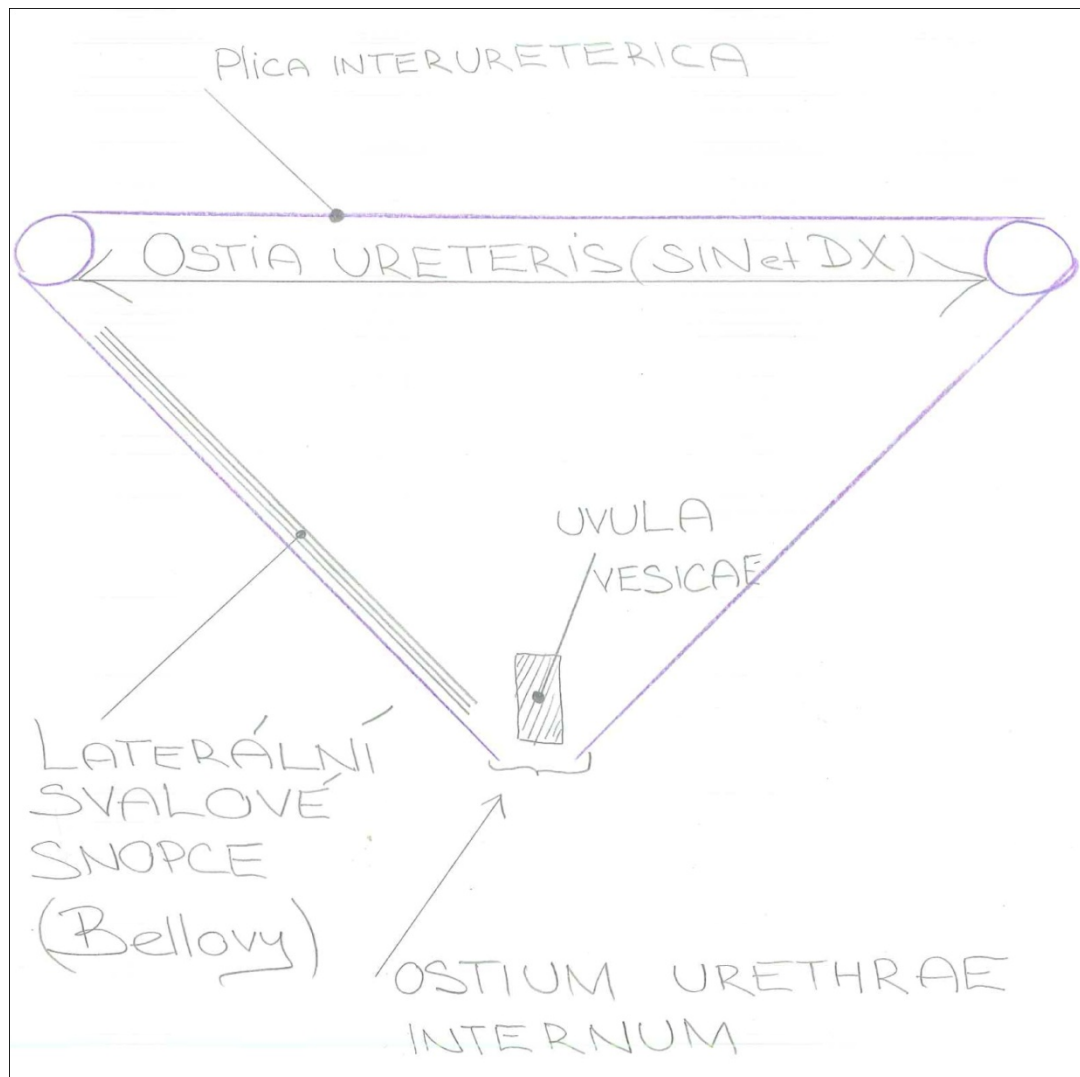


Detailní schéma

Schéma, které stačí nakreslit při zkoušce (popis viz detailní schéma + žilní pleteně)

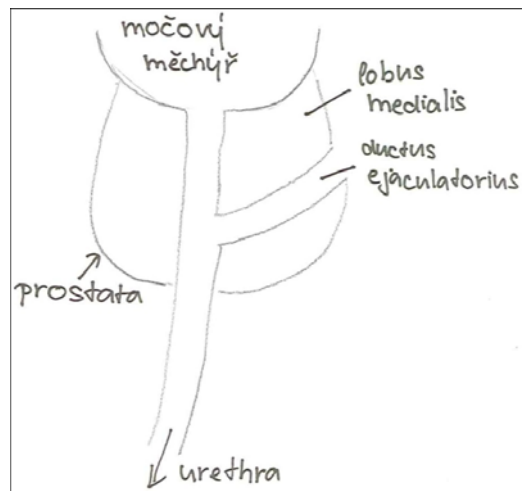


Trigonum vesicae

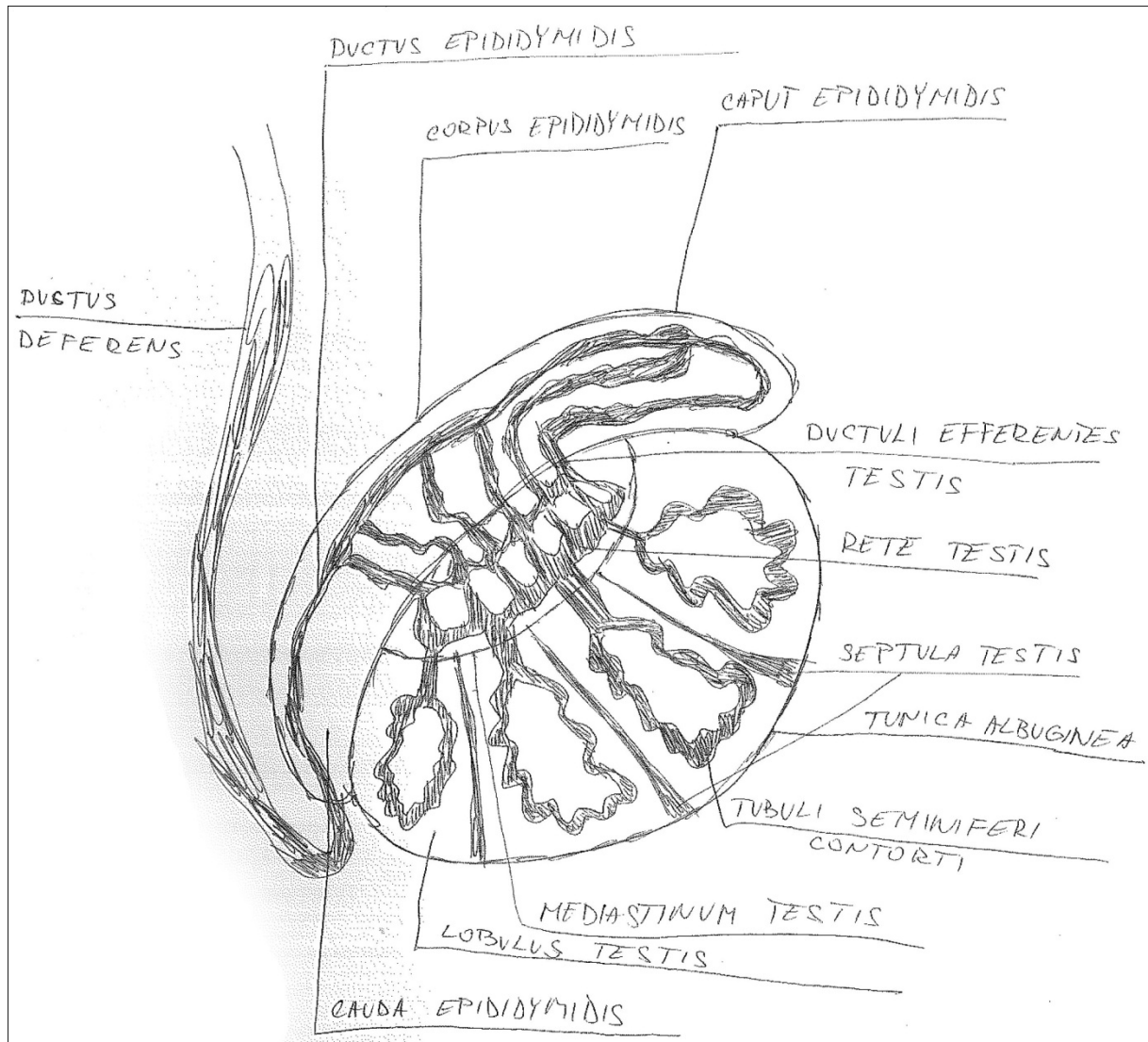


MUŽSKÝ POHLAVNÍ SYSTÉM

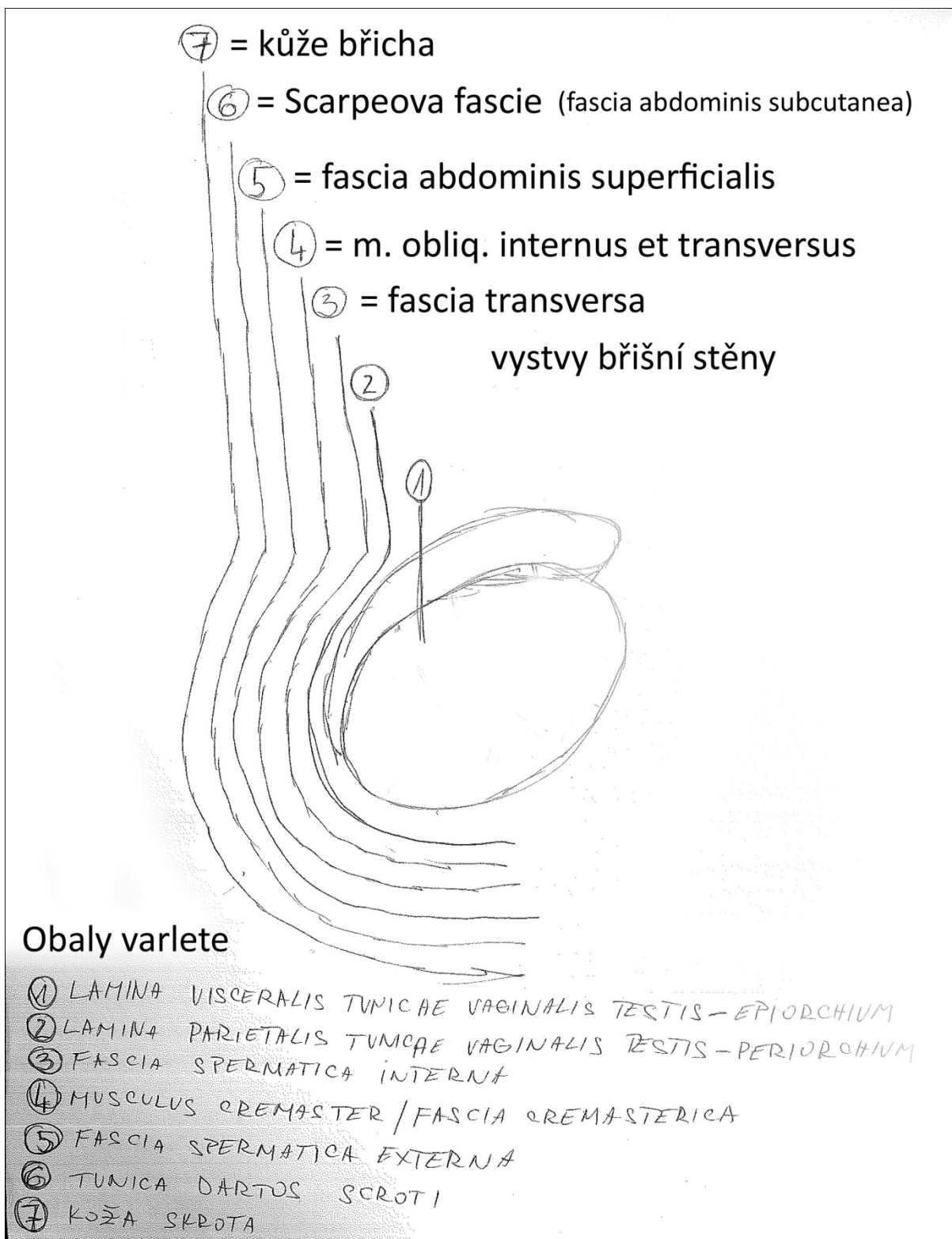
Prostata na řezu- pohled ze strany



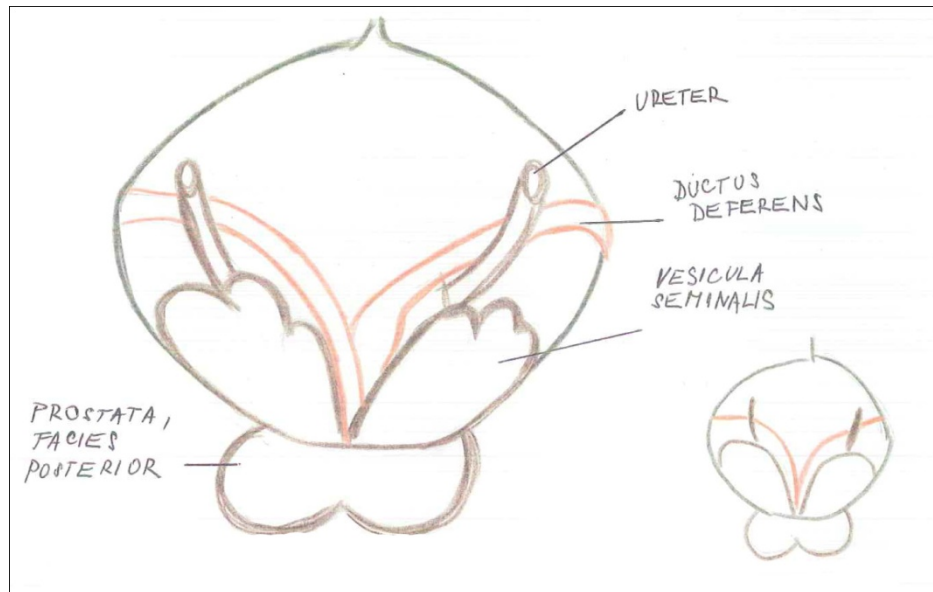
Varle na sagitálním řezu



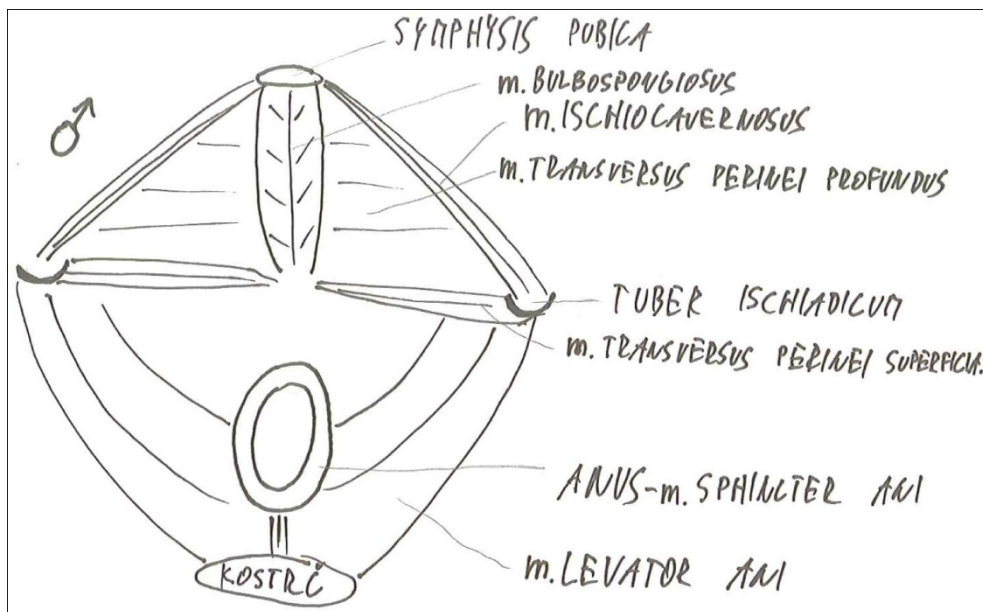
Vrstvy scrota jako deriváty stěny břišní



Ductus deferens et vesiculae seminales, ureter- pohled zezadu

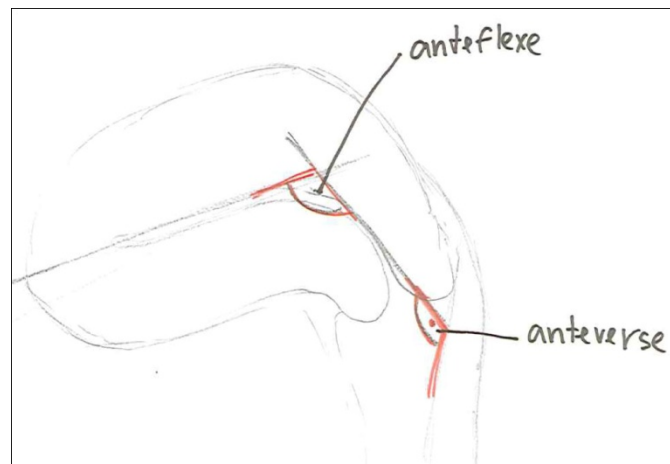


Svaly dna pánevního, hráze a zevních pohl.orgánů muže

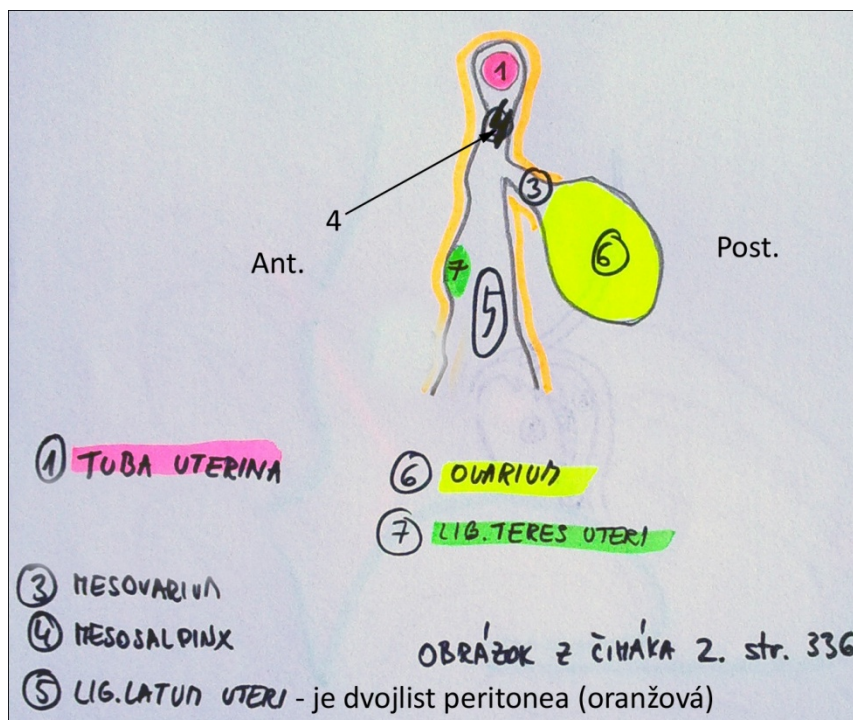


ŽENSKÝ POHLAVNÍ SYSTÉM

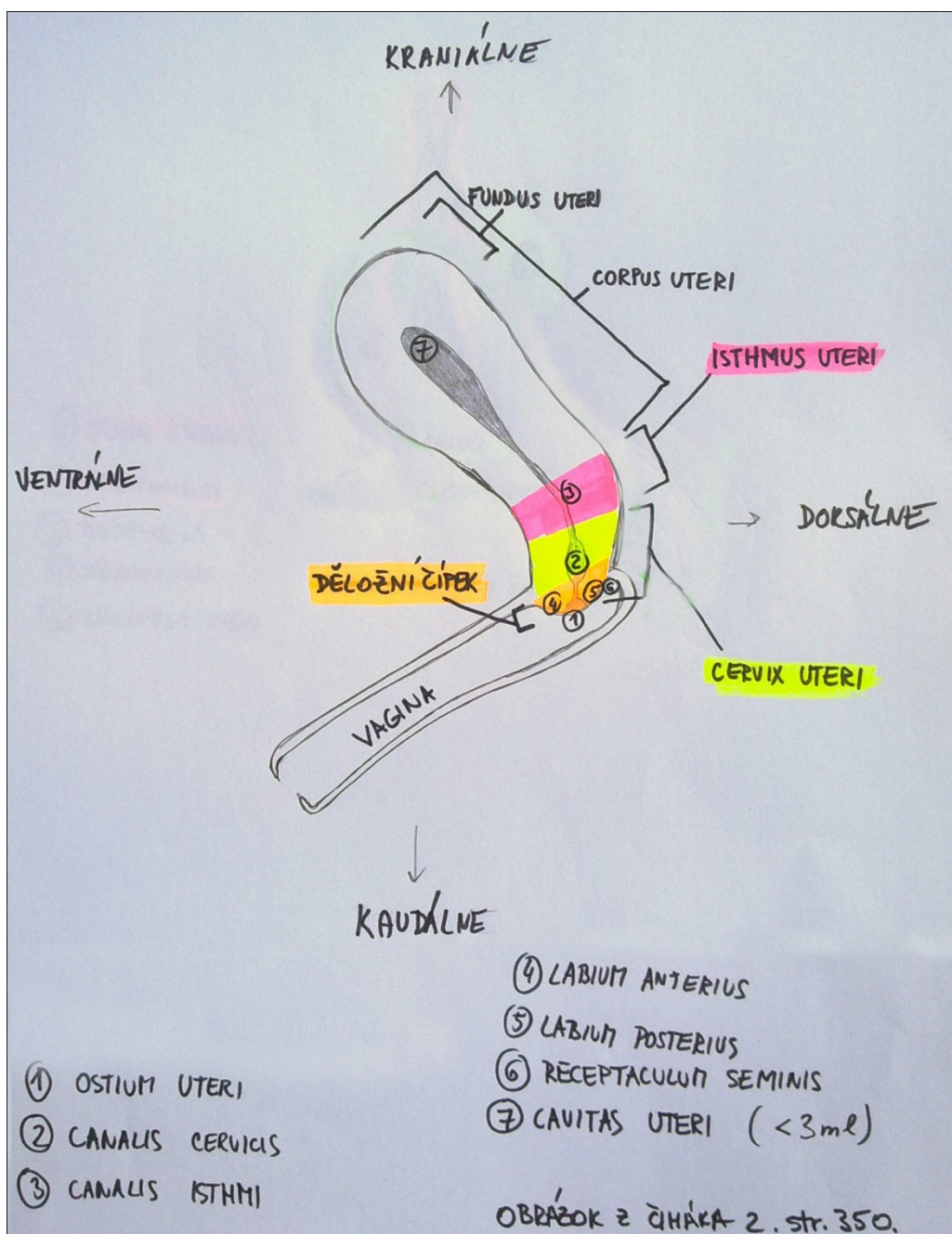
Anteverze a anteflexe dělohy



Tuba uterina a peritoneum (mesovarium, mesosalpinx, lig.latum uteri)- sagitální řez

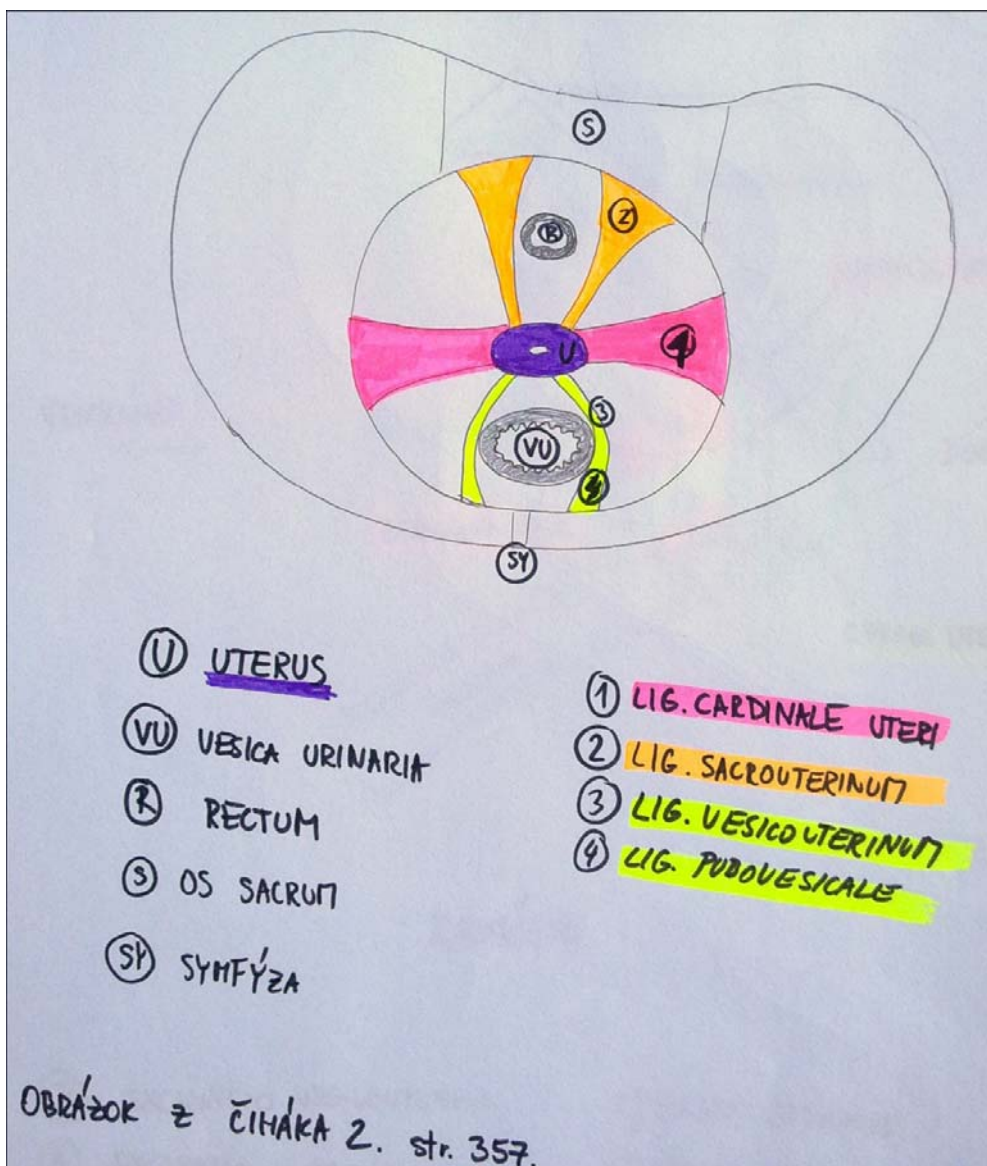


Děloha a její části na sagit. řezu, spojení s vaginou, čípek děložní-
schéma

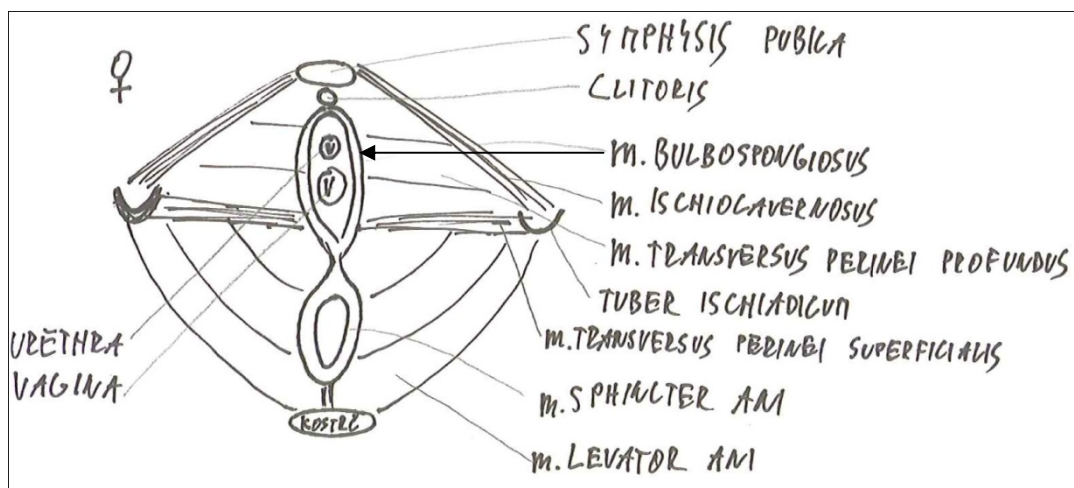


POZOR: Při kreslení tohoto schéma dbejte na vztah čípku a vagíny. Čípek se vyklenuje, podmiňuje vytvoření receptaculum seminis!

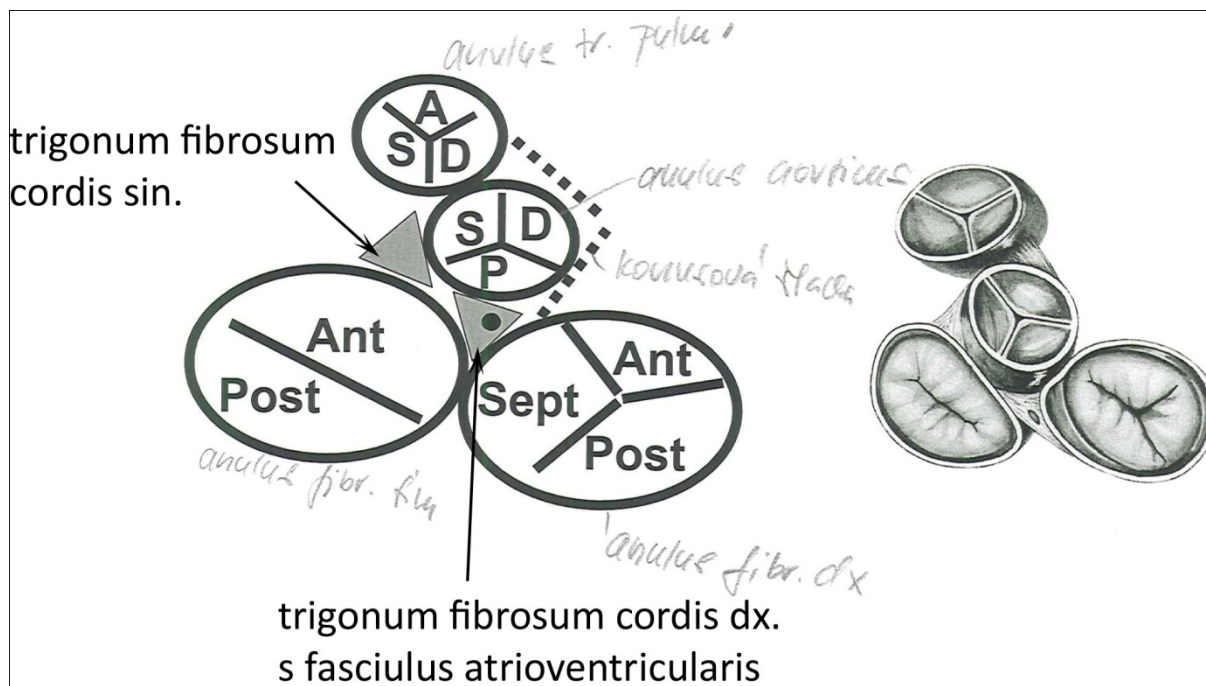
Závěsný aparát dělohy



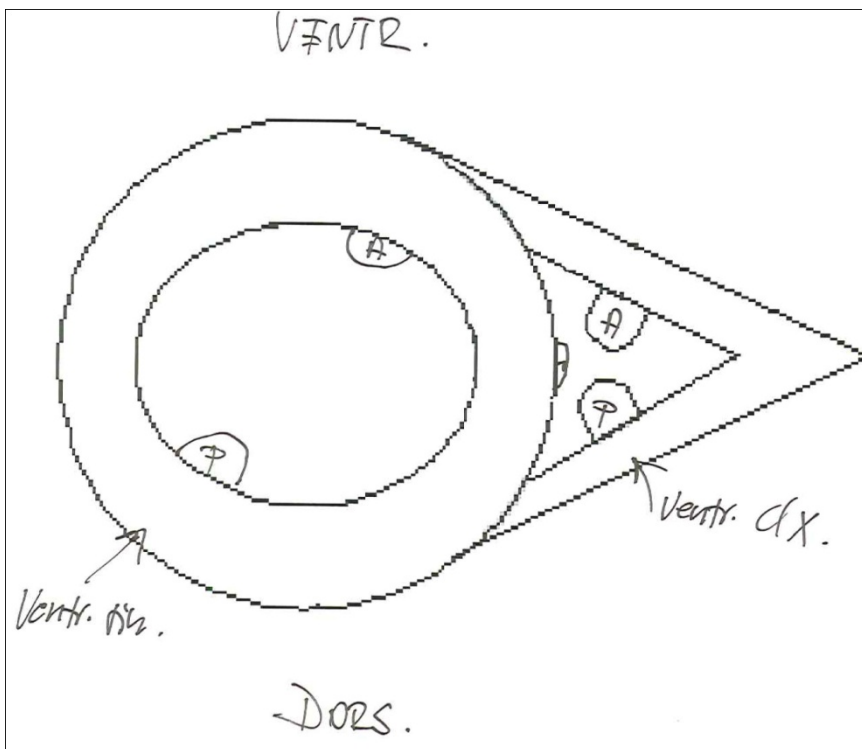
Svaly dna pánevního, hráze a zevních pohl.orgánů u ženy



Skelet srdeční včetně chlopní



Příčný řez srdečními komorami, papilární svaly



Tvar s stavba semilunárních chlopní

Obecně, stačí nakreslit pouze jedna (valva trunci pulmonalis) a kdyby se to někomu nelíbilo otočit naopak (valva aortae).

● ostium trunci pulmonalis - chlopně → valva trunci pulmonalis

Valvula semilunaris anterior, dextra, sinistra

Zásobení komor aa. coronariae cordis (příčný řez s vyznačenými papilárními svaly)

■ oblast zásobení A. CORONARIA SINISTRA

■ oblast zásobení A. CORONARIA DEXTRA

m. papillaris anterior L komory

m. papillaris ant. P komory

m. papillaris septalis

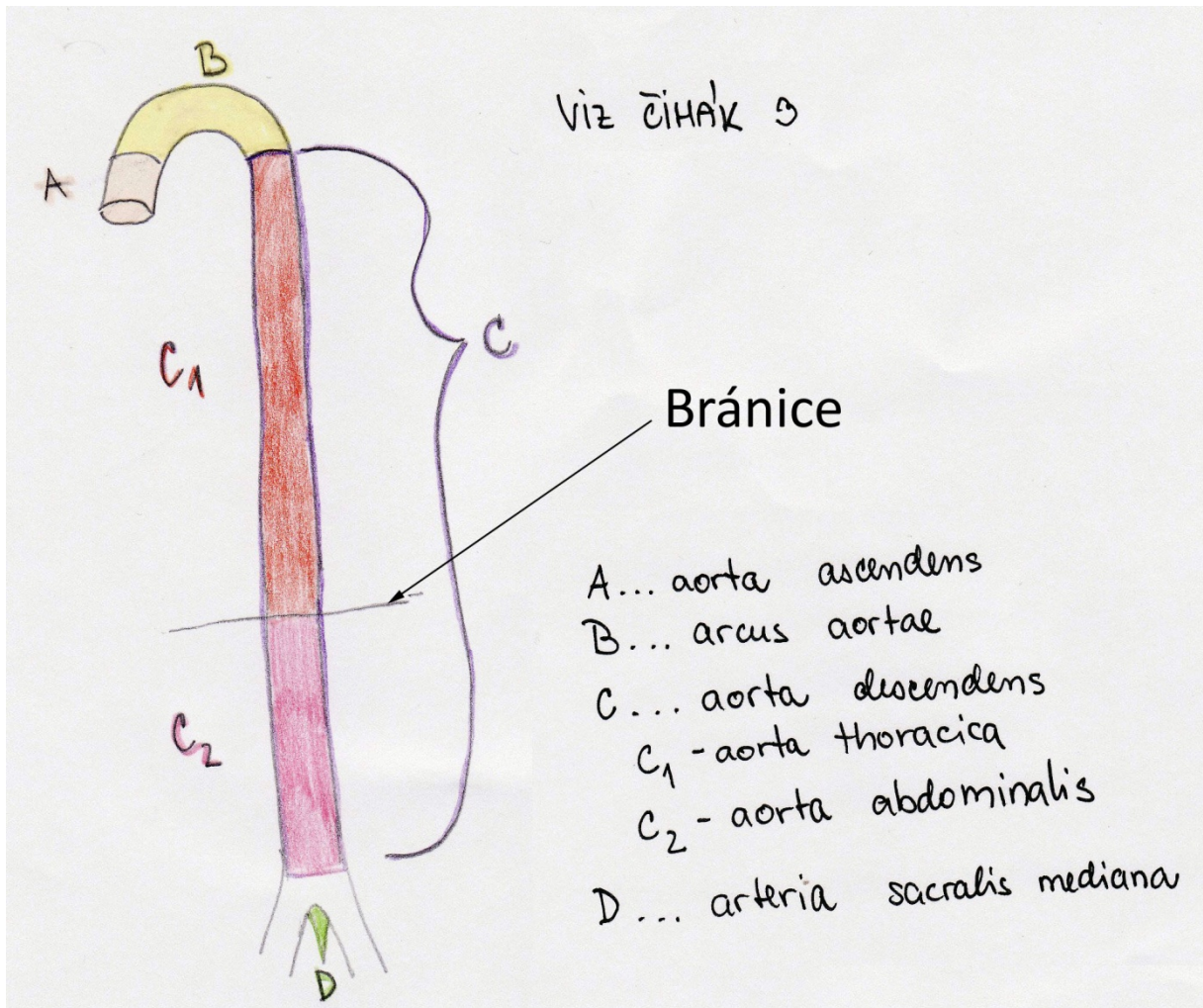
m. papillaris posterior P komory

m. papillaris posterior L komory

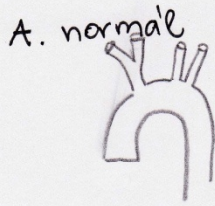
■ zásobení a. coronaria DEXTRA i SINISTRA
 → m. papillaris post. L komory
 → m. papillaris ant. P komory

viz čítek 3

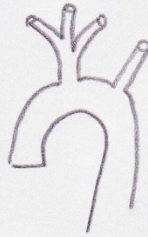Úseky aorty



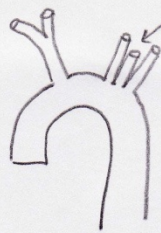Arcus aortae, odstupy hlavních větví včetně zákl. variability



B. společný kmen truncus brachioceph. + a. carotis communis sim.
22 %



C. a. vertebralis sim. mezi a. carotis com. sim et a. subclavia sim
3%

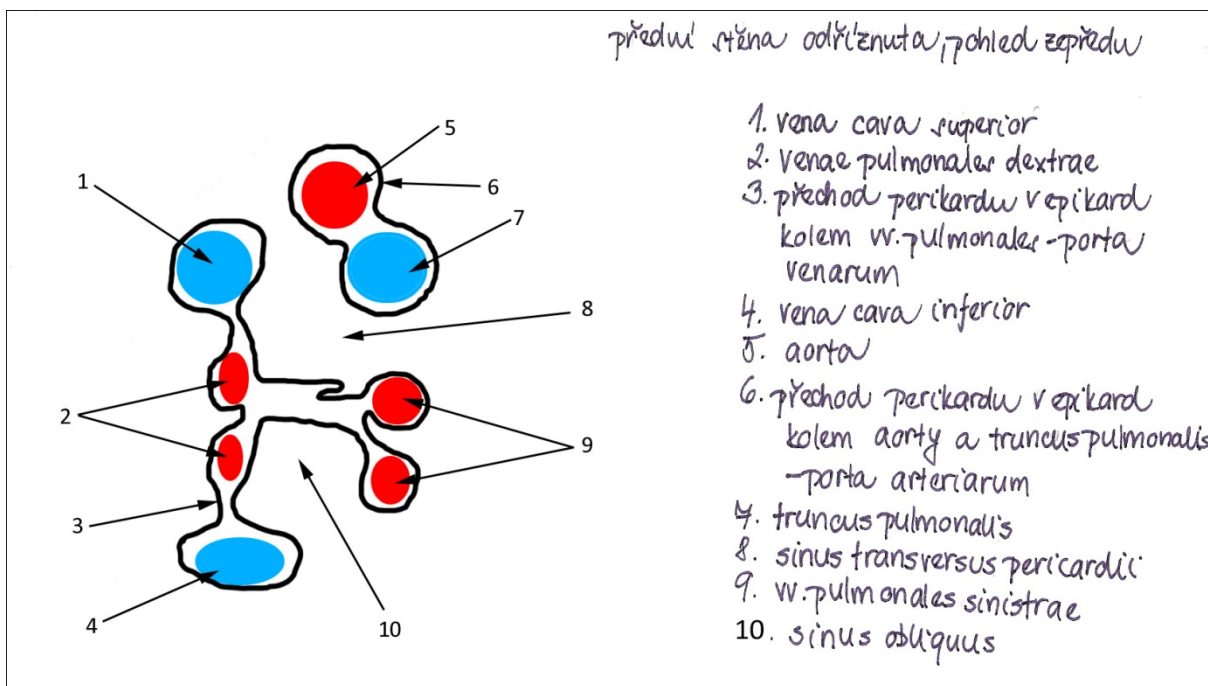


D. truncus brachiocephalicus na L i P str. 1%

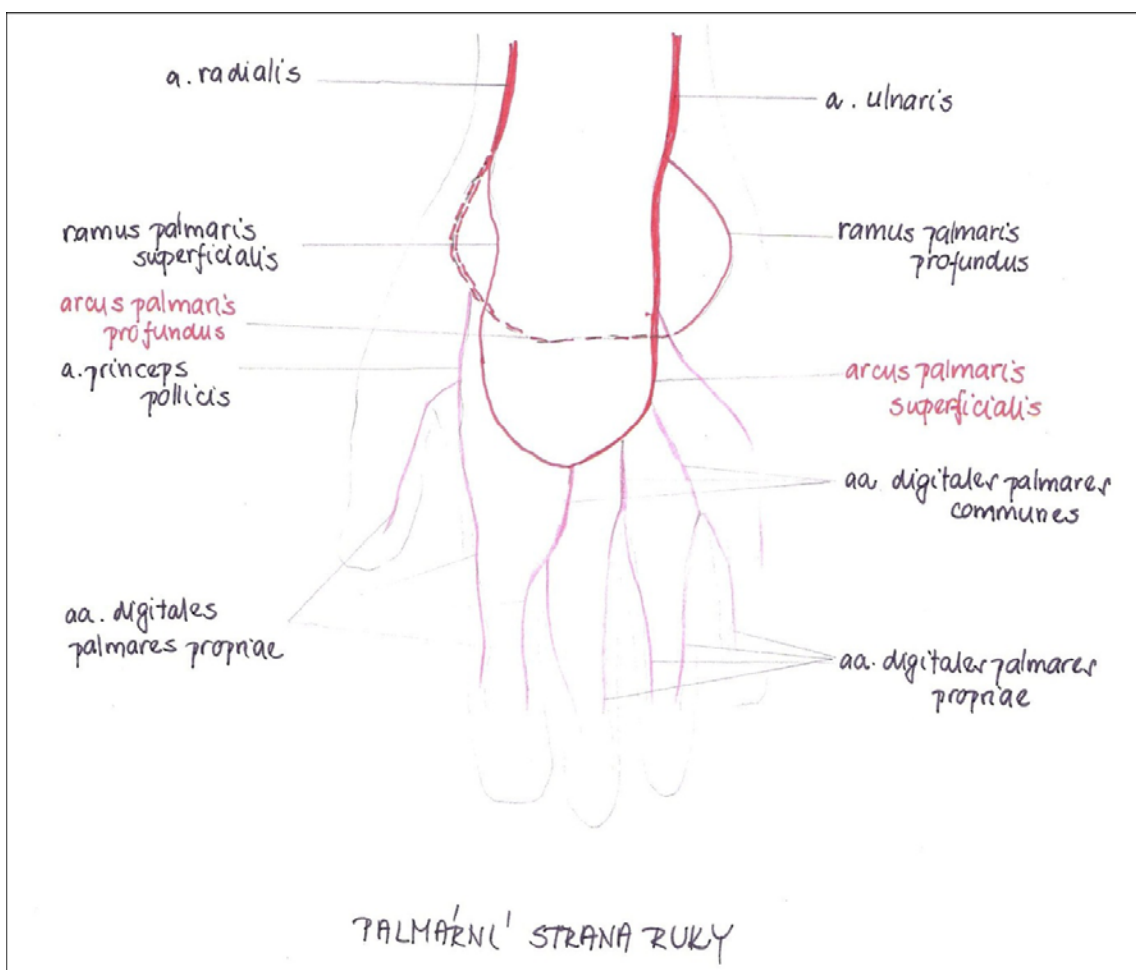


VIZ ČINÁK 3

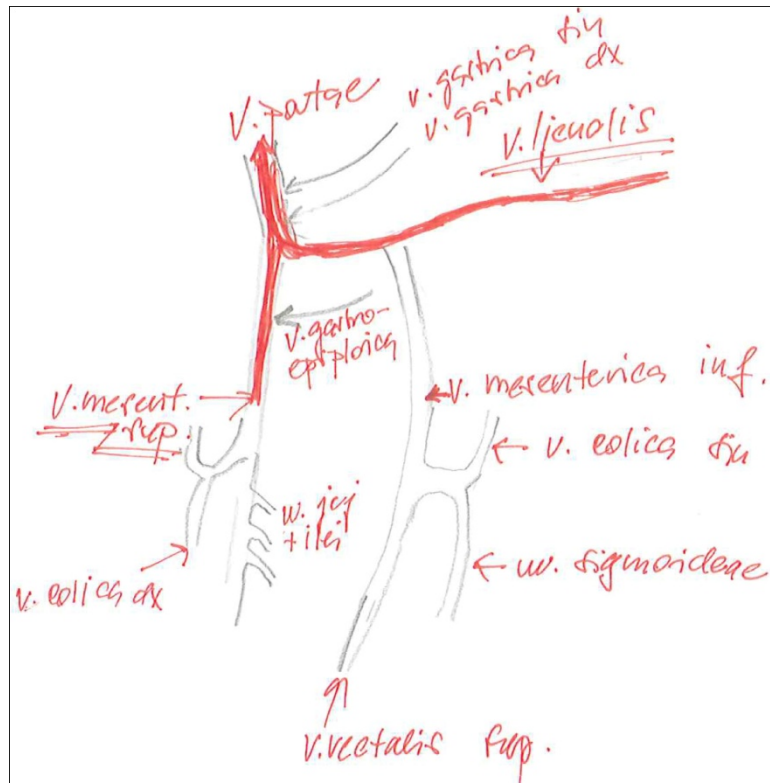
Porta arteriarum et venarum



Arcus palmaris super. et prof.



Vznik vena portae



Věte tr. coeliacus

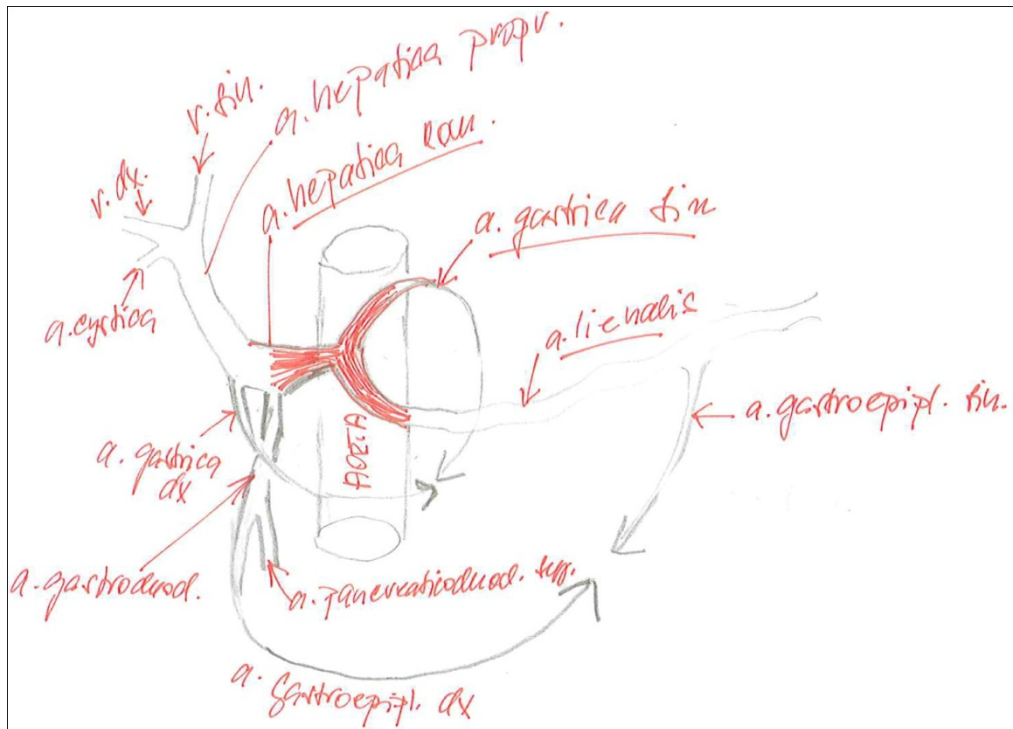
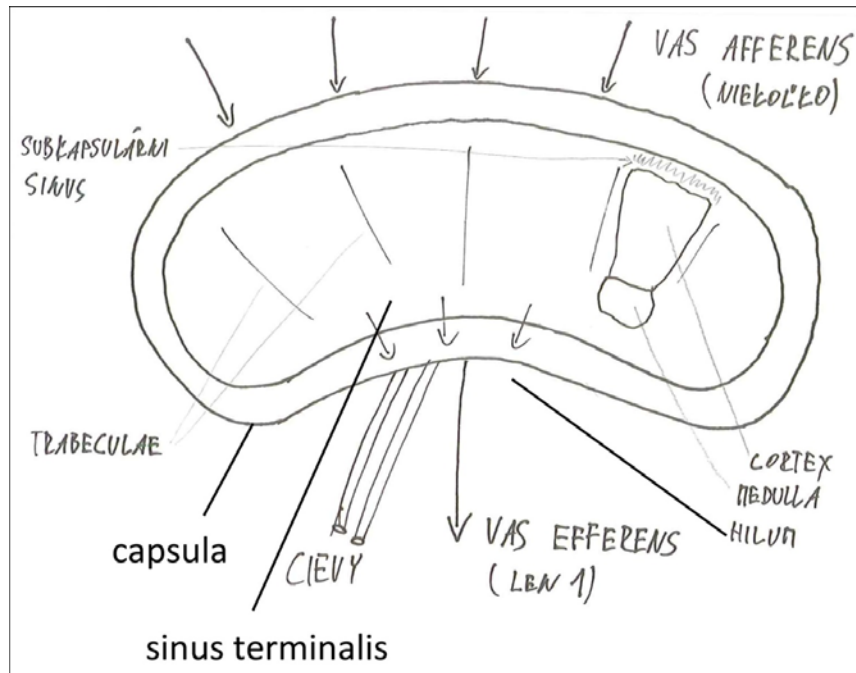
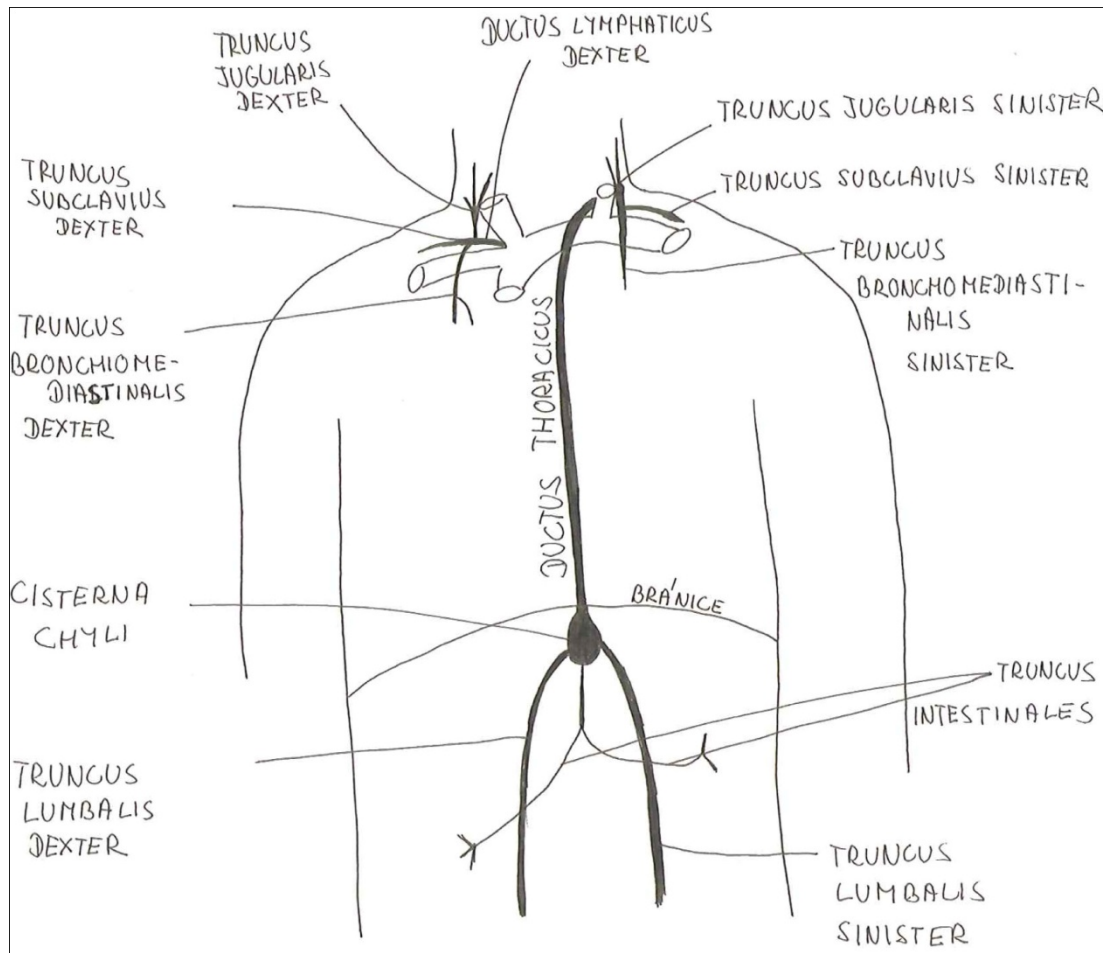


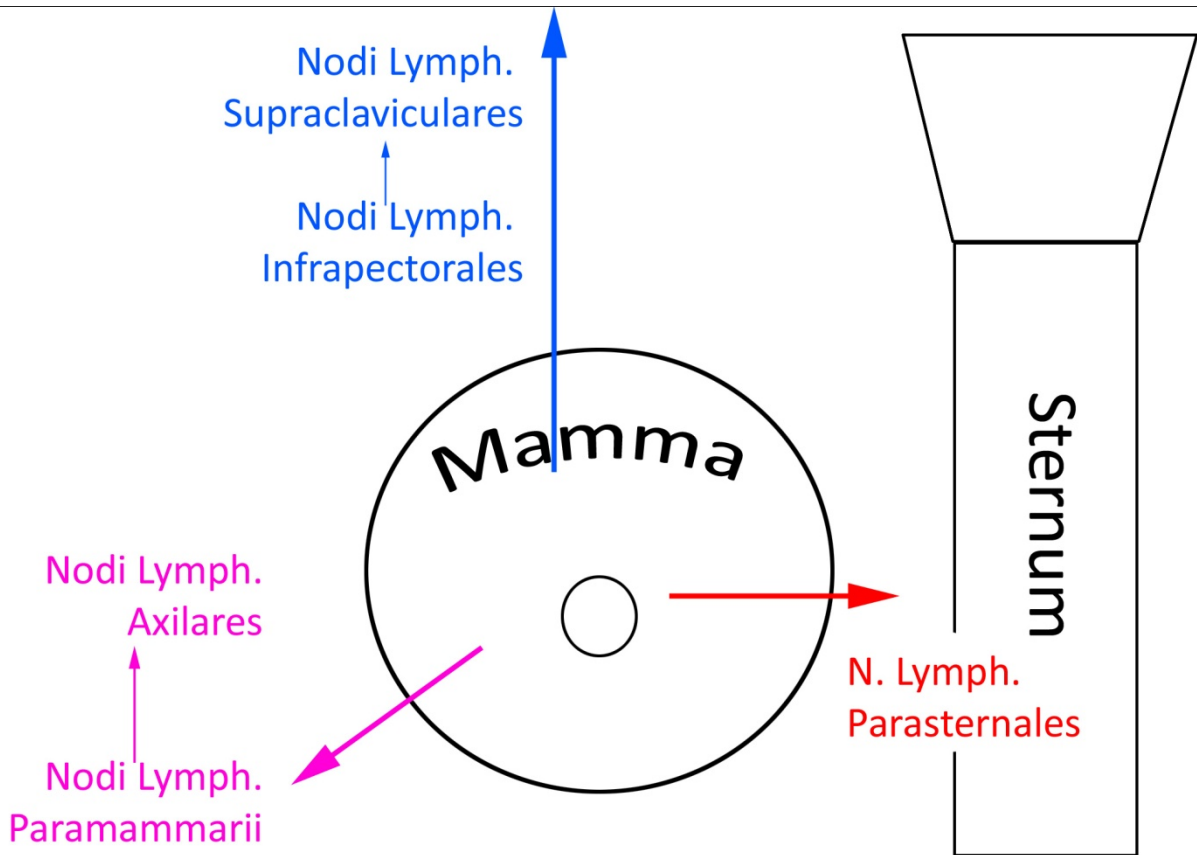
Schéma mízní uzliny



Hlavní mízní kmeny



Mízní drenáž ženského prsu, skupiny uzlin



Základní obecné schéma PNS a CNS (senzor, aferentní axon, interneurons CNS, motoneuron, efektor)

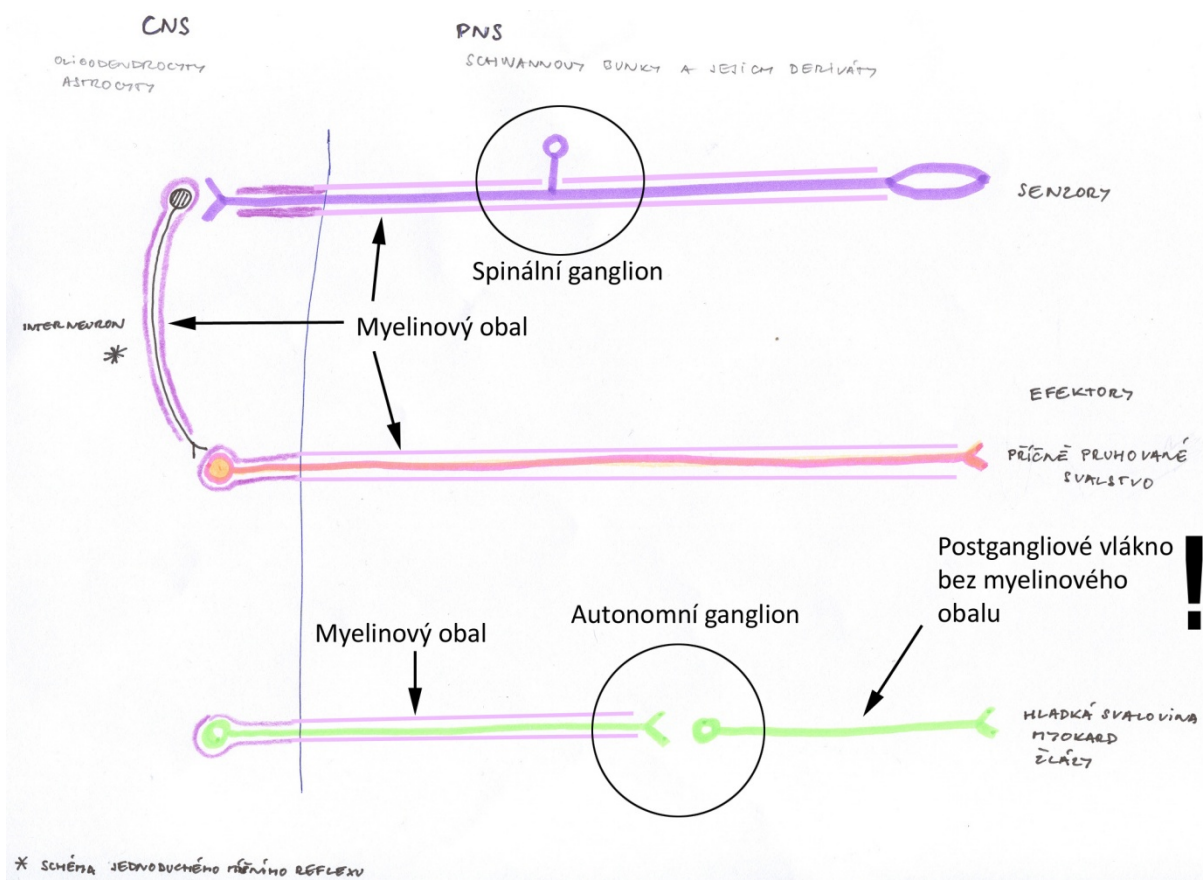
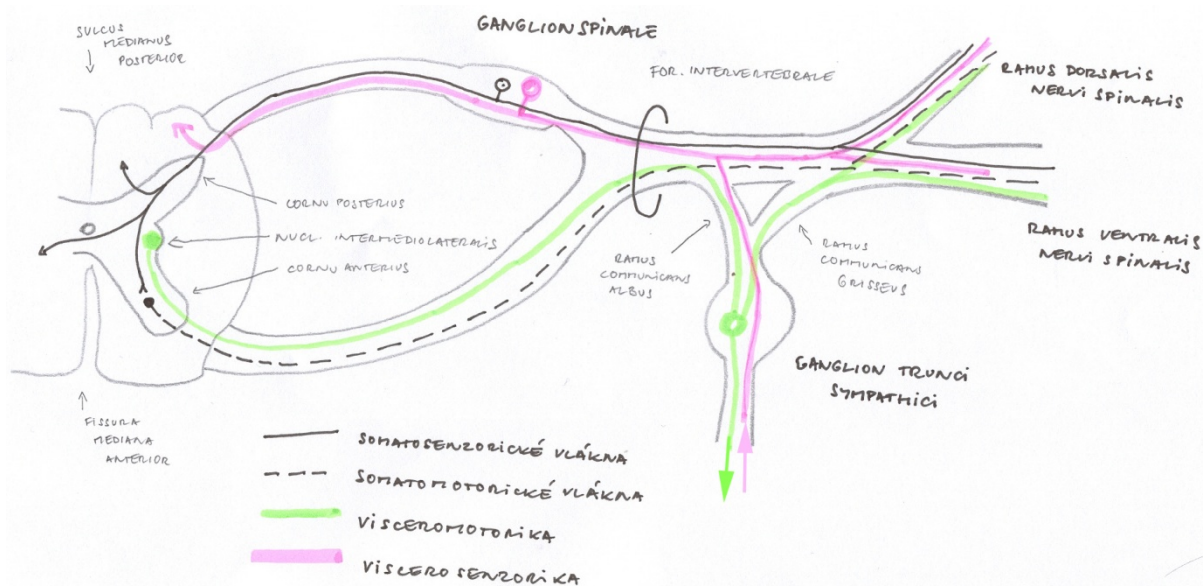
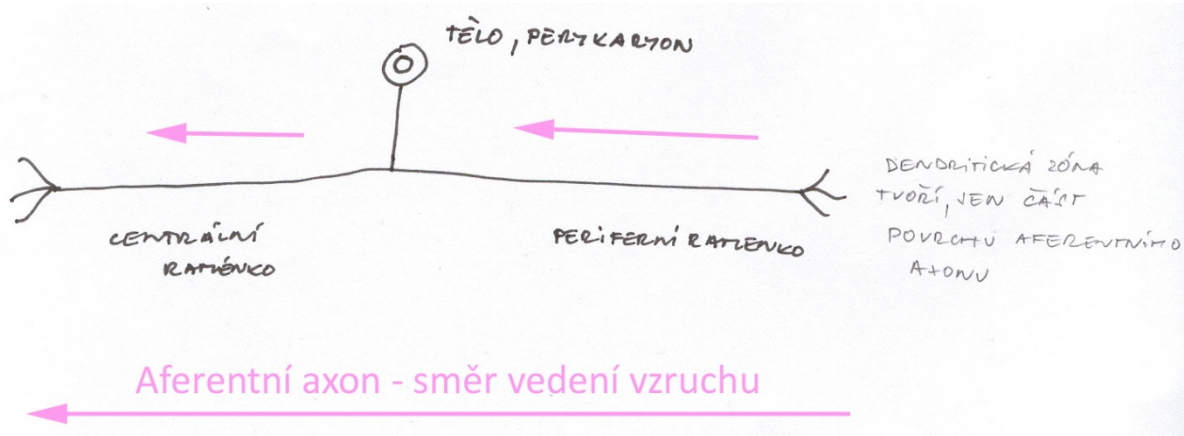


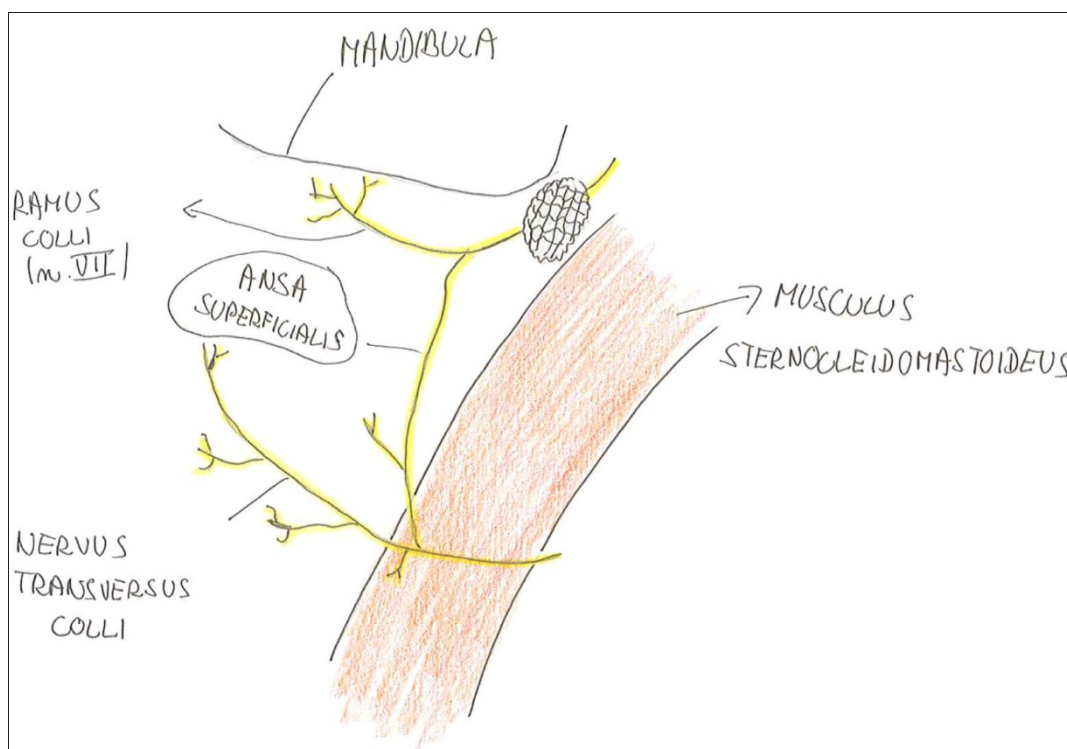
Schéma míšního nervu



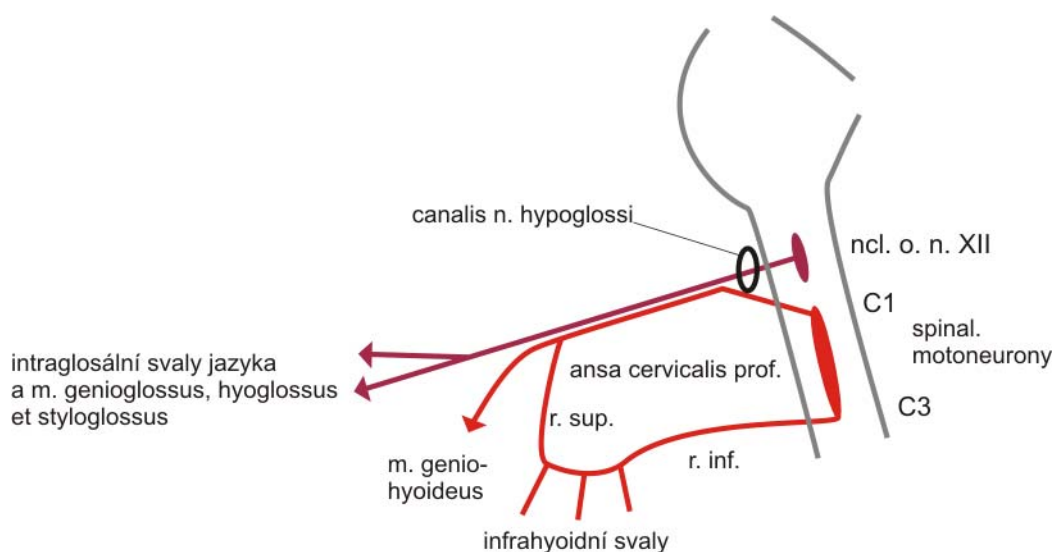
Pseudounipolární neuron, popis aferentního axonu



Ansa cervicalis sup.



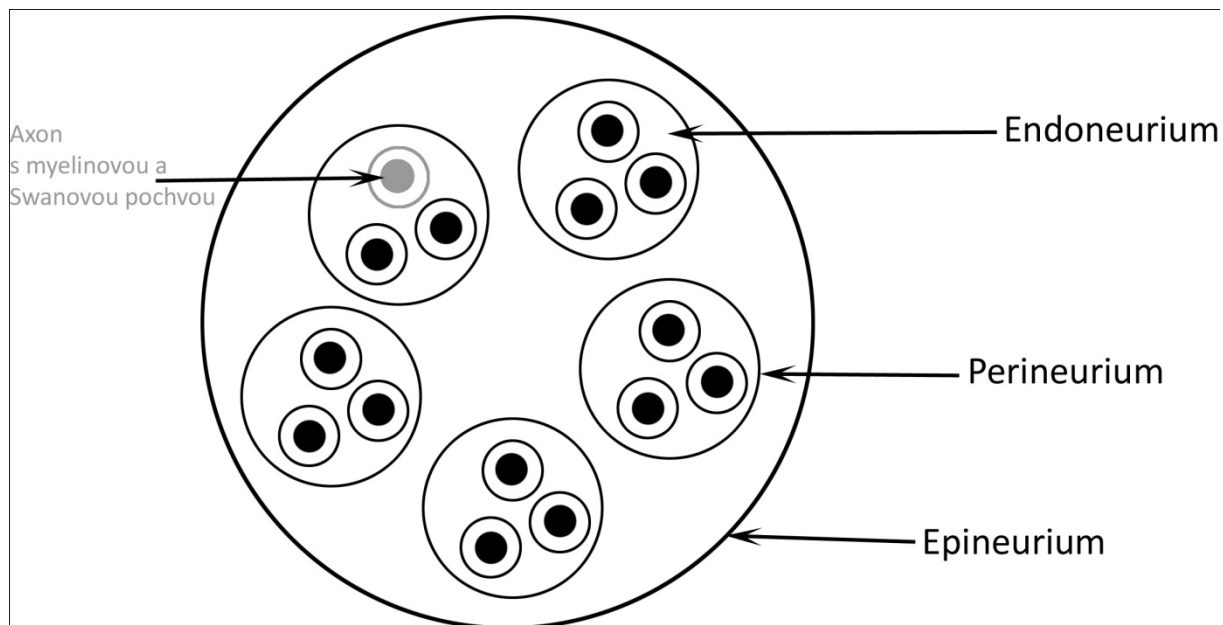
Ansa cervicalis prof.¹



Všechny hlavové nervy, schéma typů axonů ve větvích a jejich zdrojových neuronů

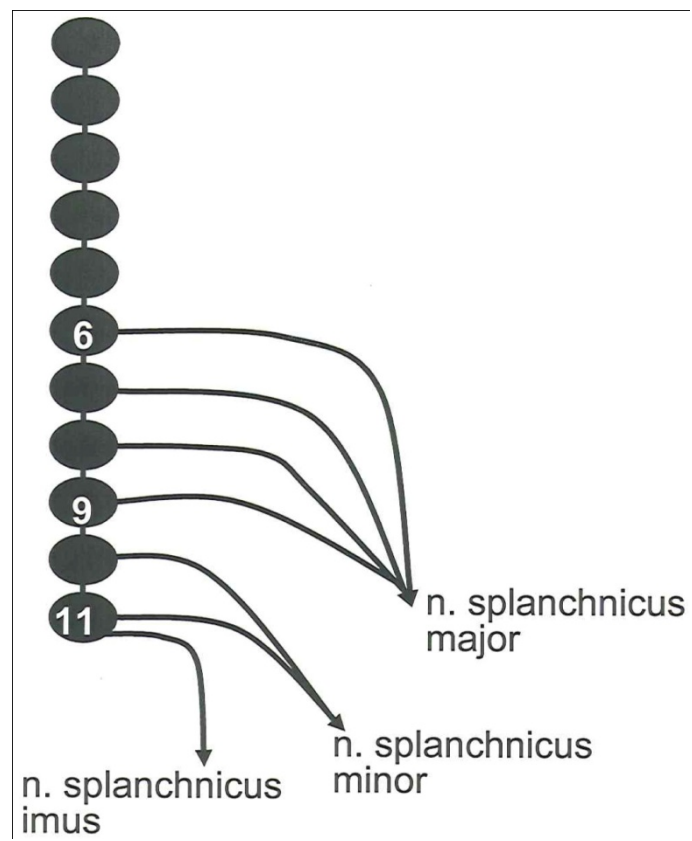
Doplňte si schémata ze skript prof. Dubového, pozor na internetu a před rokem vydání 2008 jsou chyby ve schématech hlavových nervů.

Obaly per. nervu na příčném řezu

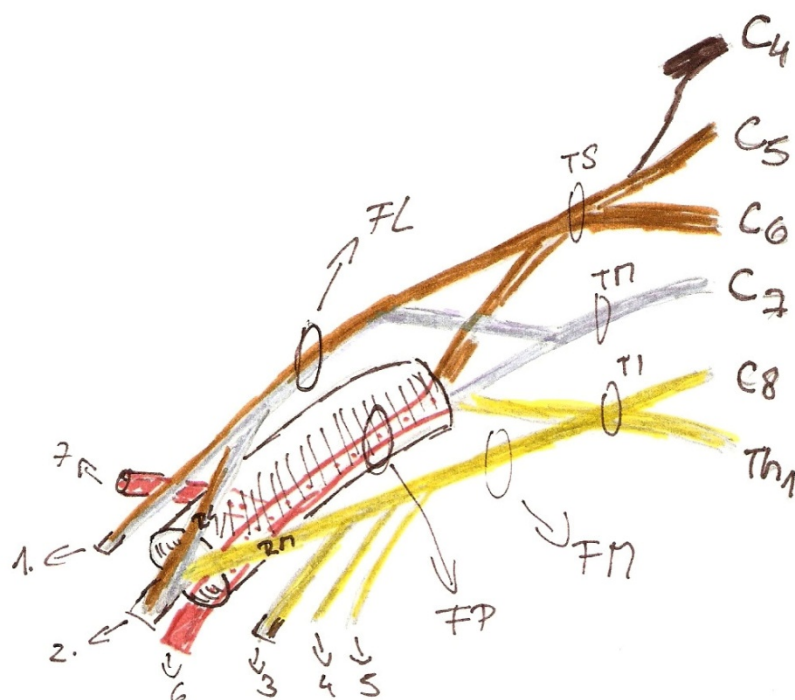


¹ <https://telemedicina.med.muni.cz/auth/zaklady-neuroanatomie-a-nervovych-drah/index.php/Soubor:N.XII.png>

N. splanchnicus maj. min. imus, vznik ze segmentů tr. symp.



Plexus brachialis, trunci et fasciculi



fasciculus lateralis \Rightarrow truncus medius + truncus superior

fasciculus medialis \rightarrow nervi \approx truncus inferior

fasciculus posterior \rightarrow nervi tri trunci

1. n. musculocutaneus

2. n. medianus \rightarrow radix lateralis a radix medialis

3. n. ulnaris

4. n. cutaneus ante brachii med.

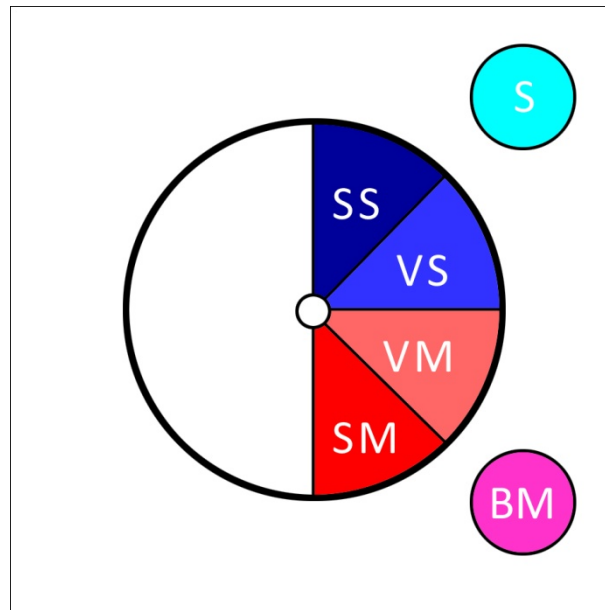
5. n. cutaneus brachii med.

6. n. radialis

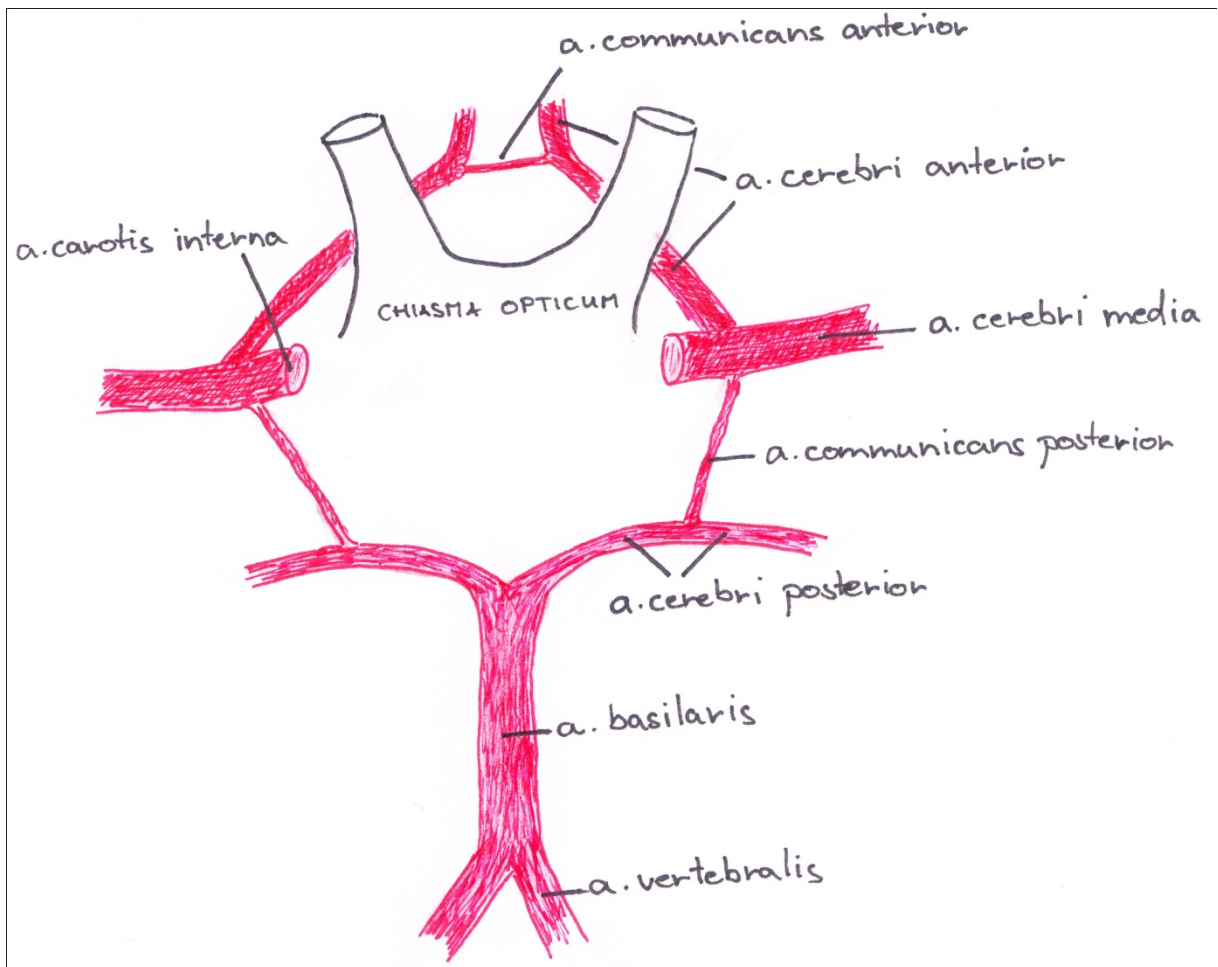
7. n. axillaris

CNS

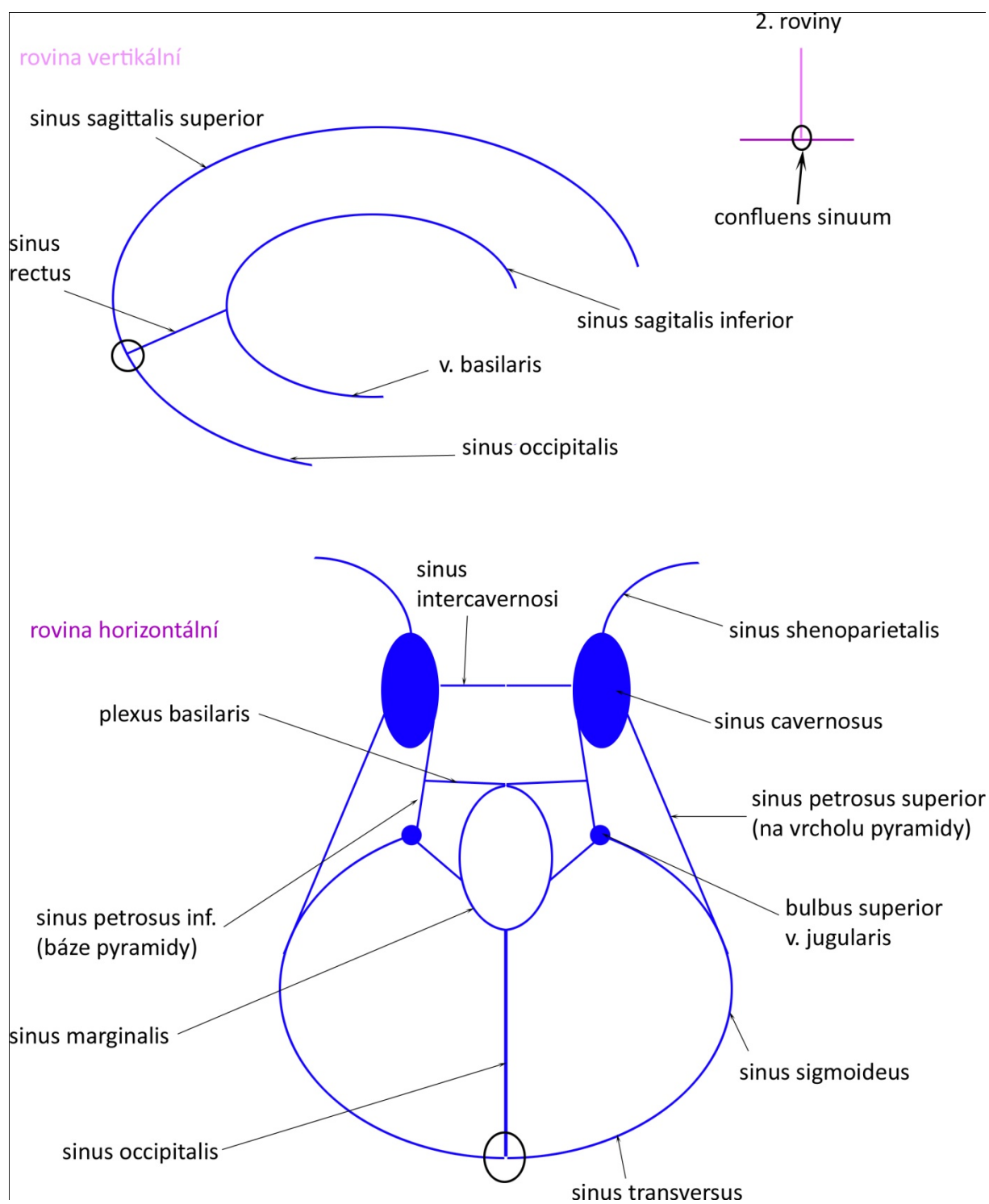
Obecné schéma funkčních zón neuronů v šedé hmotě CNS



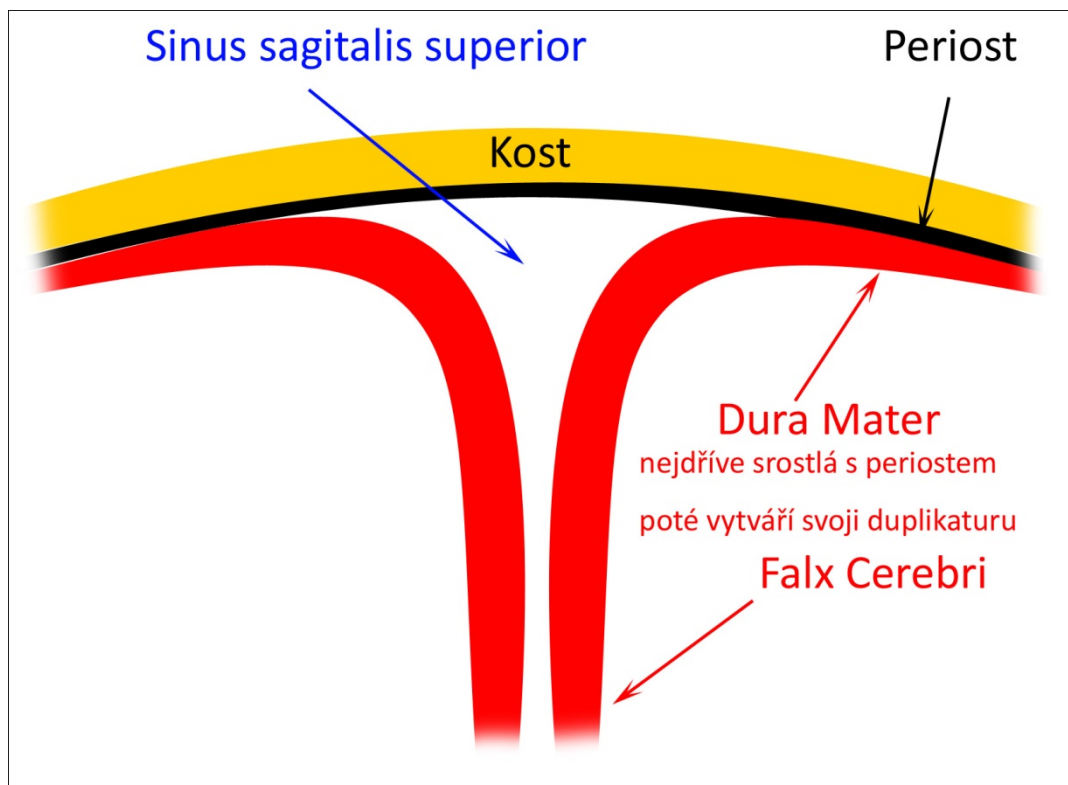
Circulus arteriosus Willisi



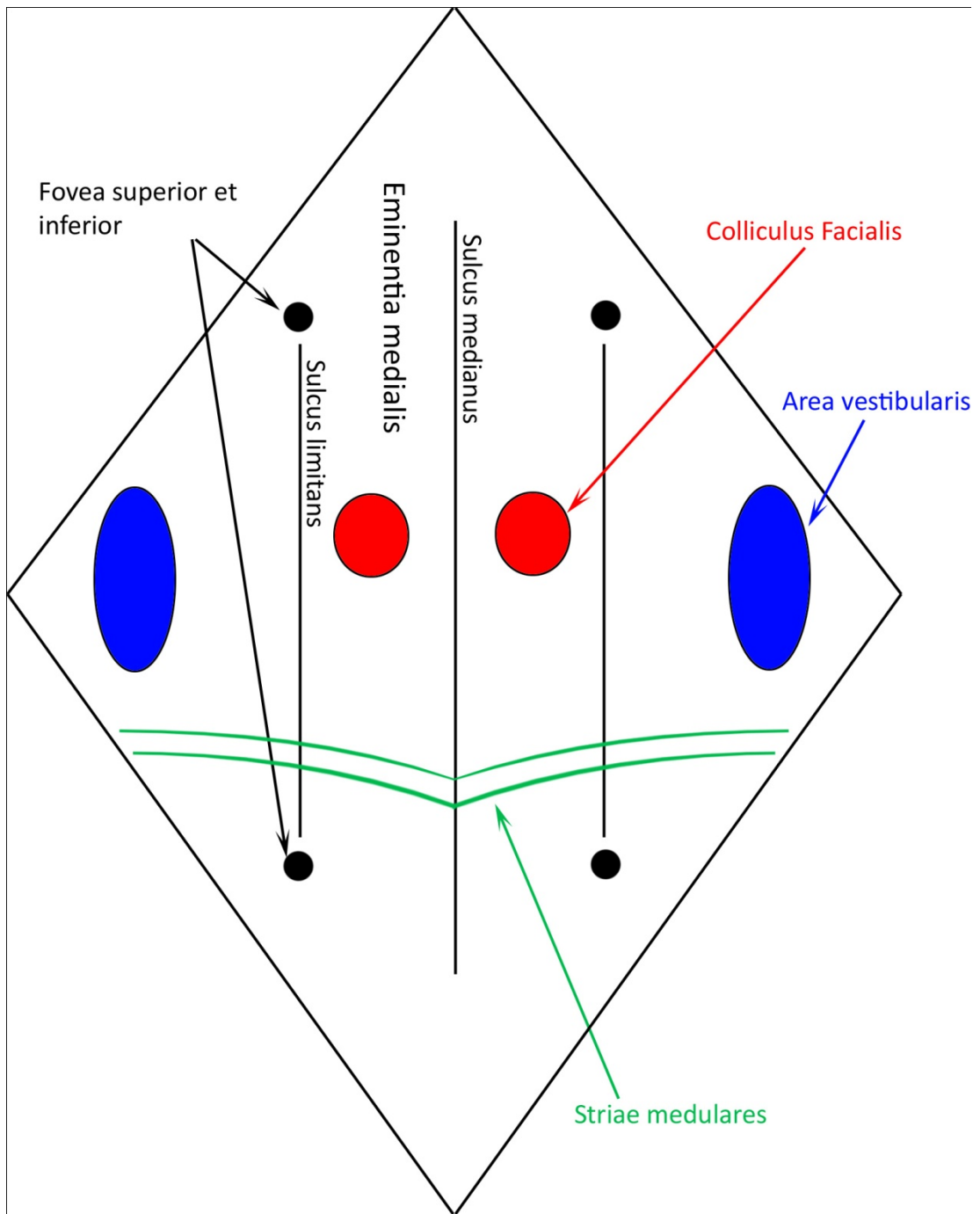
Žilní drenáž mozku, zákl. vény



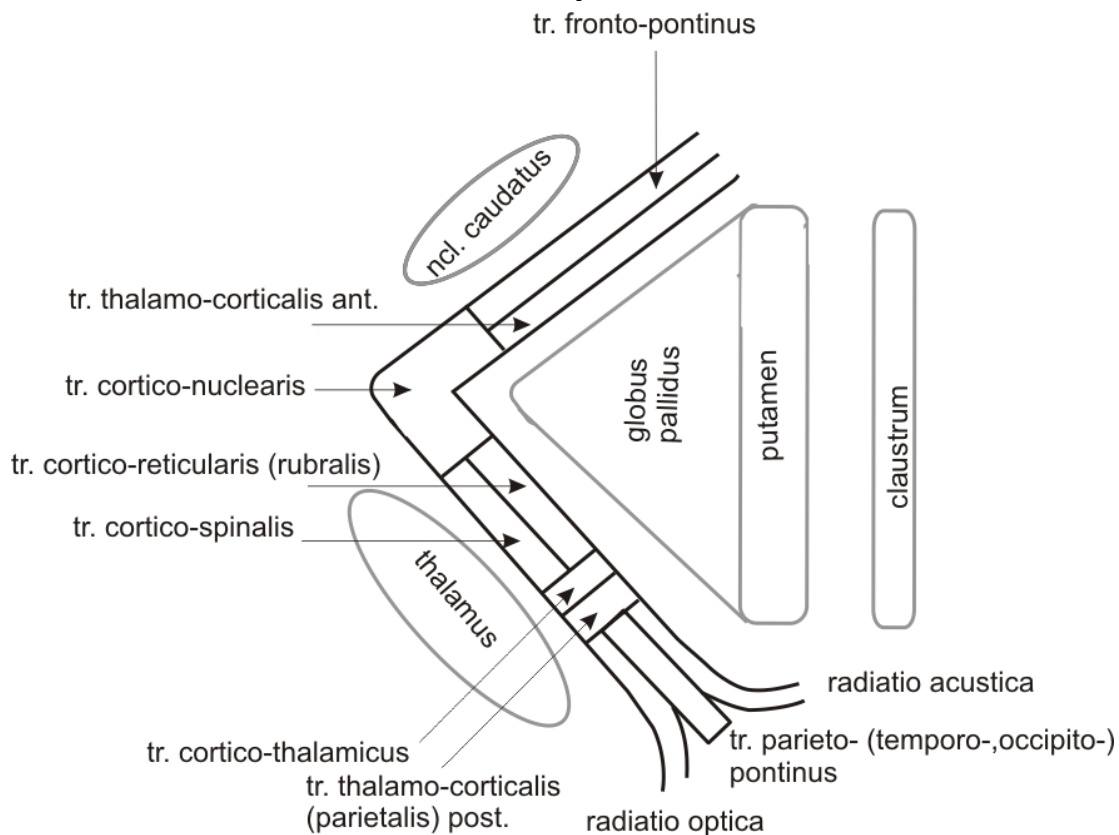
Sinus sagittalis sup. na příčném řezu



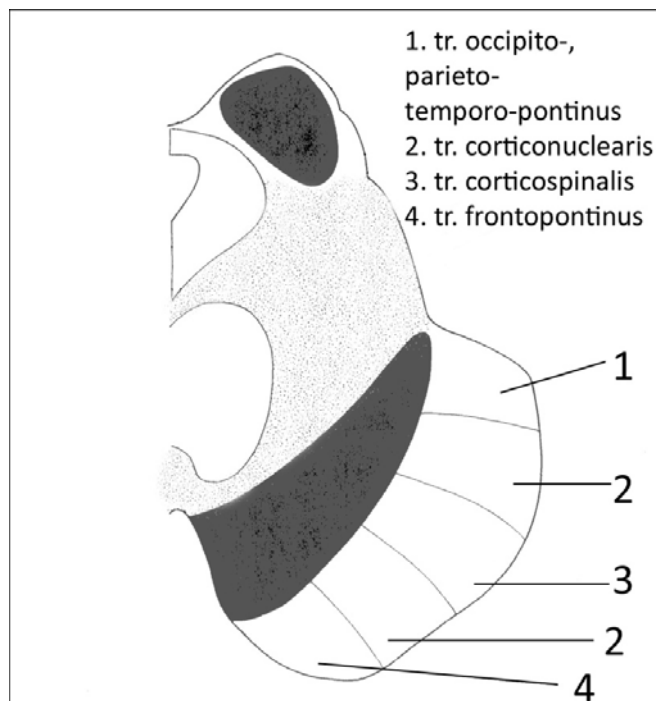
Fossa rhomboidea



Capsula interna, horiz. řez, průběh mezi strukt. šedé hmoty, rozdělení a pozice tr.²

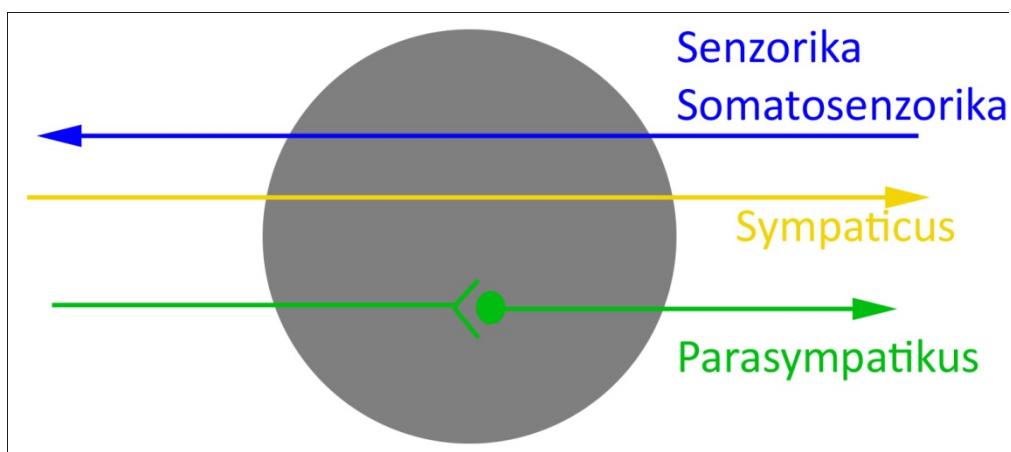


Crus cerebri - rozdělení a pozice tr.³



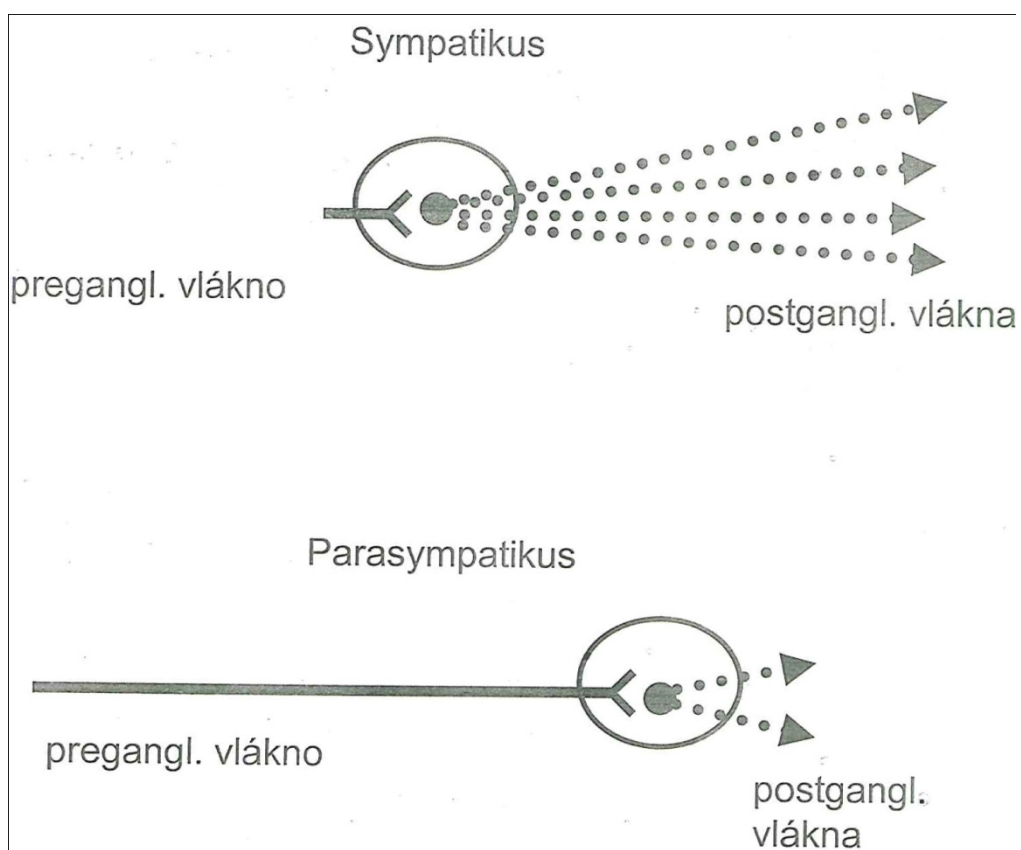
² https://telemicina.med.muni.cz/auth/zaklady-neuroanatomie-a-nervovych-drah/index.php/Soubor:Capsula_interna.png

Autonomní ganglion



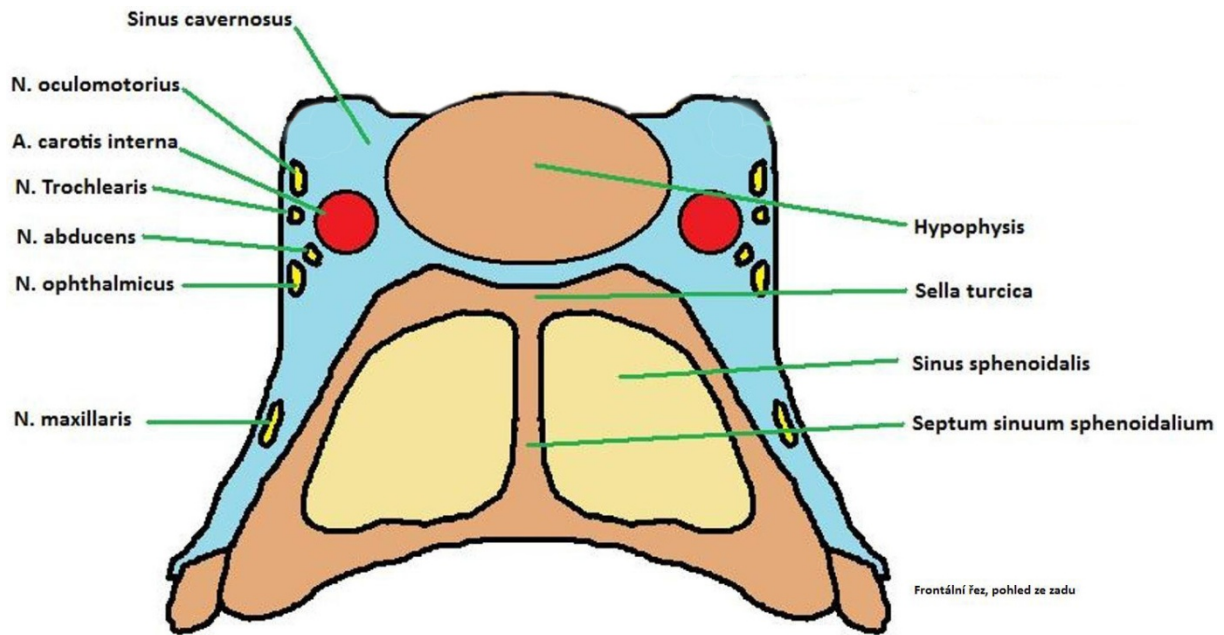
Obecné schéma, konkrétní si doplňte ze skript Dubového.

Anatomický rozdíl mezi symp. a parasymp. v délce pregangliových axonů

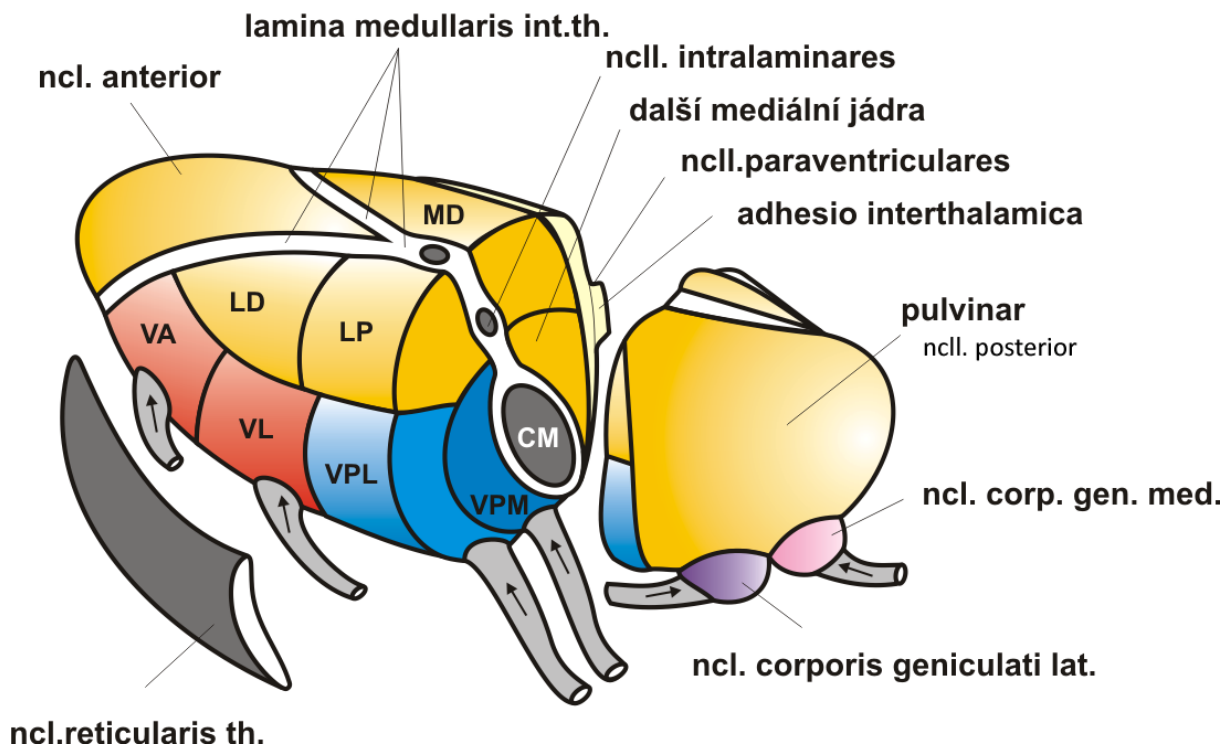


³ https://telemedicina.med.muni.cz/auth/zaklady-neuroanatomie-a-nervovych-drah/index.php/Soubor:Kaud%C3%A11n%C3%AD_mezencefaln.png

Frontální řez sinus cavernosus, procházející hlavové nervy

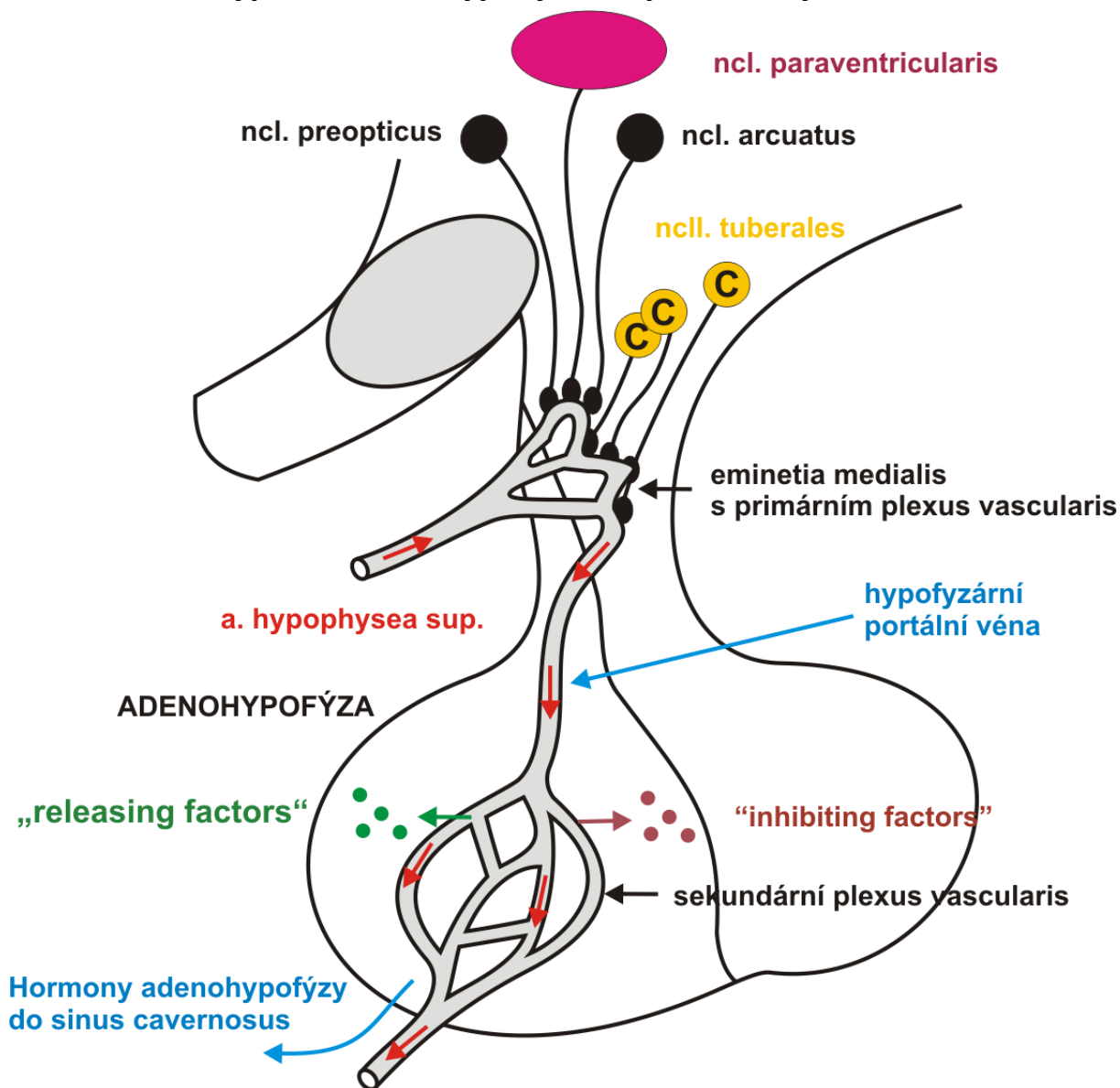


Jádra thalamu, rozdělení do hlavních skupin - lamina medullaris interna⁴



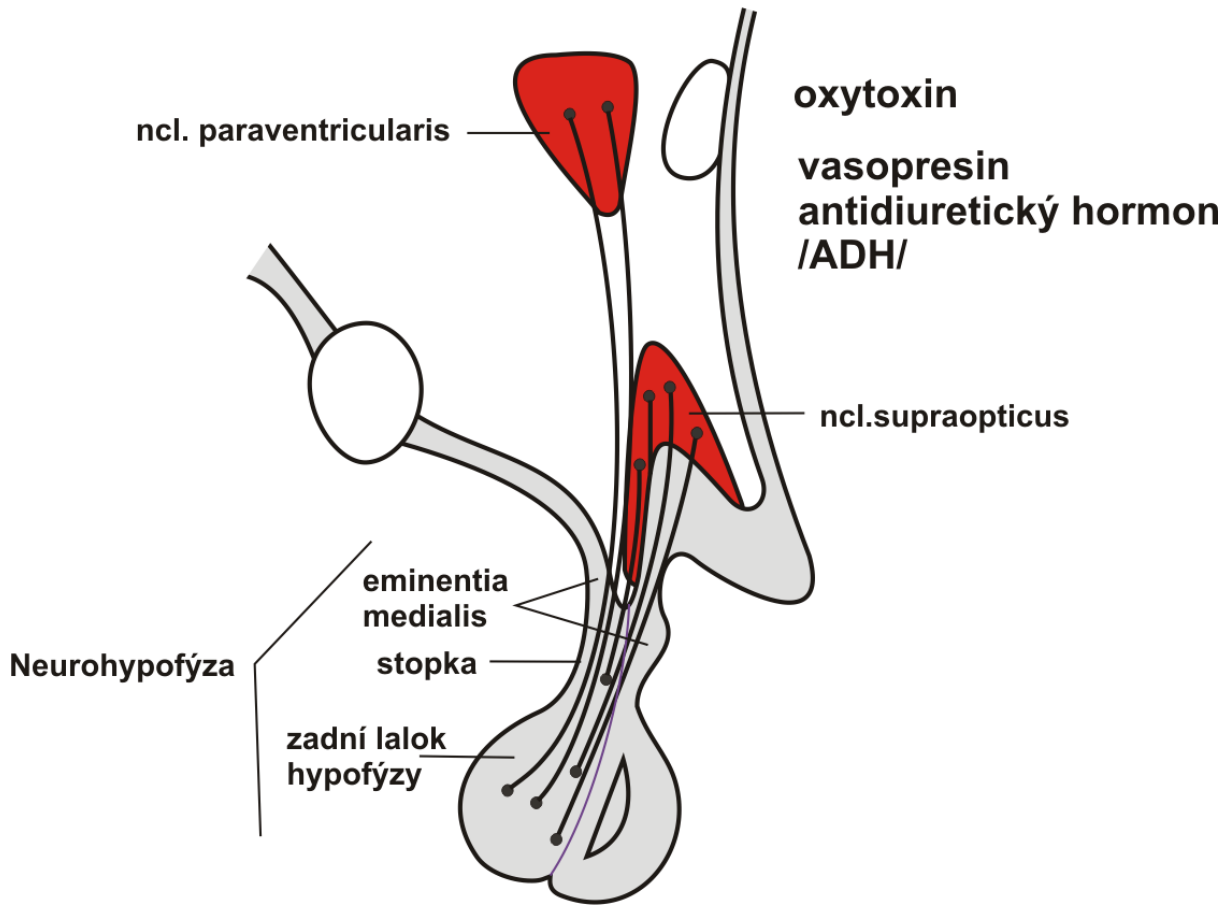
⁴ <https://telemedicina.med.muni.cz/auth/zaklady-neuroanatomie-a-nervovych-drah/index.php/Soubor:DiencTh.png>

Hypothalamo-hypofyziální portální systém⁵

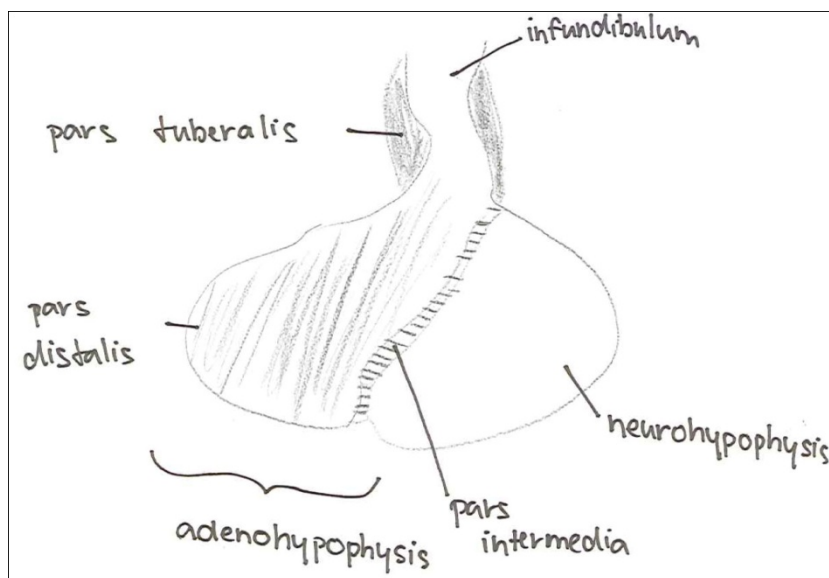


⁵ <https://telemedicina.med.muni.cz/auth/zaklady-neuroanatomie-a-nervovych-drah/index.php/Soubor:DienHypothHypofysPort.png>

Tr. hypothalo-hypofysialis⁶




Rozdělení hypofýzy

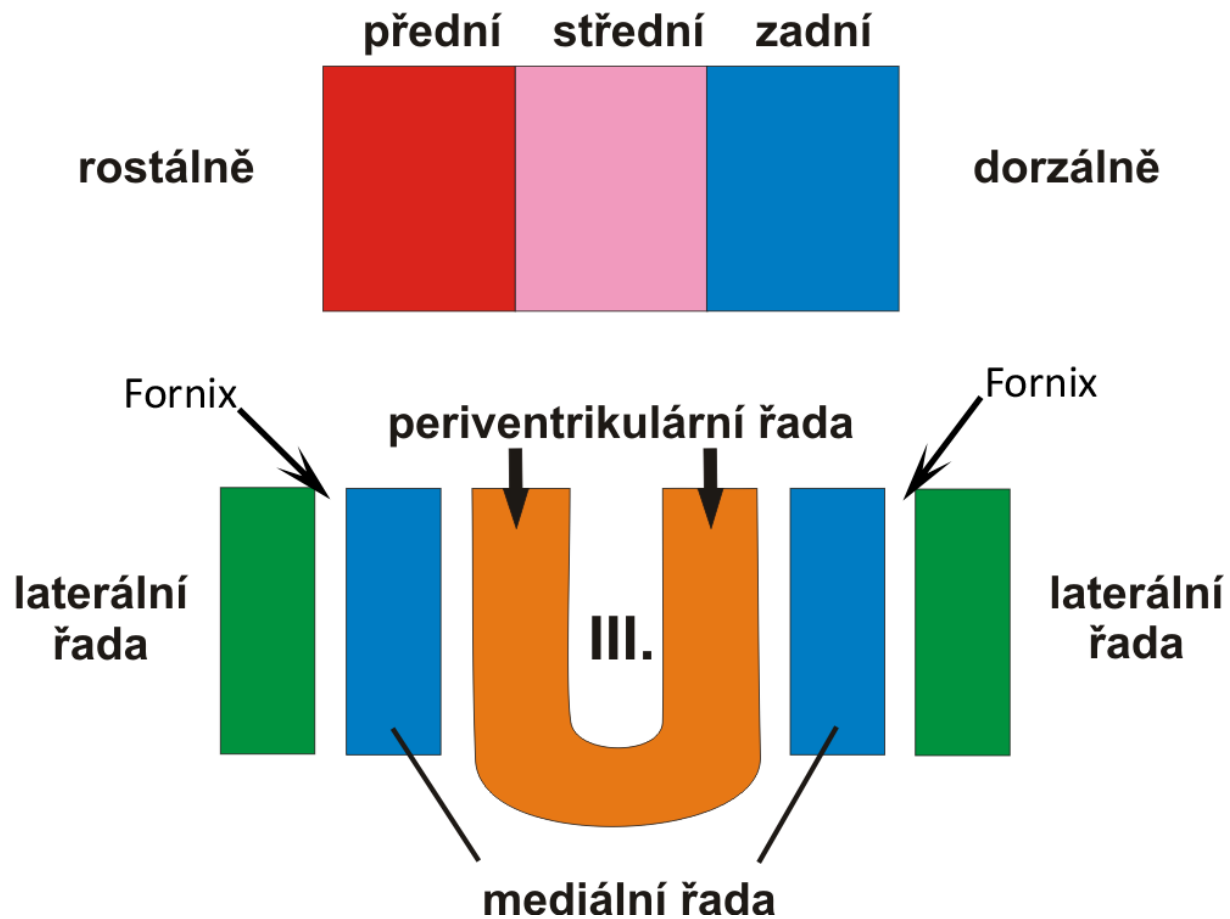


⁶ <https://telemedicina.med.muni.cz/auth/zaklady-neuroanatomie-a-nervovych-drah/index.php/Soubor:DienchypothHypofys.png>

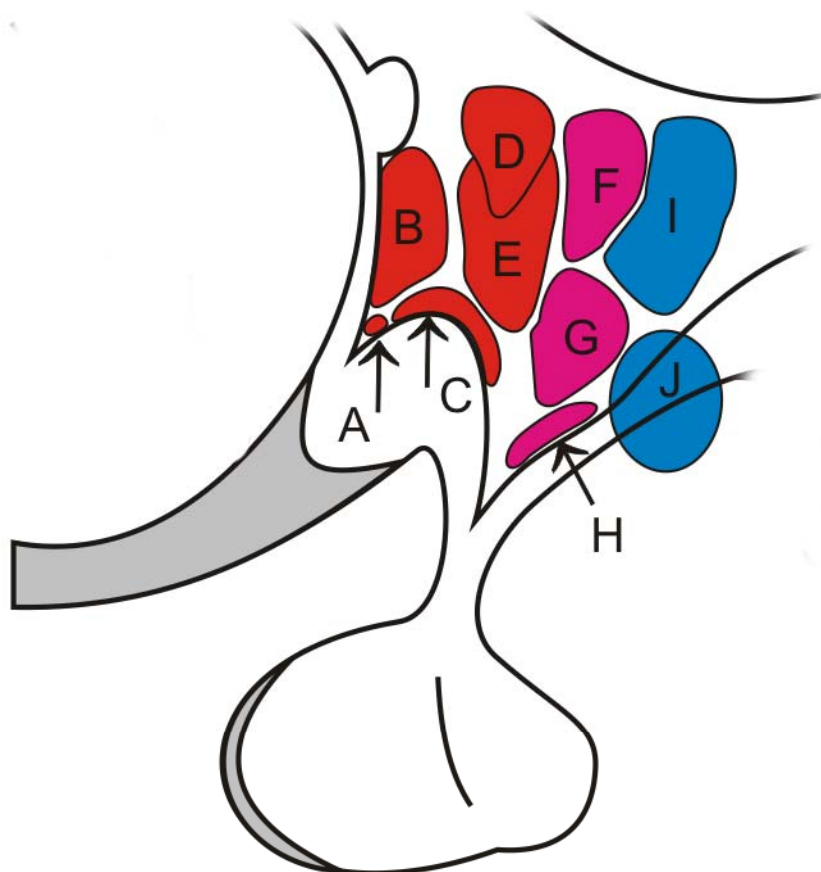
Bazální ganglia na horizontálním řezu, capsula interna, externa et extrémy



Rozdělení jader hypothalamu do základních skupin, rostro-dorzálně a na front. řezu⁷



⁷ <https://telemedicina.med.muni.cz/auth/zaklady-neuroanatomie-a-nervovych-drah/index.php/Soubor:DiencHypothObec.png>,
<https://telemedicina.med.muni.cz/auth/zaklady-neuroanatomie-a-nervovych-drah/index.php/Soubor:DiencHypothJadra.png>

**PŘEDNÍ SKUPINA****Periventriculární řada**

A - ncl. suprachiasmaticus

Mediální řada

B - ncl. preopticus

C - ncl. supraopticus

D - ncl. paraventricularis

E - ncll. anteriores

STŘEDNÍ SKUPINA

F - ncl. dorsomedialis

G - ncl. ventromedialis

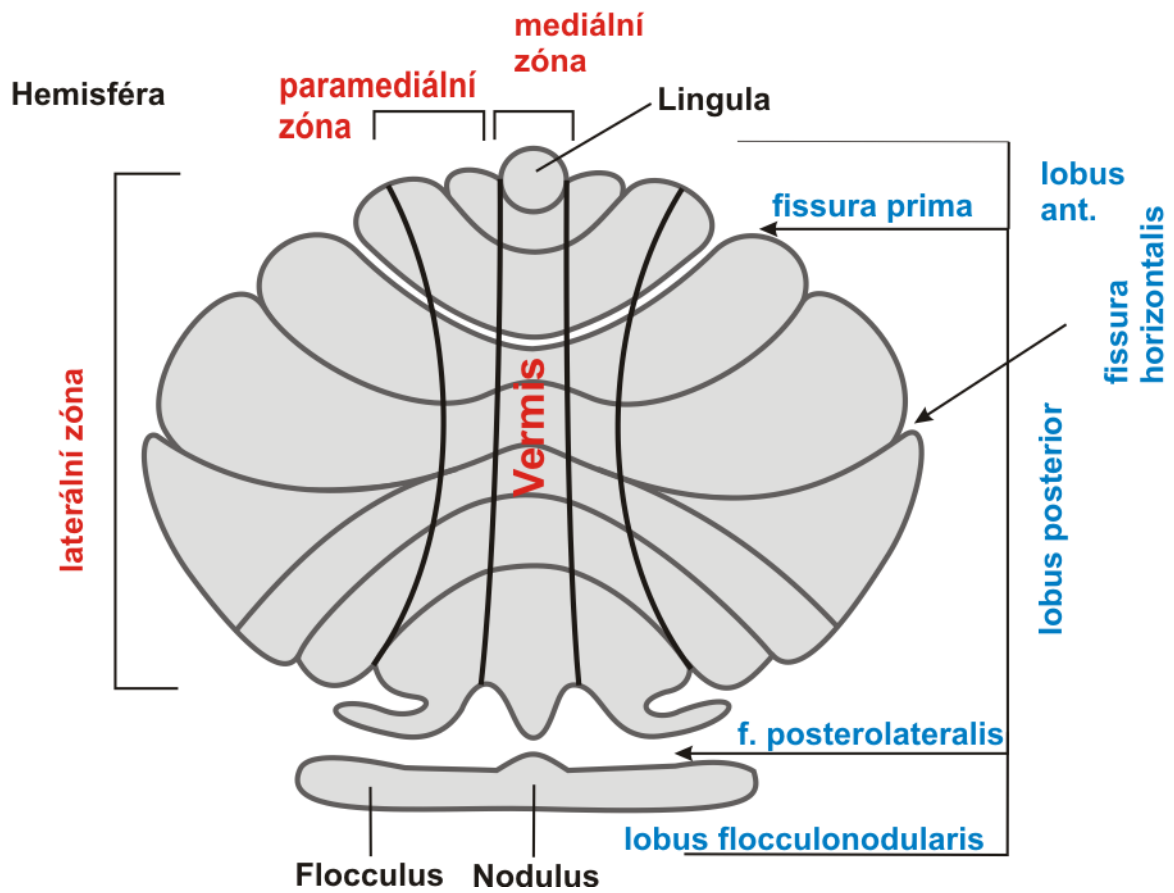
H - ncl. arcuatus

ZADNÍ SKUPINA

I - ncl. posterior

J - ncl. mamillaris

Horizontální a vertikální členění mozečku⁸

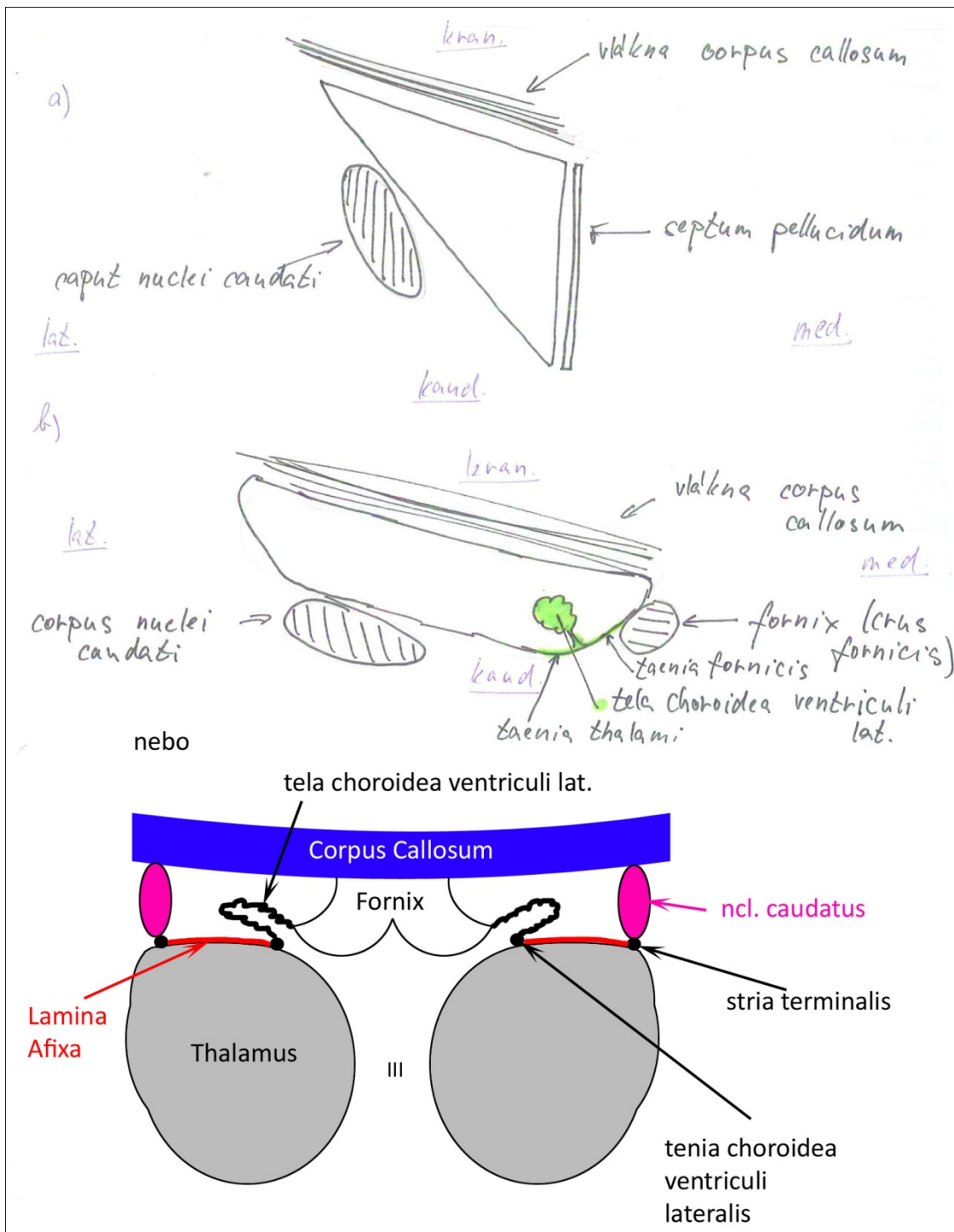


⁸ https://telemedicina.med.muni.cz/auth/zaklady-neuroanatomie-a-nervovych-drah/index.php/Soubor:Moze%C4%8Dek_1.png

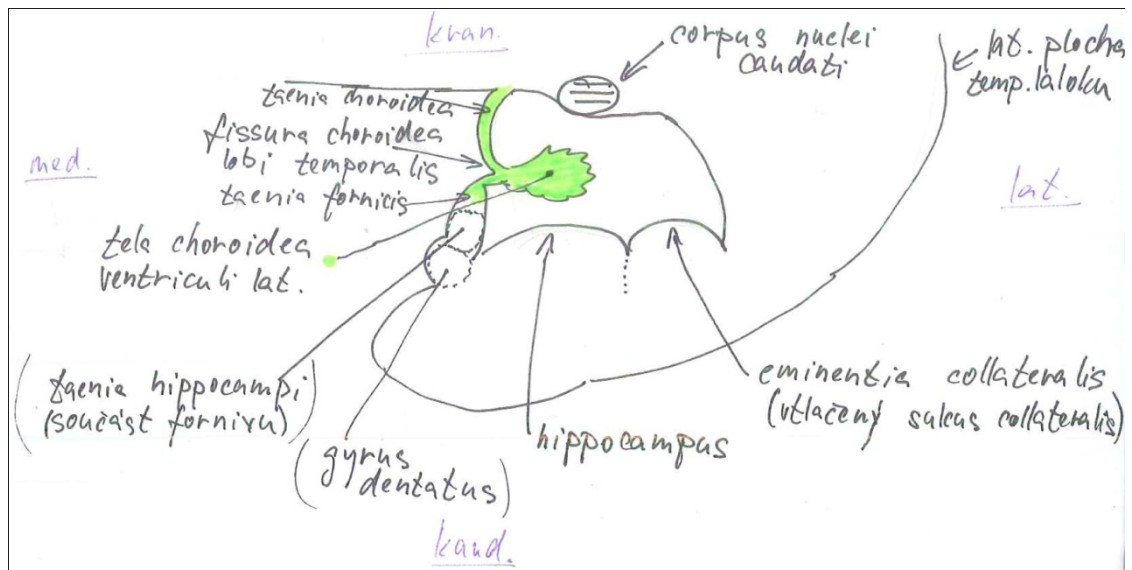
Ventriculus lateralis (I. a II. komora), frontální řez cornu frontale

a) před f. interventriculare

b) za (pars centralis)

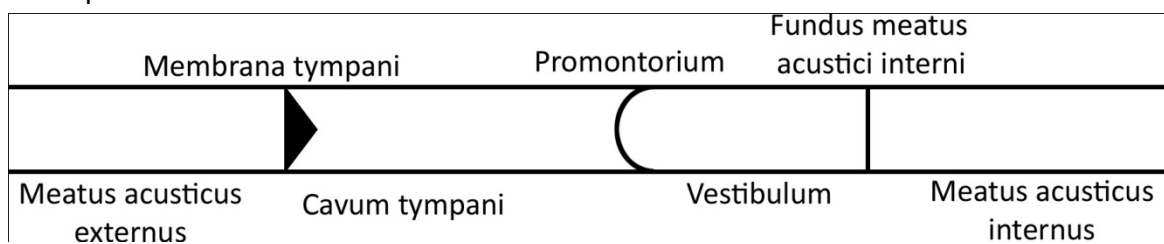


Frontální řez cornu temporale

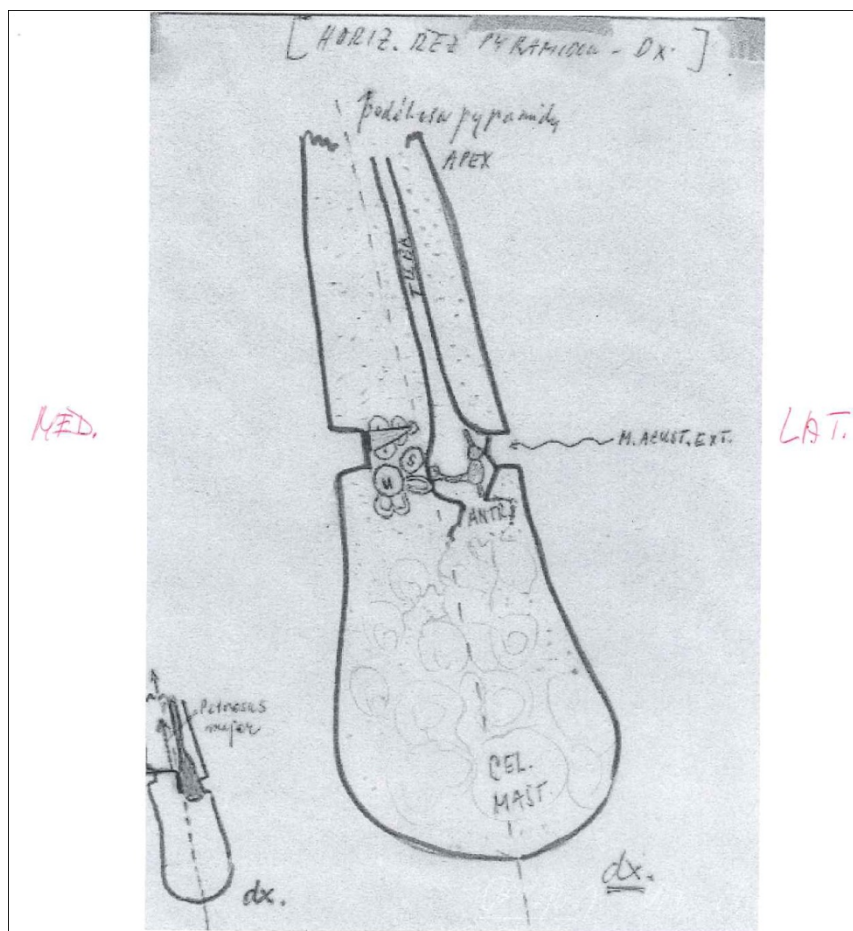


Obecně schéma oddílů sluchového ústrojí v latero-mediálním směru

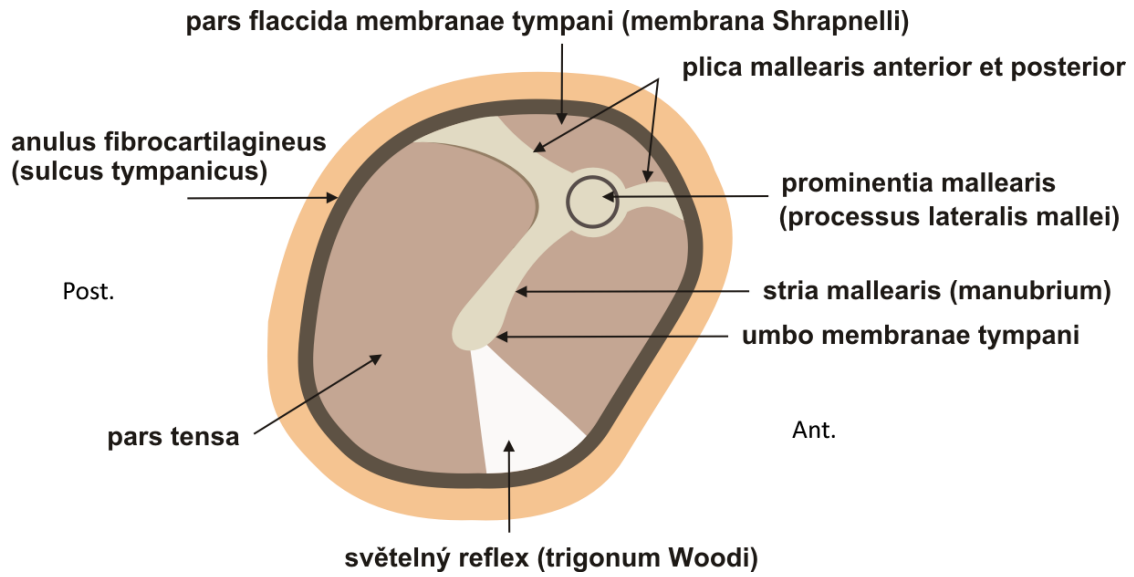
Podle prof. Dubového



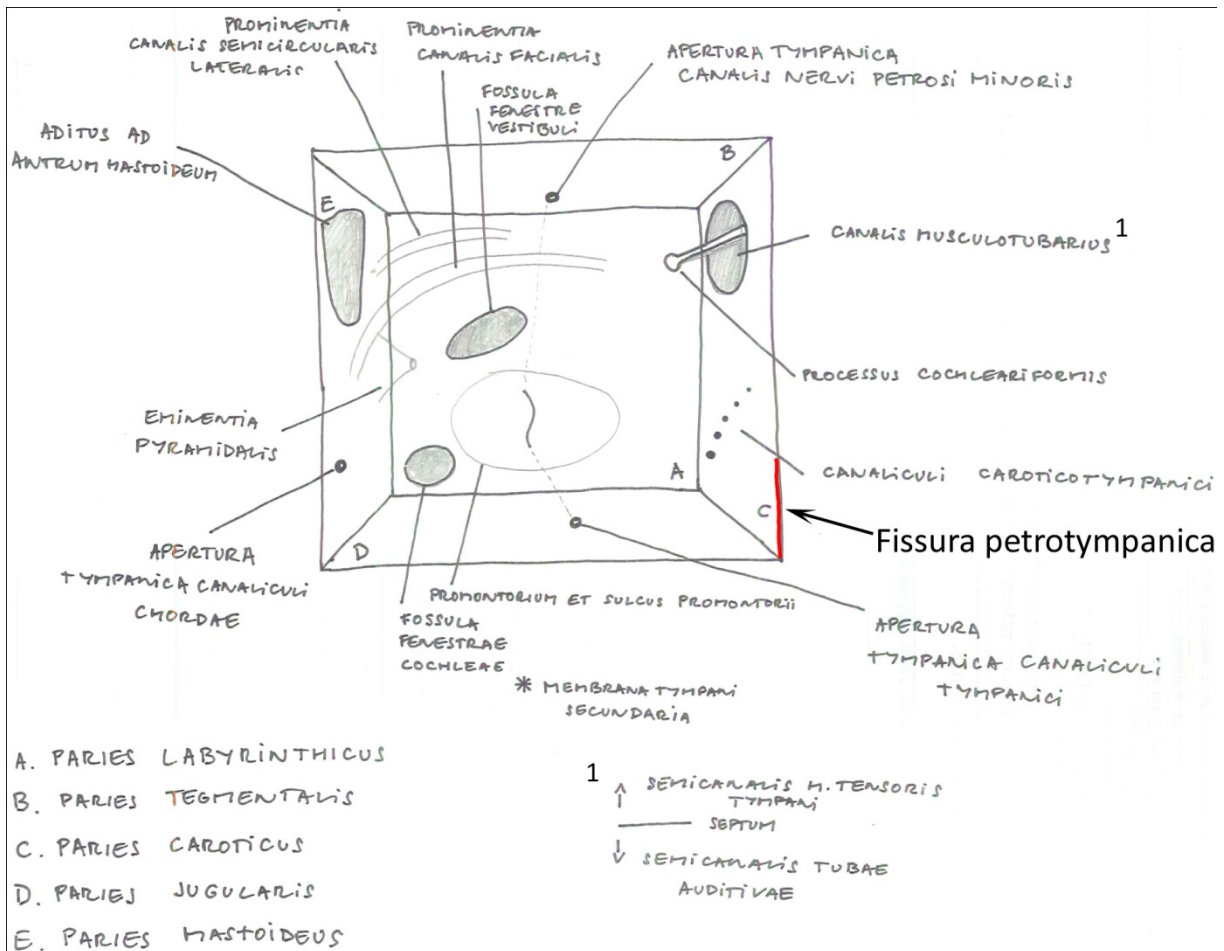
Podle doc. Matonohy



Membrana tympani, pohled na vnější plochu, tvar na řezu – správná pozice⁹

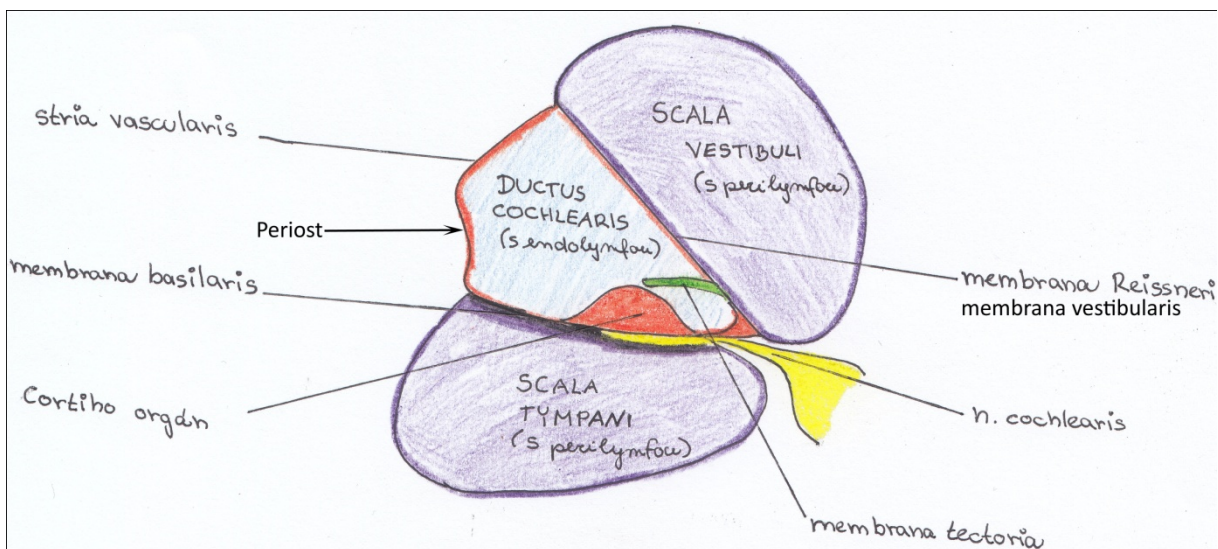
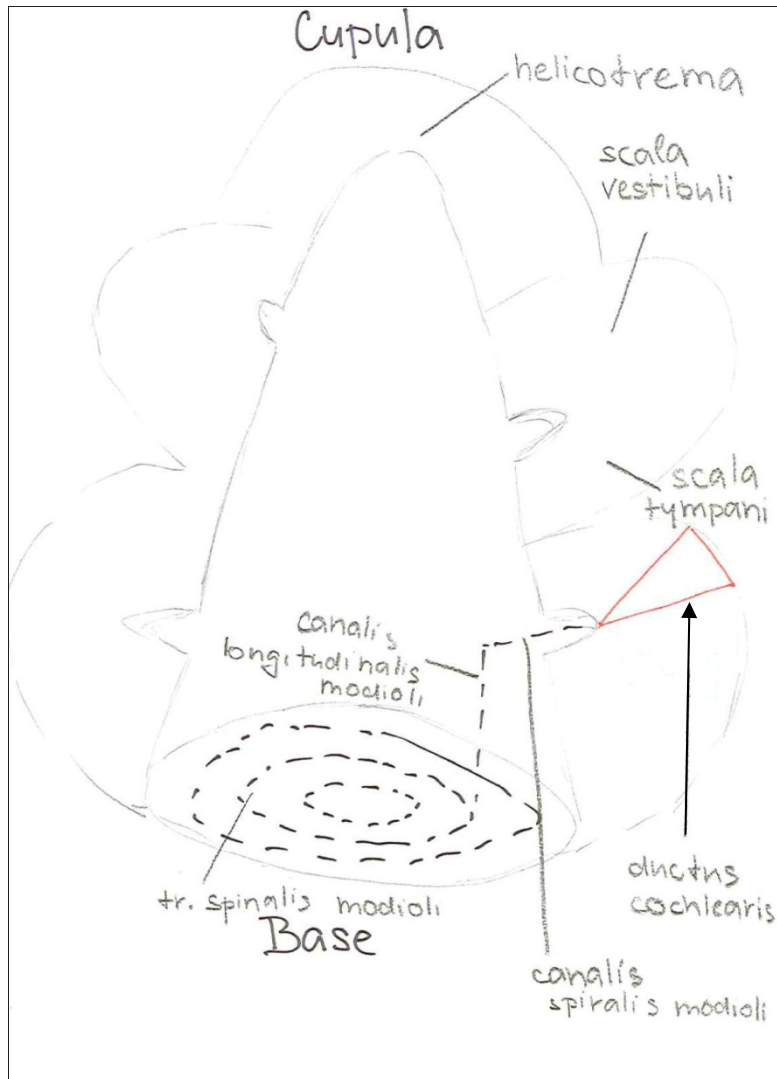


Cavum tympani

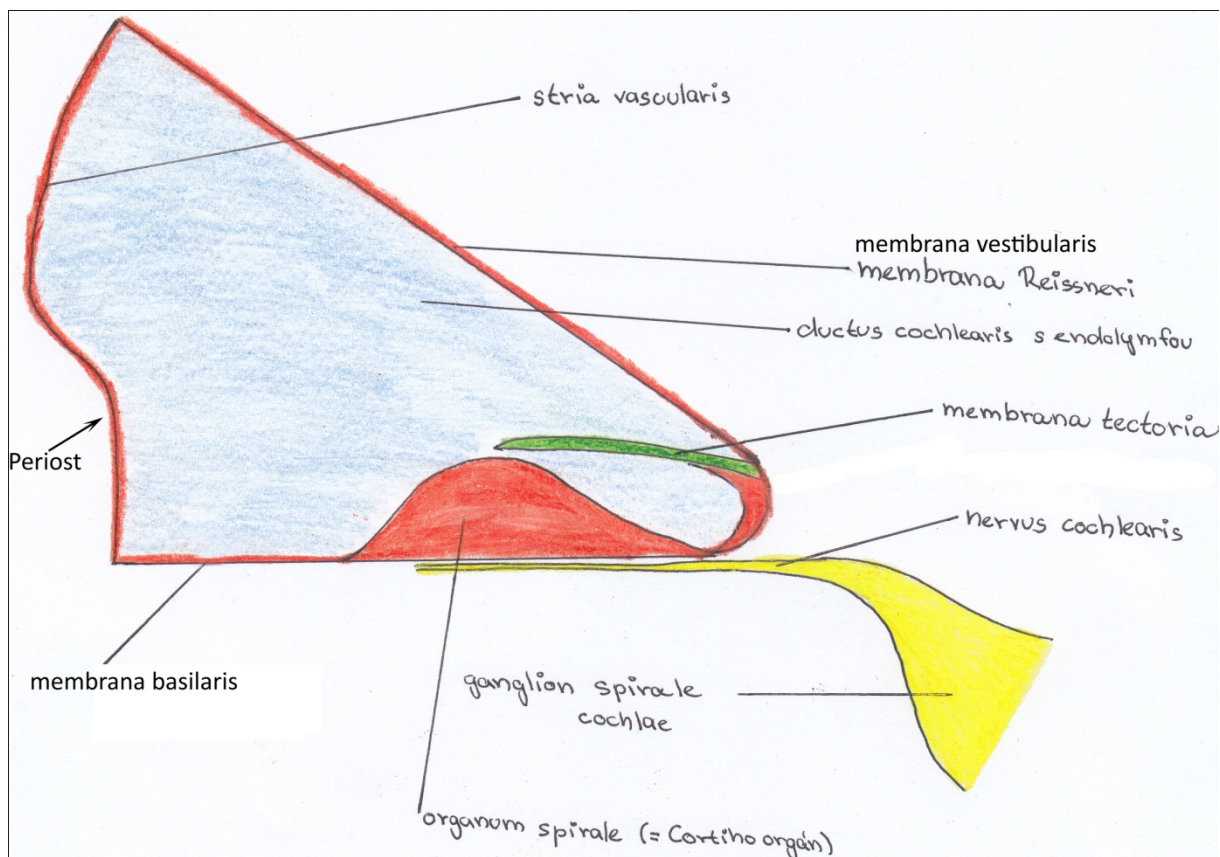


⁹ <https://telemedicina.med.muni.cz/auth/zaklady-neuroanatomie-a-nervovych-drah/index.php/Soubor:Bubinek.png>

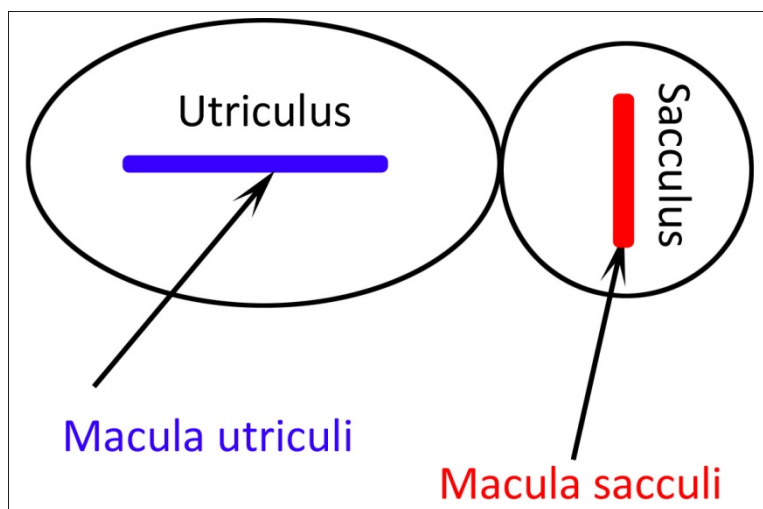
Kostěný hlemýžď



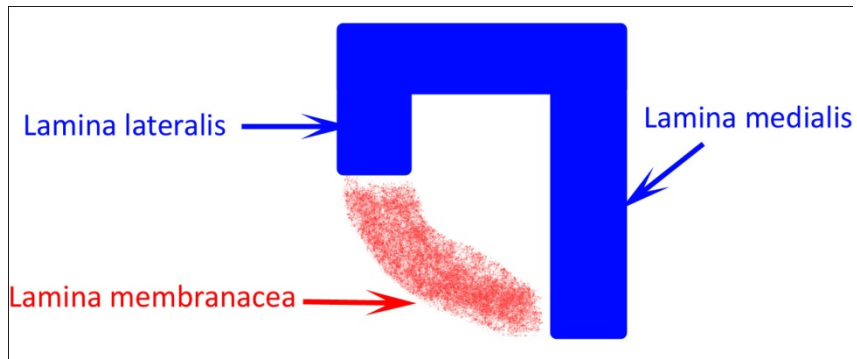
Ductus cochlearis na příčném řezu



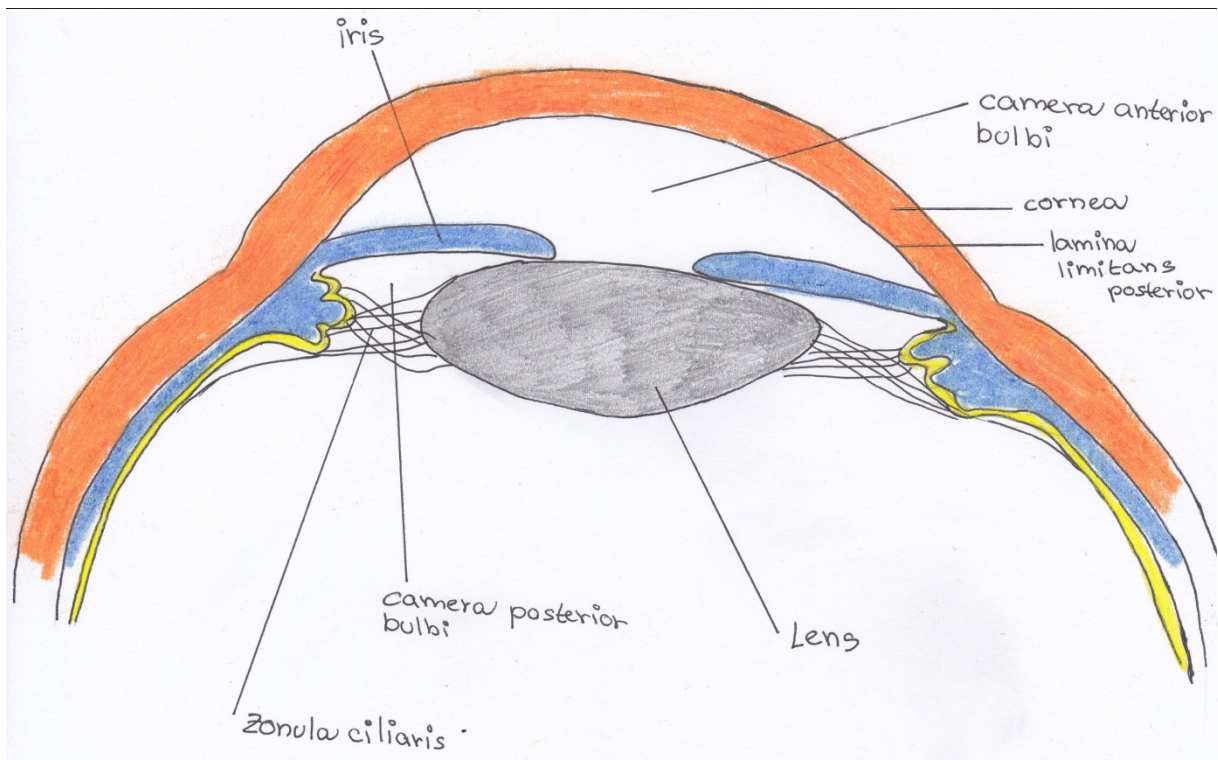
Orientace macula utriculi et sacculi



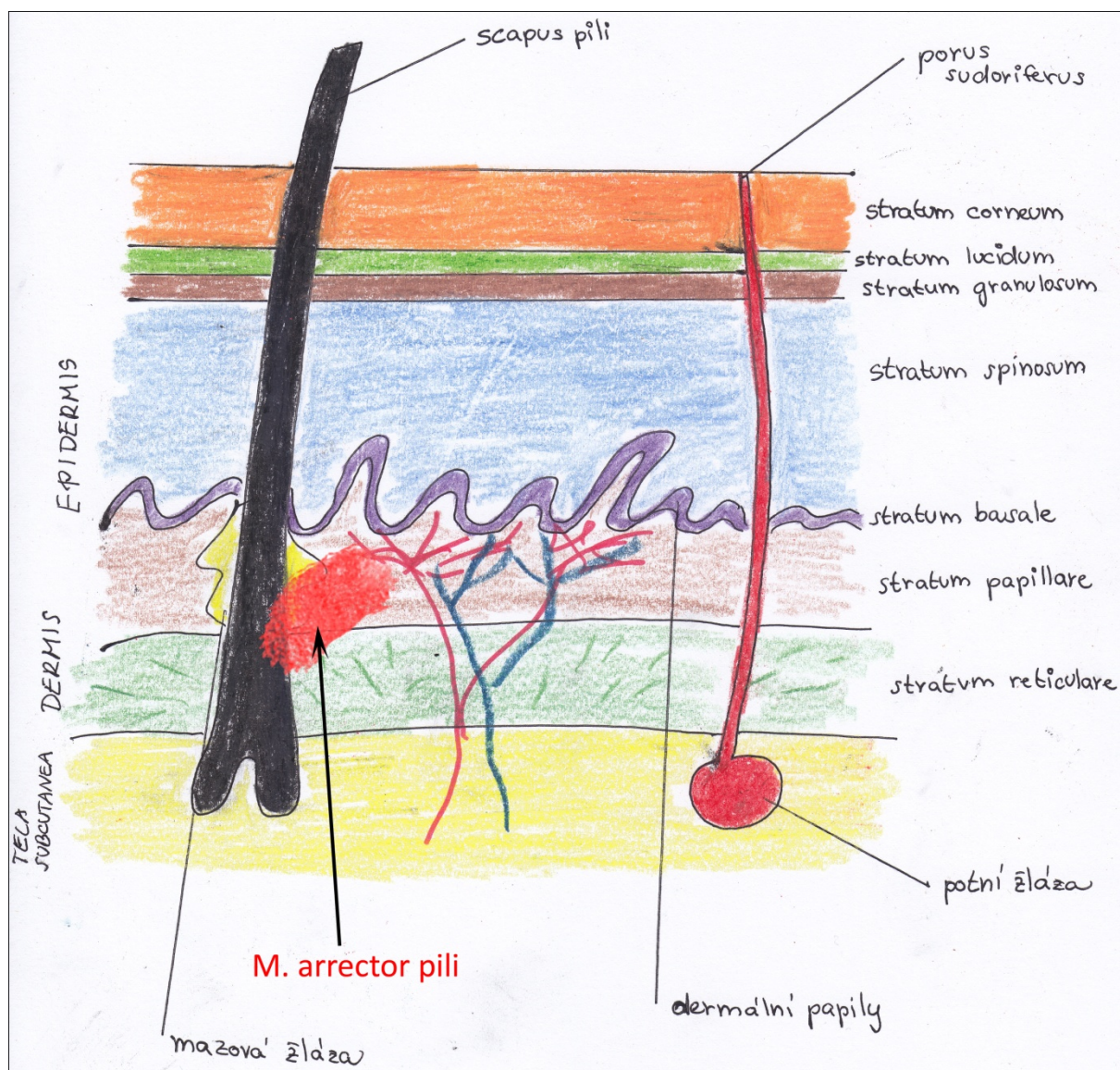
Tuba auditiva, pars fibrocartilaginea



Camera bulbi ant. et post.

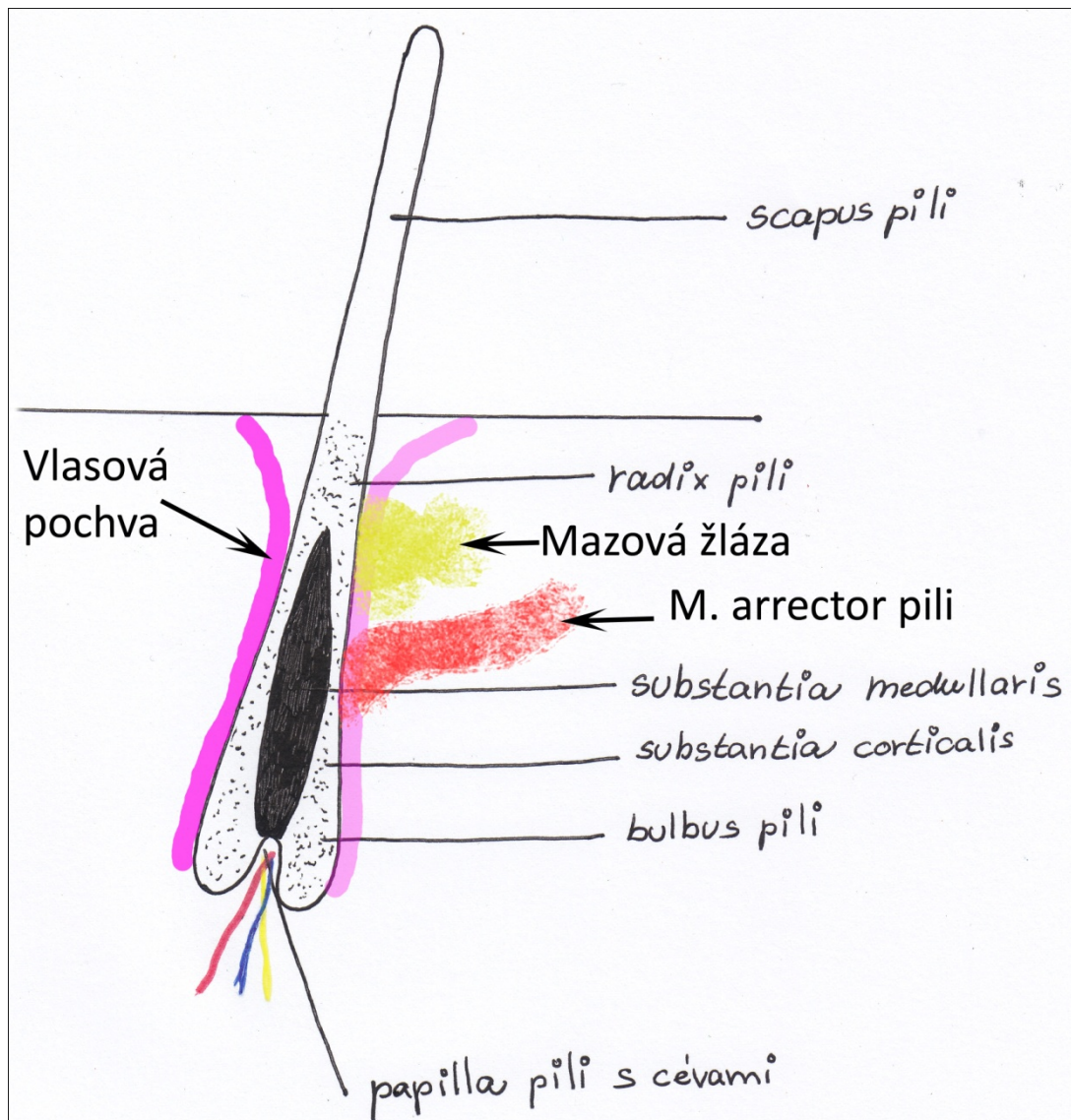


Obecně stavba kůže



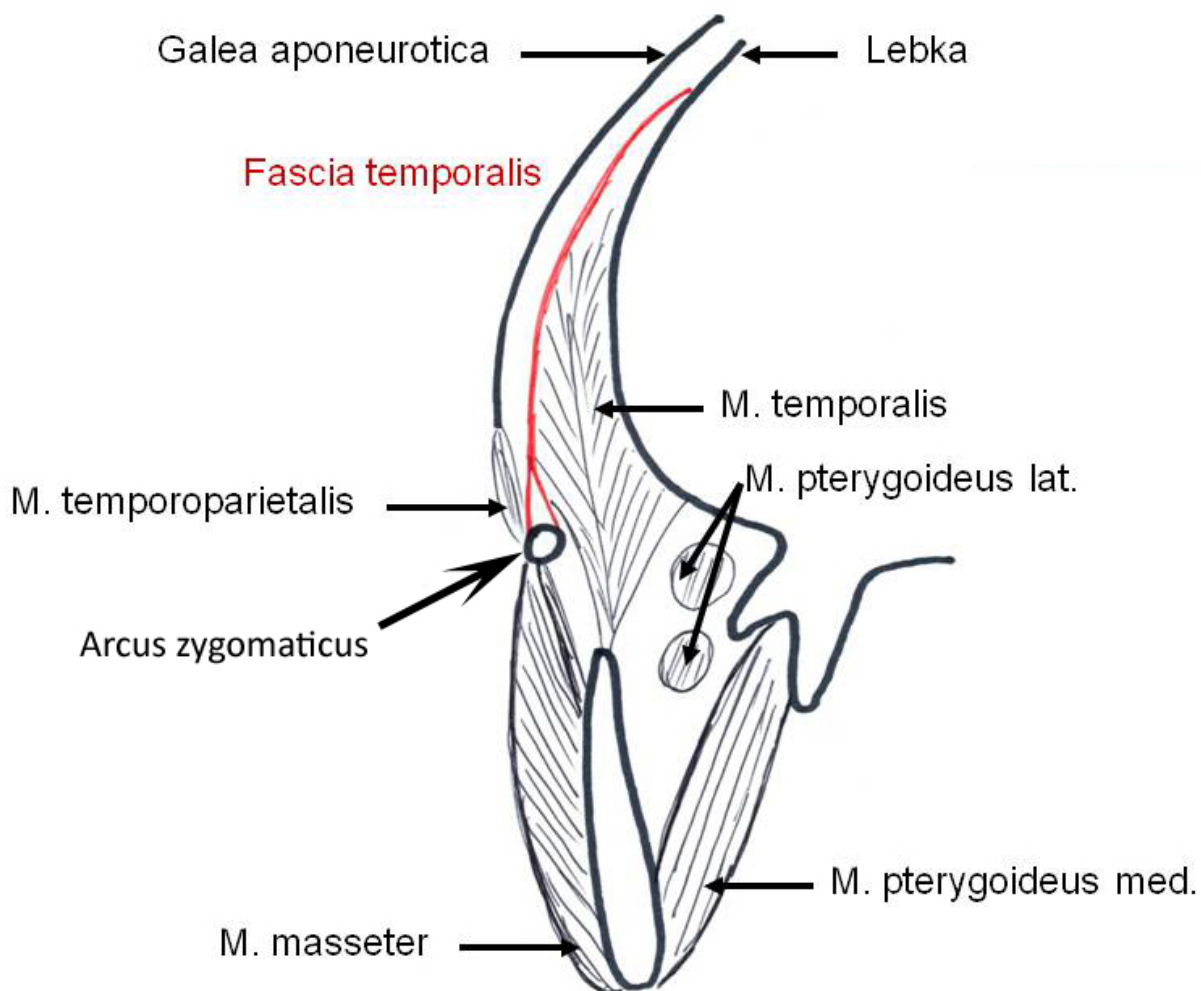
Potní žláza by měla být vlnitá.

Obecná stavba chlupu

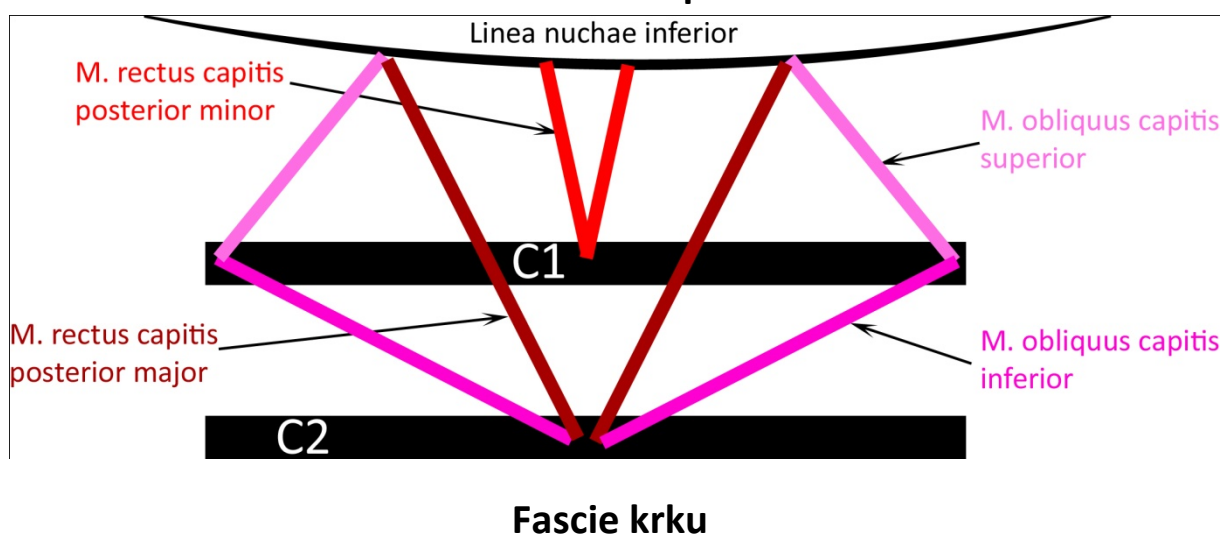


TOPOGRAFIE

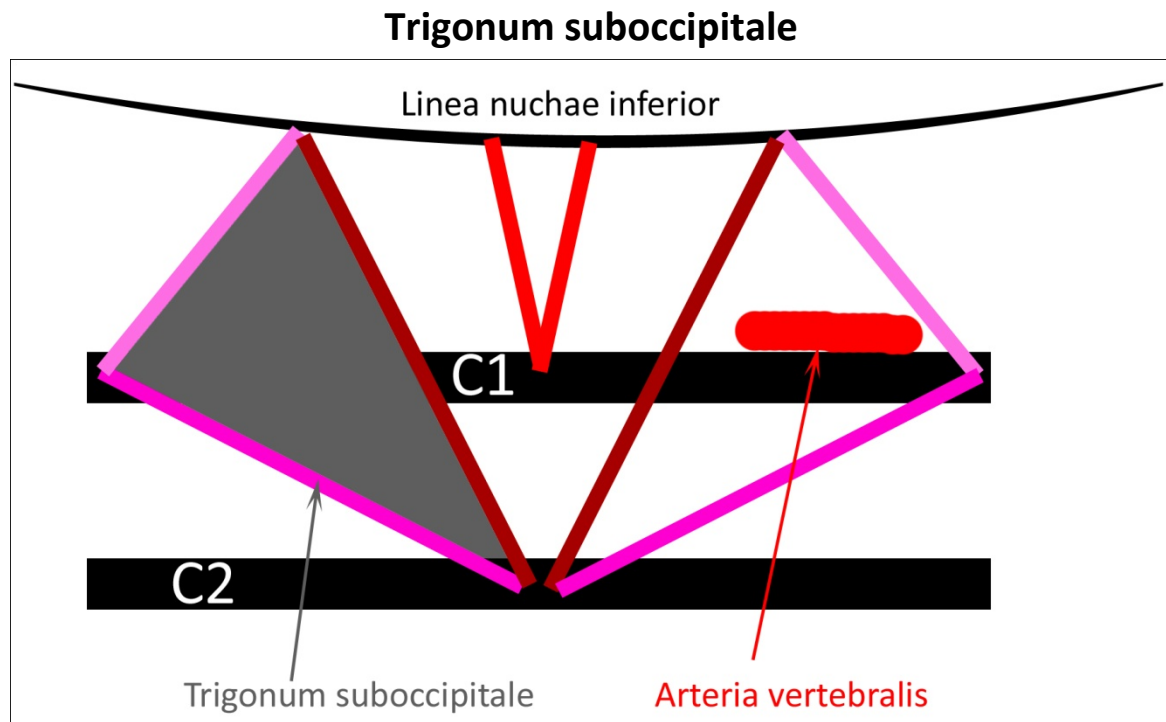
Fossa temporalis na frontálním řezu, úpon fascie



Mm. nuchae prof.

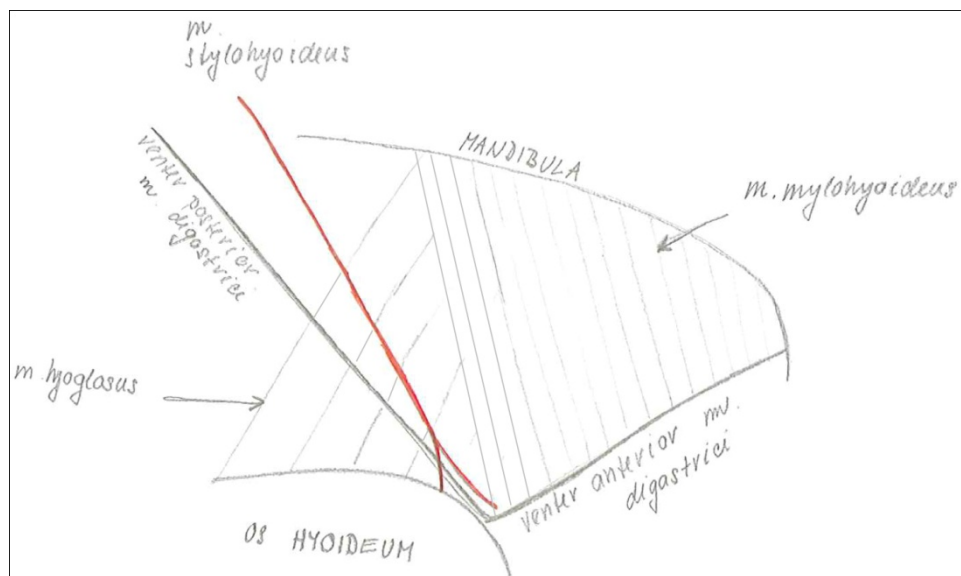


Viz Kapitola Pohybový systém



Za a. vertebralis se ještě nalézá n. suboccipitalis. Pro názornost nezakreslen.

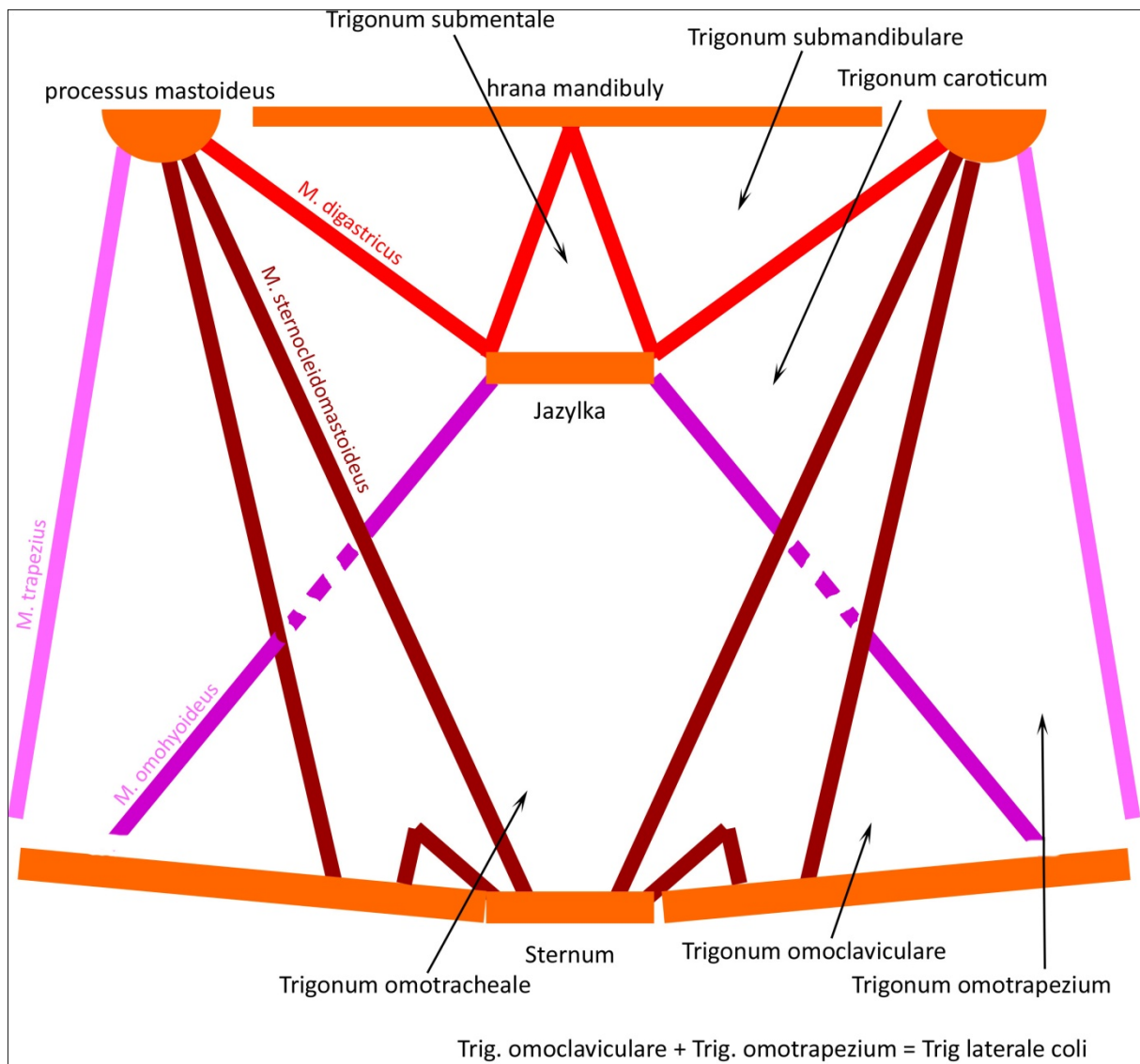
Trigonum submandibulare



Většinu obsahu zaujímá glandula submandibularis, dále zde probíhají n. lingualis a n. mylohyoideus, v. a a. facialis.

Pohled ze spodu na jednu polovinu krku.

Trojúhelníky na krku

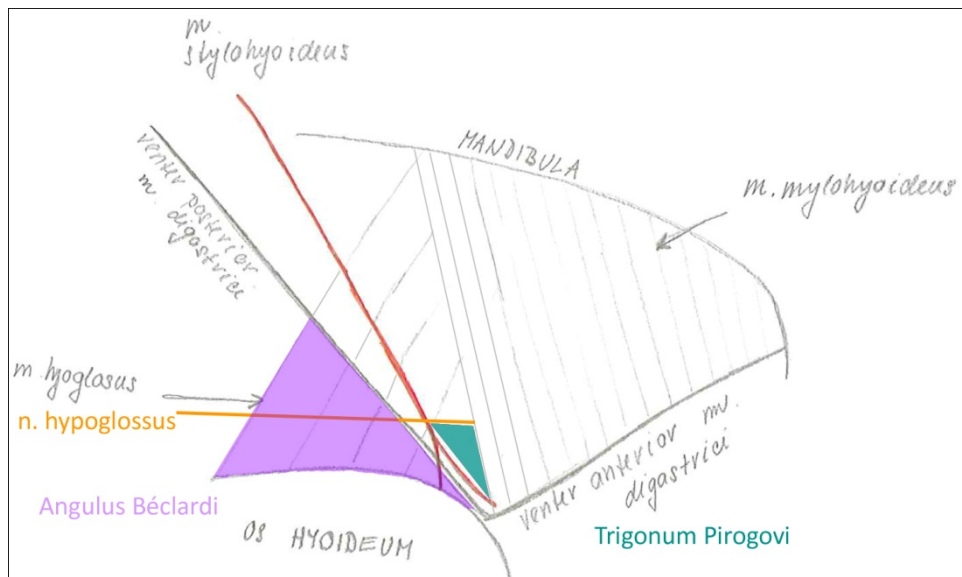


M. omohyoideus se upíná na margo superior scapulae.

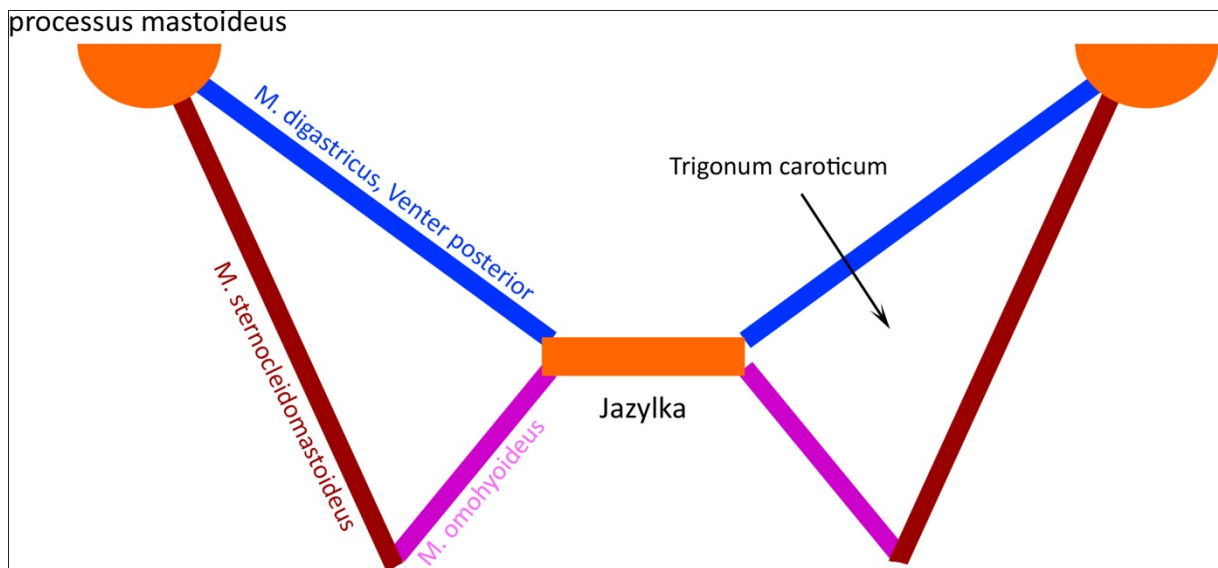
Trigonum omoclaviculare je podkladem fossa supraclavicularis major.

Fossa supraclavicularis minor je mezi úpony m. sternocleidomastoideus.

Beclardův úhel a Pirogovův trojúhelník

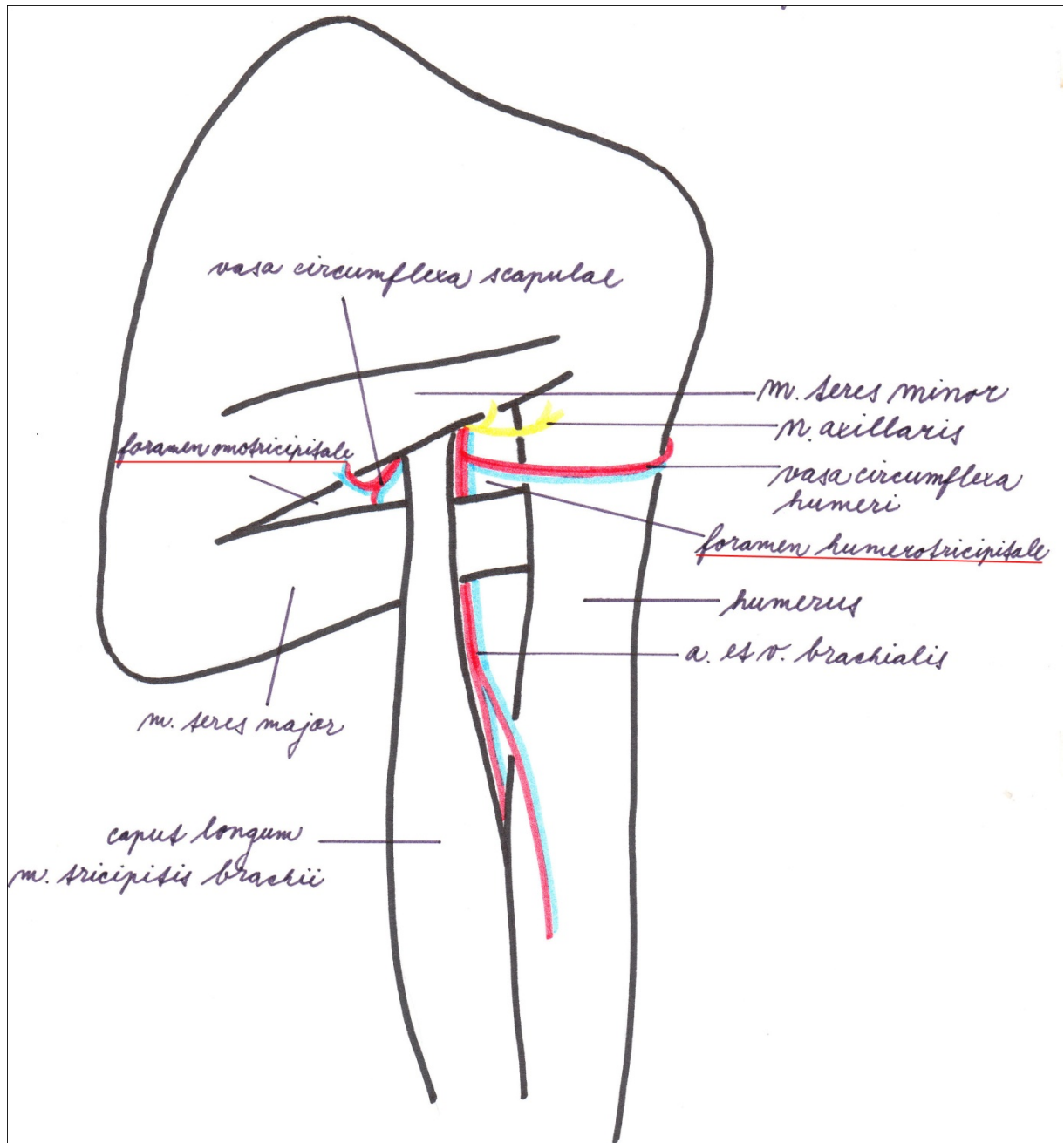


Trigonum caroticum

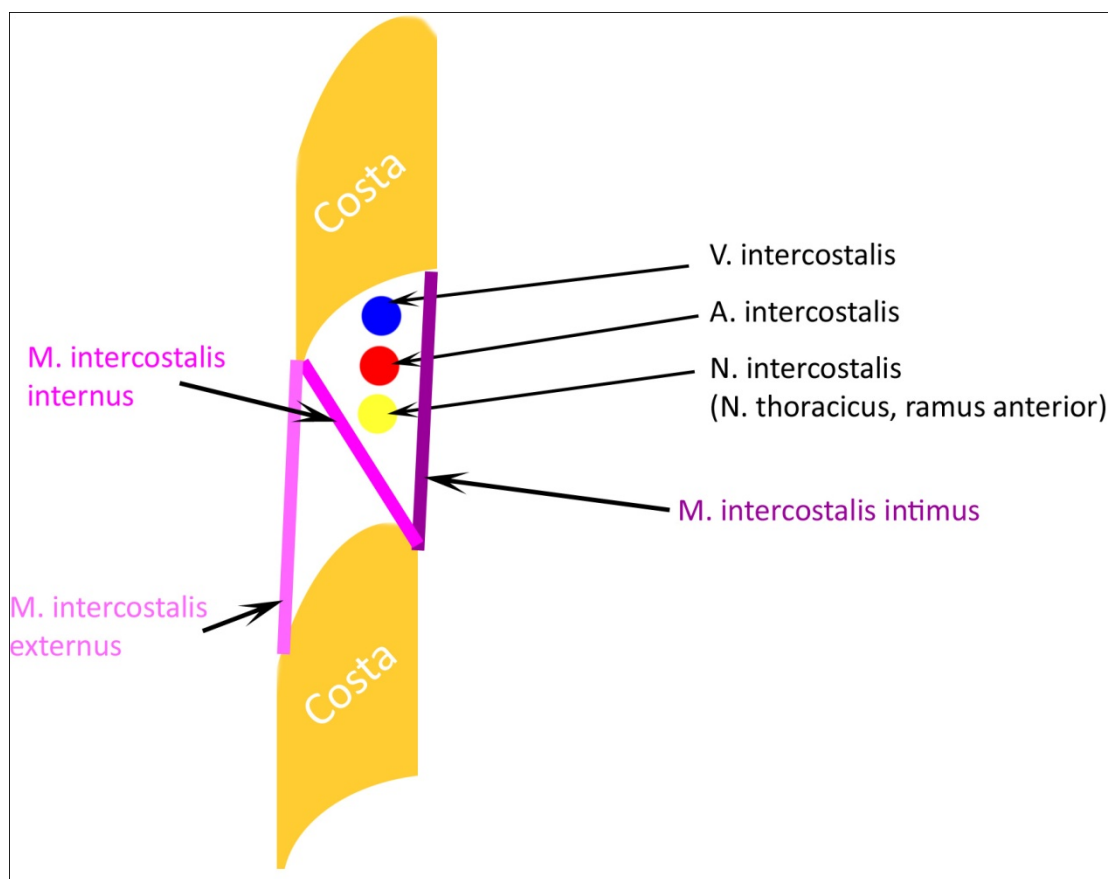


V trigonum ve výšce horního okraje štítné chrupavky se dělí karotida na vnitřní a vnější.

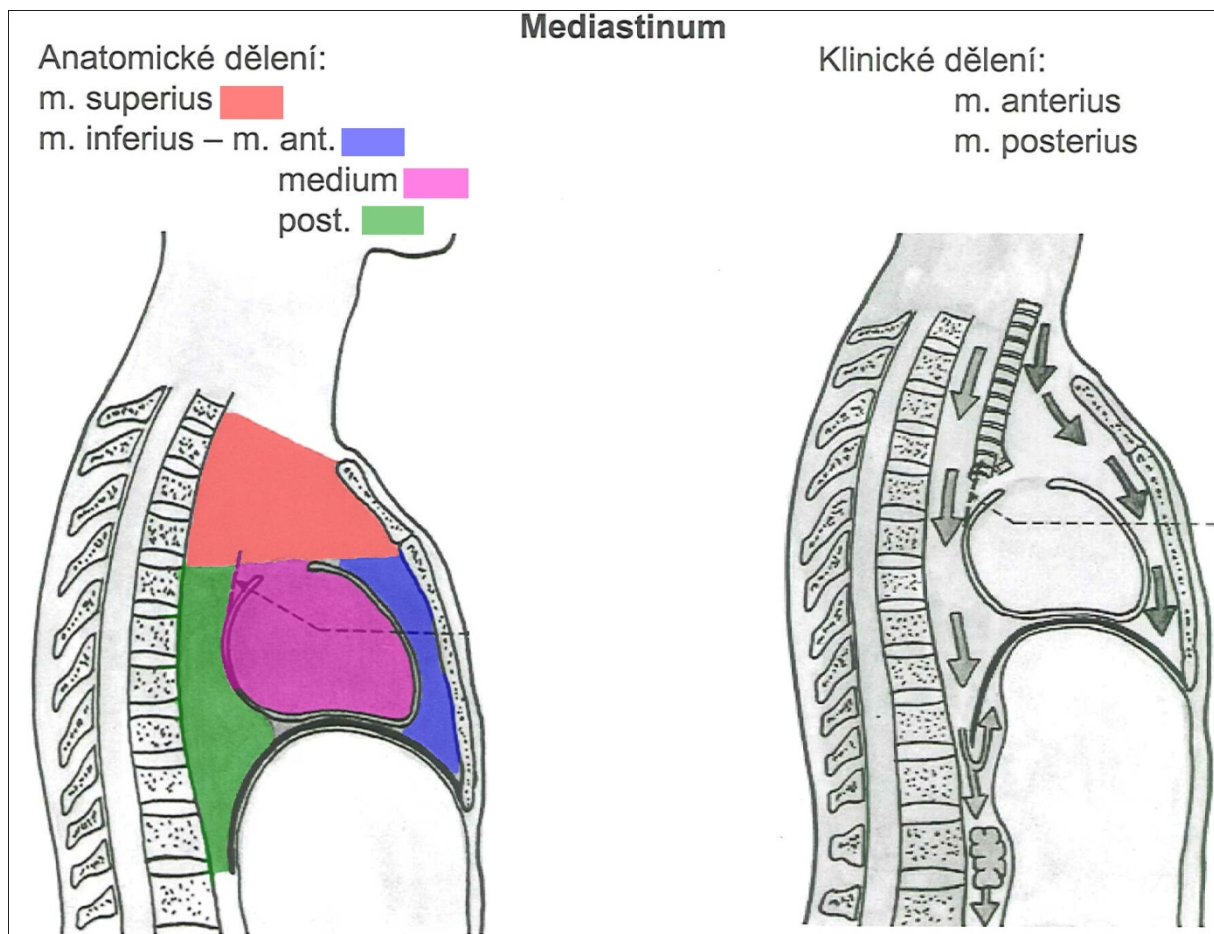
Foramen humero- et omotricipitale



Průběh nervů a cév v mezižebří

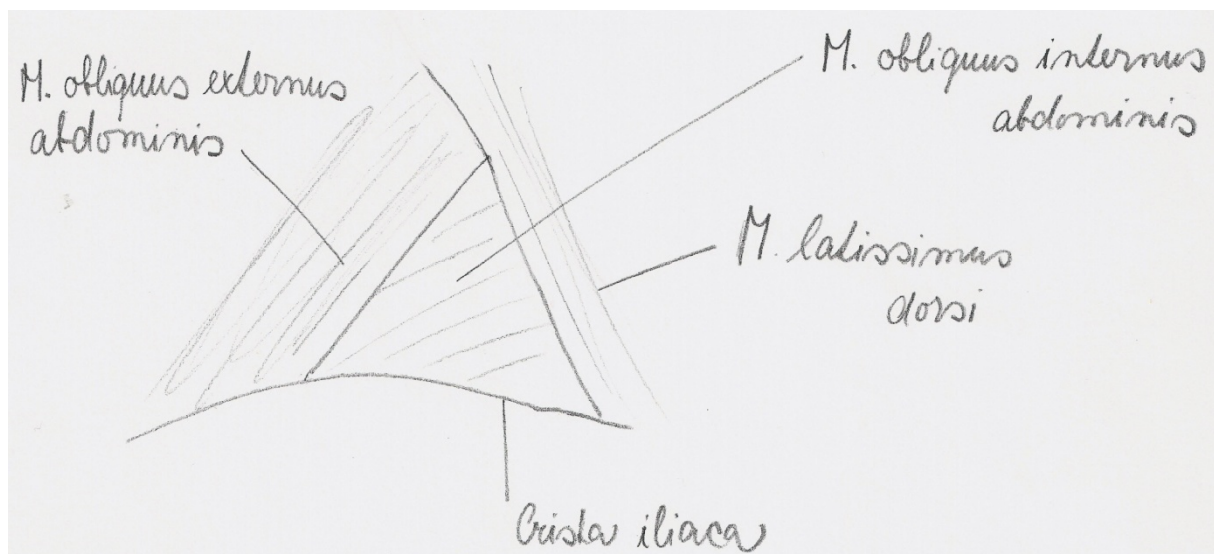


Mediastinum – rozdělení (sagitální řez)



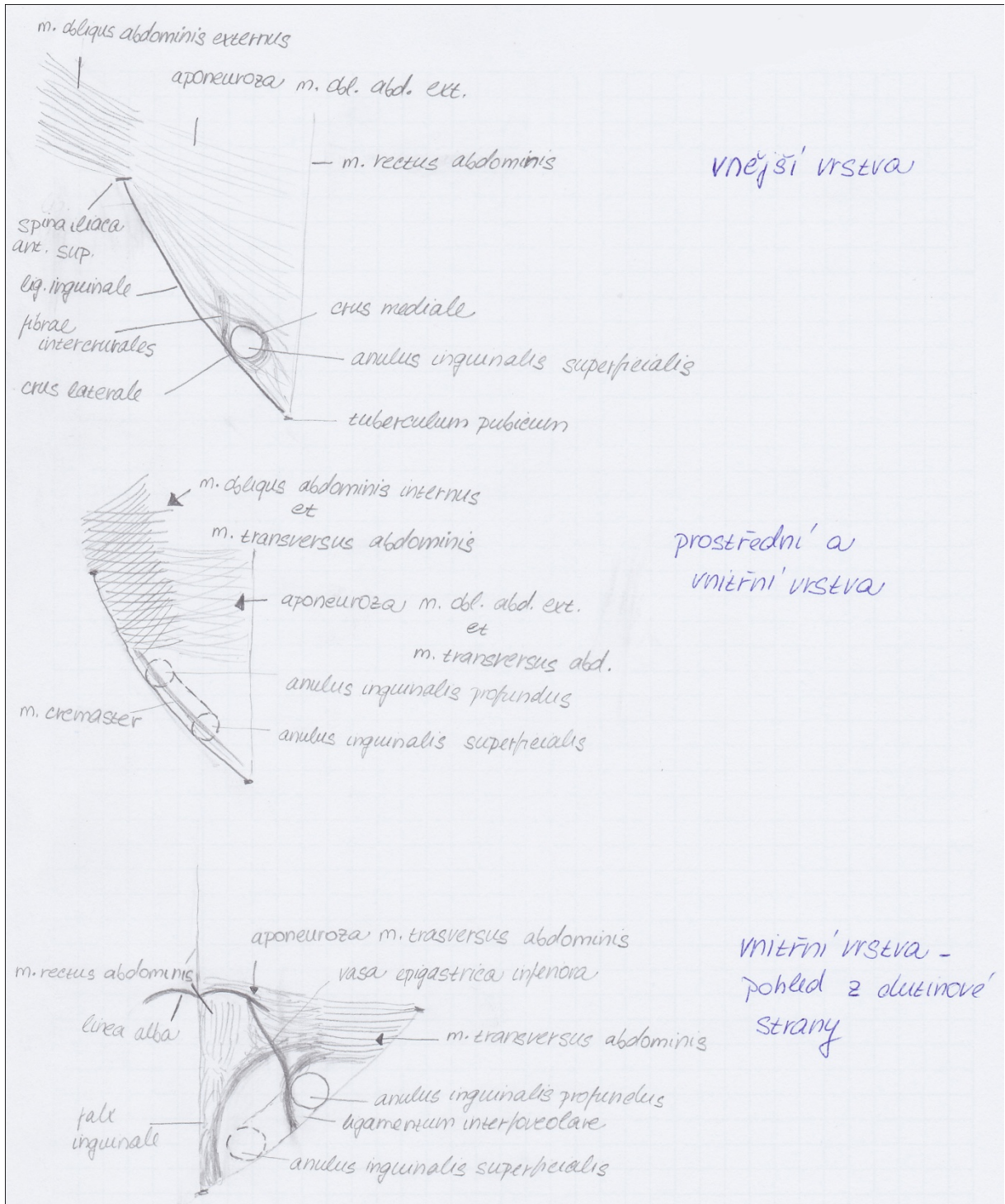
Stačí pouze barevná část, klinické dělení je důležité kvůli možnosti šíření zánětů.

Trigonum lumbale Petiti



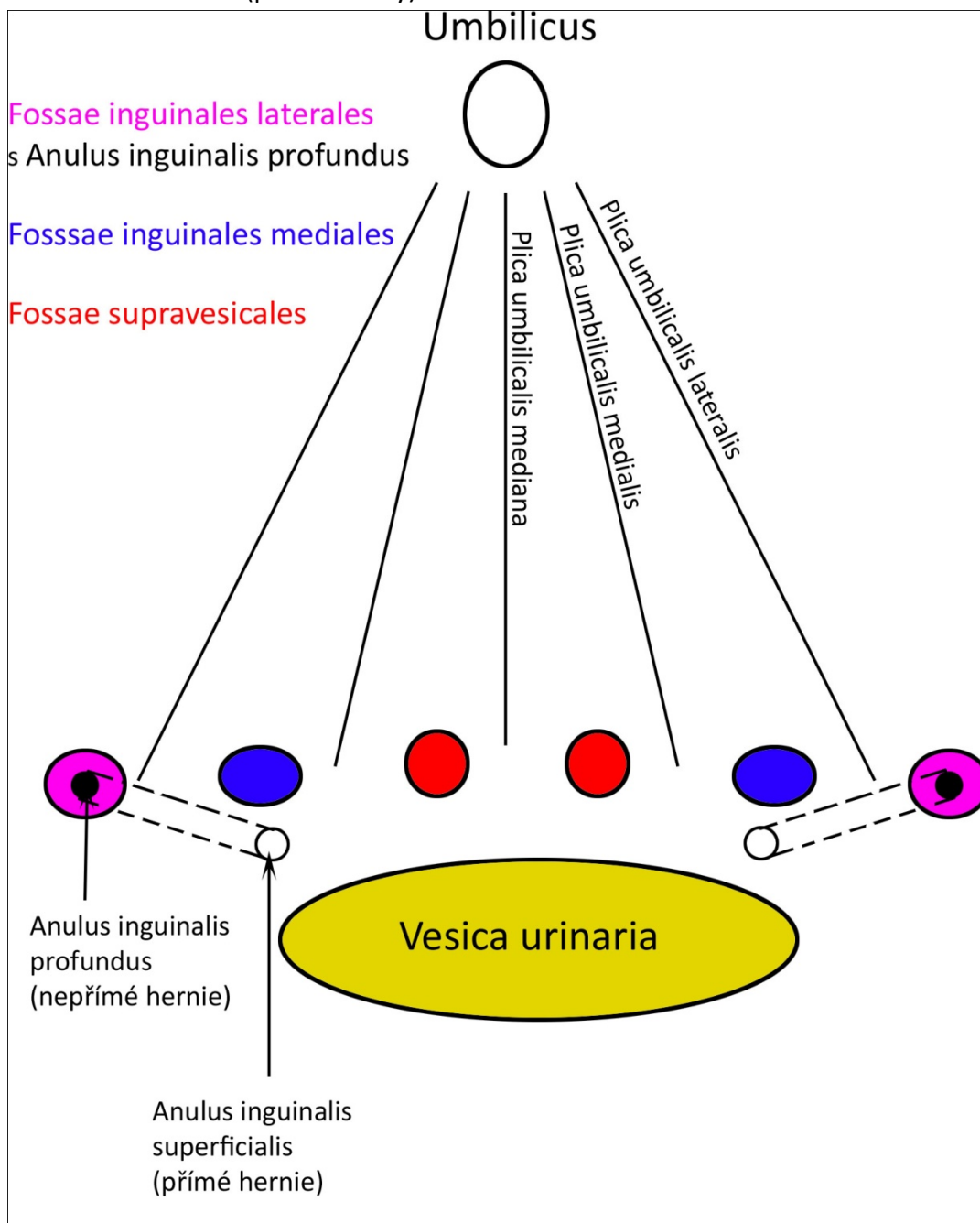
Canalis inguinalis

Rozkreslení na vrstvy



TOPOGRAFIE

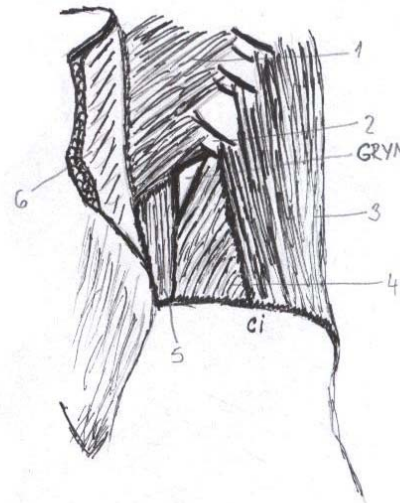
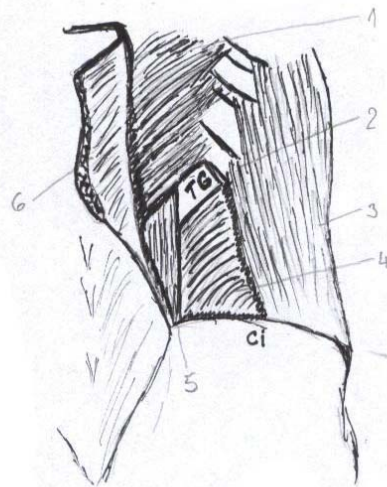
Problematika hernií (prof. Dubový)



Peritoneum na přední stěně břišní- pohled zezadu

(viz předchozí obrázek)

Trigonum Grynfelti, tetragon Krausei



m. ERECTOR SPINAE
m. SEBRATUS POST. IJF.
→ COSTA XII.
m. OBLIQUUS INT. ABD.

m. ERECTOR SPINAE
m. SEBRATUS POST. IJF.
m. OBLIQUUS INT. ABD.

Stačí takto

1. m. SEBRATUS POSTERIOR INFERIOR
 2. COSTA XII.
 3. m. OBLIQUUS EXTERNUS ABDOMINIS
 4. m. OBLIQUUS INTERNUS ABDOMINIS
 5. m. ERECTOR SPINAE (ILIO COSTALIS)
 6. m. LATTISSIMUS DORSI (ODKLOPENÝ)
- TG → TETRAGONUM KRAUSEI
GRYN → TRIGONUM GRYNFELTI
ci → CRISTA ILIACA

OHRANIČENIE

TETRAGON

- mediálne → m. ERECTOR SPINAE
- Maniomedialne → m. SEBRATUS POST. IJF. (PSP1)
- Maniolateralne → COSTA XII.
- lateralne → m. OBLIQUUS INT. ABDOMINIS (MOIA)

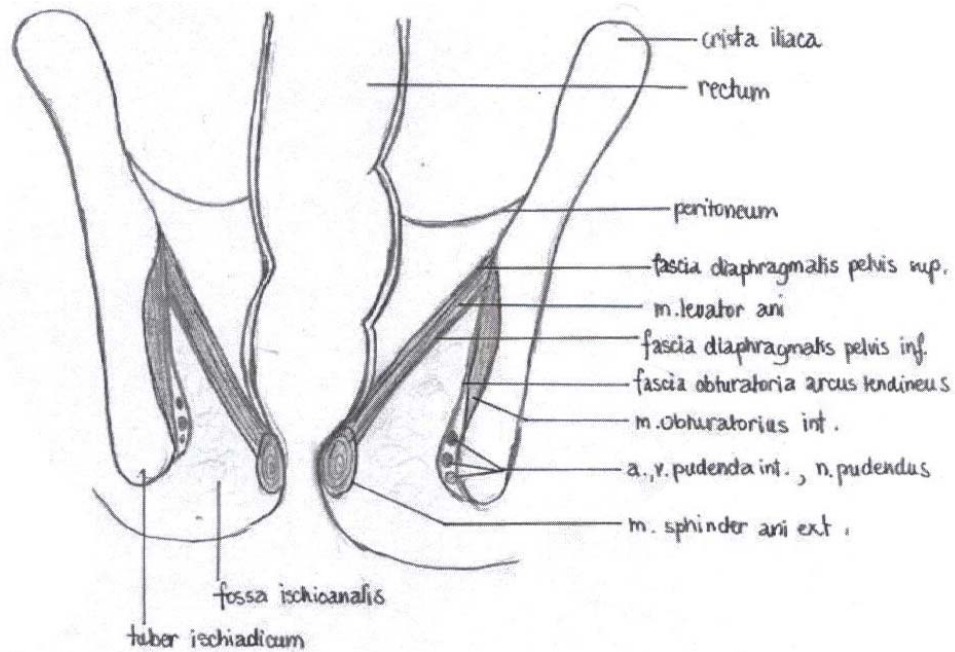
TRIGONUM

- mediálne → m. ERECTOR SPINAE
- Maniomedialne → m. SEBRATUS POST. IJF.
- lateralne → m. OBLIQUUS INT. ABD.

! TETRAGON VZNIKÁ V PRÍPADE, AK JE MEDZI MOIA A M5PI VÄČŠIA PĚREREA (VZNIKÁ TAK 4. STĚNA → XII. ŽEBRO)

! SPODNIU OBOCH ÚTVAROU TVORÍ APOVEJDOTICKÝ ZÁČIATOK m. TRANSVERSUS ABDOMINIS

Fossa ischiorectalis a m. levator ani na frontálním řezu



OPRAVĚNÍ

- mediobranialne → m. levator ani (na pomezí fascia diaphragmatis pelvis inf.)
- laterálně → m. obturatorius internus a fascia
- přední hranice → předek → horní plocha diafragma urogenitale
 - ↳ dorzálně → m. gluteus maximus (až po lig. sacrotuberale)
 - ↳ přední část → přední hranice chýba

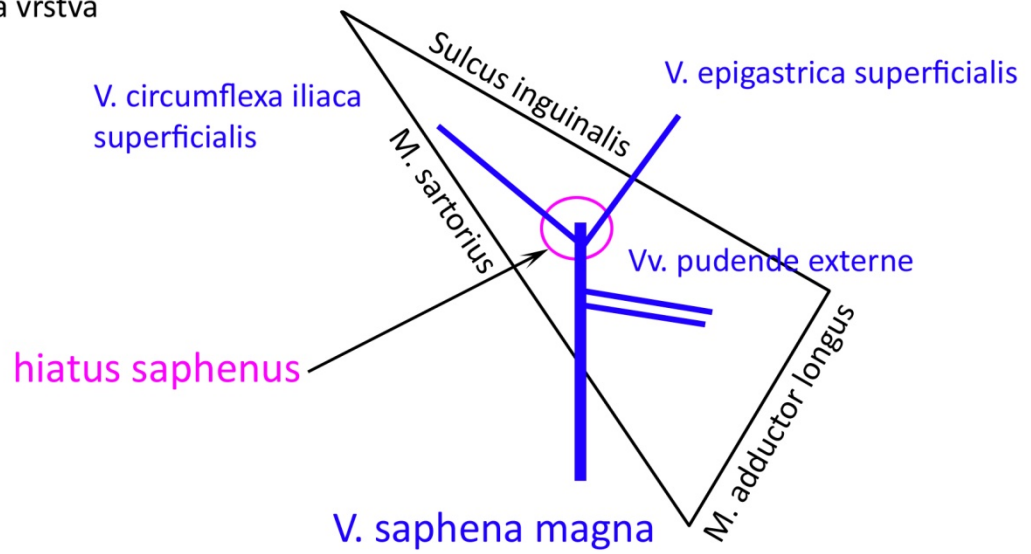
→ nejhl. fossa ischiorectalis tvoří tubéré těleso CORPUS AD POSUM FOSSAE IR.

→ při laterální straně přebíhá vasa pudenda interna et m. pudendus.

- které cévy vstupují do IR jamy a dorzální stranou COE foramen ischiadicum minus a přebíhá dopředu na pomezí m. obturatorius internus vstupují do fasciální duplikatury CAVALIS PUDEUDALIS (ALCOCKOV KANÁL)

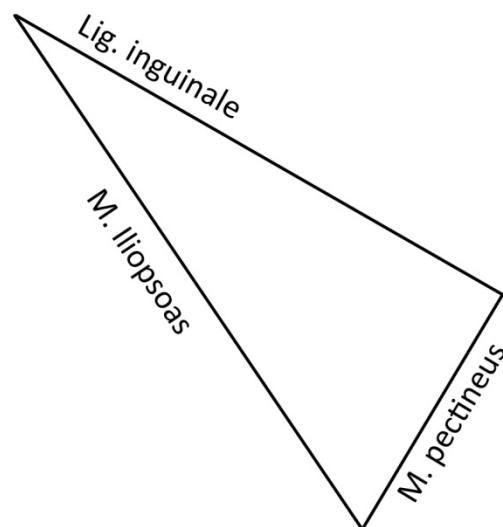
Trigonum femorale

a) povrchová vrstva

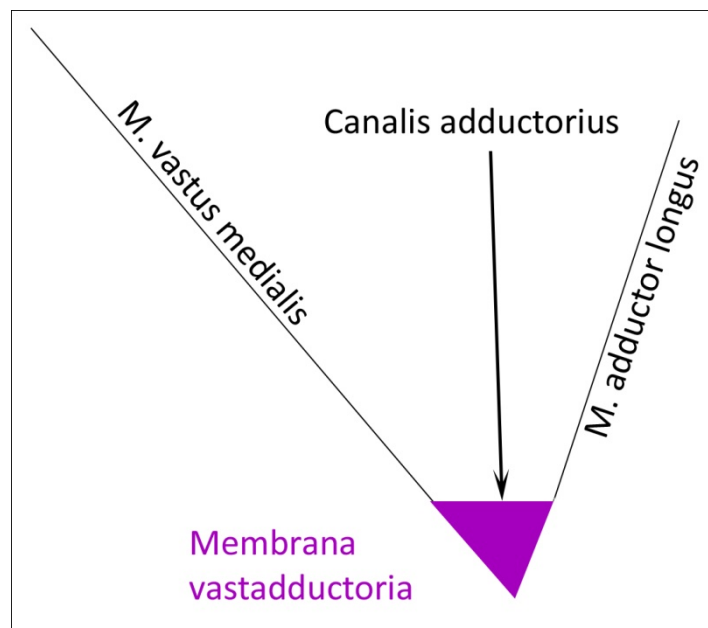


b) hluboká vrstva

Ústně doplnit
a.,v., n. femoralis
nll. ingunales prof.



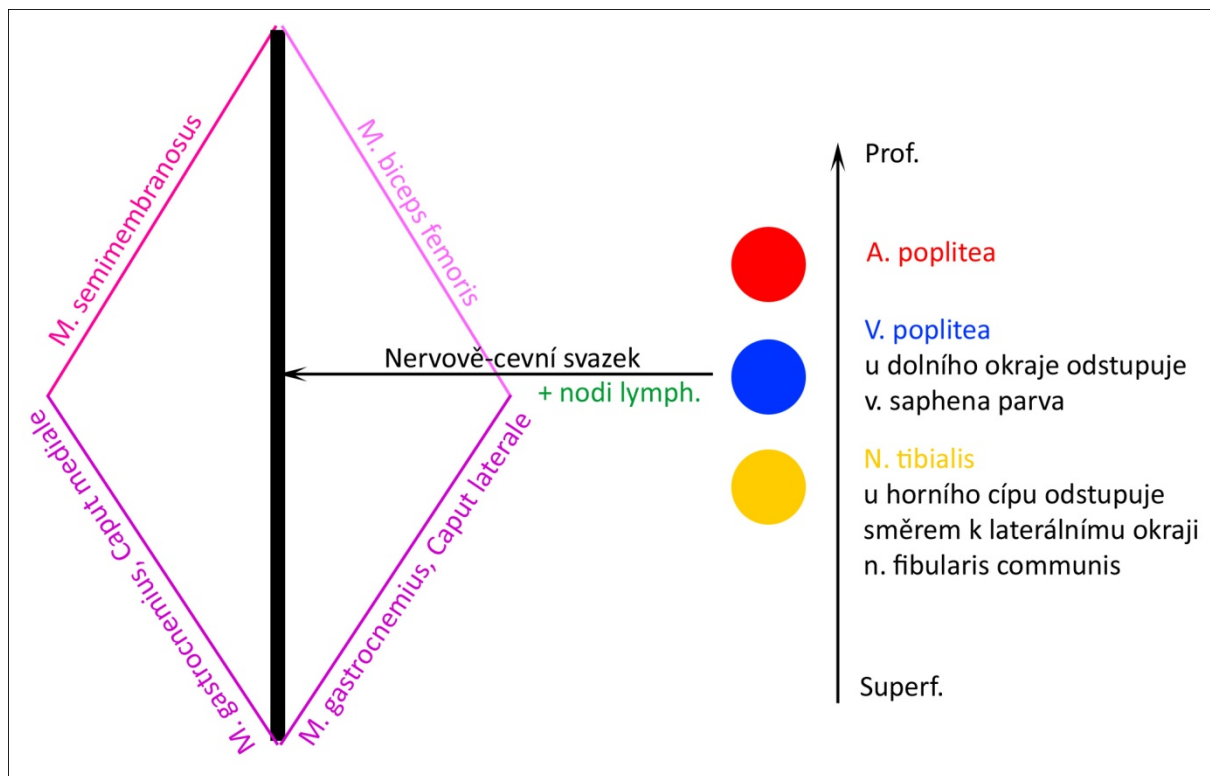
Canalis adductorius



Lamina vastoadductoria = membrana vastadductoria

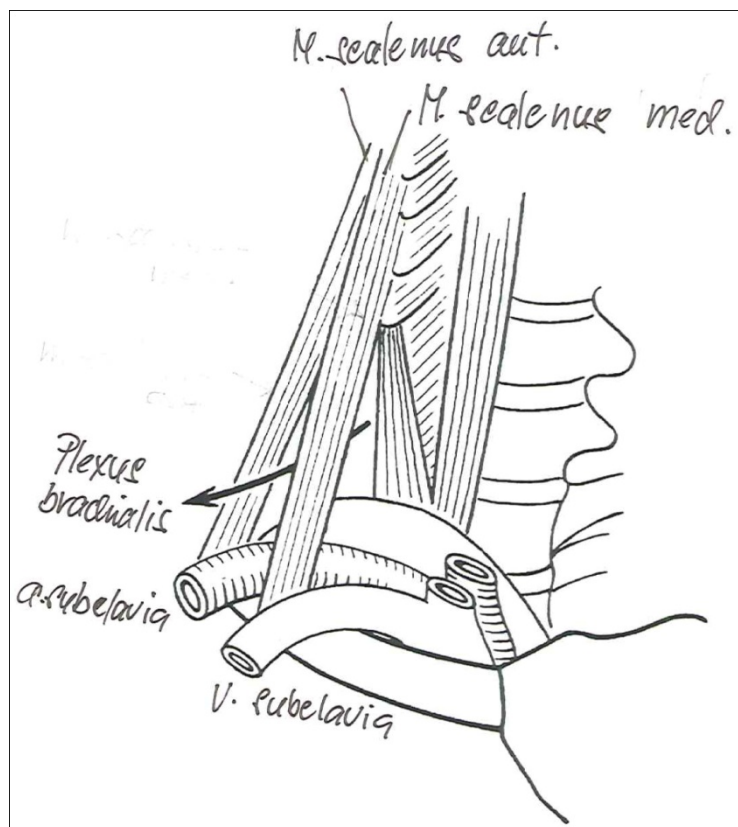
Podklad tvoří M. adductor magnus.

Fossa poplitea včetně spodiny



Medio-laterální směr svazku je A V N.

Fissura scalenorum, pozice a. subclavia a plexus brachialis



Důležitá hlavně popsaná část.

Obsah

1 Pohybový systém	4
2 Trávící systém	12
3 Dýchací systém	17
4 Vylučovací systém	19
5 Mužský pohlavní systém	21
6 Ženský pohlavní systém	24
7 Kardiovaskulární systém	27
8 Mízní systém	33
9 PNS	35
10 CNS	40
11 Smysly	55
12 Topografie	62