

Rod *Enterococcus* (*Enterococcus faecalis*, *Enterococcus faecium* aj.)

Morfologie: Mikroskopicky G+ koky ve dvojicích, drobných shlucích/krátkých řetězcích
kataláza negativní

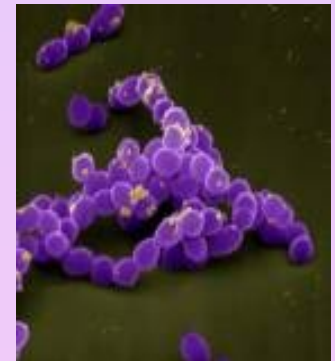Kultivace: na KA rostou v drobných **šedobílých** koloniích se zónou **viridace**
Některé **žlutý** pigment či pohyb
selektivně diagnostická půda Slanetzova-Bartleyho - **růžové** až **červené** kolonie
na půdě žluč-eskulin: **černé** kolonie

Biochemie a rezistence: pyrrolidonylarylamidasa (PYR-pozitivní) a leucinaminopeptidasa (LAP-pozitivní)
vysoce odolné, rostou na půdách s 6,5% NaCl, v širokém rozmezí teplot

Patogenita: součást normální střevní flóry, infekce jsou časté u dlouhodobě hospitalizovaných pacientů
se zavedenými katetry či léčených širokospektrými antibiotiky

Infekce močových cest, ran, nitrobřišní záněty, endokarditida - u uživatelů injekčních drog nebo u starších osob, katetrové sepsy, infekce žlučových cest a gynekologické záněty

http://www.medmicro.info/index_cs.htm



Faktory virulence:

želatinasa (hydrolyzuje želatinu aj.)

substance typu *feromonu* (láká neutrofilny)

kolonizační faktory (např. agregační substance, adhesiny)

bakteriociny - inhibují růst jiných bakterií

geny VanA, B, C jsou spojeny s rezistencí na vankomycin (*C* je nepřenosný gen přirozené resistance, *VanA* a *B* lze přenést plasmidy, původně citlivé bakterie se stanou rezistentní)

Léčba: primární rezistence k cefalosporinům

Lehčí infekce močového traktu : ampicilin, ampicilin s inhibitorem β -laktamas, nitrofurantoin, možná je i terapie glykopeptidy.

Ranné infekce, sepse a endokarditidy: kombinace aminoglykosidů s penicilinem, ampicilinem nebo glykopeptidy (vankomycinem, teikoplaninem)

VRE (vankomycin rezistentní enterokoky) – lze použít linezolid, quinupristin/dalfopristin

Laboratorní diagnostika- přímý průkaz:

mikroskopie, kultivace na KA, na půdě Slanetzově-Bartleyho

Latexová aglutinace - odlišení od streptokoků, od jiných bakterií pomocí PYR testu a LAP

Fenotypické testy (produkce žlutého pigmentu, pohyb)

Biochem. testy: fermentační reakce jako štěpení arabinosu či pyruvátu, kterými lze rozlišit:

E. faecium

fermentuje arabinosu - změna barvy indikátoru

pyruvát negativní

resistentní k ampicilinu

EN-coccus test



E. faecalis

nefermentuje

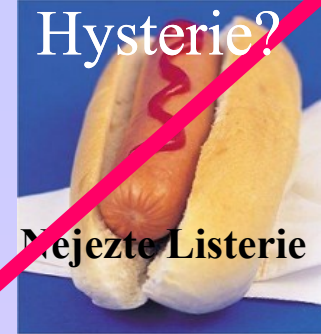pyruvát zkvašuje

citlivý k ampicilinu



G+ tyčinky

Listeria monocytogenes



Morfologie: Mikroskopicky G+ tyčinky, katalasa pozitivní



Kultivace: na chromogenních půdách, rostou i v chladu, na KA tvoří šedé kolonie s náznakem hemolýzy - podobné enterokokům, streptokokům či difteroidům

Patogenita: infekce ran, infekce novorozenců (meningitidy a sepse)

Faktory virulence: lysteriolyzin, internaliny (umožňují intracelulární přežívání)

Léčba: fluorochinolony

Laboratorní diagnostika:

mikroskopie, kultivace na chr. půdě/ KA a žluč-eskulinová půda a průkaz katalázy, BBL test

http://www.medmicro.info/index_cs.htm

Rod *Corynebacterium*



Corynebacterium difteriae

Morfologie: mikroskopicky G+ tyčinky s metachromatickými granuly, kyjovitý tvar připomínající čínské písmo, katalasa pozitivní

Kultivace: nerostou na MH, ale na KA, na půdách s telurem (Claubergova)

Patogenita: kmeny produkující toxin (mikrob napadený fágem) způsobují záškrt se vznikem pablán, které nelze odstranit bez krvácení, dotýčný se dusí, objevuje se myokarditida aj. Netoxické kmeny způsobují kožní záněty.

Faktory virulence: difterický toxin

Léčba: vakcinace, antidifterický globulin (utečenci!), PNC, tracheostomie, kortikoidy

Laboratorní diagnostika: mikroskopie, barvení granul (Lebrancovo), Claubergova půda - redukce teluričitanu na kovový telur - kovově lesklé kolonie s modrým dvorcem, Loflerova půda, průkaz toxinu Elekovým testem, PCR, pokus na morčeti (vznik kokardy).

http://www.medmicro.info/index_cs.htm

Jiná *Corynebacteria* (*C. jeikeium* aj.)

Morfologie: Mikroskopicky G+ tyčinky s metachromat. granuly, kyjovitý tvar přip. čínské písmo, kataláza pozitivní

Kultivace: nerostou na MH, ale na KA

Patogenita: infekce ran, sepse, moč. infekce

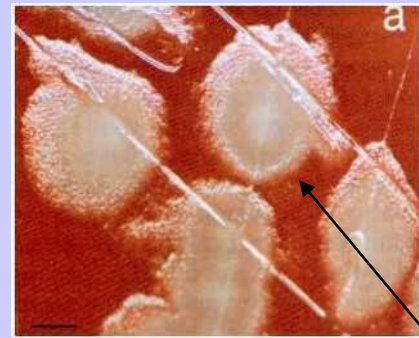
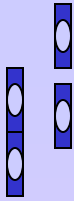
Faktory virulence: hemolyziny

Léčba: vankomycin, teicoplanin, rifampicin, lze-li PNC

Laboratorní diagnostika: mikroskopie, kultivace na KA, biochemie, dourčení BBL...

Rod *Bacillus*

B. anthracis



Morfologie: G+tyčinky připomínající bambusovou tyč, spory (centrálně) - jen na vzduchu

Kultivace: roste na KA – kolonie tvoří tzv. caput medusae, bez hemolýzy

Patogenita a patogeneze: člověk je v kontaktu s nemocným, mrtvým zvířetem či jejich produkty (kůže - hadrářská nemoc), po průniku spor do organismu spory vyklíčí a dojde k produkci toxinu. Dle místa vstupu se postižení dělí na tři formy.

1. kožní - pustula maligna, uhlák
2. plicní – po vdechnutí dochází k hemoragické nekróze uzlin s mediastinitidou až sept. šok
3. střevní - kontaminovanou potravou – způsobuje krvavé průjmy, horečku aj.

!! spory je snadné rozptýlit, proto se o nich diskutuje jako o biologických zbraních!!

Faktory virulence: toxin (3složkový)

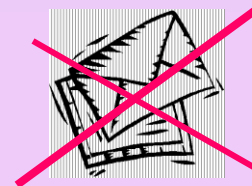
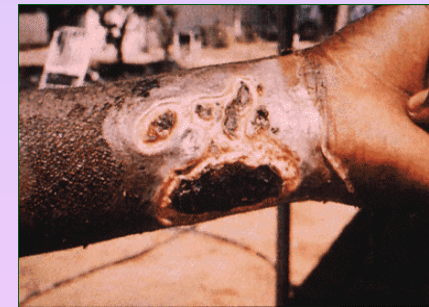Terapie: PNC, ciprofloxacin, doxycyklin, chloramfenikol

Prevence: kontrola zvířat, vakcinace zvířat i lidí

Laboratorní diagnostika: mikroskopie, kultivace na KA

průkaz antigenů pomocí Ascoliho termoprecipitační reakce, test na zvířeti

!! Vymezeno laboratořím majícím biosafety level III., podezřelý materiál transportujeme tam.



B. cereus



Morfologie: G+tyčinky, pokud mají spory, jsou uloženy centrálně

Kultivace: na KA plstnaté kolonie s β hemolýzou, PEMBA-**modré** kolonie

Patogenita: součást běžné střevní flóry, kontaminují potraviny a způsobují průjemy, zvracení. Za průjemové onemocnění je zodpovědný termolabilní enterotoxin (zdrojem bývají omáčky), emetické obtíže způsobuje termostabilní toxin (zdrojem bývá rýže). Dále způsobuje infekce ran, oka

Faktory virulence: enterotoxiny

Terapie: rehydratace + linkosamidy. Prevence: vhodná úprava pokrmů
U infekcí oka linkosamidy + aminoglykosidy

Laboratorní diagnostika: mikroskopie, kultivace na KA/PEMBA, průkaz granul
průkaz toxinu metodou ELISA či latexovou aglutinací