

Infekce různých částí oka

Konjunktivitidy, keratitidy, infekce episkléry a skléry

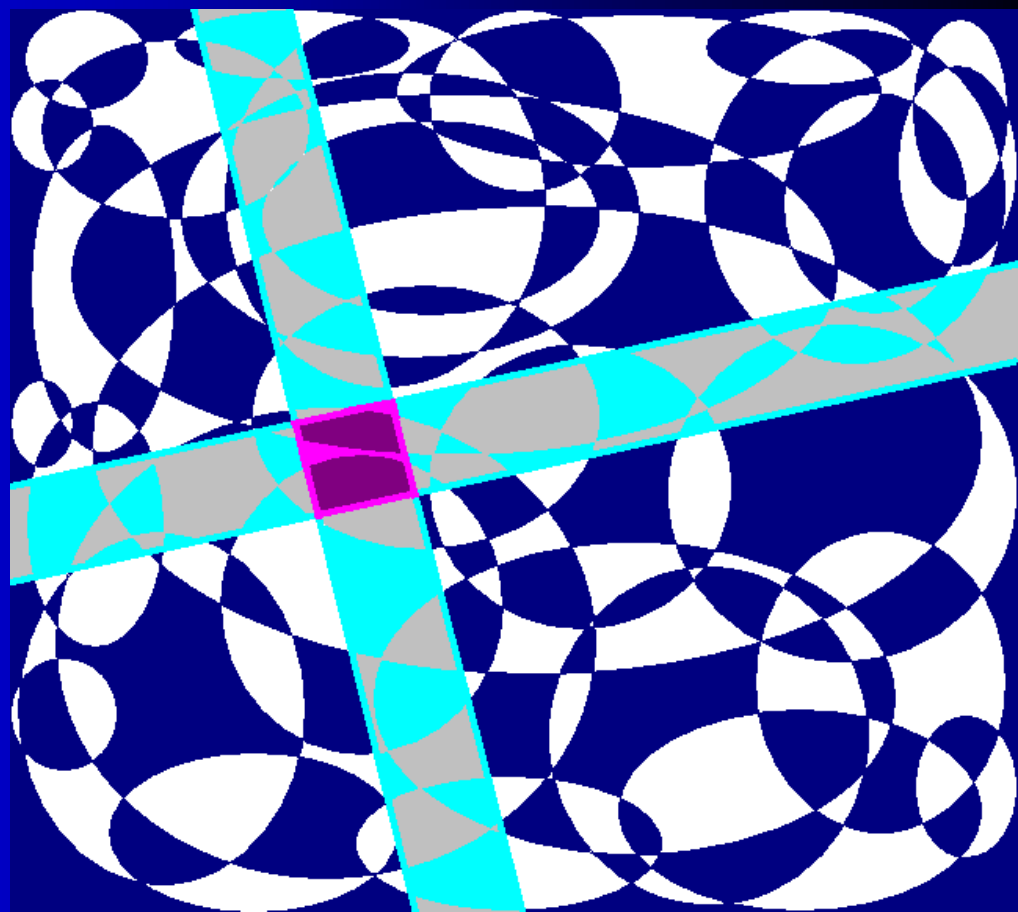
Původci uveitid včetně uveitid v dětství. Záněty zrakového nervu. Oční komplikace u infekce HIV/AIDS

Klinická mikrobiologie

BOMI021p + c

Týden 8+9

Ondřej Zahradníček



Oko a jeho infekce

- Infekce oka jsou ve srovnání s jinými **dosti vzácné**, navíc (naštěstí) většina z nich probíhá jako záněty spojivek (konjunktivitidy), popř. spojivek a rohovky (keratokonjunktivitidy), které odezní bez následků, často i bez léčby
- Mnohé struktury oka **nejsou příliš prokrveny** a živiny získávají nepřímo, takže se mikroby z krve nemohou do oka přímo dostat
- Oko samo je za normálních okolností **prosté jakýchkoli mikrobů**, ovšem ve spojivkovém vaku je možný náhodný nález např. kožních stafylokoků, který nevyžaduje léčbu

Konjunktivitidy (záněty spojivky)

- Patří k **nejčastějším chorobám oka**
- Plejáda **nespecifických příznaků (řezání, pálení, píchání, slzení, světloplachost)**
- **Pocit cizího tělesa a bolest** se u nich vyskytují zpravidla **při současném postižení rohovky**
- Svědění je typické pro alergie a tzv. keratoconjunctivitis sicca (neinfekční zánět, u kterého je oko nedostatečně zvlhčováno)

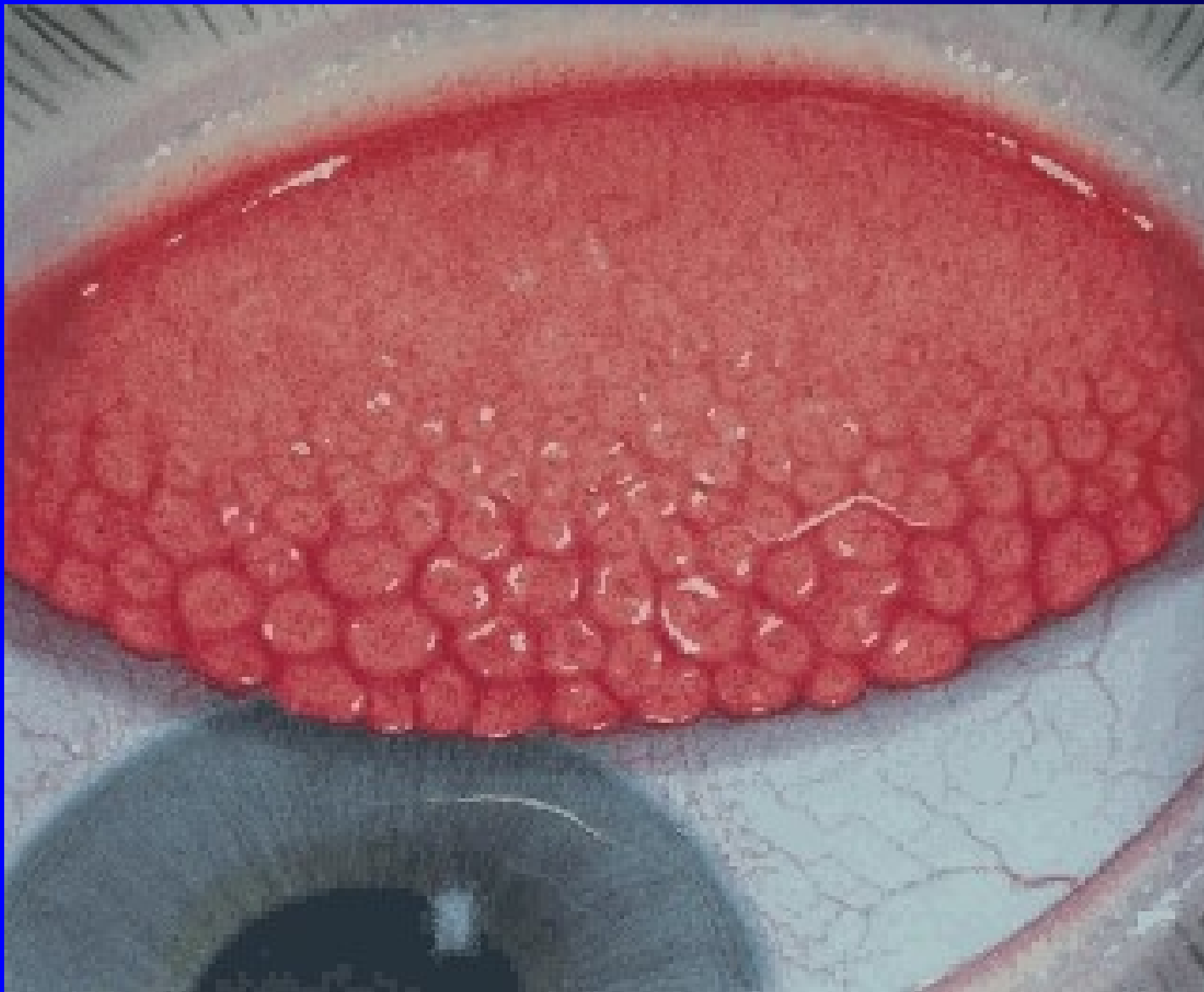
Rozdělení konjunktivitid

- **Podle délky trvání:** akutní, chronické, recidivující
 - **Podle složení sekretu**
 - **serózní** (vodnatý – alergické záněty)
 - **mukózní** (hlenovitý)
 - **purulentní** (hnisavý – bakteriální infekce)
 - **mukopurulentní** (hlenohnisavý – chlamydiová konjunktivitida)
- Podobné složení sekretu se samozřejmě netýká jen konjunktivitid, ale například také rinitid, tj. zánětů nosní dutiny*

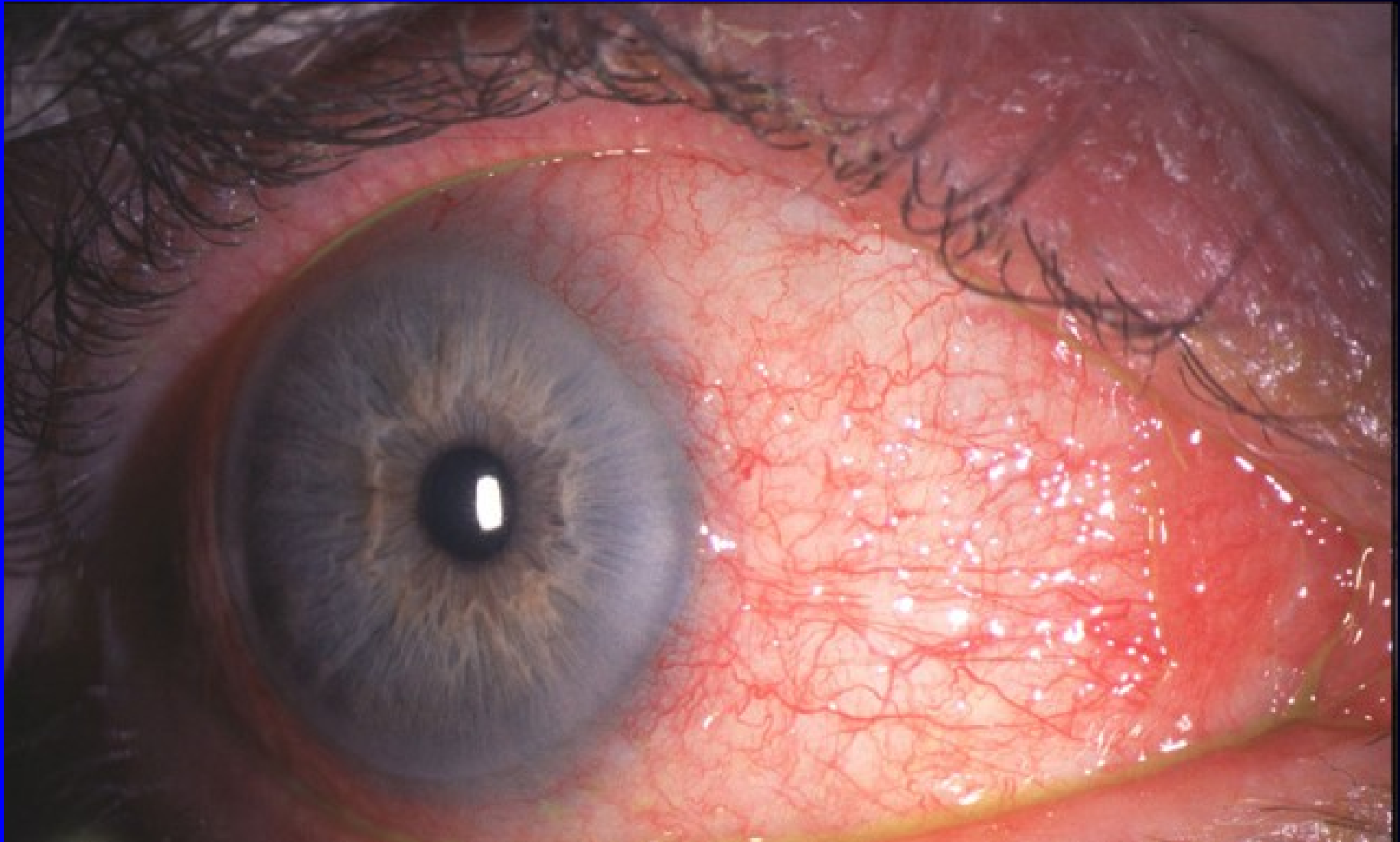
Nespecifické známky konjunktivitid

- **překrvení** (tzv. povrchová injekce spojivek)
- **otok spojivky** (chemóza)
- někdy také **podspojivkové krvácení** (hemorhagické konjunktivitidy)
- **papilární reakce** = hyperplazie spojivkového epitelu (epitel se formuje do útvarů zvaných papily, různě velkých podle stupně reakce)
- **folikulární reakce** = tvorba uzlíků lymfatické (mízní) tkáně
- **pseudomembrány** (odstranitelný koagulovaný sekret) a **membrány** (obtížně odstranitelné, v nekrotické vrstvě spojivky)

Papilární konjunktivitida



Folikulární konjunktivitida



Hyperakutní bakteriální konjunktivitis

- **Příčina:** *Neisseria gonorrhoeae* (gonokok, původce kapavky) a *Neisseria meningitidis* (meningokok)
- **Klinický obraz:**
 - papilární hyperplazie spojivky + hustá hnisavá sekrece + otok víčka
 - postižení rohovky (i vřed) častější u kapavčité konjunktivitidy
 - možnost vzniku membrán a pseudomembrán
- **Diagnostika:** kultivace; na gonokoky je nutno myslet, při běžné kultivaci se neodhalí, nutno použít obohacenou půdu (čokoládový agar) → napsat na žádanku, že je požadováno toto vyšetření
- **Léčba:** krystalický penicilin

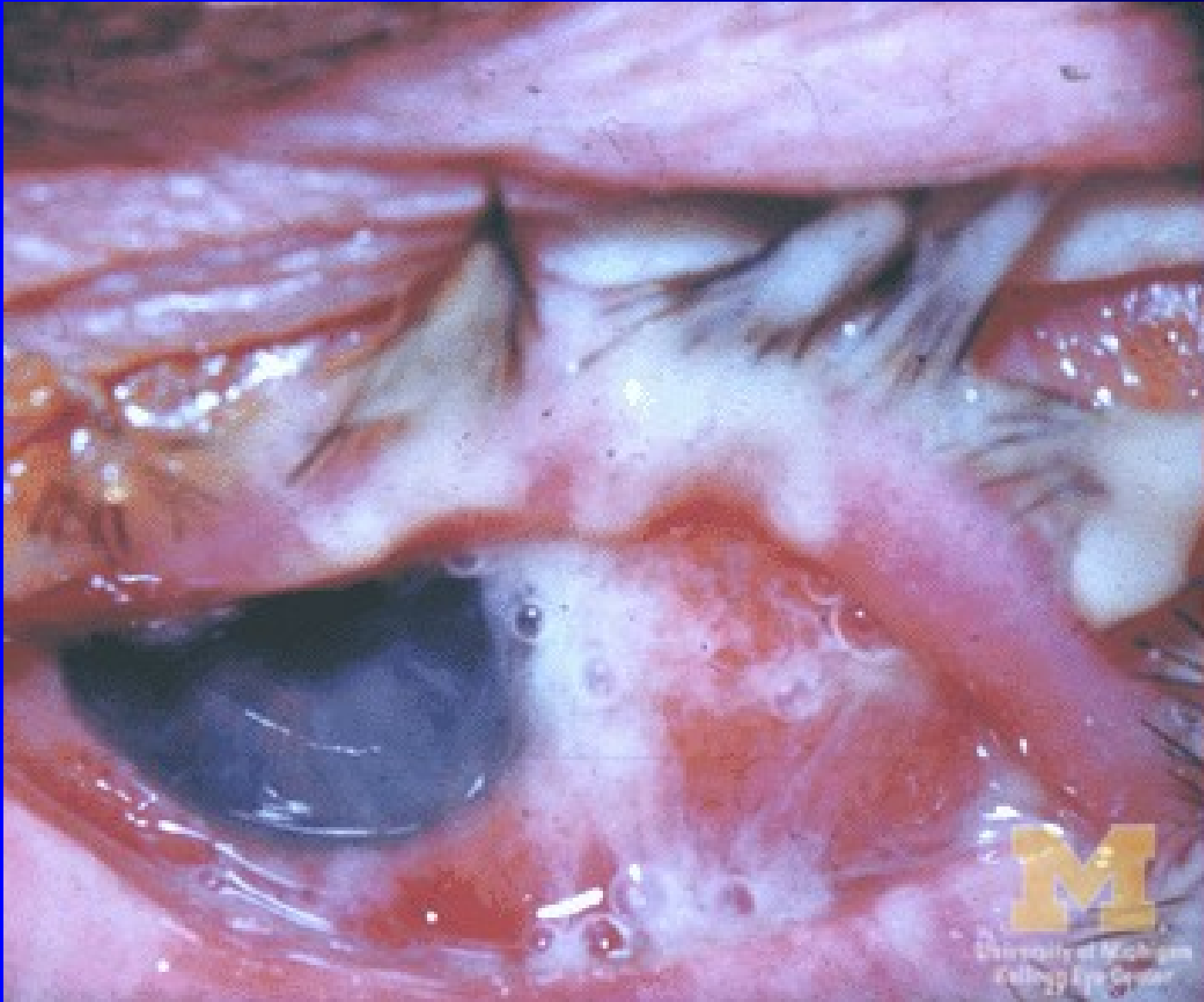
Akutní bakteriální konjunktivitis

- Začíná **jednostrannou povrchovou infekcí**
- **Hlenohnisavá sekrece** "slepuje" víčka
- Během jednoho až dvou dnů **i druhé oko**
- I **bez léčby odezní** během 7 až 14 dnů
- **Léčba** může infekci zkrátit (kapky s antibiotikem – volba antibiotika podle původce), celková antibiotika se volí jen u komplikací

Akutní bakteriální konjunktivitis – původci

- ***Staphylococcus aureus*** – akutní recidivující nebo chronické záněty spojivek. Sekundárně může vzniknout reakce přecitlivělosti – **flykténa**
- ***Streptococcus pneumoniae*** – často u dětí v zimním období, bývá současné postižení plic, bývají petechie (krvavé tečky)
- ***Haemophilus influenzae*** – spíše v letním období, bývá podspojivkové krvácení
- ***Corynebacterium diphtheriae*** (původce záškrtu) – vzácně
- ***Moraxella lacunata*** – akutní i chronické záněty, často rizikové skupiny populace (chroničtí alkoholici, narkomani, podvyživení)

Akutní bakteriální konjunktivitis



Adenovirové konjunktivitidy

- Adenoviry jsou **nejčastějšími virovými původci konjunktivitid**
- Většinou jde o **akutní infekci**
- **Šíření** rukama, kontaminovanými kapkami apod.
- **Epidemiologicky** souvisí s infekcí HCD (v zimě) a s koupáním (v létě).
- **Klinický obraz** se může lišit u různých serotypů
- Většinou postihne nejdříve **jedno, pak i druhé oko**
- **Léčba příčiny** neexistuje. V akutní fázi pomáhají studené obklady, tmavé brýle, kapky na vazokonstrikci
- **Nepodávat (ani lokálně) antibiotika!**

Hlavní typy adenovirových keratokonjunktivitid

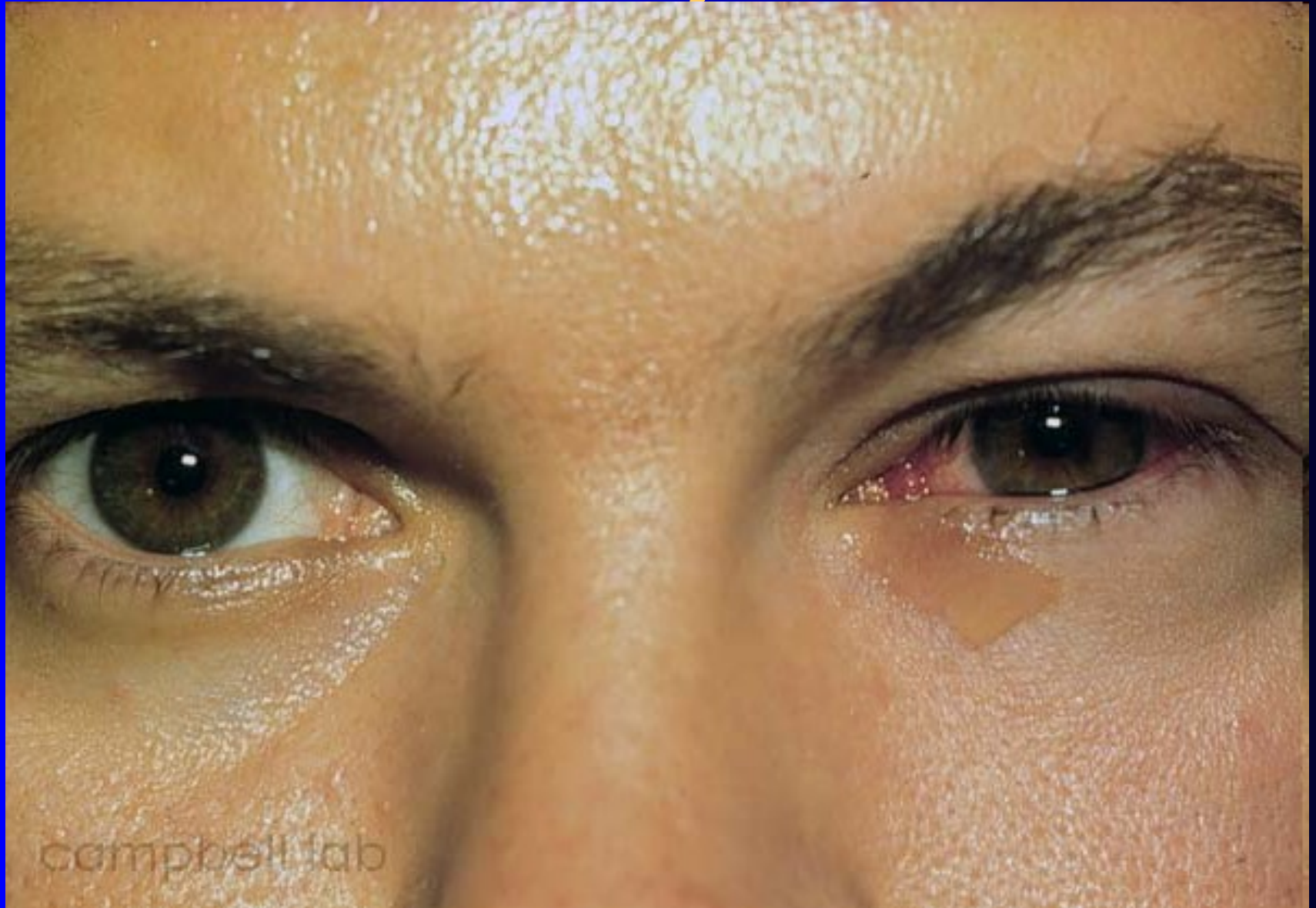- **Epidemická keratokonjunktivitida (KCE)**

- serotypy 8, 19 a 37
- akutní folikulární zánět
- překrvení, řezání, pálení, světloplachost
- sekret je serózní (vodový)
- někdy membrány a pseudomembrány

- **Fagyngokonjunktivální horečka (PCF)**

- sérotypy 3, 4 a 7
- oboustranná folikulární konjunktivitida
- plus faryngitida, horečka a zduření uzlin
- Chronická papilární konjunktivitida – vzácně

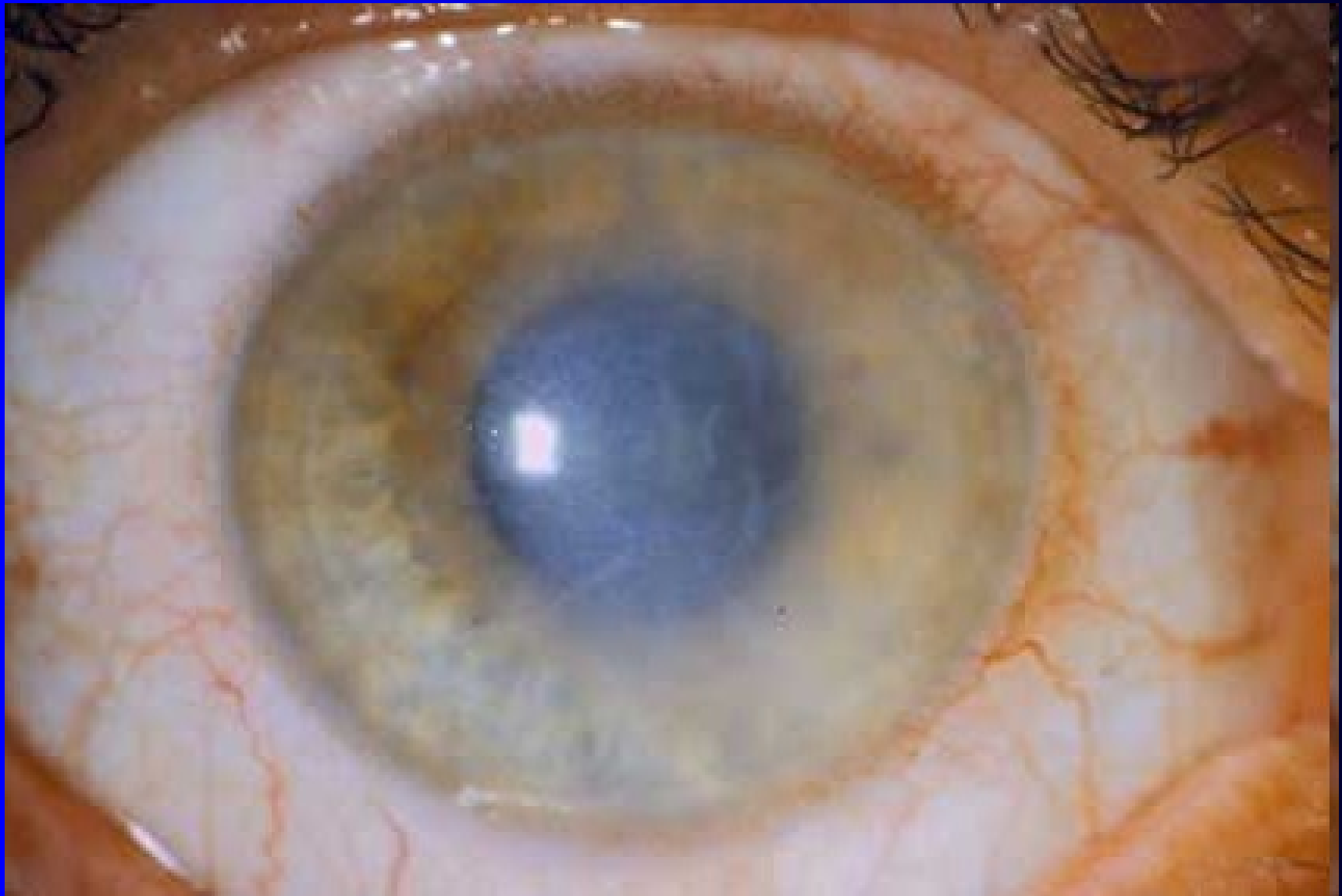
Adenovirová konjunktivitida



Konjunktivitida způsobená HSV

- **Původce:** HSV (virus prostého oparu)
- **Primární infekce × reaktivace viru** (ten zatím "spal" v nervových gangliích)
- **Primární infekce** = většinou puchýřky v ústech, ale může být i oční postižení
- **Na oku** – jednostranný zánět spojivky a víčka, puchýřky na víčku, folikulární reakce na spojivce
 - Ve více než 65 % současně keratitida, nejčastěji povrchová
 - Možné je i postižení hlubších vrstev rohovky
 - Tzv. geografická forma keratitidy – postižená oblast připomíná mapu
- **Diagnostika:** možný je průkaz antigenu ze spojivkového stěru, případně pěstování viru na tkáňové kultuře
- **Léčba:** acyklovir (Zovirax)

Herpesvirová keratokonjunktivitida



http://www.medizin.uni-tuebingen.de/uktmedia/Einrichtungen/Kliniken/Augenklinik/Augenheilkunde+I/Bild_Archiv/Hornhautsprechstunde/hh_3_425-width-425-height-285.jpg

Konjunktivitida způsobená EBV

- **Epsteinův-Barrové (EB) virus** je původce **infekční mononukleózy**. I on patří mezi herpesviry.
- Je také příčinou **Burkittova lymfomu a nazofaryngeálního karcinomu**
- Přenos slinami, promořenost populace vysoká (u třicetiletých 90 %)
- **Klinický obraz:** U více než 40 % případů mononukleózy je zánět spojivek. Začíná jako folikulární a papilární konjunktivitida, převážně jednostranná
- **Diagnostika:** průkaz antigenů, průkaz protilátek (proti kapsidě viru – anti VCA). Protilátky proti jadernému antigenu (anti-EBNA) jsou průkazné později
- **Léčba** acyklovirem

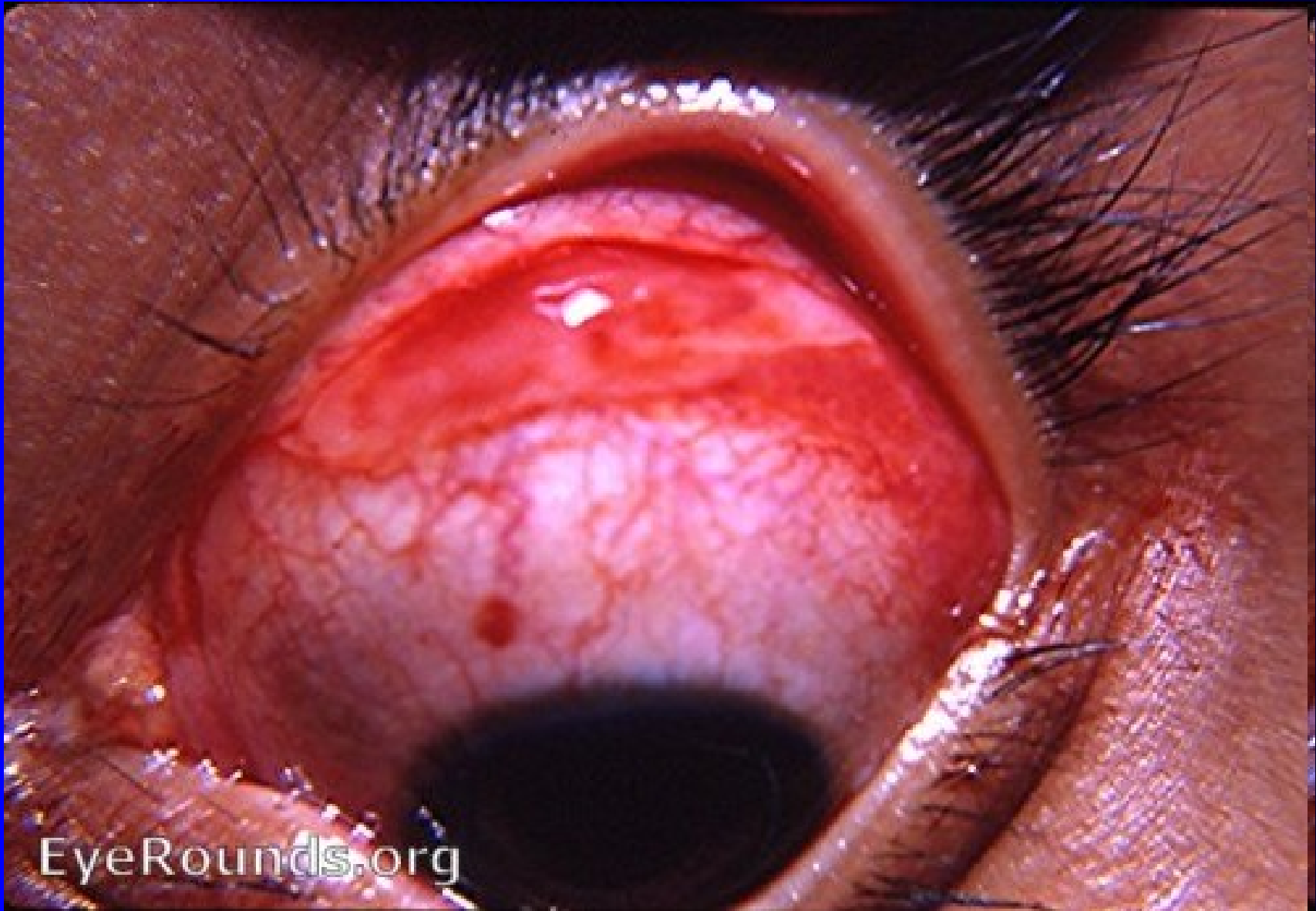Konjunktivitida způsobená VZV

- **VZV = varicella-zoster virus** (virus planých neštovic a pásového oparu)
- Virus postihuje **primárně** zpravidla děti (plané neštovice), poté "spí" v gangliu trojklanného (či jiného) nervu a v dospělosti **se reaktivuje** (pásový opar)
- Výsev **puchýřů na víčku a spojivce** (většinou papilární konjunktivitida s povrchovou keratitidou)
- Je-li zasažen **trojklanný nerv**, je postižení oka časté
- **Diagnostika:** možný test přímé imunofluorescence, případně izolace z tkáňové kultury

Akutní hemoragická konjunktivitida

- **Původci:** Dva pikornaviry z čeledi Enteroviridae – coxsackievirus A24 a enterovirus 70. U obou je stejný klinický obraz
- **Klinický obraz:** folikulární konjunktivitida s podspojivkovým krvácením, otok spojivky a víček, zduření uzlin
- **Postižení rohovky:** povrchová konjunktivitida
- **Celkové příznaky:** horečka, schvácenost, bolesti hlavy, rýma a kašel
- **Diagnostika:** obtížná (některé průkazy antigenu)
- **Léčba:** teplé obklady, případně acyklovir v masti

Akutní hemorhagická konjunktivitida

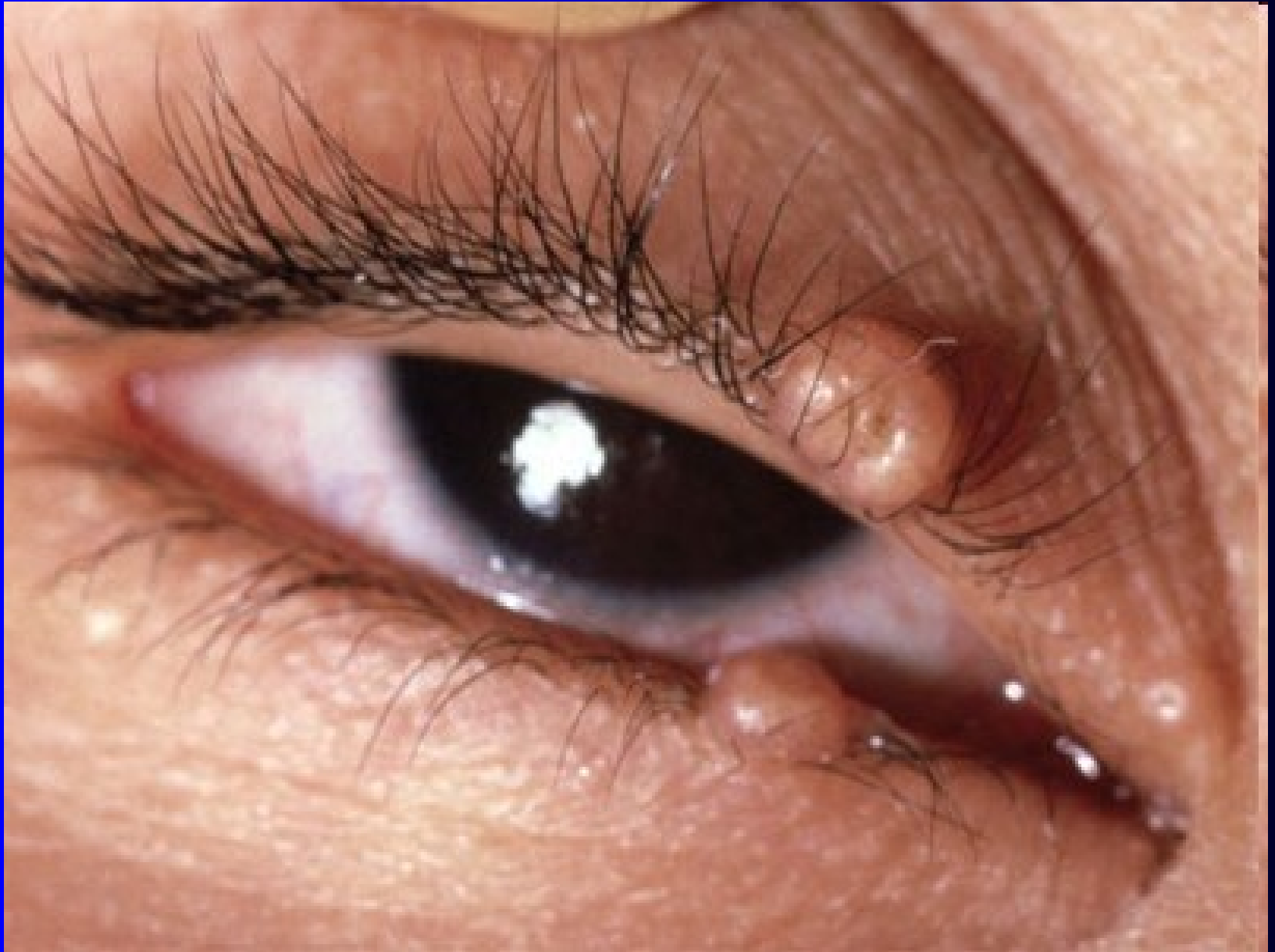

EyeRounds.org

Konjunktivitida při molluscum contagiosum

- **Původce:** poxvirus (příbuzný viru pravých neštovic)
- **Mimo oko** se projevuje nebolestivými průsvitnými kožními uzlíky (2 až 4 mm)
- **Na víčkách** mohou být tytéž uzlíky, navíc se na oku projevuje folikulární konjunktivitidou, případně povrchovou keratitidou
- **Diagnostika:** spíše histologická
- **Léčba:** případně excize

Molluscum contagiosum na víčku



Papilomavirová konjunktivitida

- Papilomaviry napadají **buňky epitelu kůže a sliznic**. Existuje jich mnoho serotypů

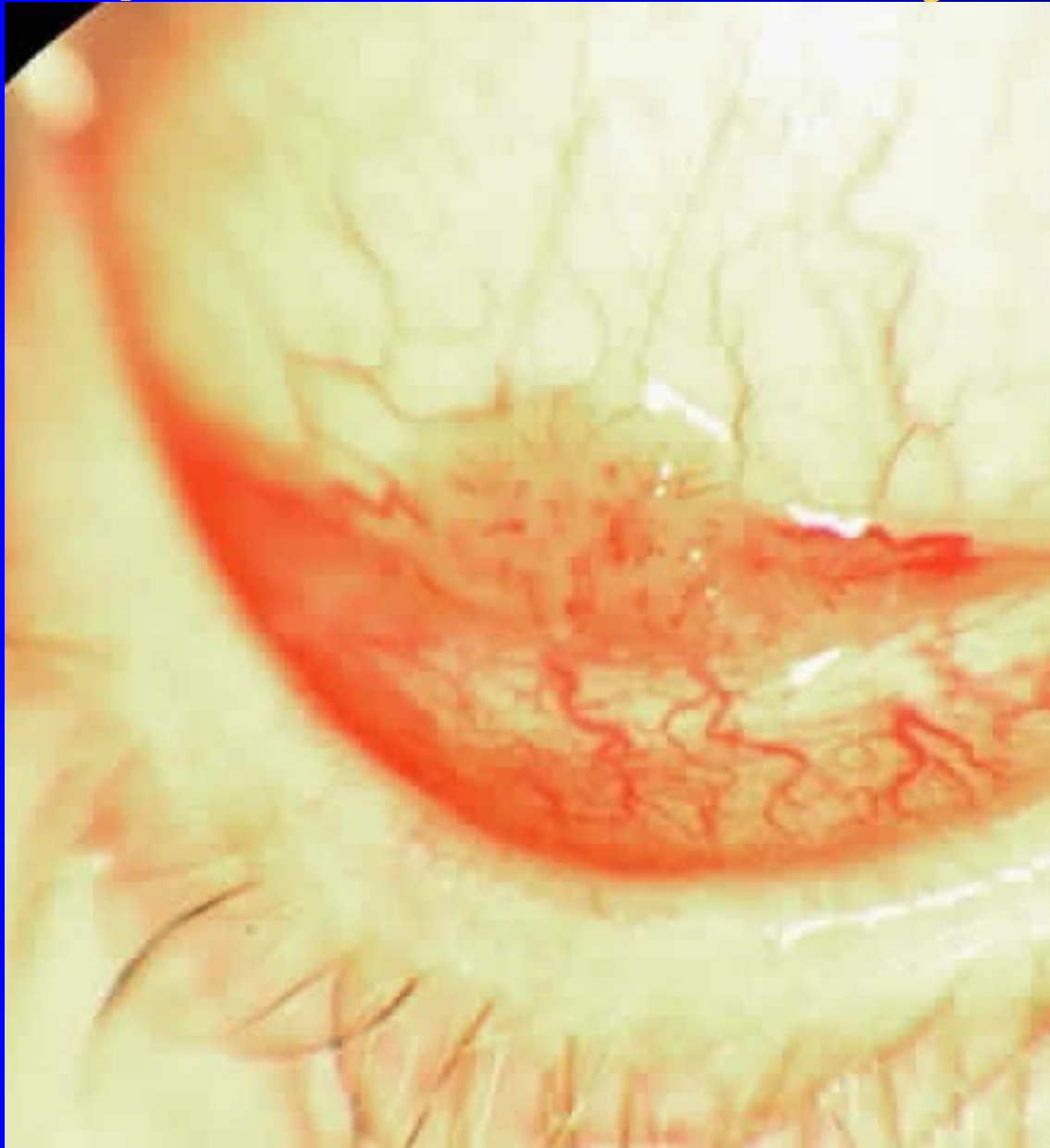
Jak známo, některé papilomaviry se podílejí na karcinomech děložního čípku a v současnosti se proti nim očkují mladé dívky

- Na oku: **malinově červené skvrny na spojivce**, případně může být keratitida
- **Diagnostika** případně možná **PCR**
- **Léčba** nemusí být nutná, případně chirurgické řešení nebo kryalizace tekutým dusíkem

Jiné virové konjunktivitidy

- Mohou se vyskytovat u spalniček, cytomegaloviru aj., zejména u osob se sníženou imunitou (např. HIV+)

Papilomavirová konjunktivitís



<http://www.oculist.net/downaton502/prof/ebook/duanes/pages/v8/ch095/001f.html>

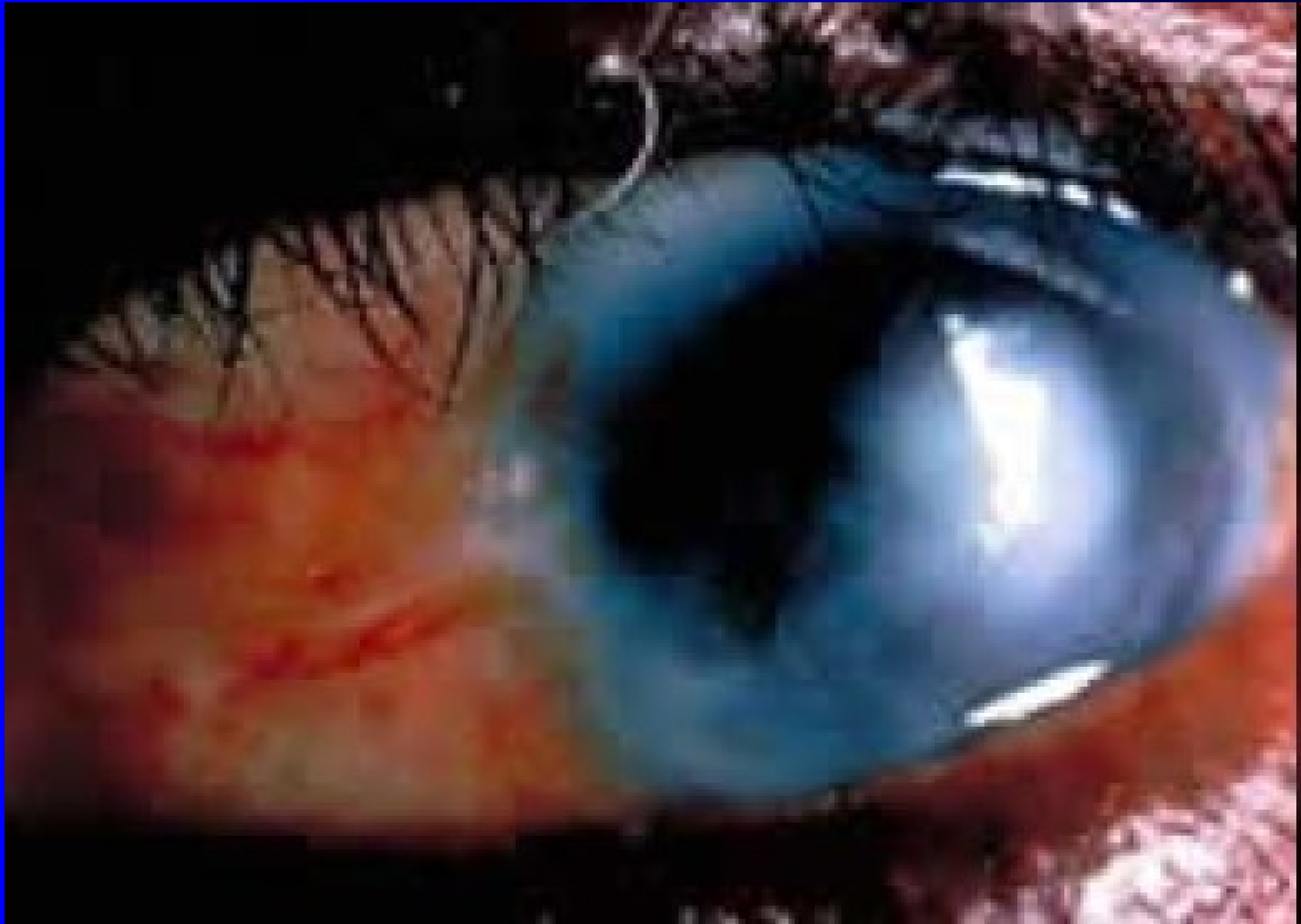Trachom I

- Hlavní **příčina slepoty na světě** (8 000 000 lidí)
- Je to konjunktivitida způsobená ***Chlamydia trachomatis*** (serotypy **A, B, Ba a C**)
- **Výskyt:** Afrika, jižní Asie, Austrálie, část Jižní Ameriky
- **Šíření infekce** přímým kontaktem, infikovaným materiálem, mouchami

Trachom II

- **Klinický obraz:** překrvení oka, pocit cizího tělesa, hlenohnisavá sekrece
 - **Oboustranný folikulární zánět**, zduření uzlin před ušima
 - **První zánět sám odeznívá**, až opakovaná infekce vede ke vzniku jizevnatých změn
- **Diagnostika:** cytologické vyšetření spojivky, imunofluorescence, ELISA
- **Léčba:** lokálně tetracyklin nebo makrolidy
- **Léčba jizevnatého stádia:** chirurgická

Trachom (páté – finální stádium)



Jiné chlamydiové konjunktivitidy

- **Inkluzní konjunktivitida dospělých**
 - **Původce:** *C. trachomatis* D až K
 - **Příznaky:** zánět víčka, zčervenání oka, řezání, hlenohnis, zvětšené uzliny
- **Konjunktivitida při lymfogranuloma venerum**
 - **Původce:** *C. trachomatis* L1, L2, L3
 - **Projevy:** folikulární konjunktivitida, případě s keratitidou
- **Konjunktivitida způsobená *Chlamydia psittaci***
- Obvykle oboustranná folikulární konjunktivitida
- **Konjunktivitida způsobená *C. pneumoniae***

Mykotické a parazitární konjunktivitidy

● Mykotické konjunktivitidy

- Jsou vzácné, častější u dětí a imunosuprimovaných nemocných
- **Původci:** *Candida* sp., *Sporothrix schencki*, *Coccidioides immitis*
- U **kandid** měkké bílé okrsky na povrchu spojivky
- U **dalších původců** granulomatózní záněty spojivky
- **Léčba:** výplachy Betadine, případně antimykotika - natamycin

● Parazitární konjunktivitidy

- Spojivku může infikovat např. svalovec stočený (*Trichinella spiralis*), některé filárie (*Onchocerca volvulus*, *Loa loa*), leishmanie a larvy některých much

Novorozenecké konjunktivitidy

- Často získání infekce **během porodu**
- ***Chlamydia trachomatis*** 40 % (většinou jde o sérotypy D až K)
- ***Neisseria gonorrhoeae***
- Streptokoky, stafylokoky, enterobakterie, herpesviry, vzácně kandidy
- **Léčba:** podle původce
- **Prevence:** crédéizace dusičnanem stříbrným nebo septonexem (hned po narození)

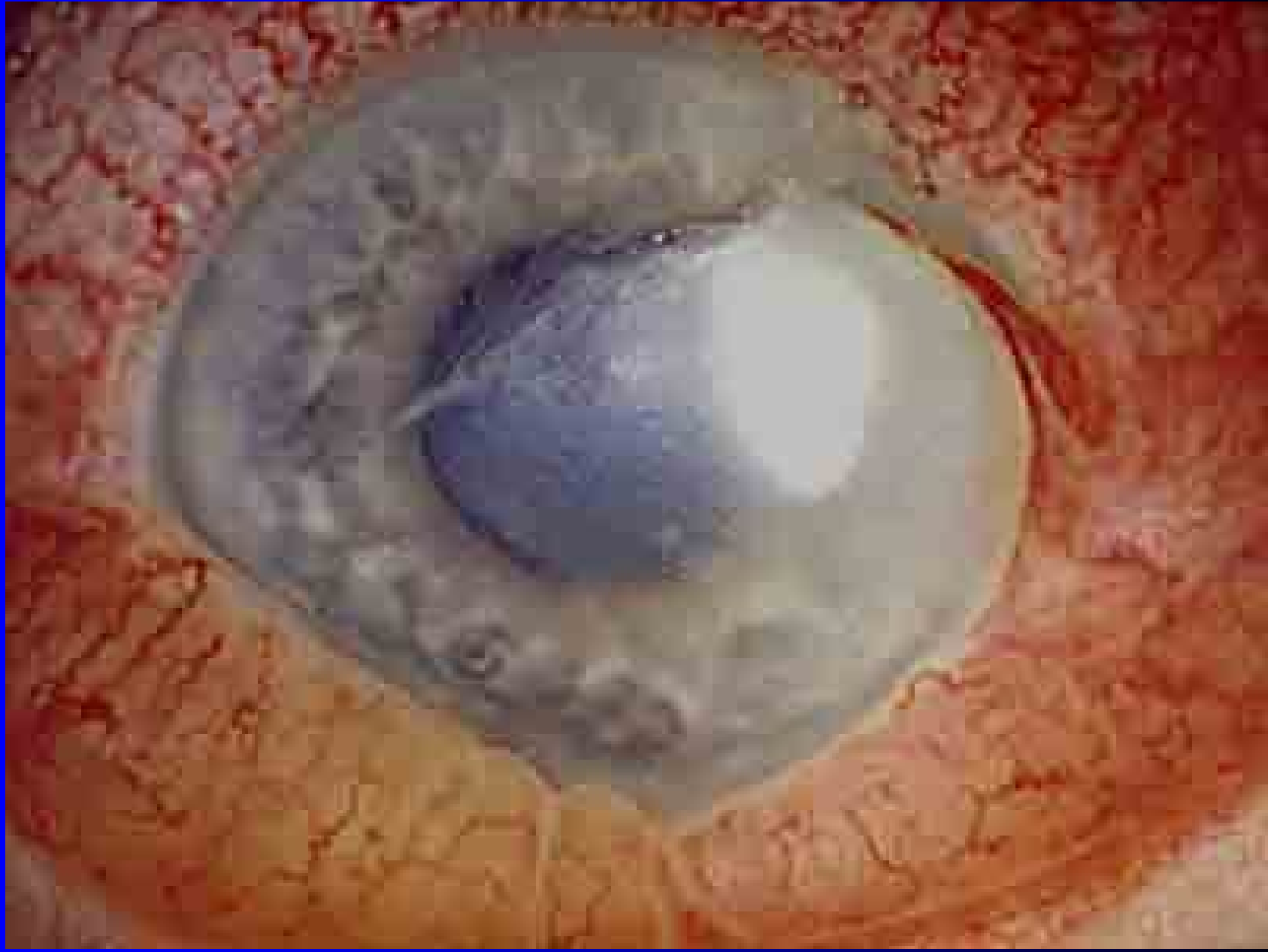
Bakteriální keratitidy

- Jedna z hlavních příčin **slepoty ve světě**
- Rizikovým faktorem je **dlouhodobá lokální aplikace steroidů**
- **Klinický obraz:** Překrvení, bolest, světloplachost, případně až rohovkové vředy
- **Diagnostika** výtěrem ze spojivkového vaku, případně přímo přenesením materiálu na půdy
- Biopsie rohovky výjimečně nutná např. u podezření na tuberkulózu

Rohovkový vřed

[http://www.meduni-](http://www.meduni-graz.at/augenheilkunde/ahk_site/diaschau/dia_hh/dia_hh_ulcus/dia_hh_ulcus_8/dia_hh_ulcus_8_diag.html)

[graz.at/augenheilkunde/ahk_site/diaschau/dia_hh/dia_hh_ulcus/dia_hh_ulcus_8/dia_hh_ulcus_8_diag.html](http://www.meduni-graz.at/augenheilkunde/ahk_site/diaschau/dia_hh/dia_hh_ulcus/dia_hh_ulcus_8/dia_hh_ulcus_8_diag.html)



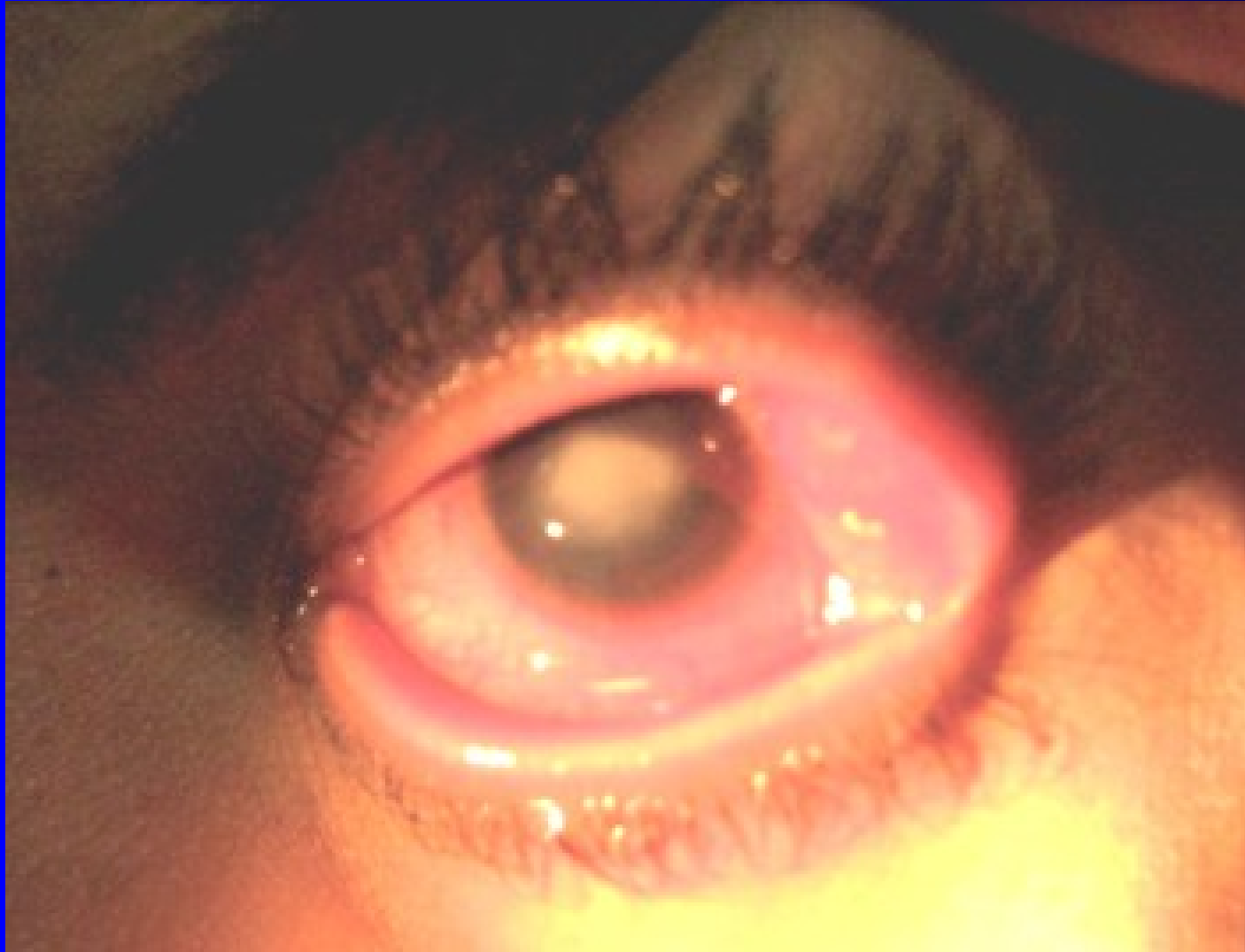Původci keratitid – grampozitivní

- ***Staphylococcus aureus*** – ohraničené krémovité infiltráty
- **Streptokoky** – různé druhy streptokoků, nejagresivnější je *S. pyogenes*
- ***Bacillus cereus*** – většinou po úraze, je to volně žijící bakterie, ale v případě infekce může vést k perforaci rohovky během hodin
- ***Corynebacterium diphtheriae*** – ztráta průhlednosti až roztavení rohovky
- ***Listeria monocytogenes*** – hlavně u chovatelů dobytka
- ***Clostridium sp.*** – anaerobní bakterie, charakteristická tvorba plynu
- *Propionibacterium sp.*, *Actinomyces sp.*, *Nocardia sp.*

Původci keratitid – gramnegativní

- ***Pseudomonas aeruginosa*** – může být na kontaktních čočkách, v bazénech i v očních kapkách, neléčená může způsobit rychlou destrukci rohovky
- **Enterobakterie** (*Serratia*, *E. coli*, *Klebsiela*, *Proterus*) – serratiová často u nositelů kontaktních čoček, někdy agresivní
- ***Neisseria gonorrhoeae* a *N. meningitidis*** – keratitida s infiltráty pod epitelem, které přecházejí ve vředy
- ***Moraxella*, *Haemophilus*** a další

Pseudomonádový rohovkový vřed



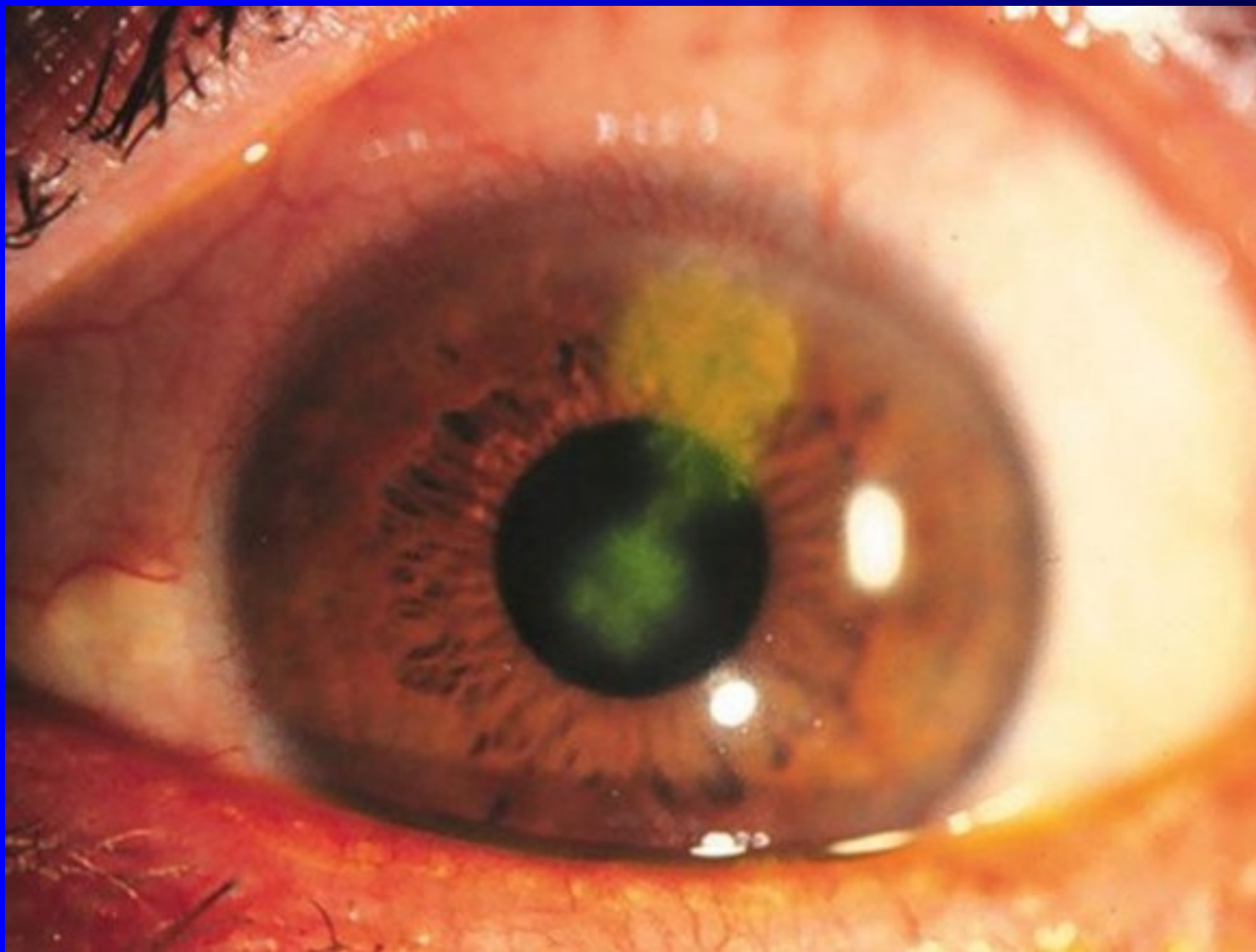Původci keratitid – ostatní bakterie

- **Tuberkulózní keratitida** – současné postižení spojivky a skléry, jde vlastně o přecitlivělost
- Keratitida způsobená **netuberkulózními mykobakteriemi** (*M. fortuitum* a další) – nehnisavé rohovkové vředy
- **Lepromatózní keratitida** – lymfocytární infiltráty, může vést i k difúznímu zkalení rohovky a vaskularizaci
- Keratitidy mohou také způsobovat nokardie a **aktinomycety**

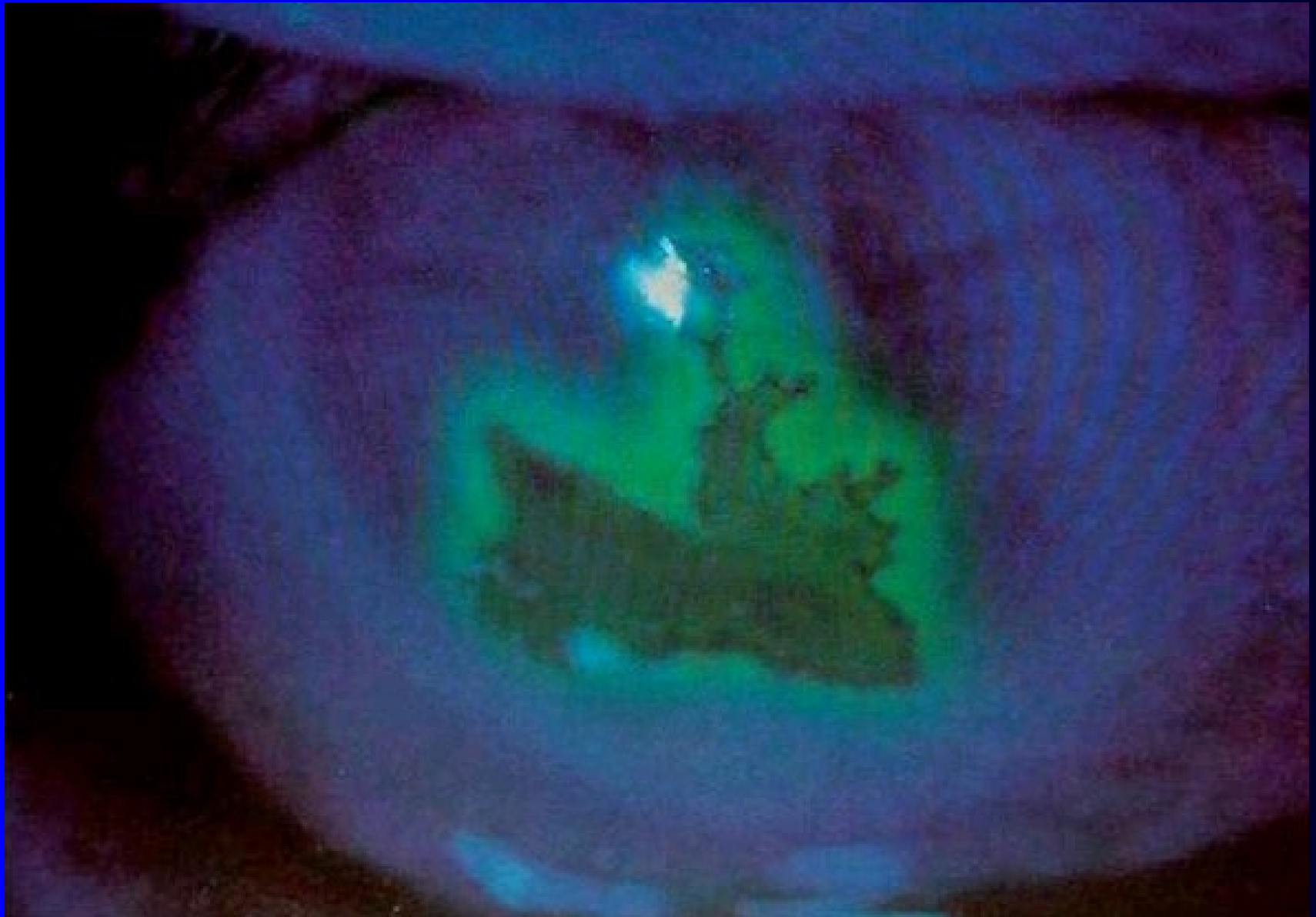
Keratitida způsobená HSV

- **HSV – herpes simplex virus** (již zmíněn u konjunktivitid)
- Může být získána **již v děloze**, pak může mít nejrůznější projevy nejen na rohovce
- **Primární oční infekce:** keratitida často doprovází konjunktivitidu
- **Rekurentní infekce:** reaktivace při střesu, bývá postiženo stroma (výztuž) rohovky, vzniká tzv. disciformní (diskovitá) keratitida
- Rozlišuje se mnoho různých forem nemoci, jejich popis by byl nad rámec tohoto výkladu

Keratitis způsobená HSV



Geografická keratitida

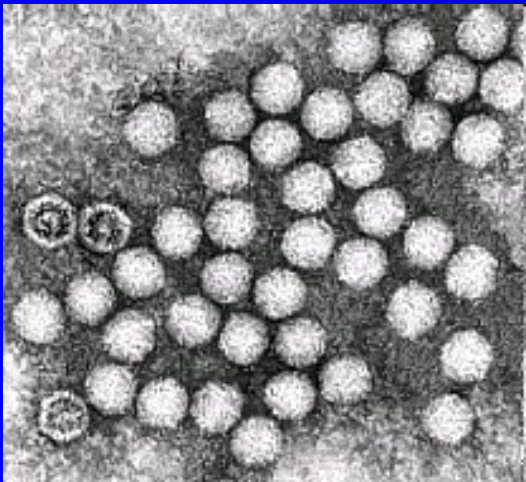


Keratitida způsobená VZV

- **VZV – virus planých neštovic a pásového oparu** (také již zmíněn)
- Postižení oka se nazývá **HZO – Herpes zoster ophthalmicus**
- **Možné formy:** např. keratitis punctata (tečkovaná), dendritica (stromovitá), pseudodendritica aj.
- **Další formy** se objevují po delším čase (se složkou imunitní odpovědi)
- Může být prvním **projevem AIDS**

Další virové keratitidy

- Keratitida způsobená **EBV**
- **Cytomegalová** keratitida
- Keratitida způsobená **molluscum contagiosum**
- **Adenovirové, enterovirové** a další keratitidy
- Všechny již zmíněny v rámci konjunktivitid

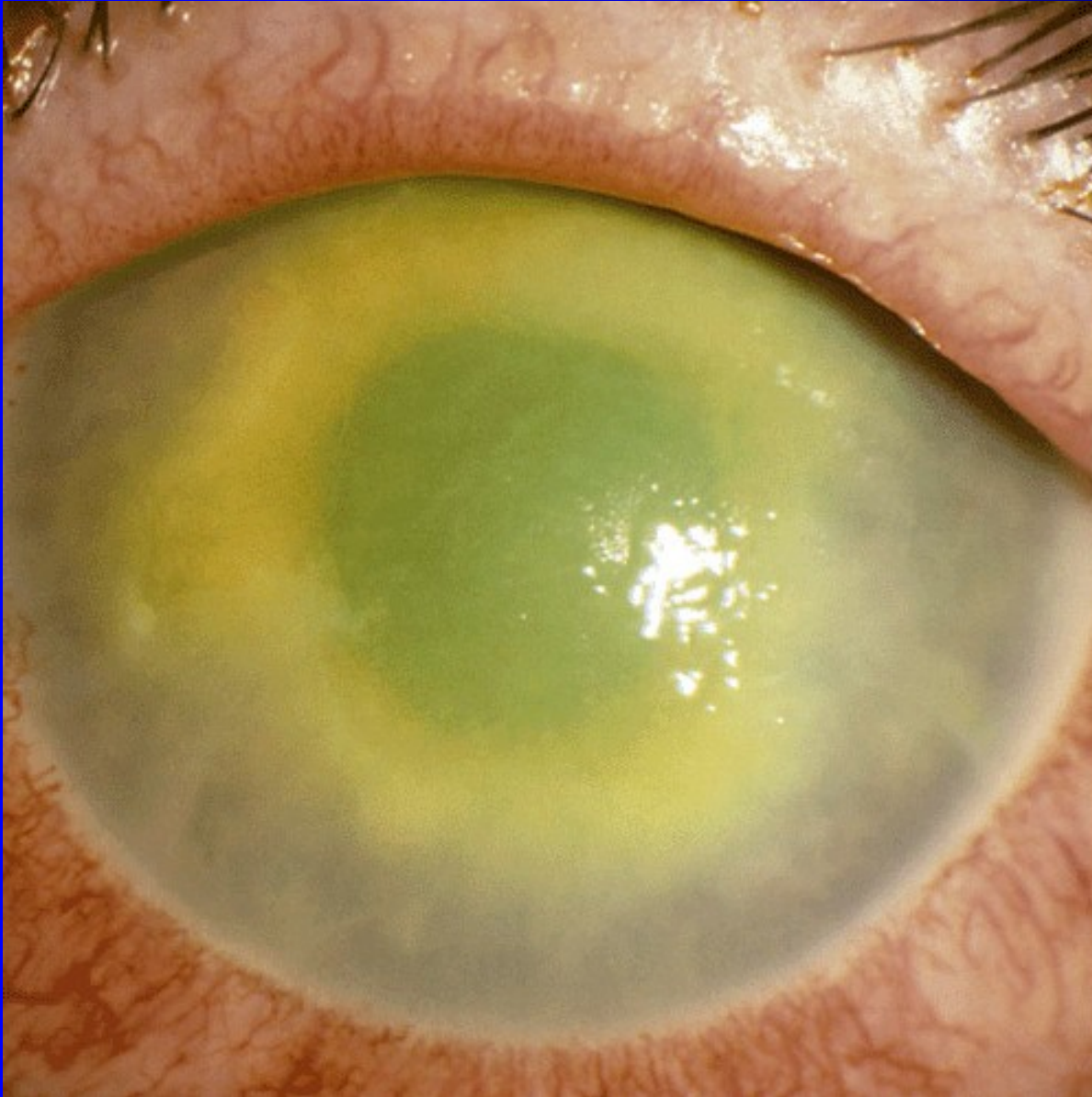

Enteroviry (elektronová mikroskopie)

Akantamébová keratitida

- Akantaméby jsou **prvoci, měňavky**, vyskytují se po celém světě ve vlhké zemi apod.
- Vstupní branou infekce je **mikrotrauma rohovky** u nositelů kontaktních čoček
- **V časném stádiu** nemoci keratitis punctata a různé další formy
- **Diagnostika možná kultivačně** – nejlépe z použité kontaktní čočky, případně z biopsie (výtěr ze spojivkového vaku nestačí!)
- **Léčba:** málo účinná, používá se např. propamidin isethonát

Akantamébová keratitís



<http://eyepathologist.com/disease.asp?IDNUM=335270>

Infekce rohovky způsobené ostatními parazity

- Onchocerkóza
 - Způsobena ***Onchocercus volvulus*** (hlístice - mikrofilárie) – tzv. říční slepota
 - Živé mikrofilárie jsou v rohovce obtížně viditelné, jsou průhledné.
 - **Keratitis punctata** – po léčbě
 - **Léčba systémová** – ivermektin
- Ostatní parazitární onemocnění: rohovka může být postižena u leishmaniózy, u škrkavek, echinokoků, malárie aj.

Říční slepota



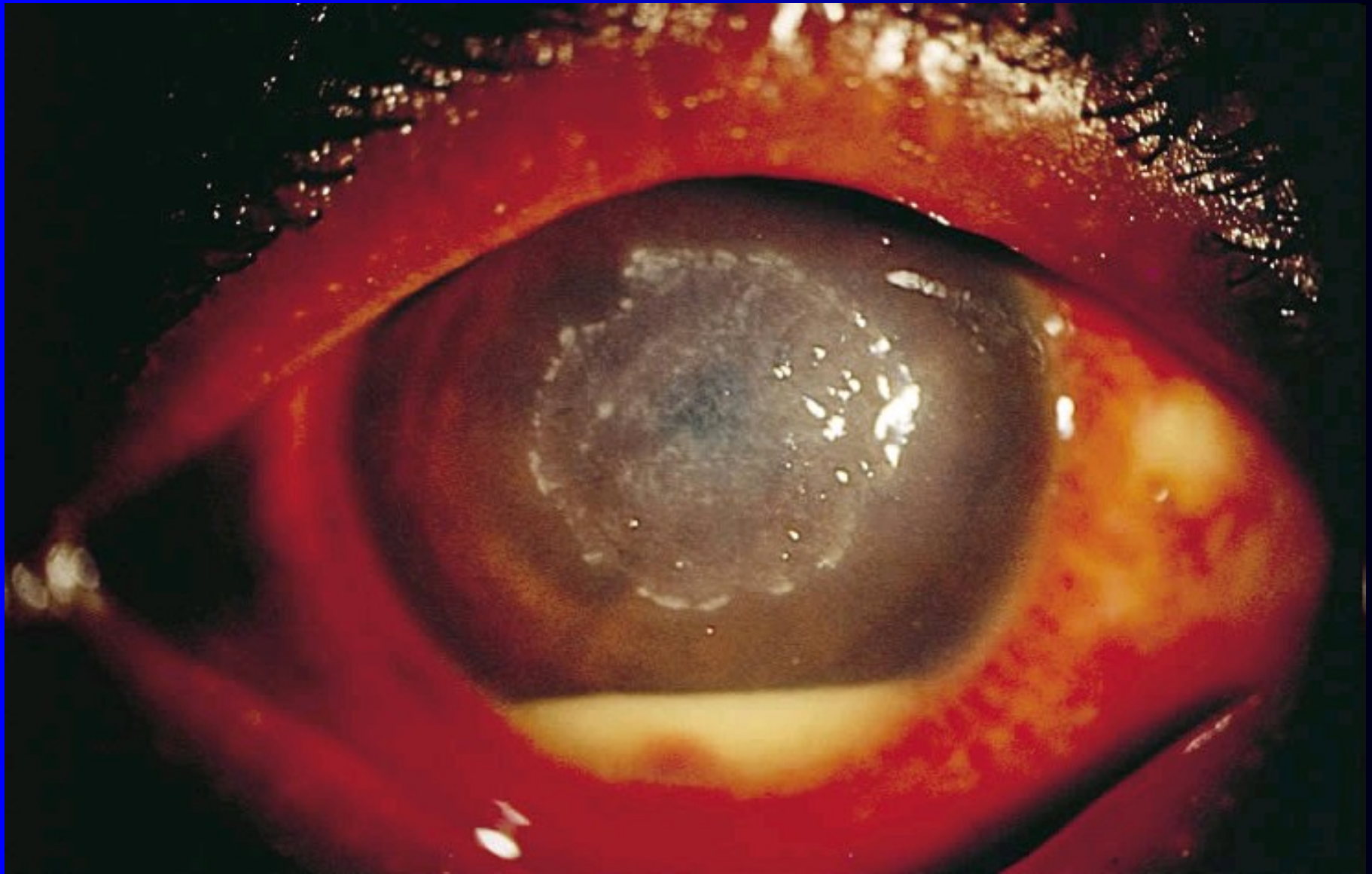Mikrosporidiová keratitida

- Mikrosporidia byla považována za parazity, v poslední době se považují za **houby**
- **U imunokompetentních pacientů**: stromální keratitida (postižení výztuže rohovky)
- U HIV+ a jiných **imunosuprimovaných** se projevuje jako epiteliální keratokonjunktivitida
- **Diagnostika a léčba** obtížná

Další mykotické keratitidy

- **Klinický obraz:** šedobílé infiltráty s neostrými okraji
- **plísňová vlákna** ve stromatu rohovky
- **u nás** *Candida* a *Cryptococcus*
- v jižních oblastech *Fusarium* a *Aspergillus*
- **Léčba:** celkově např. amfotericin B, lokálně např. natamycin

Mykotická (houbová) keratitida



Záněty episkléry a skléry

Episkleritida

- Je to běžný benigní **zánět řídké pojivové tkáně** mezi spojivkou a sklérou
- Nejčastěji **ve věku 30 až 40 let**
- Nikdy nepřechází ve skleritidu
- Spíše než bolestí se projevuje pocitem tlaku, fotofobií apod.
- **Dvě formy** – Episcleritis simplex, E. nodularis
- Vyskytuje se u systémových infekcí některými herpesviry, původcem syfilis, tuberkulózy aj.
- Podobné jsou také přední skleritidy, potíže podobné, ale někdy horší

Infekční skleritidy

- **Hnisavé infekční skleritidy**

- **Původci:** pseudomonády, stafylokoky, streptokoky a další
- **Infekce se šíří** na skléru z rohovky
- **Stupňování bolesti** je známkou invaze infekce do skléry

- **Nehnisavé infekční skleritidy**

- **Původci:** VZV, HSV, *Treponema pallidum* (syfilis), *Mycobacterium tuberculosis*, *M. leprae*

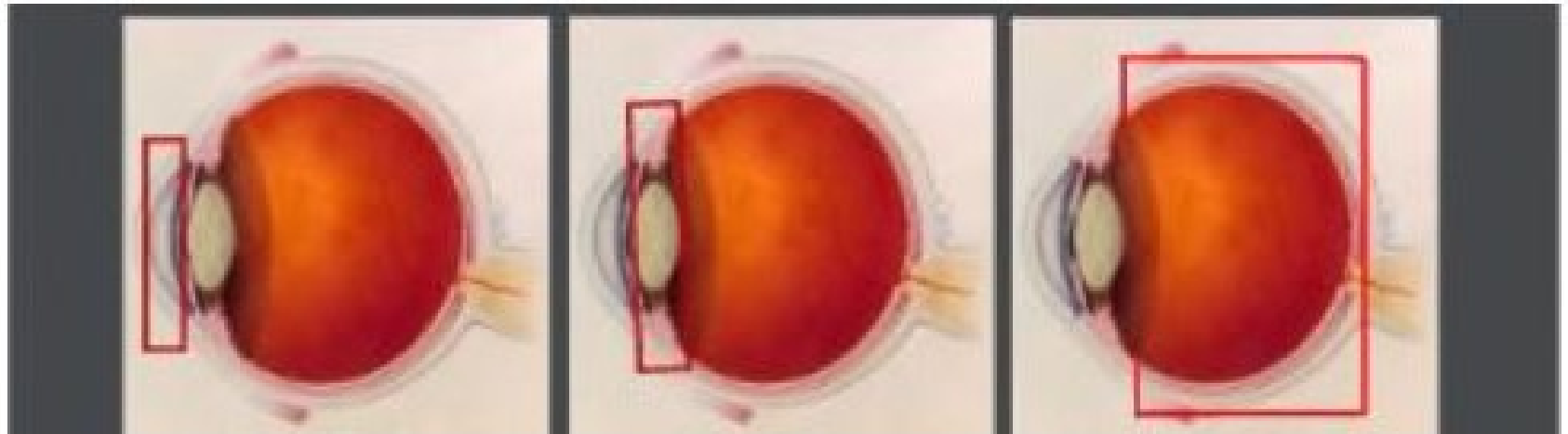
- **Zadní skleritidy** se od ostatních liší postižením zadní části skléry

Přední uveitidy

- Jde o **záněty přední části uvey (živnatky)**, tj. duhovky (iris) a řasnatého tělíska (corpus ciliare).
- **Dále se dělí**
 - **podle lokalizace:** iritidy, cyklitidy a iridocyklitidy
 - **podle typu zánětu:** granulomatózní (syfilis, TBC, lepra) a negrnulomatózní (většina ostatních patogenů)
 - **podle průběhu:** akutní a chronické
- **Příznaky:** bolest, citlivost na světlo, překrvení řasnatého tělíska, změna barvy duhovky

Typy uveitid

TIPOS DE UVEÍTIS



Uveítis Anterior

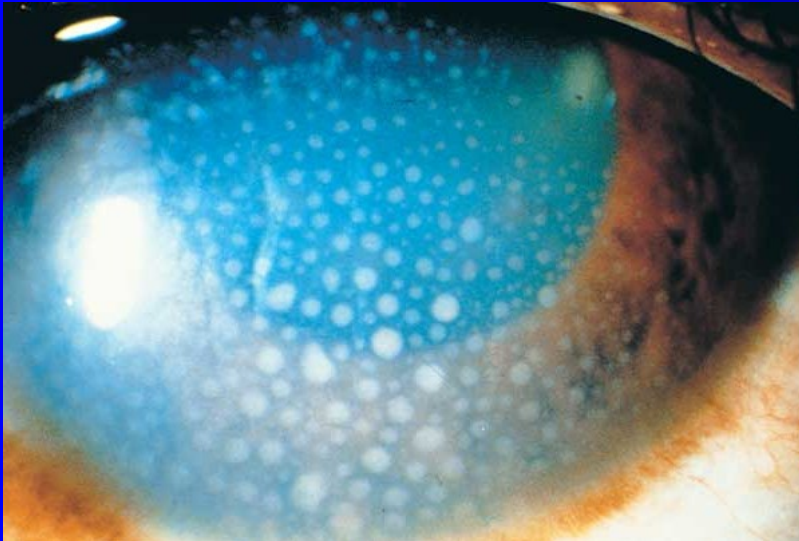
Uveítis Intermedia

Uveítis Posterior

Diagrama del ojo demostrando las áreas comprometidas por los distintos tipo de uveítis. El enmarcado rojo denota el área predominantemente afectada.

Virové přední uveitidy

- Vznikají většinou jako **komplikace virových keratitid**
- Původci:
 - HSV – primární infekce nebo recidiva
 - VZV (postihuje asi 40 % pacientů s HZO)
 - EBV, viry průušnic, spalniček, zarděnek

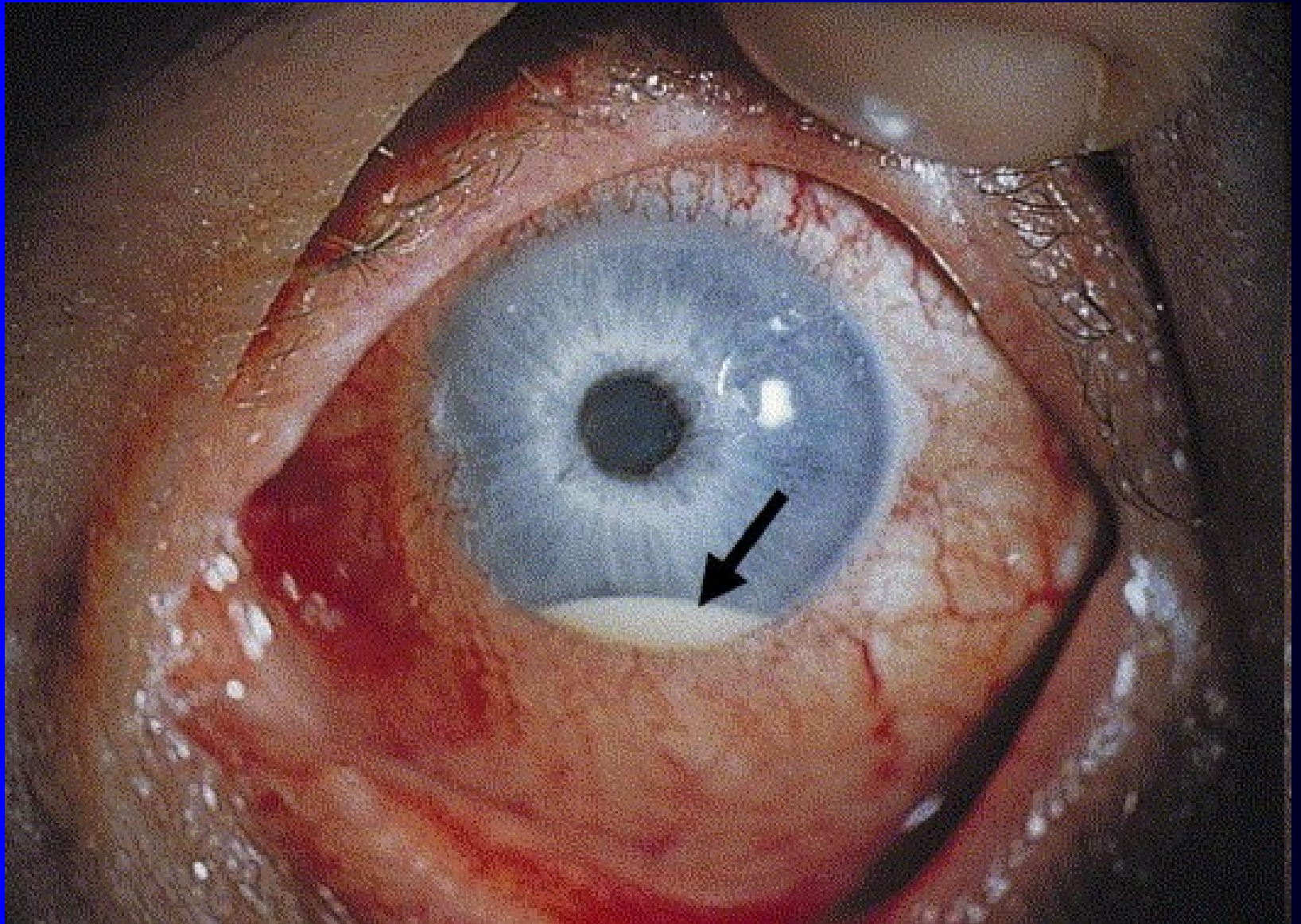


Přední
uveitida

Bakteriální přední uveitidy I

- **Lymeská borrelióza** – uveitida se může objevit ve druhém stádiu, může jít o přímou infekci i o sekundární imunologickou reakci. Jde o granulomatózní zánět
- **Syfilis** – asi v 10 % se u sekundárního stádia udává postižení očí (iritis, iridocyklitis). Projevy jsou patrné i u třetího stádia
- **Leptospiróza (Weilova nemoc)** – komplikací může být iridocyklitida
- **Tuberkulóza** – může být chronická granulomatózní iridocyklitida, někdy vede až k atrofii duhovky
- **Lepra** – akutní granulomatózní iridocyklitida
- **Brucelóza** – u chovatelů zvířat, akutní či chronická uveitida
- **Kapavka** – akutní iridocyklitida s hnisem (hypopyon)

Hypopyon u uveitidy



Bakteriální přední uveitidy II

Nespecifické bakteriální uveitidy (stejné příznaky způsobují různé mikroby)

- **Endogenní bakteriální uveitidy** – hnisavý zánět, který vznikl přenesením bakterií z ložiska někde v těle krví
 - **Predisponující faktory:** poruchy imunity, cukrovka, onemocnění srdce, ledvin aj.
 - **Původci:** *Streptococcus pneumoniae*, *Neisseria meningitidis*, *Haemophilus influenzae*, enterobakterie

Bakteriální přední uveitidy III

- **Exogenní bakteriální uveitidy** – po poranění oka, po operaci oka nebo po přestupu infekce z okolí (např. z rohovkového vředu)
 - **Původci:** *Bacillus cereus* (akutní iritis),
Propionibacterium acnes, *Staphylococcus epidermidis* (chronická)
- Léčba bakteriálních uveitid: antibiotika celkově, lokálně Betadine, chloramfenikol aj., případně se steroidy

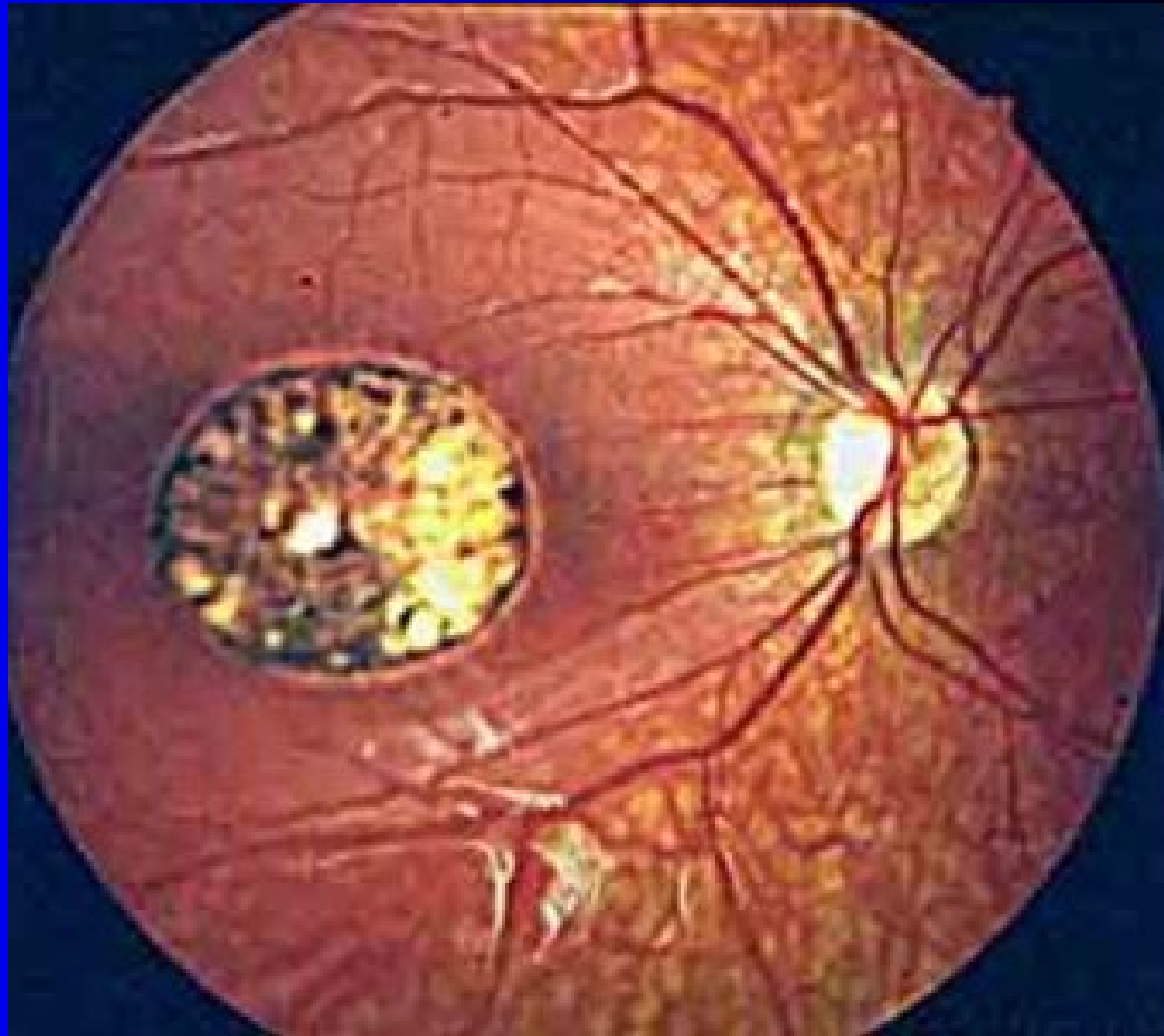
Mykotické a parazitární přední uveitidy

- **Endogenní plísňová uveitis** – kandidóza, aspergilóza, (u nás vzácně) blastomykóza, kokcidiomykóza
 - U kandidózy je šance na záchranu vidění, je-li zachycena včas. U aspergilózy je prognóza špatná
- **Exogenní plísňová uveitis** – většinou poúrazová
- **Akantamébová přední uveitis** – zpravidla komplikace keratitidy (keratouveitis)
- **Další parazitární uveitidy:** toxoplasmóza, onchocerkóza, toxokaróza

Zadní (a intermediální) uveitidy

- Jde o **zánět zadní uvey (živnatky)**, tj. o zánět chorioidey (cévnatky)
- **Často postižena zároveň sítnice** (chorioretinitida)
- **Typické příznaky:** není bolest oka, zato je zhoršené vidění, výpady (skotomy) v zorném poli, zákaly ve sklivci
- Při **vyšetření** se najde
 - **zánět cévnatky**, popř. i sítnice
 - **zánět cév sítnice**
 - přítomnost **zánětlivých buněk ve sklivci** (vitritida)
 - **otok v různých místech cévnatky** a/nebo sítnice, popř. zřetelný otok zřetelného nervu
- Jako **intermediální uveitida** se označuje infekce řasnatého tělíska, cévnatky a tzv. pars plana sítnice. Většinou je autoimunitní, nikoli tedy infekční

Zadní uveitida



Původci zadních uveitid

- ***Mycobacterium tuberculosis*** a jiná mykobakteria (infekce většinou vzniká krví)
- **Původce lymeské boreliózy** (poměrně vzácně)
- ***Treponema pallidum*** (v sekundárním stádiu syfilis, multifokální chorioretinitis)
- **Další bakterie** (bartonely, brucely, rickettsie aj.)
- **Viry** (HSV, VZV, CMV)
- **Houby** (kandidy, aspergily, *Histoplasma capsulatum*)
- **Parazité** (toxoplasmóza - vrozená i získaná, toxokaróza)
- **Neinfekční příčiny** v rámci autoimunitních chorob

Uveitidy v dětství

- **Uveitidy** představují jeden ze závažných stavů postihujících oči dětí. Ne vždy jsou infekční (např. iridocyklitida při juvenilní chronické artritidě)
- Pokud jde o infekce, jsou **často kongenitální**, tj. vzniklé už v průběhu těhotenství
- V léčbě dětí do šesti let je důležitá **prevence rozvoje tupozrakosti** (amblyopie) – stimulace je ochuzena pro poruchy průhlednosti čočky nebo sklivce i z dalších příčin
- Dětské uveitidy vznikají zejména **při těchto infekcích**:
 - **Toxoplasmóza** – granulomatózní chorioretinitida, příčina až 70 % zadních uveitid u dětí
 - **Zarděnky** – díky očkování vzácné
 - **Cytomegalová infekce, infekce HSV, toxokaróza**

Záněty zrakového nervu

- Nemusí jít vždy o infekční záněty, mezi zvláštní situace patří tzv. **demyelinizace zrakového nervu**, původ není jasný
- Může jít o **postižení zrakového nervu při zánětech zadního segmentu oka** (herpes zoster ophtalmicus, toxoplasmóza aj.)
- Nejčastější původci **infekčních** zánětů zrakového nervu:
 - **Viry** – přímé postižení může doprovázet zarděnky, spalničky, příušnice aj., je také možný takzvaný postinfekční virový syndrom a případně i syndrom postvakcinační
 - **Houby** – u pacientů s oslabenou imunitou (Mucor)
 - ***Treponema pallidum*** – dnes se již syfilitický zánět zrakového nervu příliš běžně nevyskytuje

Oční komplikace u infekce HIV/AIDS

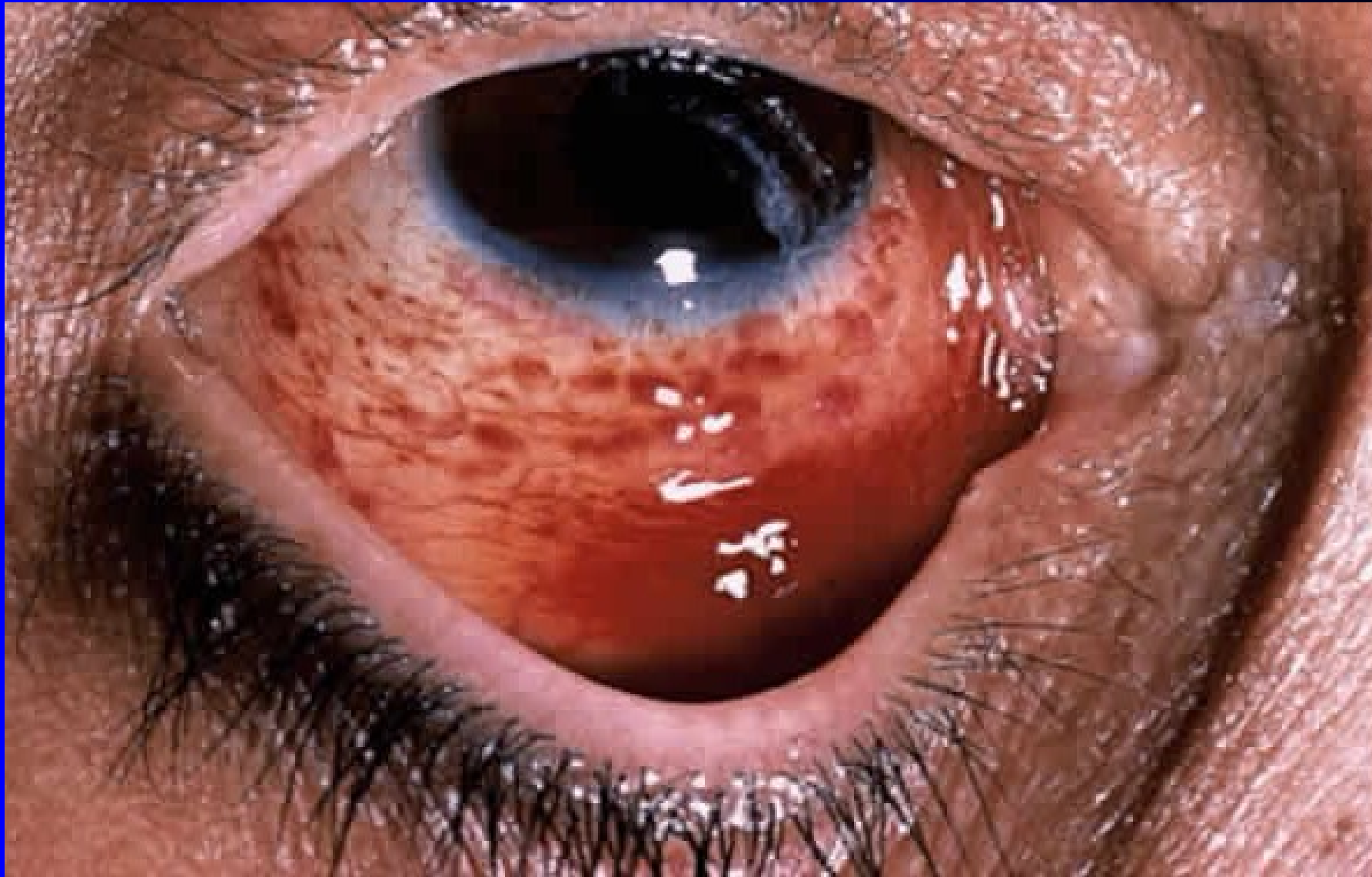
- Jde o specifickou problematiku danou povahou viru, který **postihuje buněčnou imunitu**
- Aktivitu onemocnění ukazuje **vývoj počtu CD4 T-lymfocytů**
- **Možnosti projevů infekce virem HIV:**
 - **Přímé postižení oka retroviry** – dilatace spojivkových cév i cév dalších částí oka
 - **Neinfekční oční komplikace** – Kaposiho sarkom víček, Burkittův lymfom
 - **Infekční oční komplikace** – stejně jako u projevů HIV infekce mimo oko je způsobují hlavně intracelulární parazité, u kterých je významná buněčná imunita

Nejčastější oční komplikace u HIV/AIDS

- **Cytomegalovirový zánět sítnice** – je hlavní příčinou ztráty zraku u HIV+ pacientů, léčba **gancyklovirem**
- **Akutní nekróza sítnice** – způsobena HSV a VZV
- **Syfilis** – projevuje se iridocyklitidou, vitritidou, retinitidou aj.
- **Toxoplasmóza** – projevy uveitidy s vitritidou, případně i nekrotizujícím zánětem sítnice

Kaposiho sarkom dolního víčka u pacienta s AIDS

<http://www.oculist.net/downaton502/prof/ebook/duanes/pages/v8/v8c036.html>



Zánětlivé komplikace očních operací

- Jako komplikace očních operací může vznikat **endoftalmitida** – nitrooční zánět v prostoru sklivce a přední komoře oka
- Projevuje se **poklesem zrakové ostrosti, provázeným vzrůstající hlubokou bolestí**. Příznaky mohou být ovlivněny léky podávanými po operaci
- **Nejčastější původci:** *Staphylococcus aureus*, streptokoky, enterobakterie. Možná je také houbový původ
- V **diagnostice** je nutný vzorek nitrooční tekutiny, popř. sklivce. Výtěr ze spojivkového vaku nic neřeší

Diagnostika očních infekcí – shrnutí

- V případě **povrchových infekcí** se posílají výtěry ze spojivkového vaku
- Při **podezření na akantaméby** je k vyšetření je nutno poslat celé kontaktní čočky v jejich tekutině, popř. provést seškrab rohovky
- V případě **hlubších infekcí** se materiál na přímý průkaz odebírá jen tehdy, je-li to možné bez toho, abychom pacienta vyšetřením poškodili. V některých případech (toxoplasmosa) lze zato hledat protilátky.

Děkuji za pozornost

