

Paraziti (prvoci, červi, členovci)

I. Prvoci

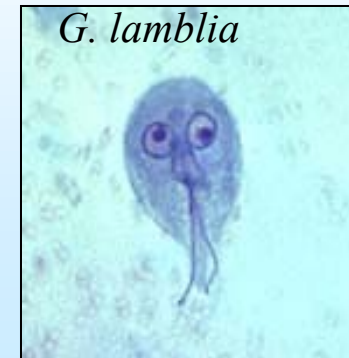
Giardia intestinalis

Patogenita: vodnaté průjmy

Terapie: metronidazol

Dg.: cysty a trofozoiti ve stolici, trofozoiti v duodenální šťávě

Epidemiologie: kontaminovaná voda



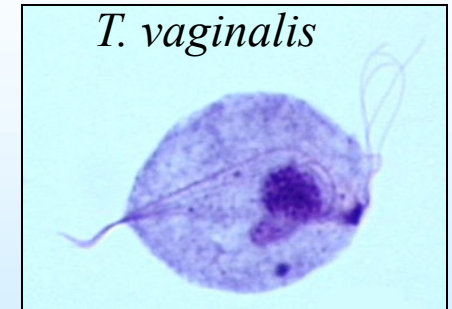
Trichomonas vaginalis

Patogenita: kolpitidy, uretritidy

Terapie: metronidazol

Epidemiologie: přenos sex. stykem

Dg.: průkaz z CAT média nativně
nebo po obarvení Gramem – Giemsou (MOP V)




Entamoeba histolytica

Má 2 formy invazivní (magna) a neinvazivní (minuta)

Patogenita: invazivní forma poškozují střevo a způsobuje
dysenterické průjmy, jaterní absces

Terapie: metronidazol

Dg.: mikroskopie, možná je i kultivace



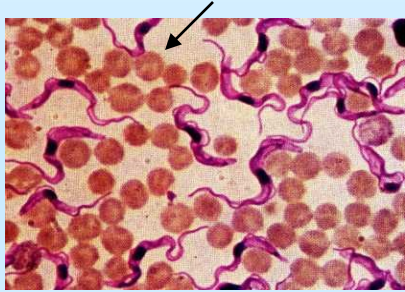Trypanosoma cruzi

Patogenita: Chagasova choroba

Terapie: benzonidazol, insekticidy

Epidemiologie: ploštice

Dg.: krevní roztěr, serologie



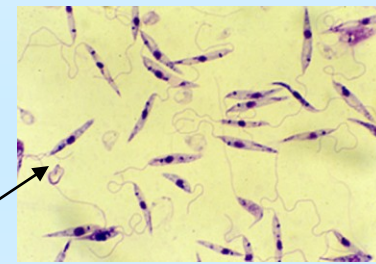
T. brucei

spavá nemoc

pentamidin, suramin

moucha tse-tse (*Glossina*)

krevní roztěr



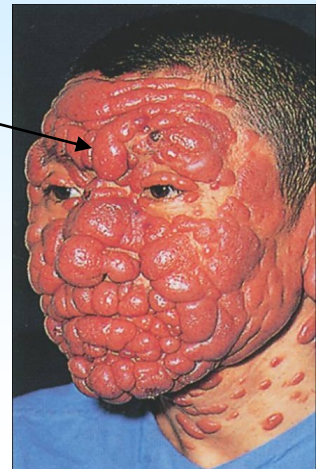Leishmania sp.

Patogenita: Starý a Nový svět – kožní a viscerální formy (kala azar, dum dum aj.)

Terapie: amphotericin B, Sb (antimon) – dle stádia on.

Epidemiologie: *Lutzomya*, *Phlebotomus* (koutule)

Dg.: kultivace, biopsie, serol. metody u viscerální formy



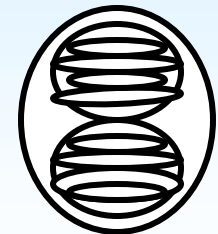
Toxoplasma gondi

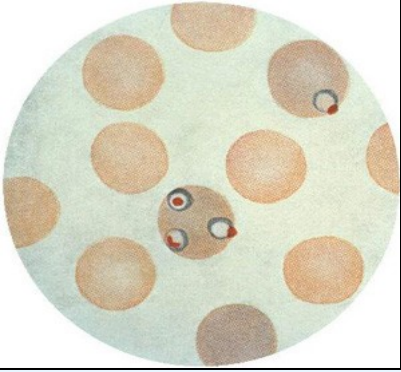
Epidemiologie a vývojový cyklus: nakažení probíhá oocystou z trusu koček nebo tkáňovou cystou z masa náhodného hostitele (prase). Člověk pozře cystu a parazit se ze střeva dostává do tkání, kde tvoří cysty

Patogenita: subfebrilie, malátnost, zvětšení lymfatických uzlin, u těhotných vede k malformacím a poškození plodu

Terapie a prevence: spiramycin – pyrimethamin, upravené maso, screening u těhotných

Dg.: nepřímá – KFR, ELISA (IgA, IgG)





Plasmodia (*P. falciparum*, *P. malariae*,
P. vivax, *P. ovale*)

Patogenita: vyvolává malárii terciánu, kvartánu, tropiku. Mezi projevy patří mrazení, třesavka, horečka, pocení - potom se pacient po nějakou dobu cítí zdráv až do dalšího záchvatu. K tomu se objeví anémie, postižení ledvin či CNS (dle typu plasmodia)

Epidemiologie: přenos komárem Anopheles, složitý vývojový cyklus

Terapie: chlorochin, primachin, meflochin, chinin, atremisiny aj., profylaxe před odjezdem do ciziny

Dg.: tlustá kapka **krve** obarvená Giemsou-Romanovským, fluorescenční mikroskopie, PCR

II. Helminti (motolice, tasemnice, hlístice)

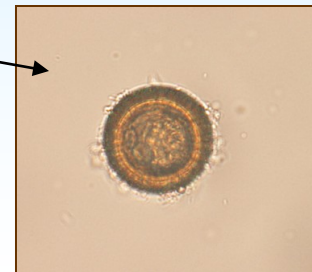Taenia saginata (tasemnice bezbranná)

Morfologie a vývojový cyklus: člověk pozře nedostatečně upravené hovězí maso (boubel), ta dozraje v tenkém střevě a tvoří články plné vajíček, ty vycházejí ze stolicí a těmi se nakazí zvířata. Z jejich střev putují do svalů a tvoří v nich boubele. Cyklus se opakuje.

Symptomatika: bolesti břicha, zvracení, průjem, hubnutí

Dg.: průkaz vajíček ve stolici, pozorování článku (více větvená děloha)

Terapie: prazikvantel, niklosamid



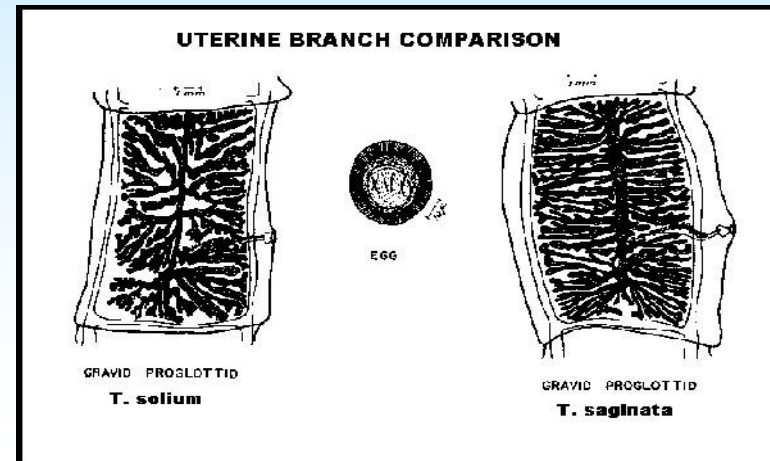
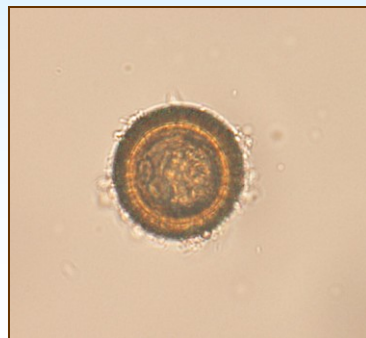T. solium (tasemnice dlouhočlenná)

Morfologie a vývojový cyklus: člověk pozře nedostatečně upravené vepřové maso (boubel), ta dozraje v tenkém střevě a tvoří články plné vajíček, ty vycházejí ze stolicí a těmi se nakazí zvířata. Z jejich střev putují do tkání (svalů, míchy aj.) a tvoří v nich boubele. Je možná i infekce z vajíček, v tomto případě vzniká boubel přímo v člověku (tj. člověk je hostitel i mezihostitel). Cyklus se opakuje.

Symptomatika: bolesti břicha, zvracení, průjem, hubnutí v případě tasemnice, v případě boubele příznaky dle lokalizace – bolesti hlavy, svalů, poškození oka...

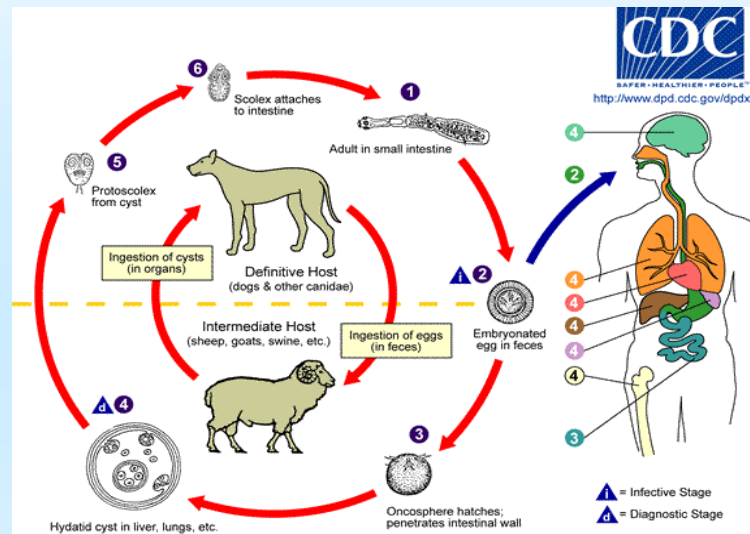
Dg.: průkaz vajíček ve stolici, pozorování článku (méně větvená děloha), v případě boubele serologie – ELISA, WB, CT, PCR

Terapie: prazikvantel, niklosamid



Echinococcus granulosus

Morfologie: tasemnice parazituje u psů. Vajíčko odchází z těla psa ven, je pozřeno člověkem, ve střevě se z vajíčka vylíhne larva, ta je zanesena do jater/plic/mozku kde se proměňuje v cystu



Symptomatologie: narušuje fci. orgánů např. jater při prasknutí cysty hrozí anafylaktický šok

Terapie: chir. odstranění cyst po předchozím usmrcení parazita formalinem, albendazol

Dg.: nepřímá – KFR, ELISA, průkaz cyst SONO, CT

Hlístice

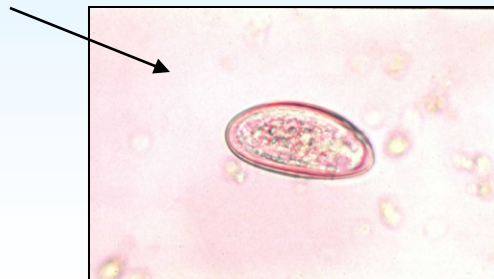Enterobius vermicularis (roup dětský)

Morfologie: žije v tlustém střevě, samička klade vajíčka v perianální oblasti, člověk se nakazí spolknutím infekčních vajíček

Symptomatologie: děti jsou neklidné, zvrací, intenzívně se škrábou

Terapie: pyrvinium, prevence - správná hygiena

Dg.: průkaz vajíček na lepící pásce (lepex)



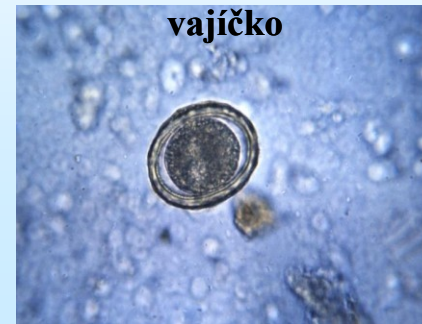Ascaris lumbricoides (škrkavka dětská)

Morfologie: pozření vajíček, ve střevě se vylíhne larva, ta putuje do plic, pak je vykašlána a spolknuta, ve střevě dozrává

Symptomatologie: podle lokalizace a fáze cyklu – kašel, únava, tlak na prsou, zažívací obtíže, nechutenství

Dg.: ve střevní fázi průkaz **vajíček** ve stolici, při průniku tkáněmi ELISA

Terapie: mebendazol, pyrantel



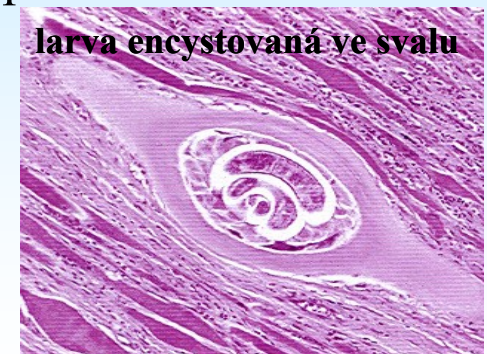Trichinella spiralis (svalovec stočený)

Morfologie: pozřením nedostatečně upraveného masa s encystovanými larvami, larvy se uvolňují v zažívacím traktu, kde dospívají. Dospělá samička rodí larvy a ty putují **do svalů**, kde tvoří cysty

Symptomy: ve střevní fázi zvracení, ve svalové bolesti

Terapie: mebendazol

Dg.: ELISA, WB, biopsie **sval. tkáň**



III. Ektoparaziti - členovci

Slouží hlavně jako přenašeči onemocnění

Ixodes ricinus (klíště obecné) - borelióza, klíšťové encefalitidy aj.

Neotrombicula autumnalis (sametka podzimní) - podzimní vyrážka

Sarcoptes scabiei (zákožka svrabová) - svrab

Pediculus capitis (vlasové vši), *P. humanus* – skvrnitý tyfus, *Phthirus pubis* (muňka)

Komáři (Anopheles – malárie, *Aedes aegypti* – žlutá zimnice)

Blechy, ploštice aj.

