

# Rod *Enterococcus* (*Enterococcus faecalis*, *Enterococcus faecium* aj.)

**Morfologie:** Mikroskopicky G+ koky ve dvojicích, drobných shlucích/krátkých řetězcích  
kataláza negativní

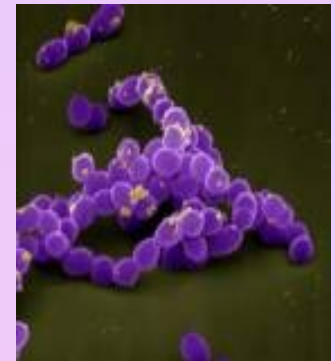**Kultivace:** na KA rostou v drobných **šedobílých** koloniích se zónou **viridace**  
Některé **žlutý** pigment či pohyb  
selektivně diagnostická půda Slanetzova-Bartleyho - **růžové** až **červené** kolonie  
na půdě žluč-eskulin: **černé** kolonie

**Biochemie a rezistence:** pyrrolidonylarylamidasa (PYR-pozitivní) a leucinaminopeptidasa (LAP-pozitivní)  
vysoce odolné, rostou na půdách s 6,5% NaCl, v širokém rozmezí teplot

**Patogenita:** součást normální střevní flóry, infekce jsou časté u dlouhodobě hospitalizovaných pacientů  
se zavedenými katetry či léčených širokospektrými antibiotiky

Infekce močových cest, ran, nitrobřišní záněty, endokarditida - u uživatelů injekčních drog nebo u starších  
osob, katetrové sepsy, infekce žlučových cest a gynekologické záněty

[http://www.medmicro.info/index\\_cs.htm](http://www.medmicro.info/index_cs.htm)



## Faktory virulence:

*želatinasa* (hydrolyzuje želatinu aj.)

substance typu *feromonu* (láká neutrofilny)

*kolonizační faktory* (např. agregační substance, adhesiny)

*bakteriociny* - inhibují růst jiných bakterií

*geny VanA, B, C* jsou spojeny s rezistencí na vankomycin (*C* je nepřenosný gen přirozené resistance, *VanA* a *B* lze přenést plasmidy, původně citlivé bakterie se stanou rezistentní)

**Léčba:** primární rezistence k cefalosporinům

Lehčí infekce močového traktu : ampicilin, ampicilin s inhibitorem  $\beta$ -laktamas, nitrofurantoin, možná je i terapie glykopeptidy.

Ranné infekce, sepse a endokarditidy: kombinace aminoglykosidů s penicilinem, ampicilinem nebo glykopeptidy (vankomycinem, teikoplaninem)

**VRE** (vankomycin rezistentní enterokoky) – lze použít linezolid, quinupristin/dalfopristin

## Laboratorní diagnostika- přímý průkaz:

mikroskopie, kultivace na KA, na půdě Slanetzově-Bartleyho

Latexová aglutinace - odlišení od streptokoků, od jiných bakterií pomocí PYR testu a LAP

Fenotypické testy (produkce žlutého pigmentu, pohyb)

Biochem. testy: fermentační reakce jako štěpení arabinosu či pyruvátu, kterými lze rozlišit:

*E. faecium*

fermentuje arabinosu - změna barvy indikátoru

pyruvát negativní

resistentní k ampicilinu

EN-coccus test



*E. faecalis*

nefermentuje

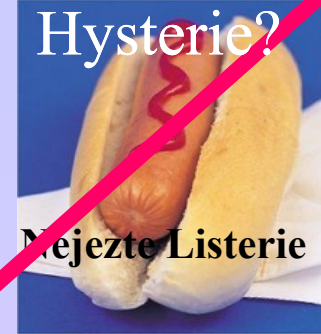pyruvát zkvašuje

citlivý k ampicilinu



# G+ tyčinky

## *Listeria monocytogenes*



**Morfologie:** Mikroskopicky G+ tyčinky, katalasa pozitivní



**Kultivace:** na chromogenních půdách, rostou i v chladu, na KA tvoří šedé kolonie s náznakem hemolýzy - podobné enterokokům, streptokokům či difteroidům

**Patogenita:** infekce ran, infekce novorozenců (meningitidy a sepse)

**Faktory virulence:** lysteriolyzin, internaliny (umožňují intracelulární přežívání)

**Léčba:** fluorochinolony

**Laboratorní diagnostika:**

mikroskopie, kultivace na chr. půdě/ KA a žluč-eskulinová půda a průkaz katalázy, BBL test

[http://www.medmicro.info/index\\_cs.htm](http://www.medmicro.info/index_cs.htm)

## Rod *Corynebacterium*



### *Corynebacterium difteriae*

**Morfologie:** mikroskopicky G+ tyčinky s metachromatickými granuly, kyjovitý tvar připomínající čínské písmo, katalasa pozitivní

**Kultivace:** nerostou na MH, ale na KA, na půdách s telurem (Claubergova)

**Patogenita:** kmeny produkující toxin (mikrob napadený fágem) způsobují záškrt se vznikem pablán, které nelze odstranit bez krvácení, dotýčný se dusí, objevuje se myokarditida aj. Netoxické kmeny způsobují kožní záněty.

**Faktory virulence:** difterický toxin

**Léčba:** vakcinace, antidifterický globulin (utečenci!), PNC, tracheostomie, kortikoidy

**Laboratorní diagnostika:** mikroskopie, barvení granul (Lebrancovo), Claubergova půda - redukce teluričitanu na kovový telur - kovově lesklé kolonie s modrým dvorcem, Loflerova půda, průkaz toxinu Elekovým testem, PCR, pokus na morčeti (vznik kokardy).

[http://www.medmicro.info/index\\_cs.htm](http://www.medmicro.info/index_cs.htm)

### Jiná *Corynebacteria* (*C. jeikeium* aj.)

**Morfologie:** Mikroskopicky G+ tyčinky s metachromat. granuly, kyjovitý tvar přip. čínské písmo, kataláza pozitivní

**Kultivace:** nerostou na MH, ale na KA

**Patogenita:** infekce ran, sepse, moč. infekce

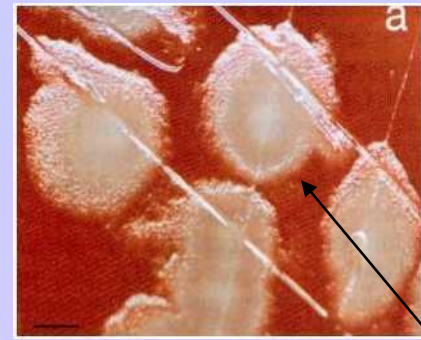
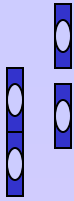
**Faktory virulence:** hemolyziny

**Léčba:** vankomycin, teicoplanin, rifampicin, lze-li PNC

**Laboratorní diagnostika:** mikroskopie, kultivace na KA, biochemie, dourčení BBL...

# Rod *Bacillus*

## *B. anthracis*



**Morfologie:** G+tyčinky připomínající bambusovou tyč, spory (centrálně) - jen na vzduchu

**Kultivace:** roste na KA – kolonie tvoří tzv. caput medusae, bez hemolýzy

**Patogenita a patogeneze:** člověk je v kontaktu s nemocným, mrtvým zvířetem či jejich produkty (kůže - hadrářská nemoc), po průniku spor do organismu spory vyklíčí a dojde k produkci toxinu. Dle místa vstupu se postižení dělí na tři formy.

1. kožní - pustula maligna, uhlák
2. plicní – po vdechnutí dochází k hemoragické nekróze uzlin s mediastinitidou až sept. šok
3. střevní - kontaminovanou potravou – způsobuje krvavé průjmy, horečku aj.

!! spory je snadné rozptýlit, proto se o nich diskutuje jako o biologických zbraních!!

**Faktory virulence:** toxin (3složkový)

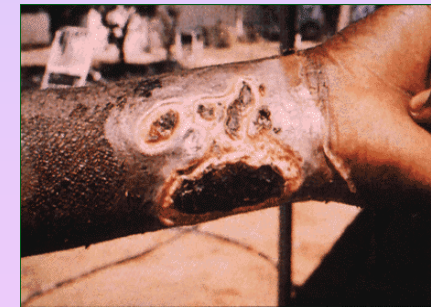
**Terapie:** PNC, ciprofloxacin, doxycyklin, chloramfenikol

**Prevence:** kontrola zvířat, vakcinace zvířat i lidí

**Laboratorní diagnostika:** mikroskopie, kultivace na KA

průkaz antigenů pomocí Ascoliho termoprecipitační reakce, test na zvířeti

!! Vymezeno laboratořím majícím biosafety level III., podezřelý materiál transportujeme tam.



## *B. cereus*



**Morfologie:** G+tyčinky, pokud mají spory, jsou uloženy centrálně

**Kultivace:** na KA plstnaté kolonie s  $\beta$  hemolýzou, PEMBA-**modré** kolonie

**Patogenita:** součást běžné střevní flóry, kontaminují potraviny a způsobují průjemy, zvracení. Za průjemové onemocnění je zodpovědný termolabilní enterotoxin (zdrojem bývají omáčky), emetické obtíže způsobuje termostabilní toxin (zdrojem bývá rýže). Dále způsobuje infekce ran, oka

**Faktory virulence:** enterotoxiny

**Terapie:** rehydratace + linkosamidy. Prevence: vhodná úprava pokrmů  
U infekcí oka linkosamidy + aminoglykosidy

**Laboratorní diagnostika:** mikroskopie, kultivace na KA/PEMBA, průkaz granul  
průkaz toxinu metodou ELISA či latexovou aglutinací