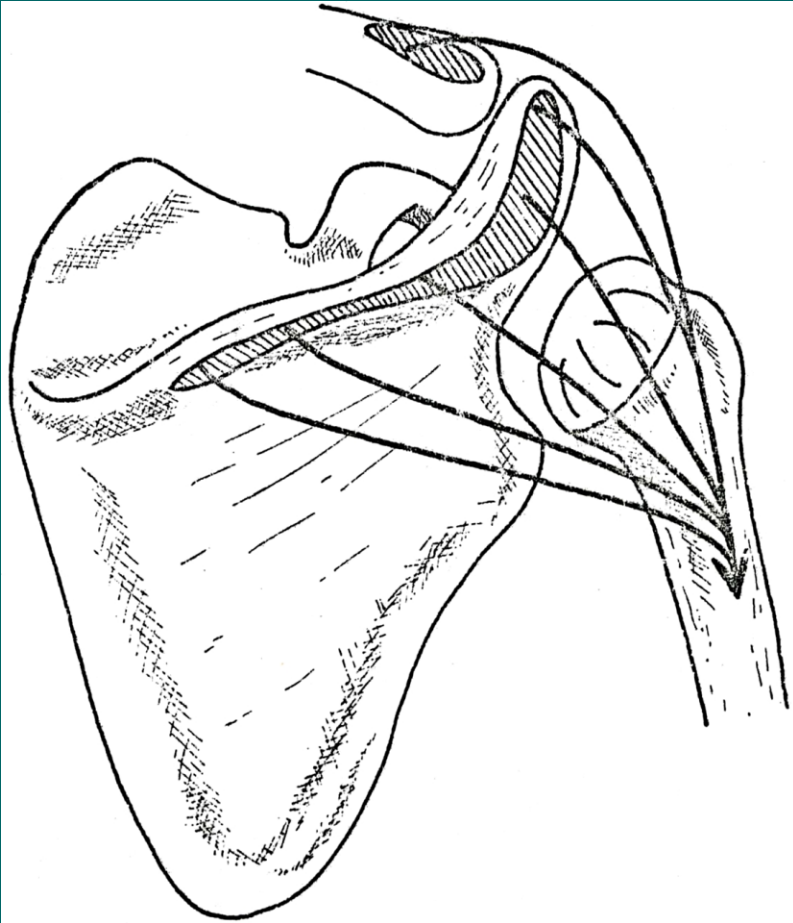


Svaly HK

Svaly ramenní = mm.humeri

- M.supraspinatus
- M.infraspinatus
- M.teres minor
- M.teres major
- M.subscapularis
- M.deltoideus
- Úponové části většiny svalů, které odstupují přímo od lopatky jsou klinicky označovány jako rotátorová manžeta; v oblasti tuberculum majus je pod m.deltoideus vložena bursa subdeltoidea



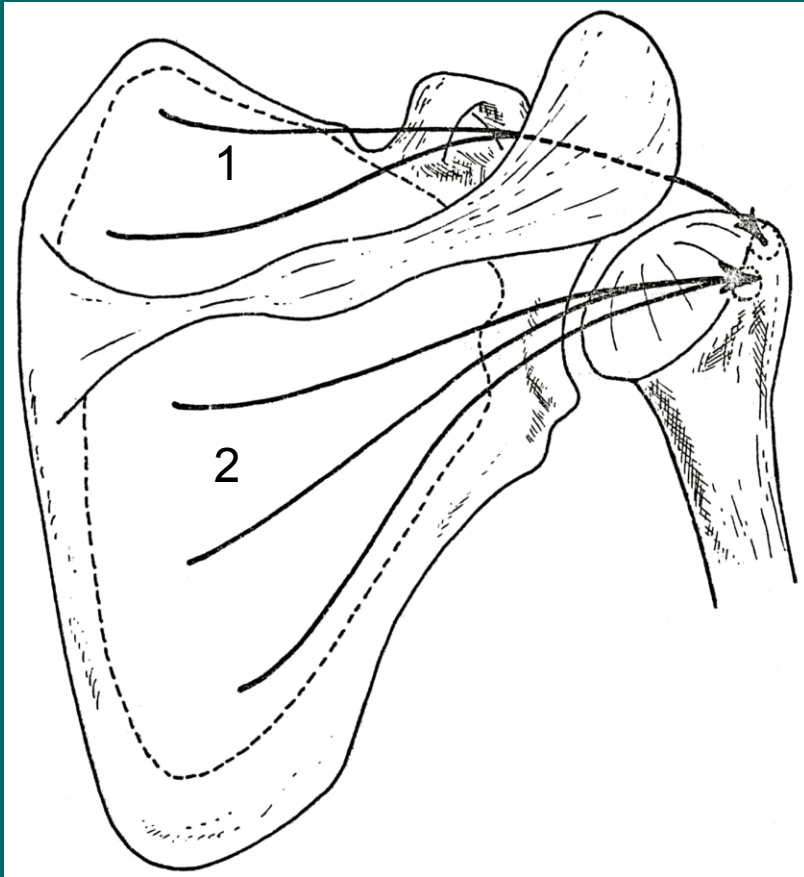
M.deltoideus

Z: laterální část klíčku, acromion,
spina scapulae

Ú: tuberossitas deltoidea humeri

F: upažení

I: n.axillaris



1. M.supraspinatus

Z: fossa supraspinata

Ú: tuberculum majus humeri

F: upažení, humerální supinace

I: n.suprascapularis

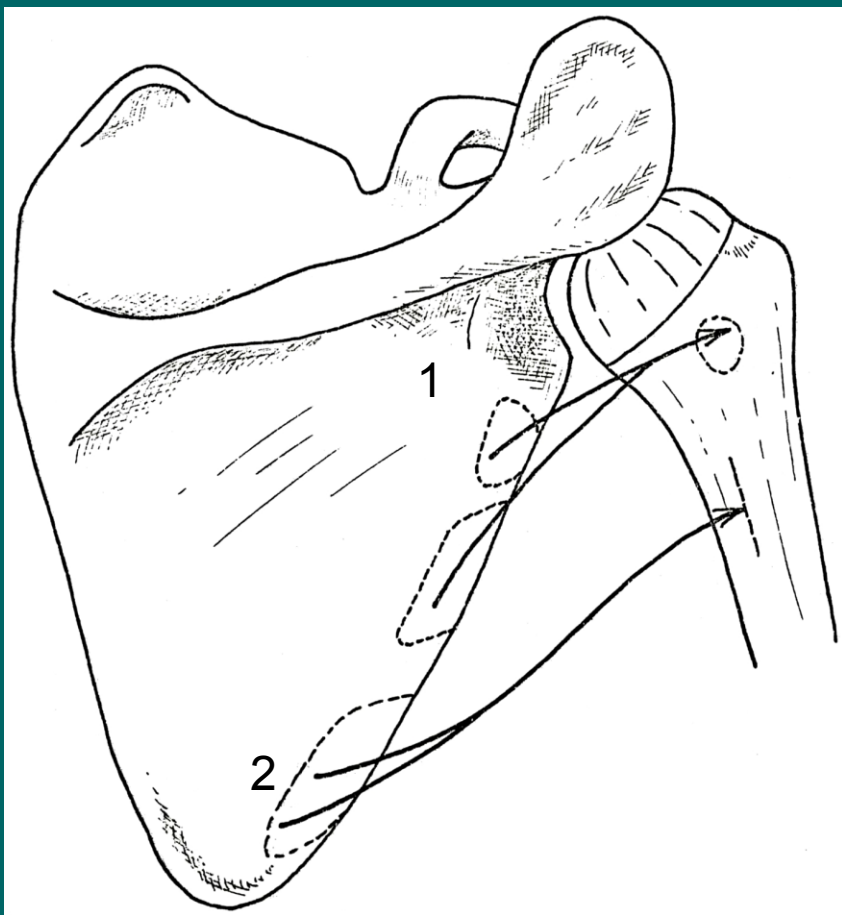
2. M.infraspinatus

Z: fossa infraspinata

Ú: tuberculum majus humeri

F: humerální supinace

I: n.suprascapularis



1. M.teres minor

Z: margo lateralis scapulae

Ú: tuberculum majus humeri

F: humerální supinace

I: n.axillaris

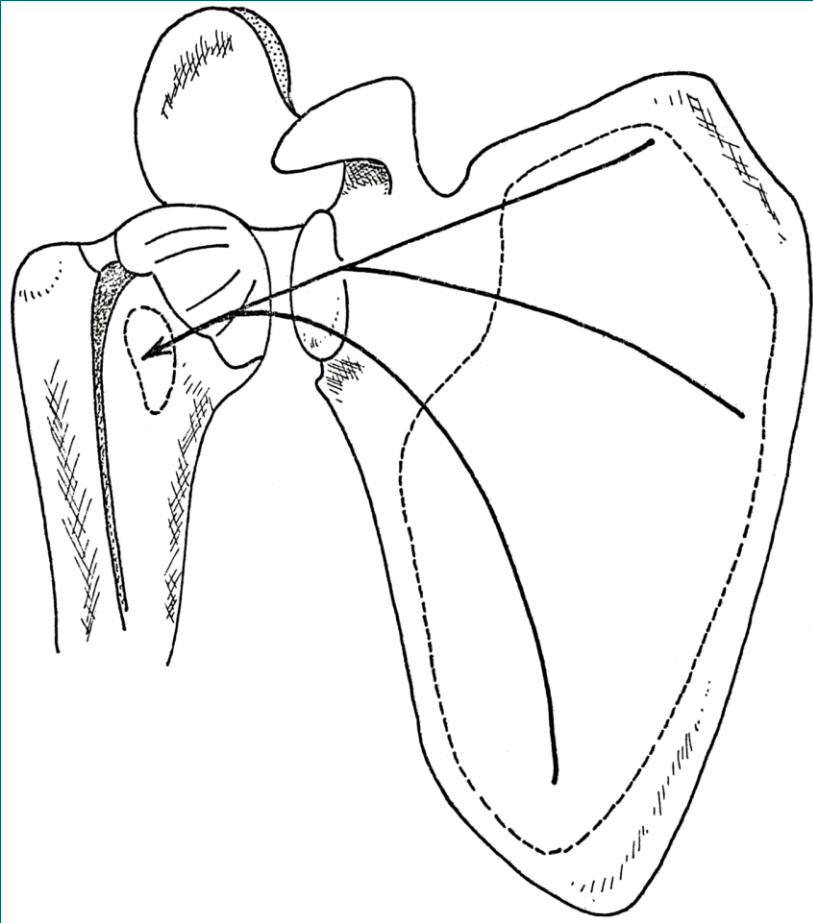
2. M.teres major

Z: angulus inferior scapulae

Ú: crista tuberculi minoris

F: připažení, zapažení,
humerální pronace

I: n.subscapularis



M.subscapularis

Z: facies costalis scapulae

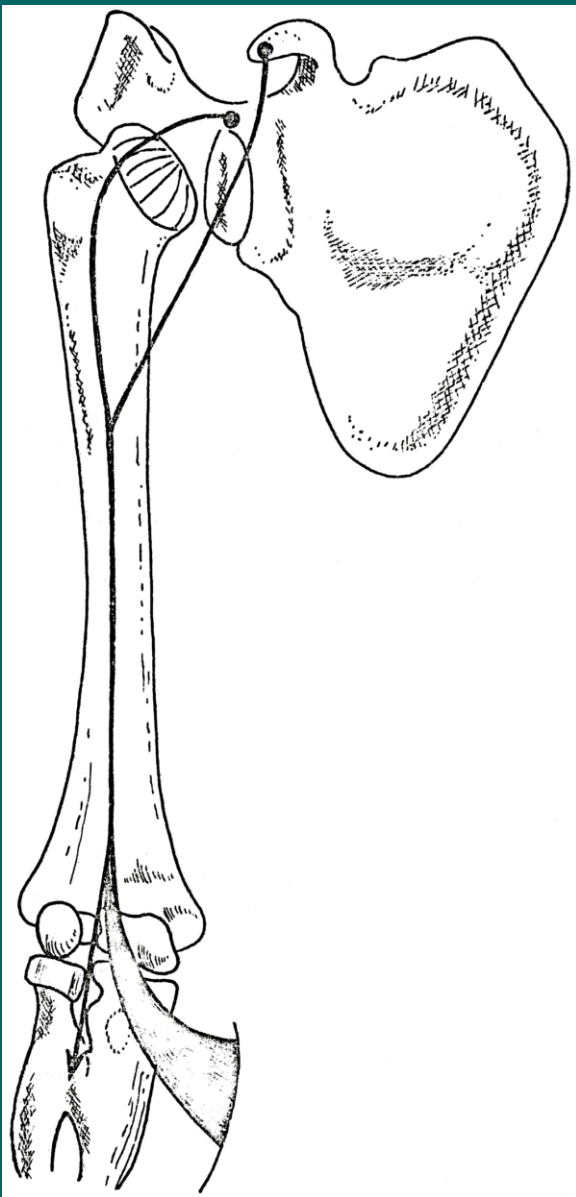
Ú: tuberculum minus humeri

F: humerální pronace

I: n.subscapularis

Svaly pažní = mm.brachii

- Jsou rozloženy kolem humeru, část překračuje ramenní kloub, část kloub loketní.
- Dělíme je na skupinu přední a zadní:
 - M.biceps brachii
 - M.coracobrachialis
 - M.brachialis
- M.triceps brachii
- M.anconeus



M.biceps brachii

1. Caput longum

Z: tuberculum supraglenoidale scapulae

2. Caput breve

Z: processus coracoideus scapulae

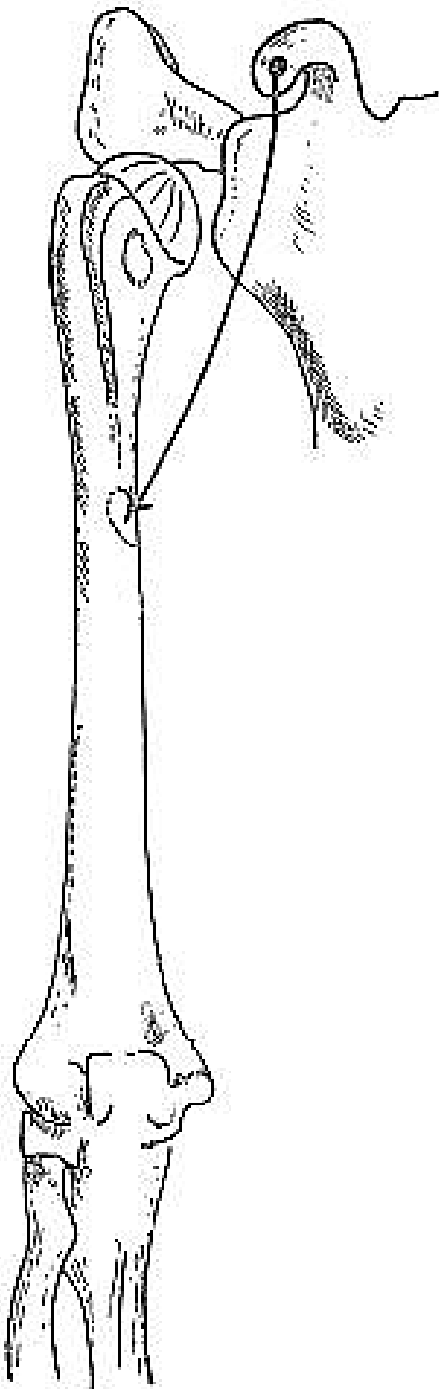
Ú: tuberositas radii

F: flexe v kloubu loketním,

caput longum také upažení,

caput breve připažení a předpažení

I: N.musculocutaneus



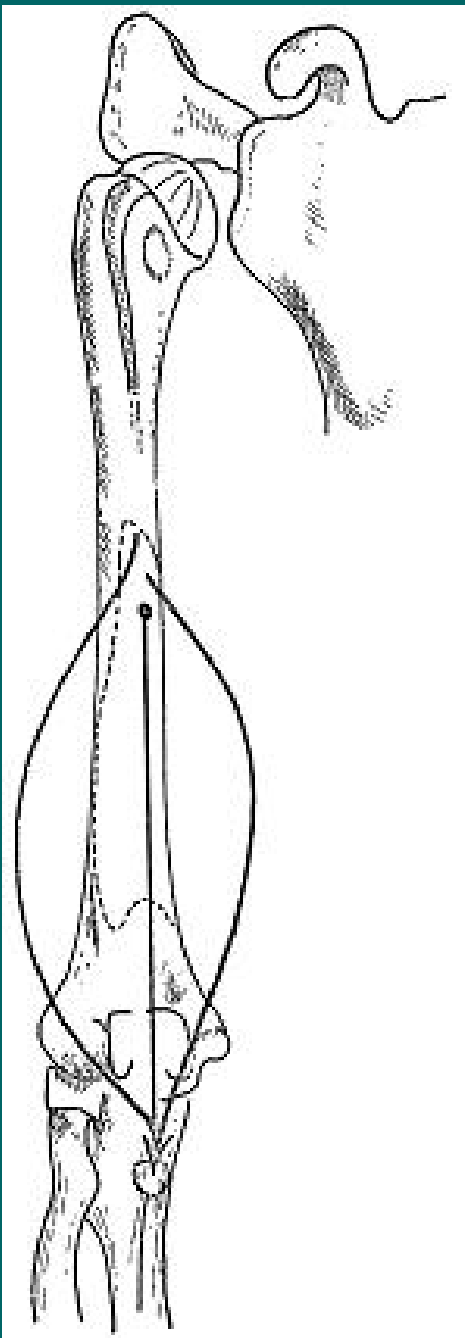
M.coracobrachialis

Z: processus coracoideus scapulae

Ú: ventrální strana humeru v polovině jeho délky

F: připažení, předpažení

I: N.musculocutaneus



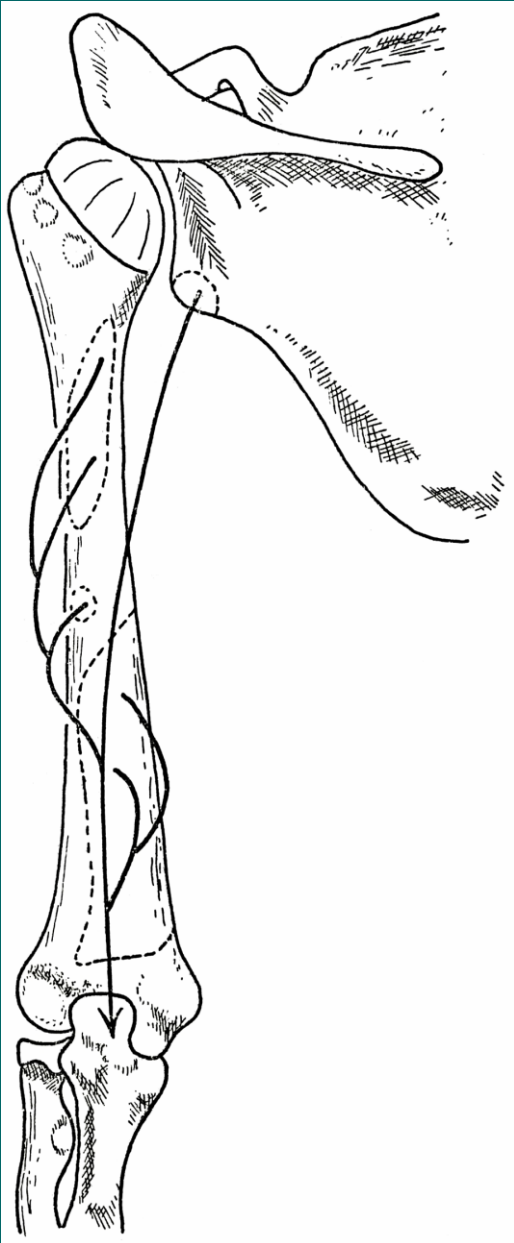
M.brachialis

Z: ventrální strana distálního konce humeru

Ú: tuberositas ulnae

F: flexe v loketním kloubu

I: n.musculocutaneus



M.triceps brachii

Z:

caput longum: tuberculum infraglenoidale scapulae

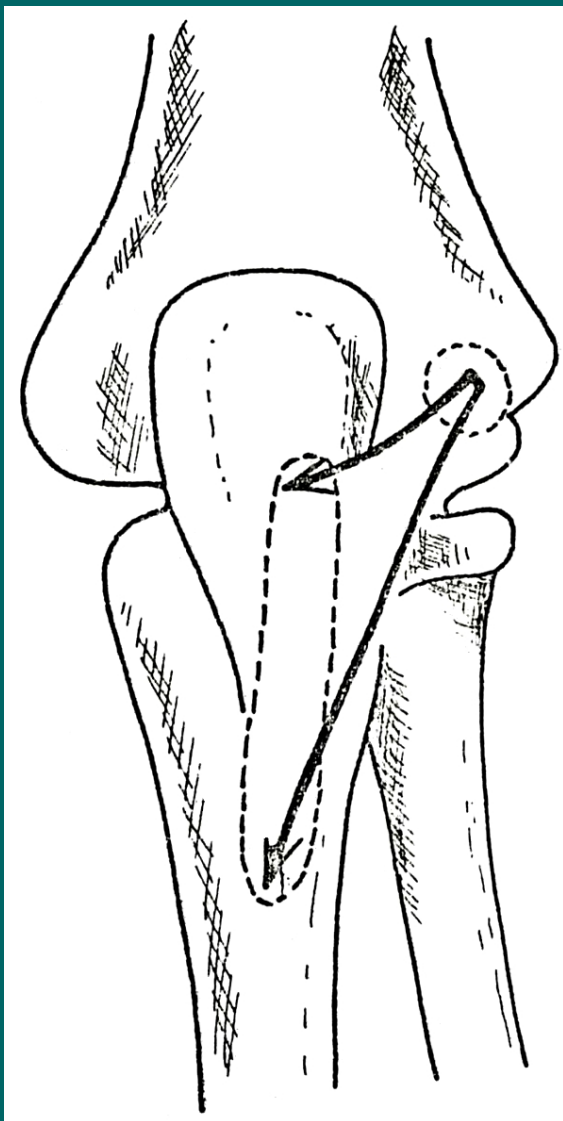
caput laterale: dorsální strana humeru nad sulcus n.radialis

caput mediale: dorsální strana humeru pod sulcus n.radialis

Ú: olecranon ulnae

F: extenze v loketním kloubu, caput longum addukce v ramenním kloubu

I: N.radialis



M.anconeus

Z: epicondylus lateralis humeri

Ú: olecranon ulnae

F: extenze v loketním kloubu,
spolu s m.triceps brachii

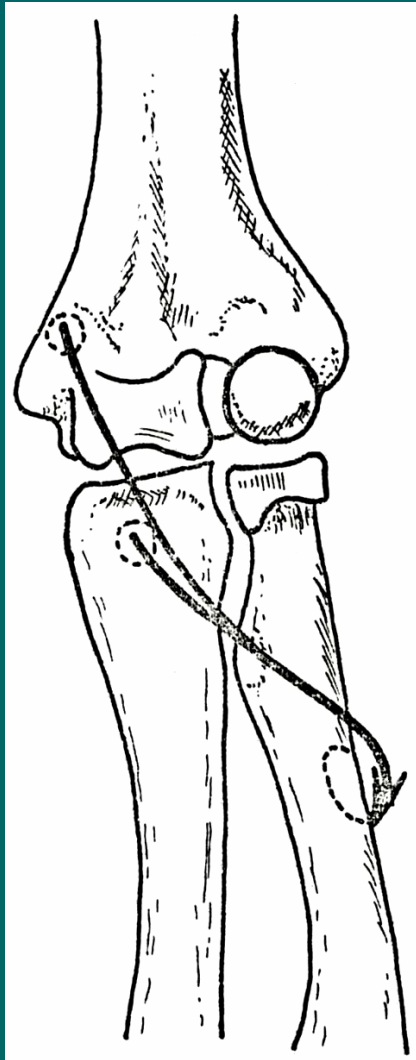
I: N.radialis

Svaly předloktí = mm.antebrachii

- Obklopují radius a ulnu
- Svalová bříška jsou umístěna proximálně
- Distálně přecházejí do dlouhých šlach, které se upínají převážně na skelet ruky

Jsou uspořádány do 3 skupin:

- přední
- laterální
- zadní



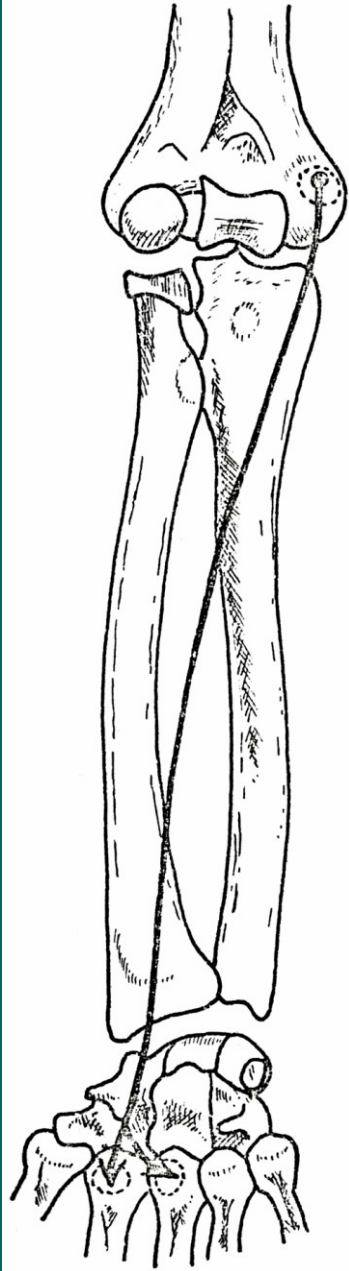
M.pronator teres

Z: epicondylus medialis humeri,
processus coronoideus ulnae

Ú: střední část laterální strany
radia

F: pronace a flexe předloktí

I: N.medianus



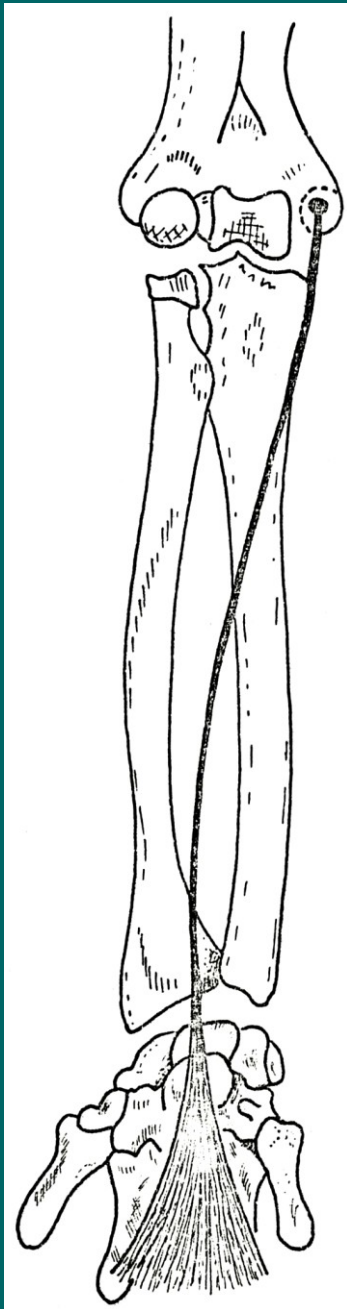
M.flexor carpi radialis

Z: distální konec humeru , proximálně od
epicondylus lateralis

Ú: dorsální strana baze 2.kosti metakarpální

F: extenze ruky a laterální dukce,
podle polohy předloktí supinace nebo pronace

I: N.radialis



M.palmaris longus

Z: epicondylus medialis humeri

Ú: přechází v aponeurosis palmaris

F: flexe ruky

I: N.medianus

M.palmaris longus

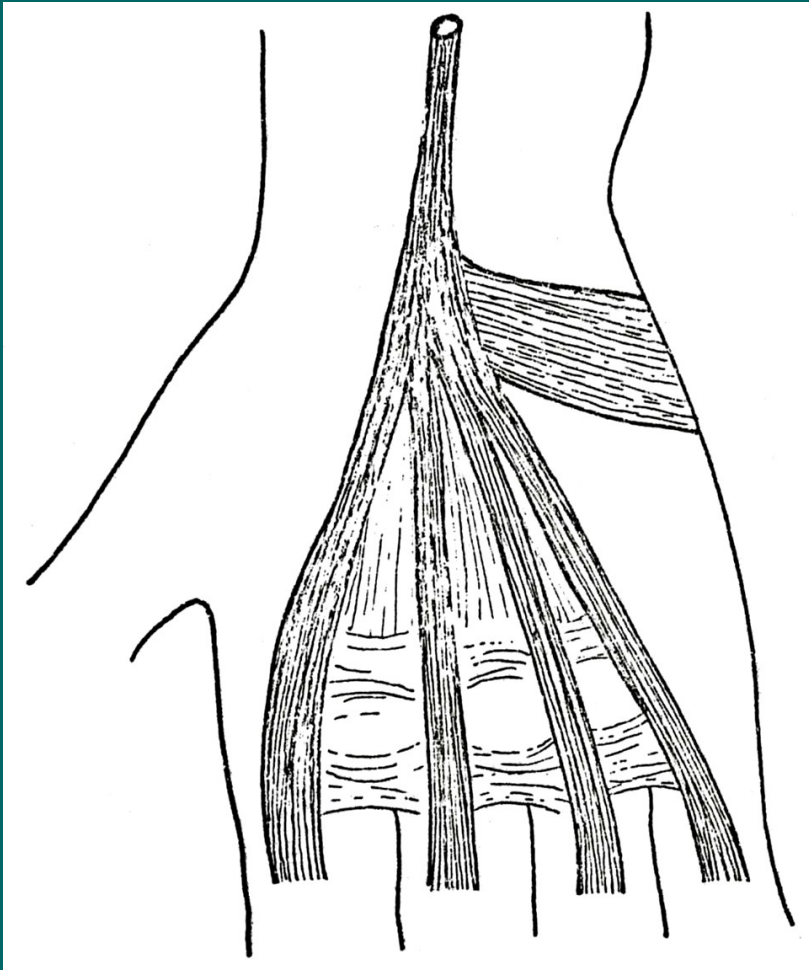
Aponeurosis palmaris

Z: epicondylus medialis humeri

Ú: přechází ve dlani v aponeurózu

F: flexe ruky

I: N.medianus





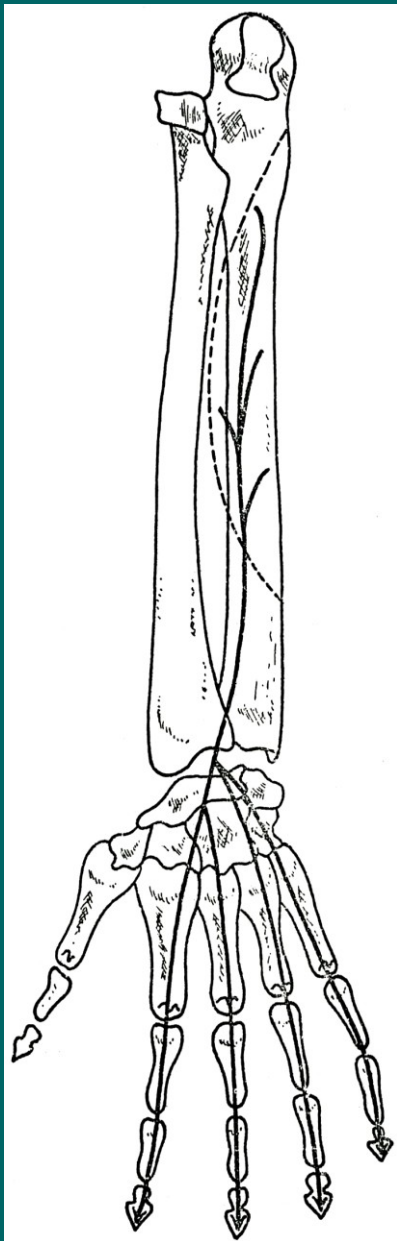
M.flexor carpi ulnaris

Z: epicondylus medialis, olecranon ulnae

Ú: os pisiforme

F: flexe a ulnární dukce ruky

I: N.ulnaris



M.flexor digitorum profundus


Z: přední strana ulny a sousední část
membrana interossea antebrachii

P: 4 šlachy distálně procházejí v rozštěpení
šlachy m.flexor digitorum superficialis

Ú: distální článek prstu

F: flexe prstů a ruky

I: 2. a 3. prst n.medianus, 4. a 5. prst n.ulnaris



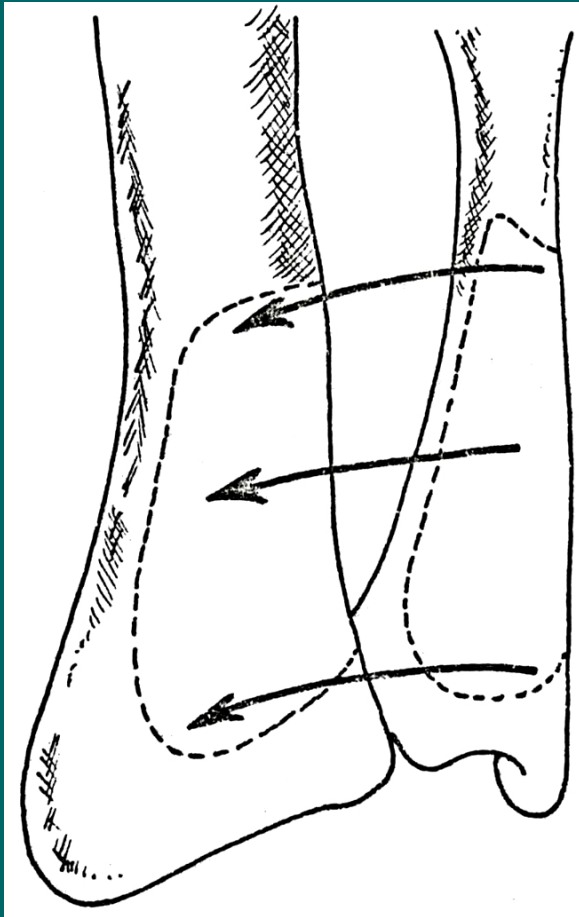
M.abductor pollicis longus

Z: dorsální strana radia a ulny, sousedící část membrana interossea

Ú: Baze I.metakarpu

F: abdukce palce, radiální dukce ruky

I: N.radialis



M.pronator quadratus

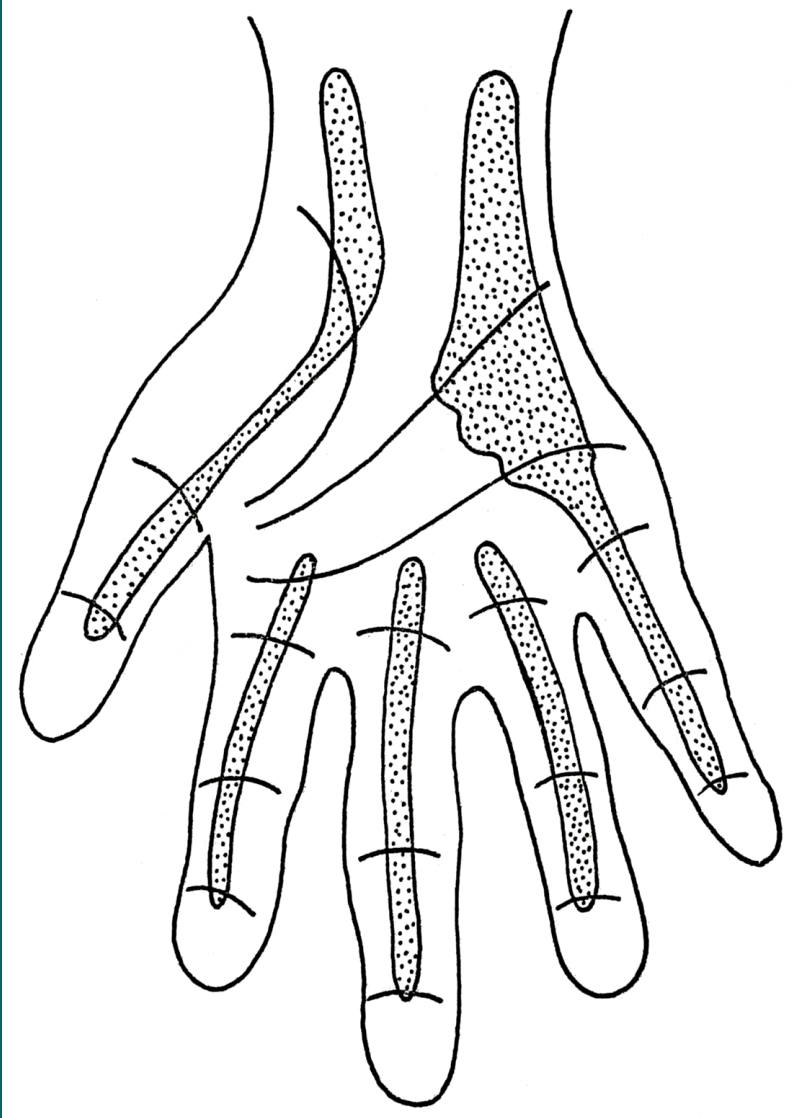
Z: palmární strana ulny

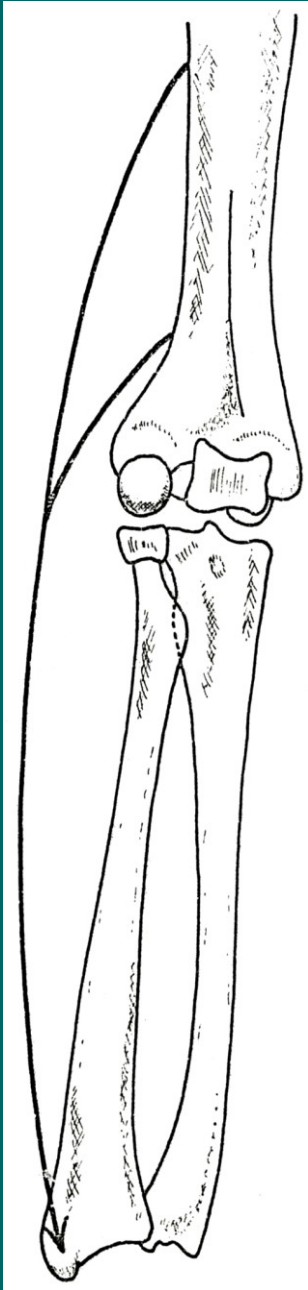
Ú: palmární strana radia

F: pronace předloktí

I: N.medianus

Vaginae synoviales





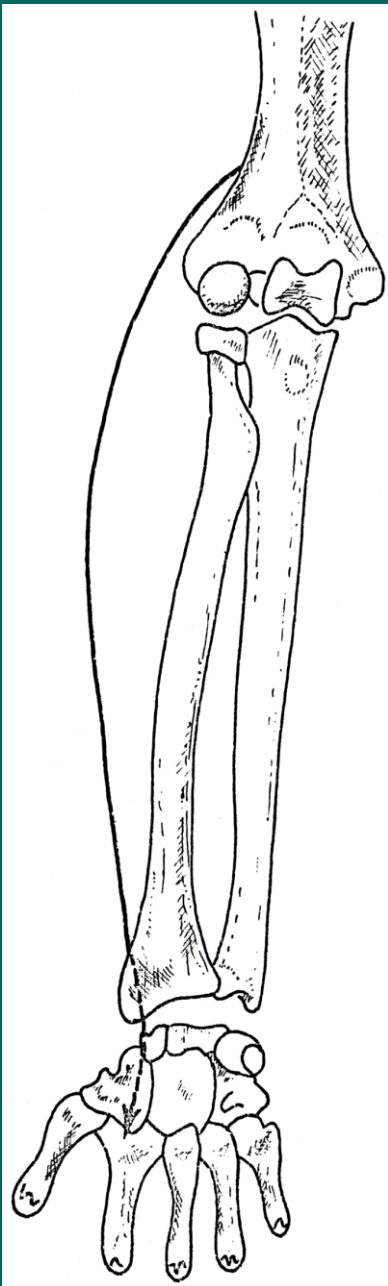
M.brachioradialis

Z: laterální strana distálního konce humeru

Ú: processus styloideus radii

F: flexe předloktí, podle polohy supinace
nebo pronace předloktí

I: N.radialis



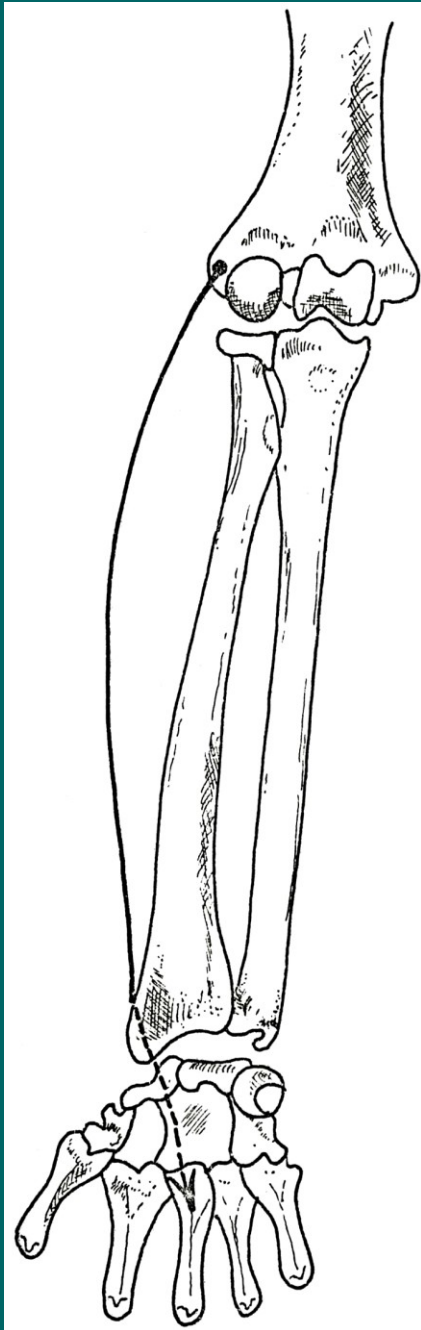
M.extensor carpi radialis longus

Z: distální konec humeru, proximálně od epicondylus lateralis

Ú: dorsální strana baze 2.kosti metakarpální

F: extenze a laterální dukce ruky, podle polohy předloktí supinace nebo pronace ruky

I: N.radialis



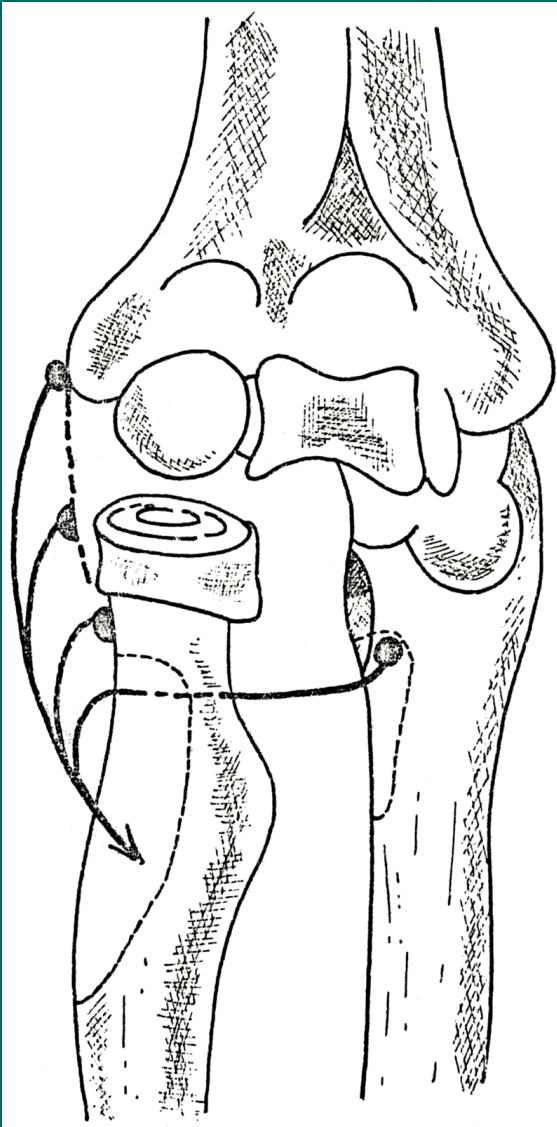
M. extensor carpi radialis brevis

Z: epicondylus lateralis humeri

Ú: dorsální strana baze III. kosti metakarpální

F: extenze ruky, podle polohy předloktí
pronace nebo supinace

I: N. radialis



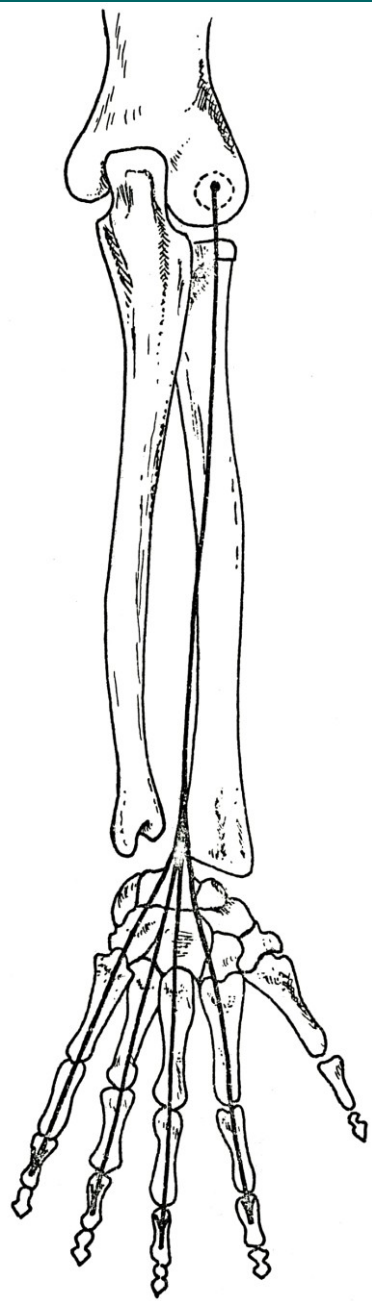M.supinator

Z: epicondylus lateralis humeri,
lig.collaterale radiale, lig.anulare radii,
crista m.supinatorius ulnae

Ú: proximální konec radia vedle
tuberossitas radii až k úponu m.pronator
teres

F: supinace předloktí

I: N.radialis



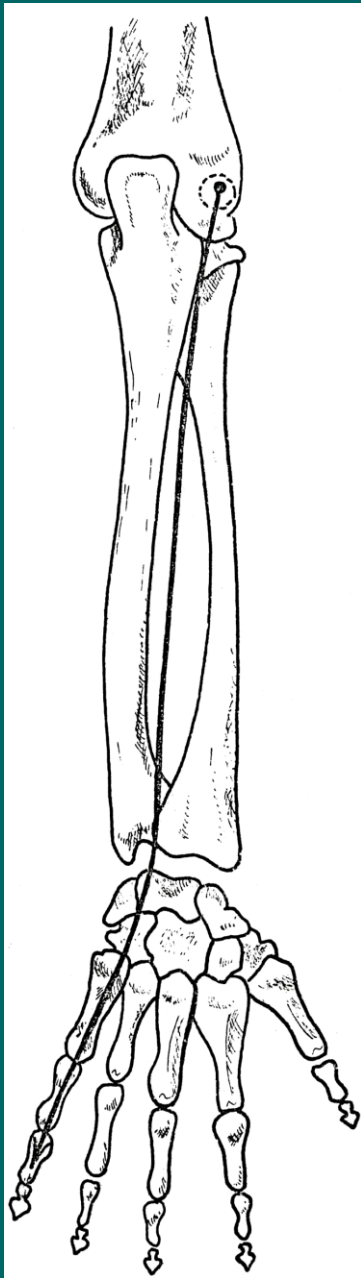
M.extensor digitorum

Z: epicondylus lateralis humeri

P: distálním směrem se štěpí ve 4 šlachy,
které jsou spojeny pomocí connexus
intertendinei

F: dorsální aponeuróza prstů

I: N.radialis



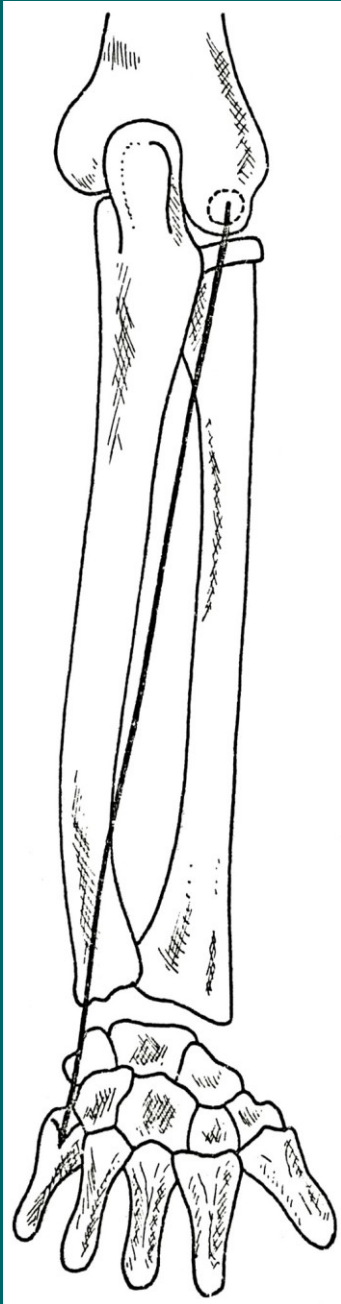
M. extensor digiti minimi

Z: epicondylus lateralis humeri

Ú: dorsální aponeuróza 5.prstu

F: extenze 5.prstu a ruky

I: N.radialis




M.extensor carpi ulnaris

Z: epicondylus lateralis humeri

Ú: dorsální strana baze 5.kosti metakarpální

F: extenze a ulnární dukce ruky

I: N.radialis




M.abductor pollicis longus

Z: dorsální strana radia a ulny a sousední část membrana interossea antebrachii

Ú: baze první kosti matakarpální

F: abdukce palce

I: N.radialis



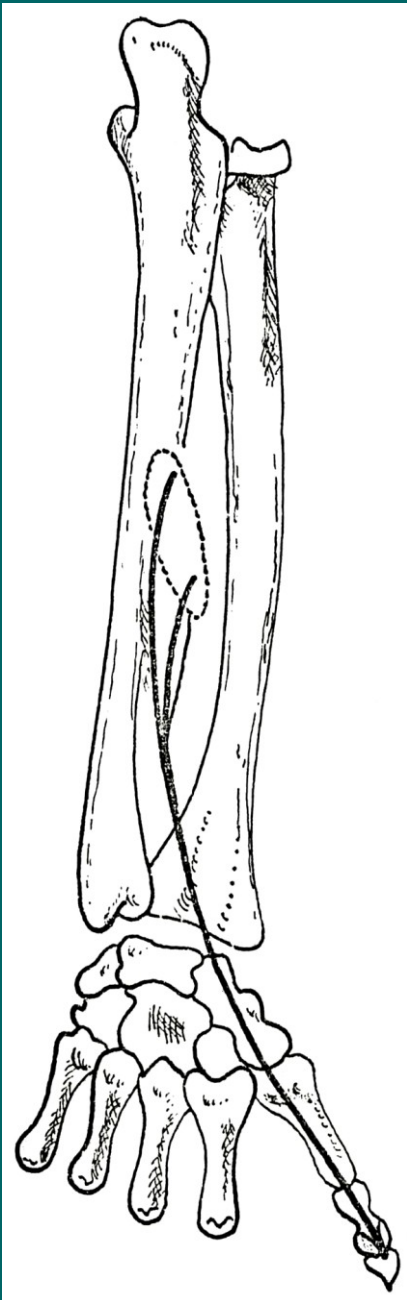
M.extensor pollicis brevis

Z: dorsální strana radia a membrana interossea

Ú: dorsální strana proximálního článku palce

F: abdukce palce, extenze proximálního článku palce

I: N.radialis



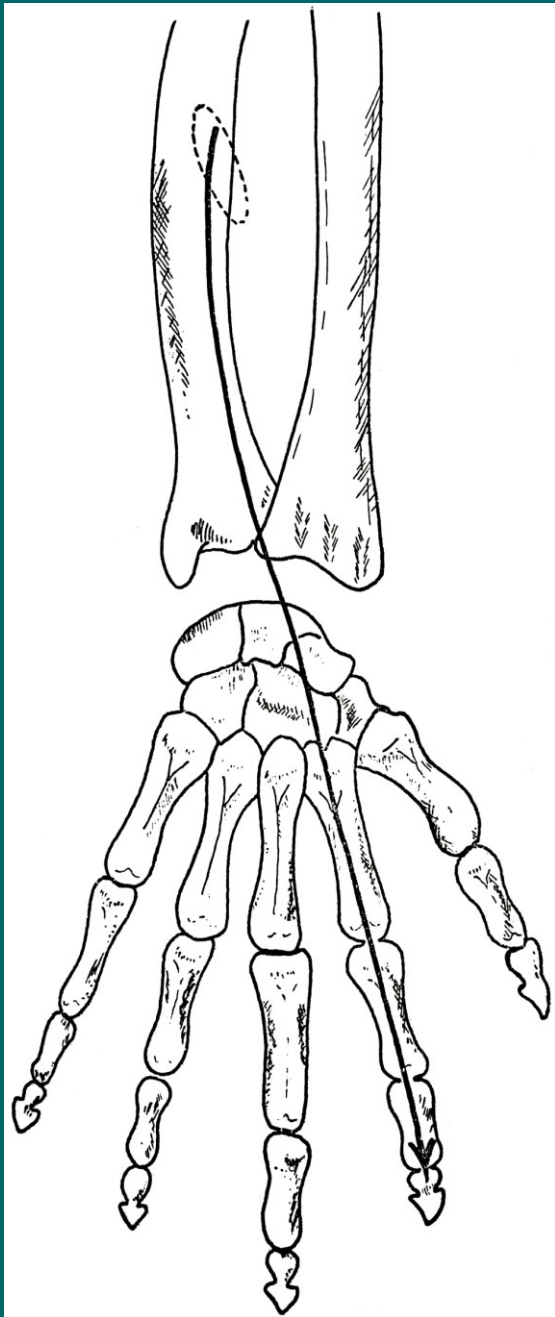
M. extensor pollicis longus

Z: dorsální strana ulny a membrana interossea

Ú: dorsální strana distálního článku palce

F: extenze palce

I: N. radialis



M.extensor indicis

Z: dorsální strana ulny a membrana
interossea antebrachii

Ú: dorsální aponeuróza 2.prstu

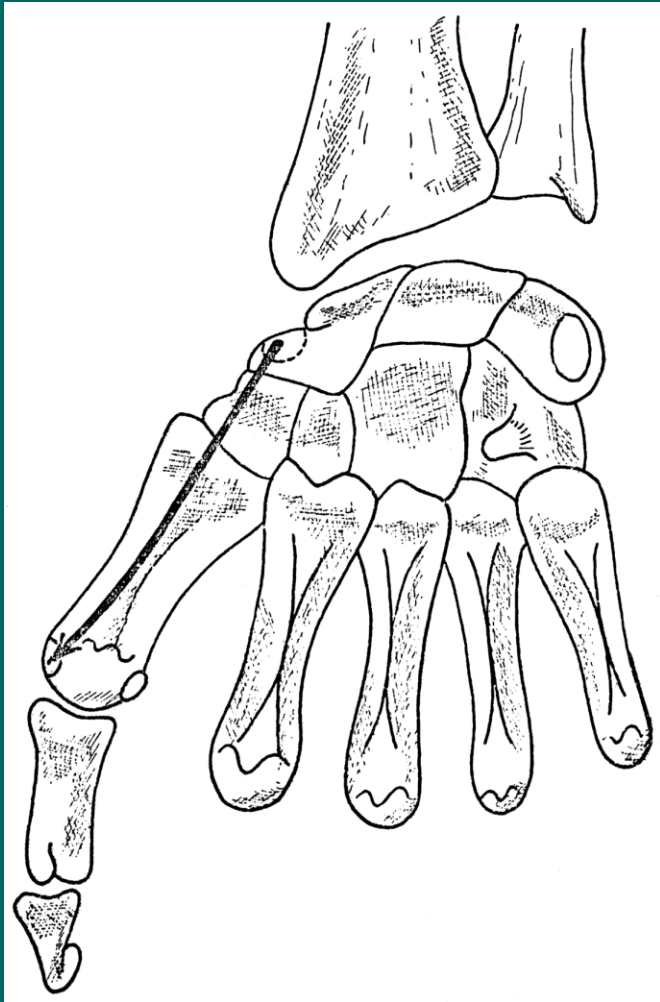
F: extenze ukazováku

I: N.radialis

Svaly ruky

Dělíme do tří skupin:

- Skupina palcová (thenar)
- Skupina malíková (hypothenar)
- Skupina prostřední



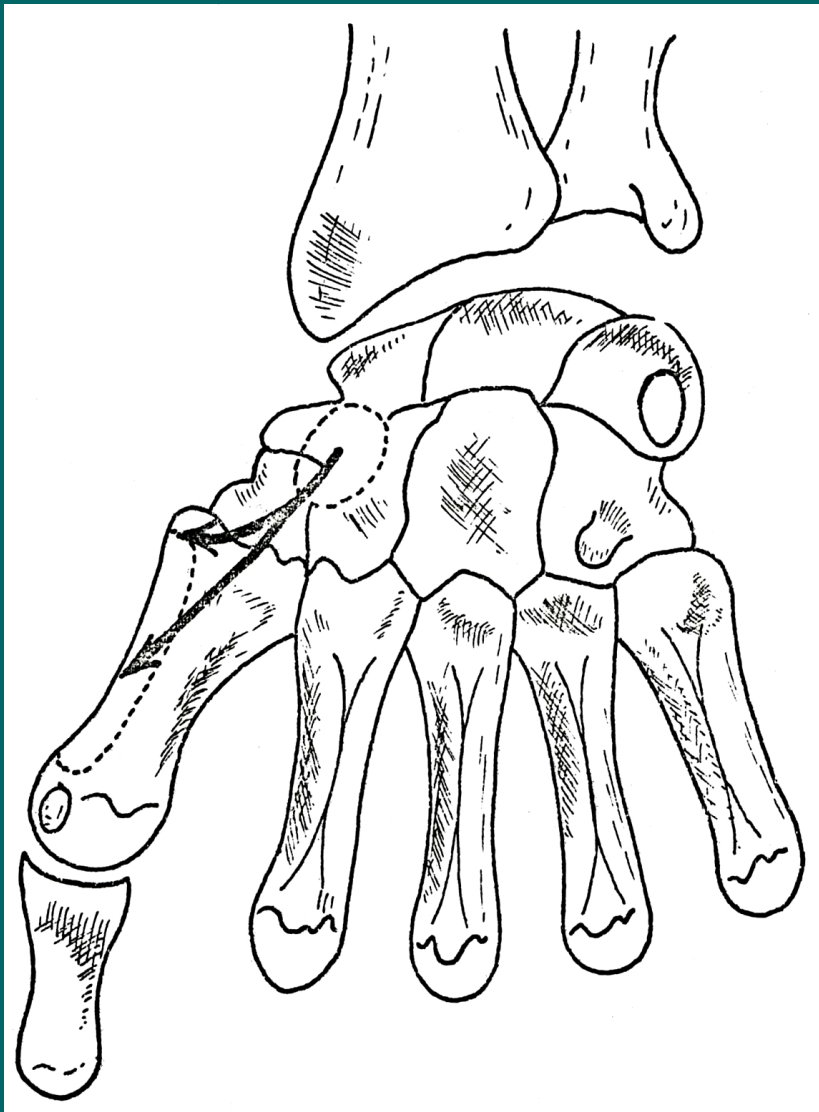
M.abductor pollicis brevis

Z: eminentia carpi radialis

Ú: radiální sesamská kůstka

F: abdukce palce

I: N.medianus



M. opponens pollicis

Z: eminentia carpi radialis

Ú: laterální okraj 1. kosti metakarpální

F: opozice palce

I: N. medianus

M.flexor pollicis brevis

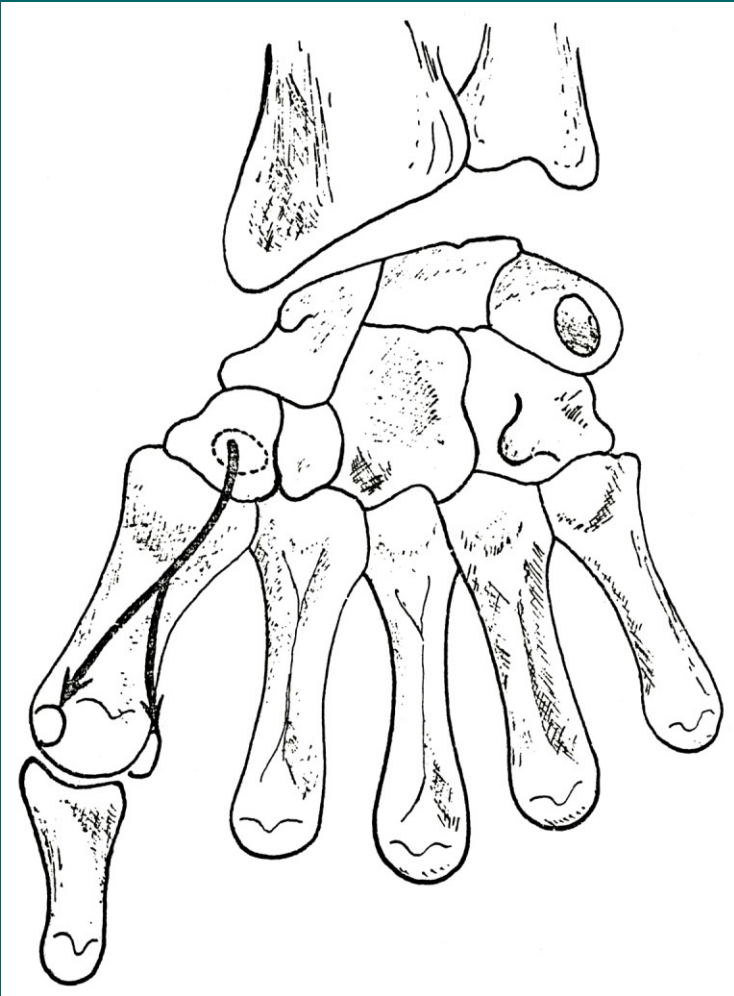
Z: eminentia carpi radialis

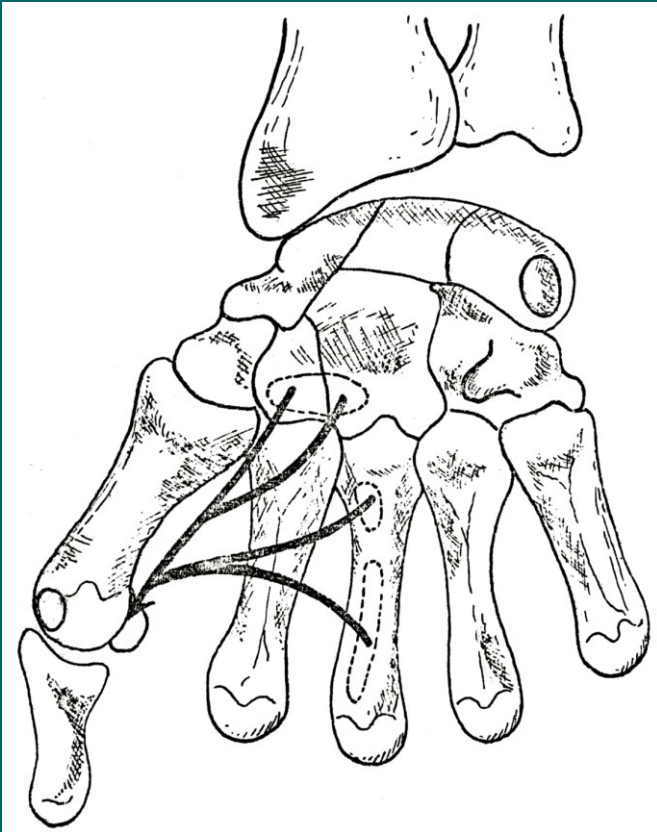
Ú: sesamkové kůstky palce

P: dělí se na dvě hlavy, caput superficiale a caput profundum

F: flexe proximálního článku a opozice palce

I: povrchová hlava: n.medianus,
hluboká hlava: n.ulnaris





M. adductor pollicis

caput obliquum

Z: dorsální stěna canalis carpi

Ú: ulnární sesamské kůstka palce

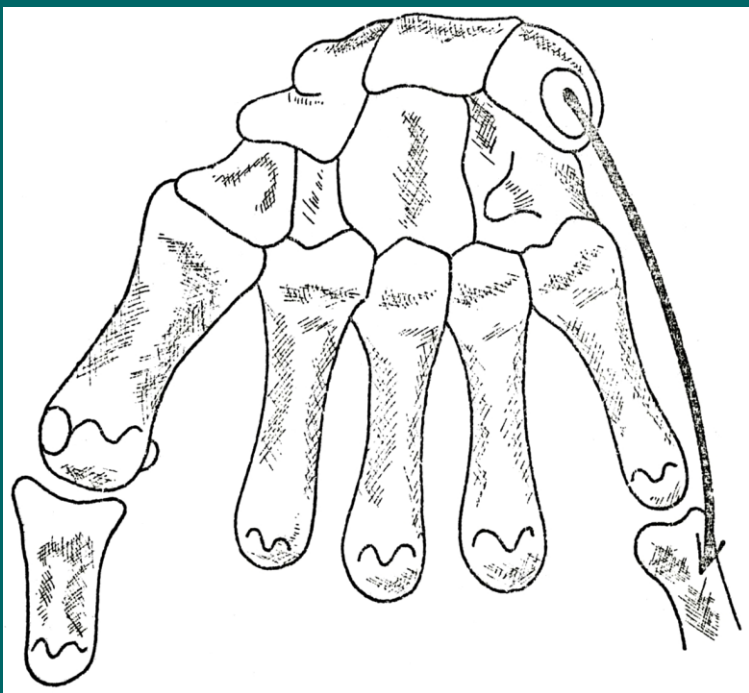
caput transversum

Z: palmární strana III.metacarpu

Ú: ulnární sesamská kůstka palce

F: addukce palce (obě hlavy)

I: N.ulnaris



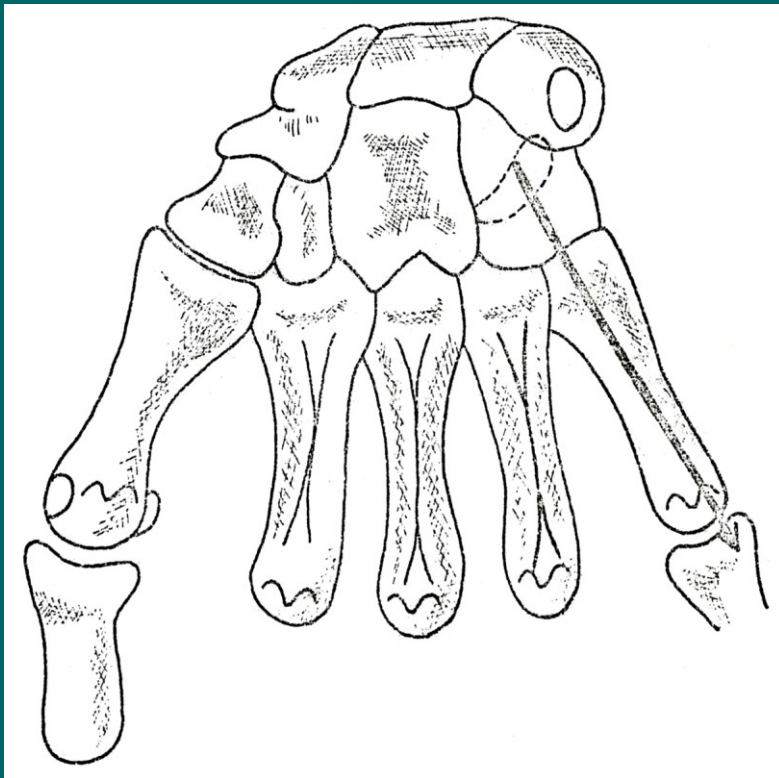
M.abductor digiti minimi

Z: os pisiforme

Ú: baze proximálního článku malíku

F: abdukce 5.prstu

I: N.ulnaris



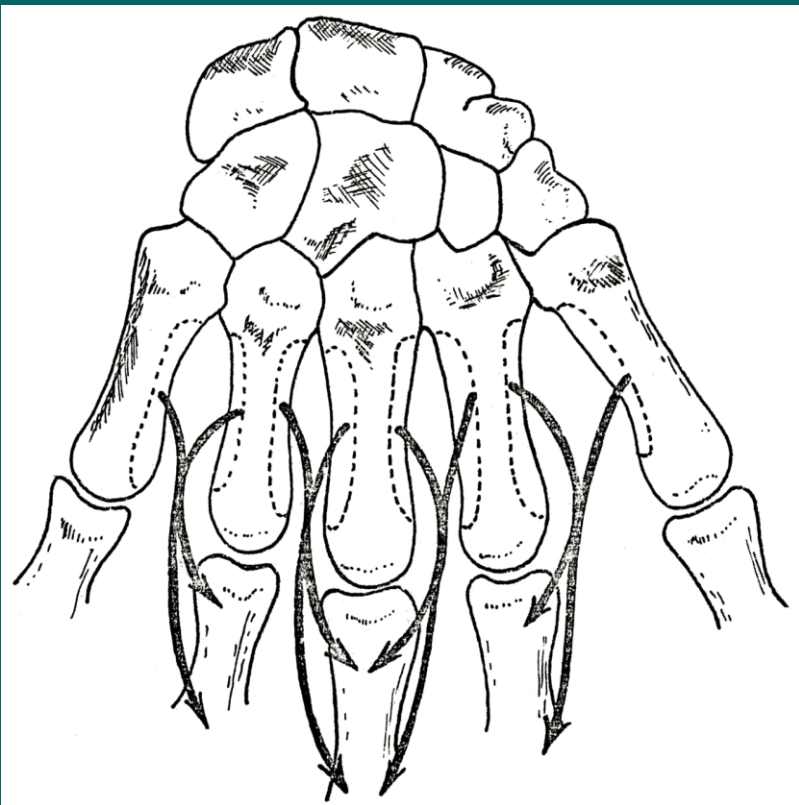
M.flexor digiti minimi brevis

Z: hamulus ossis hamati

Ú: baze proximálního článku malíku

F: flexe proximálního článku 5.prstu

I: N.ulnaris



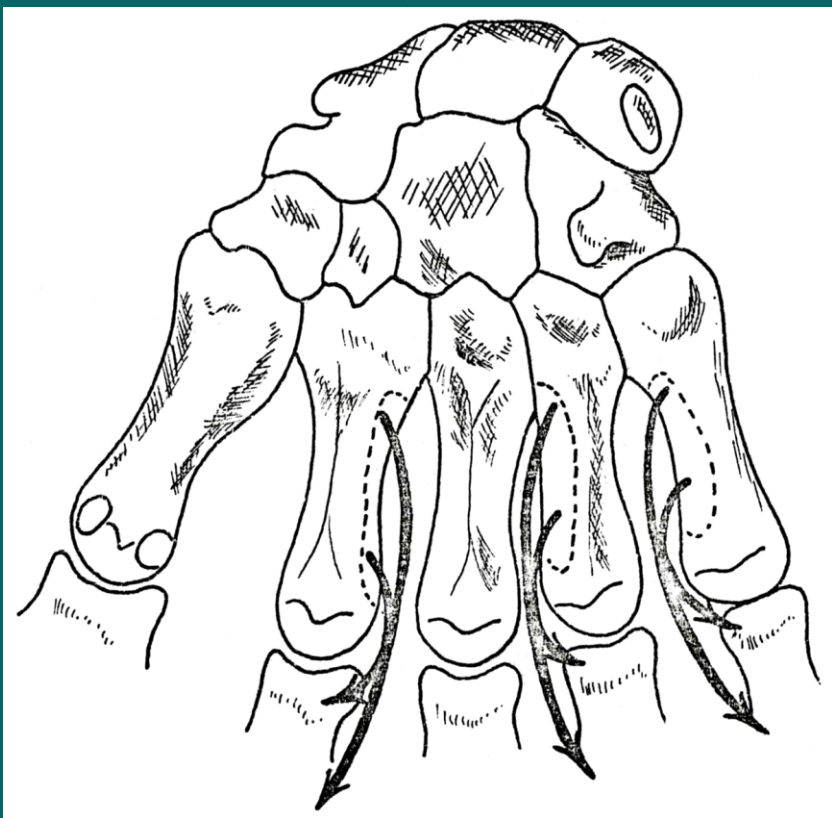
Mm.interossei dorsales

Z: sousední strany metakarpálních kostí

Ú: proximální články prstů, na straně odvrácené od osy ruky

F: abdukce prstů od osy ruky, rozevření prstů do vějíře

I: N.ulnaris



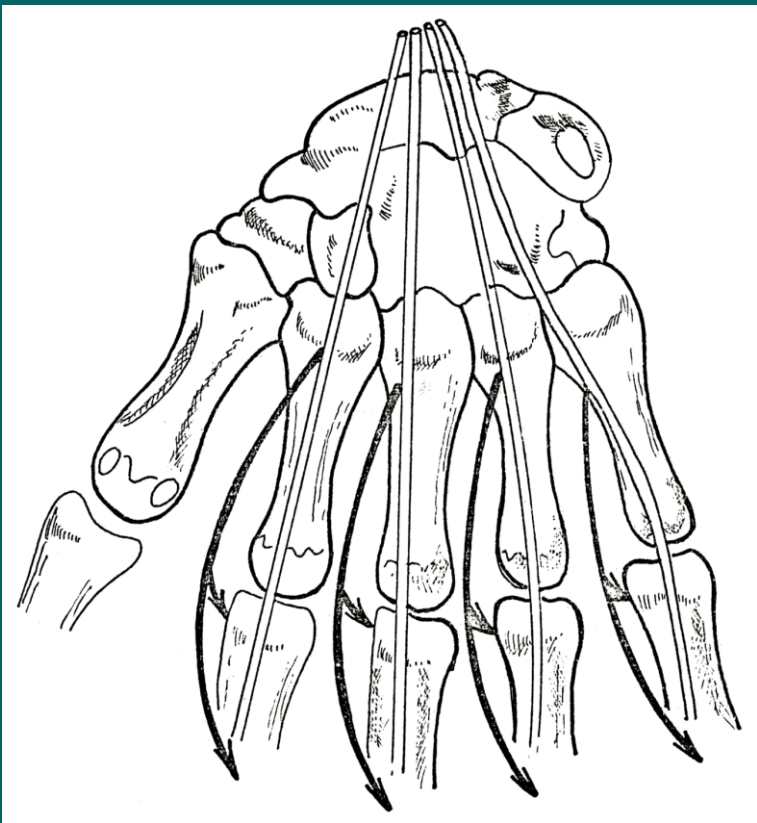
Mm.interossei palmares

Z: corpus ossis metacarpi na straně přivrácené k ose ruky

Ú: proximální článek prstu na straně přivrácené k ose ruky

F: flexe proximálního článku, extenze ostatních článků a přiklonění prstů k ose ruky

I: N.ulnaris



Mm.lumbricales

Z: ve dlani, od šlach m.flexor digitorum prof.

Ú: laterální strana baze proximálního článku a dorsální aponeuróza 2. až 5. prstu

F: flexe proximálního článku, extenze ostatních článků, přiklonění prstů k palci

I: N.medianus (1. a 2.)
N.ulnaris (3. a 4.)