

Úvod do osteologie

Kostra trupu

ZÁKLADNÍ STAVBA KOSTNÍ TKÁNĚ

- **kost** je **pojivová** tkáň, bílá, tvrdá ale pružná
 - vzniká činností **osteoblastů**, které produkují **základní kostní hmotu (ZKH)**, zalijí se do ní a změní se v **osteocyty**
- a) **osteocyty** – uloženy v dutinkách (**lakunách**) **ZKH**, v **canaliculi ossium** mají kolmo odstupující výběžky (metabolismus)
- b) **základní kostní hmota (ZKH)** – kolagenní fibrily stmelené základní amorfní hmotou (**ústrojná složka – ossein**), do které se ukládají krystaly solí (**neústrojná, minerální složka – fosforečnan vápenatý**)

Kostní tkáň se vyskytuje ve dvou formách

1) plst'ovitá, vláknitá kost (fibrilární)

(za ontogeneze, úpony šlach)

2) lamelózní

a) kost hutná (**substantia compacta**)

b) kost houbovitá (**substantia spongiosa**)

LAMELOZNÍ KOSTNÍ TKÁŇ

- 1 – Haversovy lamely
- 2 – intersticiální lamely
- 3 – povrchové (plášťové) lamely
- 4 – lamely trámečků spongiosní kosti

H – Haversův systém lamel, osteon

1 – osteocyt

2 – lakuna

3 – canaliculus osseus

4 – Haversův kanálek osteonu

5 – koncentrické lamely osteonu

6 – povrchové (plášťové) lamely

STAVBA OSTEONU

Koncentrické kostní lamely mají v centru **Haversův kanál**. Osteocyty ležící v **lakunách** vysílají dlouhé tenké výběžky.

- Substantia spongiosa
- Substantia compacta
- Lebka - diploe

ARCHITEKTURA HLAVICE A KRČKU FEMURU

- směr kostních trámců odpovídá silám působícím na kost – gotický oblouk

PERIOSTEUM

a) **fibrózní vrstva** (zevní)

b) **kambiová vrstva** (osteoblasty, Sharpeyova vlákna, růst kosti do tloušťky, zlomeniny)

- bohatá senzitivní inervace

1 – **periost**

2 – Sharpeyova vlákna

3 – cévy v periostu

4 – **endost**

5 – céva z periostu procházející Volkmannovým kanálkem do cév Haverských systémů

6 – bohatá inervace

KOSTNÍ DŘEŇ

Medulla ossium rubra – červená kostní dřeň
(hematopoéza)

Medulla ossium flava – žlutá kostní dřeň

Medulla ossium gelatinosa – šedá kostní dřeň

TYPY KOSTÍ

Kosti dlouhého typu

diafýza

epifýza proximální a distální

metafýza

cavum medullare

povrch epifýz pokryt tenkou
vrstvou kompakty (**corticalis**)

uvnitř epifýz je **substantia
spongiosa**

periost

Kost typu krátkého

(nepřevažuje žádný rozměr)

Stavba:

- 1) na povrchu je **corticalis**
- 2) uvnitř **substantia spongiosa**

Plochá kost

Stavba:

- 1) **kompakta** ve formě **lamina externa a interna**
- 2) **spongiosa** mezi laminami – **diploe**

Sesamské kosti

ve šlachách některých svalů

Pneumatizované kosti

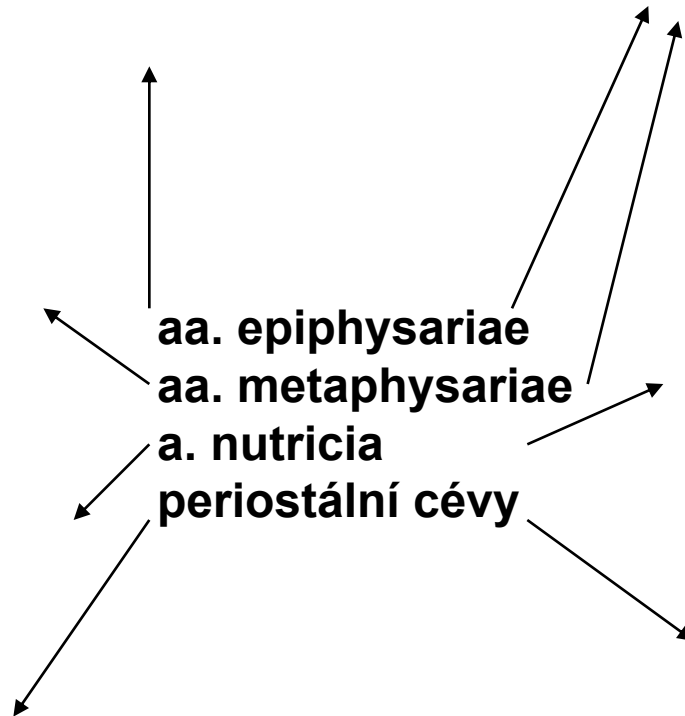
rozvoj po narození (vedlejší nosní dutiny)

Kosti nepravidelného tvaru

KOSTNÍ CÉVY

- nejvýznamnější kostní cévy přicházejí přes periost cestou **Volkmanových kanálků**

Schéma cévního zásobení dlouhé kosti



VÝVOJ A RŮST KOSTÍ

Osifikace desmogenní- z vazivového modelu – ploché kosti neurokrania, clavicula

Osifikace chondrogenní- na chrupavčitém základě primární a sekundární osifikační jádra

a) **perichondrální**

b) **enchondrální**

aa. epiphysariae

a. nutricia

aa. epiphysariae

Růst kosti do délky: zajišťuje růst epifýzové chrupavky s následnou osifikací od epifýzy i diafýzy.

Růst kosti do šířky: zajišťují buňky kambiové vrstvy periostu!

COLUMNA VERTEBRALIS

- původně: **33-34 obratlů**
- po srůstu: **24 obratlů**

Obratle

7 krčních

12 hrudních

5 bederních

4-5 křížových- os sacrum

4-5 kostrčních- os coccygis

VERTEBRA

corpus vertebrae

facies terminalis superior et inferior

arcus vertebrae

pediculus arcus vertebrae

lamina arcus vertebrae

foramen vertebrale

incisura vertebralis

processus

processus articulares

processus transversi

processus spinosus

VERTEBRAE CERVICALES

- **uncus corporis vertebrae**
- **processus transversus - tubercula anteriora et posteriora, foramina processus transversi**
- oválné, ledvinovité tělo
- trojúhelníkový **foramen vertebrale**
- rozštěpený **processus spinosus**
- **processus articulares** - v šikmé rovině

ATLAS - C1

- **arcus anterior**
tuberculum anterior
fovea dentis
- **arcus posterior**
tuberculum posterior
sulcus a. vertebralis
- **massae laterales**
processus transversi
foramina pr. transversi

AXIS - C2

- **dens axis (tělo atlasu)**- apex dentis
- facies articularis anterior et posterior
- os odontoideum

C6- TUBERCULUM CAROTICUM

VERTEBRA PROMINENS- C7

VERTEBRAE THORACICAE

- **corpus:** foveae costales - superiores, inferiores
- **processus transversus** 1.-10.Th: fovea costalis pr. transversi
- **processus articulares:** ve frontální rovině
- **Th4 – 9:** impressio aortica

VERTEBRAE LUMBALES

- **processus costarii**
- **processus accesorius-**
kaudálněji
- **processus mamillaris-**
kraniálněji
- **processus articulares-** v
sagitální rovině
- **processus spinosi-** plochá
destička
- **sacralizace** lumbálního
obratle

OS SACRUM

- **facies dorsalis**- crista- mediana, medialis, lateralis
- **facies auricularis**- partes laterales ossis sacri
- **facies pelvina**- lineae transversae
- **foramina sacralia**- dorsalia, pelvina
- **canalis sacralis**- hiatus sacralis- cornua sacralia
- **basis ossis sacri**
- **apex ossis sacri**
- lumbalizace sakrálního obratle

OS COCCYGIS

- **cornua ossis coccygis=**
processus transversi Co1
- **apex coccygis**

COSTAE

- 12 párů žeber:
- **costae verae**: 7 párů, pravá žebra
- **costae spuriae**: 8.-10.pár, nepravé žebra
- **costae fluctuantes (liberae)** : 11. a 12. pár- volná žebra
- délka- od 1. po 8. se zvětšuje, nejmenší- 1. a 12., největší 6. - 9.

COSTA

os costae + cartilago:

- **caput costae, crista**
- **collum costae**
- **tuberculum costae**
- **corpus costae**
- **crista costae**
- **sulcus costae**
- **angulus costae**

Facies articularis capitis costae

Facies articularis tuberculi costae

COSTA PRIMA

- sulcus arterie subclaviae
- (sulcus venae subclaviae)
- tuberculum m. scaleni anterioris
- úpon pro m. scalenus medius
- odstup m. subclavius

COSTA SECUNDA

- tuberculum m. scaleni posterioris
- tuberositas m. serrati anterioris

STERNUM

- **sternebrae**
- **manubrium sterni-** incisura jugularis, clavicularis a místa spojení chrupavek 1.páru žeber
- **angulus sterni**
- **corpus-** incisurae costales
- **processus xiphoideus**

Děkuji za pozornost

Obrázky:

Atlas der Anatomie des Menschen/Sobotta. Putz,R., und Pabst,R. 20. Auflage.

München:Urban & Schwarzenberg, 1993

Netter: Interactive Atlas of Human Anatomy.

Naňka, Elišková: Přehled anatomie. Galén, Praha 2009.

Čihák: Anatomie I, II, III.

Drake et al: Gray's Anatomy for Students. 2010