

## Doplňující cvičení k 1.- 3. lekci

### I. Vyjádřete přibližování/oddalování

**ad** oesophagum

**a/ab** oesophago

intestinum + crassus, a, um

ligamentum + latus, a, um

bulbus + oculus

nervus + opticus, a, um

apex + pulmo

auris + medius, a, um

### 2. Specifikujte následující části těla jako pravé a následně spojte s předložkou

*nom. sg.*

*in + abl. sg.*

latus (dexter, a, um) \_\_\_\_\_

\_\_\_\_\_

orbita (dexter, a, um) \_\_\_\_\_

\_\_\_\_\_

oculus (dexter, a, um) \_\_\_\_\_

\_\_\_\_\_

radius (dexter, a, um) \_\_\_\_\_

\_\_\_\_\_

corpus (dexter, a, um) \_\_\_\_\_

\_\_\_\_\_

femur (dexter, a, um) \_\_\_\_\_

\_\_\_\_\_

### 3. Přeložte a použijte dvouslovné termíny také v spojení s požadovanými předložkami:

akutní bolest \_\_\_\_\_

po \_\_\_\_\_

tržná rána \_\_\_\_\_

v \_\_\_\_\_

náhlá smrt \_\_\_\_\_

před \_\_\_\_\_

silný jed \_\_\_\_\_

ze \_\_\_\_\_

žilní krev \_\_\_\_\_

do \_\_\_\_\_

malá lžice \_\_\_\_\_

s \_\_\_\_\_

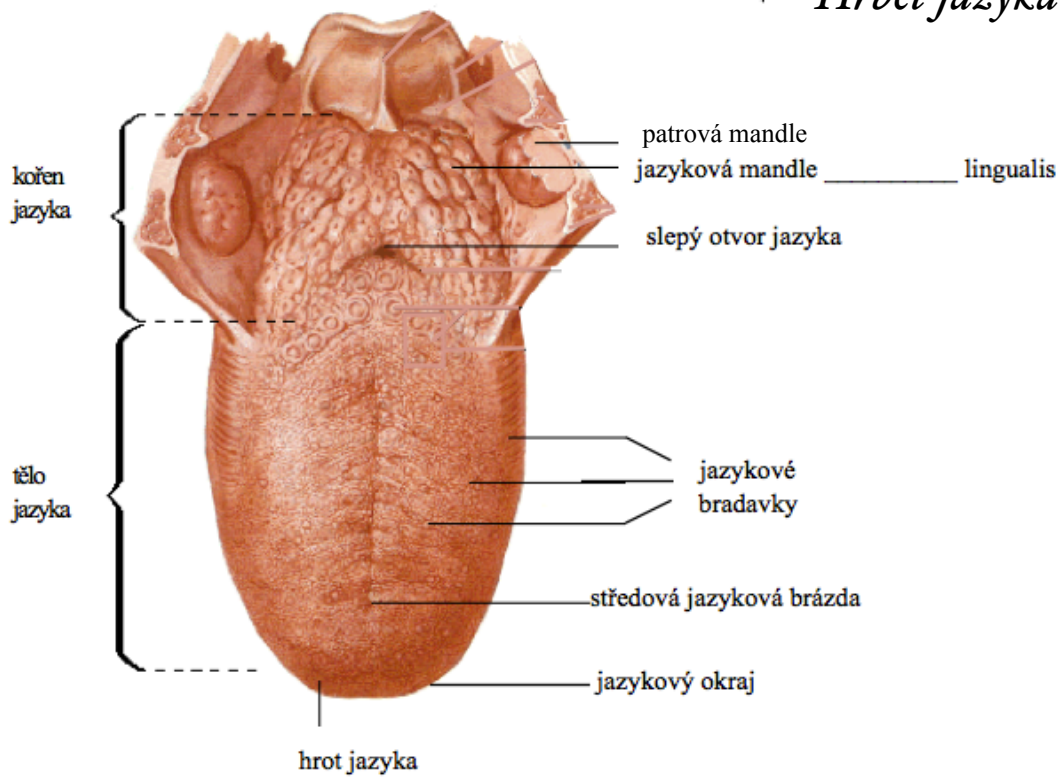
lidské tělo \_\_\_\_\_

v \_\_\_\_\_

infekční choroba \_\_\_\_\_

bez \_\_\_\_\_

## Hřbet jazyka



#### 4. Pojmenujte struktury/části lidského jazyka, jednotlivé struktury následně spojte s předložkami:

na hrotu/hřbetě jazyka \_\_\_\_\_

ve středové brázdě jazyka \_\_\_\_\_

ve slepém otvoru jazyka \_\_\_\_\_

na kořenu/okraji jazyka \_\_\_\_\_

blízko patrové mandle \_\_\_\_\_

blízko žlázy při hrotu jazyka \_\_\_\_\_

jazyková přepážka \_\_\_\_\_

jazykové svaly \_\_\_\_\_

choroby jazyka \_\_\_\_\_

#### 5. Přeložte autentické diagnózy, dešifrujte zkratky :

- tumor apicis linguae

- carcinoma radices linguae et tonsillae sin. cum metastasibus ad lnn. colli l. sin.
- CA tonsillae palatinae et radices linguae l. sin
- TM oropharyngis et radices linguae; meta colli l. dx. susp.
- carcinoma cavitatis oris, oesophagi et ventriculi
- Extirpatio tumoris tonsillae palatinae

### 6. Přeložte/odhadněte názvy barev v anatomických termínech:

medulla ossium rubra/flava

linea nigra/alba

corpus luteum (*graviditatis*)

ramus (*communicans*) griseus/albus

stratum album profundum

macula lutea retinae

substantia grisea/alba

### 7. Doplňte správný termín v latině:

#### *Ústa a ústní dutina*

Ústa \_\_\_\_\_ a ústní dutina \_\_\_\_\_ tvoří počátek **trávicí soustavy**  
\_\_\_\_\_ většiny **živočichů** \_\_\_\_\_.

Ústa zahrnují ústní dutinu a struktury \_\_\_\_\_ v ní umístěné - **jazyk**  
\_\_\_\_\_, **zuby** \_\_\_\_\_ a další **orgány** \_\_\_\_\_, které **do**  
**dutiny** \_\_\_\_\_ ústí, tedy **slinné žlázy** \_\_\_\_\_. Dutina ústní je  
proti **dutině nosní** \_\_\_\_\_ vymezena **tvrdým patrem** \_\_\_\_\_ a  
měkkým patrem. Vzadu přechází do **hltanu** \_\_\_\_\_. Uprostřed **na sliznici**  
**tvrdého patra** \_\_\_\_\_ je **patrový šev**  
\_\_\_\_\_ a série nízkých valů, které brání vypadávání sousta  
**z ústní dutiny** \_\_\_\_\_. Na **boční stěně** \_\_\_\_\_  
jsou **krční mandle** \_\_\_\_\_.<sup>1</sup>

### 8. Překládejte spojení s předložkami:

ad dextrum, ad vitrum, circum oculos, contra dolores, extra uterum, per rectum,  
prope oculum, propter combustionem, propter vulnus, ex aure, sine aqua, in pectore,  
in brachio, sub scapulam

<sup>1</sup> prebraté z: [http://cs.wikipedia.org/wiki/Ústa\\_a\\_ústní%C3%AD\\_dutina](http://cs.wikipedia.org/wiki/Ústa_a_ústní%C3%AD_dutina), krátené, upravované

### 9. Přeložte a vytvořte požadované tvary:

volný okraj vaječníku	+ <b>anomalía</b>
mezikostní <sup>2</sup> okraj vřetenní kosti	+ <b>in</b> (poloha)
hrot hlavice lýtkové kosti	+ <b>ruptura</b>
složený kloub	+ <b>(nom. pl.)</b>

### 10. Označte shodné a neshodné přívlastky, spojení přeložte:

apex ossis sacri, in apice radice dentis, deviatio septi nasi congenita, calcar pedis,  
articulatio columnae vertebralis, thoracis et crani; articulatio tarsi transversa, axis  
pelvis, canalis cervicis uteri, capita phalangium digitorum, canales palatini

### 11. Doplněte chybějící termíny:

auris externa, \_\_\_\_\_ et \_\_\_\_\_  
axis bulbi \_\_\_\_\_ et externus  
tumores \_\_\_\_\_ et maligni  
calcar metacarpi et \_\_\_\_\_  
caput musculi adductoris hallucis obliquum et \_\_\_\_\_  
pulmo \_\_\_\_\_ et dexter  
post mortem et \_\_\_\_\_  
musculus adductor hallucis et \_\_\_\_\_  
musculus \_\_\_\_\_ abdominis et musculus rectus abdominis  
morbus acutus et \_\_\_\_\_  
celulla \_\_\_\_\_ et magna

### 12. Doplněte chybějící koncovky a přeložte:

fractura oss \_\_\_\_\_ tars \_\_\_\_\_ et metatars \_\_\_\_\_, fossa vestibul \_\_\_\_\_ vagin \_\_\_\_\_, fractura  
palat \_\_\_\_\_ claus \_\_\_\_\_, ulcus lingu \_\_\_\_\_ traumatic \_\_\_\_\_, ligamentum transvers \_\_\_\_\_  
scapul \_\_\_\_\_, vulnus contus \_\_\_\_\_ et lacer \_\_\_\_\_, nervus transvers \_\_\_\_\_ coll \_\_\_\_\_,  
pedes plan \_\_\_\_\_, vagina tendin \_\_\_\_\_ muscul \_\_\_\_\_ flexor \_\_\_\_\_ pollic \_\_\_\_\_  
long \_\_\_\_\_

### 13. Spojte substantiva a přeložte:

*cavitas* + os, dens (pl.), nasus, abdomen, larynx, thorax, uterus

*regiones* + corpus, caput, abdomen, cervix, pectus

*vulnus contusum* + pes, digitus (pl.), regio femoris, orbita, unguis (pl.)

*corpus alienum* + trachea, nasi, auris (pl.), larynx, oesophagus, ventriculus

<sup>2</sup> *interosseus, a, um*

*combustio* + caput et collum, cavum oris et pharynx, larynx et trachea et pulmo

*distorsio* + carpus (pl.), articulatio humeri, phalanx prima

#### 14. Přeložte popisky obrázků:

