

Mikrobiologický ústav uvádí

NA STOPĚ PACHATELE



Díl devátý:

Pachatelé stočení do spirály

Přehled témat

Klinická charakteristika spirálních bakterií

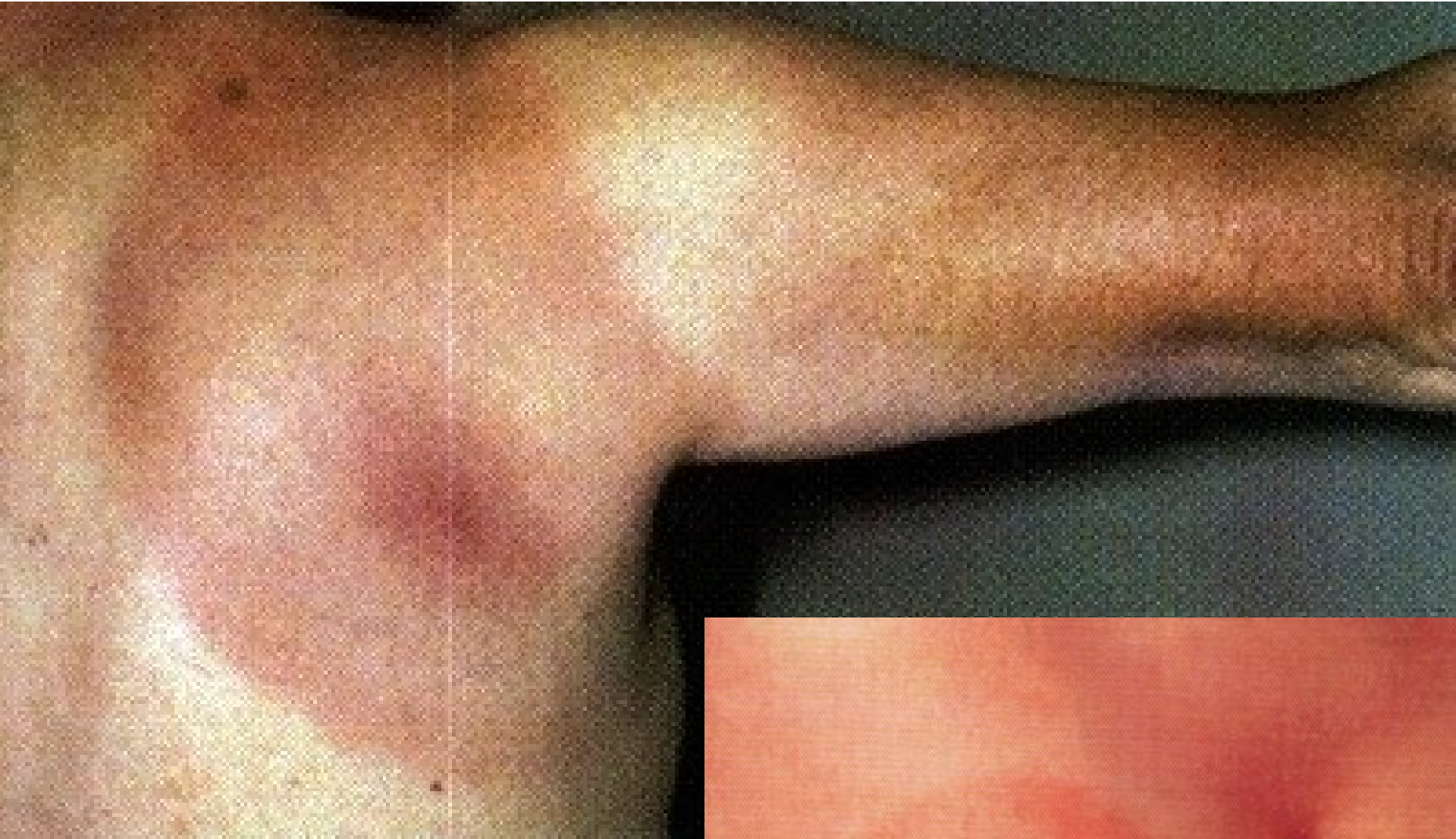Mikrobiologická charakteristika a dg. spirochet

Bonus: Rozšířené povídání o mikroskopii

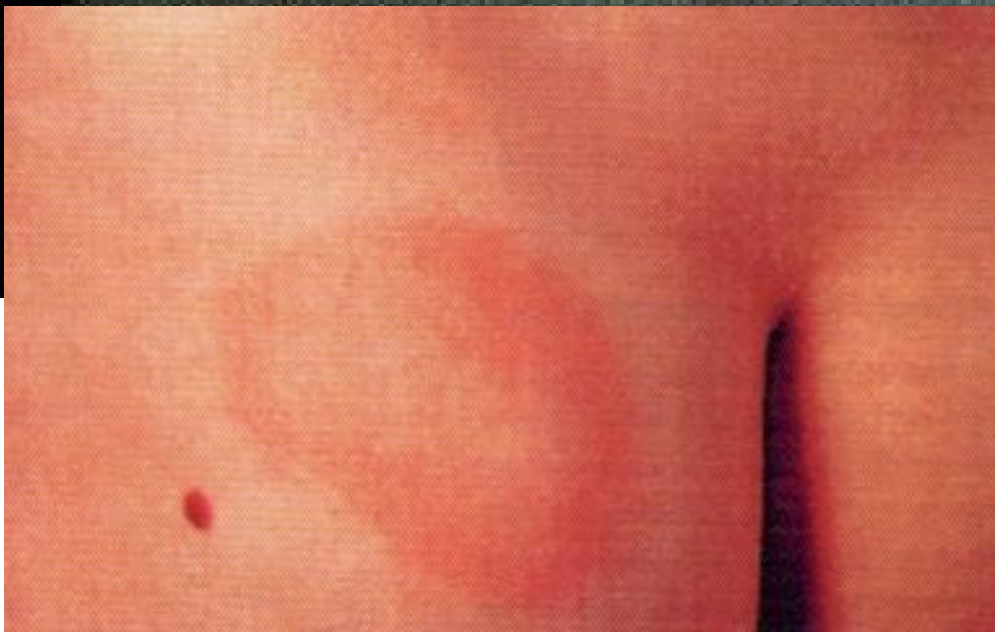Klinická
charakteristika
spirálních
bakterií

Příběh první

- Růžence Flekové naskákaly po těle růžové skvrny. Vzpomněla si, že by to mohla být... No ano, to by odpovídalo, před několika týdny byla na táboře a několikrát během tábora měla klíště.
- Obvodní lékař ji poslal na dětskou infekční kliniku, kde zkušená infekcionista potvrdila, že opravdu s největší pravděpodobností jde o to, co si myslela Růženka. Pro jistotu ještě odebrala sérum na průkaz protilátek...



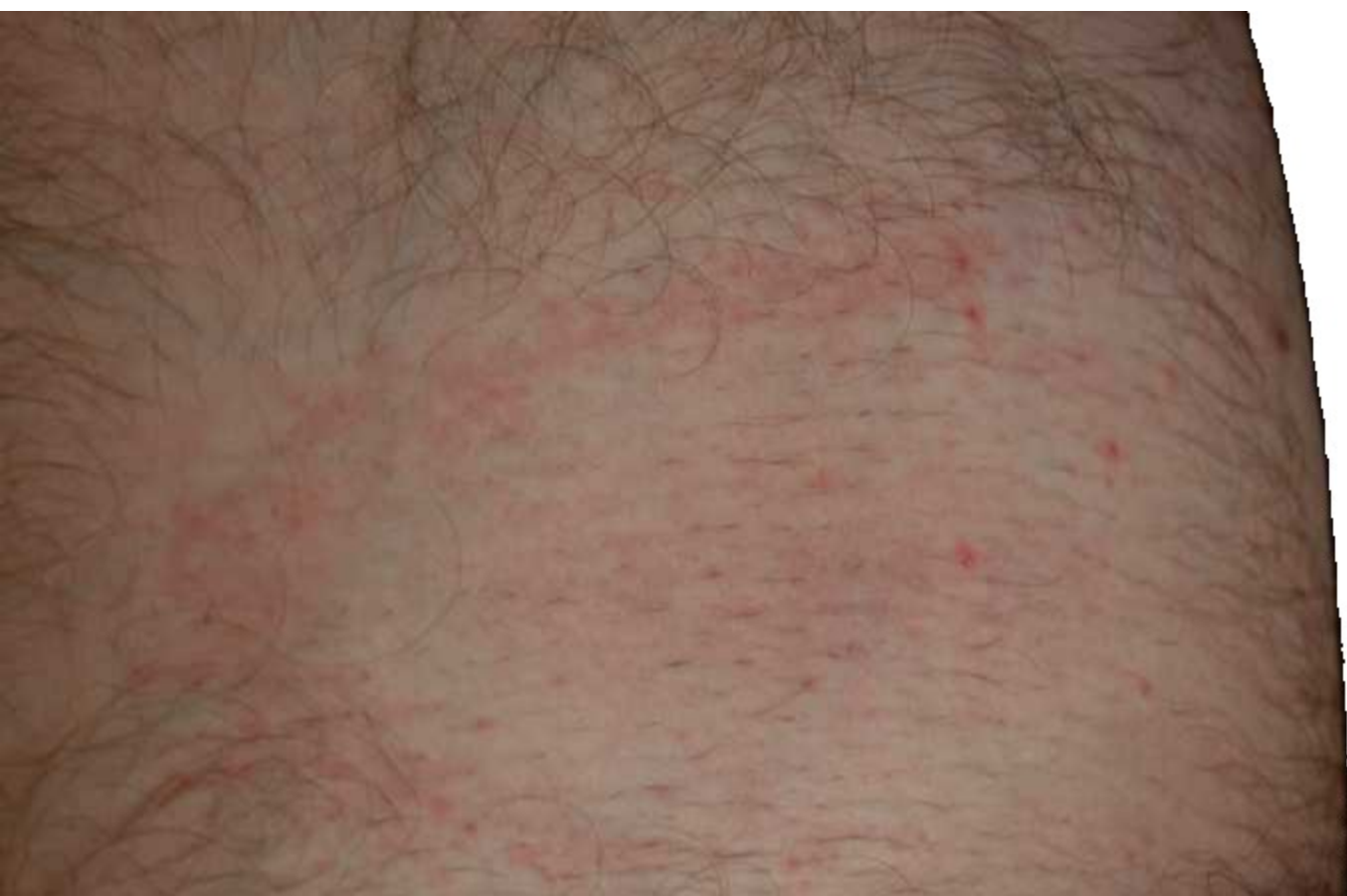www.med.sc.edu



www.borrelia.de

Erythema migrans

- Toto je obrázek erythema migrans studenta M. M., který laskavě souhlasil s využitím ve výuce

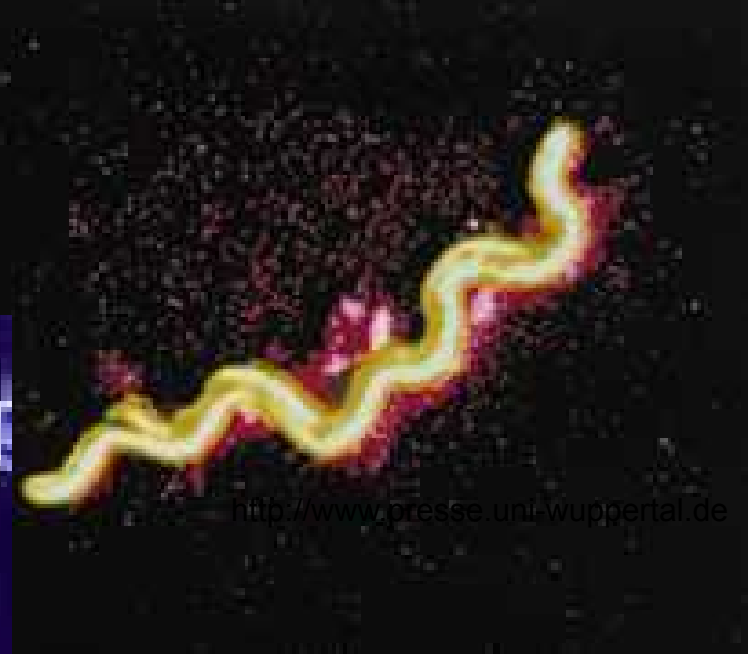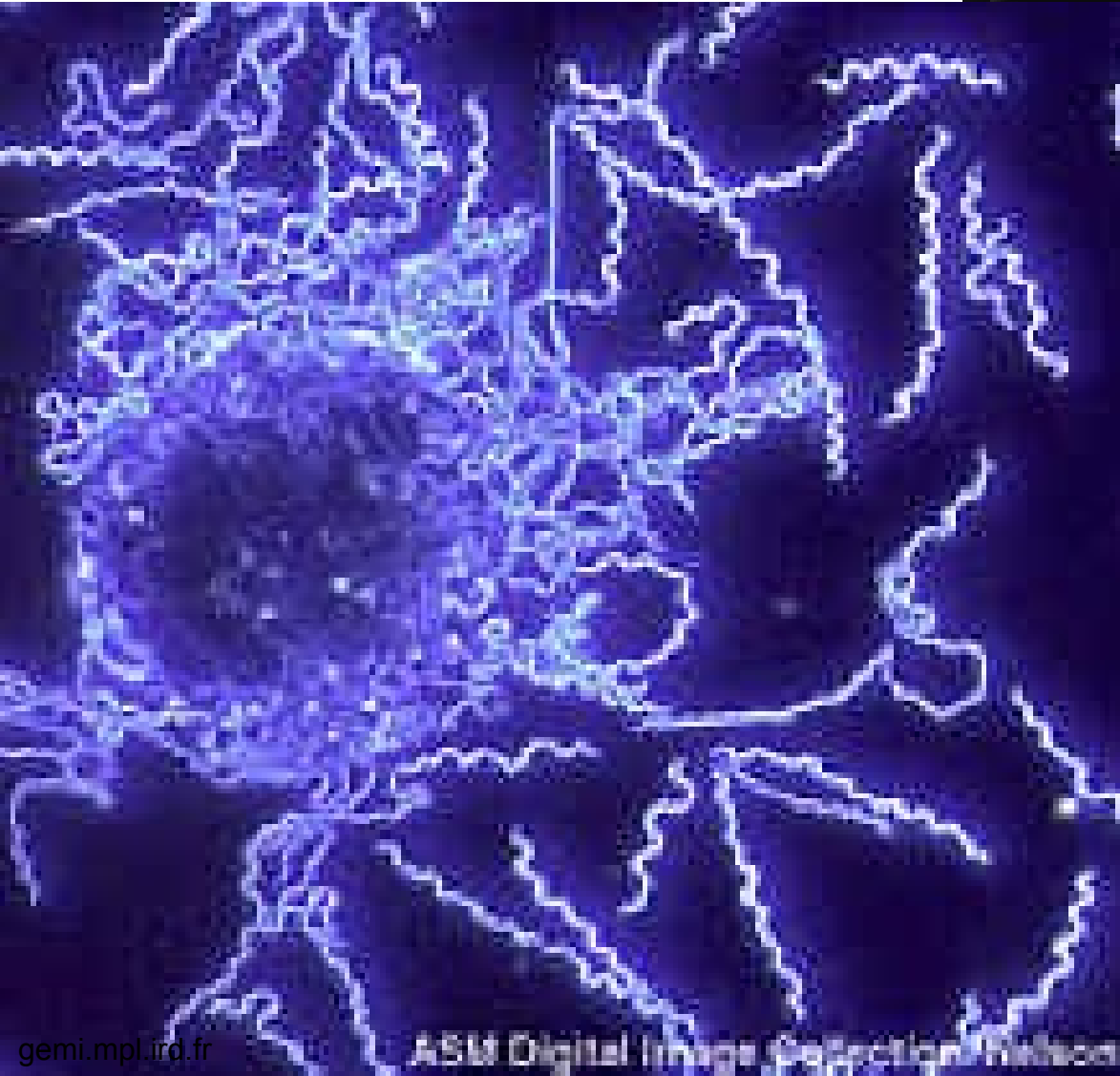




Viníkem byla

- *Borrelia afzelii*, jedna z borrelií, vyvolávajících Lymeskou nemoc a patřících do druhu *Borrelia burgdorferi sensu lato* (= „v širším slova smyslu“)
- Tento druh „v širším slova smyslu“ se rozpadá na řadu genomospecies. Nejvýznamnější jsou *B. garinii*, *B. afzelii* a *B. burgdorferi sensu stricto*
- Zatímco v USA se vyskytuje zejména třetí z oněch borrelií a typické jsou kloubní příznaky, v Evropě jsou častější první dvě borrelie a typická je neuroborrelióza
- Kromě lymeské nemoci vyvolávají borrelie (jiné druhy) návratnou horečku (*B. duttoni*, *B. recurrentis*)

Borrelia burgdorferi

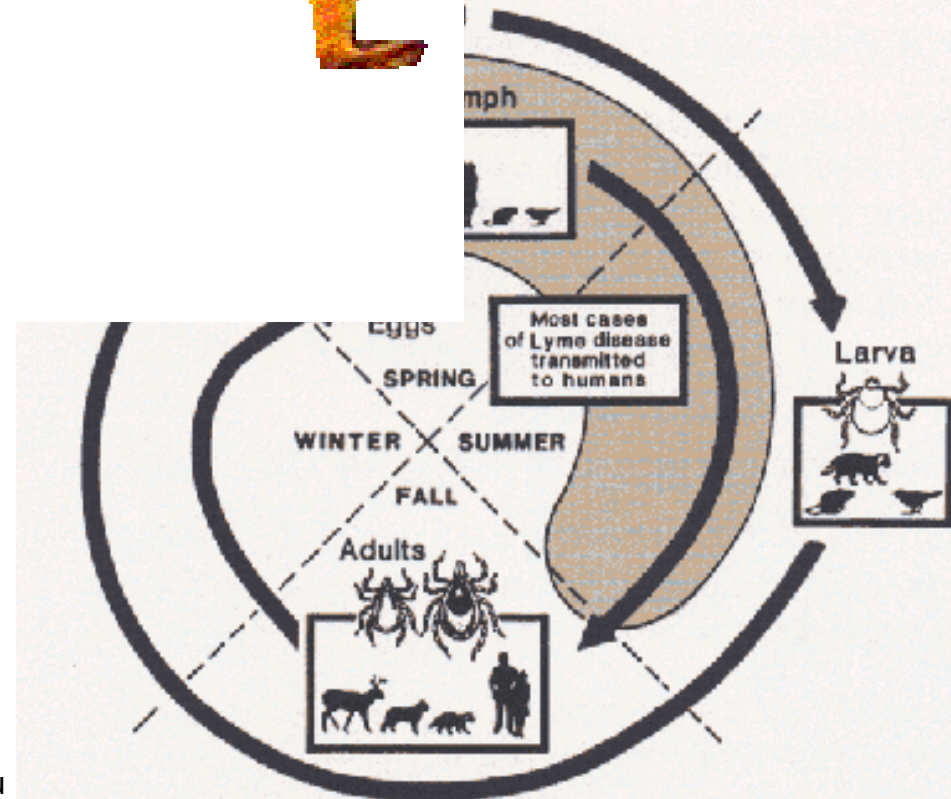


<http://www.presse.uni-wuppertal.de>

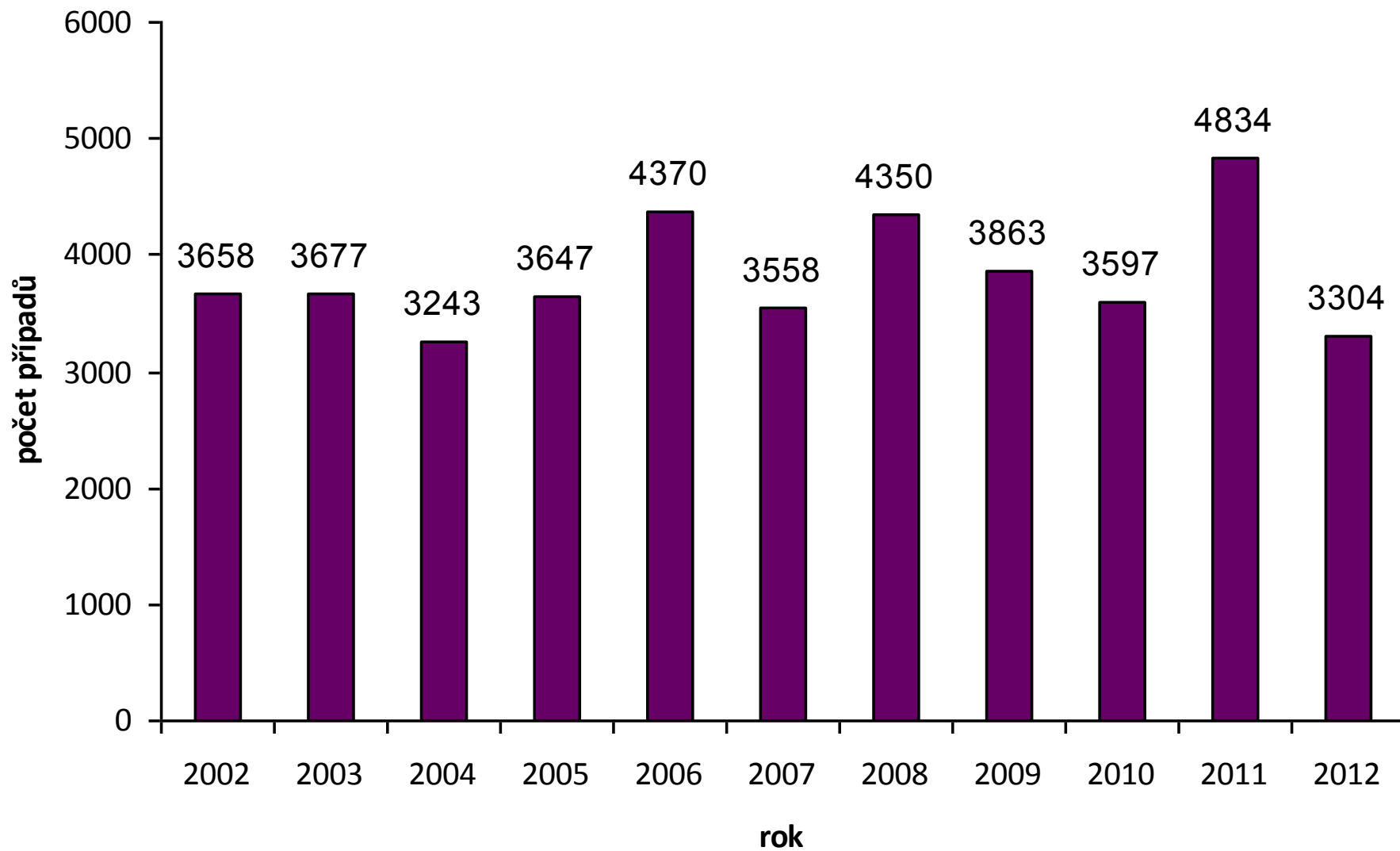


Lymeská nemoc –
zoonóza,
přenášena klíšťaty

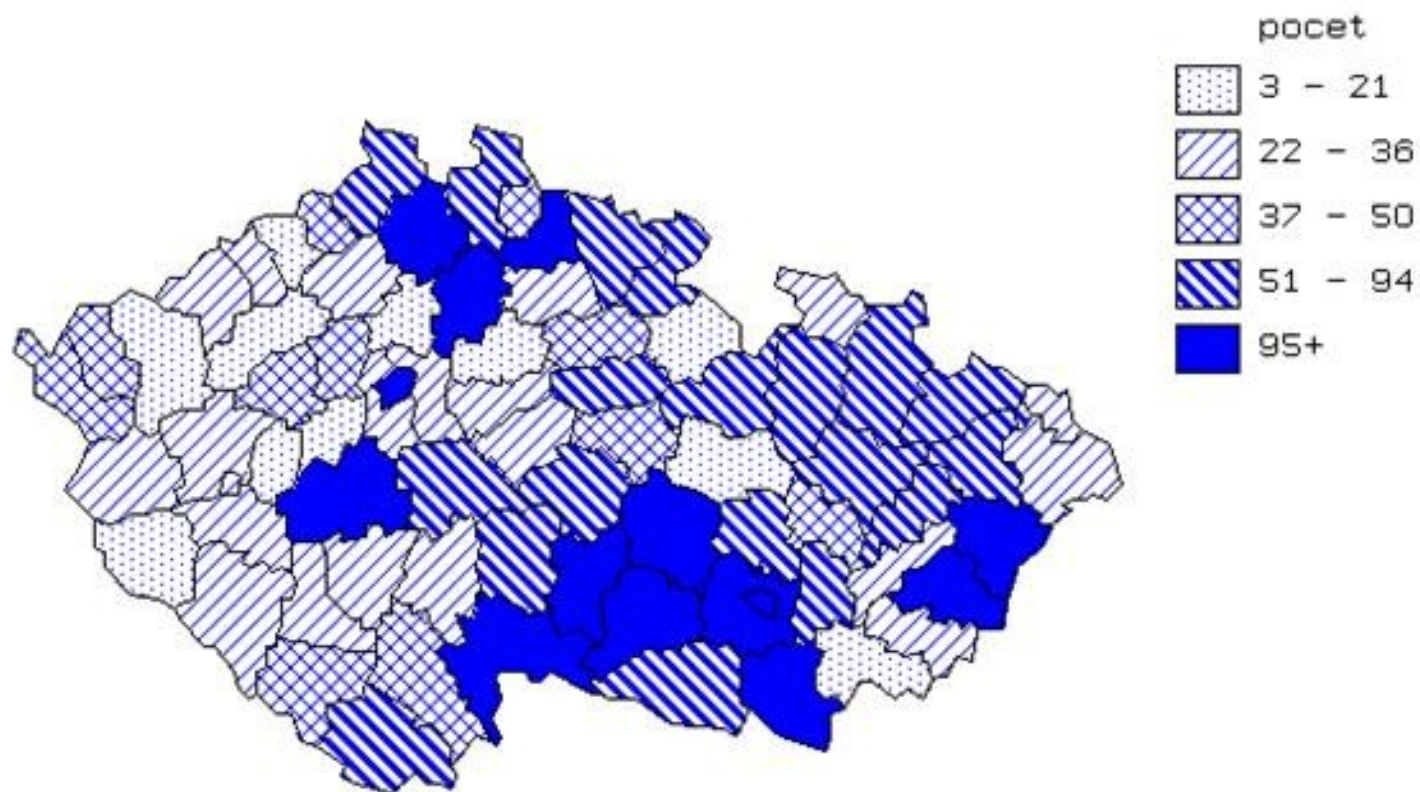
e disease ticks



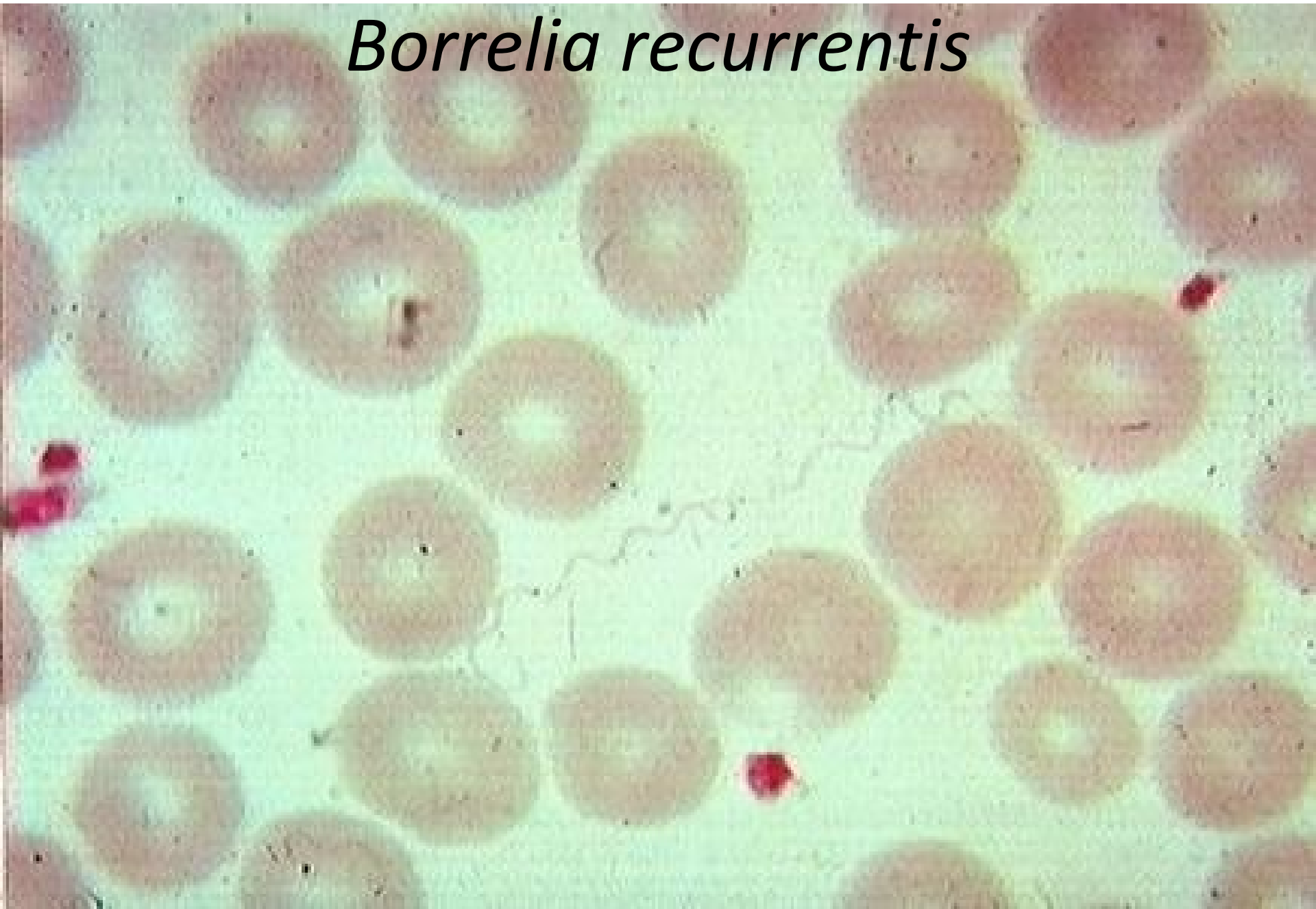
Počet případů Lymecké borreliózy v ČR



Počet onemocnění Lymeskou boreliózou v ČR v roce 2011 podle okresu nákazy, Epidat



Borrelia recurrentis

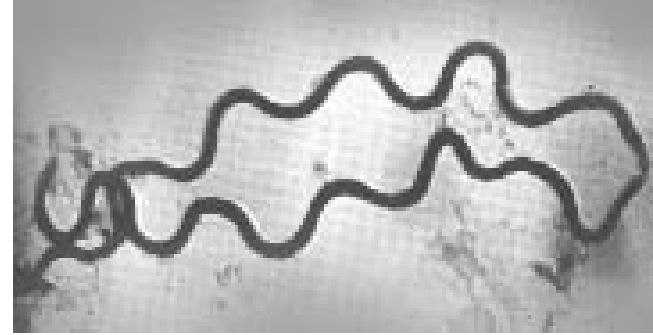


Příběh druhý (vymyšlený, ale základ vychází ze skutečného příběhu)

- Když Lou zjistila, že „perník“ opravdu potřebuje, a čím dál víc, nebylo pro ni daleko k rozhodnutí **vydělat si vlastním tělem**. Konec konců, sex měla vždycky ráda.
- Když si zákazník připlatil, **vyspala se s ním i bez kondomu**, brala přece antikoncepci a samotné jí to víc vyhovovalo...
- Pak se ale zamilovala a **rozhodla se mít dítě**. Vysadila antikoncepci a byla celá šťastná, Helmut bude určitě ten pravý otec...

Příběh druhý – pokračování

- A tak tedy Lou byla těhotná. Zároveň si ale našla vředy na genitáliích a gynekoložka jí odebrala krev na serologické vyšetření. To vyšlo pozitivní. Lou odmítla interrupci ze zdravotních důvodů, jednak se na vše přišlo dost pozdě, jednak touha po dítěti byla silnější.
- Lou byla léčena, bohužel nevhodně zvoleným antibiotikem. Dítě se narodilo nemocné a po dvou týdnech zemřelo na sekundární klebsielovou sepsi



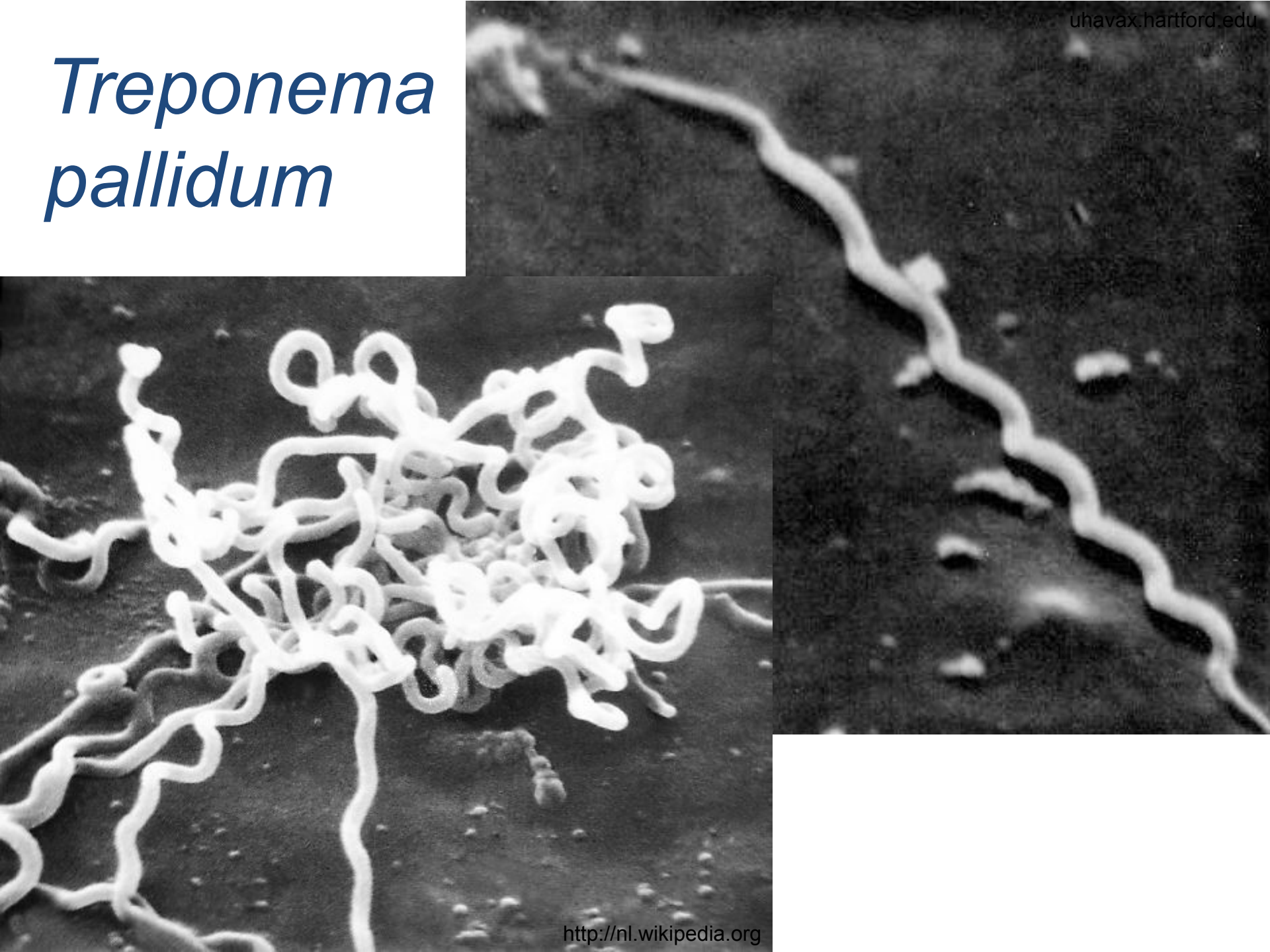
Viníkem zde bylo

- *Treponema pallidum ssp. pallidum*, původce syfilis (lues, příjice)
- Syfilis je klasická pohlavní nemoc. Přenáší se výhradně sexuálně. Jde ovšem o systémové onemocnění – v pokročilých stádiích postihuje celé tělo postiženého člověka (gummata, disekce aorty, neurolues, psychické příznaky)
- Některé poddruhy *T. pallidum* a některá jiná treponemata způsobují jiné, jinak přenášené choroby (framboesie – yaws, *T. pertenue*)
- Některá treponemata způsobují orální infekce (*T. denticola* – vztah k parodontitidě), nebo jsou i nepatogenní

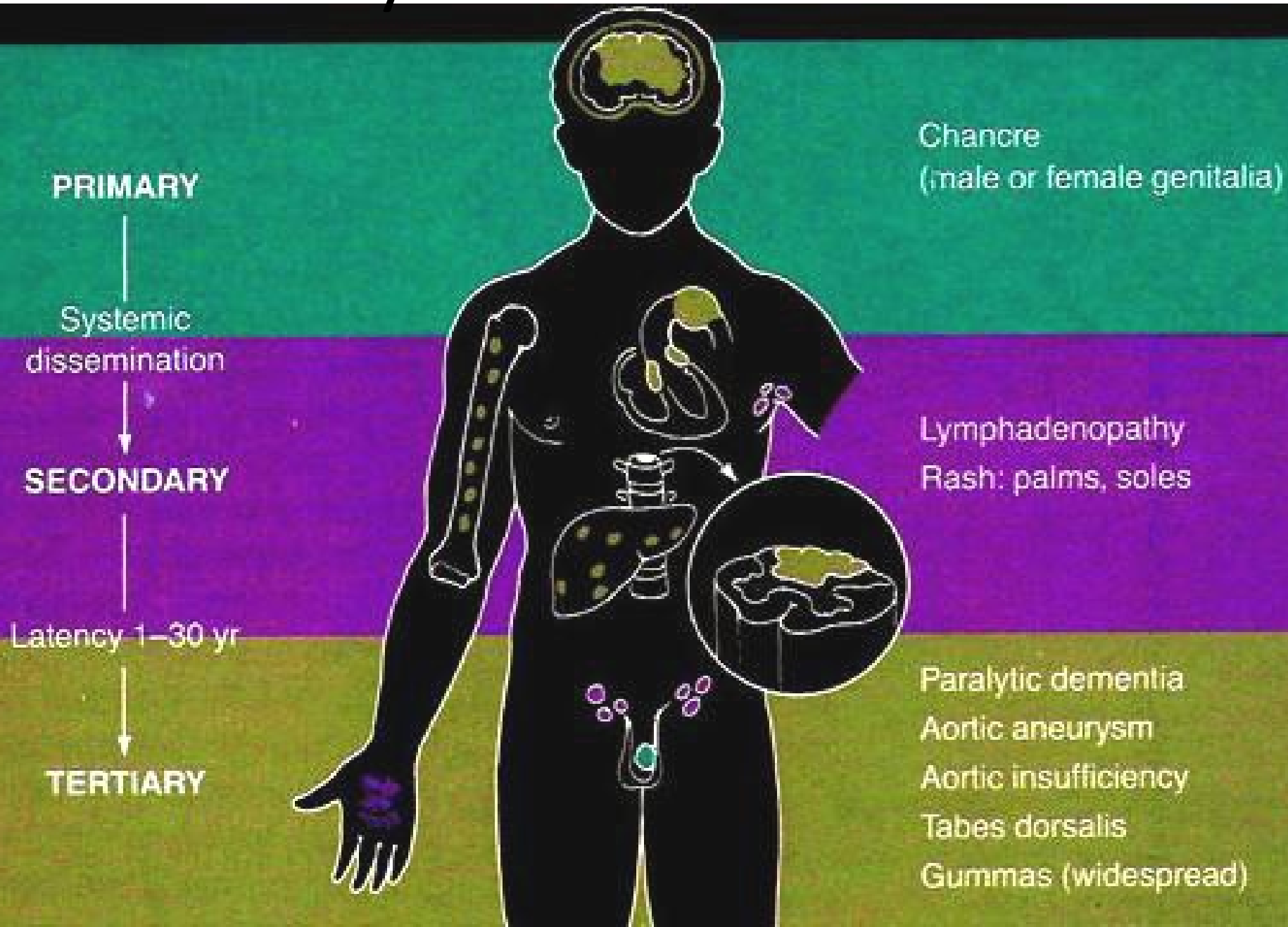
Gramatická poznámka

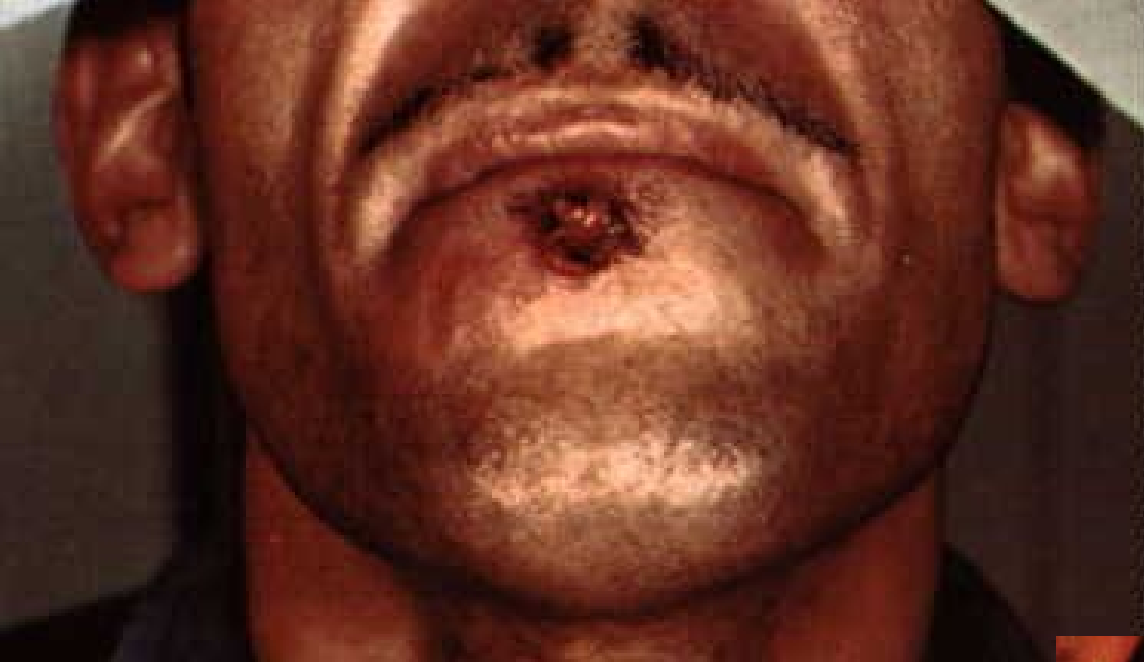- *Treponema* je slovo řeckého původu. V řečtině je středního rodu a leží vedle slov jako je aróma, magma, sperma, smegma, miasma.
- Ovšem současnost slovo *Treponema* (ale i třeba slovo plasma) rozkolísala, a proto se často používá i ženský rod (ta *Treponema*)
 - Slovenčina urobila všetkým historickým reminiscenciám dôrazný koniec, a preto všetky tieto slová sú v slovenčine ženského rodu.

Treponema pallidum



Průběh syfilis



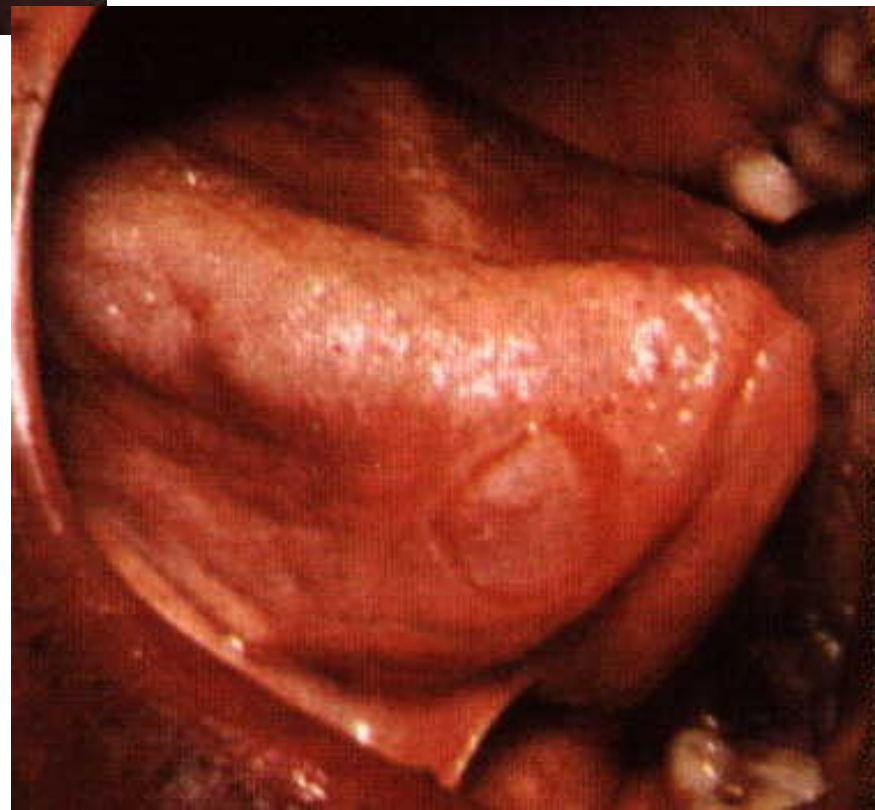


primární syfilis
(„šánkr“)

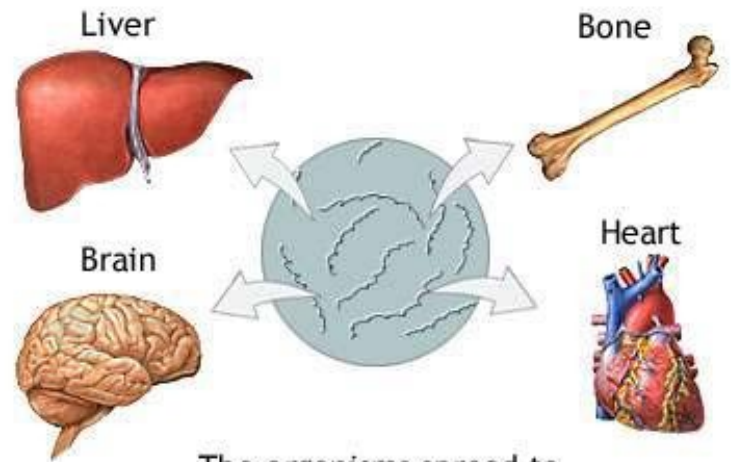
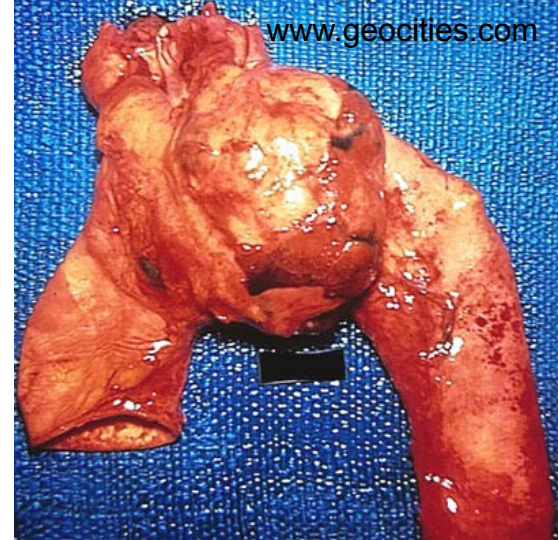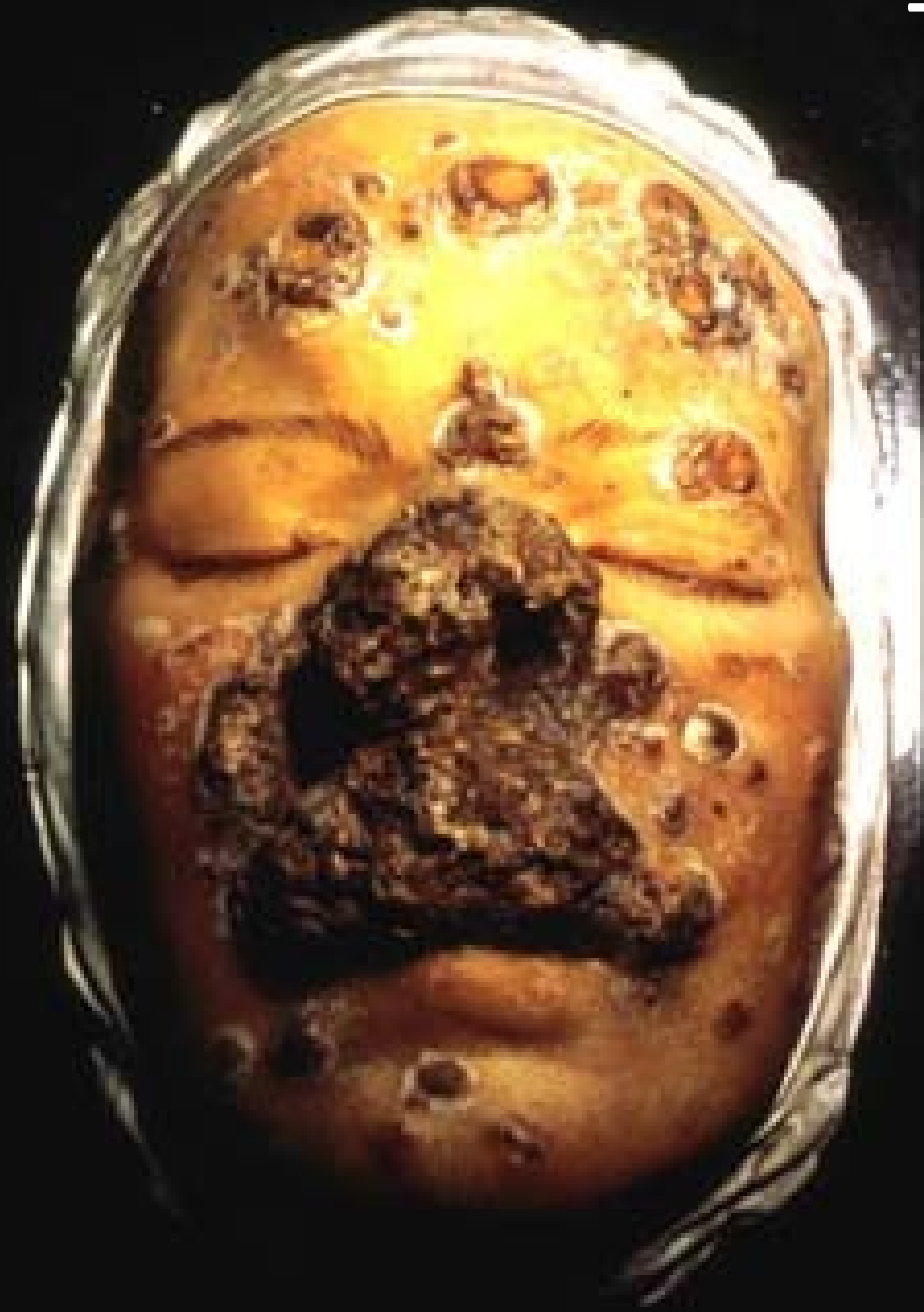uhavax.hartford.edu (2×)

Průběh syfilis

sekundární
syfilis

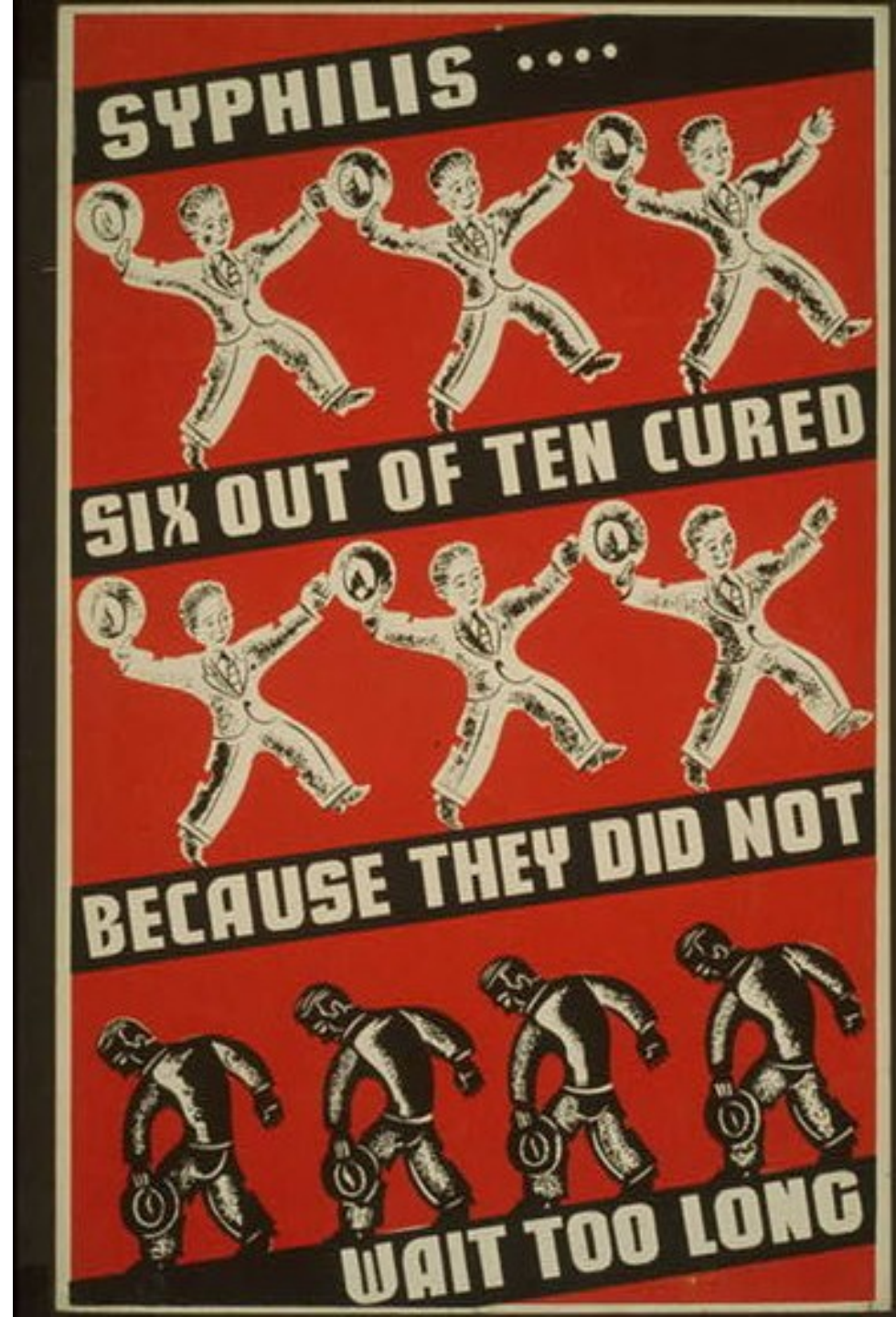
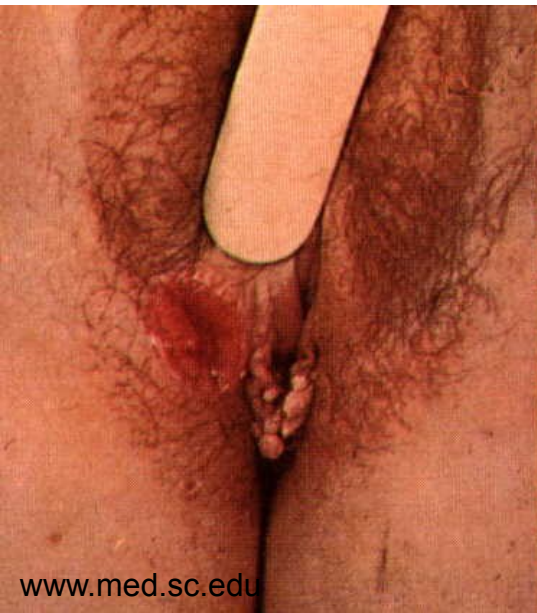

Terciární syfilis

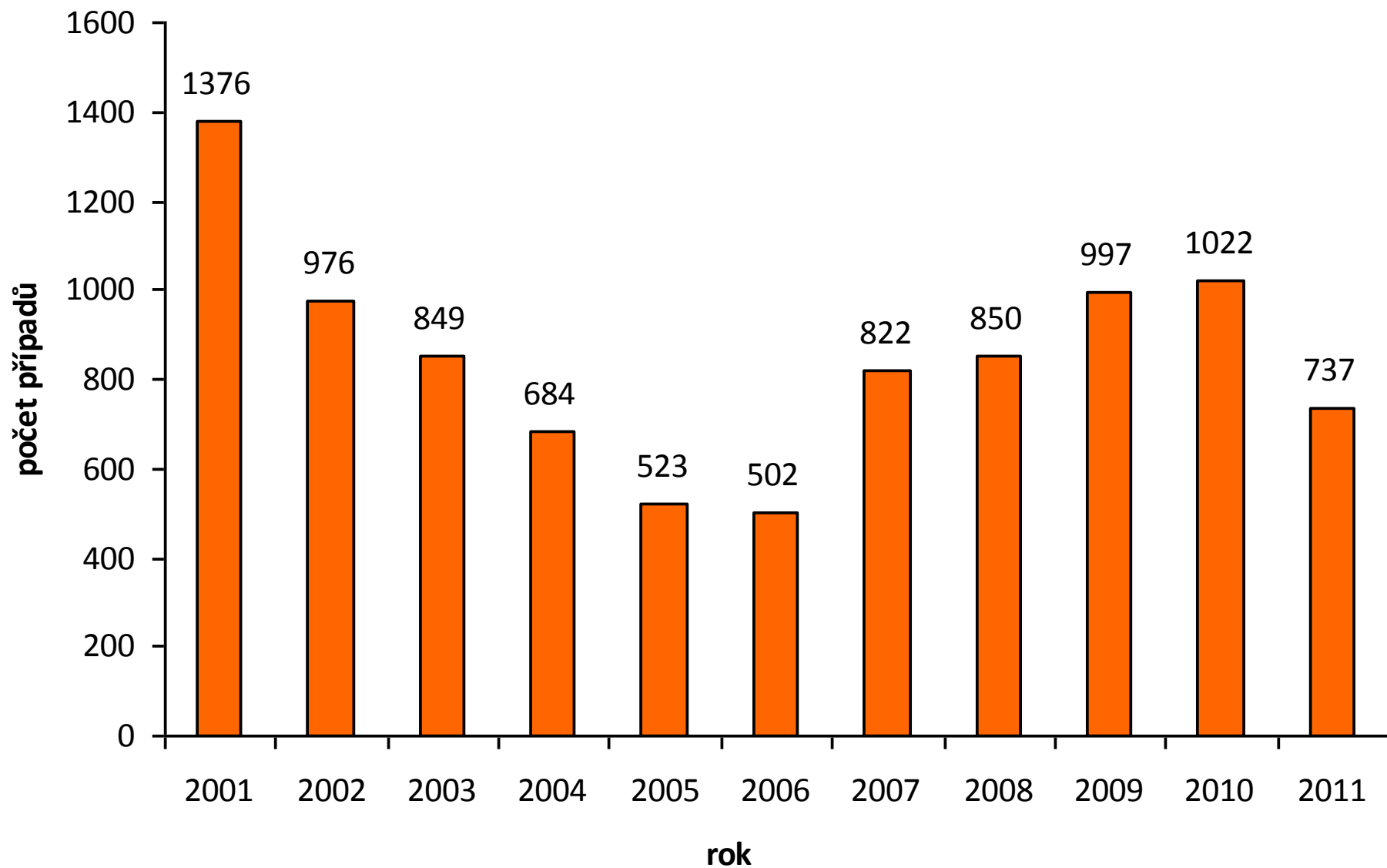


The organisms spread to various organs causing lesions or gummas

Syphilis



Počet případů lues v ČR



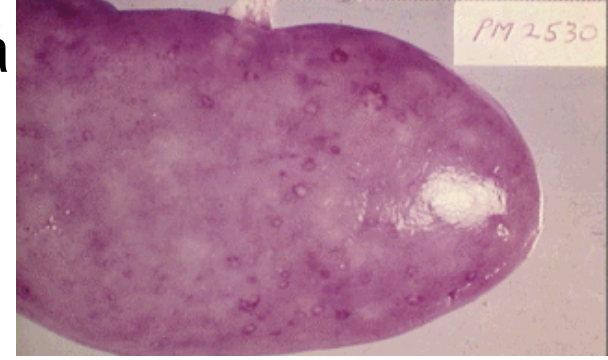
Yaws (framboesie)



Příběh třetí

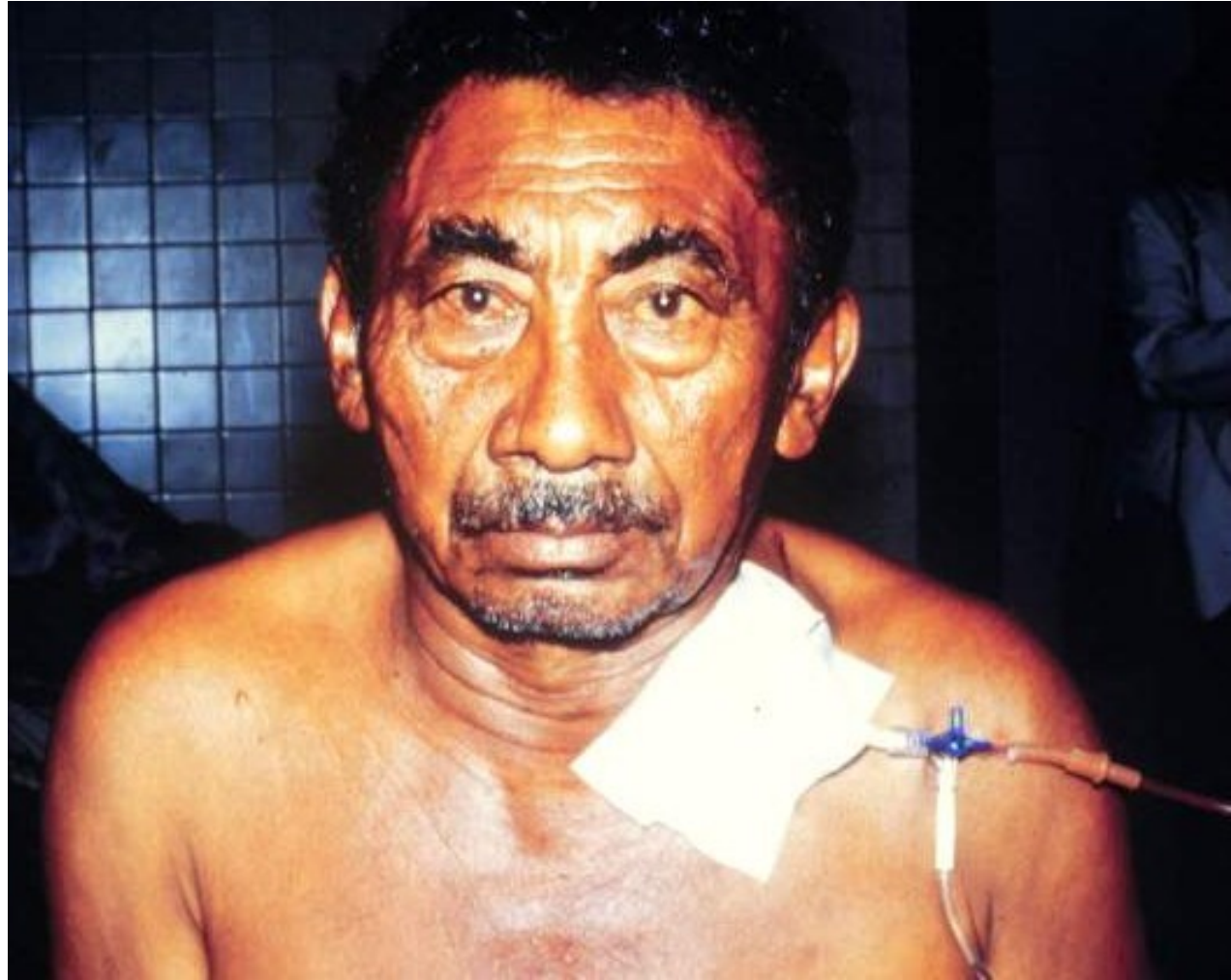Ledvina postižená
příslušnou
chorobou

www.med.sc.edu




- Pan Krysařík byl pracovníkem firmy KVAK (Kocourkovské vodovody a kanalizace, a. s.)
- Jeho denním chlebem byla údržba kanálů. Nebylo kanálu, který by neznal. Znal i zvyky potkanů, měl je docela rád a rozuměl si s nimi.
- Přesto jednou došlo mezi ním a vůdcem tlupy potkanů k jakémusi nedorozumění a pan Krysařík byl kousnut do lýtka
- Netrvalo dlouho, a pan Krysařík ležel se žloutenkou a krvácivými stavy v nemocnici...

Tohle sice není pan Krysařík, ale jeden
jeho venezuelský kolega s podobným
osudem

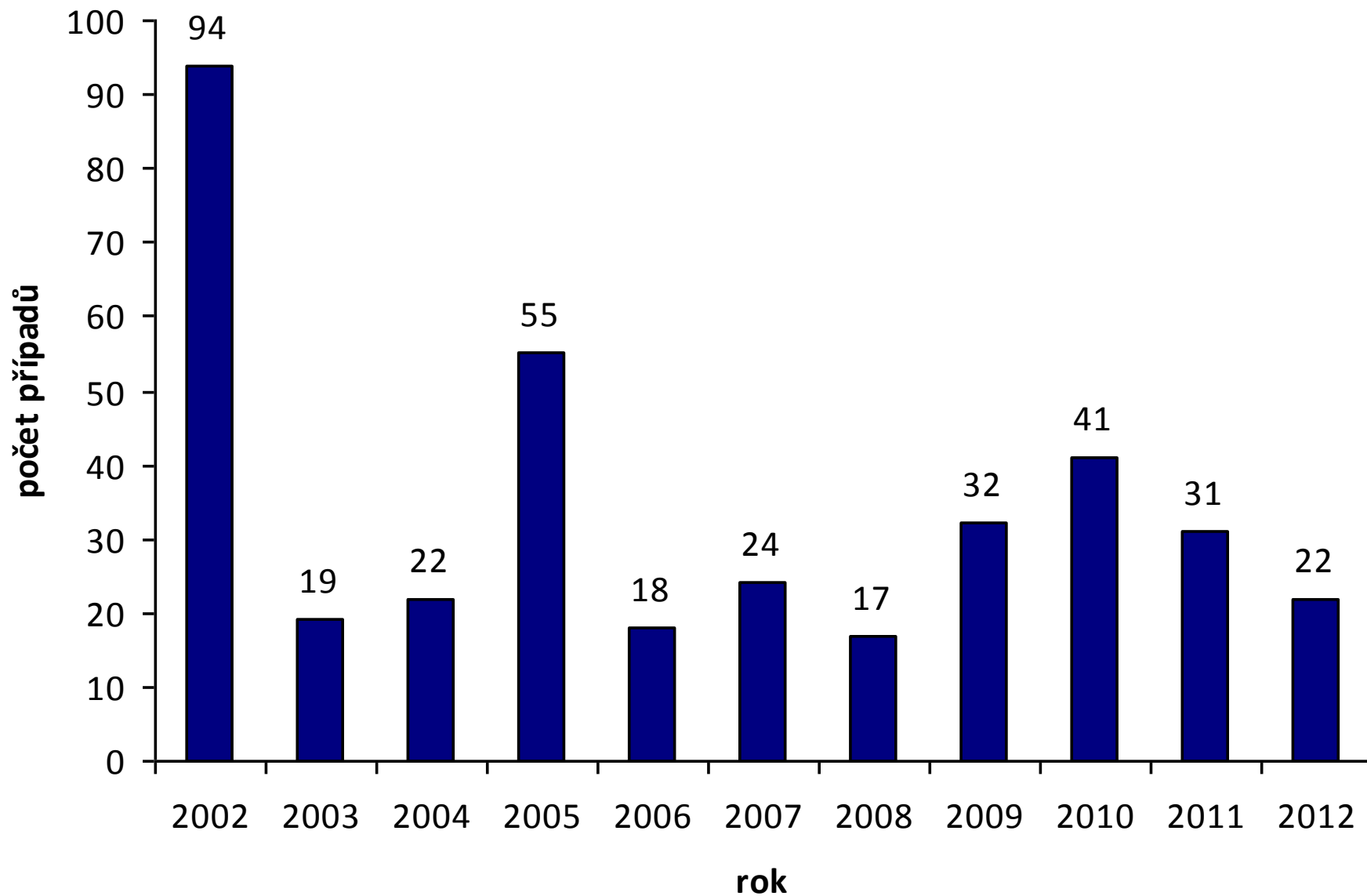


Viníkem je...



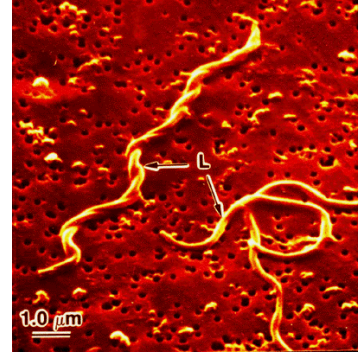
- *Leptospira interrogans* ser. Icterohemorrhagiae
- Dříve se jednotlivé serovary leptospir považovaly za samostatné druhy, nyní se všechny patogenní považují za součást druhu *Leptospira interrogans* (druhý druh *Leptospira biflexa* je nepatogenní)
- Příznaky mohou být různé, od „chřipkotyfových“ příznaků serovaru *Grippotyphosa* (blatácká horečka) až po žloutenku a krvácivé stavy (Weilova choroba, jako u pana Krysaříka) serovaru Ictero-hemorrhagiae. (Tyhle dva serovary se dají celkem logicky zapamatovat, tak když ne jiné, tak sihleďte zapamatovat aspoň je 😊)

Výskyt leptospirózy v ČR



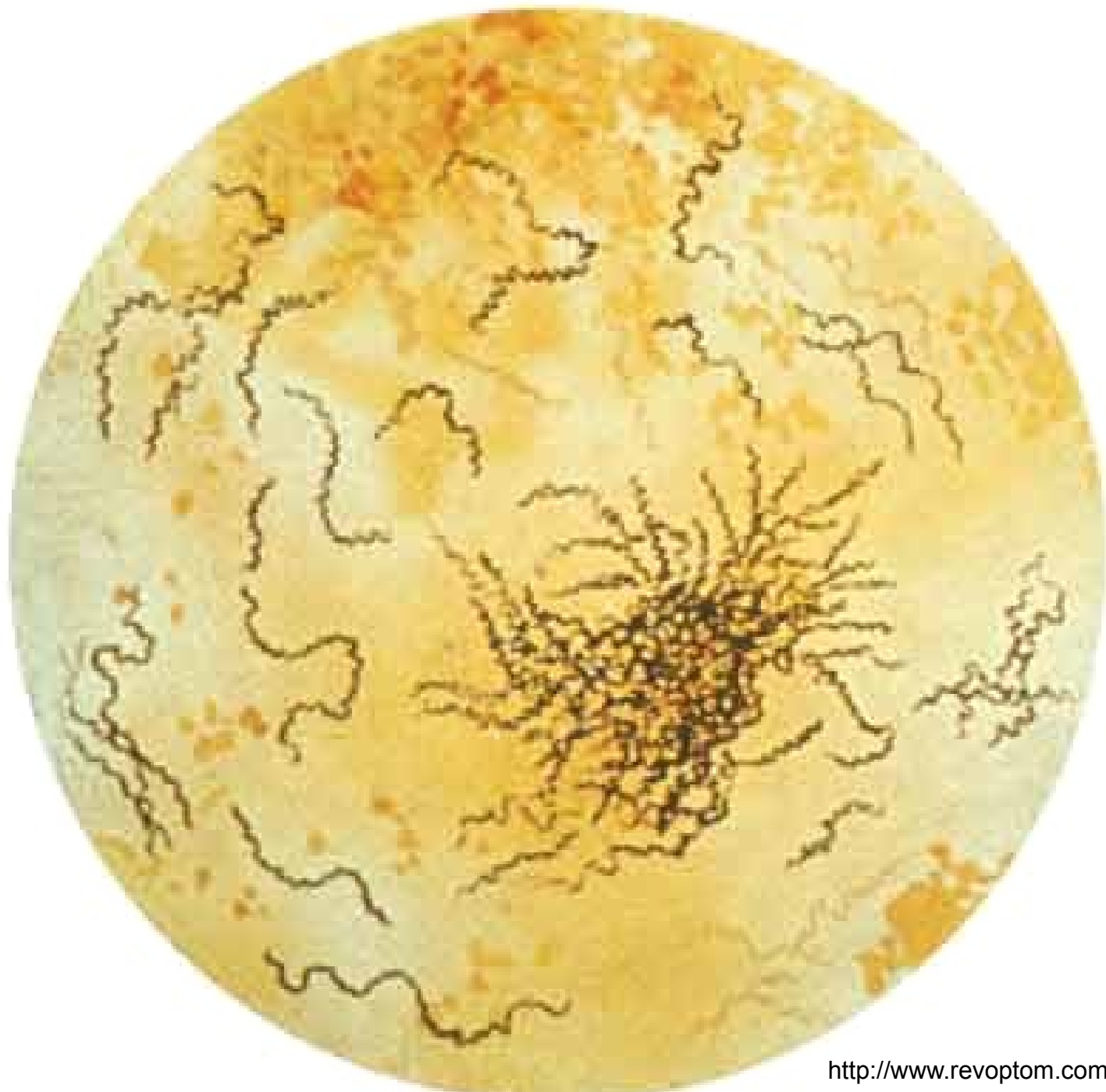
Mikrobiologická
charakteristika a
diagnostika
spirochet

Spirochety



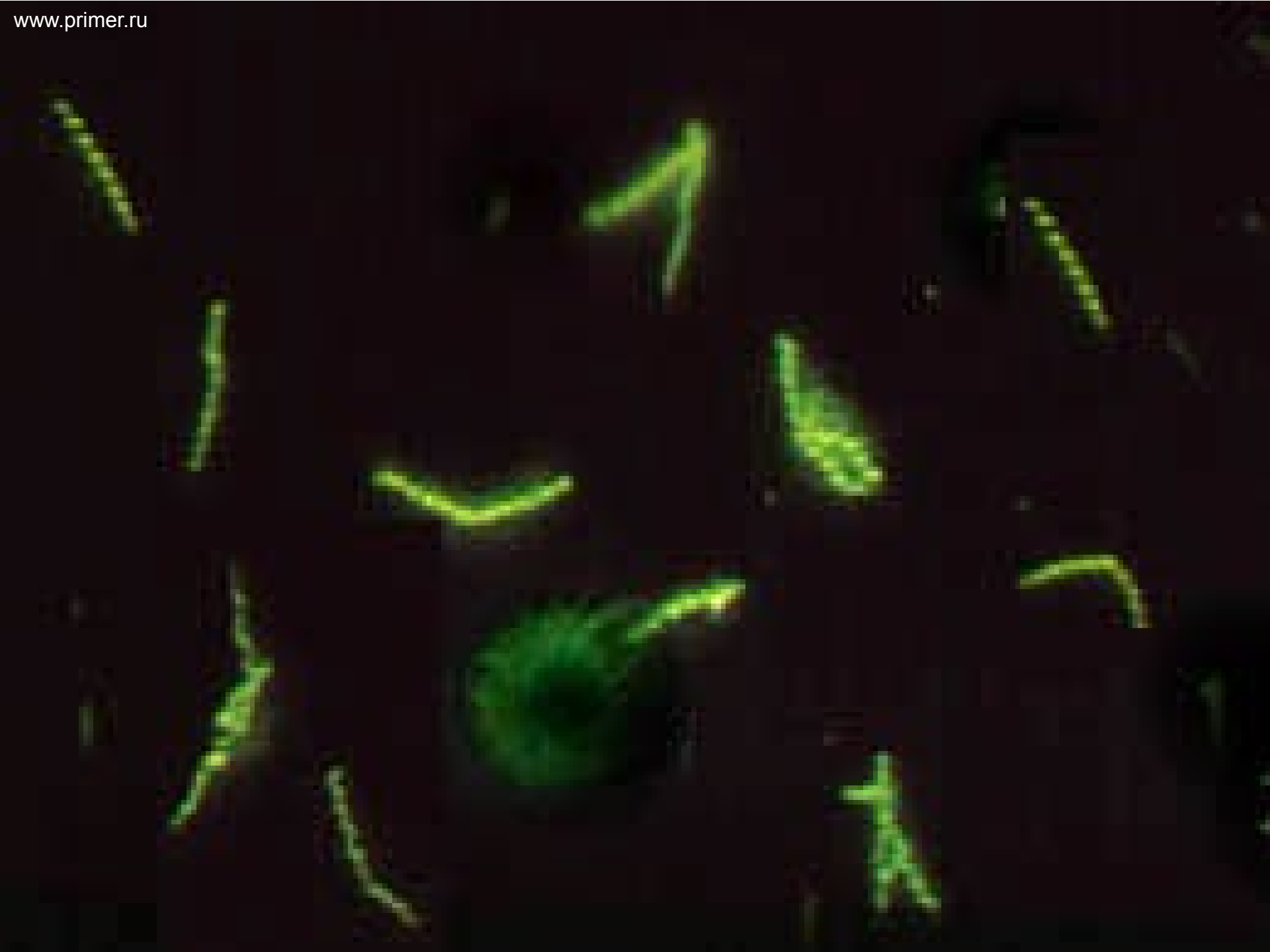
- Borrelie (ale také treponemata a leptospiry) jsou spirochety, tedy spirální bakterie.
- Jejich buněčná stěna je blízká gramnegativní, ale podle Grama se nebarví už proto, že jsou hrozně tenoučké. Mikroskopovat je lze pouze pomocí zástinu, fázového kontrastu, fluorescence anebo imunofluorescence (což není totéž!)
- Spirochéty se obtížně kultivují
 - (borrelie a leptospiry lze kultivovat ve speciálních médiích)
 - *T. pallidum* nelze v podmínkách *in vitro* kultivovat

*Treponem
pallidum*



Treponemata: jak pátrat přímo

- **Přímý průkaz** se dělá zřídka už proto, že málokdy je co odebrat. Jen pokud má pacient(ka) zrovna tvrdý vřed, lze provést seškrab z něj.
- **Mikroskopie:** Používá se **nativní preparát – zástin**. Zvláštností je, že ač jde o nativní preparát, používá se imerze (treponemata jsou velmi subtilní). Mimo to lze provést **fluorescenční barvení**
- **Kultivace ani biochemická identifikace** se nepoužívají
- **Průkaz antigenu** lze provést přímou IMF
- **Pokus na zvířeti:** Existuje tzv. RIT – Rabbit infectivity test (test infekčnosti na králíkovi)
- **PCR diagnostika** se stává čím dál důležitější. *Zde je výjimka – kromě seškrabu z vředu lze posílat i plnou krev, i když výtěžnost vyšetření je menší.*



Přímý průkaz syfilis – přehled

- RIT – Rabbit infectivity test. Z etických důvodů i z důvodu pracnosti se použití RIT minimalizuje.
- Zástin – hledají se zářící treponemata na tmavém pozadí
- Přímá IMF – další, avšak pracná přímá metoda
- PCR – i z krve

New Zealand Rabbit užívaný k RIT

www.rockinjawrabbits.com

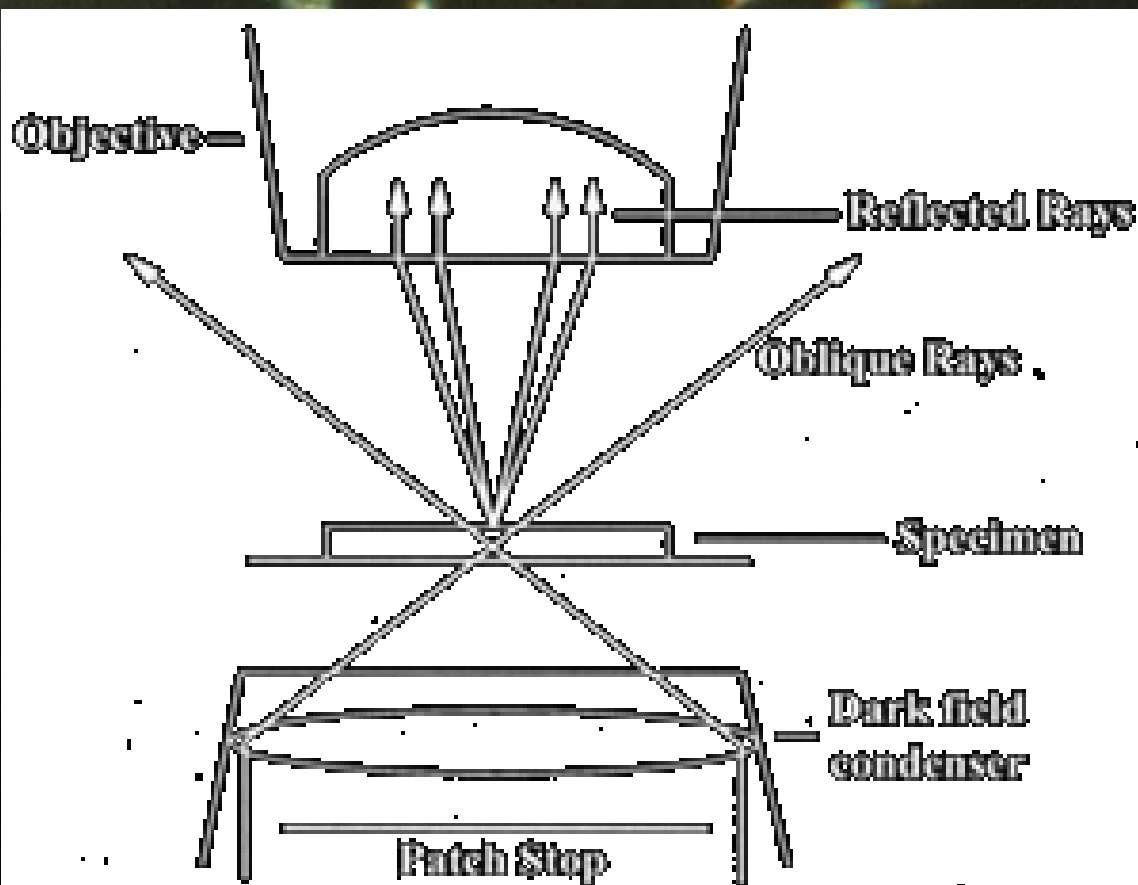


Zástinová mikroskopie

Mikrobiologický ústav

Pouze paprsky lomící se na preparátu dopadají do oka pozorovatele. A proto oko pozorovatele vidí temné pole* se zářícím(-i) objektem(-y)


*anglicky dark field, z toho anglický název zástinové mikroskopie „dark field microscopy“



4B) *T. pallidum* - zástin

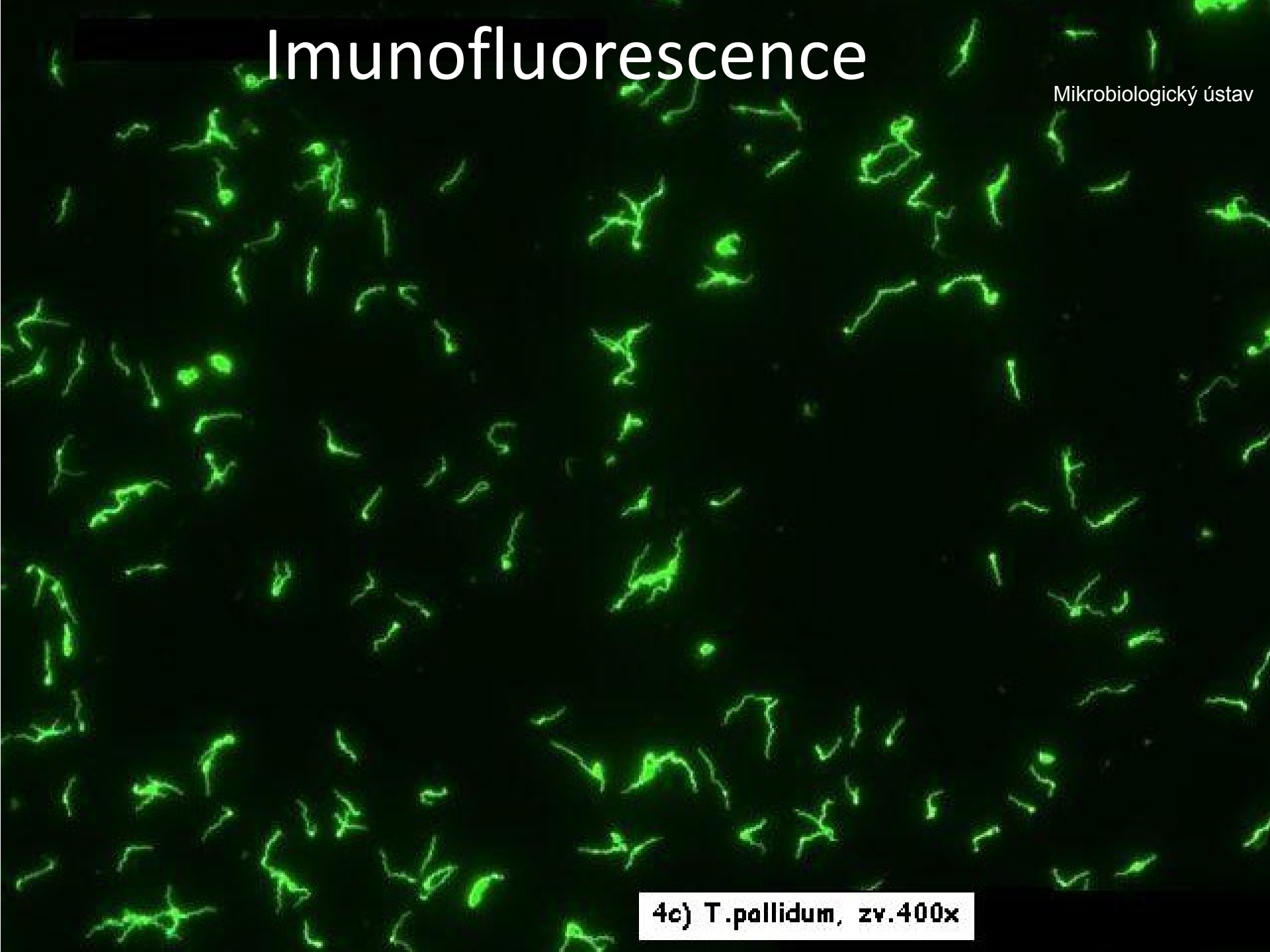
Poznámky k mikroskopii

- Setkáváme se s různými typy mikroskopie:
- **Nativní preparáty** – používá se krycí sklíčko, nefixuje se, nepoužívá se většinou imerzní systém
- **Barvené preparáty** – fixuje se, po obarvení se zpravidla prohlíží imerzí
- **Zástinová mikroskopie** – jde o zvláštní případ nativního preparátu; většinou se však používá imerzní systém
- **Fluorescenční mikroskopie**; pokud je fluorescenčním barvivem značená protilátka či antigen, nejde o fluorescenci jako takovou, ale o imunofluorescenci; ta už je kombinací mikroskopie a serologie
- *Více najdete v bonusovém materiálu*



Imunofluorescence

Mikrobiologický ústav



4c) *T.pallidum*, zv.400x

Treponemata: jak pátrat nepřímo

- Používají se **netreponemové testy**, kde antigenem je zpravidla kardiolipin z hovězích srdcí, a **treponemové testy**, kde antigen je získán opravdu z *Treponema pallidum*
- Diagnostika se skládá ze **screeningu a konfirmace**. Konfirmuje se vše, co ve screeningu vyšlo pozitivní či aspoň hraniční, a dokonce i to, co bylo negativní, je-li důvod.
- **Screeningově** se zpravidla použije jeden netreponemový a jeden treponemový test
- **Konfirmace** se provádí pomocí velmi spolehlivých treponemových testů

Přehled nejdůležitějších nepřímých testů na lues

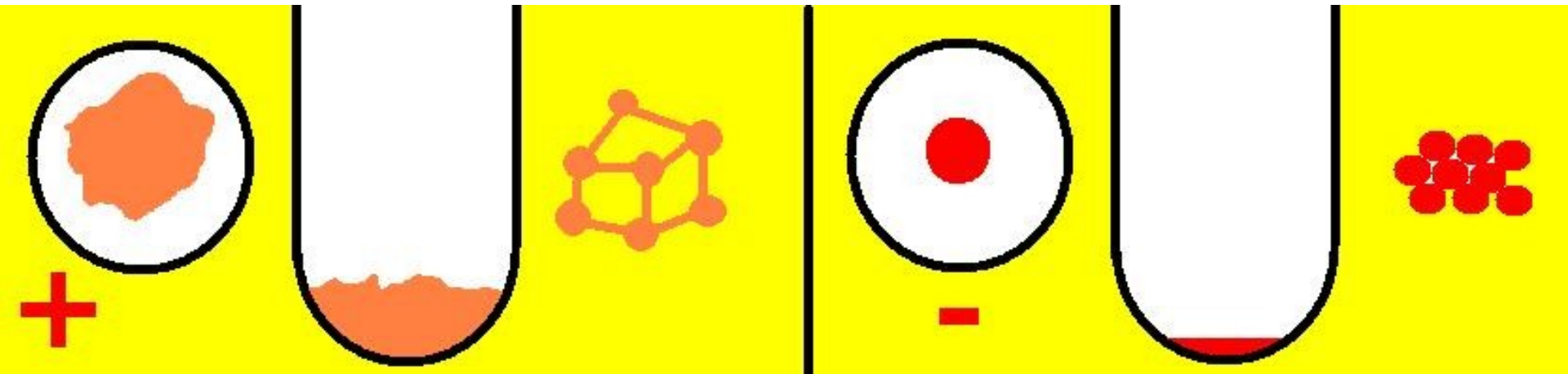
Historický	BWR – Bordet Wassermann	Netr.
Screeningové	RRR – Rapid Reagin Test <i>či</i> <i>RPR nebo VDRL test</i>	
	TPHA/TPPA*	Treponemové
Konfirmační	ELISA	
	FTA-ABS (nepř. imunofluor.)	
	Western Blotting	
<i>Historický, popř. superkonfirmace</i>	<i>TPIT (Treponema Pallidum Imobilizační Test) = Nelson</i>	

*TPHA – Tr. pasivní hemaglutinační test
TPPA – dtto, místo krvinek polycelulóza

RRR a TPHA

- U **RRR** je pozitivní důlek se zákalem (vypadá podobně jako pozitivní kontrola). Panelem je třeba příliš netřepat a nenaklánět.
- **TPHA**: Jde o aglutinaci na nosičích – červených krvinkách. Bramboře podobný útvar je pozitivní, tečka negativní

TPHA – připomenutí



- Pozitivní – vzniká aglutinát, při pohledu shora chuchvalec nepravidelného tvaru
- Negativní – krvinky (u TPPA polycelulózové částice) klesají na dno a vytvářejí denzní pravidelnou kulatou tečku při pohledu shora

Připomenutí

TPHA II (Mikrobiologický ústav)

Pozitivní kontrola (různá míra positivity)

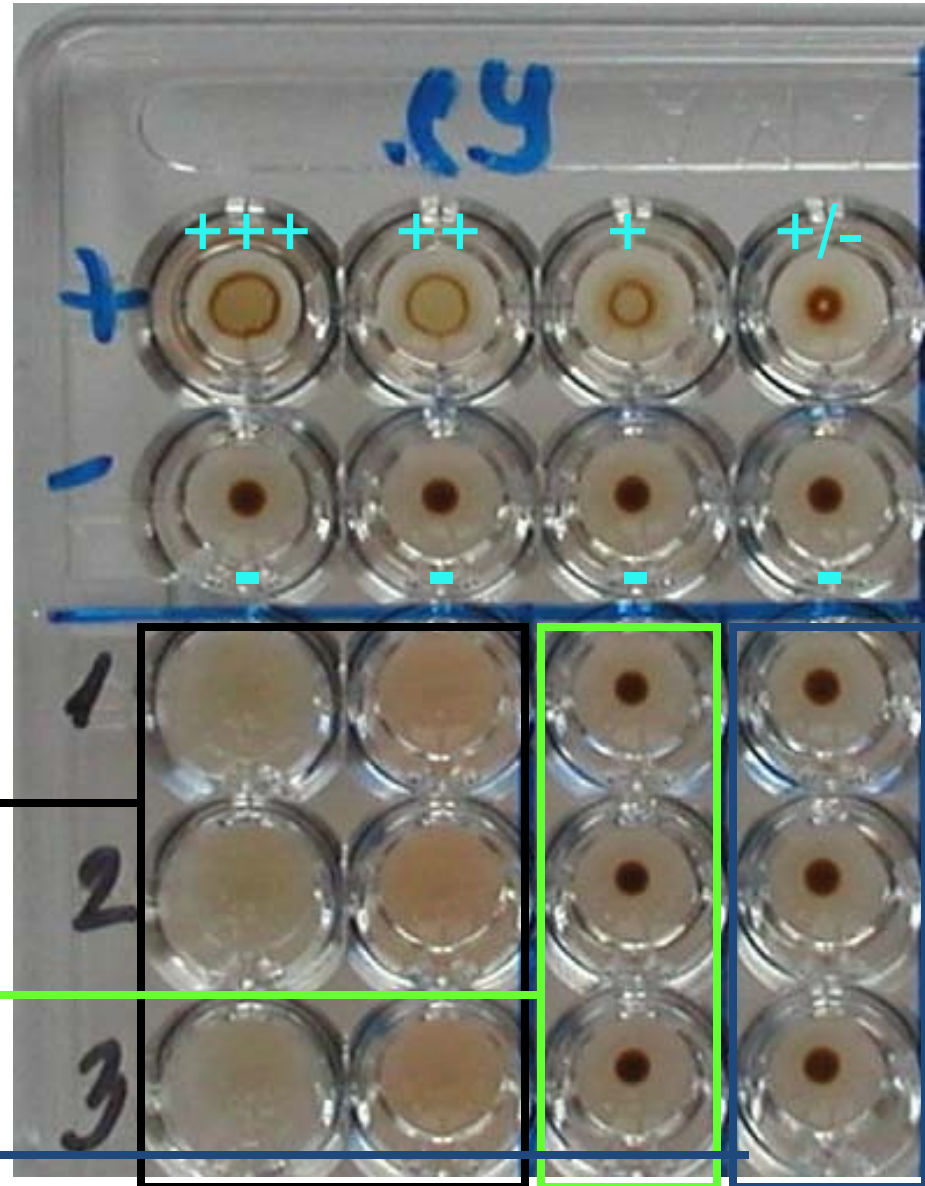
Negativní kontrola

Pacienti (1, 2, 3)

Technické důlky

Kontrola

Vlastní reakce




Všimněte si, že máme 1) pozitivní kontroly, 2) negativní kontroly 3) negativní kontroly k jednotlivým důlkům

RRR – hodnocení: zákal = pozitivní,
není zákal = negativní

TPHA – hodnocení:

Mikrobiologický ústav



Indikace ke confirmaci

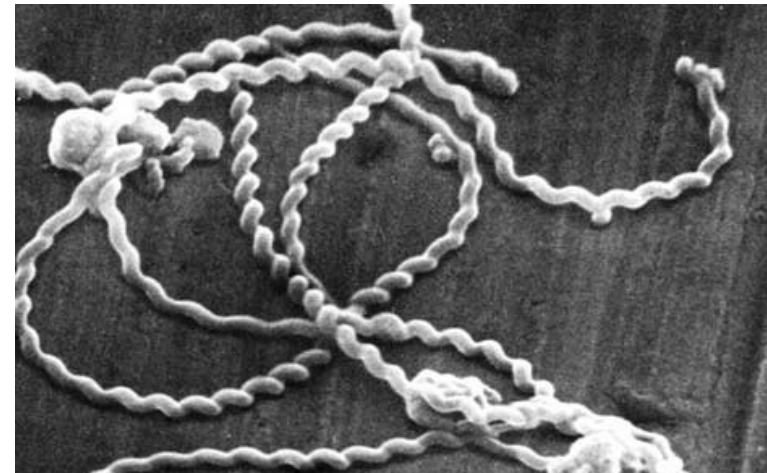
- Screeningové reakce se dělají při každém testování na syfilis (včetně např. těhotných, u kterých vůbec nikdo nepředpokládá, že by měly být pozitivní). Screeningové reakce se zpravidla provádějí jen **kvalitativně či semikvantitativně** (i když kvantitativní provedení by nebyl problém)
- Indikací ke confirmaci je:
 - **jakýkoli pozitivní či alespoň hraniční výsledek** reakce RRR a/nebo TPHA, NEBO
 - přítomnost **suspektních lézí na těle**, nebo **anamnéza** rizikového sexuálního styku – zde i v případě negativity obou reakcí

ELISA, Western blot a PCR v diagnostice spirochet

- Jak ELISA, tak i Western blotting a PCR jsou u spirochet používány podobně jako u jiných mikrobů – viz témata J09 a J10 v jarním semestru.
- Pozitivní jsou **pacienti s hodnotami absorbance vyššími než daná hodnota (CAL – kalibrační důlek, cut off a podobně)**
- **Průkaz IgG a IgM je zásadní, pouhá pozitivita IgG znamená jen důkaz prodělané infekce.**
- **PCR se používá v diagnostice syfilis i Lymeské nemoci. Obvykle je pozitivní dříve, než průkazy protilátek**

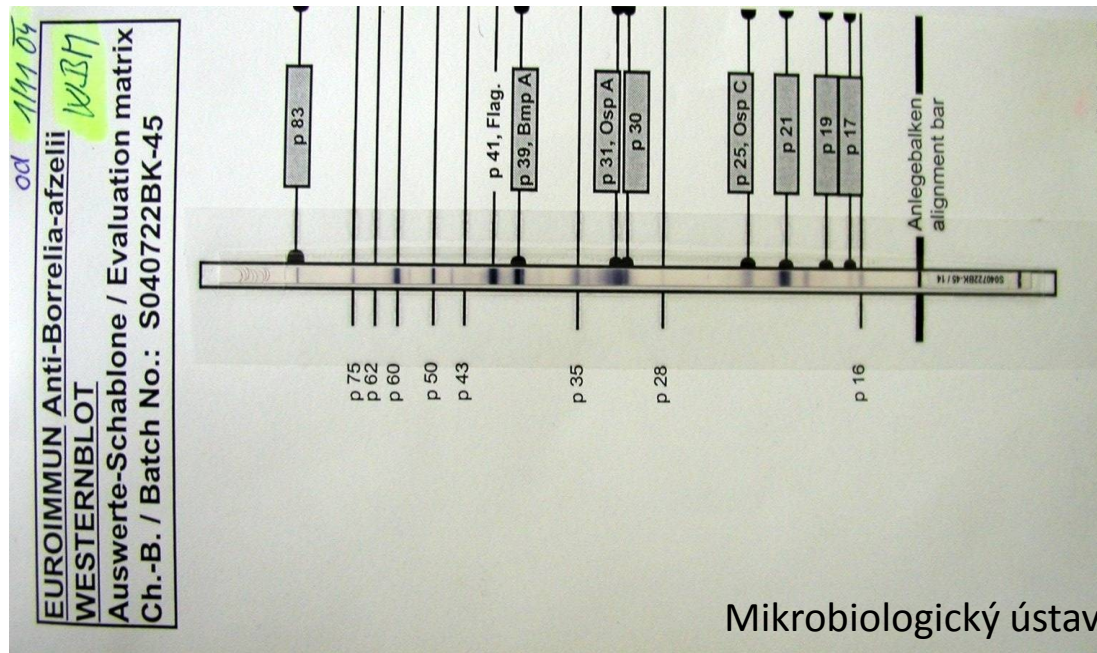
Borrelie – průběh pátrání

- Především sérologie, popř. PCR.
- Sérologií se stanovují IgM (svědčí pro časnou infekci) a IgG protilátky metodou ELISA, pozitivní nález se ověřuje Western blotem.
- Western blot je specifitější metodou.
- Při podezření na neuroborreliózu stanovujeme syntézu intrathekálních protilátek
- Přímý průkaz - PCR vyšetřovaným materiálem je zejména likvor



Borrelie – průběh pátrání, Western blot

- V současné době automatizované systémy
 - hodnocení výsledků prostřednictvím skeneru a vhodného softwaru


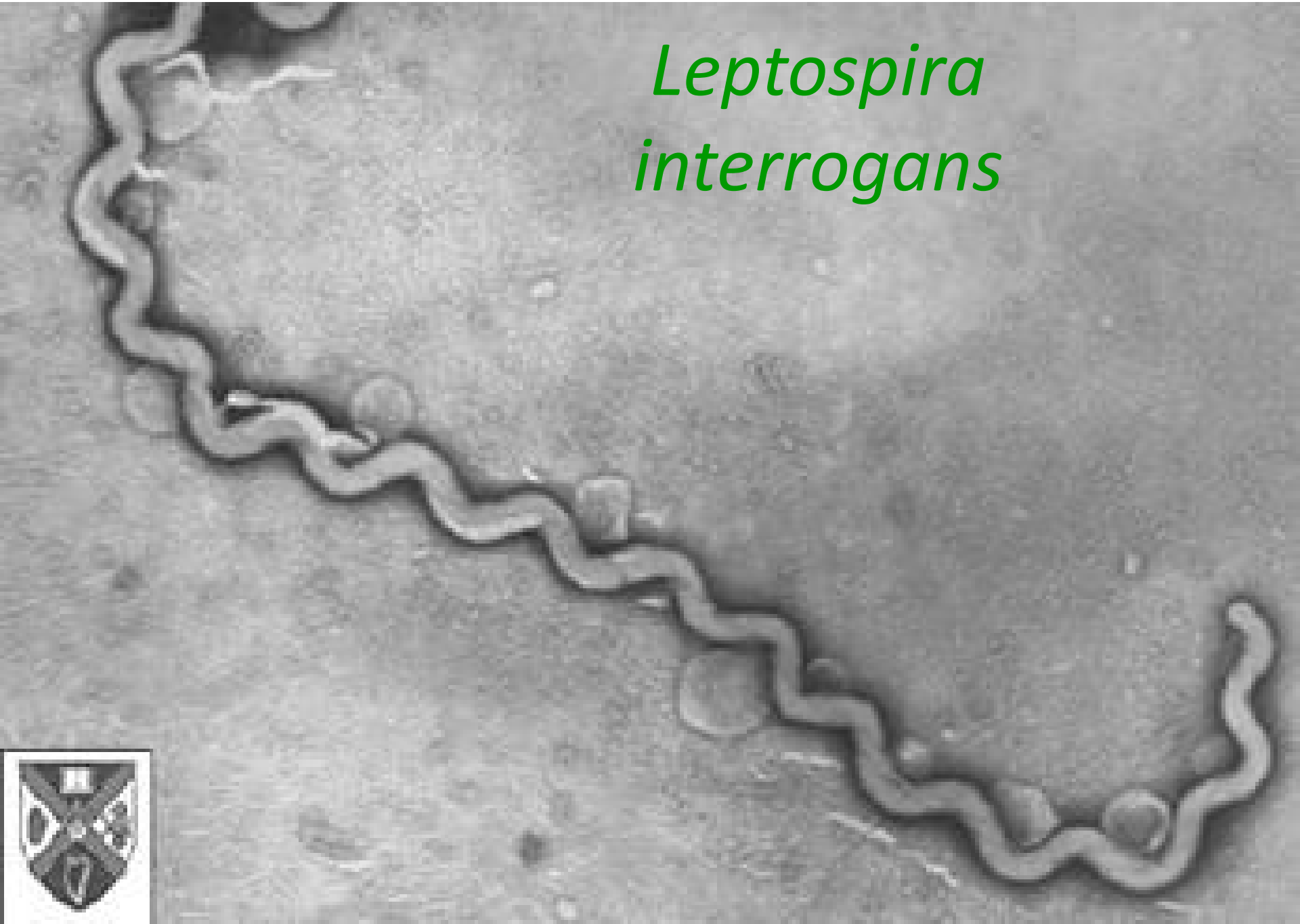


Šablona pro odečítání výsledků Western blotu

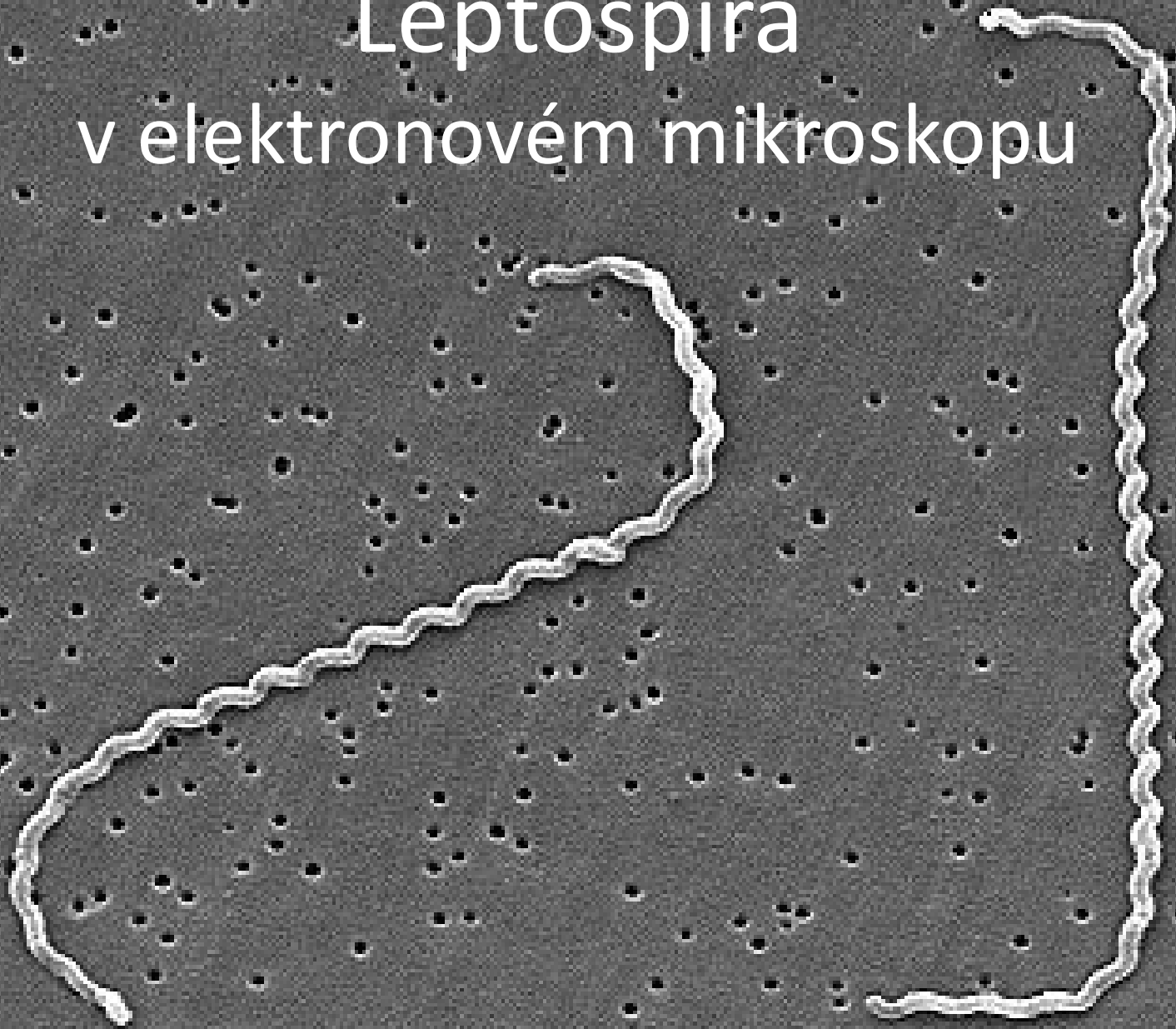Leptospiry – průběh pátrání

- V prvních 10 dnech infekce je možný přímý průkaz z krve, moči nebo likvoru
- Později už jen z moči (až 3 měsíce)
 - Mikroskopie v zástinu (viz jarní semestr) málo citlivá
- Kultivace ve speciálním médiu (Korthoffovo), výsledek je nejistý
- Průkaz antigenu v moči s použitím monoklonálních protilátek (dot ELISA)
- Metoda PCR průkaz leptospirové DNA v krvi, moči nebo likvoru

Leptospira
interrogans

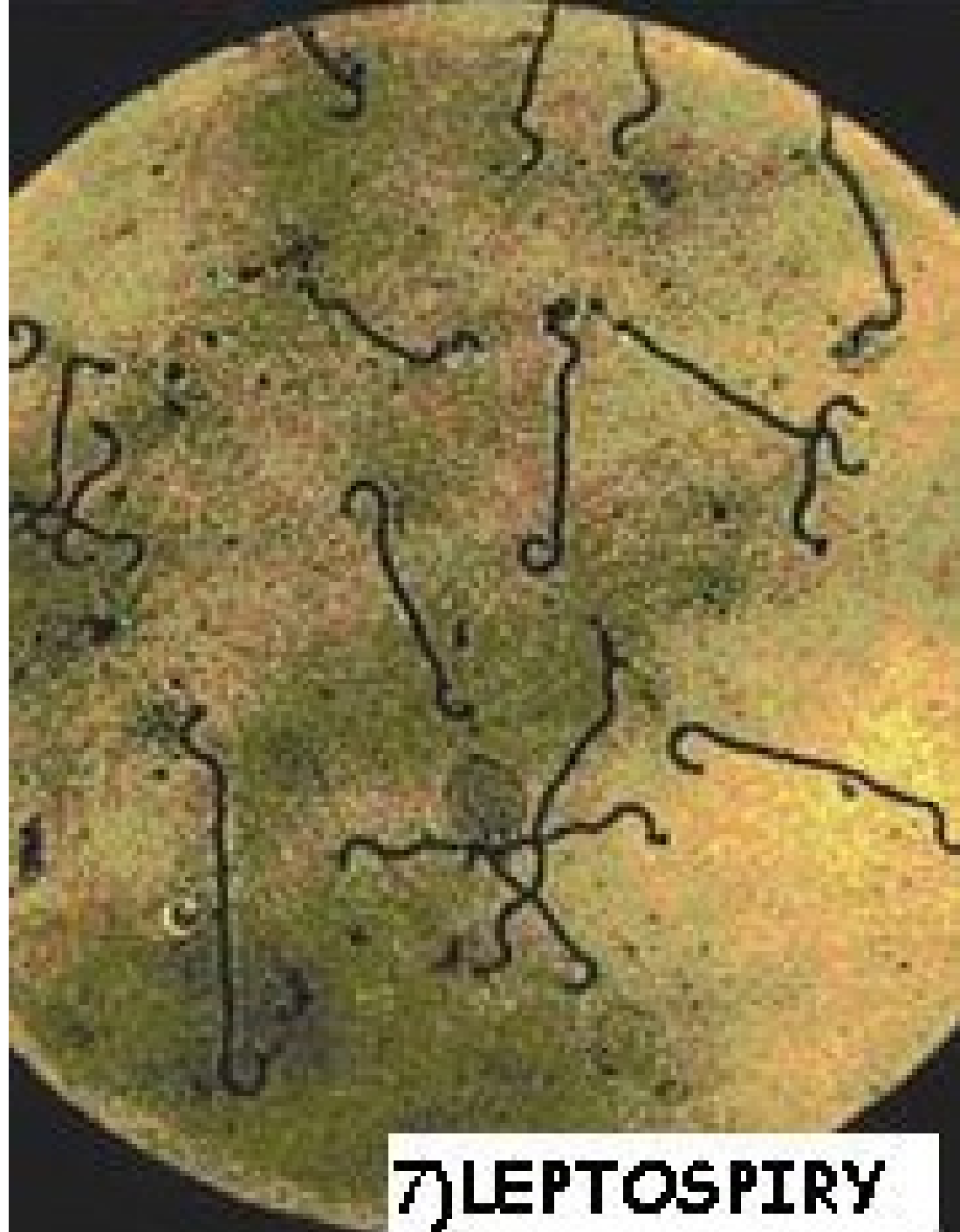

Leptospira v elektronovém mikroskopu



Diagnostika leptospir

- Mikroskopický průkaz leptospir



LEPTOSPIRY

Leptospiry – průběh pátrání

- **Nepřímý průkaz**

- základ laboratorní diagnostiky
- týden od začátku infekce lze prokázat protilátky
- mikroskopický aglutinační test (MAT, MAL)
 - antigen živé kmeny nejčastějších sérotypů leptospir
 - výsledek se hodnotí v zástinu
 - protilátky přítomny – shlukování až lýza leptospir
 - cca. po 14 dnech se odebírá druhý vzorek séra
 - signifikantní je čtyřnásobný vzestup titru protilátek

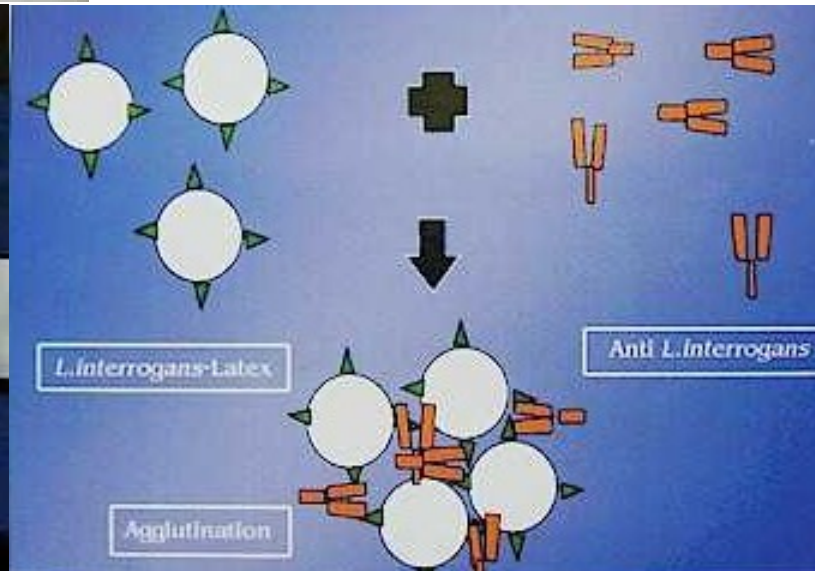
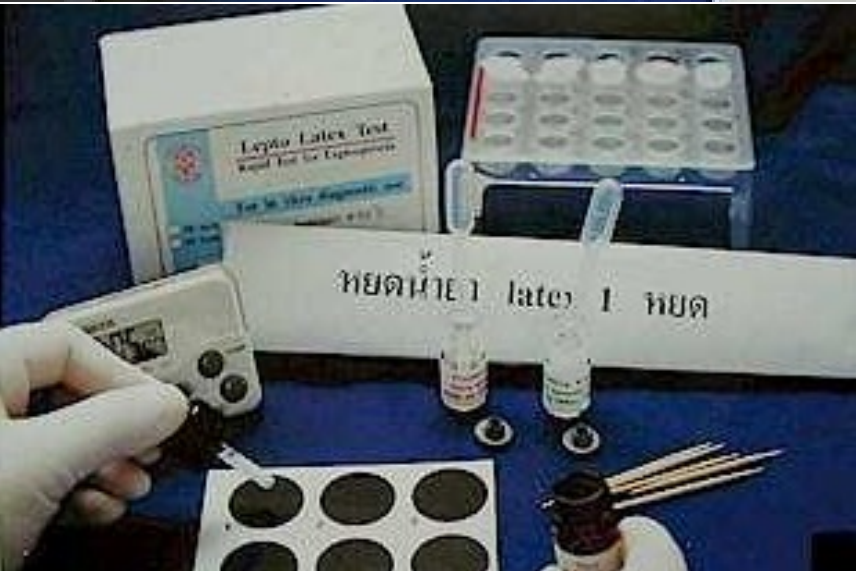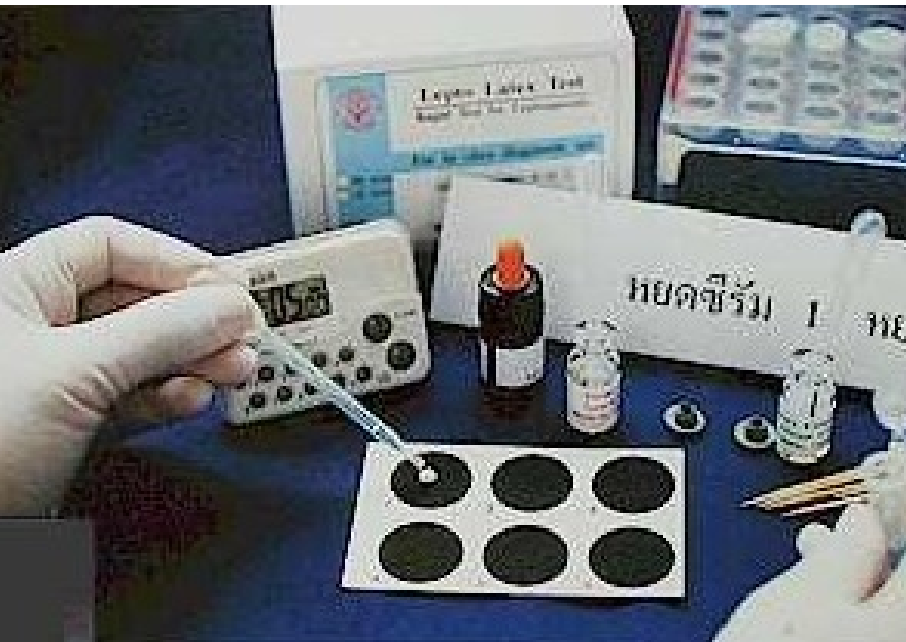Leptospiry – průběh pátrání

- MAT lze doplnit průkazem IgM ELISou
- Komerčně dostupné jsou i další testy např. aglutinační

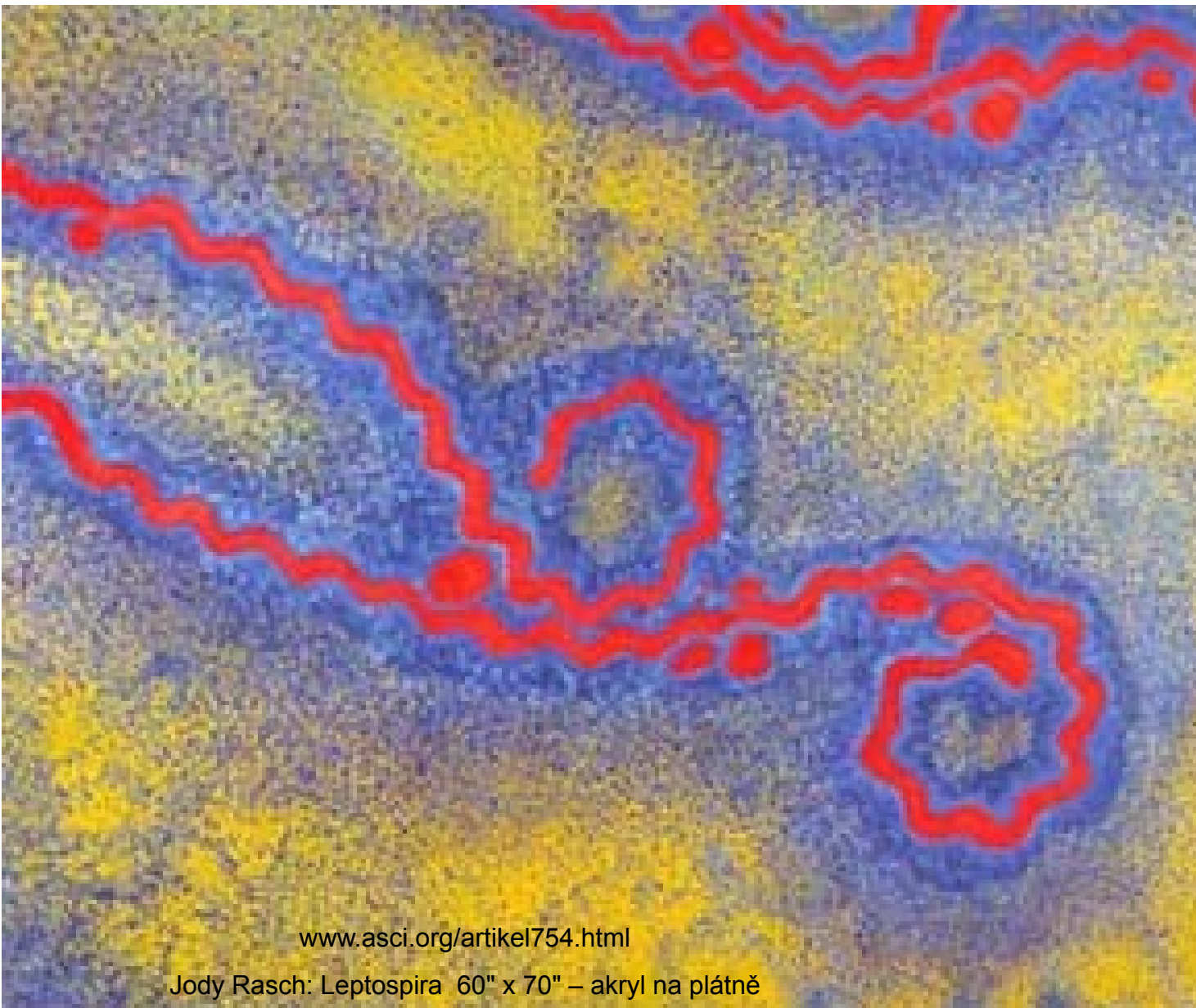

Další diagnostické možnosti u leptospir

(latexová aglutinace)

4x www.thailabonline.com



Konec



www.asci.org/artikel754.html

Jody Rasch: Leptosira 60" x 70" – akryl na plátně

BONUS: Rozšířené povídání o mikroskopii bakterií

- Bakterie jsou **dobře viditelné v elektronovém mikroskopu**, v praxi se nevyužívá
- **V optickém mikroskopu jsou viditelné mizerně**. Lépe je vidíme, pokud se pohybují
- Nemůžeme však spoléhat na pohyblivost bakterií. Zviditelníme je proto jinak: **fixujeme je a obarvíme některou z barvicích metod**
- **Světlolomné bakterie**, zejména spirochety, s výhodou pozorujeme pomocí **zástinové mikroskopie**

Příprava preparátu

- Pro zdárné mikroskopování je nutno připravit **kvalitní preparát**.
- Preparát je nutno připravit tak, aby byly bakterie i ostatní objekty **dobře viditelné**. Nátěr nesmí být příliš řídký, příliš hustý, při fixaci se nesmí spálit (ale ani nedostatečně fixovat) aj. U **nativního preparátu** včetně zástinové mikroskopie je třeba zachovat mikroorganismy **životaschopné**.
- Špatně připravený nátěr obsahuje různé artefakty (krystaly barviva, nečistoty...) – ty se mohou vyskytnout ovšem i v nátěru připraveném správně

Části mikroskopu – dopadající světlo

- **Světlo** prochází ze zdroje světla přes kolektor a kondenzor. Kvalitu a množství paprsků ovlivňuje
 - intenzita napětí zdroje světla
 - irisová clona kolektoru (v dolní části mikroskopu)
 - nastavení výšky kondenzoru
 - nastavení clony kondenzoru (apertura)
- **Výška kondenzoru** se obvykle nastaví při zaclonění. V jednom okamžiku okraj clony přestane být modrý a začne být červený – to je ten správný moment. Pak se clona zase rozevře.
- Je také třeba dbát na správné **centrování obrazu**. Při centrování se používají dva drobné šroubky, které jsou z boku na kondenzoru ve vzájemném úhlu 90°

Kondenzor u normální a zástinové mikroskopie

- U **normálního mikroskopu** je cílem kondenzoru pouze soustředit paprsky tak, aby ideálním způsobem a v ideálním množství dopadaly na preparát
- U **zástinové mikroskopie** je kondenzor uzpůsoben speciálně tak, aby **paprsky dopadaly zešikma**. Paprsky, které by byly rovnoběžné s optickou osou, jsou přitom **zastíněny clonou**.

Zvětšovací optika

- V mikrobiologii používáme zpravidla binokulární mikroskop s vyjímatelnými **okuláry** zvětšujícími 10×
- **Objektivy** se používají 4×, 10×, 20×, 40×, 60× a imerzní objektiv zvětšující 100×. „Imerzní“ znamená, že mezi preparát a objektiv se kápne imerzní olej, jehož index lomu je bližší indexu lomu skla, než v případě vzduchu
- Každý objektiv je u novějších mikroskopů opatřen nejen číslem zvětšení, ale také číslem, které informuje, na jakou hodnotu má být při jeho použití upravena **clona kondenzoru**

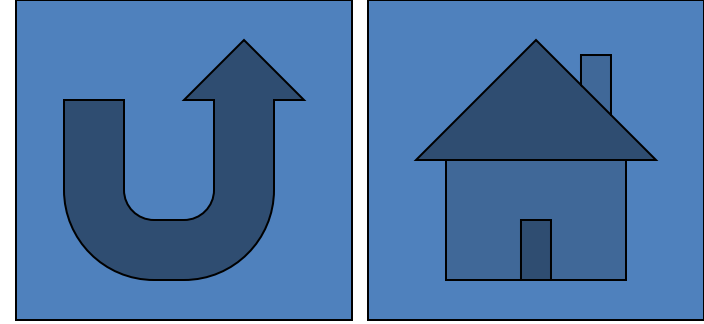
Zaostřování a vlastní mikroskopie

- Aniž bychom se dívali do okuláru, **přiblížíme** makrošroubem preparát k objektivu na co nejtěsnější vzdálenost
- Nyní, již pod kontrolou zraku preparát **opatrně oddalujeme**, nejdříve makrošroubem, pak i mikrošroubem, až se dostaneme na příslušnou hladinu ostrosti
- V některých případech (hlavně u nativních preparátů) není jedna hladina ostrosti, ale je nutno stále **přeostřovat** na „dno“ a „hladinu“ prostoru vyplněného tekutinou. To je obtížnější, než mikroskopovat jednu rovinu (u fixovaných a barvených preparátů)

Speciální mikroskopické techniky

- **Mikroskopie v zástinu** – používá se u světlolomných objektů (např. spirochet). Na objekt dopadají paprsky zešikma a do oka dopadnou POUZE ty, které se na něm zlomí
 - Anglicky se jí říká „darkfield microscopy“ – mikroskopie v temném poli. Pozadí je tmavé, bakterie světlá
- **Mikroskopie ve fázovém kontrastu** využívá fázový posun paprsku
- **Fluorescenční mikroskopie** jako taková by se neměla zaměřovat s imunofluorescencí (u klasické fluorescenční mikroskopie nejde vůbec o reakci antigenu s protilátkou)

Čištění mikroskopu



- Po každém použití imerzního oleje je nutno očistit **objektiv gázou s alkoholéterem** (méně vhodný, leč použitelný, je benzín)
- Občas je nutno očistit **i neimerzní objektivy**, zejména pokud jsou potřísněny např. olejem
- Při potřísnění je také nutno otřít **mikroskopický stolek**, zde stačí čtvereček buničité vaty s benzínem. Nečistota často ulpívá pod zařízením pro uchycení sklíčka, proto je někdy nutno tuto část odmontovat a vyčistit.