

## LEKCE 4

### Gramatické penzum

- adjektiva 3. deklinace: základní charakteristika a typologie (jednovýchodná, dvojevýchodná); skloňování (nominativ a genitiv singuláru a plurálu)
- stupňované tvary latinských adjektiv (komparativ a superlativ)
- odvozování adjektiv pomocí latinských přípon *-ālis, -āle* a *-āris, -āre*
- odvozování adjektiv pomocí řeckých přípon *-icus, -ica, -icum* a *-eus, -ea, -eum*

### Lexikální okruh

- anatomické termíny

### Cíle lekce

- vytvářet gramaticky správná spojení s adjektivy 3. deklinace (S + A) pro pojmenování anatomických struktur
- analyzovat tvary adjektiv 3. deklinace z hlediska slovtvorby
- samostatně odvozovat základní latinská a řecká adjektiva s významem příslušnosti, vztahu

### Charakteristika adjektiv 3. deklinace

Z typologického hlediska dělíme adjektiva 3. deklinace do dvou<sup>1</sup> základních skupin:

a) adjektiva **dvojevýchodná**:

- mají dva základní tvary nominativu singuláru zakončené:

buď na **-is, -e**; např. *nāsālis, nāsāle*

nebo na **-ior, -ius**<sup>2</sup>; např. *superior, superius*

- první tvar je společný pro substantiva mužského a ženského rodu, druhý tvar je určený pro neutra

Příklady spojení substantiv s dvojevýchodným adjektivem *nāsālis, nāsāle*

se substantivem <b>M</b>	se substantivem <b>F</b>	se substantivem <b>N</b>
<i>margō nāsālis</i>	<i>crista nāsālis</i>	<i>os nāsāle</i>

Příklady spojení substantiv s dvojevýchodným adjektivem *superior, superius*

se substantivem <b>M</b>	se substantivem <b>F</b>	se substantivem <b>N</b>
<i>angulus superior</i>	<i>fascia superior</i>	<i>membrum superius</i>

b) adjektiva **jednovýchodná**:

- mají pouze jeden tvar nominativu singuláru, zakončený nejčastěji na:

**-ex**; např. *simplex*

**-ns**; např. *abdūcēns*

**-s**; např. *teres*

- u jednovýchodných adjektiv je tvar nominativu singuláru společný pro substantiva všech tří gramatických rodů

<sup>1</sup> Ojedinele se v lékařské terminologii vyskytují i trojevýchodná adjektiva 3. deklinace (např. *ācer, ācris, ācre* = ostrý, prudký).

<sup>2</sup> Adjektiva s příponou *-ior, -ius* jsou tvary 2. stupně (viz výklad níže o stupňování adjektiv).

Příklady spojení substantiv s jednovýchodným adjektivem *simplex*

se substantivem <b>M</b>	se substantivem <b>F</b>	se substantivem <b>N</b>
<i>lobulus simplex</i>	<i>articulātiō simplex</i>	<i>crūs simplex</i>

### Skloňování adjektiv 3. deklinace

Adjektiva 3. deklinace se skloňují obdobným způsobem jako substantiva této deklinace. Dělí se podle typu kmene na i-kmeny a souhláskové kmeny. Pro většinu z nich je typické i-kmenové deklinační schéma.

### Skloňování i-kmenových adjektiv 3. deklinace

Do skupiny i-kmenových adjektiv patří dvojevýchodná adjektiva 3. deklinace zakončená v nominativu singuláru na *-is*, *-e* a adjektiva jednovýchodná. Tvary pro maskulina a feminina se ve většině pádů<sup>3</sup> skloňují podle vzoru *auris*, pro neutra podle vzoru *rēte*.

a) příklad skloňování spojení s dvojevýchodným adjektivem

<b>M</b>	<b>sg.</b>		<b>pl.</b>	
nom.	margō	nāsāl- <b>is</b>	marginēs	nāsāl- <b>ēs</b>
gen.	marginis	nāsāl- <b>is</b>	marginum	nāsāl- <b>ium</b>

<b>F</b>	<b>sg.</b>		<b>pl.</b>	
nom.	crista	nāsāl- <b>is</b>	cristae	nāsāl- <b>ēs</b>
gen.	cristae	nāsāl- <b>is</b>	cristārum	nāsāl- <b>ium</b>

<b>N</b>	<b>sg.</b>		<b>pl.</b>	
nom.	os	nāsāl- <b>e</b>	ossa	nāsāl- <b>ia</b>
gen.	ossis	nāsāl- <b>is</b>	ossium	nāsāl- <b>ium</b>

b) příklad skloňování spojení s jednovýchodným adjektivem

<b>M</b>	<b>sg.</b>		<b>pl.</b>	
nom.	lobulus	simplex	lobulī	simplic- <b>ēs</b>
gen.	lobulī	simplic- <b>is</b>	lobulōrum	simplic- <b>ium</b>

<b>F</b>	<b>sg.</b>		<b>pl.</b>	
nom.	articulātiō	simplex	articulātiōnēs	simplic- <b>ēs</b>
gen.	articulātiōnis	simplic- <b>is</b>	articulātiōnum	simplic- <b>ium</b>

<sup>3</sup> S výjimkou ablativu singuláru, kde mají koncovku *-ī* místo *-e*.

N	sg.		pl.	
nom.	crūs	simplex	crūra	simplic-ia
gen.	crūris	simplic-is	crūrum	simplic-ium

### Skloňování souhláskových kmenů adjektiv 3. deklinace

Mezi souhláskové kmeny 3. deklinace patří dvojvýchodná adjektiva zakončená v nominativu singuláru na *-ior*, *-ius*. Tvar pro maskulina i feminina se skloňuje podle vzoru *pulmō* a tvar pro neutra podle vzoru *corpus*.

M	sg.		pl.	
nom.	angulus	super-ior	angulī	superiōr-ēs
gen.	angulī	superiōr-is	angulōrum	superiōr-um

F	sg.		pl.	
nom.	fascia	super-ior	fasciae	superiōr-ēs
gen.	fasciae	superiōr-is	fasciārum	superiōr-um

N	sg.		pl.	
nom.	membrum	super-ius	membra	superiōr-a
gen.	membrī	superiōr-is	membrōrum	superiōr-um

### Přehled zakončení nominativu a genitivu sg./pl. adjektiv 3. deklinace (i-kmeny)

	sg.		pl.	
nom.	-is/-ns/-ex (M, F)	-e/-ns/-ex (N)	-ēs (M, F)	-ia (N)
gen.	-is		-ium	

### Přehled zakončení nominativu a genitivu sg./pl. adjektiv 3. deklinace (souhláskové kmeny)

	sg.		pl.	
nom.	-ior (M, F)	-ius (N)	-iōrēs (M, F)	-iōra (N)
gen.	-iōris		-iōrum	

### Stupňování latinských adjektiv

Stupňování přídavných jmen představuje možnost vyjádřit pomocí adjektiva různé stupně téže vlastnosti. Kromě základního stupně (pozitivu) rozlišujeme druhý stupeň (komparativ) a třetí stupeň (superlativ). Komparativ se užívá při srovnání dvou subjektů pro vyjádření vyššího

stupně vlastnosti, kterou označuje stupňované adjektivum. Funkcí superlativu je vyjádřit nejvyšší stupeň vlastnosti při srovnání dvou nebo více subjektů.

### Pravidelné stupňování

Latinský komparativ se tvoří příponami *-ior* (pro spojení se substantivy M, F) a *-ius* (pro spojení se substantivy N). Tyto přípony se připojují ke genitivnímu kmeni adjektiva. Komparativy jsou vždy dvojvýchoďná adjektiva 3. deklinace.

např. *lātus*, a, um: *lātior*, *lātius*

Superlativy se nejčastěji tvoří připojením přípony *-issimus*, *-issima*, *-issimum* ke genitivnímu kmeni adjektiva. Jsou to adjektiva 1. a 2. deklinace.

např. *lātus*, a, um: *lātissimus*, *lātissima*, *lātissimum*

### Neúplné stupňování

Některé adjektivní tvary komparativu v latině pocházejí z předložek a chybí jim tvar v základním stupni (tzv. neúplné stupňování).

Komparativ vytvořený od předložky		
ante	<b>anterior, anterior</b>	<i>pariēs anterior gastris</i> <i>segmentum anterior</i>
post	<b>posterior, posterior</b>	<i>pars posterior hēpatis</i> <i>forāmen ēthmoīdāle posterior</i>
īnfrā	<b>īnferior, īnferius</b>	<i>angulus īnferior scapulae</i> <i>labium īnferius</i>
suprā	<b>superior, superius</b>	<i>angulus superior scapulae</i> <i>labium superius</i>

Superlativ vytvořený od předložky		
īntrā	<b>īntimus, īntima, īntimum</b>	<i>tunica īntima oesophagī</i>
suprā	<b>suprēmus, suprēma, suprēmum</b>	<i>concha nāsālis suprēma</i>

### Nepravidelné stupňování

U nepravidelného stupňování se jednotlivé stupně vytváří od odlišných kmenů adjektiva.

### Nepravidelně tvořené komparativy v anatomické terminologii

Komparativ vytvořený od adjektiva		Příklad anatomického termínu
magnus, magna, magnum	<b>major, majus</b>	<i>pelvis major</i> <i>forāmen majus</i>
parvus, parva, parvum	<b>minor, minus</b>	<i>pelvis minor</i> <i>tūberculum minus</i>

### Nepravidelně tvořené superlativy v anatomické terminologii

Superlativ vytvořený od adjektiva		Příklad anatomického termínu
magnus, magna, magnum	<b>maximus, maxima, maximum</b>	<i>mūsculus glūteus maximus</i>
parvus, parva, parvum	<b>minimus, minima, minimum</b>	<i>mūsculus glūteus minimus</i> <i>vēnae cordis minimae</i>

### Překlad stupňovaných tvarů adjektiv

To, že se jedná o komparativní, resp. superlativní tvary, se však u anatomických termínů v překladu do češtiny většinou neprojeví. Obtížnější je aktivní překlad do latiny s použitím *major/majus*, *minor/minus* a superlativů. Obecně platí, že se latinské komparativy používají zejména tehdy, pokud se tatáž anatomická struktura vyskytuje v protikladném umístění (*labium superius/inferius* „horní/dolní ret“) nebo s protikladnou mírou určité vlastnosti (*tuberculum majus/minus* „velký/malý patrový otvor“). Superlativ odráží nejvyšší míru vlastnosti ve srovnání s obdobnými strukturami určité části lidského těla (*mūsculus lātissimus dorsī* „široký sval zad“).

latinský anatomický termín	český ekvivalent
<i>forāmina palātīna minora</i> <i>forāmen palātīnum majus</i> <i>angulus inferior/superior scapulae</i> <i>mūsculus lātissimus dorsī</i> <i>mūsculus longissimus capitis</i>	malé patrové otvory velký patrový otvor dolní/horní úhel lopatky široký sval zad dlouhý sval hlavy

### Odvozování latinských adjektiv příponou -ālis, -āle a -āris, -āre

Latinské adjektivum s významem příslušnosti nebo vztahu k určité anatomické struktuře se nejčastěji tvoří příponami -ālis, -āle, resp. -āris, -āre, které se připojí ke genitivnímu kmeni substantiva, od něhož se dané adjektivum odvozuje.

slovníkový tvar substantiva	kmen substantiva	odvozené adjektivum s významem příslušnosti/vztahu
pariēs, pariet-is, m.	<b>pariet-</b>	<i>parietālis, parietāle</i>
tonsilla, tonsill-ae, f.	<b>tonsill-</b>	<i>tonsillāris, tonsillāre</i>

Přípona -āris, -āre se používá v případě, že této příponě předchází slabika obsahující hlásku *l*.

### Odvozování řeckých adjektiv příponou -icus, -ica, -icum a -eus, -ea, -eum

Řecká adjektiva s významem vztahu nebo příslušnosti se nejčastěji tvoří příponami -icus, -ica, -icum nebo -eus, -ea, -eum. I tyto přípony se připojují ke genitivnímu kmeni substantiva, od kterého se adjektivum odvozuje.

slovníkový tvar substantiva	kmen substantiva	odvozené adjektivum s významem příslušnosti/vztahu
hēpar, hēpat-is, n.	<b>hēpat-</b>	<i>hēpaticus, hēpatica, hēpaticum</i>
larynx, laryng-is, m.	<b>laryng-</b>	<i>laryngeus, laryngea, laryngeum</i>

### SLOVNÍ ZÁSoba

**abdūcēns, entis**

odtahující, odtahovací

**anterior, ius**

přední

**appendix, icis, f.**

přívěsek

<b>ascendēns, entis</b>	stoupající, vzestupný
<b>biceps, bicipitis</b>	dvojhlavý
<b>biliāris, e</b>	žlučový
<b>bīlis, is, f.</b>	žluč
<b>brevis, e</b>	krátký
<b>bursa, ae, f.</b>	váček, burza
<b>carōtis, idis, f.</b>	krkavice, krční tepna
<b>cavus, a, um</b>	dutý
<b>centrālis, e</b>	ústřední, centrální
<b>columna, ae, f.</b>	sloupec, sloup
<b>commūnis, e</b>	společný, obecný
<b>compositus, a, um</b>	složený
<b>crypta, ae, f.</b>	krypta (chodbička pod povrchem sliznice)
<b>curvātūra, ae, f.</b>	zakřivení
<b>dēscendēns, entis</b>	sestupující, sestupný
<b>distālis, e</b>	vzdálený (vzdálenější od trupu)
<b>epiploicus, a, um</b>	předstěrový
<b>ēthmoīdālis, e</b>	čichový (patřící k čichové kosti)
<b>extēnsor, ōris, m.</b>	natahovač
<b>extrēmitās, ātis, f.</b>	1. končetina; 2. konec (koncová část)
<b>fissūra, ae, f.</b>	1. štěrbina; 2. trhlina
<b>fistula, ae, f.</b>	píštěl (abnormální kanálek mezi dutinou a jejím povrchem)
<b>fluctuāns, antis</b>	kolísavý, volný
<b>fossula, ae, f.</b>	jamka
<b>frontālis, e</b>	čelní
<b>glūteus, a, um</b>	hýžd'ový
<b>hēpaticus, a, um</b>	jaterní
<b>īnferior, ius</b>	dolní
<b>īntimus, a, um</b>	vnitřní ( <i>dosl.</i> nejnvnitřnější)
<b>labrum, ī, n.</b>	okraj, ret (okrajová část)
<b>lacerātiō, ōnis, f.</b>	roztržení
<b>lacrimālis, e</b>	slzní
<b>lāmina, ae, f.</b>	blána, list
<b>laryngeus, a, um</b>	hrtanový
<b>laterālis, e</b>	postranní, boční

<b>latus, eris, n.</b>	strana, bok
<b>lumbālis, e</b>	bederní
<b>major, majus</b>	velký ( <i>dosl.</i> větší)
<b>malleolus, ī, m.</b>	kotník
<b>maximus, a, um</b>	velký ( <i>dosl.</i> největší)
<b>mediālis, e</b>	střední (ležící směrem ke středové rovině)
<b>mediānus, a, um</b>	střední, ve středu ležící
<b>metacarpālis, e</b>	záprstní
<b>minimus, a, um</b>	malý ( <i>dosl.</i> nejmenší)
<b>minor, minus</b>	malý ( <i>dosl.</i> menší)
<b>molāris, e</b>	mlecí, molárový
<b>mollis, e</b>	měkký, jemný
<b>nāsālis, e</b>	nosní
<b>occipitālis, e</b>	týlní
<b>oppōnēns, entis</b>	opačný (stojící proti)
<b>pariēs, etis, m.</b>	stěna
<b>perforāns, antis</b>	prostupující, pronikající, proděravující
<b>permanēns, entis</b>	stálý, trvalý
<b>petrōsus, a, um</b>	skalní
<b>pleura, ae, f.</b>	pohrudnice
<b>posterior, ius</b>	zadní
<b>praemolāris, e</b>	třenový, premolárový
<b>prōminēns, entis</b>	vyčnívající, vystupující
<b>proximālis, e</b>	bližší (trupu)
<b>pulmōnālis, e</b>	plicní
<b>quadriceps, quadricipitis</b>	čtyřhlavý
<b>recurrēns, entis</b>	zpětný, návratný
<b>salivārius, a, um</b>	slinný
<b>segmentum, ī, n.</b>	úsek, část
<b>simplex, simplicis</b>	jednoduchý
<b>sphēnoīdālis, e</b>	klínový
<b>sternālis, e</b>	hrudní
<b>sublinguālis, e</b>	podjazykový
<b>submandibulāris, e</b>	podčelistní, ležící pod dolní čelistí
<b>superior, ius</b>	horní
<b>suprēmus, a, um</b>	horní ( <i>dosl.</i> nejhořejší)

<b>sūra, ae, f.</b>	lýtko
<b>temporālis, e</b>	spánkový
<b>tenuis, e</b>	tenký
<b>teres, etis</b>	oblý, hladký
<b>triceps, tricipitis</b>	trojhlavý
<b>trochantēr, ēris, m.</b>	chocholík (výrůstek na stehenní kosti)
<b>trochantēricus, a, um</b>	chocholíkový
<b>tūber, eris, n.</b>	hrbol
<b>vermiformis, e</b>	červovitý
<b>villus, ī, m.</b>	klk

## CVIČENÍ

### 1) Přeložte do češtiny.

Columna vertebralis	-----
Vertebrae cervicales, vertebra prominens	-----
Articulatio simplex, composita	-----
Ossa membri superioris, inferioris	-----
Costae fluctuantes	-----
Tuberculum majus, minus, laterale, mediale	-----
Extremitas proximalis et distalis humeri	-----
Condylus lateralis et medialis femoris	-----
Trochanter major, minor	-----
Malleolus lateralis et medialis	-----
Fossa malleoli lateralis	-----
Crista occipitalis externa, interna	-----
Ala major et minor ossis sphenoidalis	-----
Dens molaris, premolaris, permanens	-----
Foramina palatina minora	-----
Incisura parietalis ossis temporalis	-----
Musculus biceps femoris	-----



Caput laterale et mediale musculi tricipitis surae	-----
Musculus abductor digiti minimi pedis	-----
Ligamentum teres hepatis	-----
Margo lateralis unguis	-----
Palatum molle	-----
Vesica biliaris	-----
Cavitas abdominalis	-----
Curvatura major, minor	-----
Lobus inferior, superior, medius pulmonis dextri	-----
Paries anterior gastris	-----
Pleura parietalis	-----
Tunica intima oesophagi	-----
Aorta ascendens, descendens, abdominalis	-----
Arteria carotis communis externa, interna	-----
Ostium venae cavae inferioris	-----
Venae cordis minimae	-----
Medulla spinalis	-----
Nervus laryngeus inferior, recurrens, superior	-----
Nervus petrosus major, minor, profundus	-----
Nucleus nervi abducentis	-----

**2) Přeložte do latiny.**

Kost čichová, čelní, slzní, nosní, týlní, temenní, spánková	-----
Dolní, střední, horní, nejhořejší nosní skořepa	-----
Hrudní konec klíční kosti	-----
Čelní hrboly	-----
Velký patrový otvor	-----
Obratlové otvory	-----

Malík nohy	-----
Dvojhlavý a trojhavý sval paže	-----
Krátká hlava dvojhlavého svalu paže	-----
Krátký sval odtahovač palce (ruky)	-----
Dlouhá hlava dvojhlavého svalu stehna	-----
Dlouhý sval natahovač palce (nohy)	-----
Velký, střední, malý hýžd'ový sval	-----
Široký sval zad	-----
Dlouhý ( <i>dosl. nejdelší</i> ) sval hlavy, krku, hrudníku	-----
Hřbetní záprstní vazy	-----
Oblý vaz dělohy	-----
Dolní a horní ret	-----
Svalová vrstva	-----
Vzestupný, sestupný tračník	-----
Ledvinová dřeň	-----
Slzní žláza	-----
Společná jaterní tepna	-----
Dolní, horní hrtanová tepna	-----
Vzestupná hltanová tepna	-----
Ústí ( <i>pl.</i> ) plicních žil	-----
Prostupující žíly	-----
Odtahovací nerv	-----
Hlavové nervy	-----

**3) Vytvořte gramaticky i významově správná spojení.**

Arteria ( <i>pl.</i> ) – gastricus – brevis	-----
Lobus – superior – pulmo – sinister	-----
Systema – nervosus – centralis	-----

Bursa – trochantericus – musculus – gluteus – maximus -----  
Sulcus – tendo – musculus – flexor – hallux – longus -----  
Foramen – ethmoidalis – anterior -----  
Ligamentum – metacarpalis – transversus – profundus -----  
Ligamentum – transversus – scapula – superior -----  
Margo – frontalis – ala – major – os – sphenoidalis -----  
Musculus – rectus – caput – posterior – major -----  
Nucleus – dorsalis – nervus – vagus -----  
Musculus – flexor – digitus – minimus – brevis – pes -----  
Tunica – intimus – vas (*pl.*) -----

4)

Odvozujte adjektiva od substantiv pomocí sufixů *-alis, -e; -aris, -e; -icus, -a, -um* a *-eus, -ea, -eum*. Adjektiva запиšte do příslušného sloupce podle užitého sufixu.

Poznámka: V případě některých substantiv je možné užít dva sufixy. Zapište obě varianty.

gingiva	hepar	larynx	margo	tonsilla	
gaster	oesophagus	bucca	pulpa	pylorus	
musculus	lingua	angulus	corona	bilis	dens
nasus	pharynx	ōs	cervix	abdomen	
intestinum	duodenum	ileum	latus	anus	

-alis, -e

-aris, -e

-icus, -a, -um

-eus, -a, -um

_____	_____	_____	_____
_____	_____	_____	_____
_____	_____	_____	_____
_____	_____	_____	_____
_____	_____	_____	_____
_____	_____	_____	_____
_____	_____	_____	_____
_____	_____	_____	_____
_____	_____	_____	_____
_____	_____	_____	_____
_____	_____	_____	_____
_____	_____	_____	_____
_____	_____	_____	_____
_____	_____	_____	_____
_____	_____	_____	_____
_____	_____	_____	_____
_____	_____	_____	_____
_____	_____	_____	_____
_____	_____	_____	_____
_____	_____	_____	_____
_____	_____	_____	_____

5)

5a) Vyznačte rod substantiva a gramaticky správný tvar adjektiva ve spojení se substantivem.

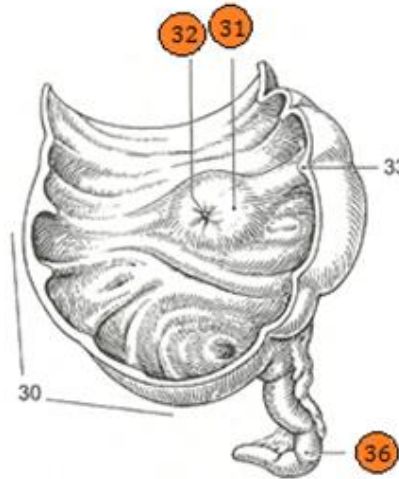
1)

papilla	m.	ilealis
	f.	ileale
	n.	

ostium	m.	ilealis
	f.	ileale
	n.	

appendix	m.	vermiformis
	f.	vermiforme
	n.	

Obrázek 8



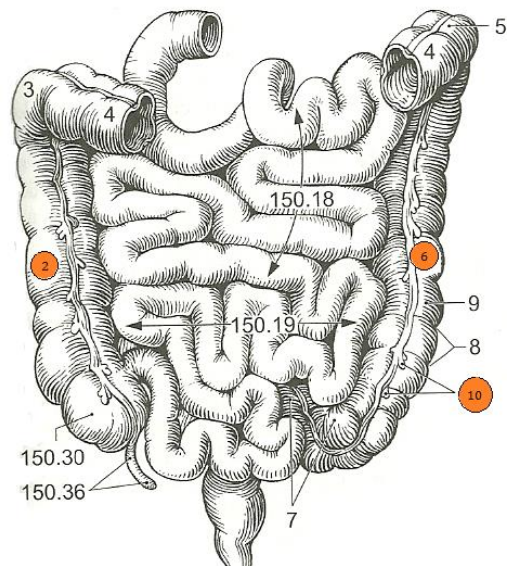
2)

colon	m.	ascendens
	f.	ascendentis
	n.	

appendix	m.	epiploicus
	f.	epiploica
	n.	epiploicum

colon	m.	descendens
	f.	descendentis
	n.	

Obrázek 9



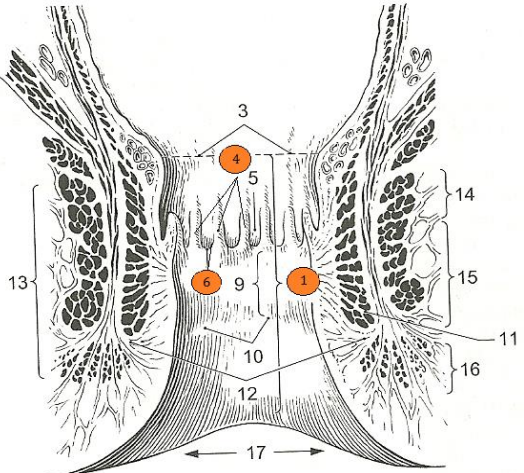
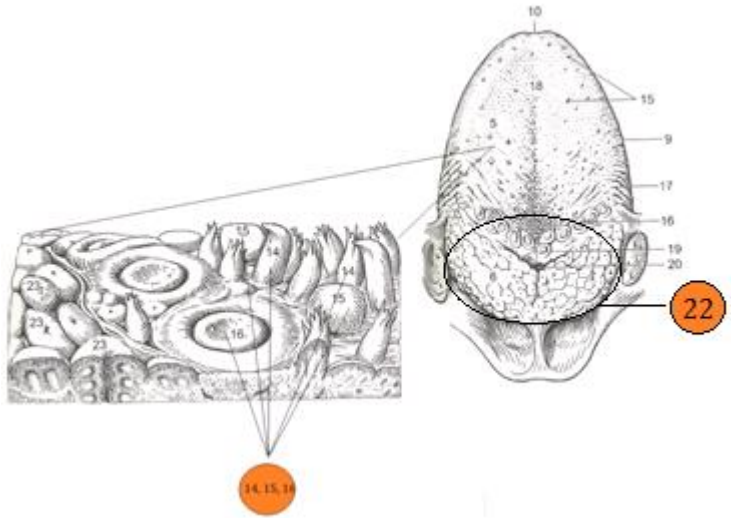
5b) Termíny ze cvičení 5a přiřaďte k vyznačeným číslům na obrázku 8 a 9.

6)

6a) Doplněte adjektivum ve správném tvaru ke skupině substantiv. Použijte nápovědu v závorce naznačující příslušnost termínu k určité části lidského těla.

6b) Přiřaďte termíny ze cvičení 6a k vyznačeným číslům na obrázcích v tabulce. Použijte singulár či plurál podle potřeby.

<p>margo papilla sulcus</p> <p>} _____ (dásěň)</p>	
	<p>č. 30:</p>
	<p>č. 28:</p>
	<p>č. 29:</p>
<p>fossa fossula crypta</p> <p>} _____ (mandle)</p>	
	<p>č. 9:</p>
	<p>č. 15:</p>
	<p>č. 14:</p>

<p>canalis } columna } valvula } (řitní otvor)</p>	
	<p>č. 4:</p>
	<p>č. 6:</p>
	<p>č. 1:</p>
<p>tonsilla } papilla } (jazyk)</p>	
	<p>č. 14, 15, 16:</p>
	<p>č. 22:</p>


<p>         cuspis }          radix } (tvář)       </p>	
	<p>č. 24:</p>
	<p>č. 4:</p>
<p>         villus }          glandula } (střevo)       </p>	
	<p>č. 27:</p>
	<p>č. 26:</p>



7)

7a) Spojte termíny v rámečcích vlevo s výrazy v rámečcích vpravo.

Příklad:



7b) Přiřaďte termíny vytvořené ve cvičení 7a ke schémátům naznačujícím deklinaci a rod substantiv a adjektiv.

Příklad:

2. deklinace (m.) – 3. deklinace (m.) – 2. deklinace (n.) – 2. deklinace (n.)

*musculus tensor veli palatini*

3. deklinace (n.) – 1. deklinace (f.) – 3. deklinace (f.)

---

2. deklinace (n.) – 2. deklinace (n.) – 3. deklinace (n.)

---

2. deklinace (m.) – 2. deklinace (n.) – 3. deklinace (n.) – 3. deklinace (f.)

---

3. deklinace (m.) – 3. deklinace (f.) – 3. deklinace (m.)

---

2. deklinace (n.) – 3. deklinace (f.) – 3. deklinace (f.)

---

1. deklinace (f.) – 2. deklinace (n.) – 3. deklinace (n.)

---

8)

8a) K jednotlivým popisům doplňte latinské termíny pro obecné označení zubů. Užijte singulár.

1) Prořezávání tohoto zubu začíná kolem 6. roku a končí přibližně ve 12 letech (kromě zubu moudrosti):  
\_\_\_\_\_

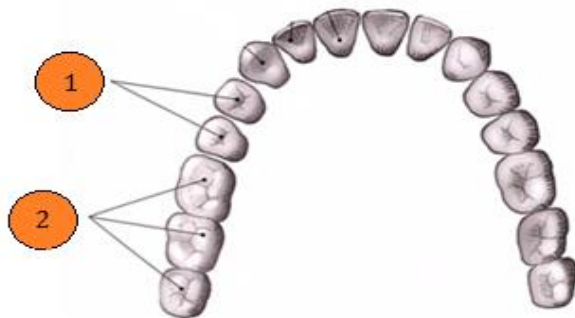
2) Vícekořenový zub; obrys korunky připomíná zaoblený kosočtverec (v horní čelisti) či obdélník (v dolní čelisti); kousací plocha je oddělena čarami ve tvaru písmene H (v horní čelisti) nebo kříže (v dolní čelisti): \_\_\_\_\_

3) Zub s jedním kořenem (pouze první horní má dva kořeny); korunka s dvěma kuželovitými hrbolky na kousací ploše: \_\_\_\_\_

(Upraveno dle GRIM, M., DRUGA, R. *Základy anatomie 3. Trávicí, dýchací, močopohlavní a endokrinní systém*. 1. vyd. Praha: Galén, 2005. 163 s.; NAŇKA, O., ELIŠKOVÁ, M. *Přehled anatomie*. 2. vyd. Praha: Galén, Karolinum, 2009. 416 s.)

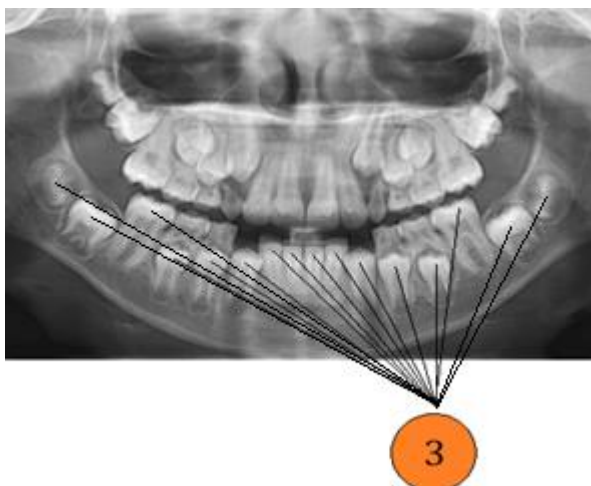
8b) Přiřad'te k číslům na obrázku 10 a 11 termíny ze cvičení 8a. Použijte singulár nebo plurál podle potřeby.

Obrázek 10



1) \_\_\_\_\_  
2) \_\_\_\_\_

Obrázek 11



3) \_\_\_\_\_

8c) Spojte výraz *extractio/extractiones* s termíny ze cvičení 8a v singuláru/plurálu.

extractio/ extractiones	singulár	plurál

9)

9a) Vyznačte rod substantiva a gramaticky správný tvar komparativu ve spojení se substantivem.

1)

labium	m.	superior superius
	f.	
	n.	

2)

curvatura	m.	major majus
	f.	
	n.	

3)

paries	m.	posterior posterius
	f.	
	n.	

4)

labrum	m.	inferior inferius
	f.	
	n.	

9b) Doplňte protiklady ke komparativům ze cvičení 9a a názvy orgánů, ke kterým se termíny vztahují. Zapište do tabulky.

	protiklad	název orgánu
labium		
curvatura		
paries		
labrum		

9c) Který z termínů ve cvičení 9a, b lze spojit s anatomickým termínem *frenulum* a zároveň s klinickým termínem *laceratio*? Vytvořte tato spojení.

---



---



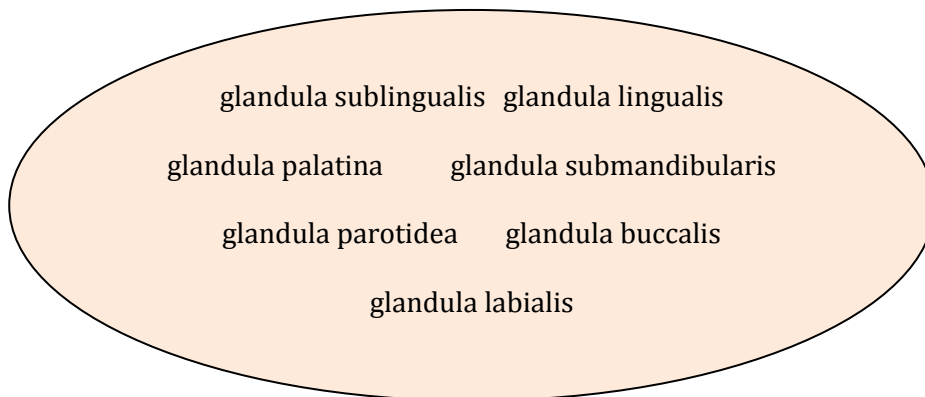
---



---

10)

10a) Na základě textu určete, které z termínů v oválu patří mezi *glandulae salivariae majores* (vyznačte podtržením) a které mezi *glandulae salivariae minores* (vyznačte zakroužkováním).



Slina navlhcuje sliznici, obaluje sousta při polykání a fermentativně natravuje škroby. Produkci slin zajišťují slinné žlázy, které se otevírají četnými vývody do dutiny ústní. Rozlišujeme malé slinné žlázy, které jsou uloženy na vnitřní ploše rtů, tváří, pod sliznicí patra a po stranách jazyka a v jeho zadní části. Malé slinné žlázy produkují sliny nepřetržitě s cílem udržet sliznici stále vlhkou.

Naproti tomu velké slinné žlázy produkují sliny jen na konkrétní nervový podnět. Největší z nich je příušní žláza, která je uložena na laterální straně hlavy před ušním boltcem. Její vývod ústí do předsíně ústní dutiny ve sliznici tváře oproti druhému hornímu moláru.

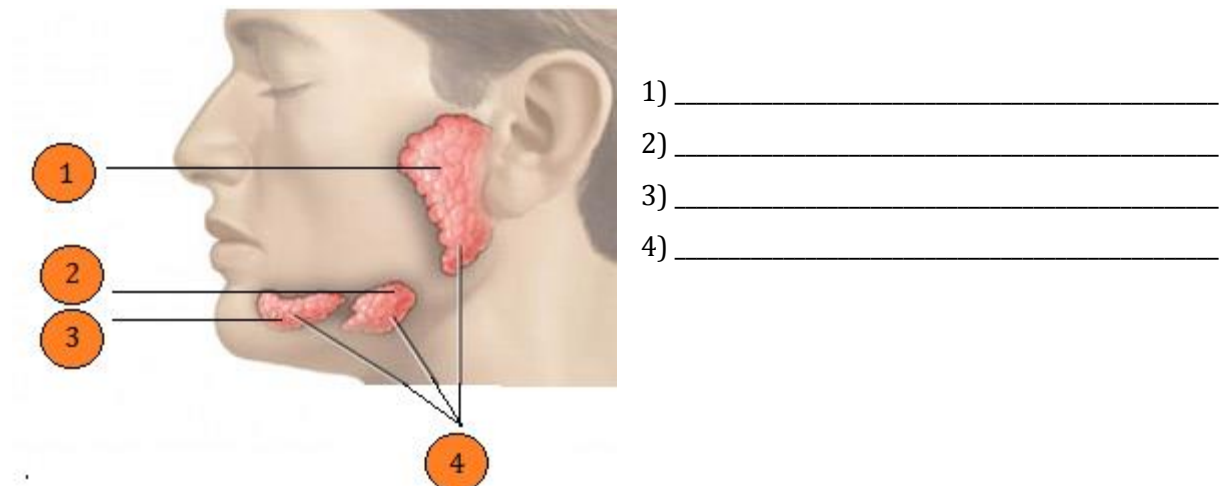
Mezi velké slinné žlázy se dále řadí žláza oválného tvaru, uložená v zadní části podčelistní krajiny na vnitřní ploše dolní čelisti. Její vývod se spojuje s vývodem podjazykové žlázy a společně ústí na spodní straně jazyka.

Nejmenší z velkých slinných žláz je podjazyková žláza. Tato žláza podlouhlého tvaru leží ve sliznici na spodině dutiny ústní mezi jazykem a tělem dolní čelisti. Hlavním vývodem podjazykové žlázy je *ductus sublingualis major*.

(Upraveno dle NAŇKA, O., ELIŠKOVÁ, M. *Přehled anatomie*. 2. vyd. Praha: Galén, Karolinum, 2009. 416 s.)

10b) Pojmenujte vyznačené anatomické struktury na obrázku 12.

Obrázek 12



**10c) Převeďte do plurálu termíny ze cvičení 10a.**

---



---



---



---



---



---



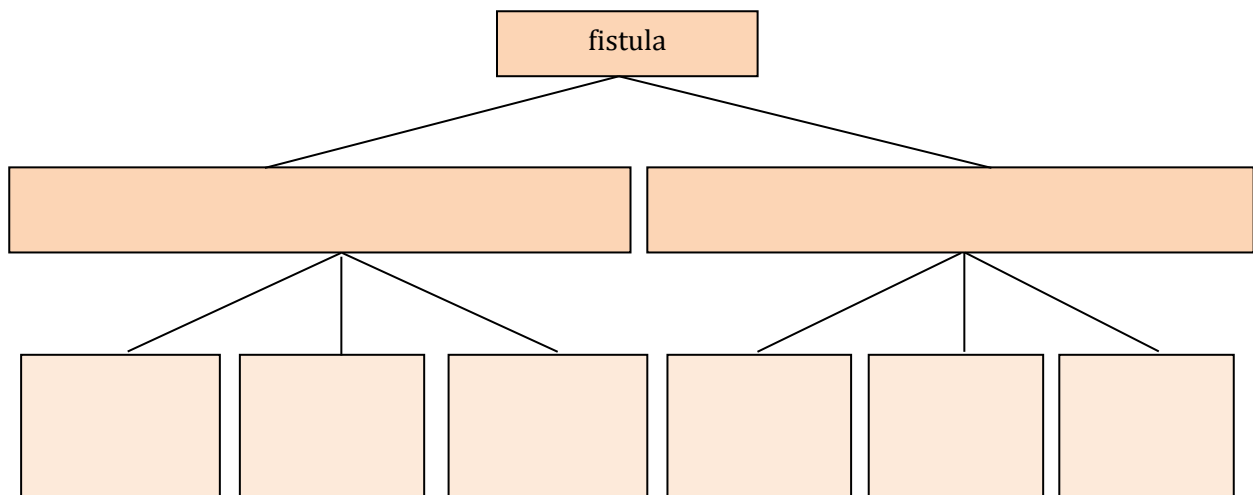
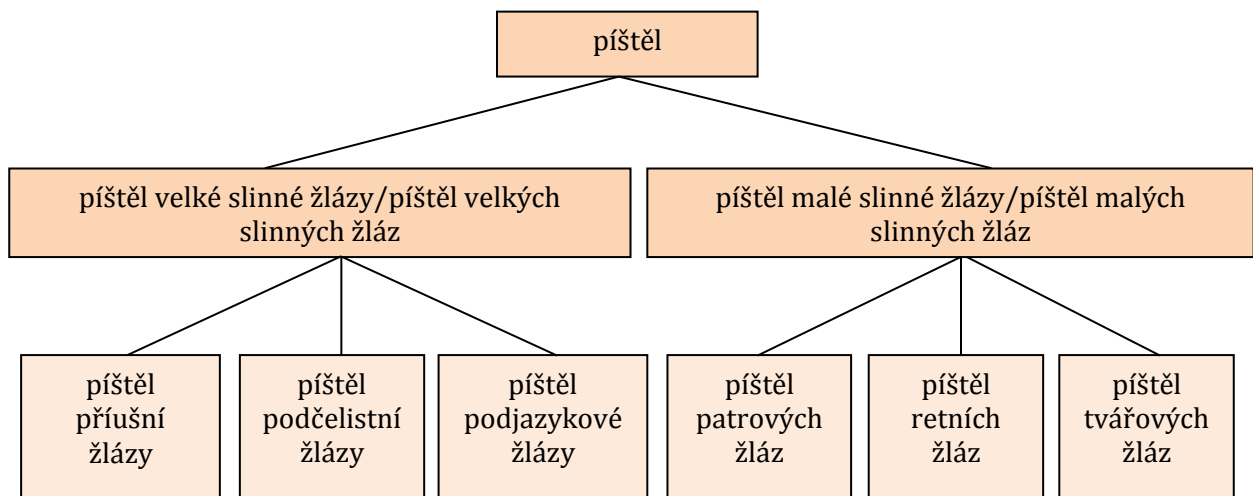
---

**10d) Doplňte chybějící slova v latinských větách podle vzoru. Použijte termíny ze cvičení 10a v singuláru či plurálu a slovesa *est* („je“) a *sunt* („jsou“). Každý termín použijete jen jednou.**

*Příklad: Glandula parotidea glandula salivaria major est.*

Glandula	parotidea	glandula	salivaria	major	est.
	buccales				sunt.
Glandula				minor	
		glandulae	salivariae		
	submandibularis		salivaria		
	labiales			minores	
Glandula				major	

10e) Vyplňte schéma v latině podle schématu v češtině.



11)

11a) Doplňte chybějící informace v tabulce na základě níže uvedených výroků. Použijte substantivum *pars* a superlativy od latinských adjektiv *brevis, e; latus, a, um* a *longus, a, um*.

Dvanáctník je nejkratší část tenkého střeva.

Dvanáctník je nejširší část tenkého střeva.

Lačník je nejdelší část tenkého střeva.

Kyčelník je poslední část tenkého střeva.

Slepé střevo je nejširší část tlustého střeva.

Vzestupný tračník a konečník jsou nejkratší části tenkého střeva.

Příčný tračník je nejdelší část tlustého střeva.

Konečník je poslední část tlustého střeva.

	části	délka	šířka
intestinum tenue	duodenum	?	?
	jejunum	?	
	?		
intestinum crassum	caecum		?
	colon ascendens	?	
	colon transversum	?	
	?	?	

11b) Vytvářejte latinské věty na základě informací z tabulky ve cvičení 11a. Použijte sloveso *est* („je“) and *sunt* („jsou“).

Příklad: *Caecum pars latissima intestini crassi est.*

---

---

---

---

---

12)

Vytvořte smysluplné termíny z výrazů v rámečcích. Koncovky substantiv a adjektiv neměňte.

pharyngis pars  
nasalis

1) \_\_\_\_\_

muscularis  
lamina mucosae

2) \_\_\_\_\_

linguae sulcus  
medianus

3) \_\_\_\_\_

constrictor superior  
musculus pharyngis

4) \_\_\_\_\_

anterior  
lingualis glandula

5) \_\_\_\_\_

laryngei plica  
superioris nervi

6) \_\_\_\_\_