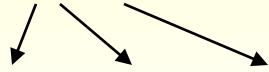


Spirochety

Borelie

Původci lymeské boreliózy

B. burgdorferi sensu lato (latus - široký)



B. burgdorferi sensu stricto, afzelii, garinii



Mikroskopie: v zástinu, jemné spirály, el. mikroskopie

Kultivace: Barbourova-Stoenner-Kellyho půda

Antigeny vyvolávající tvorbu protilátek: **flagelin, Osp C** (stimulují časnou odpověď)
p18, 39, 100 (stimulují pozdní odpověď), jiné (Osp A,B)

Patogenita: rozeznáváme 3 stadia:

I. časně lokalizované - 3-30 dní po sání klíštěte se objeví erytém (alespoň 5 cm velký), objeví-li se další ložiska jinde po těle, hovoříme o erytema migrans, bolest hlavy, kloubů

II. časně disseminované – boreliový lymfocytom (kožní projev), neurologické projevy, kardiální

III. pozdní – acrodermatitis chronica atrophicans (kožní projevy), artritida, kardiitida, polyneuritidy

Epidemiologie: přenos klíšťaty (*Ixodes ricinus*)

Diagnostika:**přímá:** kultivace, PCR, ELM, mikroskopie v zástinu

Nepřímá: ELISA screeningově, v případě positivity WB konfirmačně

za 3-4 týdny od začátku onemocnění se objeví IgM (protilátky proti **flagelinu, Osp C**)

za 4-6 týdnů IgG (vyvolány **p18, 39, 100**)

Terapie: PNC, doxycyklin, ceftriaxon

Původci návratných horeček

B. recurrentis

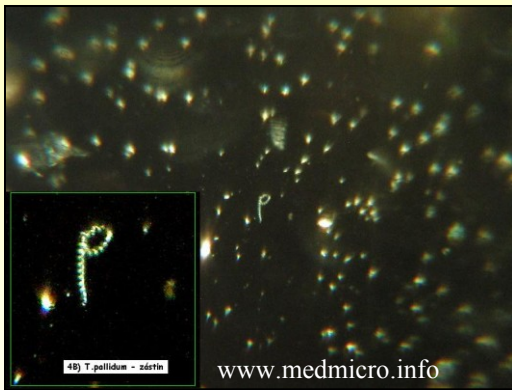


Patogenita: opakované horečky

Epidemiologie: přenos vší šatní


Diagnostika: přímá: mikroskopie v zástinu, nepřímá: aglutinace

Terapie: doxycyklin



Treponemy

T. pallidum



Mikroskopie: v zástinu, spirály

Kultivace: na um. půdách nelze, pouze na králíkovi

Patogenita: rozeznáváme stádia - **časná**

primární – ulcus durum, ulcerace na genitálu, zhojí se samo, p.l. asi za 4 týdny po vředu

sekundární – horečka, condylomata lata, zhojí se, serologie už je vše +


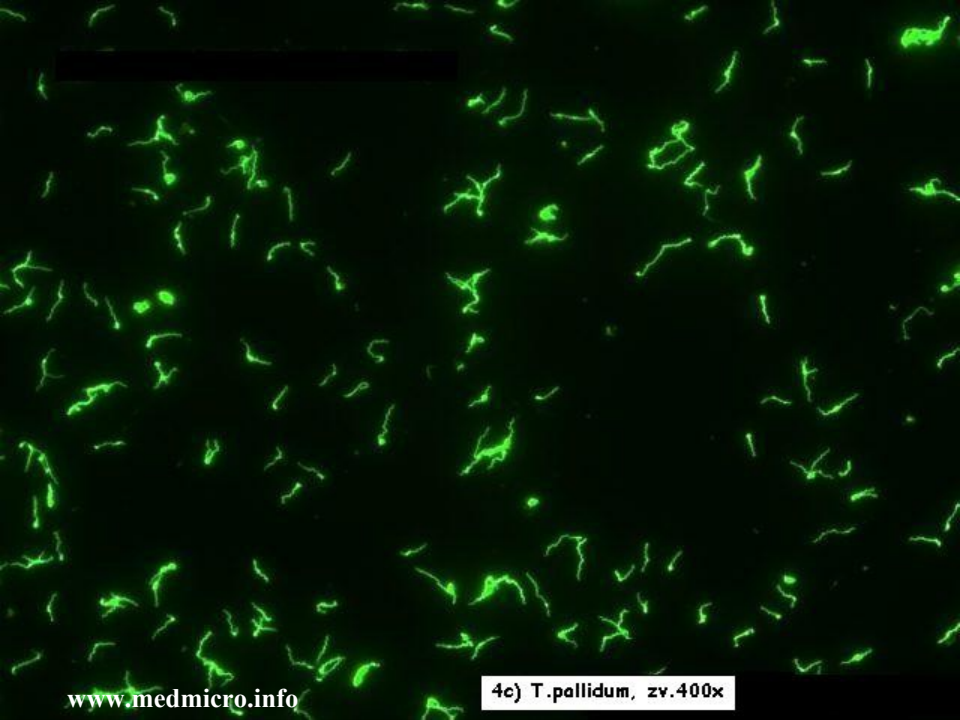
časná latentní – asymptomatická, asi rok po sekundární lues

pozdní - **pozdní latentní doba** do vypuknutí stadia 3 (různě dlouhá)

terciární – gummata (na kůži, kostech), neurosyfilis (progresivní paralýza, atrofie mozku), kardiovaskulární syfilis (aneurysma aj.)

Vrozená: **časná kongenitální lues** - hepatosplenomegalie, periostidida

latence, pozdní kongenit. stadium (po více než 2 letech trvání) - malformace, hluchota, sedlovitý nos, soudkovité řezáky, plod často umírá



www.medmicro.info

Diagnostika: přímá: mikroskopie v zástinu, PCR, králík (složitě), imunofluorescence, stříbření

nepřímá: screeningově vždy 2 reakce, nejčastěji **RRR** a **TPHA**, v případě positivity konfirmace pomocí **FTA-ABS**, **ELISA** a **WB** (platí pro IgM i IgG), **TPIT** (Treponema Pallidum Imobilizační Test) už neprovádíme

RRR - netreponemová reakce, antigenem je kardiolipin, proto bývá doplněna **TPHA**

Terapie a epidemiologie: přenos sex. stykem, prevence – těhotenský screening, screening dárců krve aj., bezpečný sex, PNC, makrolidy, doxycyklin

Leptospiry

L. icterohaemorrhagiae, grippotyphosa, sejroe aj.

Mikroskopie: spirály zahnuté na obou koncích

Kultivace: na speciálních médiích, je dlouhá

Patogenita: 2 formy:

ikterická – krvácení, ikterus, renální selhávání - **Weilova nemoc** (*L. icterohaemorrhagiae*)

anikterická – horečka **polní, blat'ácká** (*L. grippotyphosa*)

Epidemiologie: kontakt se zvířaty (prasata, koně, ježci, hlodavci
– hlavně křasy, !na polích, kanály)

Terapie: PNC, doxycylin

Diagnostika: *přímá:* mikroskopie, kultivace

nepřímá: MAT (mikroskopický aglutinační test),
pouze ve specializovaných laboratořích

