


# Ústní projevy mimoústních infekcí + infekce v okolí úst



Orální mikrobiologie – BHOM011s

Týden 14 Ondřej Zahradníček

Využita prezentace doc. Woznicové

# Projevy mikrobiálních nemocí přímo v ústní dutině

- V dutině ústní mohou být přítomny **projevy různých bakteriálních, virových, mykotických, případně i parazitárních infekcí**
- Může přitom jít buď o **lokální projevy jinak celkové infekce**, případně o lokální projevy infekce lokalizované primárně někde jinde, anebo o lokální infekci v ústech jako takovou

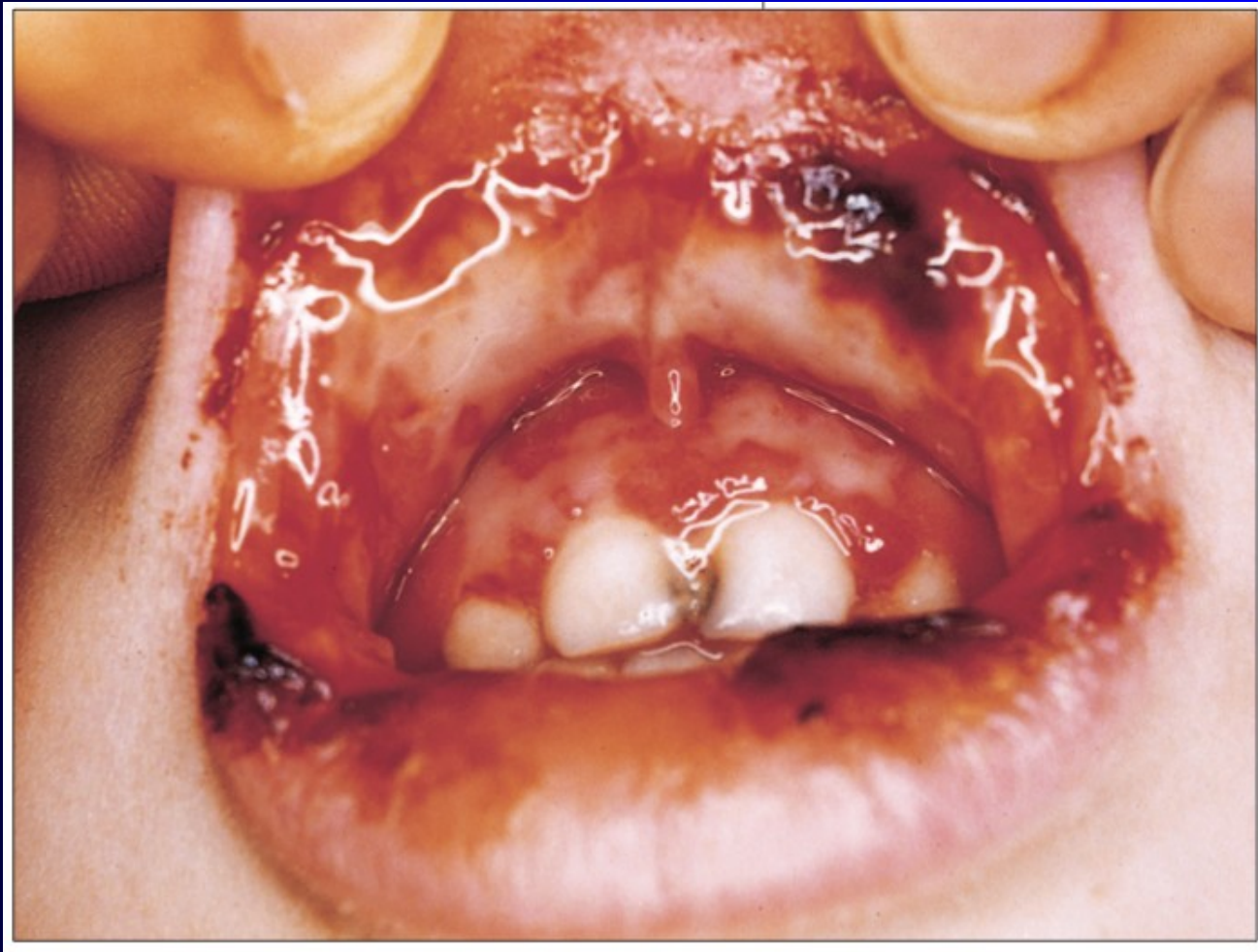
# Infekce v ústní dutině – přehled

- Mezi časté původce **viróz** v ústní dutině patří viry z čeledi Herpesviridae, coxsackieviry, papillomaviry, virus spalniček a virus příušnic (Paramyxoviridae)
- Z **bakteriálních** původců nalézáme původce syfilis, kapavky, spály, záškrtu i jiné
- Z **mykotických** původců je nejčastěji nalézána *Candida albicans*, případně jiné druhy kandid
- Z **parazitárních** původců občas nalézáme některé prvoky (*Endolimax gingivalis*, *Trichomonas tenax*), vzácně i cysty tasemnic

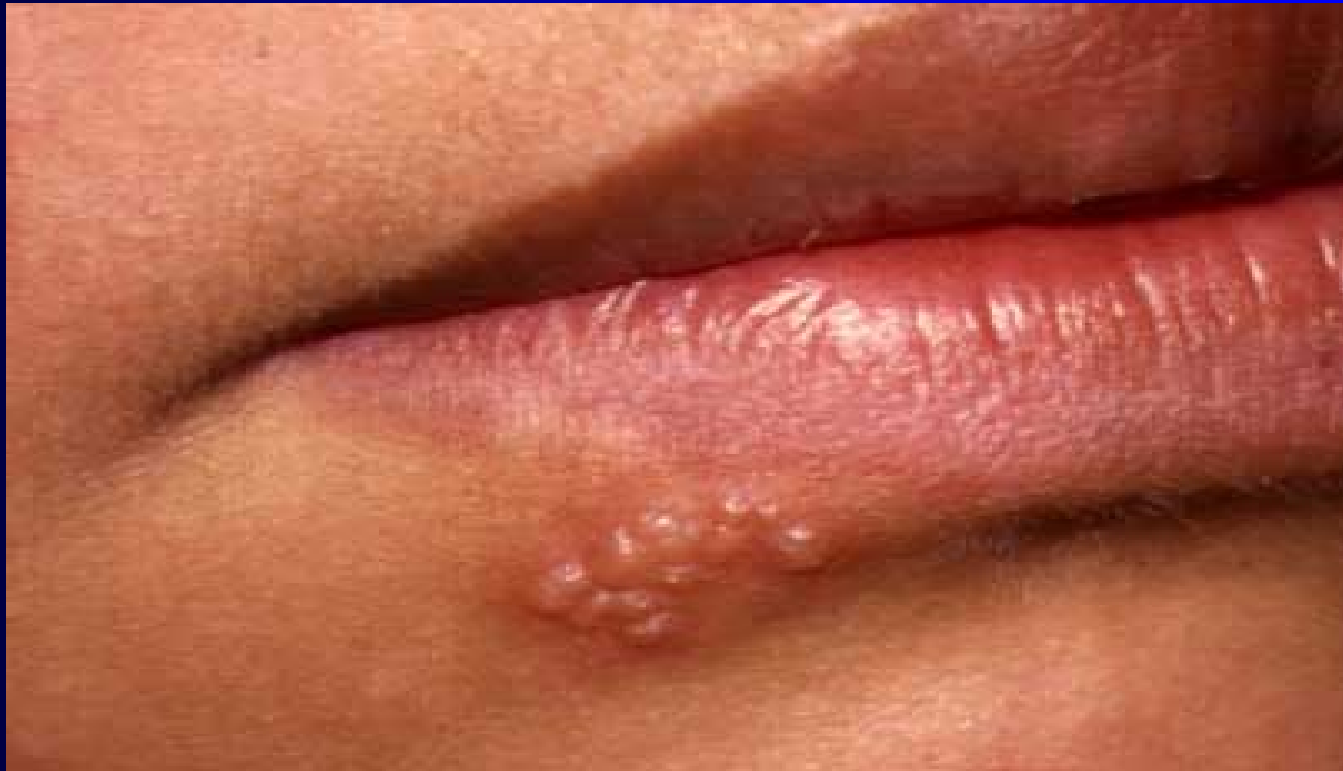# Infekce viry herpes simplex (HSV1, případně i HSV2)

- **Primární infekce** probíhá u malých dětí často bezpříznakově, u starších dětí se vyskytují na jazyku, patře a dásních několik milimetrů velké puchýřky, které rychle praskají a mění se v mělké vřídky. Dásně jsou rudé a oteklé, bolestivé.
- **Reaktivace infekce** se projevuje jako klasický opar rtu. Nastává při různých podnětech. Virus přetrvává v senzoričných gangliích.
- **Profesionální infekce** u zubařů a dentálních hygienistek je paronychium (opar na prstech) a považuje se za chorobu z povolání
- **Léčba** je možná acyklovirem, **diagnostika**, je-li nutná, zahrnuje stěry z lézí do transportního média a průkaz antigenu pomocí imunofluorescence. Případně také průkaz protilátek

# Herpes simplex (prostý opar): primoinfekce



# Herpes simplex – opar rtu



<http://www.vitalia.cz/katalog/nemoci/opar/>

# Infekce virem planých neštovic a pásového oparu (VZV, varicella-zoster virus)

- Často ještě před vznikem typické kožní vyrážky u **neštovic** (což je zde primární infekce) nacházíme na tvrdém patře, na patrových obloucích a na čípku rychle praskající malé vřídky obklopeném erytémem
- Ústní projevy sekundární infekce, tedy **pásového oparu**, představuje většinou lokalizovaná bolest napodobující bolest zubů, enantém\* bývá jednostranný a nepřesahuje střední čáru

*\*Termín „enantém“ je obdobou termínu „exantém“, který znamená vyrážku na kůži. Enantém znamená podobné projevy, avšak na sliznici*

# Infekce virem Epsteinovým-Barrové (EBV, virus infekční mononukleózy)

- Zprvu nacházíme drobné červené skvrnky na rozhraní tvrdého a měkkého patra – takzvané Holzelovo znamení. Později nemoc vystupuje jako **zánět hltanu a mandlí** (podobný klasické angíně). Jsou výrazně zvětšené krční uzliny, někdy jsou v krku i pablány (pseudomembrány).
- Nápadný je **otok celého tzv. Waldeyerova lymfatického okruhu** někdy až znemožňující dýchání
- Zvláštním případem je EB viróza **HIV-pozitivních**: nebolestivé bělavé zvrásnělé skvrny na okrajích jazyka, tzv. **vlasatá leukoplakie**



# Vsuvka na vysvětlenou: Waldeyerův lymfatický okruh

- **tonsilla pharyngea** (nosohltanová mandle)
- **tonsillae palatinae** (patrové mandle)
- **tonsilla lingualis** (jazyková mandle)
- **tonsillae tubariae** (Gerlachi)
- lymfatická tkáň laterálních stěn hltanu
- lymfatická tkáň zadní stěny hltanu
- lymfatická tkáň ve vchodu do hrtanu

# Infekce HHV-6 a virem spalniček

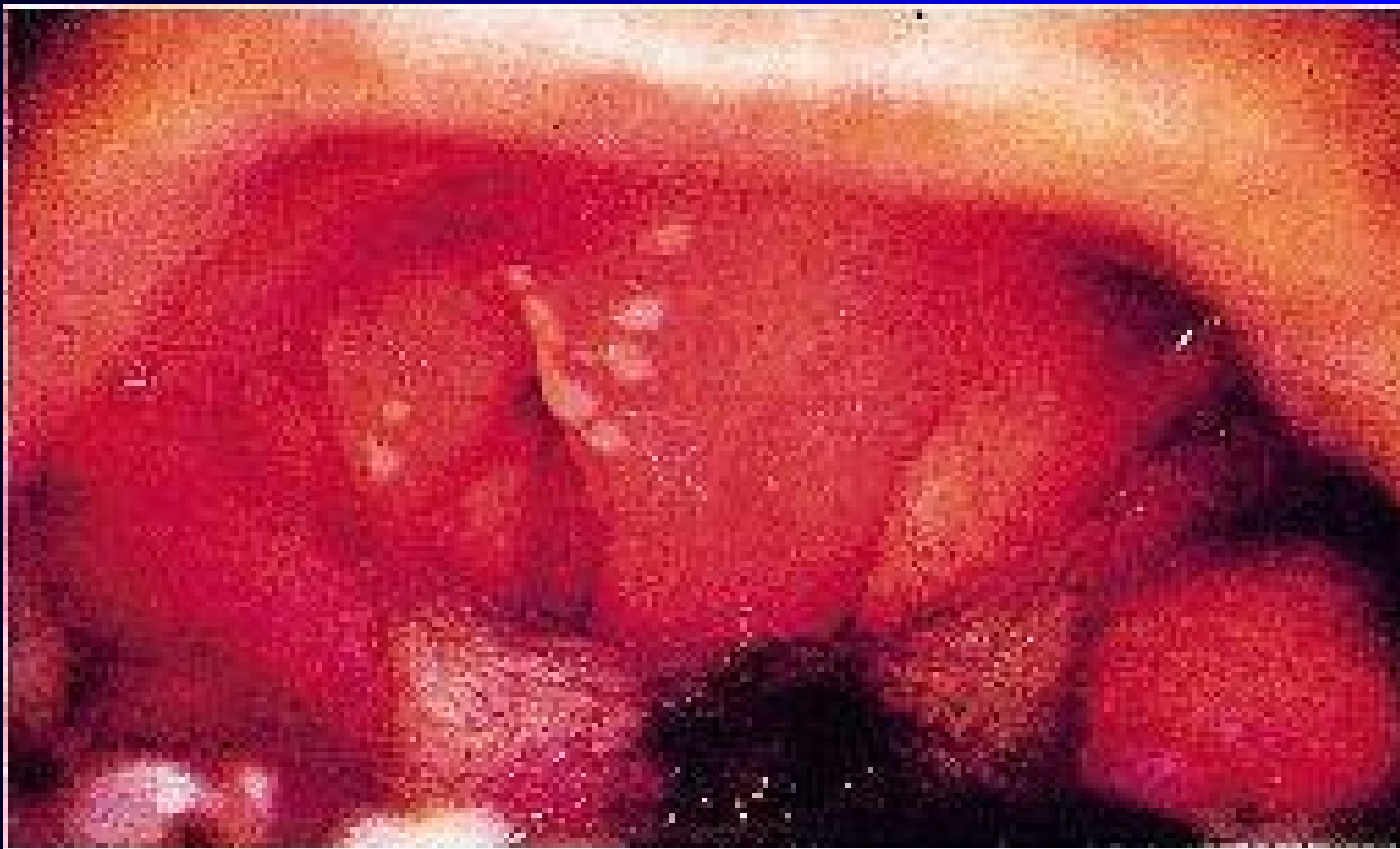- Infekce **lidským herpesvirem 6** (HHV-6)
  - Jde o původce tzv. **šesté dětské nemoci** (exanthema subitum, roseola infantum). Patří také mezi herpesviry. Virus je přítomen ve slinách, v dutině ústní lze pozorovat na měkkém patře a čípku erytematosní papuly (Nagayamovy skvrny)
- Infekce **virem spalniček** (morbillivirem)
  - V prodromálním období\* se nacházejí v dutině ústní Koplikovy skvrny – jasně bílé droboučké skvrnky obklopené tmavorudým okrajem na bukové sliznici proti molárům

*\*Prodromální období – období počátečních, ještě ne specifických příznaků*

# Enterovirové infekce

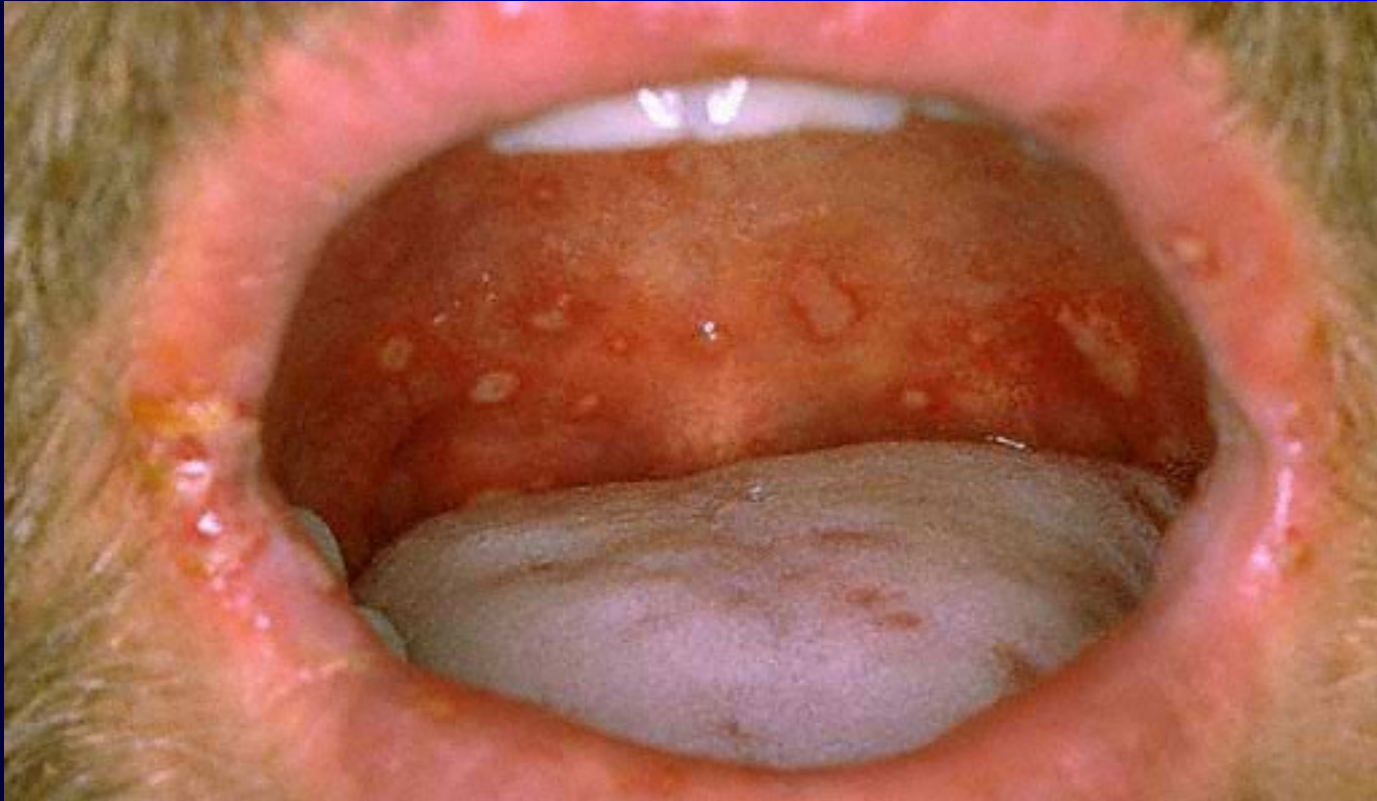- Enteroviry jsou skupina virů, které se přenášejí fekálně-orálně, jejich projevy ale obvykle jsou mimo střevo. Ústní projevy mají nejčastěji tzv. coxsackieviry a některé novější enteroviry.
  - **Herpangina** dostala svůj název podle vzhledu vřidků na sliznici tonzil, měkkého patra a čípku – podobají se těm u oparu. Vřidky jsou poměrně drobné, v průměru 1–2 mm, s šedobílým povrchem, obklopené červeným dvorcem
  - **Hand-foot-mouth disease** – dlaně, plosky nohou a ústa - živě červené skvrny, z nichž v ústech vznikají oválné šedivé puchýřky, červeně ohraničené. Je relativně běžné, ale často uniká pozornosti. Nejčastěji se vyskytuje v jihovýchodní Asii.  
***Pozor, neplést s „footh and mouth disease“ dobytka, to je slintavka a kulhavka, která na člověka není přenosná a kterou způsobují zcela jiné viry.***

# Herpangína



<http://zdravi.e15.cz/clanek/priloha-lekarske-listy/diferencialni-diagnostika-angin-a-nbsp-jejich-terapie-153319>  
Autor: Doc. MUDr. Pavel Smilek, PhD.

# Hand-foot-mouth disease



<http://hardinmd.lib.uiowa.edu/dermnet/handfootmouth1.html>

# Změny v ústech při HIV infekci

- Prvými indikátory infekce virem HIV bývají **mykotické infekce**, například ústní kandidóza
- Z **virových infekcí** (a případně následných nádorů) jsou pro AIDS typické EB-virová vlasatá leukoplakie, Kaposiho sarkom, herpetická gingivostomatitida a ústní papillomy
- **Bakteriální infekce** – gingivitida (lineární marginální erytém nebo ulcerózní gingivitida), nekrotizující stomatitida) a nekrotizující ulcerózní parodontitida
- Vyskytují se také nádory mízních uzlin krku

# Mykotické infekce v ústech

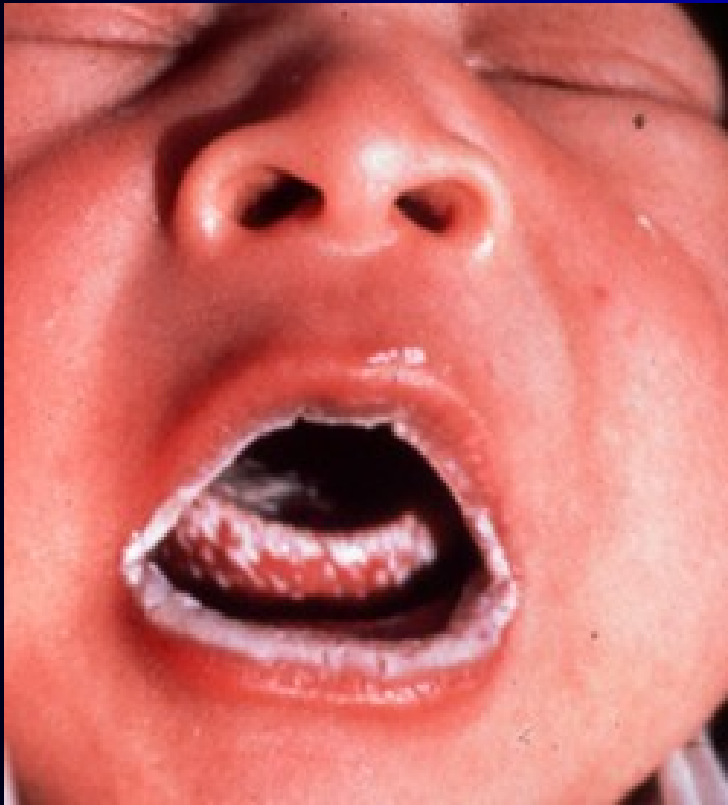- **Orální kandidóza** je způsobena nejčastěji *Candida albicans*. Tato kvasinka je oportunní patogen, infekce se vyskytuje zpravidla (ne vždy) za lokálního nebo celkového narušení obranyschopnosti
- **Narušení imunity** může být místní i celkové: macerace kůže, vliv snímatelné zubní náhrady, výživové vlivy, cukrovka, poruchy bílé krevní řady (vrozené, nádorové), stavy po rozsáhlých chirurgických zákrocích, AIDS, léčba imunosupresivou, cytostatiky, širokospektrými antibiotiky
- Lehčí formy se **léčí** lokálně (klotrimazolem, genciánovou violetí, jodovými preparáty), těžší systémovými antimykotiky (hlavně flukonazol, itrakonazol nebo amfotericin B), autovakcíny

# Formy mykotické infekce I

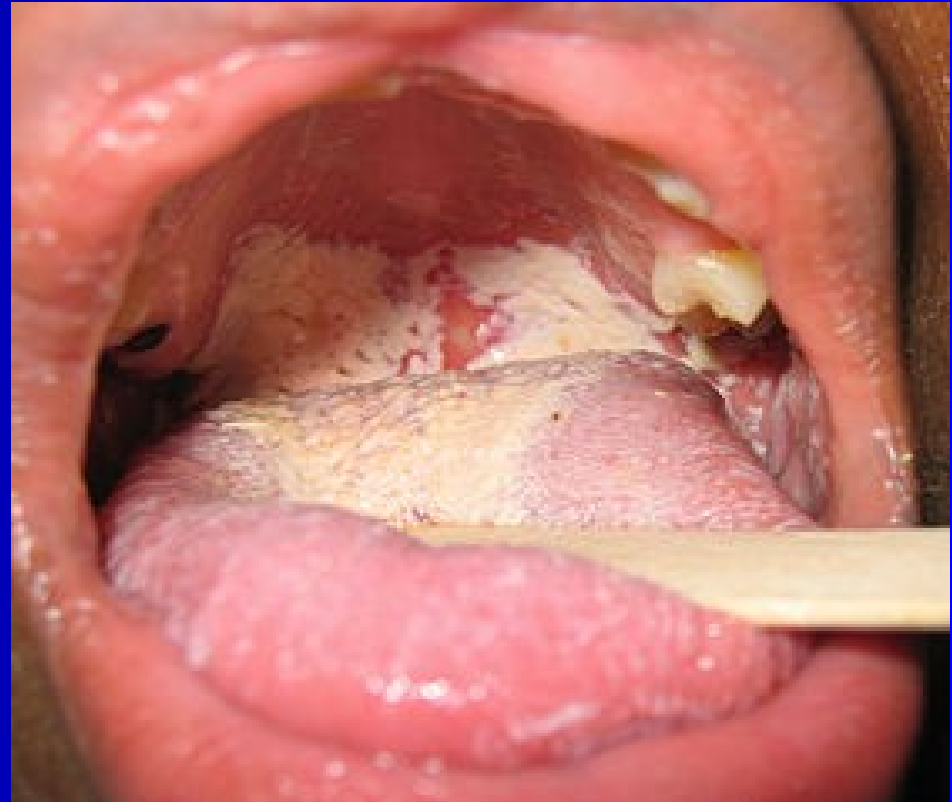- **Moučnivka (soor)** je nejčastější. Jde vlastně o pseudomembranózní kandidózu. Ústní sliznice je skvrnitě zarudlá. Pozorujeme na ní bělavé povlaky (pablány). Vyskytuje se často u novorozenců (hlavně nedonošených) a u starých osob. U osob s poruchami imunity často probíhá chronicky. Závažnou komplikací zejména u HIV+ pacientů je mykóza jícnu
- **Erytematózní (atrofická) kandidóza** se v akutní formě vyskytuje jako následek dysmikrobie dutiny ústní při léčbě širokospektrými antibiotiky. Sliznice úst je zarudlá, pálení v ústech.



# Soor



<http://detskechoroby.rodinka.sk/detskechoroby/hlava/usta-a-zuby/soor-zabka-mucnivka-mykoza-ust/>



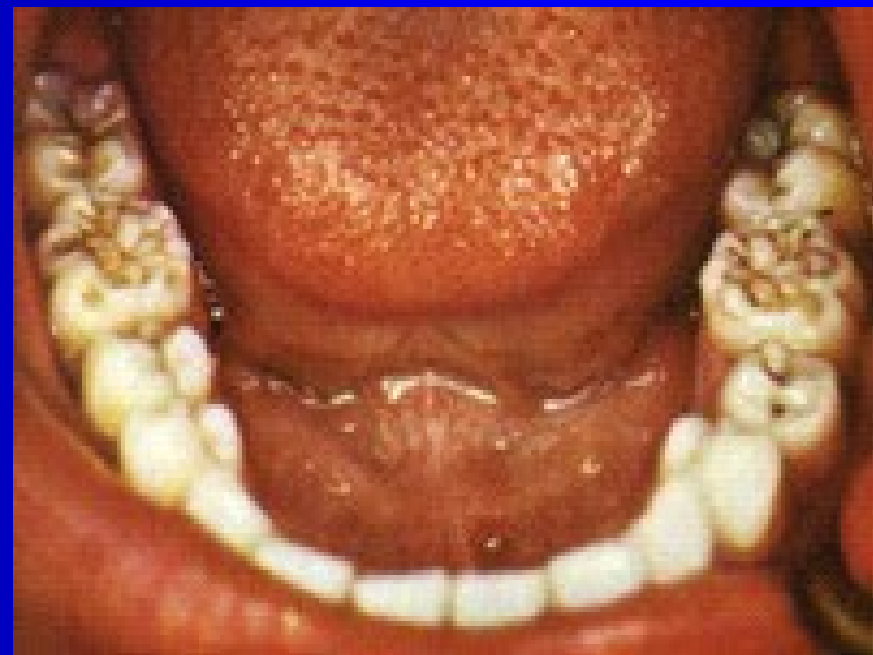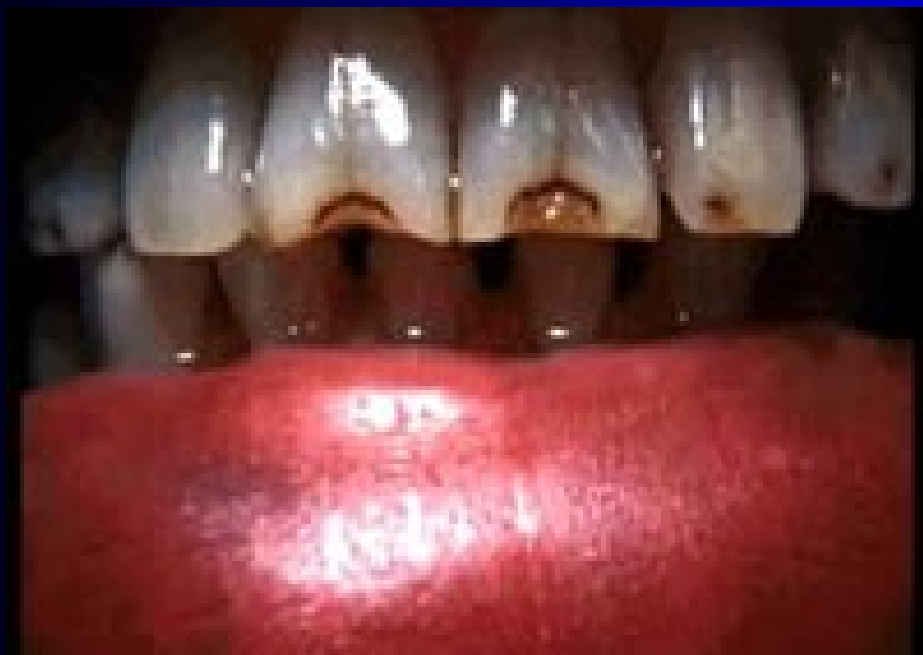<http://www.alternativni-medicina.eu/rozhovor-s-mudrpetrem-lukesem-dil-4-nizkotucne-vyrobky-cukr-coca-cola.html>

# Formy mykotické infekce II

- Velmi častá chronická forma se objevuje jako tzv. **protetická stomatitida**. Vyvolávajícím faktorem je existence snímatelných zubních náhrad. Postiženo je zejména takzvané protézni lože – tvrdé patro a jazyk: na sliznici je patrné zarudnutí a otok. Řešení: obvykle stačí snímat protézu na noc a pečlivě ji mechanicky očišťovat a dezinfikovat
- **Hyperplastická kandidóza** neboli kandidová leukoplakie probíhá chronicky ve formě ohraničených vyvýšených tuhých plaků, obvykle na vnitřní straně tváří. Jde o prekancerózu, tedy předstupeň nádoru.
- **Angulární kandidóza** postihuje ústní koutky nebo provází jiné formy, zvláště protetickou stomatitidu. Příčinou může být únik slin (nevyhovující protézy)

# Bakteriální infekce I: Syfilis

- **Tvrký vřed** (projev prvního stádia získané syfilis) může být přítomen v ústech nebo v hltanu a zaměněn např. za angínu.
- Nejčastěji jsou ale ústní projevy přítomny u **pozdní vrozené syfilis**. Typické jsou změny patrné na stálém chrupu:
  - **Hutchinsonovy zuby** se označují soudkovité řezáky se srpkovitě vykrojenou skusovou plochou.
  - **Fournierovy zuby** – povrch žvýkací plochy prvních stálých molárů bývá hypoplastický: hrubý, žlutavý, se špatně vyvinutými jamkami, připomíná povrch moruše
  - **Moonův molár** je v důsledku hypoplastických změn v oblasti hrbolků žvýkací plochy změněný první molár s korunkou tvaru poupěte



Zdroj: [kmil.trios.cz/ObrLues/hutchin1.JPG](http://kmil.trios.cz/ObrLues/hutchin1.JPG)

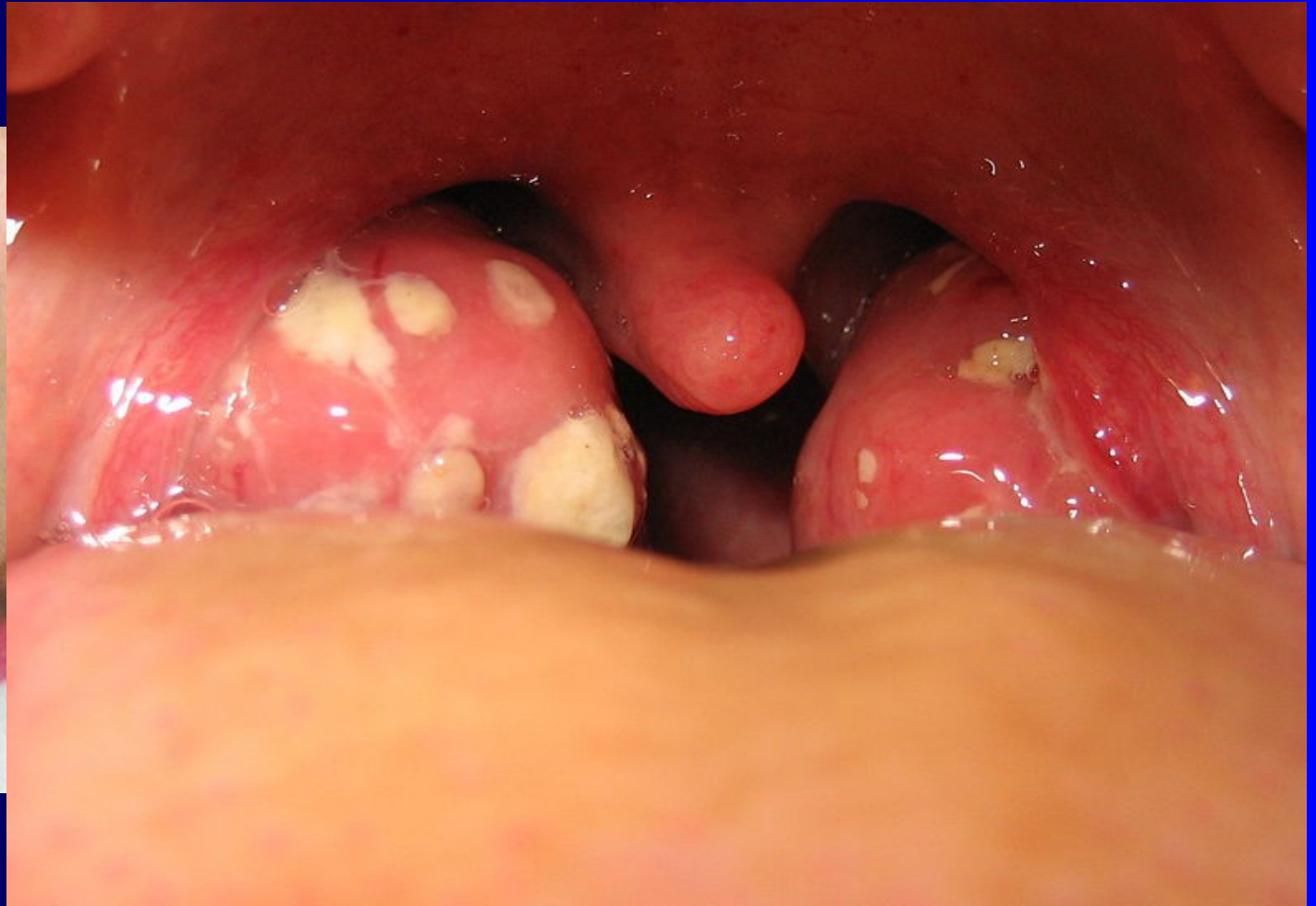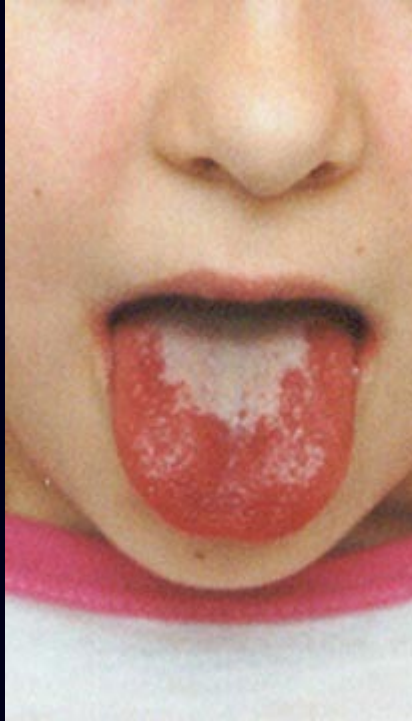# Ústní projevy bakteriálních infekcí II

- **Kapavka (gonorrhoea)**, vyvolaná gonokokem (*Neisseria gonorrhoeae*) se může projevovat jako tonzilitida a faryngitida. Je ale možná i bezpříznaková přítomnost v krku
- **Spála (scarlatina)** je onemocnění, které vyvolávají kmeny *Streptococcus pyogenes*, a to pouze ty, které tvoří tzv. erytrogenní toxin, odpovídající za vyrážku
  - Na měkkém patře včetně oblouků a čípku splývající, šarlatově rudý enantém, jazyk bíle povleklý, jinak sytě červený s nápadně vystouplými papilami – malinový jazyk, podčelistní mízní uzliny zvětšené a bolestivé.
  - Kožní exantém – splývající světle červené skvrny vynechává periorální oblast
  - Lékem volby je penicilin

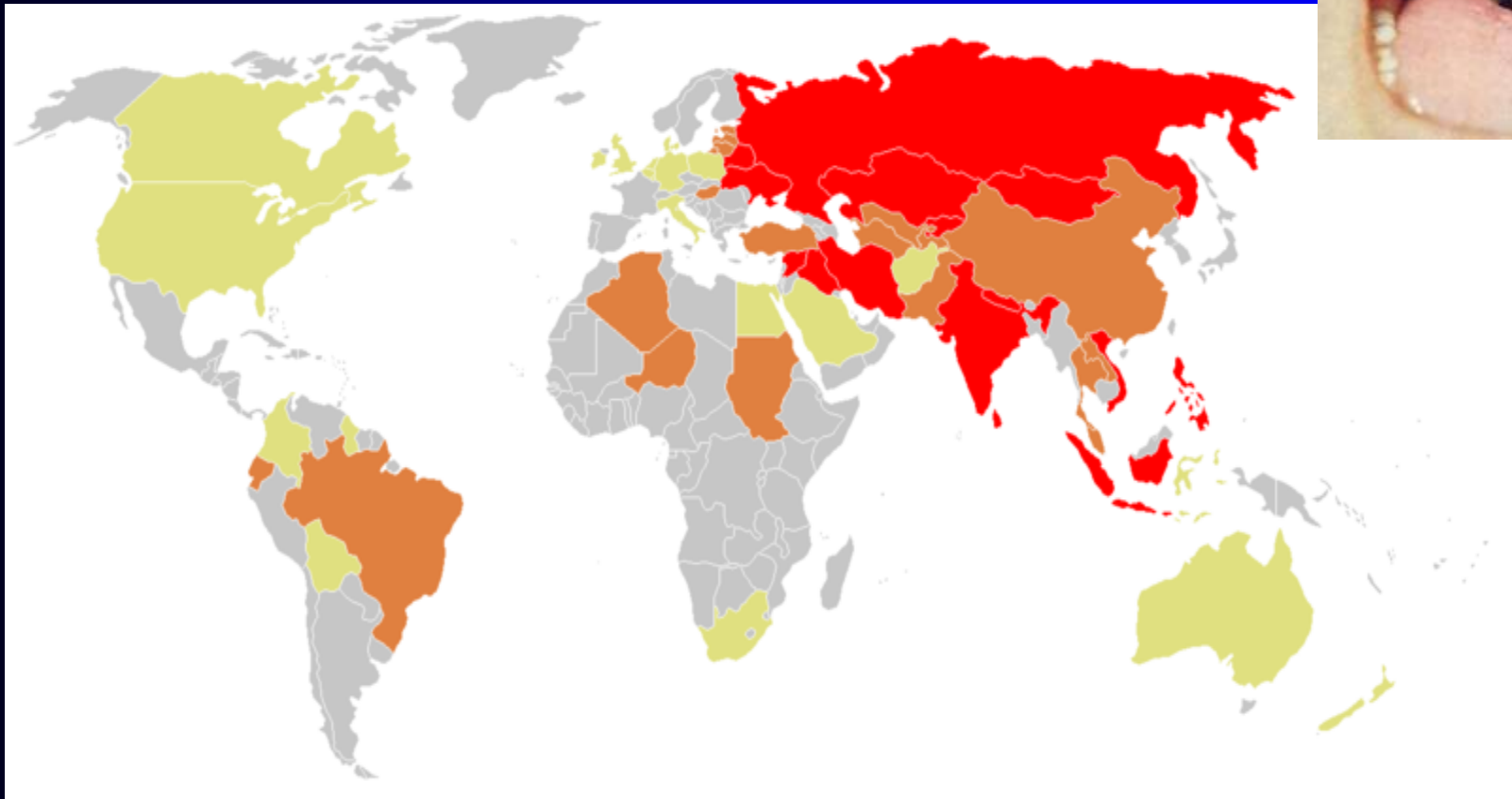
# Ústní projevy bakteriálních infekcí

## III

- **Záškrt (diphtheria)** je závažné onemocnění. Původcem je *Corynebacterium diphtheriae*. Nemoc se projevuje jako **pablánový (pseudomembranózní) zánět mandlí, hltanu a/nebo hrtanu (croup)**. Pablány se mohou šířit na měkké patro, výjimečně i na sliznici tváří. Při této těžké formě jsou výrazně zvětšeny uzliny a bývá oteklý krk – collum caesari.



Zdroj: Wikipedia



Rozšíření záškrtu 1997 – 2006 (WHO)

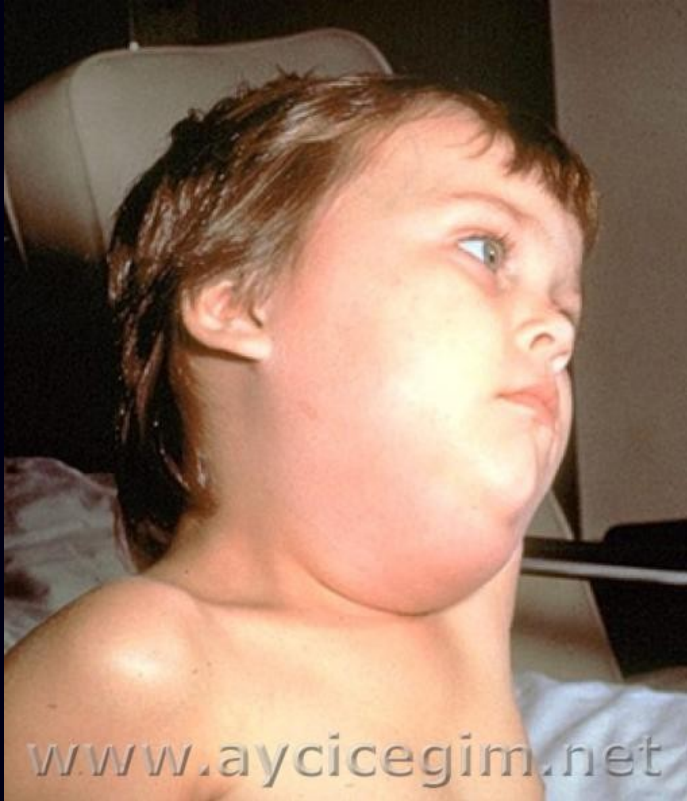

# Virové infekce slinných žláz I

- **Příušnice (parotitis epidemica)** vyvolává virus parotitidy (rod Rubulavirus, patří do čeledi *Paramyxoviridae*). Virus se množí ve vývodech slinných žláz. Pacient (většinou dítě) pozoruje bolest při žvýkání. Vývod žlázy je zarudlý, žláza je zvětšená a tvoří méně slin
- Virus může pronikat do **centrálního nervového systému** (vzniká tzv. serózní meningitida, která je naštěstí obvykle klinicky němá), může také napadnout **pohlavní orgány** (zánět varlat po pubertě – bolestivý, následek sterilita), **slinivku** (zvýší se hladina amylasy), **mléčnou žlázu a ledviny**
- Je-li nutný **laboratorní průkaz**, snažíme se o vypěstování viru ze slin nebo průkaz čtyřnásobného vzestupu titru protilátek

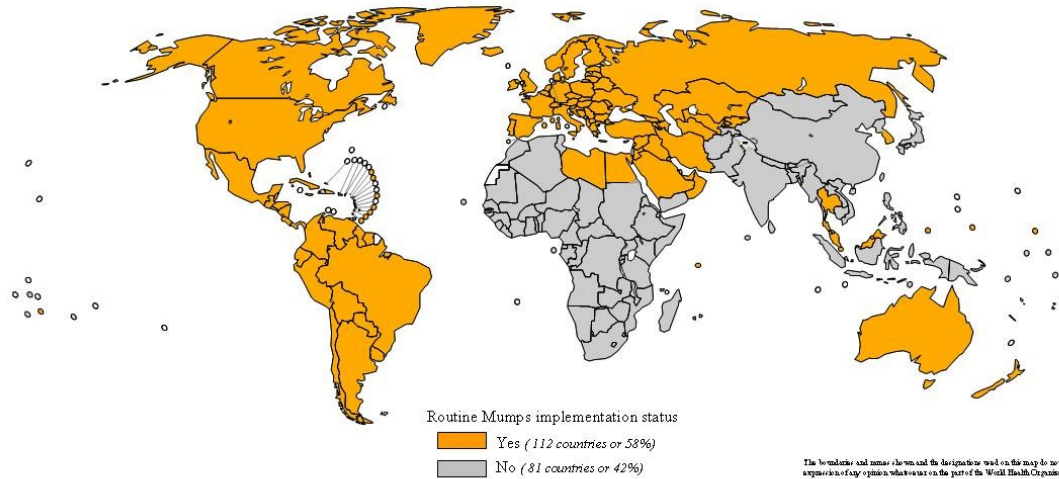
# Virové infekce slinných žláz II

- **Cytomegalovirus** se může projevit při reaktivaci latentní cytomegalovirové infekce. V takovém případě se často vyskytuje zánět slinných žláz neboli sialoadenitida. Častější je to u osob s AIDS, imunosupresí, i cytostatickou terapií
- **HIV** se u malé části osob může projevovat i suchostí v ústech (xerostomií) a zduřením příslušné žlázy. Zpravidla jsou současně přítomny i další příznaky takzvaného Sjögrenova syndromu (suchý zánět spojivky a rohovky a zánět kloubů, tzv. progresivní polyartritida)



www.aycicegim.net

## Countries Using Mumps Vaccine in National Immunization Schedule, 2006



Source: WHO/IVB database, 193 WHO Member States. Data as of August 2007  
Date of slide: 08 August 2007

The boundaries and names shown and the designation used on this map do not imply the expression of any opinion whatsoever on the part of the World Health Organization concerning the legal status of any country, territory, city or area or of its authorities, or concerning the boundaries or its territory or its jurisdiction. Dotted lines on maps represent approximate border lines for which there may not yet be full agreement.  
© WHO 2007. All rights reserved.

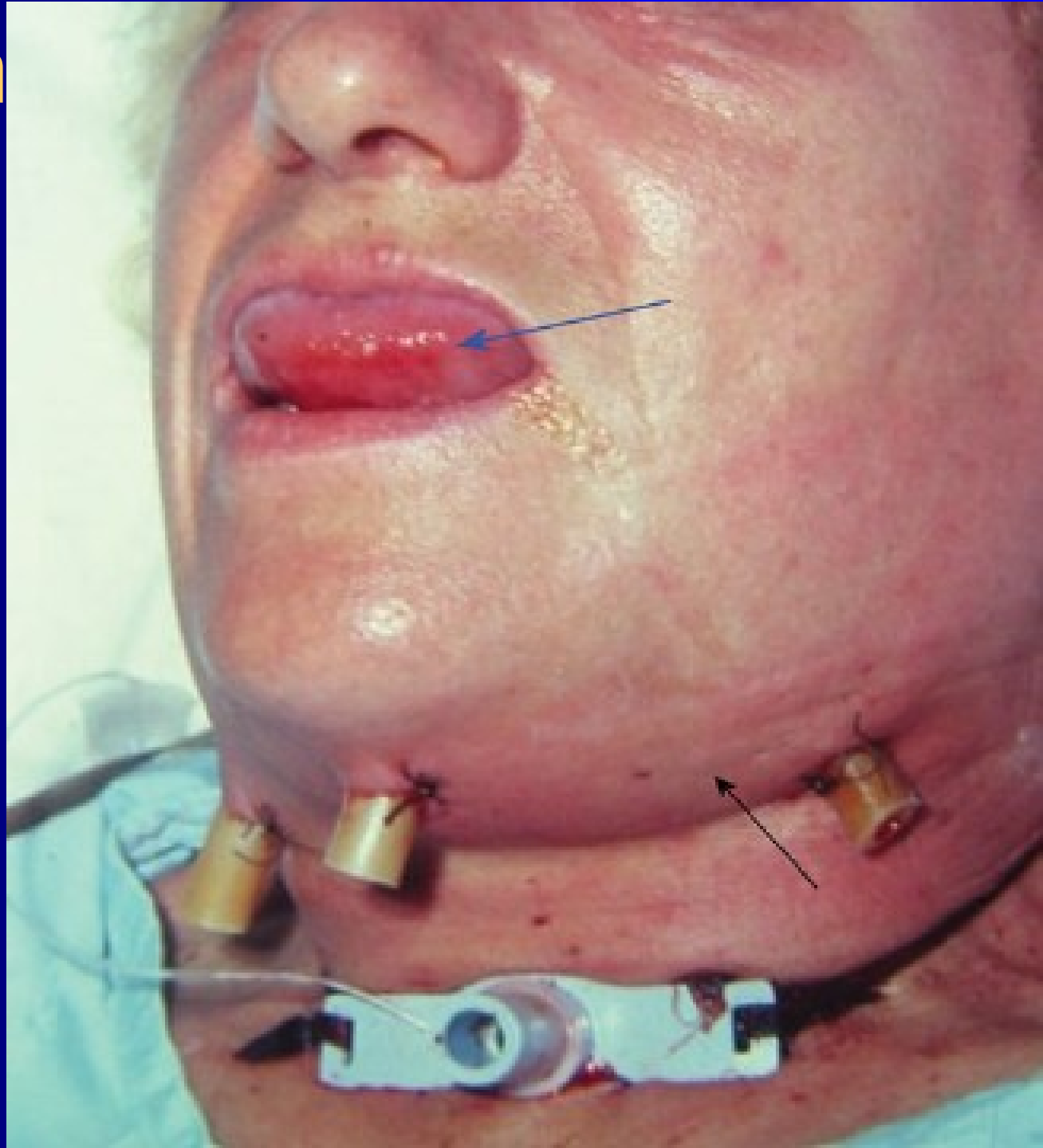# Bakteriální infekce slinných žláz

- **Akutní hnisavá parotitis** (sialoadenitis suppurativa acuta) představuje velmi bolestivý, abscedující zánět
- **Příčinou** jsou zpravidla ústní streptokoky, *Staphylococcus aureus*, hemofily, eikenely, peptostreptokoky
- Po nitrobřišních operacích se někdy vyskytuje **akutní pooperační parotitida**, zpočátku serózní, později abscedující

# Některé další infekce v okolí úst

- Významná je tzv. **Ludwigova angína**. Jde o oboustrannou infekci podjazykových a podčelistních prostor s tendencí k šíření. Nejčastější příčinou jsou komenzální bakterie původem z ústní dutiny (hlavně gramnegativní anaerobní tyčinky). S těmi je také potřeba počítat při mikrobiologickém vyšetření.
- **Hnisavý zánět kostní dřeně horní či dolní čelisti** probíhá podobně jako jiné osteomyelitidy, navíc může docházet ke ztrátám zubů. Na rozdíl od jiných osteomyelitid se tu ale méně často jako původci vyskytují stafylokoky, daleko častější je, že infekce mají původ přímo v ústní dutině.
- **Aktinomykóza tváře a krku** má rovněž často původ v ústní dutině. V měkkých tkání v okolí ústní dutiny se nachází ložisko tuhého hnisu. Někdy se píštělemi otevírá na povrch těla.

# Ludwigova angína



# Děkuji za pozornost

