

# Pneumologie III

Infekční záněty plic  
Neinfekční záněty plic  
Pneumokoniózy

# Záněty plic

- **definice** – akutní zánětlivé onemocnění, které postihuje plicní alveoly, respirační bronchioly a plicní intersticiium
- **etiologie** – příčiny infekční (komunitní, nozokomiální, imunokompromitovaných), neinfekční (chemické, fyzikální)
- **patogeneze** – překrvení plic, infiltrace alveolů, intersticia a/nebo dalších struktur, tím se redukuje dýchací plocha nebo výměna plynů

# Komunitní pneumonie I

- **definice** – pneumonie vzniklá v domácím prostředí nebo do dvou dnů od přijetí do nemocnice
- **etiologie**
  - ❖ pneumokok – typická lobární pneumonie
  - ❖ stafylokok, hemofilus, méně G- bakterie – klebsiela, pseudomonas, obvykle dobře citlivé na ATB – lobulární pneumonie, bronchopneumonie
  - ❖ mykoplazmata, chlamydie, viry - atypické pneumonie

# Komunitní pneumonie II

- **patogeneze**
- ❖ typická lobární před érou ATB čtyři fáze –
  1. kongesce,
  2. šedá hepatizace, (respirační insuficience, srdeční selhání),
  3. červená hepatizace,
  4. rezoluce nebo karnifikace,  
dnes od 2. fáze ovlivněno ATB
- ❖ lobulární pneumonie – bronchopneumonie – šíří se podél bronchů
- ❖ atypická pneumonie – postihuje nejvíce intersticiium

# Komunitní pneumonie III

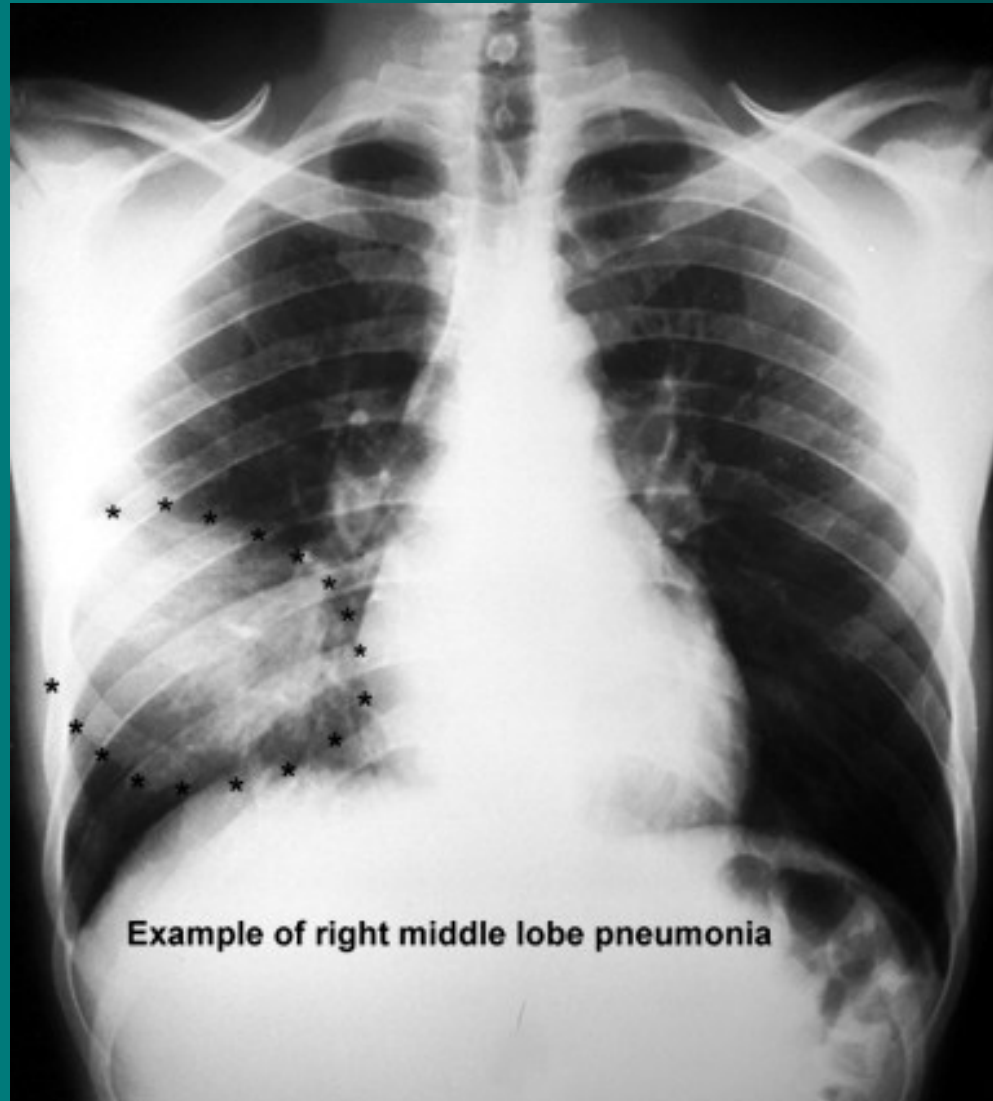
- příznaky

- ❖ typická – běžné prochlazení odeznívá, náhle vzestup teplot 39-40°C, zchvácenost, dušnost, častější u vyčerpaných – hladovějící, alkoholici, poslechově trubicové dýchání, crepitus induratus, ztemnělý pokles
- ❖ bronchopneumonie – většinou jako bakteriální superinfekce virové infekce, hlenohnisavé sputum i se žilkami krve, teploty méně výrazné, poslechově přízvučné chrůpky
- ❖ atypická pneumonie – příznaky – zpočátku celkové – bolesti svalů, kloubů, hlavy, teplota, dráždivý kašel, dušnost, mimoplicní příznaky – neurologické, GIT, hematologické, kardiální

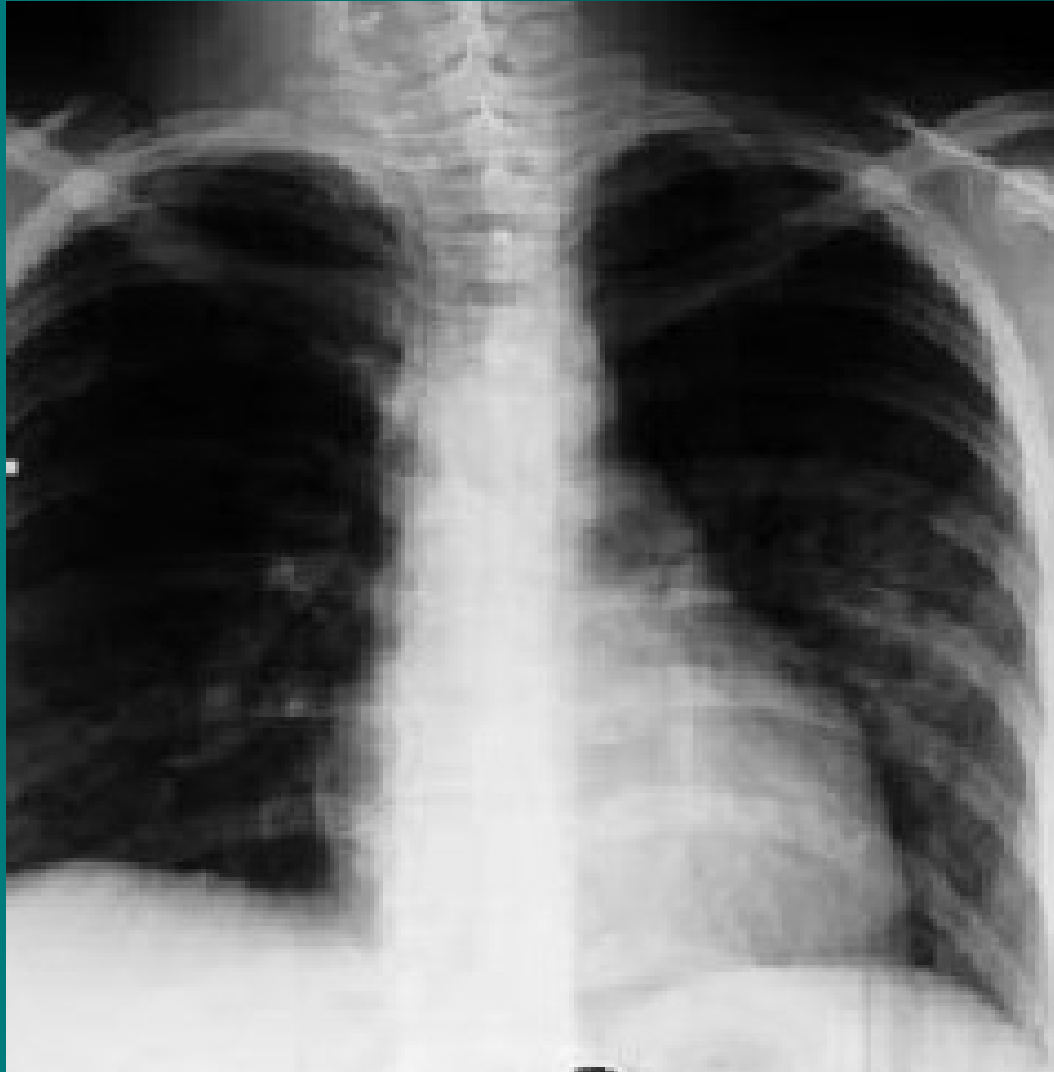# Komunitní pneumonie IV

- **diagnostika**
- ❖ RTG hrudníku zadopřední, boční
- u lobární – zastínění celého laloku
- u bronchopneumonie – drobnější infiltráty podél bronchů
- u atypické pneumonie – splývající infiltrace, většinou oboustranná
- ❖ mikrobiologické vyšetření sputa
- ❖ u atypické pneumonie - sérologie, neurologický nález, EKG

# Lobární pneumonie

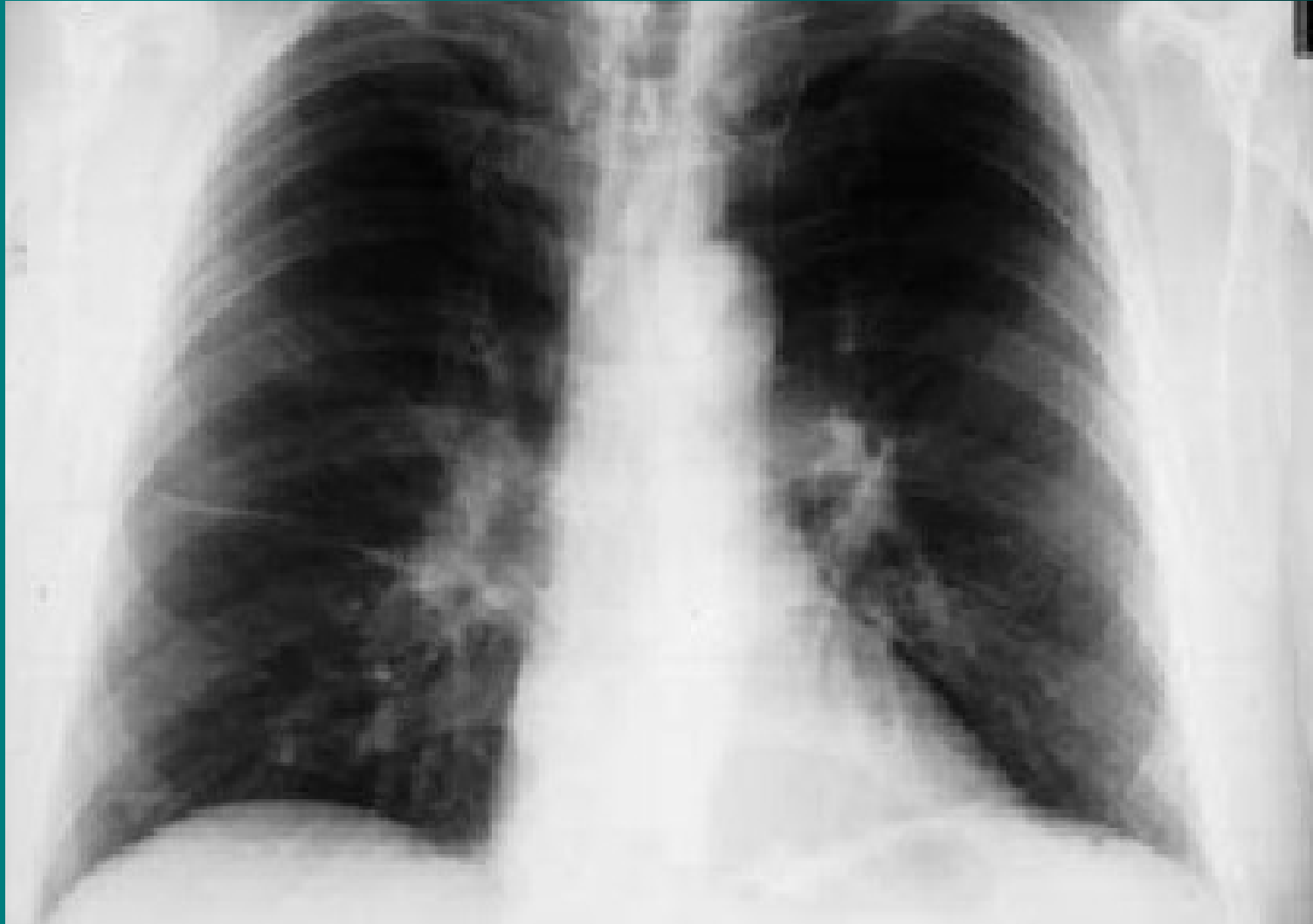


# Lobulární pneumonie - bronchopneumonie





# Atypická pneumonie



# Komunitní pneumonie V

- **průběh** – obvykle příznivý
- **komplikace** – respirační insuficience, ARDS, selhání pravé komory, vývoj abscesu, gangrény,
- ❖ postižení pleury, mening, endokardu u pneumokokové,
- ❖ empyém, epiglotitida u hemofilové,
- ❖ u atypické vývoj intersticiální fibrózy, myoperikarditida, encefalitida, hepatopatie, tromboembolické komplikace, u oslabených ARDS

# Komunitní pneumonie VI

- **léčba** – empiricky ATB, současně odběr sputa, dle výsledků korekce, nemocný v dobrém stavu nemusí být hospitalizován, starší nemocní, diabetici, kardiaci, s poruchami ledvin a jater – hospitalizace
- při těžším průběhu – O<sub>2</sub> až řízená ventilace, podpora oběhu, nutrice, řešení komplikací
- ❖ atypická pneumonie – makrolidy, TTC
- ❖ virové pneumonie – ribavirin, amantadin
- **preventivní opatření** – imunizace proti pneumokokové infekci, u dětí proti hemofilům

# Nozokomiální pneumonie I

- **definice** – pneumonie vzniklé za dva a více dní od přijetí, nejčastěji ventilátorové
- **etiologie** – obdobná agens, ale resistantní na více druhů ATB, častěji G- E. coli, Pseudomonas, Serratia, Acinetobacter. Přenos obvykle personálem nebo mezi nemocnými navzájem nebo přístroji.
- **průběh** - nepříznivý, vysoký výskyt komplikací, horší prognóza

# Nozokomiální pneumonie II

- **příznaky** – zhoršení celkového stavu při základní probíhající chorobě, zhoršené dýchání, pocení, slabost, u anergních nemocných nemusí být patrné
- **komplikace** – bakterémie, sepse, septický šok, multiorgánové selhání, tvorba abscesů
- **léčba** – vždy kombinací i.v. podávaných ATB empiricky s úpravou dle výsledků mikrobiologického vyšetření, O<sub>2</sub>, hydratace, sekretolytika, podpora oběhu, výživy, profylaxe  
TEN

# Pneumonie imunokompromitovaných I

- **definice** – pneumonie komplikující průběh stavů spojených s imunosupresí
- **etiologie** – původci běžně nepatogenní – Staphylococcus epidermidis, Legionella pneumophila, Candida, Aspergillus, Pneumocystis carinii, atypická mykobaktéria, CMV – oportunní infekce
- **příznaky** – celkové zhoršení stavu, vzestup teplot, narůstající dušnost, poslechově nálezod negativního po výrazné chropy difúzně, pleurální výpotek

# Pneumonie

## imunokompromitovaných II

- **diagnostika** – RTG – disperzní stíny difúzně, u nemocných v neutropenii obraz chudý, při nejasném nálezu bronchoskopie s bronchoalveolární laváží
- **komplikace** – rozvoj ARDS, DIC, septický šok s multiorgánovým selháním, možnost metastatického rozsevu infekce
- **průběh** – velmi dravý, během několika hodin od prvních příznaků může vzniknout nutnost řízené ventilace

# Pneumonie

## imunokompromitovaných III

- **léčba** – razantní léčba kombinací širokospektrých ATB, nutnost opakovaného odběru kvalitního materiálu pro mikrobiologické vyšetření, oxygenoterapie, sekretolytika, inhalace, podpora výživy, oběhu, podání Ig, profylaxe DIC, TEN, Legionela – erytromycin, makrolidy, CMV - ganciclovir



# Mykotické pneumonie I

- **definice** – zánět dýchacích cest a plicního parenchymu mykotického původu
- **etiologie** – primární – histoplazmóza, blastomykóza (USA, Asie, Afrika)  
sekundární - Candida, Aspergillus, Mucor, Cryptococcus neoformans, Nocardia, Pneumocystis carinii
- **výskyt** – 20% HIV pozitivní prodělá pneumocystovou pneumonii jako první příznak manifestace, za dobu trvání AIDS prodělá tuto pneumonii 50% nemocných, v poslední době více u astmatiků léčených lokálními steroidy

# Mykotické pneumonie II

- **příznaky** – plíživě, TT 38°C, expektorace s příměsí krve, celkové zhoršení stavu, nereaguje na ATB, pneumocysta má rychlou progresi
- **diagnostika** – RTG hrudníku – disperzní infiltráty, kulovitý útvar u aspergilomu, spolehlivě z BAL
- **komplikace** – rozvoj ARDS, respirační insuficience, hlenové zátky s atelektázou
- **léčba** – fluconazol, amphotericin B, itraconazol, u pneumocysty cotrimoxazol
- **preventivně** – cotrimoxazol, pentacarinat

# Parazitární pneumonie

- **definice** – zánět dýchacích cest způsobený parazity
- **etiologie** – amébiáza, toxoplazmóza, echinokokóza, askaridóza, toxokaróza
- **příznaky** – dušnost, tachypnoe, horečka, zhoršení stavu
- **diagnostika** – difuzně chrůpky, RTG hrudníku – mléčné infiltráty pomíjející hroty a báze, v KO eosinofilie, BAL
- **komplikace** – ARDS, abscesy, respirační insuficience
- **léčba** – antiparazitika, antihelmintika, O<sub>2</sub>, sekretolytika, intubace, žízená ventilace při RI

# Plicní absces I

- **definice** – lokalizovaný hnisavý proces s nekrózou plicní tkáně
- **etiologie** – aspirace, komplikace pneumonie, hematogenní rozsev, přestup z okolí, bronchogenní Ca
- **příznaky** – teploty, kašel, zhoršení stavu, vomika, hemoptýza, pleurální bolesti
- **diagnostika** – může být amforický poklep, chropy, RTG hrudníku, kulovitý stín, hydroaerický efekt, pleurální reakce, mikrobiologie sputa, bronchoskopie s laváží, CT, HRCT

# Plicní absces II

- **komplikace** – metastatické abscesy – ledviny, CNS, přestup do mediastina, rozvoj pyopneumothoraxu, empyému, progresse do sepse
- **léčba** – masivně a dlouhodobě ATB, nejlépe v kombinaci proti aerobním a anaerobním původcům, lokálně výplachy ATB, drenážní poloha, chirurgické odstranění při chronicitě

# Plicní gangréna

- **definice** – difúzní hnisavý proces s mnohočetnými rozpady plicní tkáně
- **etiologie** – vždy u oslabených, anaeroby
- **příznaky** – dušnost, teploty, zhoršení stavu, dráždivý kašel, čokoládové sputum, respirační insuficience
- **diagnostika** – difúzně chropy, RTG - cárovité zastření, CT – infiltráty s kolikvací
- **komplikace** – prakticky vždy RI
- **léčba** – antianaerobní ATB, megadávky PNC, metronidazol, linkomycin, CLMP, O<sub>2</sub>, odsávání, lokální laváže ATB, intubace, řízená ventilace

# Neinfekční záněty plic

- ❖ **Aspirační pneumonie**
- ❖ **Inhalační pneumonie**
- ❖ **Postiradiační pneumonie, polékové poškození plic**

# Aspirační pneumonie I

- **definice** – zánětlivá odpověď dýchacích cest a plicního parenchymu na kontakt s chemicky aktivní látkou
- **etiologie** – aspirace žaludečního obsahu, aspirace chemických substancí při nehodách
- **příznaky** – dušnost s cyanózou, bronchiální hypersekrece, bronchospasmus až akutní dušení



# Aspirační pneumonie II

- **diagnostika** – anamnéza, průkaz substance z bronchoskopie, RTG – difúzní infiltrace až obraz plicního edému
- **komplikace** – plicní edém, ARDS, RI, plicní absces
- **léčba** – O<sub>2</sub>, bronchiální laváže, ATB, intubace, řízená ventilace, po dobu trvání nebezpečí zvracení žal. sonda

# Inhalační pneumonie I

- **definice** – zánětlivá odpověď dýchacích cest a plicního parenchymu na kontakt s plynnými látkami nebo s mikročásticemi ve vdechovaném vzduchu
- **etiologie** – oxidy síry, dusíku, ozón, chlór, amoniak, formaldehyd, radon, azbest, plyny rozpustné ve vodě poškozují dýchací cesty, plyny hůře rozpustné poškozují alveoly, oxidující plyny poškozují buněčné enzymy, plyny ovlivňující pH mění propustnost kapilár, kombinované poškození – zplodiny požáru

# Inhalační pneumonie II

- **příznaky** – pálení v očích, slzení, pálení v nosu, otok sliznic, dušnost, dráždivý kašel, bolesti na hrudi, možnost otoku epiglottis a hrtanu
- **diagnostika** – suché fenomény, prodloužené exspirium, RTG – difúzní zastření až obraz edému, spirometrie obstrukce
- **komplikace** – ARDS, RI, nekróza výstelky, abscesy, plicní fibróza
- **léčba** - O<sub>2</sub>, preventivně ATB, steroidů, lokální ošetření spojivek a nosní sliznice steroidy, intubace, řízená ventilace
- **prevence** - respirátory

# Postiradiační pneumonie, polékové poškození plic I

- **definice** – reakce plicní tkáně a dýchacích cest na ozáření hrudníku nebo na podání léků (busulfan, nitrofurantoin, amiodaron, bleomycin)
- **etiologie**
  - ❖ po ozáření změny subcelulární, deskvamace alveolární buněk, vznik kapilárních trombóz, vznik plicní fibrózy, začíná 1-4 měsíce od zahájení ozáření, zhoršuje se podobu dvou let, potom se stabilizuje
  - ❖ po podání léků – akutní vznik alergické pneumonitidy 1.-4. den užívání léku, poté dlouhodobé postižení charakteru plicní fibrózy

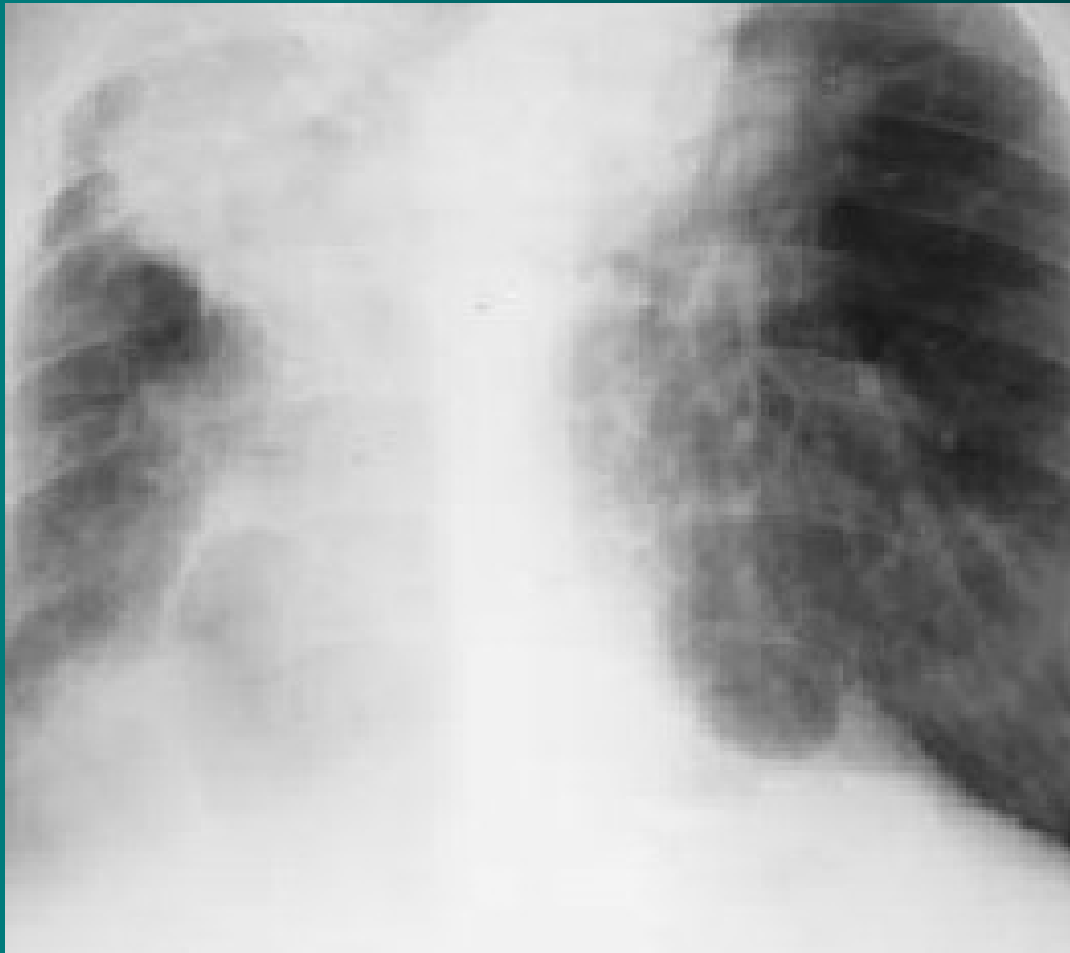# Postiradiační pneumonie, polékové poškození plic II

- **příznaky** – suchý dráždivý kašel, teploty, později rozvoj dušnosti v závislosti na dávce
- **diagnostika** – poslechově nekonstantní nepřízvučné chrůpky, RTG – zastření a známky fibrotizace
- **komplikace** – plicní fibróza, RI
- **léčba** – steroidy v akutním stadiu, později podpůrný efekt, léčba komplikací

# Pneumokoniózy – silikóza I

- **definice** – postižení plicního parenchymu způsobené oxidem křemičitým
- **etiologie** – křemičitý prach pohlcují plicní makrofágy, ty uvolňují kyslíkové radikály a růstové faktory, aktivují fibroblasty
- **příznaky** – narůstající dušnost
- **diagnostika** – RTG obraz se vyvíjí – retikulace, nodulace, vazivové uzly, retrakce – přetažení mediastina, postupující dechová nedostatečnost

# Silikóza plic - RTG



# Pneumokoniózy – silikóza II

- **komplikace** – přetížení pravé komory a cor pulmonale, RI, predispozice k malignímu bujení, k TBC infekci
- **léčba** – jen symptomatická, onemocnění progreduje i po přerušení kontaktu se škodlivinou
- **preventivní opatření** – používání ochranných prostředků, větrání, pravidelné kontroly pracovníků



# Silikatózy

- **definice** – postižení plicního parenchymu prachem neobsahujícím oxid křemičitý
- **etiologie** – azbest - azbestóza, talek - talkóza, fluorid berylnatý – berylióza
- **příznaky** – většinou bez potíží
- **diagnostika** – RTG hrudníku – ztluštění pleury – plaky, v dolních plicních polích zvýrazněná kresba, průkaz tělísek, CT, HRCT, výjimečně biopsie
- **komplikace** – u azbestózy bronchogenní Ca, mesoteliom pleury, Ca laryngu, při fibróze cor pulmonale
- **léčba** - symptomatická, vyřazení z expozice

# Děkuji za pozornost

