

Angiologie

Anatomie a fyziologie cévního systému

Vyšetřovací metody v angiologii

Ischemická choroba končetinových tepen

Kompresivní syndromy

Imunokomplexové vaskulitidy

Aneuryzmata, funkční poruchy

Onemocnění žil

Onemocnění lymfatických cest

Anatomie a fyziologie cévního systému I

- obecná stavba cévní stěny
- **intima** – vnitřní nesmáčivá výstelka tvořená endotelem
- **media** – střední vrstva tvořená elastickým vazivem u větších tepen, hladkou svalovinou u menších
- **adventicie** – vazivová vrstva zajišťující vnější obal a spojení s okolím

Anatomie a fyziologie cévního systému II

- **tepenný systém** – krevní proud je laminární, ve zúženém místě dojde k turbulenci, stěna za stenózou je zatížena, dochází k poststenotické dilataci
- v místě stenózy proudí krev rychle a pod nižším tlakem, dochází k poškození endotelu a nasednutí trombu

Anatomie a fyziologie cévního systému III

- **žilní systém** – stěny jsou poddajné, v žilách deponováno 80% krve, podléhají regulaci sympatiku
 - jednosměrnost proudu je zajišťována chlopněmi, kontrakcemi kosterního svalstva, negativním nitrohrudním tlakem, sací silou srdeční systoly
 - při stagnaci DKK – dilatace žil s nedomykavostí chlopní

Anatomie a fyziologie cévního systému III

- **lymfatický systém** – vytváří síť cév doprovázejících krevní cévy, postupně se sbíhají do dvou hlavních lymfatických kmenů, do jejich průběhu jsou vřazeny lymfatické uzliny
 - hlavním úkolem je sběr bílkovin z tkání a jejich dopravení zpět do krevního řečiště
 - účast v imunitních reakcích, kontakt s noxou, přeprava noxy

Vyšetřovací metody cévního systému

- **anamnéza, fyzikální vyšetření**
- **laboratorní** – FW, KO (thr), biochemie, metabolismus lipidů, KM, glykémie, koagulační parametry (FG, aPTT, INR, DD, ATIII, PC, PS), imunologické vyšetření
- **přístrojová vyšetření** – Doppler, duplex, angiografie, TLA, DSA, flebografie, scinti značeným fibrinogenem, vyšetření fragility kapilár, biopsie cévní stěny, CT, lymfografie

Onemocnění tepen

- základní rozdělení
- organická
 - obstrukční
 - ateroskleróza, mediokalcinóza
 - diabetická mikroangiopatie
 - kompresivní syndromy
 - imunokomplexové vaskulitidy
 - neobstrukční
 - tepenné aneurysma
 - tepenno-žilní píštěl
 - **funkční** – Raynaudova choroba, fenomén, akrocyanóza, livedo reticularis, erytromelalgie

Ischemická choroba končetinových tepen I

- **definice** – uzavírání průsvitu tepen aterosklerotickým procesem, snižování prokrvení zásobené oblasti
- **etiologie** – obliterující AS, recidivující tromboembolie, autoimunitní mechanismy
- rizikové faktory – HLP, kouření, obezita, DM, HT, virové infekce, stres
- **patogeneza** – poškození endotelu, pronikání lipoproteinů pod endotel, vytváření plátů, provokace proliferace vaziva
- **průběh** – uzavírání tepny vede k **ischemizaci** oblasti za stenózou, hromadění odpadních produktů, otevírání **kolaterál**

Ischemická choroba končetinových tepen II

- příznaky, stadia
- **stadium I** – bez námahových bolestí, slyšitelný šelest na zúžení
- **stadium II** – intermitentní klaudikace (2a – nad 200m, 2b pod 200m)
- **stadium III** – klidové ischemické svalové bolesti, škubavé bolesti z ischemie nervů
- **stadium IV** – trofické změny (vypadávání ochlupení, vyhlazená kůže, lividní zbarvení, ztluštělé nehty), nekrózy, gangrény

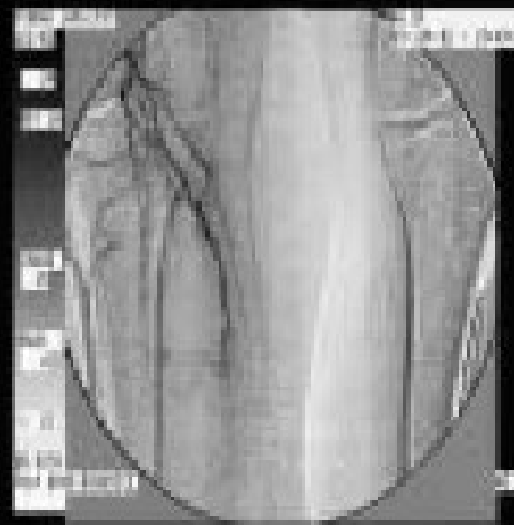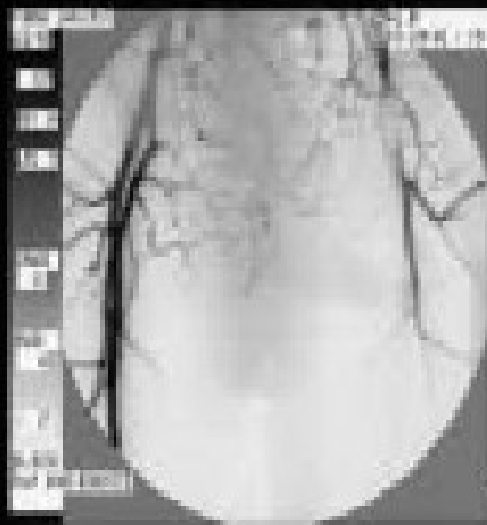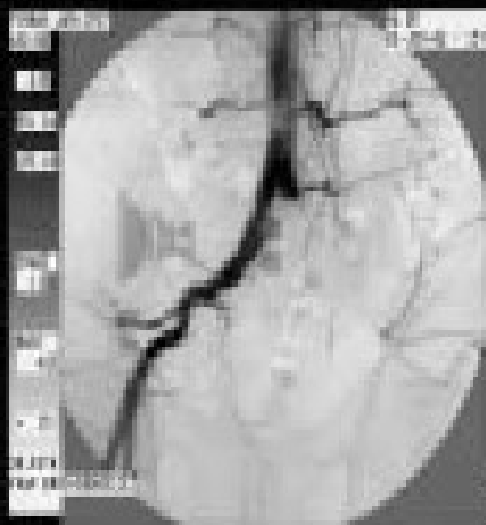
Ischemická choroba končetinových tepen III

- **Lerichův syndrom** – uzávěr nebo zúžení ilických tepen v blízkosti bifurkace aorty – bolesti v hýždích a stehnech, ztráta potence
- uzávěr nebo zúžení **karotid** – TIA, ischemická ložiska v mozkové tkáni
- uzávěr **a. subclaviae** – námahové bolesti HK, steal fenomén – obrácení toku v a. carotis

Ischemická choroba končetinových tepen IV

- **diagnostika**
 - fyzikálně – nehmatný puls, slyšitelný šelest fonendoskopem
 - Ratschowův test – plantární a dorsální flexe ploskami zdvižených nohou, v postižené končetině se objeví ischemická bolest, po svěšení končetin se postižená prokrví později
 - přístrojové metody – Doppler, arteriografie, TLA, DSA
- **diff. dg.** – venózní uzávěr, ortopedická onemocnění, neurologická onemocnění

DSA při ICH DKK



Ischemická choroba končetinových tepen V

- **komplikace** – neuropatie, obtížné hojení ran, septické komplikace nekróz a gangrén, akutní tepenný uzávěr nasednutím trombózy
- **léčba**
 - odstranění rizikových faktorů, prevence poranění DKK, odborná péče o nehty, trénink přes bolest
 - medikamentózně – vazodilatace, reologika, antiagregace

Ischemická choroba končetinových tepen VI

- **katetrizační metody**
 - perkutánní transluminální angioplastika, event. s lokální trombolýzou
 - implantace stentů
- **operační metody**
 - trombendarterektomie – odstranění intimy
 - bypass štěpem nebo cévní protézou při dobrém výtokovém traktu
 - lumbální sympatektomie – dilatace menších tepen
 - amputace – poslední možnost

Akutní tepenné uzávěry I

- **definice** – náhlá obstrukce průsvitu tepny s následným přerušением zásobování tkání
- **etiologie** – nasednutí trombózy na stenózu, embolizace při IM, fi síní, při endokarditidě, disekce aorty, poranění tepny, hormonální terapie
- **příznaky** – chlad, bledost, krutá bolest postižené končetiny, poruchy kožní citivosti, snížená hybnost, celková schvácenost, epidermolýza - puchýře

Akutní tepenné uzávěry II

- **diagnostika** – klinické příznaky, Doppler, známky hyperkoagulace, DD
- **diff. dg.** – phlegmasia cerulea dolens – také chybí pulsace
- **komplikace** – šik, ischemická nekróza, rozpad svalových buněk, uvolnění myoglobinu do oběhu

Akutní tepenné uzávěry III

- léčba
 - ❖ přednostně chirurgická, předoperačně polohovat končetinu – svěšení zlepší prokrvení, analgetika, náhrada objemu, heparin k zabránění narůstání trombu
 - ❖ vlastní operace Fogartyho katetrem, lokální fibrinolýza
- !!! Zúžení tepen v oblasti mesenterických tepen – abdominální angina, akutní uzávěr mesenterických tepen – náhlá příhoda břišní – nepůchodnost – ileus – nekróza!!!

Kompresivní syndromy I

- **definice** – obtíže způsobené útlakem nervově cévního svazku na určitých místech mezi svaly a kostmi
- **etiologie** – v oblasti pažního pletence – 1. žebro, úpony m. pectoralis, mm. Scaleni, krční žebro
- **příznaky** – parestézie, pocity slabosti a svalové bolesti HKK při určitých pohybech – nesení břemene, práce s rukama nad hlavou

Kompresivní syndromy II

- **diagnostika** – v kritické poloze puls zeslábne až vymizí, objeví se parestézie – kufříkový test, Doppler v klidové poloze negativní, v kritické oblenění průtoku
- **diff. dg.** – syndrom karpálního tunelu, CB syndrom, entézopatie
- **léčba** – RHB a pravidelné cvičení, chirurgická léčba jen výjimečně

Imunokomplexové vaskulitidy I

- **definice** – poškození tepen zánětlivého původu
- **etiologie** – ukládání komplexů antigen-protilátka do cévní stěny, postižení podle lokalizace – kožní CNS, kardiální, ledvin, plic, končetin
- **příznaky** - zhoršují se zátěží
 - celkové - teplota, noční pocení, hubnutí
 - kožní postižení – červené až modrofialové morfy velikosti 2-10mm, prominující, postupně se rozpadající
 - plicní – narůstající dušnost, hemoptýza
 - ledvinné – hematurie
 - nervové – poruchy hybnosti, citivosti
 - postižení končetin – Buergerova choroba

Imunokomplexové vaskulitidy II

- **diagnostika** – pozitivita zánětlivých faktorů
– FW, CRP, FG, průkaz autoPL, biopsie postižené tkáně
- **diff. dg.** – jiná onemocnění postižené oblasti – plicní fibróza, kožní exantémy, vertebrogenní postižení
- **komplikace** – selhání příslušného orgánu
- **léčba** – imunosupresivní – kortikoidy samotné, kombinace s cytostatiky, plazmaferéza, pulzní terapie steroidy, podpůrná léčba postiženého orgánu

Buergerova choroba – thrombangiitis obliterans I

- **definice** – zánětlivé onemocnění postihující stěnu tepny a žíly, případně souběžný nervový kmen
- **etiologie** – neznámá, postihuje častěji muže-kuřáky, přibývá žen-kuřaček dochází k ukládání imunokomplexů v drobných tepnách končetin a ztrátě trofiky končetin
- interkurentní infekce zhoršují průběh
- **příznaky** – v úvodu migrující flebitida, bolesti periferních částí končetin, chladná akra, disperzně tmavé zbarvení kůže, rozvoj trofických změn až nekróz

Buergerova choroba – thrombangiitis obliterans II

- **diagnostika** – pozitivita zánětlivých faktorů, na angiografii „mrkvovitý“ tvar stenózy, stenózy lokalizovány v periférii
- **diff. dg.** – ICH DKK, diabetická polyneuropatie
- **komplikace** – ztráta končetiny
- **léčba** – vazodilatancia, imunosupresiva, péče o kůži, nehty, prevence poranění

Aneuryzmata I

- **definice** – lokalizované rozšíření tepny ve všech vrstvách její stěny
- **etiologie** – úrazy, sklerotické změny, vrozená méněcennost tepenné stěny, dnes již výjimečně lues
- **predilekční místa** – aortální oblouk, břišní aorta, mozkové tepny, podkolenní tepny
- **příznaky** – většinou nevýrazné, útlak okolních tkání, při mozkových aneuryzmatech – někdy neurologická symptomatologie

Aneuryzmata II

- **diagnostika** – na dostupných místech palpací nebo poslechem, Doppler, angiografie, CT
- **komplikace** – ruptura, embolizace z vaku, úplný trombotický uzávěr tepny
- **léčba** – podle závažnosti a lokalizace chirurgická, při včasném zjištění sledování po půl roce, u AAA okamžitá kontrola při bolestech břicha

Funkční cévní poruchy – vazoneurózy I

- Raynaudova choroba, fenomén
- **definice** – záchvatovitá vazokonstrikce na periferii končetin, nejčastěji vyvolaná chladem
- **etiologie** – není jasná, vliv serotoninu, pokles syntézy EDRF
 - primární – u mladých žen, nevytváří trofické změny, spontánně mizí po porodu nebo menopauze
 - sekundární – předchází nebo doprovází jiné choroby – systémová onemocnění pojiva, neurologická onemocnění, hemolytickou anemii, vyvolán vibracemi

Funkční cévní poruchy – vazoneurózy II

- **příznaky** – zblednutí prstů spasmem tepen, promodráání spasmem venul, reaktivní hyperémie, u sekundárního postupně trofické změny – tenké nehty, záděry
- **diagnostika** – chladový provokační test, Allenův test – stlačení a. radialis, ulnaris při sevřené pěsti, arteriografie, pletysmografie – spasmus vymizí po NTG, k vyloučení základní choroby – FW, CRP, KO, chladové PL, kryoglobuliny, ANA, antiDNA

Funkční cévní poruchy – vazoneurózy III

- **diff. dg.** – embolizace do periferních tepen ruky – trvání ischemie nad 30min
- **komplikace** – trofické změny u sekundárního Raynaudova syndromu
- **léčba** – vyvarovat se chladného a vlhkého počasí, nekouřit, vysadit provokující léky (BB, ergotamin), NTG mast lokálně, u trofických změn prostaglandiny i.v.

Další vazoneurózy

- **akrocyanóza** – konstrikce arterioli se stagnací krve v kapilárách a venulách, postihuje mladé lidi, může mizet spontánně, v léčbě belladona, fyzikální metody
- **livedo reticularis** – mramorovaná kůže, postihuje kožní cévní pleteně, často benigní, ale může doprovázet kolagenózy
- **erytromelagie** – zvýšená citlivost končetin na teplo, reagují zčervenáním a bolestí, v léčbě aplikace chladu a ASA

Onemocnění žil – varixy I

- **definice** – vakovité nebo válcovité rozšíření žilního kmene postihující povrchový a/nebo hluboký systém
- **etiologie** – multifaktoriální původ – vrozená nedostatečnost vaziva, hormonální působení, dlouhé stání, útlak pánevních žil při těhotenství, obezitě – nedostatečnost chlopenního aparátu, stagnace žilní krve, trofické změny
- **příznaky** – viditelné a hmatné povrchové varixy, pocit přeplnění DKK a otoky večer okolo kotníků

Varixy II

- **diagnostika** – klinické příznaky, Doppler, flebografie při hlubokých, před event. operací nutno vyšetřit průchodnost hlubokého systému
- **diff. dg.** – některý z funkčních syndromů, bolestivost při postižení tepny
- **komplikace** – flebitidy, žilní insuficience
- **léčba** – elastické punčochy, více chodit a běhat než stát nebo sedět, venotonika, operační odstranění, sklerotizace chemicky nebo laserem

Povrchová flebitida I

- **definice** – zánětlivé postižení varikózního uzlu nebo vény s trombotickým uzávěrem
- **etiologie** – někdy mechanický útlak, ale většinou nezjištěna, na DKK většinou v. saphena parva a magna, na HKK po venepunkcích, migrující flebitidy – Buergerova choroba, malignity
- **příznaky** – známky zánětu v oblasti postižené vény, většinou není otok
- **diagnostika** – z klinického nálezu
- **diff.dg.** – přerůstání z hlubokého systému - Doppler

Povrchová flebitida II

- **komplikace** – rozšíření zánětu z periferních oblastí na hluboký systém, výjimečně bakteriální infekce a tvorba abscesu
- **léčba** – odstranit event. příčiny, lokální terapie, bandáž, chodit – v klidu nebezpečí narůstání trombu, antiflogistika, při větším rozsahu na v. saphena magna – miniheparinizace, klid na lůžku, protistafylokoková ATB

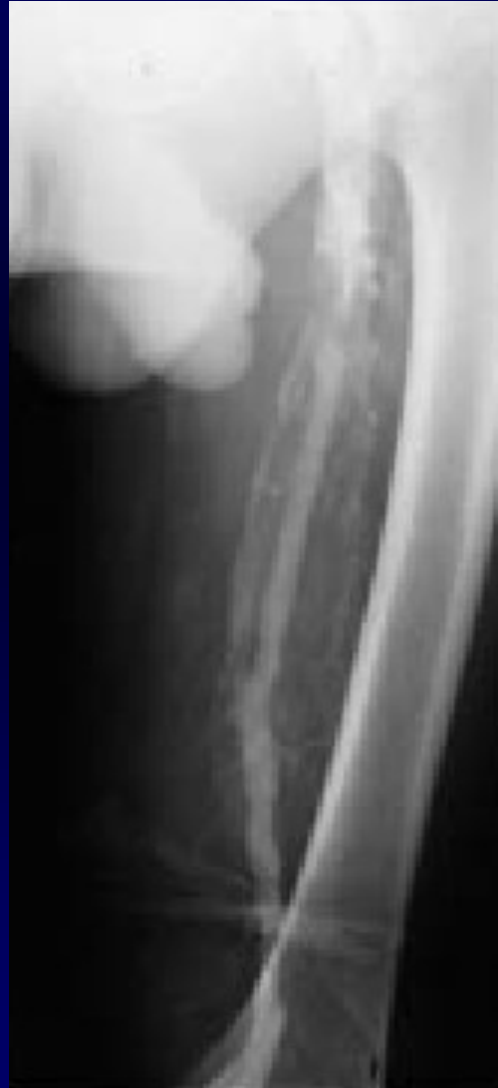Hluboká flebotrombóza I

- **definice** – intravaskulární lokalizované srážení krve v hlubokých žilách DKK
- **etiologie** – Virchovovo trias
 - poškození endotelu
 - zpomalení, turbulence krevního proudu
 - změny složení krve – zahuštění
- **predisponující faktory**
 - ✓ perioperační období, úrazy
 - ✓ interní choroby – sepse, obezita, st.p. CMP, IM, malignity, rozsáhlejší zánět
 - ✓ economy class syndrome
 - ✓ vrozené defekty koagulačních faktorů – AT III, PC, PS, Leidenská mutace

Hluboká flebotrombóza II

- **příznaky** – někdy nenápadné, otok končetiny, zteplání, bolestivost, pocit přeplnění, palpační bolestivost v průběhu žil, bolest lýtek při palpaci, Homans +, plantární znamení +
- **diagnostika** – klinický nálezn
 - zobrazovací metody - v proximální části DK Doppler, v distální flebografie, scintigrafie
 - laboratorní nálezn – zvýšení FW, CRP, leukocytóza, zvýšení DD, hladina AT III, PC, PS, antifosfolipidových PL, mutace

Flebografie při hluboké žilní trombóze



Hluboká flebotrombóza III

- **diff. dg.** – posttrombotický syndrom s žilní insuficiencí, lymfedém, ruptura svalových vláken, LIS, akutní tepenný uzávěr
- **komplikace** – PE, potrombotický syndrom s venózní insuficiencí, recidiva trombózy, phlegmasia cerulea dolens – stlačení arterií otokem
- **léčba**
 - bandáž končetiny, klid na lůžku
 - antikoagulační léčba -

Hluboká flebotrombóza IV

- **fibrinolýza**, při nedostupnosti nebo KI (do 14 dní od operace, do 2 měsíců od operace CNS, st.p. punkcích do 14 dnů, dekomp. HT, pankreatitida, endokarditida, 1. trimestr těhotenství, st.p. mozkové hemoragii do 3 měs.
- **heparinizace** – aPTT nad 2
- navazuje dlouhodobá terapie **kumariny** – INR 2-5
- při akutním stavu – **chirurgická terapie Fogartyho katetrem**

Chronická žilní insuficience I

- **definice** – stáza krve v dolních končetinách se zvýšením žilního tlaku a se sekundárními změnami za žilách a kůži
- **etiologie** – porucha funkce chlopní a následnou poruchou mikrocirkulace a lymfatické drenáže
- **příznaky** – přechodné otoky s metličkami okolo kotníků, trvalé otoky, uvolňování hemosiderinu do podkoží, ekzém z městnání, cyanotické zbarvení, bércový vřed (vnitřní kotník)

Chronická žilní insuficience II

- **diagnostika** – z klinického nálezu, Doppler, flebografie
- **diff. dg.** – otoky jiného původu, vřed arteriálního původu (zevní kotník)
- **komplikace** – sklon k eryzipelu, postižení kloubní pohyblivosti z otoků
- **léčba**
 - ovlivnění varixů polohou, sprchováním studenou vodou, kompresní léčbou, venotonika
 - léčba bércového vředu – očištění spodiny, odstranění nekrotických hmot, podpora epitelizace, případně ATB, případně chirurgická léčba - plastika

Lymfedém

- **definice** – stáza v lymfatickém oběhu způsobující stázu lymfy v podkoží
- **etiologie** – primární – vrozené poruchy vývoje lymfatických cév, sekundární – poruchy průchodnosti při nádoru, operaci, zánětu, ozáření
- **příznaky** – postupně se zhoršující otok končetiny s indurací podkoží
- **diagnostika** – klinický náález, lymfografie
- **léčba** – péče o kůži, lymfatická drenáž, kompresivní léčba, pohybová terapie, při selhání konzervativní léčby - chirurgické léčení

Eryzipel I

- **definice** – zánět kůže a podkoží způsobený beta-hemolytickým streptokokem
- **etiologie** – oděrky a poranění - vstupní brána infekce
- **příznaky** – teplota s třesavkou, horké výrazné zarudnutí laločnatě se šířící, bolestivé

Eryzipel II

- **diagnostika** – klinický stav, zvýšení FW, leukocytóza, přítomna vstupní brána infekce
- **komplikace** – poststreptokoková nákaza – glomerulonefritida, karditida, recidivy, lymfedém
- **léčba** – PNC nebo Erytromycin 10 dní, studené obklady, analgetika, antipyretika

Lymfangoitida

- **definice** - zánět lymfatických cest způsobený přestupem z okolí nebo zavlečením infekce přímo do lymfatických cest
- **etiologie** – infikované rány, nejčastěji stafylokoky a streptokoky
- **příznaky** – od původní rány zarudlé pruhy k regionálním uzlinám, uzliny jsou bolestivé, někdy teploty až septického charakteru
- **diagnostika** – anamnéza a klinický nález
- **komplikace** – sepse, po zhojení možnost lymfedému
- **léčba** – sanace ložiska, ATB léčba

Děkuji za pozornost

